ФЕДЕРАЛЬНОЕ ГОСУДАРСТВЕННОЕ БЮДЖЕТНОЕ УЧРЕЖДЕНИЕ
«РОССИЙСКИЙ НАУЧНЫЙ ЦЕНТР «ВОССТАНОВИТЕЛЬНАЯ ТРАВМАТОЛОГИЯ
И ОРТОПЕДИЯ» ИМЕНИ АКАДЕМИКА Г.А. ИЛИЗАРОВА»
МИНИСТЕРСТВА ЗДРАВООХРАНЕНИЯ РОССИЙСКОЙ ФЕДЕРАЦИИ

МАТЕРИАЛЫ

научно-практической конференции с международным участием

«ИЛИЗАРОВСКИЕ ЧТЕНИЯ»

10-11 июня 2015 г., г. Курган

УДК 616.71-001+617.3
ББК 54.58
И-43

Материалы научно-практической конференции с международным участием «Илизаровские чтения» – Курган, 2015. – 282 с.

ГЛАВНЫЙ РЕДАКТОР:

Губин А.В. – директор ФГБУ «РНЦ «ВТО» им. акад. Г.А. Илизарова» Минздрава России, доктор медицинских наук.

ОТВЕТСТВЕННЫЙ СЕКРЕТАРЬ:

Марченкова Л.О. – кандидат медицинских наук.

Перевод на английский язык – Альфонсова Н.Г.

Компьютерная верстка, дизайн – Бутынцева Л.В.

© ФГБУ «РНЦ «ВТО» им. Акад. Г.А. Илизарова» Минздрава России, 2015.
© Коллектив авторов, 2015.

ОГЛАВЛЕНИЕ

ГНОЙНАЯ ОРТОПЕДИЯ

МСКТ СЕМИОТИКА ХРОНИЧЕСКОГО ОСТЕОМИЕЛИТА КОСТЕЙ, ОБРАЗУЮЩИХ КОЛЕННЫЙ СУСТАВ
Александров С.А., Дьячкова Г.В., Клюшин Н.М., Дьячков К.А, Ларионова Т.А. 21
MSCT SEMIOTICS OF CHRONIC OSTEOMYELITIS OF THE KNEE FORMING BONES
Aleksandrov S.A., D'iachkova G.V., Kliushin N.M., D'iachkov K.A, Larionova T.A. 21

ЛЕЧЕНИЕ ИНФЕКЦИОННЫХ ОСЛОЖНЕНИЙ ОГНЕСТРЕЛЬНЫХ РАНЕНИЙ
Атаев А.Р., Атаев Э.А. 22
TREATMENT OF INFECTIOUS COMPLICATIONS FOR GUNSHOT WOUNDS
Ataev A.R., Ataev E.A. 22

ТАКТИКА ХИРУРГИЧЕСКОГО ЛЕЧЕНИЯ ХРОНИЧЕСКИХ ОСТЕОМИЕЛИТОВ
Батпенов Н.Д., Баймагамбетов Ш.А., Балгазаров С.С., Моренко И.Г., Абилов Р.С., Долгов А.А. 23
TACTICS OF SURGICAL TREATMENT OF CHRONIC OSTEOMYELITES
Batpenov N.D., Baimagambetov Sh.A., Balgazarov S.S., Morenko I.G., Abilov R.S., Dolgov A.A. 23

РЕЗУЛЬТАТЫ ЛЕЧЕНИЯ ПЕРИПРОТЕЗНОЙ ИНФЕКЦИИ КОЛЕННОГО СУСТАВА
Волошин В.П., Еремин А.В., Ошкуков С.А. 24
RESULTS OF TREATMENT OF THE KNEE PERIPROSTHETIC INFECTION
Voloshin V.P., Eremin A.V., Oshkukov S.A. 24

АНАЛИЗ НЕКОТОРЫХ ФИЗИОЛОГИЧЕСКИХ ПОКАЗАТЕЛЕЙ ПРИ ЛЕЧЕНИИ СПИНАЛЬНЫХ БОЛЬНЫХ С ПРОЛЕЖНЕВЫМИ РАНАМИ И ХРОНИЧЕСКИМ ОСТЕОМИЕЛИТОМ
Гребенюк Л.А., Мухтяев С.В., Шляхов В.И., Коюшков А.Н. 26
THE ANALYSIS OF SOME PHYSIOLOGICAL PARAMETERS IN TREATMENT OF SPINAL PATIENTS WITH BEDSORE WOUNDS AND CHRONIC OSTEOMYELITIS
Grebeniuk L.A., Mukhtiaev S.V., Shliakhov V.I., Koyushkov A.N. 26

МОРФОЛОГИЧЕСКИЕ ОСОБЕННОСТИ ХРОНИЧЕСКОГО ГЕМАТОГЕННОГО ОСТЕОМИЕЛИТА ДЛИННЫХ КОСТЕЙ С ЛАТЕНТНЫМ КЛИНИЧЕСКИМ ТЕЧЕНИЕМ
Григоровский В.В., Грицай Н.П., Гордий А.С., Григоровская А.В. 28
MORPHOLOGICAL FEATURES OF CHRONIC HEMATOGENOUS OSTEOMYELITIS OF LONG BONES WITH LATENT CLINICAL COURSE
Grigorovskii V.V., Gritsai N.P., Gordii A.S., Grigorovskaia A.V. 28

ОСОБЕННОСТИ ИММУННОГО СТАТУСА ПРИ ГЛУБОКОМ ГНОЙНОМ ПЕРИПРОТЕЗНОМ ПОРАЖЕНИИ СУСТАВОВ
Еремин А.В., Ошкуков С.А, Чуксина Ю.Ю., Шевелева С.В., Москалец О.В., Яздовский В.В. 29
IMMUNE STATUS FEATURES FOR DEEP PURULENT PERIPROSTHETIC INFECTIONS OF JOINTS
Eremin A.V., Oshkukov S.A, Chuksina Iu.Iu., Sheveleva S.V., Moskalets O.V., Iazdovskii V.V. 29

ОСТЕОСИНТЕЗ ПО ИЛИЗАРОВУ В ЛЕЧЕНИИ БОЛЬНЫХ ХРОНИЧЕСКИМ ОСТЕОМИЕЛИТОМ
Клюшин Н.М. 30
OSTEOSYNTHESIS ACCORDING TO ILIZAROV IN TREATMENT OF PATIENTS WITH CHRONIC OSTEOMYELITIS
Kliushin N.M. 30

ДИНАМИКА МИКРОБИОЛОГИЧЕСКИХ ПОКАЗАТЕЛЕЙ У БОЛЬНЫХ С ХРОНИЧЕСКОЙ ПЕРИПРОТЕЗНОЙ ИНФЕКЦИЕЙ ТАЗОБЕДРЕННОГО СУСТАВА
Клюшин Н.М., Абабков Ю.В., Ермаков А.М. 31
THE DYNAMICS OF MICROBIOLOGICAL PARAMETERS IN PATIENTS WITH CHRONIC PERIPROSTHETIC INFECTION OF THE HIP
Kliushin N.M., Ababkov Iu.V., Ermakov A.M. 31

ЛЕЧЕНИЕ БОЛЬНЫХ С ХРОНИЧЕСКОЙ ПЕРИПРОТЕЗНОЙ ИНФЕКЦИЕЙ ТАЗОБЕДРЕННОГО СУСТАВА С ИСПОЛЬЗОВАНИЕМ ВРЕМЕННЫХ СТАБИЛИЗИРУЮЩИХ СИСТЕМ
Клюшин Н.М., Абабков Ю.В., Ермаков А.М. 32
TREATMENT OF PATIENTS WITH CHRONIC PERIPROSTHETIC INFECTION OF THE HIP USING TEMPORARY STABILIZING SYSTEMS
Kliushin N.M., Ababkov Iu.V., Ermakov A.M. 32

ЛЕЧЕНИЕ БОЛЬНЫХ С ХРОНИЧЕСКОЙ ПЕРИПРОТЕЗНОЙ ИНФЕКЦИЕЙ КОЛЕННОГО СУСТАВА
Клюшин Н.М., Абабков Ю.В., Ермаков А.М. 33
TREATMENT OF PATIENTS WITH CHRONIC PERIPROSTHETIC INFECTION OF THE KNEE
Kliushin N.M., Ababkov Iu.V., Ermakov A.M. 33

ОЦЕНКА ФУНКЦИОНАЛЬНЫХ РЕЗУЛЬТАТОВ ЛЕЧЕНИЯ БОЛЬНЫХ ХРОНИЧЕСКИМ ПОСТТРАВМАТИЧЕСКИМ ОСТЕОМИЕЛИТОМ БОЛЬШЕБЕРЦОВОЙ КОСТИ ПОСЛЕ НАКОСТНОГО ОСТЕОСИНТЕЗА
Клюшин Н.М., Бурнашов С.И. 33
EVALUATION OF THE FUNCTIONAL RESULTS OF TREATMENT OF PATIENTS WITH CHRONIC POSTTRAUMATIC TIBIAL OSTEOMYELITIS AFTER INTERNAL OSTEOSYNTHESIS PERFORMANCE
Kliushin N.M., Burnashov S.I. 33

ИСПОЛЬЗОВАНИЕ ЧРЕСКОСТНОГО ОСТЕОСИНТЕЗА В ЛЕЧЕНИИ ХРОНИЧЕСКОГО ОСТЕОМИЕЛИТА У ДЕТЕЙ
Клюшин Н.М., Васильева Н.В. 35

THE USE OF TRANSOSSEOUS OSTEOSYNTHESIS FOR CHRONIC OSTEOMYELITIS TREATMENT IN CHILDREN
Kliushin N.M., Vasil'eva N.V. 35

ХИРУРГИЧЕСКОЕ ЛЕЧЕНИЕ ХРОНИЧЕСКОГО ОСТЕОМИЕЛИТА ПЛЕЧЕВОЙ КОСТИ
Клюшин Н.М., Леончук Д.С. 36
SURGICAL TREATMENT OF HUMERAL CHRONIC OSTEOMYELITIS
Kliushin N.M., Leonchuk D.S. 36

ЧРЕСКОСТНЫЙ ОСТЕОСИНТЕЗ ПРИ КОСТНО-ПЛАСТИЧЕСКИХ ОПЕРАЦИЯХ У БОЛЬНЫХ С ХРОНИЧЕСКОЙ ГНОЙНОЙ ИНФЕКЦИЕЙ
Клюшин Н.М., Михайлов А.Г. 37
TRANSOSSEOUS OSTEOSYNTHESIS FOR OSTEOPLASTIC SURGERIES IN PATIENTS WITH CHRONIC PURULENT INFECTION
Kliushin N.M., Mikhailov A.G. 37

ЧРЕСКОСТНЫЙ ОСТЕОСИНТЕЗ В ЛЕЧЕНИИ ПАЦИЕНТОВ С ХРОНИЧЕСКИМ ОСТЕОМИЕЛИТОМ КОСТЕЙ ГОЛЕНОСТОПНОГО СУСТАВА
Клюшин Н.М., Михайлов А.Г. 38
TRANSOSSEOUS OSTEOSYNTHESIS IN TREATMENT OF PATIENTS WITH CHRONIC OSTEOMYELITIS OF THE ANKLE BONES
Kliushin N.M., Mikhailov A.G. 38

МЕТОДИКИ ЛЕЧЕНИЯ НЕСПЕЦИФИЧЕСКОГО ОСТЕОМИЕЛИТА ПОЗВОНОЧНИКА
Клюшин Н.М., Михайлов А.Г., Мухтяев С.В. 39
TECHNIQUES OF TREATING NON-SPECIFIC OSTEOMYELITIS OF THE SPINE
Kliushin N.M., Mikhailov A.G., Mukhtiaev S.V. 39

МИКРОБИОЛОГИЧЕСКИЙ АНАЛИЗ ПОСЛЕОПЕРАЦИОННОГО ОСТЕОМИЕЛИТА БОЛЬШЕБЕРЦОВОЙ КОСТИ
Клюшин Н.М., Науменко З.С., Бурнашов С.И. 41
MICROBIOLOGICAL ANALYSIS OF POSTOPERATIVE TIBIAL OSTEOMYELITIS
Kliushin N.M., Naumenko Z.S., Burnashov S.I. 41

АНАЛИЗ ЛЕЧЕНИЯ БОЛЬНЫХ ХРОНИЧЕСКИМ ОСТЕОМИЕЛИТОМ ПРЕДПЛЕЧЬЯ МЕТОДОМ ЧРЕСКОСТНОГО ОСТЕОСИНТЕЗА ПО ИЛИЗАРОВУ
Клюшин Н.М., Степаненко П.А. 42
THE ANALYSIS OF TREATING PATIENTS WITH FOREARM CHRONIC OSTEOMYELITIS BY TRANSOSSEOUS OSTEOSYNTHESIS METHOD ACCORDING TO ILIZAROV
Kliushin N.M., Stepanenko P.A. 42

ОРГАНОСОХРАНЯЮЩИЙ МЕТОД ЛЕЧЕНИЯ БОЛЬНЫХ С ХРОНИЧЕСКИМ ОСТЕОМИЕЛИТОМ КОСТЕЙ ЗАДНЕГО ОТДЕЛА СТОПЫ
Клюшин Н.М., Судницын А.С. 44
THE ORGAN-SAVING METHOD OF TREATING PATIENTS WITH CHRONIC OSTEOMYELITIS OF THE HINDFOOT BONES
Kliushin N.M., Sudnitsyn A.S. 44

ЧРЕСКОСТНЫЙ КОМПРЕССИОННО-ДИСТРАКЦИОННЫЙ ОСТЕОСИНТЕЗ ПО ИЛИЗАРОВУ В ЛЕЧЕНИИ БОЛЬНЫХ С ЭКВИНО-ВАРУСНОЙ ДЕФОРМАЦИЕЙ СТОПЫ, ОСЛОЖНЕННОЙ ОСТЕОМИЕЛИТОМ
Клюшин Н.М., Судницын А.С. 45
TRANSOSSEOUS COMPRESSION-DISTRACTION OSTEOSYNTHESIS ACCORDING TO ILIZAROV IN TREATMENT OF PATIENTS WITH FOOT EQUINOVARUS DEFORMITY COMPLICATED BY OSTEOMYELITIS
Kliushin N.M., Sudnitsyn A.S. 45

ПАТОМОРФОЛОГИЧЕСКАЯ ХАРАКТЕРИСТИКА ОПЕРАЦИОННОГО И БИОПСИЙНОГО МАТЕРИАЛА БОЛЬНЫХ ХРОНИЧЕСКИМ ОСТЕОМИЕЛИТОМ
Мигалкин Н.С., Ступина Т.А., Горбач Е.Н., Сорокин Д.В., Клюшин Н.М., Михайлов А.Г., Бурнашов С.И., Мухтяев С.В. 46
PATHOMORPHOLOGICAL CHARACTERISTIC OF THE OPERATION AND BIOPSY MATERIAL IN PATIENTS WITH CHRONIC OSTEOMYELITIS
Migalkin N.S., Stupina T.A., Gorbach E.N., Sorokin D.V., Kliushin N.M., Mikhailov A.G., Burnashov S.I., Mukhtiaev S.V. 46

ЛЕЧЕНИЕ ГНОЙНЫХ ОСЛОЖНЕНИЙ РАН КУЛЬТИ БЕДРА ПРИ ДИАБЕТИЧЕСКОЙ ОСТЕОАРТРОПАТИИ
Норчаев Ж.А. 47
TREATMENT OF THE PURULENT COMPLICATIONS OF FEMORAL STUMP WOUNDS FOR DIABETIC OSTEOARTHROPATHY
Norchaev Zh.A. 47

ЛЕЧЕНИЕ ТРОФИЧЕСКИХ ЯЗВ НИЖНИХ КОНЕЧНОСТЕЙ У БОЛЬНЫХ САХАРНЫМ ДИАБЕТОМ
Норчаев Ж.А. 48
TREATMENT OF THE LOWER LIMB TROPHIC ULCERS IN PATIENTS WITH DIABETES MELLITUS
Norchaev Zh.A. 48

ЛЕЧЕНИЕ ГЛУБОКОЙ ПАРАПРОТЕЗНОЙ ИНФЕКЦИИ КОЛЕННОГО СУСТАВА
Прохоренко В.М., Злобин А.В. 49
TREATMENT OF DEEP PARAPROSTHETIC INFECTION OF THE KNEE
Prokhorenko V.M., Zlobin A.V. 49

ЭКОНОМИЧЕСКАЯ ЭФФЕКТИВНОСТЬ ЛЕЧЕНИЯ ХРОНИЧЕСКОГО ПОСТТРАВМАТИЧЕСКОГО ОСТЕОМИЕЛИТА ПЛЕЧА МЕТОДОМ ЧРЕСКОСТНОГО ОСТЕОСИНТЕЗА АППАРАТОМ ИЛИЗАРОВА
Сазонова Н.В., Ширяева Е.В., Леончук Д.С., Клюшин Н.М. 50

ECONOMICAL EFFECTIVENESS OF TREATING CHRONIC POSTTRAUMATIC HUMERAL OSTEOMYELITIS BY TRANSOSSEOUS OSTEOSYNTHESIS METHOD USING THE ILIZAROV FIXATOR
Sazonova N.V., Shiriaeva E.V., Leonchuk D.S., Kliushin N.M. 50

РИСКИ РАЗВИТИЯ ПЕРИПРОТЕЗНОЙ ИНФЕКЦИИ ПОСЛЕ ЭНДОПРОТЕЗИРОВАНИЯ СУСТАВОВ
Слободской А.Б., Осинцев Е.Ю., Лежнев А.Г., Воронин И.В., Бадак И.С., Дунаев А.Г. 52
RISKS OF PERIPROSTHETIC INFECTION AFTER JOINT ARTHROPLASTY
Slobodskoi A.B., Osintsev E.Iu., Lezhnev A.G., Voronin I.V., Badak I.S., Dunaev A.G. 52

ВЫБОР МЕТОДА ОСТЕОСИНТЕЗА ТЯЖЕЛЫХ ПОВРЕЖДЕНИЙ БЕДРА ОСЛОЖНЕННЫХ ГНОЙНОЙ ИНФЕКЦИЕЙ
Ташпулатов А.Г., Миразимов Б.Б., Юсупов Т.Ф. 54
THE SELECTION OF OSTEOSYNTHESIS METHOD FOR SEVERE FEMORAL INJURIES COMPLICATED BY PURULENT INFECTION
Tashpulatov A.G., Mirazimov B.B., Iusupov T.F. 54

ИММУНОЛОГИЧЕСКИЕ ПОКАЗАТЕЛИ В ПРОГНОЗИРОВАНИИ ТЕЧЕНИЯ ПОСЛЕОПЕРАЦИОННОГО ПЕРИОДА У ПАЦИЕНТОВ С ПЕРИПРОТЕЗНОЙ ИНФЕКЦИЕЙ ТАЗОБЕДРЕННОГО СУСТАВА
Чепелева М.В., Клюшин Н.М., Ермаков А.М., Кузнецова Е.И. 55
IMMUNOLOGICAL PARAMETERS IN PREDICTING THE POSTOPERATIVE COURSE IN PATIENTS WITH PERIPROSTHETIC INFECTION OF THE HIP
Chepeleva M.V., Kliushin N.M., Ermakov A.M., Kuznetsova E.I. 55

ХАРАКТЕРИСТИКА ПЕРИФЕРИЧЕСКОГО КРОВООБРАЩЕНИЯ И МИКРОЦИРКУЛЯЦИИ ТКАНЕЙ ПО ДАННЫМ ДОППЛЕРОГРАФИЧЕСКОГО ИССЛЕДОВАНИЯ У БОЛЬНЫХ С ХРОНИЧЕСКОЙ КОСТНО-ГНОЙНОЙ ИНФЕКЦИЕЙ
Яхшимуратов К.Х., Ташпулатов А.Г., Шамсиева У.А. 56
CHARACTERISTIC OF PERIPHERAL CIRCULATION AND TISSUE MICROCIRCULATION BY DOPPLEROGRAPHY DATA IN PATIENTS WITH CHRONIC BONE PURULENT INFECTION
Iakhshimuratov K.Kh., Tashpulatov A.G., Shamsieva U.A. 56

КОСТНЫЕ ДЕФЕКТЫ

РОЛЬ КОМПРЕССИОННО-ДИСТРАКЦИОННОГО ОСТЕОСИНТЕЗА С ВВЕДЕНИЕМ КУКУМАЗИМА ПРИ НЕСРОСШИХСЯ ПЕРЕЛОМАХ И ЛОЖНЫХ СУСТАВАХДЛИННЫХ КОСТЕЙ
Абдулхаков Н.Т., Рахимов А.М., Камолов Б.Х. 58
THE ROLE OF COMPRESSION-DISTRACTION OSTEOSYNTHESIS WITH CUCUMAZIM INFUSION IN NON-UNITED FRACTURES AND PSEUDOARTHROSES OF LONG BONES
Abdulkhakov N.T., Rakhimov A.M., Kamolov B.Kh. 58

СРАВНИТЕЛЬНАЯ ОЦЕНКА МЕТОДОВ ЛЕЧЕНИЯ КОСТНЫХ КИСТ У ДЕТЕЙ
Абушкин И.А., Носков Н.В., Неизвестных Е.А., Котляров А.Н., Шекунова Ю.Г., Царева В.В. 59
COMPARATIVE EVALUATION OF THE METHODS FOR BONE CYST TREATMENT IN CHILDREN
Abushkin I.A., Noskov N.V., Neizvestnykh E.A., Kotliarov A.N., Shekunova Iu.G., Tsareva V.V. 59

ТАКТИКА ЛЕЧЕНИЯ ДЕФЕКТОВ ДЛИННЫХ КОСТЕЙ НИЖНИХ КОНЕЧНОСТЕЙ У РАНЕНЫХ И ПОСТРАДАВШИХ
Бабич М.И., Петров В.К., Цемко Т.Д. 60
THE TACTICS OF TREATING DEFECTS OF THE LOWER LIMB LONG BONES IN THE WOUNDED AND INJURED PERSONS
Babich M.I., Petrov V.K., Tsemko T.D. 60

ДИФФЕРЕНЦИРОВАННЫЙ ПОДХОД К ЗАМЕЩЕНИЮ КОСТНЫХ КИСТОЗНЫХ ОБРАЗОВАНИЙ
Белокрылов Н.М., Белокрылов А.Н., Сотин А.В., Демидов Ф.А. 61
DIFFERENTIATED APPROACH TO FILLING BONE CYSTS
Belokrylov N.M., Belokrylov A.N., Sotin A.V., Demidov F.A. 61

ПРИМЕНЕНИЕ ОСТЕОПЛАСТИЧЕСКОГО МАТЕРИАЛА «КОЛЛАПАН» НА ФОНЕ ЧРЕСКОСТНОГО ОСТЕОСИНТЕЗА В ОНКОЛОГИИ КИСТИ
Варганов Е.В. 63
THE USE OF COLLAPAN OSTEOPLASTIC MATERIAL THROUGH TRANSOSSEOUS OSTEOSYNTHESIS IN BONE ONCOLOGY
Varganov E.V. 63

ПИГМЕНТНЫЙ ВОРСИНЧАТО-УЗЛОВОЙ СИНОВИТ КИСТИ: ОПУХОЛЕВАЯ ФОРМА
Варганов Е.В., Мосин К.А., Бикмуллин Д.И. 64
PIGMENTED VILLONODULAR SYNOVITIS OF THE HAND: A TUMORAL FORM
Varganov E.V., Mosin K.A., Bikmullin D.I. 64

ВАРИАНТЫ ЧРЕСКОСТНОГО ОСТЕОСИНТЕЗА В ЛЕЧЕНИИ ДЕТЕЙ С ДЕФЕКТАМИ ДЛИННЫХ КОСТЕЙ НИЖНИХ КОНЕЧНОСТЕЙ
Гаркавенко Ю.Е. 65
TRANSOSSEOUS OSTEOSYNTHESIS VARIANTS IN TREATMENT OF CHILDREN WITH LOWER LIMB LONG BONE DEFECTS
Garkavenko Iu.E. 65

НЕКОТОРЫЕ КЛИНИКО-МОРФОЛОГИЧЕСКИЕ КОРРЕЛЯЦИИ У БОЛЬНЫХ С ПОСЛЕДСТВИЯМИ ПЕРЕЛОМОВ ЛАДЬЕВИДНОЙ КОСТИ
Григоровский В.В., Страфун С.С., Тимошенко С.В. 66
SOME CLINICAL-AND-MORPHOLOGICAL CORRELATIONS IN PATIENTS WITH SCAPHOID BONE FRACTURE CONSEQUENCES
Grigorovskii V.V., Strafun S.S., Timoshenko S.V. 66

ПОЛИМОРФИЗМ ГЕНА TGFB1 (ARG25PRO) И ГЕНА EGFR (A2073T) У БОЛЬНЫХ С НАРУШЕНИЕМ КОНСОЛИДАЦИИ ПЕРЕЛОМОВ
Гусев К.А., Усков С.А., Мироманов А.М. 67
POLYMORPHISM OF TGFB1 (ARG25PRO) GENE AND EGFR (A2073T) GENE IN PATIENTS WITH FRACTURE CONSOLIDATION DISORDER
Gusev K.A., Uskov S.A., Miromanov A.M. 67

ЭКСПЕРИМЕНТАЛЬНОЕ МОДЕЛИРОВАНИЕ ПСЕВДОАРТРОЗА
Дедух Н.В., Рахимов А.М. 68
PSEUDOARTHROSIS EXPERIMENTAL MODELING
Deduh N.V., Rahimov A.M. 68

ОСОБЕННОСТИ КОСТЕОБРАЗОВАНИЯ ПРИ КОМБИНИРОВАННОМ ЛЕЧЕНИИ ПСЕВДОАРТРОЗА С ЗАМЕЩЕНИЕМ ДЕФЕКТА ДЛИННОЙ ТРУБЧАТОЙ КОСТИ (КЛИНИКО-ЭКСПЕРИМЕНТАЛЬНОЕ ИССЛЕДОВАНИЕ)
Еманов А.А., Горбач Е.Н., Митрофанов А.И., Борзунов Д.Ю. 69
OSTEOGENESIS FEATURES IN COMBINED TREATMENT OF PSEUDOARTHROSIS WITH FILLING LONG TUBULAR BONE DEFECT (A CLINICAL-AND-EXPERIMENTAL STUDY)
Emanov A.A., Gorbach E.N., Mitrofanov A.I., Borzunov D.Ju. 69

ЛЕЧЕНИЕ ПОСТТРАВМАТИЧЕСКИХ ЛОЖНЫХ СУСТАВОВ, НЕСРАСТАЮЩИХСЯ И НЕПРАВИЛЬНО СРОСШИХСЯ ПЕРЕЛОМОВ КОСТЕЙ У ДЕТЕЙ
Иванов В.Н., Гончарова Л.А., Куркин А.М., Алиев Ю.М. 70
TREATMENT OF POSTTRAUMATIC PSEUDOARTHROSES, NONUNITED AND MALUNITED BONE FRACTURES IN CHILDREN
Ivanov V.N., Goncharova L.A., Kurkin A.M., Aliev Iu.M. 70

РОЛЬ КОМПРЕССИОННО-ДИСТРАКЦИОННОГО ОСТЕОСИНТЕЗА С ПРИМЕНЕНИЕМ ПРОТЕОЛИТИЧЕСКИХ ФЕРМЕНТОВ В ЛЕЧЕНИИ ЛОЖНЫХ СУСТАВОВ НИЖНЕЙ ТРЕТИ БЕДРЕННОЙ КОСТИ
Кодиров М.Ф., Абдулхаков Н.Т., Шукуров Э.М., Рахимов А.М. 71
THE ROLE OF COMPRESSION-DISTRACTION OSTEOSYNTHESIS WITH PROTEOLYTIC ENZYME USING IN TREATMENT OF PSEUDOARTHROSES OF THE LOWER FEMORAL THIRD
Kodirov M.F., Abdulkhakov N.T., Shukurov E.M., Rakhimov A.M. 71

ЗАМЕЩЕНИЕ ЦИРКУЛЯРНЫХ ДЕФЕКТОВ БОЛЬШЕБЕРЦОВОЙ КОСТИ УГЛЕРОДНЫМ НАНОСТРУКТУРНЫМ ИМПЛАНТАТОМ (ЭКСПЕРИМЕНТАЛЬНОЕ ИССЛЕДОВАНИЕ)
Кононович Н.А., Горбач Е.Н., Шевцов В.И., Борзунов Д.Ю., Степанов М.А., Стогов М.В. 72
FILLINGCIRCULAR TIBIAL DEFECTS WITH A CARBON NANOSTRUCTURED IMPLANT (AN EXPERIMENTAL STUDY)
Kononovich N.A., Gorbach E.N., Shevtsov V.I., Borzunov D.Ju., Stepanov M.A., Stogov M.V. 72

РЕЗУЛЬТАТЫ ИСПОЛЬЗОВАНИЯ УГЛЕРОДНЫХ НАНОСТРУКТУРНЫХ МАТЕРИАЛОВ В УСЛОВИЯХ ЧРЕСКОСТНОГО ДИСТРАКЦИОННОГО ОСТЕОСИНТЕЗА (ЭКСПЕРИМЕНТАЛЬНОЕ ИССЛЕДОВАНИЕ)
Кононович Н.А., Горбач Е.Н., Шевцов В.И., Степанов М.А., Борзунов Д.Ю., Стогов М.В. 73
THE RESULTS OF USING CARBON NANOSTRUCTURED MATERIALS UNDER TRANSOSSEOUS DISTRACTION OSTEOSYNTHESIS (AN EXPERIMENTAL STUDY)
KononovichN.A., GorbachE.N., ShevtsovV.I., StepanovM.A., BorzunovD.Ju., StogovM.V. 73

КОМБИНАЦИЯ ЧРЕСКОСТНОГО И ИНТРАМЕДУЛЛЯРНОГО ОСТЕОСИНТЕЗА В ЛЕЧЕНИИ БОЛЬНЫХ ВРОЖДЕННЫМ ЛОЖНЫМ СУСТАВОМ КОСТЕЙ ГОЛЕНИ
Кутиков С.А., Борзунов Д.Ю. 74
COMBINING TRANSOSSEOUS AND INTRAMEDULLARY OSTEOSYNTHESIS IN TREATMENT OF PATIENTS WITH CONGENITAL PSEUDOARTHROSIS OF LEG BONES
Kutikov S.A., Borzunov D.Iu. 74

ВАРИАНТЫ ТЕЧЕНИЯ И ВОЗМОЖНОСТЬ ПРИМЕНЕНИЯ ОПЕРАТИВНЫХ ВМЕШАТЕЛЬСТВ ПРИ ЛАТЕНТНОЙ ФОРМЕ ВРОЖДЕННЫХ ЛОЖНЫХ СУСТАВАХ КОСТЕЙ ГОЛЕНИ
Поздеев А.П., Захарьян Е.А. 76
THE VARIANTS OF COURSE, AND THE POSSIBILITY OF SURGICAL INTERVENTIONS FOR LATENT FORM OF LEG BONE CONGENITAL PSEUDOARTHROSES
Pozdeev A.P., Zakhar'ian E.A. 76

РЕЗУЛЬТАТЫ ХИРУРГИЧЕСКОГО ЛЕЧЕНИЯ НЕСРОСШИХСЯ ПЕРЕЛОМОВ И ЛОЖНЫХ СУСТАВОВ ДИАФИЗА КОСТЕЙ ПРЕДПЛЕЧЬЯ
Рахимов А.М., Абдулхаков Н.Т., Сапаев З.Э., Кобилов Н.Р. 76
THE RESULTS OF SURGICAL TREATING NON-UNITED FRACTURES AND PSEUDOARTHROSES OF FOREARM BONE SHAFT
Rakhimov A.M., Abdulkhakov N.T., Sapaev Z.E., Kobilov N.R. 76

РЕЗУЛЬТАТЫ ИММУНОЛОГИЧЕСКОГО ИССЛЕДОВАНИЯ БОЛЬНЫХ С ЛОЖНЫМИ СУСТАВАМИ КОСТЕЙ ВЕРХНЕЙ КОНЕЧНОСТИ
Рахимов А.М., Камалов З.С. 78
THE RESULTS OF IMMUNOLOGICAL EXAMINATION OF PATIENTS WITH PSEUDOARTHROSES OF THE UPPER LIMB BONES
Rakhimov A.M., Kamalov Z.S. 78

ПРИМЕНЕНИЕ НАНОУГЛЕРОДНЫХ ИМПЛАНТОВ ПРИ ЗАМЕЩЕНИИ ПОСТОСТЕОМИЕЛИТИЧЕСКИХ ДЕФЕКТОВ ДЛИННЫХ КОСТЕЙ (ЭКСПЕРИМЕНТАЛЬНОЕ ИССЛЕДОВАНИЕ)
Резник Л.Б., Дзюба Г.Г., Стасенко И.В. 79
THE USE OF NANO-CARBON IMPLANTS FOR FILLING LONG BONE POST-OSTEOMYELITIC DEFECTS (AN EXPERIMENTAL STUDY)
Reznik L.B., Dziuba G.G., Stasenko I.V. 79

ОПЕРАТИВНОЕ ЛЕЧЕНИЕ ЗАСТАРЕЛЫХ ПЕРЕЛОМОВ И ЛОЖНЫХ СУСТАВОВ ГОЛОВКИ МЫЩЕЛКА ПЛЕЧЕВОЙ КОСТИ У ДЕТЕЙ
Ходжанов И.Ю., Умаров Ф.Х., Рахманов Р.Д. 80
SURGICAL TREATMENT OF ADVANCED FRACTURES AND PSEUDOARTHROSES OF HUMERAL CONDYLAR HEAD IN CHILDREN
Khodzhanov I.Iu., Umarov F.Kh., Rakhmanov R.D. 80

ИСПОЛЬЗОВАНИЕ КОМПОЗИТНЫХ МАТЕРИАЛОВ В ХИРУРГИЧЕСКОЙ КОРРЕКЦИИ ДЕФЕКТОВ КОСТНОЙ ТКАНИ У ДЕТЕЙ
Шарпарь В.Д., Каменских М.С., Неганов О.А., Семенов С.В., Егоров В.Д. 81
THE USE OF COMPOSITE MATERIALS IN SURGICAL CORRECTION OF BONE TISSUE DEFECTS IN CHILDREN
Sharpar' V.D., Kamenskikh M.S., Neganov O.A., Semenov S.V., Egorov V.A. 81

СТИМУЛЯЦИЯ ПРОЦЕССА РЕГЕНЕРАЦИИ ТКАНЕЙ У ПАЦИЕНТОВ С ЛОЖНЫМИ СУСТАВАМИ И КОСТНЫМИ ДЕФЕКТАМИ В УСЛОВИЯХ ЧРЕСКОСТНОГО ОСТЕОСИНТЕЗА
Шастов А.Л., Борзунов Д.Ю., Еманов А.А. 82
PROMOTION OF TISSUE REGENERATION PROCESS IN PATIENTS WITH PSEUDOARTHROSES AND BONE DEFECTS UNDER TRANSOSSEOUS OSTEOSYNTHESIS
Shastov A.L., BorzunovD.Iu., Emanov A.A. 82

ЗАМЕЩЕНИИ ДЕФЕКТА КОСТИ МЕТОДОМ КОМПРЕСИИОННО-ДИСТРАКЦИОННОГО ОСТЕОСИНТЕЗА В УСЛОВИЯХ СТИМУЛЯЦИИ ЭЛЕКТРОМАГНИТНЫМИ ВОЛНАМИ ТЕРАГЕРЦОВОГО ДИАПАЗОНА (ЭКСПЕРИМЕНТАЛЬНОЕ ИССЛЕДОВАНИЕ)
Шастов А.Л., Еманов А.А., Борзунов Д.Ю., Степанов Р.В., Дюрягина О.В. 83
BONE DEFECT FILLING BY THE METHOD OF COMPRESSION-DISTRACTION OSTEOSYNTHESIS UNDER STIMULATION WITH ELECTROMAGNETIC WAVES OF TERAHERTZ RANGE (AN EXPERIMENTAL STUDY)
Shastov A.L., Emanov A.A., Borzunov D.Iu., Stepanov R.V., Diuriagina O.V. 83

ОБ ИСПОЛЬЗОВАНИИ НАНОСТРУКТУРНЫХ И ПОРИСТЫХ УГЛЕРОДНЫХ ИМПЛАНТАТОВ В ТРАВМАТОЛОГИИ И ОРТОПЕДИИ
Шевцов В.И. 84
THEUSEOFNANOSTRUCTUREDANDPOROUSCARBON IMPLANTS IN TRAUMATOLOGY AND ORTHOPAEDICS
Shevtsov V.I. 84

РЕЗУЛЬТАТЫ КОМБИНИРОВАННОГО ПРИМЕНЕНИЯ ЧРЕСКОСТНОГО И ИНТРАМЕДУЛЛЯРНОГО БЛОКИРОВАННОГО ОСТЕОСИНТЕЗА ПРИ УДЛИНЕНИИ И ЗАМЕЩЕНИИ ДЕФЕКТОВ ДЛИННЫХ КОСТЕЙ
Щепкина Е.А., Лебедков И.В., Сабиров Ф.К., Соломин Л.Н. 85
RESULTS OF THE COMBINED USE OF TRANSOSSEOUS AND INTRAMEDULLARY LOCKED OSTEOSYNTHESIS FOR LENGTHENING, AS WELL AS FOR FILLING LONG BONE DEFECTS
Shchepkina E.A., Lebedkov I.V., Sabirov F.K., Solomin L.N. 85

ОПУХОЛИ. ПРИМЕНЕНИЕ МЕТОДА ИЛИЗАРОВА ПРИ ДОБРОКАЧЕСТВЕННЫХ КОСТНЫХ ОПУХОЛЯХ
Бари Мофакхарул 86
TUMOR. ILIZAROV APPLICATIONS TO BENIGN BONE TUMORS
Bari Mofakhkharul 86

ТРАВМЫ И ЗАБОЛЕВАНИЯ ПОЗВОНОЧНИКА

ПРОГНОЗИРОВАНИЕ РЕЗУЛЬТАТОВ ЛЕЧЕНИЯ СПОНДИЛИТОВ
Абдурахимов Ш.А., Абдухаликов А.К., Мирзаюлдашев Н.Ю., Тургунова М., Абдухаликов Б. 87
PREDICTING THE RESULTS OF SPONDYLITES TREATMENT
Abdurakhimov Sh.A., Abdukhalikov A.K., Mirzaiuldashev N.Iu., Turgunova M., Abdukhalikov B. 87

НЕЙРООРТОПЕДИЧЕСКОЕ ЛЕЧЕНИЕ ГРЫЖ МЕЖПОЗВОНКОВЫХ ДИСКОВ
Абдухаликов А.К., Халиков Ш., Абдухаликов Б.А., Тургунова М. 88
NEUROORTHOPEDIC TREATMENT OF INTERVERTEBRAL DISC HERNIAS
Abdukhalikov A.K., Khalikov Sh., Abdukhalikov B.A., Turgunova M. 88

АСИМПТОМНЫЕ ГРЫЖИ МЕЖПОЗВОНКОВЫХ ДИСКОВ
Ахмадов Т.З. 88
ASYMPTOMATIC HERNIAS OF INTERVERTEBRAL DISCS
Akhmadov T.Z. 88

КОНСЕРВАТИВНОЕ ЛЕЧЕНИЕ БОЛЬНЫХ С ПОЯСНИЧНЫМ ОСТЕОХОНДРОЗОМ, ОСЛОЖНЕННЫМ ГРЫЖЕЙ ДИСКА
Герасимов А.А. 90
CONSERVATIVE TREATMENT OF PATIENTS WITH LUMBAR OSTEOCHONDROSIS COMPLICATED BY DISC HERNIATION
Gerasimov A.A. 90

ВНУТРИТКАНЕВАЯ ЭЛЕКТРОСТИМУЛЯЦИИ ПОЗВОНОЧНИКА ДЛЯ ВОССТАНОВЛЕНИЯ ПЕРИФЕРИЧЕСКИХ НЕРВОВ
Герасимов А.А., Дубовик Е.А. 91
INTERSTITIAL ELECTROSTIMULATION OF THE SPINE TO RECOVER PERIPHERAL NERVES
Gerasimov A.A., Dubovik E.A. 91

РАЗЛИЧНЫЕ ВАРИАНТЫ ПРОЛОНГИРОВАННОЙ ЭЛЕКТРОСТИМУЛЯЦИИ
Григорович К.А., Мещерягина И.А., Люлин С.В. 92
DIFFERENT OPTIONS OF PROLONGED ELECTRICAL STIMULATION
Grigorovich K.A., Meshcheriagina I.A., Liulin S.V. 92

ОПРЕДЕЛИТЕЛЬ ФУНКЦИОНАЛЬНОГО КЛАССА ПРИ ОТБОРЕ ПАЦИЕНТОВ ДЛЯ ХРОНИЧЕСКОЙ ЭЛЕКТРОСТИМУЛЯЦИИ С МОНОНЕЙРОПАТИЕЙ
Ерохин А.Н., Кобызев А.Е., Рябых С.О. 93
FUNCTIONAL-CLASSDETERM IN ANTINSELECTING PATIENTS WITH MONONEUROPATHY FOR CHRONIC ELECTRICAL STIMULATION
Erohin A.N., Kobyzev A.E., Rjabyh S.O. 93

ДОГОСПИТАЛЬНЫЙ ЭТАП ПРИ ОТБОРЕ ПАЦИЕНТОВ ДЛЯ ХРОНИЧЕСКОЙ ЭЛЕКТРОСТИМУЛЯЦИИ
Ерохин А.Н., Кобызев А.Е., Рябых С.О., Григорович К.А., Хомченков М.В. 94
PREHOSPITAL STAGE WHEN SELECTING PATIENTS FOR CHRONIC ELECTRICAL STIMULATION
Erohin A.N., Kobyzev A.E., Rjabyh S.O., Grigorovich K.A., Homchenkov M.V. 94

ДЕКОМПРЕССИВНО-СТАБИЛИЗИРУЮЩИЕ ОПЕРАЦИИ У ПОСТРАДАВШИХ С НЕСТАБИЛЬНЫМИ ПЕРЕЛОМАМИ ГРУДНЫХ И ПОЯСНИЧНЫХ ПОЗВОНКОВ (С, Д, Е ПО ФРЭНКЕЛЮ) С ПРИМЕНЕНИЕМ ТЕЛЕСКОПИЧЕСКИХ И СЕТЧАТЫХ ПРОТЕЗОВ ТЕЛ ПОЗВОНКОВ
Ефимов Д.В., Чертков К.А., Крысов А.В., Каренин М.С. 96
DECOMPRESSION-STABILIZING SURGERIES IN INJURED PERSONS WITH INSTABLE FRACTURES OF THORACIC AND LUMBAR VERTEBRAE (C, D, E ACCORDING TO FRANKEL) USING TELESCOPIC AND MESHY IMPLANTS OF VERTEBRAL BODIES
Efimov D.V., Chertkov K.A., Krysov A.V., Karenin M.S. 96

ИСПОЛЬЗОВАНИЕ НЕЙРОМИОГРАФИИ ДЛЯ ПРОГНОЗА ЭФФЕКТА ФИЗИОЛЕЧЕНИЯ ПОЯСНИЧНОГО ОСТЕОХОНДРОЗА
Зубарева Т.В. 96
THE USE OF NEUROMYOGRAPHY TO PREDICT THE EFFECT OF PHYSIOTHERAPY OF LUMBAR OSTEOCHONDROSIS
Zubareva T.V. 96

БОЛЕЗНЬ ОПЕРИРОВАННОГО ПОЗВОНОЧНИКА
Кодиров А.А., Абдухаликов А.К., Мирзаюлдашев Н.Ю. 98
DISEASE OF THE OPERATED SPINE
Kodirov A.A., Abduhalikov A.K., Mirzajuldashev N.Ju. 98

ГЕНЕТИЧЕСКИЕ ИССЛЕДОВАНИЯ БОЛЕЗНИ ШЕЙЕРМАНА
Корниясова Е.В., Мяделец Д.Н. 98
GENETIC STUDIES OF SCHEUERMANN'S DISEASE
Korniiasova E.V., Miadelets D.N. 98

ЭФФЕКТИВНОСТЬ ПРИМЕНЕНИЯ КОМПОЗИТНЫХ ПРОТЕЗОВ ДИСКОВ В ЛЕЧЕНИИ ПАЦИЕНТОВ С ДЕГЕНЕРАТИВНОЙ НЕСТАБИЛЬНОСТЬЮ
Крысов А.В., Чертков К.А., Ефимов Д.В., Каренин М.С. 99
THE EFFICIENCY OF USING DISC COMPOSITE IMPLANTS IN TREATMENT OF PATIENTS WITH DEGENERATIVE INSTABILITY
Krysov A.V., Chertkov K.A., Efimov D.V., Karenin M.S. 99

НАШ ОПЫТ ВЗАИМОДЕЙСТВИЯ ПРИ ЛЕЧЕНИИ КОМПРЕССИОННЫХ ПЕРЕЛОМОВ ПОЗВОНОЧНИКА У ДЕТЕЙ
Куксов В.Ф., Предченко А.С., Радаев В.С., Серегина Г.А. 100
OUR EXPERIENCE OF COOPERATION IN TREATMENT OF THE SPINE COMPRESSION FRACTURES IN CHILDREN
Kuksov V.F., Predchenko A.S., Radaev V.S., Seregina G.A. 100

ВОЗМОЖНОСТИ ЗАДНИХ СТАБИЛИЗИРУЮЩИХ СИСТЕМ ПРИ КОРРЕКЦИИ СКОЛИОТИЧЕСКИХ ДЕФОРМАЦИЙ ПОЗВОНОЧНИКА
Курдюмов Д.А., Белокрылов Н.М., Яговкин М.А., Молчанов А.В. 101
THE POTENTIAL OF POSTERIOR STABILIZING SYSTEMS IN CORRECTION OF THE SPINE SCOLIOTIC DEFORMITIES
Kurdiumov D.A., Belokrylov N.M., Iagovkin M.A., Molchanov A.V. 101

СРАВНИТЕЛЬНЫЙ АНАЛИЗ ХИРУРГИЧЕСКОГО ЛЕЧЕНИЯ ПАЦИЕНТОВ С МЕЖПОЗВОНКОВОЙ ГРЫЖЕЙ ДИСКА
Люлин С.В., Куликов О.А., Мещерягина И.А. 103
A COMPARATIVE ANALYSIS OF SURGICAL TREATMENT OF PATIENTS WITH INTERVERTEBRAL DISC HERNIA
Liulin S.V., Kulikov O.A., Meshcheriagina I.A. 103

НЕЙРООРТОПЕДИЧЕСКИЕ АСПЕКТЫ ЛЕЧЕНИЯ СПОНДИЛИТОВ
Мирзаюлдашев Н.Ю., Абдухаликов А.К., Абдурахимов Ш.А., Тургунова М., Абдухаликов Б. 104
NEUROORTHOPEDIC ASPECTS OF SPONDYLITES TREATMENT
Mirzaiuldashev N.Iu., Abdukhalikov A.K., Abdurakhimov Sh.A., Turgunova M., Abdukhalikov B. 104

ВОЗМОЖНОСТИ ПРИМЕНЕНИЯ МЕТОДИКИ DRX9000 В ЛЕЧЕНИИ ГРЫЖ ШЕЙНОГО И ПОЯСНИЧНОГО ОТДЕЛОВ ПОЗВОНОЧНИКА
Михайлов С.Н., Фомина М.Н., Петров А.А. 105
THE POSSIBILITIES OF USING DRX9000 TECHNIQUE IN TREATMENT OF HERNIAS OF THE CERVICAL AND LUMBAR SPINE
Mikhailov S.N., Fomina M.N., Petrov A.A. 105

НАРУШЕНИЕ БАЛАНСА КАК ВЕДУЩИЙ СИНДРОМ ПРИ ПАТОЛОГИИ ПОЗВОНОЧНИКА У ДЕТЕЙ
Николаев Д. Г., Мушкин А.Ю. 106
IMBALANCE AS A LEADING SYNDROME FOR THE SPINE PATHOLOGY IN CHILDREN
Nikolaev D. G., Mushkin A.Iu. 106

ОСОБЕННОСТИ ОПЕРАТИВНОГО ЛЕЧЕНИЯ ПАЦИЕНТОВ С ДЕГЕНЕРАТИВНЫМИ ЗАБОЛЕВАНИЯМИ ШЕЙНОГО ОТДЕЛА ПОЗВОНОЧНИКА И МИЕЛОПАТИЕЙ
Россик О.С., Чехломин А.В. 107

SPECIAL FEATURES OF SURGICAL TREATMENT OF PATIENTS WITH DEGENERATIVE DISEASES OF THE CERVICAL SPINE AND WITH MYELOPATHY
Rossik O.S., Chekhlomin A.V. 107

ОКАЗАНИЕ АЛЬТЕРНАТИВНОЙ ПЛАНОВОЙ НЕЙРОХИРУРГИЧЕСКОЙ ПОМОЩИ ПАЦИЕНТАМ В Г. СЫКТЫВКАРЕ
Россик О.С., Чехломин А.В. 108
RENDERING ALTERNATIVE PLANNED NEUROSURGICAL CARE TO PATIENTS IN SYKTYVKAR
Rossik O.S., Chekhlomin A.V. 108

БЛИЖАЙШИЕ РЕЗУЛЬТАТЫ У БОЛЬНЫХ С ДИСПЛАСТИЧЕСКИМ СКОЛИОЗОМ, ОПЕРИРОВАННЫХ С ПРИМЕНЕНИЕМ РАМОЧНОЙ КОНСТРУКЦИИ
Садиков А.А., Махкамов Т.Т., Алимов К.А., Мирпаёзов О.Х., Топилов Э.А. 109
IMMEDIATE RESULTS IN PATIENTS WITH DYSPLASTIC SCOLIOSIS OPERATED USING A FRAME CONTRUCT
Sadikov A.A., Makhkamov T.T., Alimov K.A., Mirpaezov O.Kh., Topilov E.A. 109

ПРОБЛЕМА ЛОЖНОПОЛОЖИТЕЛЬНЫХ РЕАКЦИЙ В ПРОЦЕССЕ ЭЛЕКТРОФИЗИОЛОГИЧЕСКОГО ИНТРАОПЕРАЦИОННОГО МОНИТОРИНГА ПРИ КОРРЕКЦИИ ДЕФОРМАЦИЙ ПОЗВОНОЧНИКА ВЫСОКОГО РИСКА
Сайфутдинов М.С., Скрипников А.А., Рябых С.О., Третьякова А.Н. 110
THE PROBLEM OF FALSE-POSITIVE REACTIONS IN THE PROCESS OF ELECTROPHYSIOLOGICAL INTRAOPERATIVE MONITORING FOR CORRECTIONS OF HIGH-RISC DEFORMITIES OF THE SPINE
Saifutdinov M.S., Skripnikov A.A., Riabykh S.O., Tret'iakova A.N. 110

ДИНАМИКА ЭМГ ПОКАЗАТЕЛЕЙ ПРИ ЭЛЕКТРОСТИМУЛЯЦИИ ПЕРИФЕРИЧЕСКИХ НЕРВОВ
Скрипников А.А., Мещерягина И.А., Люлин С.В. 111
DYNAMICS OF EMG-PARAMETERS FOR PERIPHERAL NERVE ELECTRICAL STIMULATION
Skripnikov A.A., Meshcheriagina I.A., Liulin S.V. 111

МЕТОДИЧЕСКИЕ АСПЕКТЫ ИНТРАОПЕРАЦИОННОГО НЕЙРОМОНИТОРИНГА В СИСТЕМЕ ОКАЗАНИЯ ВЫСОКОТЕХНОЛОГИЧНОЙ МЕДИЦИНСКОЙ ПОМОЩИ
Скрипников А.А., Сайфутдинов М.С., Криворучко Г.А., Рябых С.О., Шеин А.П. 112
METHODICAL ASPECTS OF INTRAOPERATION NEUROMONITORING IN THE SYSTEM OF RENDERING HIGH-TECHNOLOGY MEDICAL CARE
Skripnikov A.A., Saifutdinov M.S., Krivoruchko G.A., Riabykh S.O., Shein A.P. 112

ОТДАЛЕННЫЕ РЕЗУЛЬТАТЫ КОНСЕРВАТИВНОГО ЛЕЧЕНИЯ КОМПРЕССИОННЫХ ПЕРЕЛОМОВ ТЕЛ ГРУДНЫХ И ПОЯСНИЧНЫХ ПОЗВОНКОВ У ДЕТЕЙ
Скрябин Е.Г., Смирных А.Г. 113
THE LONG-TERM RESULTS OF CONSERVATIVE TREATMENT OF COMPRESSION FRACTURES OF THORACIC AND LUMBAR VERTEBRAL BODIES IN CHILDREN
Skriabin E.G., Smirnykh A.G. 113

НЕЙРООРТОПЕДИЧЕСКИЙ ПОДХОД К ЛЕЧЕНИЮ НЕСТАБИЛЬНОСТИ ПОЗВОНОЧНИКА
Тургунова М., Хайдаралиев У., Абдухаликов А.К., Мирзаюлдашев Н.Ю., Абдухаликов Б.А. 114
THE NEUROORTHOPEDIC APPROACH TO THE SPINE INSTABILITY TREATMENT
Turgunova M., Khaidaraliev U., Abdukhalikov A.K., Mirzaiuldashev N.Iu., Abdukhalikov B.A. 114

КОРРЕЛЯЦИОННЫЙ АНАЛИЗ СОДЕРЖАНИЯ ИММУНОЛОГИЧЕСКИХ МАРКЕРОВ АЛЬТЕРАЦИИ НЕРВНОЙ ТКАНИ ПРИ ТРАВМАТИЧЕСКОЙ БОЛЕЗНИ СПИННОГО МОЗГА
Ульянов В.Ю., Норкин И.А., Дроздова Г.А., Конюченко Е.А. 115
CORRELATION ANALYSIS OF THE CONTENT OF IMMUNOLOGIC MARKERS OF NERVE TISSUE ALTERATION FOR TRAUMATIC DISEASE OF THE SPINAL CORD
Ul'ianov V.Iu., Norkin I.A., Drozdova G.A., Koniuchenko E.A. 115

МОРФОЛОГИЧЕСКИЕ ОСОБЕННОСТИ МАЛОЙ ПОЯСНИЧНОЙ МЫШЦЫ СОБАК ПРИ ИНДУЦИРОВАННОЙ СКОЛИОТИЧЕСКОЙ ДЕФОРМАЦИИ ПОЯСНИЧНОГО ОТДЕЛА ПОЗВОНОЧНОГО СТОЛБА
Филимонова Г.Н., Кобызев А.Е., Краснов В.В. 116
MORPHOLOGICAL FEATURES OF CANINE M. PSOAS MINOR FOR INDUCED SCOLIOTIC DEFORMITY OF THE LUMBAR SPINE
Filimonova G.N., Kobyzev A.E., Krasnov V.V. 116

МОРФОЛОГИЧЕСКАЯ ХАРАКТЕРИСТИКА ПАРАВЕРТЕБРАЛЬНЫХ МЫШЦ ПАЦИЕНТОВ С ДЕФОРМАЦИЯМИ ПОЗВОНОЧНИКА НА ФОНЕ НЕЙРОФИБРОМАТОЗА I ТИПА
Филимонова Г.Н., Рябых С.О., Савин Д.М., Очирова П.В. 118
MORPHOLOGICAL CHRACTERISTIC OF PARAVERTEBRAL MUSCLES OF PATIENTS WITH THE SPINE DEFORMITIES THROUGH TYPE I NEUROFIBROMATOSIS
Filimonova G.N., Riabykh S.O., Savin D.M., Ochirova P.V. 118

ПОЛИСЕГМЕНТАРНЫЙ ОСТЕОХОНДРОЗ: ДИАГНОСТИКА И ЛЕЧЕНИЕ
Хайдаралиев У.А., Абдухаликов А.К., Тургунова М., Абдухаликов Б. 120
POLYSEGMENTAL OSTEOCHONDROSIS: DIAGNOSIS AND TREATMENT
Khaidaraliev U.A., Abdukhalikov A.K., Turgunova M., Abdukhalikov B. 120

ПРОФИЛАКТИКА И ХИРУРГИЧЕСКОЕ ЛЕЧЕНИЕ ПОСТНУКЛЕОТОМНОЙ НЕСТАБИЛЬНОСТИ В ПОЯСНИЧНЫХ СЕГМЕНТАХ ПОЗВОНОЧНИКА С ПРИМЕНЕНИЕМ МЕЖОСТИСТЫХ РИГИДНЫХ И ДИНАМИЧЕСКИХ ФИКСАТОРОВ
Чертков К.А., Крысов А.В. 120
PREVENTION AND SURGICAL TREATMENT OF POSTNUCLEOTOMIC INSTABILITY IN THE LUMBAR SPINE SEGMENTS USING INTERSPINOUS RIGID AND DYNAMIC FIXATORS
Chertkov K.A., Krysov A.V. 120

ОРТОПЕДИЧЕСКАЯ ПАТОЛОГИЯ

ПРОФИЛАКТИКА ИШЕМИЧЕСКИХ ОСЛОЖНЕНИЙ ПРИ ПЕРЕМЕЩЕНИИ РУБЦОВО-ИЗМЕНЕННЫХ СЕГМЕНТОВ КИСТИ
Александров Н.М., Воловик М.Г., Киселев Д.В., Углев О.И. 121
PREVENTION OF ISCHEMIC COMPLICATIONS WHEN MOVING THE HAND SCARRY-CHANGED SEGMENTS
Aleksandrov N.M., Volovik M.G., Kiselev D.V., Uglev O.I. 121

НОВЫЕ СПОСОБЫ РЕКОНСТРУКЦИИ ПАЛЬЦЕВ МЕТОДОМ ПЕРЕМЕЩЕНИЯ ДИСТРАГИРОВАННЫХ СЕГМЕНТОВ КИСТИ
Александров Н.М., Киселев Д.В., Углев О.И. 123
NEW TECHNIQUES OF FINGER RECONSTRUCTION BY THE METHOD OF THE HAND DISTRACTED SEGMENT MOVING
Aleksandrov N.M., Kiselev D.V., Uglev O.I. 123

ДИАГНОСТИЧЕСКИЕ ПАРАЛЛЕЛИ ПОВРЕЖДЕНИЙ КОЛЕННОГО СУСТАВА У ДЕТЕЙ
Алексеев М.В., Боев Н.А., Фишер А.А. 124
DIAGNOSTIC PARALLELS OF THE KNEE INJURIES IN CHILDREN
Alekseev M.V., Boev N.A., Phisher A.A. 124

ФОРМИРОВАНИЕ ТАЗОБЕДРЕННОГО СУСТАВА У ДЕТЕЙ С ПАТОЛОГИЕЙ ТАЗОБЕДРЕННЫХ СУСТАВОВ ПОСЛЕ ХИРУРГИЧЕСКИХ ВМЕШАТЕЛЬСТВ
Алпысбаев Х.Ш., Джураев А.А. 125
THE HIP FORMATION IN CHILDREN WITH PATHOLOGY OF THE HIPS AFTER SURGICAL INTERVENTIONS
Alpysbaev Kh.Sh., Dzhuraev A.A. 125

СОВЕРШЕНСТВОВАНИЕ МЕДИКО-СОЦИАЛЬНОЙ ЭКСПЕРТИЗЫ И ИНДИВИДУАЛЬНОЙ ПРОГРАММЫ РЕАБИЛИТАЦИИ У ДЕТЕЙ ПРИ ВРОЖДЕННЫХ АНОМАЛИЯХ (ПОРОКАХ РАЗВИТИЯ), ДЕФОРМАЦИЯХ И БОЛЕЗНЯХ КОСТНО-МЫШЕЧНОЙ СИСТЕМЫ
Андриевская А.О, Владимирова О.Н., Корюков А.А., Николаев В.Ф., Скляренко Р.Т., Спиридонова В.С., Шабанова О.А. 127
IMPROVEMENT OF THE MEDICAL-AND-SOCIAL EXAMINATION AND THE REHABILITATION INDIVIDUAL PROGRAM IN CHILDREN FOR CONGENITAL ABNORMALITIES (DEVELOPMENTAL DEFECTS), DEFORMITIES, AND DISEASES OF THE MUSCULOSKELETAL SYSTEM
Andrievskaia A.O, Vladimirova O.N., Koriukov A.A., Nikolaev V.F., Skliarenko R.T., Spiridonova V.S., Shabanova O.A. 127

АНАЛИЗ ЭФФЕКТИВНОСТИ КОНСЕРВАТИВНОГО ЛЕЧЕНИЯ ВРОЖДЕННОГО ВЫВИХА БЕДРА
Арипов Ф.Э., Турсунова С.А. 128
ANALYSIS OF THE EFFICIENCY OF CONSERVATIVE TREATMENT OF THE HIP CONGENITAL DISLOCATION
Aripov F.E., Tursunova S.A. 128

ХИРУРГИЧЕСКОЕ ЛЕЧЕНИЕ И РЕАБИЛИТАЦИЯ МОЛОТКООБРАЗНОЙ ДЕФОРМАЦИИ ПАЛЬЦЕВ СТОПЫ
Асилова С.У., Умарова Г.Ш., Югай А.В., Убайдуллаев Б.Ш., Назарова Н.З. 129
SURGICAL TREATMENT AND REHABILITATION OF FOOT HAMMER TOES
Asilova S.U., Umarova G.Sh., Iugai A.V., Ubaidullaev B.Sh., Nazarova N.Z. 129

SERI-ОСТЕОТОМИЯ В ЛЕЧЕНИИ ВАЛЬГУСНОЙ ДЕФОРМАЦИИ ПЕРВОГО ПАЛЬЦА СТОПЫ
Асилова С.У., Югай А.В., Умарова Г.Ш., Мирзаидов А.М., Убайдуллаев Б.Ш. 130
SERI-OSTEOTOMY IN TREATMENT OF FOOT FIRST TOE VALGUS
Asilova S.U., Iugai A.V., Umarova G.Sh., Mirzaidov A.M., Ubaidullaev B.Sh. 130

ОСТЕОПОРОЗ И ОСТЕОПЕНИЯ ПРИ ПОСТТРАВМАТИЧЕСКИХ НАРУШЕНИЯХ КОСТНОЙ РЕГЕНЕРАЦИИ
Атаев А.Р., Атаев Э.А. 131
OSTEOPOROSIS AND OSTEOPENIA FOR POSTTRAUMATIC BONE REGENERATION DISORDERS
Ataev A.R., Ataev E.A. 131

ДЕФОРМАЦИИ ГРУДНОЙ КЛЕТКИ У ДЕТЕЙ ПРИ НЕЙРОФИБРОМАТОЗЕ I ТИПА
Афанасьев А.П., Комолкин И.А., Ульрих Э.В., Булкин В.В. 132
CHEST DEFORMIITES IN CHILDREN WITH TYPE I NEUROFIBROMATOSIS
Afanas'ev A.P., Komolkin I.A., Ul'rikh E.V., Bulkin V.V. 132

ОБЗОР ХИРУРГИЧЕСКИХ МЕТОДОВ ЛЕЧЕНИЯ СТАТИЧЕСКИХ ДЕФОРМАЦИЙ СТОП
Безгодков Ю.А., Аль Двеймер И.Х. 133
REVIEW OF SURGICAL METHODS OF TREATING FOOT STATIC DEFORMITIES
Bezgodkov Iu.A., Al' Dveimer I.Kh. 133

ОПЫТ ПРИМЕНЕНИЯ МЕТОДА НАКОСТНОГО ОСТЕОСИНТЕЗА ПРИ ЛЕЧЕНИИ УКОРОЧЕНИЯ НИЖНИХ КОНЕЧНОСТЕЙ У ДЕТЕЙ
Буклаев Д. С., Батькин С.Ф., Хусаинов Н.О. 134
OUR EXPERIENCE OF USING THE METHOD OF INTERNAL OSTEOSYNTHESIS FOR TREATMENT OF LOWER LIMB SHORTENING IN CHILDREN
Buklaev D. S., Bat'kin S.F., Khusainov N.O. 134

ОСОБЕННОСТИ МАРКЕРОВ ОСТЕОГЕНЕЗА У ПАЦИЕНТОВ С ИММОБИЛИЗАЦИОННЫМ ОСТЕОПОРОЗОМ ПРИ ПРИМЕНЕНИИ МЕТАЛЛОФИКСАТОРОВ С DLC-ПОКРЫТИЕМ (ПРЕДВАРИТЕЛЬНОЕ СООБЩЕНИЕ)
Бурматова А.Ю., Трифонова Е.Б., Гюльназарова С.В., Ганжа А.А. 135
FEATURES OF OSTEOGENESIS MARKERS IN PATIENTS WITH IMMOBILIZATION OSTEOPOROSIS WHEN USING DLC-COATED METAL FIXATORS (A PRELIMINARY REPORT)
Burmatova A.Iu., Trifonova E.B., Giul'nazarova S.V., Ganzha A.A. 135

ХИРУРГИЯ КИСТИ: ЛЕЧЕНИЕ ОСЛОЖНЕНИЙ ПОДАГРЫ
Варганов Е.В., Мосин К.А., Бикмуллин Д.И. 135
THE HAND SURGERY: TREATMENT OF GOUT COMPLICATIONS
Varganov E.V., Mosin K.A., Bikmullin D.I. 135

РЕЗУЛЬТАТЫ ЛЕЧЕНИЯ ДЕФОРМАЦИЙ СТОП У ДЕТЕЙ С ДИСПЛАЗИЕЙ МАГИСТРАЛЬНЫХ ВЕН ЭМБРИОНАЛЬНОГО ТИПА
Веселов А.Г., Купатадзе Д.Д., Набоков В.В., Васильева О.Н. 137
RESULTS OF FEET DEFORMITY TREATMENT IN CHILDREN WITH MAGISTRAL VEIN DYSPLASIA OF EMBRYONAL TYPE
Veselov A.G., Kupatadze D.D., Nabokov V.V., Vasil'eva O.N. 137

РЕЗУЛЬТАТЫ КОРРЕКЦИИ ДЕФОРМАЦИЙ ДЛИННЫХ КОСТЕЙ У ДЕТЕЙ И ВЗРОСЛЫХ ОСНОВАННЫМ НА КОМПЬЮТЕРНОЙ НАВИГАЦИИ РЕПОЗИЦИОННЫМ УЗЛОМ “ОРТО-СУВ”
Виленский В.А., Соломин Л.Н., Скоморошко П.В., Бухарев Э.В., Поздеев А.П., Захарьян Е.А. 138
THE RESULTS OF CORRECTION OF LONG BONE DEFORMITIES IN CHILDREN AND ADULTS USING ORTHO-SUV REPOSITION FRAME BASED ON COMPUTER NAVIGATION
Vilenskii V.A., Solomin L.N., Skomoroshko P.V., Bukharev E.V., Pozdeev A.P., Zakhar'ian E.A. 138

ИНДИВИДУАЛЬНЫЙ ПОДБОР КРЕСЕЛ-КОЛЯСОК ДЛЯ ИНВАЛИДОВ И ЛЮДЕЙ С ОГРАНИЧЕННОЙ МОБИЛЬНОСТЬЮ
Владимирова О.Н., Севастьянов М.А., Антонова Л.В. 139
INDIVIDUAL SELECTION OF WHEELCHAIRS FOR DISABLED PERSOND AND THOSE WITH LIMITED MOBILITY
Vladimirova O.N., Sevast'ianov M.A., Antonova L.V. 139

ГИСТОЛОГИЧЕСКИЕ ИЗМЕНЕНИЯ КОСТНОЙ ТКАНИ НИЖНЕЙ ЧЕЛЮСТИ ПРИ ХРОНИЧЕСКОЙ ИНТОКСИКАЦИИ КОМПОНЕНТАМИ МЕДНО-ЦИНКОВОЙ КОЛЧЕДАННОЙ РУДЫ
Ганеев Т.И., Иванова Г.В., Сармакеева Л.В., Бикметова Э.Р., Фаршатова Е.Р. 140
HISTOLOGICAL CHANGES IN MANDIBULAR BONE TISSUE FOR CHRONIC INTOXICATION BY PYRITIC COPPER-ZINC ORE COMPONENTS
Ganeev T.I., Ivanova G.V., Sarmakeeva L.V., Bikmetova E.R., Farshatova E.R. 140

КОМПЛЕКСНОЕ ПРИМЕНЕНИЕ ЭЛЕКТРОСТИМУЛЯЦИИ И ВНУТРИСУСТАВНОГО ВВЕДЕНИЯ СИНОВИАЛЬНЫХ ПРОТЕКТОРОВ ПРИ ГОНАРТРОЗЕ
Герасимов А.А. 141
COMPLEX USE OF ELECTRICAL STIMULATION AND INTRA-ARTICULAR INFUSION OF SYNOVIAL PROTECTORS FOR GONARTHROSIS
Gerasimov A.A. 141

КОСТНО-БОЛЕВОЙ СИНДРОМ. ПАТОГЕНЕТИЧЕСКОЕ ЛЕЧЕНИЕ ВНУТРИТКАНЕВОЙ ЭЛЕКТРОСТИМУЛЯЦИЕЙ
Герасимов А.А. 142
BONE PAIN SYNDROME. PATHOGENETIC TREATMENT USING INTERSTITIAL ELECTROSTIMULATION
Gerasimov A.A. 142

ОПТИМИЗАЦИЯ РЕПАРАТИВНОГО ОСТЕОГИСТОГЕНЕЗА В УСЛОВИЯХ УДЛИНЕНИЯ ГОЛЕНИ С ПОВЫШЕННЫМ СУТОЧНЫМ ТЕМПОМ ПУТЕМ ВЫСОКОДРОБНОЙ АВТОМАТИЧЕСКОЙ ДИСТРАКЦИИ
Горбач Е.Н., Степанов М.А., Кононович Н.А., Стогов М.В. 144
OPTIMIZATION OF REPARATIVE OSTEOHISTOGENESIS UNDER THE CONDITIONS OF TIBIAL LENGTHENING WITH INCREASED DAILY RATE BY AUTOMATIC DISTRACTION OF HIGH DIVISION
Gorbach E.N., Stepanov M.A., Kononovich N.A., Stogov M.V. 144

ОПЫТ ВОССТАНОВИТЕЛЬНОГО ЛЕЧЕНИЯ ПАЦИЕНТОВ ПОСЛЕ ЭНДОПРОТЕЗИРОВАНИЯ КОЛЕННЫХ СУСТАВОВ НА 2 И 3 ЭТАПАХ РЕАБИЛИТАЦИИ В УСЛОВИЯХ ГБУЗ ОЦМР Г. ОРЕНБУРГА
Горлов А.В., Речкунова О.А., Михайлов С.Н. 145
THE EXPERIENCE OF REHABILITATIVE TREATMENT OF PATIENTS AFTER ARTHROPLASTY OF THE KNEES AT REHABLITATION STAGES 2 AND 3 IN SBIHS REGIONAL CENTER OF MEDICAL REHABILITATION OF ORENBURG
Gorlov A.V., Rechkunova O.A., Mikhailov S.N. 145

ГИПЕРБАРИЧЕСКАЯ ОКСИГЕНАЦИЯ КАК СПОСОБ ОДНОВРЕМЕННОЙ КОРРЕКЦИИ ИММОБИЛИЗАЦИОННОГО ОСТЕОПОРОЗА И АССОЦИИРОВАННОГО С НИМ ОСТЕОАРТРОЗА
Гюльназарова С.В., Кучиев А.Ю., Кудрявцева И.П., Трифонова Е.Б. 146
HYPERBARIC OXYGENATION AS A TECHNIQUE OF SIMULTANEOUS CORRECTION OF IMMOBILIZATION OSTEPOROSIS AND ASSOCIATED OSTEOARTHROSIS
Giul'nazarova S.V., Kuchiev A.Iu., Kudriavtseva I.P., Trifonova E.B. 146

ВЫБОР МЕТОДА ХИРУРГИЧЕСКОГО ЛЕЧЕНИЯ ОСЕВЫХ ДЕФОРМАЦИЙ НИЖНИХ КОНЕЧНОСТЕЙ У ДЕТЕЙ
Джураев А.М., Рузиев Н.Т., Джаббаров Р.Т., Усмонов Ш.У., Садыков С.А., Валиева К.Н. 147
SELECTION OF THE TECHNIQUE OF SURGICAL TREATMENT FOR AXIAL DEFORMITIES OF THE LOWER LIMBS IN CHILDREN
Dzhuraev A.M., Ruziev N.T., Dzhabbarov R.T., Usmonov Sh.U., Sadykov S.A., Valieva K.N. 147

ДИСТРАКЦИОННЫЙ РЕГЕНЕРАТ: МСКТ- СЕМИОТИКА ФОРМИРОВАНИЯ И РЕМОДЕЛИРОВАНИЯ
Дьячков К.А., Дьячкова Г.В., Аранович А.М., Климов О.В. 148
DISTRACTION REGENERATED BONE: MSCT SEMIOTICS OF FORMATION AND REMODELING
D'iachkov K.A., D'iachkova G.V., Aranovich A.M., Klimov O.V. 148

НАШ ОПЫТ ЛЕЧЕНИЯ ВРОЖДЕННОЙ ПАТОЛОГИИ КИСТИ
Журабаев А.А., Абдиев А.А., Мухамеджанов М.Ю. 149
OUR EXPERIENCE IN TREATMENT OF THE HAND CONGENITAL PATHOLOGY
Zhurabaev A.A., Abdiev A.A., Mukhamedzhanov M.Iu. 149

ОЦЕНКА ФУНКЦИИ РЕГИОНАРНОГО КРОВОТОКА И НЕРВНО-МЫШЕЧНОЙ СИСТЕМЫ ПРИ ВРОЖДЕННОЙ РЕЦИДИВИРУЮЩЕЙ КОСОЛАПОСТИ У ДЕТЕЙ
Заровская А.В., Васько О.Н. 150
EVALUATION OF THE FUNCTION OF REGIONAL BLOOD FLOW AND THE NEUROMUSCULAR SYSTEM FOR RECURRENT CONGENITAL CLUBFOOT IN CHILDREN
Zarovskaia A.V., Vas'ko O.N. 150

ОЦЕНКА ДИНАМИКИ ВОССТАНОВЛЕНИЯ ФУНКЦИЙ НИЖНИХ КОНЕЧНОСТЕЙ
Зубарева Т.В. 151
EVALUATION OF THE DYNAMICS OF THE LOWER LIMB FUNCTION RECOVERY
Zubareva T.V. 151

МЕТОД ВОССТАНОВЛЕНИЯ ЗАСТАРЕЛЫХ РАЗРЫВОВ СОБСТВЕННОЙ СВЯЗКИ НАДКОЛЕННИКА
Ирисметов М.Э., Ражабов К.Н. 153
THE TECHNIQUE FOR RESTORATION OF ADVANCED TEARS OF THE PROPER PATELLAR LIGAMENT
Irismetov M.E., Razhabov K.N. 153

ВОЗМОЖНОСТИ УЛЬТРАЗВУКОВОГО ИССЛЕДОВАНИЯ В ДИАГНОСТИКЕ ДЕГЕНЕРАТИВНО-ДИСТРОФИЧЕСКИХ ИЗМЕНЕНИЙ В СУСТАВАХ ПРИ ОСТЕОАРТРОЗАХ
Калыгина Н.А., Емельянова Н.Б., Клипфель И.В. 154
POTENTIAL OF ULTRASOUND EXAMINATION IN DIAGNOSING THE DEGENERATIVE-DYSTROPHIC CHANGES IN JOINTS FOR OSTEOARTHROSES
Kalygina N.A., Emel'janova N.B., Klipfel' I.V. 154

МАРКЕРЫ ОСТЕОКЛАСТОГЕНЕЗА И ОСТЕОБЛАСТОГЕНЕЗА ПРИ ПОДОСТРОЙ ИНТОКСИКАЦИИ ДИХЛОРЭТАНОМ
Камилов Ф.Х., Фаршатова Е.Р., Иванов В.Г., Меньшикова И.А. 155
MARKERS OF OSTEOCLASTOGENESIS AND OSTEOBLASTOGENESIS FOR SUBACUTE DICHLOROETHANE INTOXICATION
Kamilov F.Kh., Farshatova E.R., Ivanov V.G., Men'shikova I.A. 155

НОВЫЙ СПОСОБ ХИРУРГИЧЕСКОГО ЛЕЧЕНИЯ СГИБАТЕЛЬНОЙ КОНТРАКТУРЫ КОЛЕННОГО СУСТАВА У БОЛЬНЫХ С ДЕТСКИМ ЦЕРЕБРАЛЬНЫМ ПАРАЛИЧОМ
Ковалев Е.В., Рыжов П.В., Пирогова Н.В., Серегина Г.А. 156
A NEW TECHNIQUE OF SURGICAL TREATMENT OF THE KNEE FLEXION CONTRACTURE IN PATIENTS WITH CHILDREN CEREBRAL PALSY
Kovalev E.V., Ryzhov P.V., Pirogova N.V., Seregina G.A. 156

ОПЫТ ПРИМЕНЕНИЯ АППАРАТА ИЛИЗАРОВА ПРИ ЛЕЧЕНИИ ДЕТЕЙ С РЕЦИДИВИРУЮЩЕЙ ВРОЖДЕННОЙ КОСОЛАПОСТЬЮ
Кожевников В.В., Осипов А.А., Ворончихин Е.В., Радимова Ж.Н. 157
THE EXPERIENCE OF THE ILIZAROV EXTERNAL FIXATOR USE IN TREATMENT OF CHILDREN WITH RECURRENT CONGENITAL CLUBFOOT
Kozhevnikov V.V., Osipov A.A., Voronchikhin E.V., Radimova Zh.N. 157

АРТРОДЕЗ КОЛЕННОГО СУСТАВА ПО ИЛИЗАРОВУ И С ИСПОЛЬЗОВАНИЕМ БИОС
Корчагин К.Л., Соломин Л.Н. 158
THE KNEE ARTHRODESIS ACCORDING TO ILIZAROV AND THAT USING LOCKED INTRAMEDULLARY OSTEOSYNTHESIS
Korchagin K.L., Solomin L.N. 158

РЕКОНСТРУКТИВНАЯ ХИРУРГИЯ И ЭКСПРЕСС-ПРОТЕЗИРОВАНИЕ БОЛЬНЫХ С КУЛЬТЯМИ КОНЕЧНОСТЕЙ
Корюков А.А., Резник А.В., Пухов С.П., Мурасидинов С.О., Щуров В.А., Долганова Т.И., Владимирова О.Н. 159
RECONSTRUCTIVE SURGERY AND EXPRESS-PROSTHETICS IN PATIENTS WITH LIMB STUMPS
Koriukov A.A., Reznik A.V., Pukhov S.P., Murasidinov S.O., Shchurov V.A., Dolganova T.I., Vladimirova O.N. 159

ЛЕЧЕНИЕ СИНДРОМА ЗУДЕКА НИЖНИХ КОНЕЧНОСТЕЙ
Котельников Г.П., Ардатов С.В., Панкратов А.С., Огурцов Д.А. 160
TREATMENT OF THE LOWER LIMB ZUDEK SYNDROME
Kotel'nikov G.P., Ardatov S.V., Pankratov A.S., Ogurtsov D.A. 160

УСТРАНЕНИЕ ВАРУСНОЙ ДЕФОРМАЦИИ ЛОКТЕВОГО СУСТАВА У ДЕТЕЙ
Куксов В.Ф. 162
CORRECTION OF THE ELBOW VARUS DEFORMITY IN CHILDREN
Kuksov V.F. 162

КЛИНИЧЕСКАЯ И ЛУЧЕВАЯ ОЦЕНКА КОРРИГИРУЮЩИХ ОСТЕОТОМИЙ КОСТЕЙ ГОЛЕНИ, ВЫПОЛНЯЕМЫХ ДЛЯ ИСПРАВЛЕНИЯ ФОРМЫ НОГ
Кулеш П.Н., Соломин Л.Н., Ледяева С.Я., Сушков И.В. 162

CLINICAL AND RADIATION ASSESSMENT OF LEG BONE CORRECTING OSTEOTOMIES PERFORMED TO CORRECT THE LOWER LIMB SHAPE
Kulesh P.N., Solomin L.N., Lediaeva S.Ia., Sushkov I.V. 162

ХИРУРГИЧЕСКИЕ АСПЕКТЫ РЕАБИЛИТАЦИИ ДЕТЕЙ СО СЛОЖНЫМИ ФОРМАМИ ВРОЖДЕННОЙ СИНДАКТИЛИИ
Куракина Т.В., Цап Н.А., Пупышев Н.Н., Лапин А.А. 164
SURGICAL ASPECTS OF REHABILITATION IN CHILDREN WITH COMPLICATED FORMS OF CONGENITAL SYNDACTYLY
Kurakina T.V., Tsap N.A., Pupyshev N.N., Lapin A.A. 164

КОСТНОЗАМЕЩАЮЩИЕ ПЛАСТИЧЕСКИЕ МАТЕРИАЛЫ В ТРАВМАТОЛОГИИ И ОРТОПЕДИИ
Лекишвили М.В., Склянчук Е.Д., Акатов В.С., Очкуренко А.А., Гурьев В.В., Рябов А.Ю., Фадеева И.С., Юрасова Ю.Б. 166
BONE-SUBSTITUTING PLASTIC MATERIALS IN TRAUMATOLOGY AND ORTHOPAEDICS
Lekishvili M.V., Sklianchuk E.D., Akatov V.S., Ochkurenko A.A., Gur'ev V.V., Riabov A.Iu., Fadeeva I.S., Iurasova Iu.B. 166

ТРЕХСУСТАВНОЙ АРТРОДЕЗ СТОПЫ В СИСТЕМЕ ОДНОМОМЕНТНЫХ МНОГОУРОВНЕВЫХ ОРТОПЕДИЧЕСКИХ ВМЕШАТЕЛЬСТВ У БОЛЬНЫХ ДЦП
Леончук С.С., Щурова Е.Н., Щукин А.А., Попков Д.А. 167
FOOT TRIPLE ARTHRODESIS IN THE SYSTEM OF ACUTE MULTILEVEL ORTHOPEDIC INTERVENTIONS IN PATIENTS WITH CHILDREN CEREBRAL PALSY
Leonchuk S.S., Shchurova E.N., Shchukin A.A., Popkov D.A. 167

КОМПЛЕКСНОЕ КОНСЕРВАТИВНОЕ ЛЕЧЕНИЕ РАХИТИЧЕСКИХ ВАРУСНЫХ И ВАЛЬГУСНЫХ ДЕФОРМАЦИЙ НИЖНИХ КОНЕЧНОСТЕЙ У ДЕТЕЙ
Мухамеджанов М.Ю., Абдиев А.А., Журабоев А.А. 168
COMPLEX CONSERVATIVE TREATMENT OF RICKETS-RELATED VARUS AND VALGUS DEFORMITIES OF THE LOWER LIMBS IN CHILDREN
Mukhamedzhanov M.Iu., Abdiev A.A., Zhuraboev A.A. 168

СОВРЕМЕННЫЙ ДИФФЕРЕНЦИРОВАННЫЙ ПОДХОД К КОНСЕРВАТИВНОМУ И ОПЕРАТИВНОМУ ЛЕЧЕНИЮ БОЛЬНЫХ С ДЕФОРМИРУЮЩИМ ОСТЕОАРТРОЗОМ КОЛЕННОГО СУСТАВА
Назаренко Г.И., Кузьмин В.И., Черкашов А.М., Горохов В.Ю., Горохов М.А., Шарамко Т.Г., Шашковская Л.Н. 169
MODERN DIFFERENTIATED APPROACH TO CONSERVATIVE AND SURGICAL TREATMENT OF PATIENTS WITH ARTHROSIS DEFORMANS OF THE KNEE
Nazarenko G.I., Kuz'min V.I., Cherkashov A.M., Gorokhov V.Iu., Gorokhov M.A., Sharamko T.G., Shashkovskaia L.N. 169

РЕКОНСТРУКТИВНЫЕ ОПЕРАЦИИ ПЕРЕДНЕГО ОТДЕЛА СТОПЫ
Намоконов Е.В., Мироманов А.М. 170
RECONSTRUCTIVE SURGERIES OF THE FOREFOOT
Namokonov E.V., Miromanov A.M. 170

СИСТЕМООБРАЗУЮЩИЕ ВЛИЯНИЯ НА ПРОЦЕСС ФУНКЦИОНАЛЬНОЙ РЕАБИЛИТАЦИИ ПРИ ЧРЕСКОСТНОМ ОСТЕОСИНТЕЗЕ
Насыров М.З., Тертышная М.С., Чакушина И.В., Домрачева С.Л. 171
SYSTEMIC INFLUENCES ON THE PROCESS OF FUNCTIONAL REHABILITATION UNDER TRANSOSSEOUS OSTEOSYNTHESIS
Nasyrov M.Z., Tertyshnaia M.S., Chakushina I.V., Domracheva S.L. 171

ЛЕЧЕНИЕ ДИАБЕТИЧЕСКОЙ ОСТЕОАРТРОПАТИИ
Норчаев Ж.А. 172
TREATMENT OF DIABETIC OSTEOARTHROPATY
Norchaev Zh.A. 172

ХИМИЧЕСКИЙ АНАЛИЗ КОСТЕЙ ПРИ СИНДРОМЕ ДИАБЕТИЧЕСКОЙ СТОПЫ
Норчаев Ж.А. 173
BONE CHEMICAL ANALYSIS FOR DIABETIC FOOT SYNDROME
Norchaev Zh.A. 173

ДИАБЕТИЧЕСКАЯ НЕЙРООСТЕОАРТРОПАТИЯ
Норчаев Ф.Ж., Норчаев Ж.А. 174
DIABETIC NEUROOSTEOARTHROPATHY
Norchaev F.Zh., Norchaev Zh.A. 174

ЛЕЧЕНИЕ ПЛОСКОВАЛЬГУСНОЙ ДЕФОРМАЦИИ СТОПЫ МЕТОДОМ КОРРИГИРУЮЩИХ ОСТЕОТОМИЙ
Носов О.Б., Качесов А.В. 175
TREATMENT OF FOOT PLANUM VALGUS USING THE METHOD OF CORRECTING OSTEOTOMIES
Nosov O.B., Kachesov A.V. 175

РЕЗУЛЬТАТЫ ЛЕЧЕНИЯ ВРОЖДЕННЫХ БРАХИМЕТАТАРЗИЙ, ОСЛОЖНЕННЫХ HALLUX VALGUS
Равшанов Ш.Н. 176
THE RESULTS OF TREATING CONGENITAL BRACHYMETATARSIAS COMPLICATED BY HALLUX VALGUS
Ravshanov Sh.N. 176

ПРОФИЛАКТИКА ПРОГРЕССИРОВАНИЯ ГОНАРТРОЗА У БОЛЬНЫХ С ВАРУСНЫМИ ДЕФОРМАЦИЯМИ НИЖНИХ КОНЕЧНОСТЕЙ
Решетников А.Н., Решетников Н.П., Афанасьев Д.В., Адамович Г.А. 177
PREVENTION OF PROGRESSING GONARTHROSIS IN PATIENTS WITH LOWER LIMB VARUS DEFORMITIES
Reshetnikov A.N., Reshetnikov N.P., Afanas'ev D.V., Adamovich G.A. 177

КРИТЕРИИ ОТБОРА КЛИНИЧЕСКИХ РЕКОМЕНДАЦИЙ, УТВЕРЖДЕННЫХ К ПРИМЕНЕНИЮ МЕДИЦИНСКИМИ ПРОФЕССИОНАЛЬНЫМИ НЕКОММЕРЧЕСКИМИ ОРГАНИЗАЦИЯМИ
Рошаль Л.М., Старченко А.А., Гришина Н.И., Макарова И.Г., Тарасова О.В. 178
CRITERIA OF SELECTING THE CLINICAL RECOMMENDATIONS APPROVED FOR USE BY MEDICAL PROFESSIONAL NON-PROFIT ORGANIZATIONS
Roshal' L.M., Starchenko A.A., Grishina N.I., Makarova I.G., Tarasova O.V. 178

ПРИМЕНЕНИЕ ЭКСТРАКОРТИКАЛЬНОГО ФИКСАТОРА ПРИ ЧРЕСКОСТНОМ ОСТЕОСИНТЕЗЕ БЕДРЕННОЙ КОСТИ
Сабиров Ф.К., Соломин Л.Н., Лебедков И.В. 179
THE USE OF EXTRACORTICAL FIXATOR FOR TRANSOSSEOUS OSTEOSYNTHESIS OF THE FEMUR
Sabirov F.K., Solomin L.N., Lebedkov I.V. 179

ПОДХОДЫ К ФОРМИРОВАНИЮ ЕДИНЫХ ТРЕБОВАНИЙ ПРИ ПРОВЕДЕНИИ ВНУТРЕННЕГО, ВЕДОМСТВЕННОГО И ВНЕВЕДОМСТВЕННОГО КОНТРОЛЯ КАЧЕСТВА МЕДИЦИНСКОЙ ПОМОЩИ
Сазонова Н.В., Макарова И.Г. 180
APPROACHES TO FORMING THE UNIFORM REQUIREMENTS WHEN UNDERTAKING THE INTERNAL, DEPARTMENTAL AND NON-DEPARTMENTAL CONTROL OF MEDICAL CARE QUALITY
Sazonova N.V., Makarova I.G. 180

СПОСОБ ИССЛЕДОВАНИЯ КРОВЕНАПОЛНЕНИЯ ПРИ ГОНАРТРОЗЕ
Свириденко А.С., Бунов В.С. 182
A TECHNIQUE TO STUDY BLOOD FILLING FOR GONARTHROSIS
Sviridenko A.S., Bunov V.S. 182

ПЛАНИРОВАНИЕ КОРРЕКЦИИ ДЕФОРМАЦИЙ ДЛИННЫХ КОСТЕЙ НА ОСНОВЕ 3D-ПЛАНИРОВЩИКА “ADC-PLANNER” (ПРЕДВАРИТЕЛЬНОЕ СООБЩЕНИЕ)
Соломин Л.Н., Утехин А.И., Виленский В.А. 183
PLANNING THE CORRECTION OF LONG BONE DEFORMITIES BASED ON THREE-DIMENSIONAL “ADC-PLANNER” (A PRELIMINARY REPORT)
Solomin L.N., Utekhin A.I., Vilenskii V.A. 183

КЛЮЧЕВЫЕ ПРИНЦИПЫ ЭКСПЕРТИЗЫ ТРАВМАТОЛОГО-ОРТОПЕДИЧЕСКОЙ ПОМОЩИ, ОПЛАЧЕННОЙ ПО СПОСОБУ КЛИНИКО-СТАТИСТИЧЕСКИХ ГРУПП БОЛЕЗНЕЙ (КСГ)
Старченко А.А., Гришина Н.И., Макарова И.Г., Тарасова О.В. 184
KEY PRINCIPLES OF THE TRAUMATOLOGIC-ORTHOPEDIC CARE EXAMINATION PAID BY THE WAY OF CLINICAL-AND-STATISTIC GROUPS (CSG) OF DISEASES
Starchenko A.A., Grishina N.I., Makarova I.G., Tarasova O.V. 184

ТРЕБОВАНИЯ НАЦИОНАЛЬНОЙ МЕДИЦИНСКОЙ ПАЛАТЫ И СТРАХОВОГО МЕДИЦИНСКОГО СООБЩЕСТВА ПО БЕЗОПАСНОСТИ МЕДИЦИНСКОЙ ДЕЯТЕЛЬНОСТИ В ТРАВМАТОЛОГИИ И ОРТОПЕДИИ
Старченко А.А., Рошаль Л.М., Гришина Н.И., Макарова И.Г. Тарасова О.В. 185
THE REQUIREMENTS OF NATIONAL MEDICAL CHAMBER AND INSURANCE MEDICAL COMMUNITY FOR THE SAFETY OF MEDICAL ACTIVITY IN TRAUMATOLOGY AND ORTHOPAEDICS
Starchenko A.A., Roshal' L.M., Grishina N.I., Makarova I.G. Tarasova O.V. 185

ДИАГНОСТИЧЕСКИЕ ВОЗМОЖНОСТИ И ДИФФЕРЕНЦИАЛЬНЫЙ ПОДХОД К ХИРУРГИЧЕСКОМУ ЛЕЧЕНИЮ ЗАБОЛЕВАНИЙ КОЛЕННОГО СУСТАВА
Талипов Х.Р., Исаков Р.Р., Менгликулова Г.Р., Ибрагимов С.Х. 186
THE DIAGNOSTIC POSSIBILITIES AND DIFFERENTIATED APPROACH TO SURGICAL TREATMENT OF THE KNEE DISEASES
Talipov Kh.R., Isakov R.R., Menglikulova G.R., Ibragimov S.Kh. 186

АРТРОДЕЗ ПРИ МОЛОТКООБРАЗНОЙ ДЕФОРМАЦИИ СРЕДНИХ ПАЛЬЦЕВ СТОПЫ
Тертышник С.С., Атманский И.А. 188
ARTHRODESIS FOR FOOT HAMMER MIDDLE TOES
Tertyshnik S.S., Atmanskii I.A. 188

ЛАПИДУС - АРТРОДЕЗ ПЕРВОГО ПЛЮСНЕКЛИНОВИДНОГО СУСТАВА – РОЛЬ И МЕСТО ПРИ КОРРЕКЦИИ ВАЛЬГУСНОЙ ДЕФОРМАЦИИ ПЕРВОГО ПАЛЬЦА СТОПЫ
Тертышник С.С., Атманский И.А. 189
LAPIDUS ARTHRODESIS OF THE FIRST METATARSOCUNEIFORM JOINT – THE ROLE AND PLACE IN CORRECTION OF THE DEFORMITY OF THE FOOT FIRST TOE
Tertyshnik S.S., Atmanskii I.A. 189

ИМИТАЦИОННОЕ МАТЕМАТИЧЕСКОЕ МОДЕЛИРОВАНИЕ ДИСТРАКЦИОННЫХ УСИЛИЙ ПРИ ЧРЕСКОСТНОМ ОСТЕОСИНТЕЗЕ ПО ИЛИЗАРОВУ
Урьев Г.А., Соколовский О.А., Сердюченко С.Н. 190
SIMULATION MATHEMATICAL MODELING THE DISTRACTION FORCES UNDER TRANSOSSEOUS OSTEOSYNTHESIS ACCORDING TO ILIZAROV
Ur'ev G.A., Sokolovskii O.A., Serdiuchenko S.N. 190

НАРУШЕНИЯ КОСТНОГО МЕТАБОЛИЗМА У ДЕТЕЙ И ФАКТОРЫ РИСКА
Усманов Ш.У., Джураев А.М., Валиева К.Н. 192

BONE METABOLISM DISORDERS IN CHILDREN AND RISK FACTORS
Usmanov Sh.U., Dzhuraev A.M., Valieva K.N. 192

АБИЛИТАЦИЯ ДЕТЕЙ С ИСПОЛЬЗОВАНИЕМ СИСТЕМЫ «ЛОКОМАТ» И КОМПЛЕКСНОЙ МЕДИКО-ПСИХОЛОГО-ПЕДАГОГИЧЕСКОЙ КОРРЕКЦИИ ПРИ ДЦП
Файзуллаев Б.Ф., Нуримов Г.К. 193
CHILDREN ABILITATION USING "LOKOMAT" SYSTEM AND COMPREHENSIVE MEDICAL-PSYCHO-PEDAGOGICAL CORRECTION FOR CEREBRAL PALSY
Faizullaev B.F., Nurimov G.K. 193

ГОРМОНАЛЬНЫЕ И ЛОКАЛЬНЫЕ ФАКТОРЫ РЕГУЛЯЦИИ РЕМОДЕЛИРОВАНИЯ КОСТНОЙ ТКАНИ ПРИ ДЕЙСТВИИ ЭЛЕМЕНТОВ МЕДНО-ЦИНКОВЫХ КОЛЧЕДАННЫХ РУД
Фаршатова Е.Р., Ганеев Т.И., Камилов Ф.Х. 194
HORMONAL AND LOCAL FACTORS OF BONE TISSUE REMODELING REGULATION UNDER THE IMPACT OF PYRITIC COPPER-ZINK ORE ELEMENTS
Farshatova E.R., Ganeev T.I., Kamilov F.Kh. 194

ОРГАНОСОХРАНЯЮЩЕЕ ЛЕЧЕНИЕ ВОЕННОСЛУЖАЩИХ С ВАРУСНЫМ ГОНАРТРОЗОМ
Федоров Р.А., Рикун О.В., Кудяшев А.Л., Абрамов Г.Г. 196
ORGAN-SAVING TREATMENT OF MILITARY MEN WITH VARUS GONARTHROSIS
Fedorov R.A., Rikun O.V., Kudiashev A.L., Abramov G.G. 196

ЗАКОНОМЕРНОСТИ ФОРМИРОВАНИЯ ДЕГЕНЕРАТИВНО-ДИСТРОФИЧЕСКИХ ИЗМЕНЕНИЙ ПОЯСНИЧНО-КРЕСТЦОВОГО ОТДЕЛА ПОЗВОНОЧНИКА У БОЛЬНЫХ С ДЕФОРМИРУЮЩИМ АРТРОЗОМ ТАЗОБЕДРЕННОГО СУСТАВА
Хоминец В.В., Кудяшев А.Л., Шаповалов В.М., Теремшонок А.В., Мироевский Ф.В. 197
THE REGULARITIES OF FORMING DEGENERATIVE-DYSTROPHIC CHANGES IN THE LUMBOSACRAL SPINE IN PATIENTS WITH THE HIP DEFORMING ARTHROSIS
Khominets V.V., Kudiashev A.L., Shapovalov V.M., Teremshonok A.V., Miroevskii F.V. 197

СПЕЦИФИКА ПОЗВОНОЧНО-ТАЗОВОГО БАЛАНСА В САГИТТАЛЬНОЙ ПЛОСКОСТИ У БОЛЬНЫХ С ДЕФОРМИРУЮЩИМ АРТРОЗОМ ТАЗОБЕДРЕННОГО СУСТАВА И КОКСО-ВЕРТЕБРАЛЬНЫМ СИНДРОМОМ
Хоминец В.В., Кудяшев А.Л., Шаповалов В.М., Теремшонок А.В., Мироевский Ф.В. 198
THE SPECIFICITY OF SPINAL-PELVIC BALANCE IN THE SAGITTAL PLANE IN PATIENTS WITH THE HIP DEFORMING ARTHROSIS AND COXA-VERTEBRAL SYNDROME
Khominets V.V., Kudiashev A.L., Shapovalov V.M., Teremshonok A.V., Miroevskii F.V. 198

ВАЛЬГИЗИРУЮЩАЯ МЕЖВЕРТЕЛЬНАЯ ОСТЕОТОМИЯ – ЧРЕСКОЖНАЯ ТЕХНИКА С ВНУТРИКОСТНОЙ ФИКСАЦИЕЙ
Челноков А.Н., Шалин А.С. 199
VALGIZATION INTERTROCHANTERIC OSTEOTOMY – TRANSCUTANEOUS TECHNIQUE WITH INTRAOSSEOUS FIXATION
Chelnokov A.N., Shalin A.S. 199

КОРРЕКЦИЯ ВАЛЬГУСНОЙ ДЕФОРМАЦИИ ПЕРВОГО ПАЛЬЦА СТОПЫ С ИСПОЛЬЗОВАНИЕМ КОРРИГИРУЮЩЕЙ ОСТЕОТОМИИ ПЕРВОЙ ПЛЮСНЕВОЙ КОСТИ (SERI-ОСТЕОТОМИЯ)
Чертков А.К., Баженов А.В., Рошаль С.М., Панченко Е.Н. 200
CORRECTION OF THE DEFORMITY OF THE FIRST FOOT TOE USING CORRECTING OSTEOTOMY OF THE FIRST METATARSAL BONE (SERI-OSTEOTOMY)
Chertkov A.K., Bazhenov A.V., Roshal' S.M., Panchenko E.N. 200

МЕСТНАЯ АНЕСТЕЗИЯ ПРИ АРТРОСКОПИИ КОЛЕННОГО СУСТАВА
Чертков А.К., Баженов А.В., Рошаль С.М., Панченко Е.Н. 200
LOCAL ANESTHESIA FOR THE KNEE ARTHROSCOPY
Chertkov A.K., Bazhenov A.V., Roshal' S.M., Panchenko E.N. 200

ОСОБЕННОСТИ РЕКОНСТРУКТИВНО-ВОССТАНОВИТЕЛЬНЫХ ОПЕРАЦИЙ У ДЕТЕЙ С ПОСЛЕОЖОГОВЫМИ РУБЦОВЫМИ ДЕФОРМАЦИЯМИ КИСТИ
Шамукимов Ш.А., Назарова Н.З., Садиков А.А. 202
SPECIAL FEATURES OF RECONSTRUCTIVE-RESTORATIVE SURGERIES IN CHILDREN WITH POST-BURN SCAR DEFORMITIES OF THE HAND
Shamukimov Sh.A., Nazarova N.Z., Sadikov A.A. 202

ОСОБЕННОСТИ И ПРИНЦИПЫ ЛЕЧЕНИЯ ВРОЖДЕННОЙ СИНДАКТИЛИИ КИСТИ У ДЕТЕЙ
Шамукимов Ш.А., Назарова Н.З., Эржанов Ж.Б., Аброрхожаева Д.А., Арифжанов К.С. 204
THE SPECIAL FEATURES AND PRINCIPLES OF TREATMENT OF THE HAND CONGENITAL SYNDACTYLY IN CHILDREN
Shamukimov Sh.A., Nazarova N.Z., Erzhanov Zh.B., Abrorkhozhaeva D.A., Arifzhanov K.S. 204

ВОЗРАСТНЫЕ ПОКАЗАНИЯ ДЛЯ ПРОВЕДЕНИЯ ОПЕРАТИВНЫХ ВМЕШАТЕЛЬСТВ ПРИ АКРОЦЕФАЛОСИНДАКТИЛИИ
Шведовченко И.В., Бардась А.А. 205
AGE-RELATED INDICATIONS FOR SURGICAL INTERVENTIONS FOR ACROCEPHALOSYNDACTYLY
Shvedovchenko I.V., Bardas' A.A. 205

ХАРАКТЕРИСТИКА БОЛЕВОГО СИНДРОМА У ПАЦИЕНТОВ С ДЕГЕНЕРАТИВНО-ДИСТРОФИЧЕСКИМИ ЗАБОЛЕВАНИЯМИ ПОЗВОНОЧНИКА И СУСТАВОВ ПРИ ПРОВЕДЕНИИ КУРСА СИЛОВОЙ КИНЕЗИТЕРАПИИ
Щеколова Н.Б., Таскаев А.Л. 206

THE PAIN SYNDROME CHARACTERISTIC IN PATIENTS WITH DEGENERATIVE-AND-DYSTROPHIC DISEASES OF THE SPINE AND JOINTS DURING A COURSE OF FORCE-RELATED KINESITHERAPY
Shchekolova N.B., Taskaev A.L. 206

ПРИМЕНЕНИЕ АППАРАТА ОРТО-СУВ, РАБОТАЮЩЕГО НА ОСНОВЕ ПАССИВНОЙ КОМПЬЮТЕРНОЙ НАВИГАЦИИ, ПРИ ЛЕЧЕНИИ КОНТРАКТУР КОЛЕННОГО СУСТАВА
Щепкина Е.А., Корчагин К.Л., Наконечный Д.Г. , Соломин Л.Н. 208
THE USE OF ORTHO-SUV FRAME OPERATING ON THE BASIS OF PASSIVE COMPUTED NAVIGATION IN TREATMENT OF THE KNEE CONTRACTURES
Shchepkina E.A., Korchagin K.L., Nakonechnyi D.G. , Solomin L.N. 208

ОСОБЕННОСТИ ОРГАНОТИПИЧЕСКОЙ ПЕРЕСТРОЙКИ ДИСТРАКЦИОННОГО РЕГЕНЕРАТА ПРИ ПОСЛЕДОВАТЕЛЬНОМ ПРИМЕНЕНИИ ЧРЕСКОСТНОГО И ИНТРАМЕДУЛЛЯРНОГО ОСТЕОСИНТЕЗА В ЭКСПЕРИМЕНТЕ (ПРЕДВАРИТЕЛЬНОЕ СООБЩЕНИЕ)
Щепкина Е.А., Нетылько Г.И. , Лебедков И.В., Соломин Л.Н., Сушков И.В., Степанова Е.О. 209
SPECIAL FEATURES OF ORGANOTYPICAL REORGANIZATION OF DISTRACTION REGENERATED BONE IN CONSECUTIVE USING TRANSOSSEOUS AND INTRAMEDULLARY OSTEOSYNTHESIS EXPERIMENTALLY (A PRELIMINARY REPORT)
Shchepkina E.A., Netyl'ko G.I., Lebedkov I.V., Solomin L.N., Sushkov I.V., Stepanova E.O. 209

АРТРОПЛАСТИКА ТАЗОБЕДРЕННОГО СУСТАВА ПРИ АСЕПТИЧЕСКОМ НЕКРОЗЕ ГОЛОВКИ БЕДРА
Якупов Р.Р., Гафаров И.Р., Хаиров Т.Э., Филимонов Г.Н., Трубин А.Р., Загитов Б.Г. 210
THE HIP ARTHROPLASTY FOR ASEPTIC NECROSIS OF THE FEMORAL HEAD
Iakupov R.R., Gafarov I.R., Khairov T.E., Filimonov G.N., Trubin A.R., Zagitov B.G. 210

КОСМЕТИЧЕСКАЯ ОРТОПЕДИЯ МЕТОДОМ ИЛИЗАРОВА. НЕКОТОРЫЕ ИНТЕРЕСНЫЕ И ТРУДНЫЕ СЛУЧАИ (32-ЛЕТНИЙ ОПЫТ ПРИМЕНЕНИЯ)
Бари Мофакхарул 211
COSMETIC ORTHOPAEDICS - BY ILIZAROV TECHNIQUE. SOME INTERESTING AND DIFFICULT CASES (EXPERIENCE OF 32 YEARS FROM RESIDENCY)
Bari Mofakhkharul 211

БИОМЕХАНИЧЕСКАЯ СИСТЕМА АППАРАТ ИЛИЗАРОВА-КОСТНЫЙ СЕГМЕНТ В РЕШЕНИИ ПРОБЛЕМ С ПОМОЩЬЮ КОСТНОЙ СУСТАВНОЙ РЕКОНСТРУКТИВНОЙ ХИРУРГИИ (30-ЛЕТНИЙ ОПЫТ РАБОТЫ С ПРИМЕНЕНИЕМ МЕТОДА ИЛИЗАРОВА)
Божиновки С. 212
BIOMECHANICAL SYSTEM “ILIZAROV APPARATUS-BONE SEGMENT” IN SOLVING PROBLEMS WITH BONE JOINT RECONSTRUCTIVE SURGERY (THIRTY YEARS’ EXPERIENCE WITH ILIZAROV METHODS)
Bozinovski S. 212

ЭФФЕКТИВНОСТЬ И ОСЛОЖНЕНИЯ ПРИ ПРИМЕНЕНИИ НАРУЖНОГО ФИКСАТОРА ИЛИЗАРОВА ДЛЯ КОРРЕКЦИИ СТОЙКОЙ И ОСТАТОЧНОЙ КОСОЛАПОСТИ У ДЕТЕЙ 5-10 ЛЕТ БЕЗ РЕЛИЗА МЯГКИХ ТКАНЕЙ
Хоссейн Аслани 213
THE EFFICACY AND COMPLICATIONS OF ILIZAROV EXTERNAL FIXATOR FOR CORRECTION OF RESISTANT AND RESIDUAL CLUBFOOT IN 5-10 YEARS OLD CHILDREN WITHOUT SOFT TISSUE RELEASE
Aslani Hossein 213

НАРУЖНЫЙ ФИКСАТОР ИЛИЗАРОВА И ШАРНИРНЫЙ НАРУЖНЫЙ ФИКСАТОР ОГАНЕСЯНА (ВПЕРВЫЕ ПРИМЕНЕНЫ В РЕСПУБЛИКЕ МАВРИКИЙ В 1976 ГОДУ)
Индрадит Чанну 213
ILIZAROV EXTERNAL FIXATOR & OGANESYAN HINGED EXTERNAL APPARATUS. FIRST IN MAURITIUS IN 1976
Inrdaduth Chunnoo 213

НАШ ОПЫТ ХИРУРГИЧЕСКОГО ЛЕЧЕНИЯ ВРОЖДЁННЫХ ПОРОКОВ РАЗВИТИЯ ГРУДНОЙ КЛЕТКИ У ДЕТЕЙ
Хакимов Ш.К., Ходжанов И.Ю., Касымов Х.А. 214
OUR EXPERIENCE OF SURGICAL TREATMENT OF THE CHEST CONGENITAL MALFORMATIONS IN CHILDREN
Khakimov Sh.K., Khodjanov I.Yu., Kasymov Kh.A. 214

ТРАВМЫ, ПОСЛЕДСТВИЕ ТРАВМ

СПОСОБЫ ОСТЕОСИНТЕЗА ПЕРЕЛОМОВ ДИСТАЛЬНОГО КОНЦА БЕДРЕННОЙ КОСТИ
Абдулхаков Н.Т., Шукуров Э.М., Кадиров М.Ф., Камалов Б.Х., Шотурсунов Ш.Ш. 215
OSTEOSYNTHESIS TECHNIQUES FOR DISTAL FEMORAL FRACTURES
Abdulkhakov N.T., Shukurov E.M., Kadirov M.F., Kamalov B.Kh., Shotursunov Sh.Sh. 215

ПЕРЕЛОМЫ ПРОКСИМАЛЬНОГО ОТДЕЛА БЕДРЕННОЙ КОСТИ НА ФОНЕ ИЛЕОФЕМОРАЛЬНОГО ТРОМБОЗА
Аболин А.Б., Образцов Б.Б., Дульцев И.А., Кулик Н.Г. 217
PROXIMAL FEMORAL FRACTURES THROUGH ILEOFEMORAL THROMBOSIS
Abolin A.B., Obraztsov B.B., Dul'tsev I.A., Kulik N.G. 217

СРАВНИТЕЛЬНЫЙ АНАЛИЗ РЕЗУЛЬТАТОВ ЛЕЧЕНИЯ БОЛЬНЫХ С ПРИМЕНЕНИЕМ ТЕХНОЛОГИЙ ЧРЕСКОСТНОГО ОСТЕОСИНТЕЗА ПРИ ПЕРЕЛОМАХ ШЕЙКИ БЕДРЕННОЙ КОСТИ
Аллахвердиев А.С., Солдатов Ю.П. 217

COMPARATIVE ANALYSIS OF THE RESULTS OF TREATMENT IN PATIENTS USING TRANSOSSEOUS OSTEOSYNTHESIS TECHNOLOGIES FOR FEMORAL NECK FRACTURES
Allakhverdiev A.S., Soldatov Iu.P. 217

ИНТРАМЕДУЛЛЯРНЫЙ ОСТЕОСИНТЕЗ В ЛЕЧЕНИИ ДИАФИЗАРНЫХ ПЕРЕЛОМОВ У ПОЖИЛЫХ ПАЦИЕНТОВ
Ардатов С.В., Панкратов А.С., Огурцов Д.А. 219
INTRAMEDULLARY OSTEOSYNTHESIS IN TREATMENT OF SHAFT FRACTURES IN ELDERLY PATIENTS
Ardatov S.V., Pankratov A.S., Ogurtsov D.A. 219

ВОЗМОЖНОСТИ ОПЕРАТИВНОГО ЛЕЧЕНИЯ ПОЖИЛЫХ ПАЦИЕНТОВ С ПОВРЕЖДЕНИЯМИ ПРОКСИМАЛЬНОГО ОТДЕЛА БЕДРА
Ардатов С.В., Панкратов А.С., Огурцов Д.А., Шитиков Д.С. 220
POSSIBILITIES OF SURGICAL TREATMENT OF ELDERLY PATIENTS WITH PROXIMAL FEMORAL INJURIES
Ardatov S.V., Pankratov A.S., Ogurtsov D.A., Shitikov D.S. 220

НОВАЯ МЕТАЛЛОКОНСТРУКЦИЯ ДЛЯ ЛЕЧЕНИЯ ПОЖИЛЫХ ПАЦИЕНТОВ С ВЕРТЕЛЬНЫМИ ПЕРЕЛОМАМИ
Ардатов С.В., Шитиков Д.С., Огурцов Д.А, Панкратов А.С., Ким Ю.Д. 221
A NEW METAL CONSTRUCT TO TREAT ELDERLY PATIENTS WITH TROCHANTERIC FRACTURES
Ardatov S.V., Shitikov D.S., Ogurtsov D.A, Pankratov A.S., Kim Iu.D. 221

ЭКСПЕРИМЕНТАЛЬНО-КЛИНИЧЕСКОЕ ОБОСНОВАНИЕ ИСПОЛЬЗОВАНИЯ БИОАКТИВНЫХ ИМПЛАНТАТОВ В ТРАВМАТОЛОГИИ У ПАЦИЕНТОВ С ОСТЕОПЕНИЕЙ
Архипенко В.И., Сергеев К.С., Марков А.А., Бычков В.Г. 222
EXPERIMFENTAL-AND-CLINICAL SUBSTANTIATION OF USING BIOACTIVE IMPLANTS IN TRAUMATOLOGY IN PATIENTS WITH OSTEOPENIA
Arkhipenko V.I., Sergeev K.S., Markov A.A., Bychkov V.G. 222

ПРИНЦИПЫ ЛЕЧЕНИЯ ПЕРЕЛОМОВ ПЯСТНЫХ КОСТЕЙ КИСТИ
Асилова С.У., Хайдаров А.К. 223
THE PRINCIPLES OF TREATING METACARPAL FRACTURES OF THE HAND
Asilova S.U., Khaidarov A.K. 223

ОСОБЕННОСТИ ТЕЧЕНИЯ ПЕРЕЛОМОВ ПЯСТНЫХ КОСТЕЙ КИСТИ
Асилова С.У., Хайдаров А.К., Норчаев Ж.А. 224
CHARACTERISTICS OF THE COURSE OF METACARPAL FRACTURES OF THE HAND
Asilova S.U., Khaidarov A.K., Norchaev Zh.A. 224

ОСОБЕННОСТИ ЛЕЧЕНИЯ БОЛЬНЫХ С ПОЛИТРАВМОЙ
Батпенов Н.Д., Орловский Н.Б., Оспанов К.Т., Набиев Е.Н., Досмаилов Б.С., Степанов А.А. 225
SPECIAL FEATURES OF TREATMENT OF PATIENTS WITH POLYTRAUMA
Batpenov N.D., Orlovskii N.B., Ospanov K.T., Nabiev E.N., Dosmailov B.S., Stepanov A.A. 225

ОСОБЕННОСТИ ПРИМЕНЕНИЯ АППАРАТОВ НАРУЖНОЙ ФИКСАЦИИ ПРИ ТЯЖЁЛЫХ ПОВРЕЖДЕНИЯХ ОПОРНО-ДВИГАТЕЛЬНОГО АППАРАТА
Белокрылов Н.М., Полякова Н.В., Яговкин М.А. 227
THE DETAILS OF USING EXTERNAL FIXATORS FOR SEVERE INVOLVEMENTS OF THE LOCOMOTORIUM
Belokrylov N.M., Poliakova N.V., Iagovkin M.A. 227

ОСТЕОСИНТЕЗ КОСТЕЙ ПРИ ТЯЖЕЛОЙ СОЧЕТАННОЙ ТРАВМЕ
Бесаев Г.М., Тулупов А.Н., Синенченко Г.И., Тания С.Ш., Багдасарьянц В.Г. 228
BONE OSTEOSYNTHESIS FOR SEVERE COMBINED INJURY
Besaev G.M., Tulupov A.N., Sinenchenko G.I., Taniia S.Sh., Bagdasar'iants V.G. 228

ПРИМЕНЕНИЕ АУТОКЛЕТОК СТРОМАЛЬНОЙ ВАСКУЛЯРНОЙ ФРАКЦИИ ПРИ ХИРУРГИЧЕСКОМ ЛЕЧЕНИИ СРЕДИННОГО И ЛОКТЕВОГО НЕРВОВ
Галлямов А.Р., Богов А.А. (млад.), Ризванов А.А., Салафутдинов И.И., Киясов А.П., Ханнанова И.Г., Богов А.А. 230
THE USE OF THE AUTOCELLS OF THE STROMAL VASCULAR FRACTION IN SURGICAL TREATMENT OF THE MEDIAN AND ULNAR NERVES
Galliamov A.R., Bogov A.A. (Jr.), Rizvanov A.A., Salafutdinov I.I., Kiiasov A.P., Khannanova I.G., Bogov A.A. 230

ДИАГНОСТИКА И ЛЕЧЕНИЕ ДИАФИЗАРНЫХ ПЕРЕЛОМОВ КОСТЕЙ ГОЛЕНИ У ДЕТЕЙ
Золотова Н.Н., Сайдалиходжаев А.Б. 231
DIAGNOSIS AND TREATMENT OF SHAFT LEG BONE FRACTURES IN CHILDREN
Zolotova N.N., Saidalikhodzhaev A.B. 231

МИОГРАФИЧЕСКИЕ ПРИЗНАКИ НЕВРОЛОГИЧЕСКИХ НАРУШЕНИЙ ПРИ ПЕРЕЛОМАХ КОСТЕЙ ТАЗА
Зубарева Т.В. 232
MYOGRAPHIC SIGNS OF NEUROLOGICAL DISORDERS FOR PELVIC BONE FRACTURES
Zubareva T.V. 232

ОПЫТ ХИРУРГИЧЕСКОГО ЛЕЧЕНИЯ БОЛЬНЫХ С ВНУТРИСУСТАВНЫМИ ПЕРЕЛОМАМИ ДИСТАЛЬНОГО ОТДЕЛА ПЛЕЧЕВОЙ КОСТИ В ГОРОДСКОЙ БОЛЬНИЦЕ Г. ЕКАТЕРИНБУРГА
Козлов Е.С., Лукин С.Ю., Солдатов Ю.П., Столбиков С.А. 233

THE EXPERIENCE IN SURGICAL TREATMENT OF PATIENTS WITH INTRA-ARTICULAR FRACTURES OF THE DISTAL HUMERUS IN A CITY HOSPITAL OF EKATERINBURG
Kozlov E.S., Lukin S.Iu., Soldatov Iu.P., Stolbikov S.A. 233

ЗНАЧЕНИЕ ПРОЧНОГО СУХОЖИЛЬНОГО ШВА И РАННЕЙ ФУНКЦИОНАЛЬНОЙ МОБИЛИЗАЦИИ ПРИ ВОССТАНОВЛЕНИИ ПОВРЕЖДЕННЫХ СУХОЖИЛИЙ СГИБАТЕЛЕЙ ПАЛЬЦЕВ КИСТИ
Козюков В. Г., Каплун И. В., Политов М. В. 234
THE IMPORTANCE OF STRONG TENDON SUTURE AND EARLY FUNCTIONAL MOBILIZATION FOR THE RECOVERY OF THE DAMAGED FLEXOR TENDONS OF THE HAND FINGERS
Koziukov V.G., Kaplun I.V., Politov M.V. 234

СОВРЕМЕННОЕ СОСТОЯНИЕ ПРОБЛЕМЫ ЛЕЧЕНИЯ БОЛЬНЫХ С ОБШИРНОЙ ТРАВМАТИЧЕСКОЙ ОТСЛОЙКОЙ МЯГКИХ ТКАНЕЙ (К ВОПРОСУ ОБЗОРА ЛИТЕРАТУРЫ)
Коростелев М.Ю., Шихалева Н.Г. 235
CURRENT STATE OF THE PROBLEM OF TREATMENT OF PATIENTS WITH EXTENSIVE TRAUMATIC DETACHMENT OF SOFT TISSUES (A REVIEW OF LITERATURE)
Korostelev M.Iu., Shikhaleva N.G. 235

КОМПЛЕКСНЫЙ ПОДХОД В ЛЕЧЕНИИ ПАЦИЕНТОВ СО СЛОЖНЫМИ ПЕРЕЛОМАМИ ЛОДЫЖЕК
Котельников Г.П., Лосев И.И., Ардатов С.В., Огурцов Д.А., Панкратов А.С. 237
INTEGRATED APPROACH IN TREATMENT OF PATIENTS WITH COMPLEX MALLEOLAR FRACTURES
Kotel'nikov G.P., Losev I.I., Ardatov S.V., Ogurtsov D.A., Pankratov A.S. 237

ПЕРЕЛОМ ПЛЕЧЕВОЙ КОСТИ НА УРОВНЕ ХИРУРГИЧЕСКОЙ ШЕЙКИ: ГВОЗДЬ ИЛИ ПЛАСТИНА - ЧТО ВЫБРАТЬ?
Котов В.И., Кулик Н.Г. 238
HUMERAL FRACTURE AT THE LEVEL OF SURGICAL NECK: WHAT TO CHOOSE – NAIL OR PLATE?
Kotov V.I., Kulik N.G. 238

РОЛЬ УЛЬТРАЗВУКОВОЙ ДОППЛЕРОГРАФИИ У ПАЦИЕНТОВ С ПЕРЕЛОМАМИ ПРОКСИМАЛЬНОГО ОТДЕЛА БЕДРА
Котов В.И., Кулик Н.Г. 239
THE ROLE OF ULTRASOUND DOPPLEROGRAPHY IN PATIENTS WITH PROXIMAL FEMORAL FRACTURES
Kotov V.I., Kulik N.G. 239

ОРГАНИЗАЦИЯ ЛЕЧЕБНО-ДИАГНОСТИЧЕСКИХ И ДРУГИХ НЕОБХОДИМЫХ МЕРОПРИЯТИЙ ПРИ СИНДРОМЕ ПУРЧЕРА КАК ПРИМЕР МЕЖДИСЦИПЛИНАРНОГО ВЗАИМОДЕЙСТВИЯ В ТРАВМАТОЛОГИИ
Кубарева И.А., Николайчук Н.К., Иванов С.В., Ивашкина Е.В., Зенин А.А., Зайцев А.Л., Пушкарёв М.П. 240
THE ORGANIZATION OF TREATMENT-DIAGNOSTIC AND OTHER REQUIRED MEASURES FOR PURTSCHER SYNDROME AS AN EXAMPLE OF INTERDISCIPLINARY COOPERATION IN TRAUMATOLOGY
Kubareva I.A., Nikolaichuk N.K., Ivanov S.V., Ivashkina E.V., Zenin A.A., Zaitsev A.L., Pushkarev M.P. 240

ЛЕЧЕНИЕ БИЛАТЕРАЛЬНЫХ И ПОЛИФОКАЛЬНЫХ ПЕРЕЛОМОВ БЕДРЕННОЙ КОСТИ У БОЛЬНЫХ С ПОЛИТРАВМОЙ
Лукин С.Ю., Ушаков С.А. 241
TREATMENT OF BILATERAL AND POLYFOCAL FEMORAL FRACTURES IN PATIENTS WITH POLYTRAUMA
Lukin S.Ju., Ushakov S.A. 241

ПРЯМАЯ ЭЛЕКТРОСТИМУЛЯЦИЯ ПРИ ТРАВМАХ ПЕРИФЕРИЧЕСКИХ НЕРВОВ
Мещерягина И. А. 242
DIRECT ELECTRICAL STIMULATION FOR PERIPHERAL NERVE INJURIES
Meshcheriagina I. A. 242

РЕАБИЛИТАЦИЯ ПРИ ПЕРЕЛОМАХ ДИСТАЛЬНОГО МЕТАЭПИФИЗА ПЛЕЧЕВОЙ КОСТИ
Носивец Д.С. 243
REHABILITATION FOR FRACTURES OF THE DISTAL HUMERAL META-EPIPHYSIS
Nosivets D.S. 243

ОРТОТЕРАПИЯ: ДЕСЯТИЛЕТНИЙ ОПЫТ КЛИНИЧЕСКОГО ОРТЕЗИРОВАНИЯ НИЗКОТЕМПЕРАТУРНЫМ ТЕРМОПЛАСТИКОМ В НЕЙРООРТОПЕДИИ, ТРАВМАТОЛОГИИ И РЕАБИЛИТАЦИИ
Орешков А.Б., Абдулрахим М. 245
ORTHOTHERAPY: 10-YEAR EXPERIENCE IN CLINICAL ORTHOTICS USING LOW-TEMPERATURE THERMOPLASTICS IN NEUROORTHOPAEDICS, TRAUMATOLOGY AND REHABILITATION
Oreshkov A.B., Abdulrakhim M. 245

ИСПОЛЬЗОВАНИЕ НИЗКОЧАСТОТНОГО УЛЬТРАЗВУКА ПРИ ЛЕЧЕНИИ ОТКРЫТЫХ ПЕРЕЛОМОВ ТРУБЧАТЫХ КОСТЕЙ
Резник Л.Б., Рожков К.Ю., Котов Д.В. 246
THE USE OF LOW-FREQUENCY ULTRASOUND IN TREATMENT OF OPEN TUBULAR BONE FRACTURES
Reznik L.B., Rozhkov K.Iu., Kotov D.V. 246

ОРГАНИЗАЦИЯ МЕДИЦИНСКОЙ ПОМОЩИ ПОСТРАДАВШИМ В ДТП С СОЧЕТАННОЙ И МНОЖЕСТВЕННОЙ ТРАВМОЙ В КУРГАНСКОЙ ОБЛАСТИ
Сазонова Н.В., Девятых Р.В., Люлин С.В. 247
THE ORGANIZATION OF MEDICAL CARE TO PERSONS INJURED IN TRAFFIC ACCIDENTS WITH COMBINED AND MULTIPLE TRAUMA IN THE KURGAN REGION
Sazonova N.V., Deviatykh R.V., Liulin S.V. 247

ПЕРКУТАННАЯ ТЕХНИКА ОСТЕОСИНТЕЗА ПЕРЕЛОМОВ ШЕЙКИ БЕДРЕННОЙ КОСТИ В ПРЕВЕНТИВНОЙ ХИРУРГИИ ТАЗОБЕДРЕННОГО СУСТАВА
Сакалов Д.А., Скороглядов А.В. 249
PERCUTANEOUS OSTEOSYNTHESIS TECHNIQUE FOR FEMORAL NECK FRACTURES IN PREVENTIVE SURGERY OF THE HIP
Sakalov D.A., Skorogliadov A.V. 249

ВЛИЯНИЕ МЕТОДА ОПЕРАТИВНОГО ЛЕЧЕНИЯ НА ВОССТАНОВЛЕНИЕ ФУНКЦИИ ЛОКТЕВОГО СУСТАВА ПРИ ПЕРЕЛОМЕ ШЕЙКИ ЛУЧЕВОЙ КОСТИ У ДЕТЕЙ
Семенов С.В., Шарпарь В.Д., Каменских М.С., Егоров В.А., Неганов О.А. 250
THE EFFECT OF SURGICAL TREATMENT METHOD ON THE ELBOW FUNCTION RECOVERY FOR RADIAL NECK FRACTURE IN CHILDREN
Semenov S.V., Sharpar' V.D., Kamenskikh M.S., Egorov V.A., Neganov O.A. 250

ЭКСПЕРИМЕНТАЛЬНОЕ МОДЕЛИРОВАНИЕ И СТИМУЛЯЦИЯ ЗАЖИВЛЕНИЯ ВНУТРИСУСТАВНОГО ПОВРЕЖДЕНИЯ У КРЫС
Силантьева Т.А., Краснов В.В. 251
EXPERIMENTAL MODELING AND STIMULATION OF INTRAARTICULAR INJURY HEALING IN RATS
Silant'eva T.A., Krasnov V.V. 251

ЛЕЧЕНИЕ БОЛЬНЫХ С ЗАКРЫТЫМИ ДИАФИЗАРНЫМИ ПЕРЕЛОМАМИ ПЛЕЧЕВОЙ КОСТИ МЕТОДОМ ЧРЕСКОСТНОГО ОСТЕОСИНТЕЗА АППАРАТОМ ИЛИЗАРОВА
Тарчоков В.Т., Дьячков А.Н. 253
TREATMENT OF PATIENTS WITH CLOSED HUMERAL SHAFT FRACTURES BY TRANSOSSEOUS OSTEOSYNTHESIS METHOD USING THE ILIZAROV FIXATOR
Tarchokov V.T., D'iachkov A.N. 253

ЛУЧЕВАЯ ДИАГНОСТИКА ПРИ ПОСЛЕДСТВИЯХ ПОЗВОНОЧНЫХ ТРАВМ ГРУДОПОЯСНИЧНОЙ ЛОКАЛИЗАЦИИ
Тураханов А.О., Абдухаликов А.К., Абдухаликов Б.А., Тургунова М. 253
RADIATION DIAGNOSIS FOR THE CONSEQUENCES OF THORACOLUMBAR INJURIES OF THE SPINE
Turakhanov A.O., Abdukhalikov A.K., Abdukhalikov B.A., Turgunova M. 253

ЛЕЧЕНИЕ ПОПЕРЕЧНО ОРИЕНТИРОВАННЫХ И ДВУХКОЛОННЫХ ПЕРЕЛОМОВ ВЕРТЛУЖНОЙ ВПАДИНЫ С ПРИМЕНЕНИЕМ ВНУТРИТАЗОВЫХ И ВНЕТАЗОВЫХ ХИРУРГИЧЕСКИХ ДОСТУПОВ
Ушаков С.А., Лукин С.Ю. 254
TREATMENT OF TRANSVERSELY ORIENTED AND TWO-COLUMNED ACETABULAR FRACTURES USING INTRA- AND EXTRAPELVIC SURGICAL APPROACHES
Ushakov S.A., Lukin S.Iu. 254

ОЦЕНКА РЕЗУЛЬТАТОВ ЛЕЧЕНИЯ БОЛЬНЫХ С ПЕРЕЛОМАМИ ПЯСТНЫХ КОСТЕЙ КИСТИ
Хайдаров А.К. 256
EVALUATION OF THE RESULTS OF TREATMENT IN PATIENTS WITH FRACTURES OF THE HAND METACARPAL BONES
Khaidarov A.K. 256

СТАБИЛЬНО-ФУНКЦИОНАЛЬНЫЙ ОСТЕОСИНТЕЗ АППАРАТОМ ИЛИЗАРОВА ПЕРЕЛОМОВ ГОЛОВКИ МЫЩЕЛКА ПЛЕЧЕВОЙ КОСТИ У ДЕТЕЙ
Ходжанов И.Ю., Умаров Ф.Х., Рахманов Р.Д., Каримова Т.И. 257
STABLE-AND-FUNCTIONAL OSTEOSYNTHESIS USING THE ILIZAROV FIXATOR FOR FRACTURES OF HUMERAL CONDYLAR HEAD IN CHILDREN
Khodzhanov I.Iu., Umarov F.Kh., Rakhmanov R.D., Karimova T.I. 257

АППАРАТНО-АССИСТИРОВАННЫЙ ЗАКРЫТЫЙ ИНТРАМЕДУЛЛЯРНЫЙ ОСТЕОСИНТЕЗ В ЛЕЧЕНИИ ПЕРЕЛОМОВ ПРОКСИМАЛЬНОГО ОТДЕЛА ПЛЕЧЕВОЙ КОСТИ С ВАРУСНОЙ ДЕФОРМАЦИЕЙ И ИХ ПОСЛЕДСТВИЙ
Челноков А.Н., Лаврукова Е.А. 258
DEVICE-ASSISTED CLOSED INTRAMEDULLARY OSTEOSYNTHESIS IN TREATMENT OF PROXIMAL HUMERAL FRACTURES WITH VARUS DEFORMITY AND THEIR CONSEQUENCES
Chelnokov A.N., Lavrukova E.A. 258

ЛЕЧЕНИЕ ПЕРИПРОТЕЗНЫХ ПЕРЕЛОМОВ БЕДРА – СМЕНА ПАРАДИГМЫ?
Челноков А.Н., Пивень И.М., Семенистый А.Ю. 259
TREATMENT OF PERIPROSTHETIC FEMORAL FRACTURES – IS IT THE PARADIGM CHANGE?
Chelnokov A.N., Piven' I.M., Semenistyi A.Iu. 259

АНТЕГРАДНЫЙ ЗАКРЫТЫЙ ИНТРАМЕДУЛЛЯРНЫЙ ОСТЕОСИНТЕЗ ПРИ ПЕРЕЛОМАХ НАД ЭНДОПРОТЕЗАМИ КОЛЕННОГО СУСТАВА
Челноков А.Н., Шуголь И.Г., Каримов Ж.А. 261
ANTEGRADE CLOSED INTRAMEDULLARY OSTEOSYNTHESIS FOR FRACTURES ABOVE THE KNEE IMPLANTS
Chelnokov A.N., Shugol' I.G., Karimov Zh.A. 261

АНАЭРОБНАЯ КЛОСТРИДИАЛЬНАЯ ИНФЕКЦИЯ В ДЕТСКОЙ ТРАВМАТОЛОГИИ (СЛУЧАЙ ИЗ ПРАКТИКИ)
Шарпарь В.Д., Каменских М.С., Семенов С.В., Неганов О.А., Егоров В.А. 262
ANAEROBIC CLOSTRIDIAL INFECTION IN PEDIATRIC TRAUMATOLOGY (A CASE REPORT)
Sharpar' V.D., Kamenskikh M.S., Semenov S.V., Neganov O.A., Egorov V.A. 262

УГЛЕРОДНЫЕ НАНОСТРУКТУРНЫЕ ИМПЛАНТАТЫ - НОВЫЕ МАТЕРИАЛЫ ДЛЯ ОСТЕОСИНТЕЗА В ТРАВМАТОЛОГИИ И ОРТОПЕДИИ
Шевцов В.И., Кононович Н.А., Степанов М.А. 263
CARBON NANOSTRUCTURED IMPLANTS – NEW MATERIALS FOR OSTEOSYNTHESIS IN TRAUMATOLOGY AND ORTHOPAEDICS
Shevtsov V.I., Kononovich N.A., Stepanov M.A 263

ДИНАМИКА СОДЕРЖАНИЯ ЛАКТАТА КРОВИ У ПОСТРАДАВШИХ С МНОЖЕСТВЕННЫМИ ПОВРЕЖДЕНИЯМИ ОПОРНО-ДВИГАТЕЛЬНОЙ СИСТЕМЫ
Щеколова Н.Б., Зубарева Н.С. 264
THE DYNAMICS OF BLOOD LACTATE CONTENT IN INJURED PERSONS WITH MULTIPLE INJURIES OF THE LOCOMOTORIUM
Shchekolova N.B., Zubareva N.S. 264

ПРОГНОЗИРОВАНИЕ РЕЗУЛЬТАТОВ РЕАБИЛИТАЦИИ ПОСЛЕ ПЕРЕЛОМА ШЕЙКИ БЕДРЕННОЙ КОСТИ
Щепилина О.В. 265
PREDICTING REHABILITATION RESULTS AFTER FEMORAL NECK FRACTURE
Shchepilina O.V. 265

ОПРЕДЕЛЕНИЕ ЖЕСТКОСТИ ФИКСАЦИИ КОСТНЫХ ОТЛОМКОВ ПЛЕЧЕВОЙ И БОЛЬШЕБЕРЦОВОЙ КОСТЕЙ
Щуров В.А., Торчоков А.Т., Бойчук С.П. 266
DETERMINATION OF THE RIGIDITY OF FIXATION OF HUMERAL AND TIBIAL BONE FRAGMENTS
Shchurov V.A., Torchokov A.T., Boichuk S.P. 266

АППАРАТ ДЛЯ ЛЕЧЕНИЯ ДИАФИЗАРНЫХ ПЕРЕЛОМОВ БЕДРЕННОЙ КОСТИ У ДЕТЕЙ
Яшина И.В., Скворцов А.П., Андреев П.С. 267
A DEVICE FOR TREATMENT OF FEMORAL SHAFT FRACTURES IN CHILDREN
Iashina I.V., Skvortsov A.P., Andreev P.S. 267

ЛЕЧЕНИЕ ПЕРЕЛОМОВ ПРОКСИМАЛЬНОГО ОТДЕЛА БЕДРЕННОЙ КОСТИ У ДЕТЕЙ С ИСПОЛЬЗОВАНИЕМ МОНОЛАТЕРАЛЬНЫХ АППАРАТОВ ВНЕШНЕЙ ФИКСАЦИИ
Яшина И.В., Скворцов А.П., Андреев П.С. 268
TREATMENT OF PROXIMAL FEMORAL FRACTURES IN CHILDREN USING MONOLATERAL EXTERNAL FIXATORS
Iashina I.V., Skvortsov A.P., Andreev P.S. 268

КОНТРОЛЬ ПОВРЕЖДЕНИЙ В ОРТОПЕДИИ В СРАВНЕНИИ С РАННИМ ОКАЗАНИЕМ ТОТАЛЬНОЙ ПОМОЩИ: РАЗНОГЛАСИЯ ПРИ ПРИНЯТИИ РЕШЕНИЙ
HAMBARDZUMYAN V., FEBS (TR.), PHD; AL KHAYARIN M., FRCSC, FRCSI 269
DAMAGE CONTROL ORTHOPEDICS VERSUS EARLY TOTAL CARE: CONTROVERSIES IN DECISION MAKING
HAMBARDZUMYAN V., FEBS (TR.), PHD; AL KHAYARIN M., FRCSC, FRCSI 269

ЭНДОПРОТЕЗИРОВАНИЕ

БЛИЖАЙШИЙ И СРЕДНЕСРОЧНЫЙ РЕЗУЛЬТАТЫ МОДИФИЦИРОВАННОГО СПОСОБА ЗАДНЕ-БОКОВОГО ДОСТУПА К ТАЗОБЕДРЕННОМУ СУСТАВУ ПРИ ОДНОПОЛЮСНОМ ЭНДОПРОТЕЗИРОВАНИИ ТАЗОБЕДРЕННОГО СУСТАВА
Аболин А.Б., Образцов Б.Б., Дульцев И.А., Котов В.И., Кулик Н.Г. 270
IMMEDIATE AND MID-TERM RESULTS OF THE MODIFIED TECHNIQUE OF POSTERIOR-LATERAL APPROACH TO THE HIP FOR ITS SINGLE-POLE ARTHROPLASTY
Abolin A.B., Obraztsov B.B., Dul'tsev I.A., Kotov V.I., Kulik N.G. 270

СРОКИ ОЖИДАНИЯ КВОТНОЙ ОПЕРАЦИИ ЭНДОПРОТЕЗИРОВАНИЯ ТАЗОБЕДРЕННОГО И/ИЛИ КОЛЕННОГО СУСТАВОВ ЖИТЕЛЯМИ САНКТ-ПЕТЕРБУРГА
Вебер Е.В. 271
THE WAITING PERIOD FOR QUOTA ARTHROPLASTY OF THE HIP AND/OR THE KNEE FOR RESIDENTS OF ST. PETERSBURG
Veber E.V. 271

ОСОБЕННОСТИ ЦИТОКИНОВОГО ПРОФИЛЯ КРОВИ В ПРОЦЕССЕ СТРЕССОВОГО РЕМОДЕЛИРОВАНИЯ КОСТНОЙ ТКАНИ ПОСЛЕ ТОТАЛЬНОГО ЭНДОПРОТЕЗИРОВАНИЯ ТАЗОБЕДРЕННОГО СУСТАВА
Карякина Е.В., Гладкова Е.В., Персова Е.А., Царёва Е.Е., Федонников А.С., Пучиньян Д.М. 272
THE FEATURES OF BLOOD CYTOKINE PROFILE IN THE PROCESS OF BONE TISSUE STRESS REMODELING AFTER TOTAL HIP REPLACEMENT
Kariakina E.V., Gladkova E.V., Persova E.A., Tsareva E.E., Fedonnikov A.S., Puchin'ian D.M. 272

КОСТНАЯ ПЛАСТИКА ПРИ ОПЕРАЦИЯХ ЭНДОПРОТЕЗИРОВАНИЯ ПРОТРУЗИОННОГО КОКСАРТРОЗА
Лоскутов А.Е., Саид Имад Али 273
OSTEOPLASTY DURING ARTHROPLASTY SURGERIES FOR PROTRUSION COXARTHROSIS
Loskutov A.E., Said Imad Ali 273

ТОТАЛЬНОЕ ЭНДОПРОТЕЗИРОВАНИЕ ЛУЧЕЗАПЯСТНОГО СУСТАВА КАК АЛЬТЕРНАТИВА АРТРОДЕЗУ
Николаев Н.С., Яковлев Г.М., Орлова А.В. 274
TOTAL ARTHROPLASTY OF THE WRIST AS AN ALTERNATIVE TO ARTHRODESIS
Nikolaev N.S., Iakovlev G.M., Orlova A.V. 274

ЭНДОПРОТЕЗИРОВАНИЕ ЛОКТЕВОГО СУСТАВА – СРЕДНЕСРОЧНЫЕ РЕЗУЛЬТАТЫ, ОСЛОЖНЕНИЯ
Слободской А.Б., Прохоренко В.М., Дунаев А.Г., Воронин И.В., Бадак И.С., Лежнев А.Г. 275

THE ELBOW ARTHROPLASTY – MID-TERM RESULTS, COMPLICATIONS
Slobodskoi A.B., Prokhorenko V.M., Dunaev A.G., Voronin I.V., Badak I.S., Lezhnev A.G. 275

ПЕРВИЧНОЕ ЭНДОПРОТЕЗИРОВАНИЕ ТАЗОБЕДРЕННОГО СУСТАВА С ИСПОЛЬЗОВАНИЕМ ПЕРЕДНЕГО ДОСТУПА В УСЛОВИЯХ ГОРОДСКОЙ БОЛЬНИЦЫ
Ушаков С.А., Лукин С.Ю. 277
PRIMARY ARTHROPLASTY OF THE HIP USING ANTERIOR APPROACH IN A CITY HOSPITAL
Ushakov S.A., Lukin S.Iu. 277

КОМПЬЮТЕРНАЯ НАВИГАЦИЯ КАК МЕТОД ПРЕДОТВРАЩЕНИЯ ОШИБОК В ЭНДОПРОТЕЗИРОВАНИИ КОЛЕННОГО СУСТАВА
Фирсов С.А. 278
COMPUTED NAVIGATION AS A METHOD OF PREVENTING ERRORS IN THE KNEE ARTHROPLASTY
Firsov S.A. 278

КИНЕМАТИКА КОЛЕННОГО СУСТАВА И ДИЗАЙНЫ ДЛЯ ЕГО ТОТАЛЬНОЙ АРТРОПЛАСТИКИ
Морено Алонцо 280
KNEE KINEMATICS AND TKA DESIGNS
Moreno Alonso 280

ТОТАЛЬНОЕ ЗАМЕЩЕНИЕ ГОЛЕНОСТОПНОГО СУСТАВА КАК АЛЬТЕРНАТИВА СРАЩЕНИЮ Г/С СУСТАВА – РЕЗУЛЬТАТЫ ТОТАЛЬНОГО ЗАМЕЩЕНИЯ ПРОТЕЗОМ TARIC В СРЕДНИЕ СРОКИ
Дирк Брандауэр 282
TOTAL ANKLE REPLACEMENT AS AN ALTERNATVE TO ANKLE FUSION - MID-TERM RESULTS OF THE TARIC TOTAL ANKLE
Dirk Brandauer 282

ГНОЙНАЯ ОРТОПЕДИЯ

МСКТ СЕМИОТИКА ХРОНИЧЕСКОГО ОСТЕОМИЕЛИТА КОСТЕЙ, ОБРАЗУЮЩИХ КОЛЕННЫЙ СУСТАВ

Александров С.А., Дьячкова Г.В., Клюшин Н.М., Дьячков К.А, Ларионова Т.А.

MSCT SEMIOTICS OF CHRONIC OSTEOMYELITIS OF THE KNEE FORMING BONES

Aleksandrov S.A., D'iachkova G.V., Kliushin N.M., D'iachkov K.A, Larionova T.A.

ФГБУ «РНЦ «ВТО» им. акад. Г.А. Илизарова» Минздрава России, Курган, Россия

We have studied the roentgen-anatomic and roentgen-morphologic picture of metadiaphyseal bone part in 35 patients with chronic osteomyelitis of the bones forming the knee using the technique of multislice computed tomography (MSCT) in order to evaluate bone quality.

Цель. Изучить качественные и количественные характеристики костей, образующих коленный сустав, у больных хроническим остеомиелитом при локализации его в области дистального отдела бедренной или проксимального отдела большеберцовой кости.

Материал и методы. Методом мультисрезовой компьютерной томографии (МСКТ) у 35 больных хроническим остеомиелитом костей, образующих коленный сустав, изучена рентгеноморфологическая картина дистального отдела бедренной и проксимального большеберцовой кости.

Результаты и обсуждение. Анализ результатов МСКТ исследования 35 больных с локализацией остеомиелитического процесса в области коленного сустава показал, что можно выделить пять основных рентгеноанатомических и рентгеноморфологических форм проявления остеомиелитического процесса в данной области. У 26 больных основные нарушения архитектоники визуализировались в метаэпифизарном отделе (бедренной или большеберцовой костей) и проявлялись распространенным остеопорозом и локальным остеосклерозом. Изменения распространялись на диафиз бедренной или большеберцовой кости у 14 больных, при этом корковая пластинка имела неоднородное строение с участками резорбции и снижением плотности до 300±97 HU. При изучении на MPR определялись значительные изменения архитектоники обеих костей с изменением формы суставных концов, неравномерной плотностью метафизарных отделов, снижением ее до 150-80 HU в некоторых участках и зонами резорбции (в зависимости от локализации воспалительного процесса преобладало поражение или дистального отдела бедренной, или проксимального большеберцовой). У двух больных структура метаэпифизарного отдела была нарушена настолько, что не имела признаков органотипического строения трабекулярной кости и была представлена группами утолщенных, вертикально расположенных склерозированных трабекул, разделенных обширными зонами резорбции. В 4 случаях наблюдались полости, локализующиеся в метафизарном отделе бедренной или большеберцовой костей. У трех больных коленный сустав был разрушен, с признаками костно-фиброзного анкилоза или ложного сустава.

Выводы. Результаты работы показали, что у всех больных хроническим остеомиелитом костей, образующих коленный сустав, имеет место изменение всех показателей, характеризующих качество кости: изменена анатомия кости, ее плотность в различных отделах, нарушена архитектоника трабекулярной кости и структура корковой пластинки. Степень выявленных изменений зависела от протяженности остеомиелитического процесса, давности заболевания, степени заинтересованности структур коленного сустава.

ЛЕЧЕНИЕ ИНФЕКЦИОННЫХ ОСЛОЖНЕНИЙ ОГНЕСТРЕЛЬНЫХ РАНЕНИЙ

Атаев А.Р., Атаев Э.А.

TREATMENT OF INFECTIOUS COMPLICATIONS FOR GUNSHOT WOUNDS

Ataev A.R., Ataev E.A.

Дагестанская Государственная медицинская академия, Махачкала, Россия

We observed 48 patients with different forms of infectious complications for limb gunshot wounds. We used the complex approach consisted in the following: adequate therapy of the syndrome of secondary polyorganic insufficiency and homeostasis correction; early secondary debridement, the impact on microflora; limb immobilization with external fixators; re-operations and rehabilitation measures. Good and satisfactory functional results obtained in 24 patients. Re-operations – non-free bone autoplasty according to G.A. Ilizarov required in nine patients.

Сегодня огнестрельная травма является актуальной проблемой не только военной медицины, но и гражданского здравоохранения. Наличие неизбежного бактериального загрязнения огнестрельных ран (первичного или вторичного) приводит к достаточно большому числу гнойных осложнений. Прогрессирование раневого процесса огнестрельного генеза способствует формированию синдрома полиорганной недостаточности вторичного характера, возникающего под воздействием микробной инвазии и эндогенной интоксикации.

Материалы и методы. Под нашим наблюдением находилось 48 больных с различными формами инфекционных осложнений огнестрельных ранений конечностей. Инфекционные осложнения носили следующий характер: гнойно-резорбтивная лихорадка отмечена у 17 больных, септицемия - у 10 больных и у 21 - местные изменения в виде локального гнойно-некротического процесса. Раневой остеомиелит диагностировали у 21 больных. Мы применили комплексный подход, заключающийся в следующем: адекватная терапия синдрома вторичной полиорганной недостаточности и коррекции гомеостаза; ранняя вторичная хирургическая обработка, воздействие на микрофлору; иммобилизация конечности посредством аппаратов внешней фиксации; повторные оперативные вмешательства и реабилитационные мероприятия. В комплексном лечении применили гипербарическую оксигенацию (ГБО) и ультрафиолетовое облучение (УФО) крови. Для ГБО использовалась отечественная установка "ОКА МТ". При наличии сепсиса и подозрения на анаэробную инфекцию использовали высокое давление 2,0-2,5 атм. - по 8-10 сеансов. У больных с обширными гнойными ранами, но без клинических проявлений сепсиса - более низкое давление (1,3-1,5 атм.) в течение 40-60 минут 6-7 сеансов через день. УФО крови применялся пациентам с помощью аппарата МД-73М "Изольда". Объем облучаемой крови 10-20 мл/мин., экспозиция облучения 30-40 минут. Доза облучения составляла 0,6-0,9 Дж. Число сеансов определялось тяжестью состояния больного и течением процессов регенерации в ране и колебалось от 5 до 7 с чередованием через день.

Результаты. В процессе лечения отмечали существенные изменения со стороны функций основных детоксикационных систем организма. Это выражалось, прежде всего, в положительной направленности функции печени и иммунного статуса. Общий билирубин снижался с 38,3±3,34 мкмоль/л до 16,07±1,92 ($P<0,01$), общий белок повышался с 55,3±1,3 г/л до 67,3±1,7 г/л ($P<0,01$). Остаточный азот также снижался с 45,9±3,7 до 28,5±2,8 ($P<0,01$). Наблюдалась стимуляция Т- и В - систем лимфоцитов, увеличение уровня М и G иммуноглобулинов уже через 4-5 сеансов. Анализ результатов лечения у больных в основной группе показал, что очищение раны наступало на 6,9±0,4 суток, грануляции появлялись через 6,4±0,7 и полное заживление раны отмечено через 18,7±1,2 суток, в контрольной же группе эти сроки соответственно составили 13,7±0,6; 12,9±0,4 и 34,3±1,6 суток. В функциональном отношении получены хорошие и удовлетворительные результаты у 24 больных. У 9 больных потребовались повторные операции – несвободная костная аутопластика по Г.А. Илизарову. Одному больному произведена ампутация на уровне нижней 1/3 плеча в связи с развитием

гангрены. У 4 больных отмечены различного рода нарушения функции конечности. Редкое осложнение в виде эндофтальмита (септической этиологии), с потерей зрения, отмечено у одного больного.

Таким образом, на основании клинических исследований можно сделать вывод, что применение ГБО и УФО крови в комплексном лечении инфекционных осложнений огнестрельных ранений конечностей является патогенетически обоснованным. Гипербарическая оксигенация на фоне комплексной терапии гнойно-септических осложнений восполняет гнойный дефицит и способствует мобилизации защитных сил организма, восстанавливает функцию внешнего дыхания, корригирует гемодинамические нарушения, способствует коррекции вторичной иммунной недостаточности. Сочетание с УФ-облучением крови оказывает выраженное бактерицидное и дезинтоксикационное действие, ускоряет восстановление детоксикационной функции организма, создавая оптимальные условия для заживления ран.

ТАКТИКА ХИРУРГИЧЕСКОГО ЛЕЧЕНИЯ ХРОНИЧЕСКИХ ОСТЕОМИЕЛИТОВ

Батпенов Н.Д., Баймагамбетов Ш.А., Балгазаров С.С., Моренко И.Г., Абилов Р.С., Долгов А.А.

TACTICS OF SURGICAL TREATMENT OF CHRONIC OSTEOMYELITES

Batpenov N.D., Baimagambetov Sh.A., Balgazarov S.S., Morenko I.G., Abilov R.S., Dolgov A.A.

Научно-исследовательский институт травматологии и ортопедии, Астана, Республика Казахстан

The authors studied the results of surgical treatment of limb long bone defects in 70 patients with chronic osteomyelitis. They used the techniques of defect filling according to Ilizarov. The long-term results studied within the period from one to six years. Good results obtained in 26 patients (38 %), satisfactory ones – in 40 patients (40 %), unsatisfactory – in four patients (6 %). The techniques of bilocal osteosynthesis according to Ilizarov in patients with chronic osteomyelitis demonstrated to contribute to creating optimal mechanic-and-biological conditions for filling limb long bone defects, as well as to allow achieving positive results.

Актуальность. Хирургические последствия переломов длинных костей потому называются хирургическими, что все они «пережили» хирургические вмешательства при первичной травме. Причин неудачных исходов лечения множество. Результатом этих неудач является формирование ложных суставов, дефектов костей, контрактур смежных суставов с образованием большого количества послеоперационных рубцов. (А.Д. Ли, Р.С. Баширов, 2002). Частота формирования ложных суставов длинных костей при переломах составляет 0,5-27 %. Основными причинами несращения переломов длинных костей и формирования ложных суставов в 54,3 % оказывались дефекты лечения и в 39,6 % - раневая инфекция.

Дефекты костей – это утрата костного вещества, возникающая как вследствие полученной травмы (в том числе и операционной), так и в результате воспалительного процесса с резорбцией концов отломков.

В исследованиях ряда авторов, посвященных лечению ложных суставов и дефектов длинных костей после открытых, в том числе и огнестрельных переломов, указываются следующие причины образования костных дефектов:

1. Обширное разрушение и потеря костной и окружающих тканей при первичной травме;

2. Чрезмерно радикальная первичная хирургическая обработка ран с удалением большого количества костных осколков;

3. Потеря костной ткани в результате резекции концов отломков с целью купирования посттравматического или послеоперационного остеомиелита.

Арсенал хирургических методов лечения посттравматических дефектов длинных костей в настоящее время весьма обширен.

Цель. Изучить результаты оперативного лечения дефектов длинных костей конечностей у больных с хроническим остеомиелитом.

Материалы исследования. Изучены результаты оперативного лечения дефектов длинных костей конечностей у 70 больных с хроническим остеомиелитом, находившихся на стационарном лечении в отделении гнойной травматологии и последствий травм НИИ травматологии и ортопедии МЗ РК с 2006 по 2014 г. Мужчин было 42, женщин - 28. Остеомиелит бедренной кости имелся у 13 больных, костей голени – у 39 больных, плечевой кости – у 10 больных, костей предплечья – у 8.

Методики замещения дефектов по Илизарову:

1. Чередующийся монолокальный компрессионно-дистракционный остеосинтез;
2. Монолокальный последовательный дистракционно-компрессионный остеосинтез;
3. Билокальный дистракционно-компрессионный остеосинтез.

Величина дефекта костной ткани 2 см отмечалась у 39 больных, 4 см – у 18 больных, 6 см – у 9 больных, 7 см и более – у 4 больных.

Результаты и обсуждение. Отдаленные результаты лечения изучены от 1 года до 6 лет. Для изучения результатов оперативного лечения дефектов длинных костей конечностей использовался способ балльной оценки (Шевцов В.И. и соавт., 2003). Суть оценки заключалась в сумме признаков заболевания и средних показателей на одного больного до и после оперативного лечения, и каждый признак оценивался в баллах в зависимости от степени проявления. Результаты лечения оценивались как «хорошие», «удовлетворительные» и «неудовлетворительные».

Хорошие результаты получены у 26 больных (38 %), удовлетворительные – у 40 больных (40 %), неудовлетворительные – у 4 (6 %).

Оценивая эффективность медицинской реабилитации больных отмечено, что остаточное анатомическое укорочение бедра у 2 пациентов составило 1-2 см. Неудовлетворительные результаты были обусловлены обострением остеомиелитического процесса, замедленной консолидацией концов отломков и потребовали оперативной коррекции.

Заключение. Таким образом, методики билокального остеосинтеза по Илизарову у больных с хроническим остеомиелитом способствуют созданию оптимальных механо-биологических условий для замещения дефектов длинных костей конечностей и позволяют получить положительные результаты.

РЕЗУЛЬТАТЫ ЛЕЧЕНИЯ ПЕРИПРОТЕЗНОЙ ИНФЕКЦИИ КОЛЕННОГО СУСТАВА

Волошин В.П., Еремин А.В., Ошкуков С.А.

RESULTS OF TREATMENT OF THE KNEE PERIPROSTHETIC INFECTION

Voloshin V.P., Eremin A.V., Oshkukov S.A.

ГБУЗ МО МОНИКИ им. М.Ф. Владимирского, Москва, Россия

The authors demonstrate analyzing the results of treating the knee periprosthetic infection using different methods of surgical debridement. The arrest of inflammatory process, and the recovery of the joint function or that of limb weight-bearing observed in 86% of cases.

Введение. С увеличением роста первичного эндопротезирования коленного сустава увеличивается число инфекционных осложнений. Частота возникновения перипротезной инфекции коленного сустава в различных клиниках составляет от 1,1 % до 12,4 % случаев.

Несвоевременная диагностика и неадекватное лечение может привести к тяжелым последствиям - развитию остеомиелита, образованию дефектов костей, удалению протеза, ампутации конечности и, даже, летальному исходу.

Важное значение приобретает командная работа с привлечением травматологов-ортопедов, имеющих опыт ревизионного эндопротезирования, специалистов по гнойной хирургии, микробиологов, клинических фармакологов, иммунологов, патоморфологов.

Цель. Улучшение результатов хирургического лечения суставной инфекции после тотальной артропластики коленного сустава.

Материал и методы. С 2004 по январь 2015 г. в ОТО МОНИКИ наблюдалось 28 пациентов с перипротезным инфицированием коленного сустава в возрасте от 43 до 83 лет: мужчин – 11, женщин – 17.

При выборе метода хирургического лечения принимали во внимание данные этиологического фактора; период времени, прошедший с момента первичной операции; стадию процесса, а также факторы риска предстоящего вмешательства.

Результаты и обсуждение. Применены следующие виды хирургической санации коленного сустава:

- дебридмент с сохранением эндопротеза - 15 (40 %);
- двухэтапная ревизия с установкой цементного спейсера - 7 (18 %);
- артродез коленного сустава – 16 (42 %).

При развитии инфекции в раннем послеоперационном периоде или в начальной стадии гематогенной инфекции использован метод хирургической обработки с сохранением эндопротеза. Период наблюдения пациентов после операции с сохранением эндопротеза составил 10 лет. В 5 случаях отмечено купирование воспаления и восстановление функции сустава (33 %). В 10 случаях (67 %), в результате рецидива глубокого периимплантного воспаления с расшатыванием компонентов произведено удаление эндопротеза и стабилизация сустава.

При наличии суставной инфекции и дестабилизации компонентов эндопротеза была проведена двухэтапная ревизия с установкой цементного спейсера, импрегнированного антибиотиками. Применяли различные виды спейсеров: статические, а также артикулирующие (изготовленные во время операции и преформированные). Длительность периода между этапами хирургического лечения определяли индивидуально в зависимости от клинической ситуации и данных лабораторного исследования, в среднем от 4 до 9 месяцев. Период наблюдения после двухэтапного реэндопротезирования составил 11 лет. Купирование воспалительного процесса отмечено в 5 случаях (71 %). В двух случаях (29 %) после выполнения 1-го этапа предполагается повторное эндопротезирование.

При длительном гнойном поражении коленного сустава и неэффективности хирургической санации проводилась перманентная резекционная артропластика с удалением эндопротеза без последующей реимплантации. Для стабилизации коленного сустава после удаления компонентов эндопротеза применялись аппараты внешней фиксации - 12 случаев (75 %) или погружные конструкции (интрамедуллярный штифт или чрезмыщелковая пластина) - 4 случая (25 %). Период наблюдения после удаления эндопротеза и стабилизации коленного сустава составил 11 лет. Исходы операции артродеза коленного сустава - стойкое купирование воспаления и восстановление походки и опорности конечности в 87 %.

С целью дополнительного воздействия на раневую микрофлору во время хирургической санации использовалась ультразвуковая кавитация аппаратом «Sonoca 185», биодеградируемая коллагеновая губка, насыщенная антибиотиком «Collatamp EG», аспирационно-промывное дренирование, антибиотикосупрессия.

Выводы. Дифференцированный подход при лечении перипротезной инфекции коленного сустава с учетом стадии процесса, данных микробиологического исследования и выбора пациентов позволил в 86 % случаев добиться благоприятных результатов с восстановлением функции сустава или опороспособности конечности.

АНАЛИЗ НЕКОТОРЫХ ФИЗИОЛОГИЧЕСКИХ ПОКАЗАТЕЛЕЙ ПРИ ЛЕЧЕНИИ СПИНАЛЬНЫХ БОЛЬНЫХ С ПРОЛЕЖНЕВЫМИ РАНАМИ И ХРОНИЧЕСКИМ ОСТЕОМИЕЛИТОМ

Гребенюк Л.А., Мухтяев С.В., Шляхов В.И., Коюшков А.Н.

THE ANALYSIS OF SOME PHYSIOLOGICAL PARAMETERS IN TREATMENT OF SPINAL PATIENTS WITH BEDSORE WOUNDS AND CHRONIC OSTEOMYELITIS

Grebeniuk L.A., Mukhtiaev S.V., Shliakhov V.I., Koyushkov A.N.

ФГБУ «РНЦ «ВТО» им. акад. Г.А. Илизарова» Минздрава России, Курган, Россия

We performed preliminary studies that allowed developing the algorithm of physiological examination of soft tissues in patients with severe pathology – the presence of trophic ulcers (decubitus ulcers) and chronic osteomyelitis of pelvic bones or femur. Skin electro- and infrared thermometry used. We established the stages of performing the monitoring of soft tissue condition in patients with the mentioned pathology. "Acoustic field" criterion is quantitative and qualitative characteristic of the tissue stretch degree.

Цель настоящего исследования состояла в поиске критериев оценки состояния мягких тканей у больных с гнойными трофическими язвами, основным заболеванием которых является хронический остеомиелит костей (крестца, седалищных костей, бедра).

Материалы и методы. Обследована группа больных (n=19) с трофическими язвами (пролежнями) и остеомиелитом различной локализации (в сочетании с последствиями травм позвоночника, травматической болезнью спинного мозга). Возраст варьировал от 20 до 70 лет. У одиннадцати больных пролежни локализовались в области крестца, у пятерых – в ягодичной области, у трех – в области большого вертела бедренной кости.

Использовали следующие методики исследования: электротермометрию, инфракрасную термометрию, фотометрию, биомеханическое тестирование тканей.

Локальное измерение кожной температуры выполняли с помощью электротермометра ТПЭМ-1 для измерения температуры кожного покрова. Термочувствительный элемент выполнен в виде точечного термощупа, площадь контакта которого с исследуемым объектом 1-2 мм^2. Устройство имеет две шкалы с общим диапазоном 16—42° и ценой деления 0,2°. Инфракрасную термометрию выполняли с помощью цифрового портативного термометра с дисплеем. Биомеханическое тестирование покровной ткани проводили с помощью акустического анализатора кожи - ASA (разработка России и Сербии). Диапазон скоростей акустической волны – 15-300 м/с, частот – 103 - 104 Гц, относительная погрешность – 10 %.

Результаты. Получены следующие результаты исследования состояния мягких тканей в группе больных с остеомиелитом костей таза, осложненным развитием трофических язв различной локализации – крестцовой и ягодичной области, в области большого вертела бедра. По данным локальной электротермометрии и инфракрасной термометрии во всех участках, соседних с пролежнем (на 1-2 см латеральнее, выше и ниже раны), до начала лечения показатели температуры имели тенденцию к превышению относительно параметров после проведенного оперативного лечения. По мере комплексного хирургического и медикаментозного лечения (28-37 дней пребывания в клинике) параметры кожной температуры по данным электрометрии стабилизировались, составив в областях - билатеральнее трофической язвы 30-31,2° С, проксимальнее и дистальнее раны - 31,2-32° С. Замеры инфракрасной термометрии выявили выраженную вариабельность величин в проксимальных и дистальных участках относительно пролежня, диапазон колебаний составил 34,0-36,3° С, в латеральных областях показатель не превышал 34-35° С. Перед выпиской из клиники параметры кожной электротермометрии во всех тестируемых участках (билатерально, проксимальнее и дистальнее заживающего пролежня) достигали 32,0 град., показатели инфракрасной термометрии составляли 36,1-35,3 град., превысив на 7,1-7,3 % предоперационные значения. Биомеханическое тестирование кожи в соседних с трофической раной участках показало, что в целом в группе обследованных больных

с пролежнем крестцовой или ягодичной области происходит видоизменение конфигурации огибающих кривых векторов скоростей звука в коже (акустических полей). После проведенного комплексного лечения (консервативного и оперативного) в результате возрастания указанного показателя в поперечном направлении их форма приближалась к эллипсу, вытянутому в поперечной ориентации. Это косвенно свидетельствует о перераспределении напряжений в кожном покрове и отражает степень натяжения ткани в различных направлениях - поперечно, продольно и диагонально относительно продольной оси тела. Следует отметить, что при поступлении в клинику биомеханическое тестирование кожного покрова удавалось провести лишь у тех больных, у которых во время проведения замеров (прижатия датчика анализатора) отделяемое из раны не было обильным. При наличии гнойного отделяемого из трофической язвы такое тестирование проводить не представлялось возможным. Биомеханическое тестирование позволяет косвенно оценивать степень натяжения покровных тканей и обоснованно вносить коррекцию в тактику лечения.

Обсуждение. Предпринимаются многочисленные попытки решения сложной проблемы лечения трофических язв [Thomas D.R. Clinical management of pressure ulcers // Clin Geriatr Med. 2013 May; 29(2):397-413]. Изучаются факторы, влияющие на развитие и заживление пролежней у лиц, прикованных к постели в результате спинно-мозговой травмы, или у пациентов престарелого возраста [Мусалатов Х.А. с соавт., 2002; Thomas D.R. Role of Nutrition in the Treatment and Prevention of Pressure Ulcers // Nutr Clin Pract. 2014 Jun 24; 29(4):466-472; Wound and Pressure Ulcer Management by Sharon DeMarco, http://www.hopkinsmedicine.org/gec/series/wound_care.html#wound_healing]. Большое значение придается своевременной правильной систематической профилактике развития пролежней у выше отмеченного контингента пациентов. Отмечается, что частота возникновения пролежней у госпитализированных больных в США в среднем составляет от 2,7 до 29 %, достигая 40- 60 % у пациентов, перенесших позвоночно-спинномозговую травму [R. Salcid et al., 1996]. Стоимость лечения пролежневой раны достигает $2000-40000. У 26 % больных с незаживающими пролежнями развивается остеомиелит, а риск летального исхода возрастает в 4-5 раз [Staas W., 1982]. Это свидетельствует о необходимости приложения серьезных усилий – организационных, образовательных, финансовых и лечебно-профилактических специалистами различного профиля (врачей общей практики, нейрохирургов, гериатров, травматологов-ортопедов, реабилитологов) для решения проблемы трофических язв, нередко осложняющихся хроническим остеомиелитом. Вместе с тем, методическая база контроля процесса лечения пролежней остается слабо развитой.

Выводы. Проведенные нами предварительные исследования позволили разработать алгоритм физиологического обследования мягких тканей пациентов с тяжелой патологией - наличием трофических язв (пролежней) и хроническим остеомиелитом костей таза или бедренной кости. Используются кожная электро - и инфракрасная термометрия. Особенностью биомеханического обследования является проведение замеров в условиях перевязочного кабинета. Установлены этапы проведения мониторинга состояния мягких тканей у пациентов с указанной патологией. Критерий «акустическое поле» является количественной и качественной характеристикой степени натяжений ткани. По сути, этот критерий косвенно отражает пространственное распределение напряжений в кожном покрове, т.е. его анизотропное состояние. Противопоказанием для проведения механо-биологического тестирования кожи у больных с трофическими язвами (пролежнями) является наличие обильного отделяемого из раны.

МОРФОЛОГИЧЕСКИЕ ОСОБЕННОСТИ ХРОНИЧЕСКОГО ГЕМАТОГЕННОГО ОСТЕОМИЕЛИТА ДЛИННЫХ КОСТЕЙ С ЛАТЕНТНЫМ КЛИНИЧЕСКИМ ТЕЧЕНИЕМ

Григоровский В.В., Грицай Н.П., Гордий А.С., Григоровская А.В.

MORPHOLOGICAL FEATURES OF CHRONIC HEMATOGENOUS OSTEOMYELITIS OF LONG BONES WITH LATENT CLINICAL COURSE

Grigorovskii V.V., Gritsai N.P., Gordii A.S., Grigorovskaia A.V.

«ГУ Институт травматологии и ортопедии Национальной АМН Украины», Киев, Украина

The authors present clinical-and-morphological studies of 36 patients with so-called "atypical" forms of hematogenous osteomyelitis of latent clinical course: the Brodie abscess and sclerosing osteomyelitis of Garré. The Brodie abscess found to be a variant of the destructive form of chronic hematogenous osteomyelitis, and the sclerosing osteomyelitis – a variant of the fibrosing form or fibrosing one with microabscess formation.

Целью нашей работы было на основании данных обследования больных клиническими, клинико-лабораторными, визуализирующими и патоморфологическим методами установить клинико-морфологические особенности случаев хронического гематогенного остеомиелита (ХГО) с атипичным клиническим течением, в частности - абсцесса Броди и склерозирующего остеомиелита Гарре.

Материал и методы. Материалом исследования послужили данные анализа клинического течения, визуализирующих методов диагностики, патоморфологического исследования и комплексного лечения 26 больных абсцессом Броди и 10 больных остеомиелитом Гарре.

Результаты и обсуждение. При абсцессе Броди внутрикостный воспалительный очаг с относительно четкими краями существует в кости на протяжении многих месяцев и лет и обычно не сопровождается свищами; патоморфологическое исследование при этом выявляет различной величины деструктивный очаг с хорошо сформированной капсулой, последняя построена из внутренней, фиброзной и костной оболочек, внутренняя оболочка содержит значительную воспалительную инфильтрацию мононуклеарами, макрофагами, нейтрофилами и плазмоцитами.

При склерозирующем остеомиелите Гарре в воспалительный процесс вовлекается значительная часть кости – вплоть до субтотального поражения. В патологически измененном кортексе присутствуют многочисленные интерстициальные остеонекрозы; в них и ассимилированных с кортексом костных регенератах содержатся полиморфные резорбционные полости, несущие признаки преобладания той или иной фазы перестройки: остеорезорбции или остеогенеза. Костномозговые пространства спонгиозы и резорбционные полости кортекса заполнены рыхлой волокнистой или незрелой фиброзной тканью, в которых постоянно встречаются мононуклеарно - плазмоцитарные воспалительные инфильтраты разной плотности и в большем или меньшем количестве – микроабсцессы диаметром 1-2 мм.

Характерные клинические и клинико-лабораторные особенности особых вариантов латентного ХГО - абсцесса Броди и склерозирующего остеомиелита - не обнаруживают специфического соответствия известным морфологическим формам остеомиелитов. Абсцесс Броди соответствует деструктивной форме ХГО с преимущественно продуктивно-инфильтративным воспалением высокой активности в капсуле очага; склерозирующий остеомиелит Гарре воплощается в формах фиброзирующей и фиброзирующей с микроабсцедированием.

Вывод. Известные из литературы термины, которыми обозначают так называемые «атипичные» формы гематогенного остеомиелита: подострый, первично-хронический, первичный подострый и т.п. характеризуют лишь клинические особенности течения заболевания, а морфологически очаги латентного остеомиелита соответствуют трем основным формам: деструктивной, фиброзирующей и фиброзирующей с микроабсцедированием.

ОСОБЕННОСТИ ИММУННОГО СТАТУСА ПРИ ГЛУБОКОМ ГНОЙНОМ ПЕРИПРОТЕЗНОМ ПОРАЖЕНИИ СУСТАВОВ

Еремин А.В., Ошкуков С.А, Чуксина Ю.Ю., Шевелева С.В., Москалец О.В., Яздовский В.В.

IMMUNE STATUS FEATURES FOR DEEP PURULENT PERIPROSTHETIC INFECTIONS OF JOINTS

Eremin A.V., Oshkukov S.A, Chuksina Iu.Iu., Sheveleva S.V., Moskalets O.V., Iazdovskii V.V.

ГБУЗ МО МОНИКИ им. М.Ф. Владимирского, Москва, Россия

We performed an immunological study in 44 patients with chronic periprosthetic infection of the hip in the Department of Traumatology and Orthopaedics of The Moscow Vladimirsky Regional Scientific Research and Clinical Institute in order to predict the results of surgical debridement. As a result, we revealed the development of secondary immune deficiency. Resection arthroplasty (Girdlestone procedure) performed in all the cases. Favorable results obtained in 77 % of cases.

Цель. Улучшение диагностики и результатов лечения перипротезной инфекции.

Материал и методы. В отделении травматологии и ортопедии МОНИКИ им. М.Ф. Владимирского за период с 1995 по 2014 г. проведено исследование 44 пациентов в возрасте от 30 до 70 лет (мужчин - 18, женщин – 26) с развитием глубокого перипротезного инфицирования тазобедренного сустава и формированием очагов деструкции. В результате выявлено, что перипротезное инфицирование сопровождается развитием вторичной иммунной недостаточности. Нарушение функционирования иммунной системы является одним из факторов риска рецидива инфицирования после операции хирургической санации. Во всех случаях проведена резекционная артропластика (операция Girdlestone). Показанием к выполнению резекционной артропластики служили угрожающие жизни состояния пациента, рецидивы воспаления после двухэтапной ревизии, катастрофическая потеря костной массы, отказ пациентов и родственников от повторного эндопротезирования, значительные нарушения иммунологического статуса.

Основная цель операции - радикальная обработка, удаление всех компонентов эндопротеза, фиксирующих материалов (винты, фрагменты цемента и т. д.), нежизнеспособных тканей.

Результаты. При иммунологическом исследовании у пациентов с хроническим вялотекущим воспалением в области эндопротезов тазобедренного сустава выявлено максимальное содержание Т-регуляторных клеток ($CD3^{+}CD4^{+}CD25^{+hi}$). Также достоверно отмечено ($p<0,001$) снижение доли наивных Т-клеток ($CD4^{+}CD45RA^{+}CD45RO^{-}$) по сравнению с контрольной группой, а доля покоящихся Т-клеток памяти ($CD4^{+}CD45RA^{-}CD45RO^{+}$), наоборот, была несколько повышена ($p<0,05$). Содержание В-лимфоцитов было значительно увеличено (13,6±3,2 %) у пациентов с глубоким нагноением по сравнению с контрольными значениями (10,±0,7 %). Кроме того, проведено исследование экспрессии активационного маркера HLA-DR на моноцитах.

Выявлено снижение числа моноцитов ($CD14^{+}CD45^{+}$), экспрессирующих HLA-DR-позитивных клеток и плотности мембранной эксперссии HLA-DR-антиген (80,6±2,7 %) у пациентов с глубоким перипротезным инфицированием по сравнению с небольшим поверхностным воспалением. При оценке интенсивности экспрессии данного показателя по параметру MFI была выявлена еще более существенная разница (58,0±3,3 % и 190,7±16,8 у.е. соответственно).

Благоприятные отдаленные результаты операции отмечены в 77 % случаев. В 12 % наблюдений клиническое отсутствие воспаления сопровождалось повышением СОЭ и С-реактивного белка с последующим восстановлением показателей крови. В 10 % случаев выявлены рецидивы воспалительного процесса, подтвержденные данными лабораторных

исследований; в одном случае - развитие септического состояния, приведшего к летальному исходу.

В течение 4 месяцев после операции отмечено формирование подвздошно-бедренного неоартроза. Укорочение конечности от 4 до 8 см наблюдалось у всех пациентов, компенсация осуществлялась с помощью ортопедической обуви. В 68 % наблюдений восстановлена походка с дополнительными средствами опоры (костыли, трость - не постоянно). В 32 % случаев дополнительные средства передвижения не использовались. Незначительное нарушение походки в 15 % наблюдений наблюдалось у пациентов молодого возраста после восстановления длины конечности по методу Г.А. Илизарова.

Выводы. Радикально проведенная резекционная артропластика тазобедренного сустава обеспечивает купирование гнойно-воспалительного процесса и способствует восстановлению опороспособности конечности за счет формирования подвздошно-бедренного неоартроза.

Изученные иммунологические показатели могут быть использованы в качестве дополнительных маркеров при диагностике перипротезного инфицирования крупных суставов.

ОСТЕОСИНТЕЗ ПО ИЛИЗАРОВУ В ЛЕЧЕНИИ БОЛЬНЫХ ХРОНИЧЕСКИМ ОСТЕОМИЕЛИТОМ

Клюшин Н.М.

OSTEOSYNTHESIS ACCORDING TO ILIZAROV IN TREATMENT OF PATIENTS WITH CHRONIC OSTEOMYELITIS

Kliushin N.M.

ФГБУ «РНЦ «ВТО» им. акад. Г.А. Илизарова» Минздрава России, Курган, Россия

The work deals with the retrospective analysis of the results of treatment of 3670 patients with different forms of chronic osteomyelitis, without limb weight-bearing disorder and with varied concomitant orthopedic-and-traumatologic pathology. All the patients underwent the developed in the Center technology of surgical treatment using the Ilizarov fixator. The analysis of the results of treatment by the developed technology demonstrated its high efficiency both in the persistent arrest of pyo-necrotic process and in orthopedic status recovery. Positive results of treatment achieved in 97.6 % of cases.

Цель. Определение эффективности хирургического лечения больных хроническим остеомиелитом при использовании разработанной технологии на основе метода чрескостного компрессионно-дистракционного остеосинтеза по Илизарову.

Материалы и методы. Проведен анализ лечения 3670 больных с различными формами остеомиелита и с разнообразной сопутствующей ортопедотравматологической патологией.

В зависимости от симптомокомплекса заболевания по разработанным показаниям использовались соответствующие методики чрескостного компрессионно-дистракционного остеосинтеза. Всем больным помимо общепринятых методов обследования в процессе восстановительного лечения проводился динамический контроль бактерицидных свойств ткани оперированного сегмента и отдельных показателей гомеостаза.

Результаты. Разработанная технология восстановительного лечения больных с различными формами хронического остеомиелита, включающая комплексы клинико-диагностической оценки состояния больного и методик УЧО, обеспечивает успешное лечение хронического остеомиелита с одновременным полным либо частичным устранением ортопедической патологии, позволяет в 97,6 % случаев добиваться положительных исходов лечения.

Заключение. Разработанная технология с использованием метода Илизарова обеспечивает создание и поддержание в тканях пораженного сегмента в течение необходимого времени условий, обеспечивающих стойкое купирование гнойно-воспалительного процесса, приводит к нормализации показателей систем гомеостаза, в том числе, иммунологического статуса пациента.

ДИНАМИКА МИКРОБИОЛОГИЧЕСКИХ ПОКАЗАТЕЛЕЙ У БОЛЬНЫХ С ХРОНИЧЕСКОЙ ПЕРИПРОТЕЗНОЙ ИНФЕКЦИЕЙ ТАЗОБЕДРЕННОГО СУСТАВА

Клюшин Н.М., Абабков Ю.В., Ермаков А.М.

THE DYNAMICS OF MICROBIOLOGICAL PARAMETERS IN PATIENTS WITH CHRONIC PERIPROSTHETIC INFECTION OF THE HIP

Kliushin N.M., Ababkov Iu.V., Ermakov A.M.

ФГБУ «РНЦ «ВТО» им. акад. Г.А. Илизарова» Минздрава России, Курган, Россия

Microbiological parameters monitored in 73 patients with chronic periprosthetic infection of the hip. We have confirmed periprosthetic infection by microbiological investigations in 98.5% of cases. The data obtained by us evidence of low informative degree of the preoperative sowings from wounds and fistulas which only in 50% of cases consistent with the intraoperative (numerous samplings of the material from the focus of infection) investigations thereby allowing to put the question about the appropriateness of the required preoperative sowing. Gram-positive bacteria (48%) in monoculture, microbial associations (46%), and, to the least extent, Gram-negative microorganisms (6%) in monoculture are the main causes of suppuration after the hip replacement. However, the greatest expected number of infection recurrences observed in patients with polymicrobial infection.

Цель. Проанализировать динамику микробиологических данных у больных с хронической перипротезной инфекцией тазобедренного сустава.

Материалы и методы. По клиническим показаниям проведено микробиологическое исследование биоматериала у 73 больных с хронической перипротезной инфекцией тазобедренного сустава, из них у 72 больных выявлен рост бактерий и у одного пациента роста бактерий не обнаружено.

Результаты. Интраоперационно выделено 107 штаммов бактерий, из них у 35 (48 %) пациентов обнаружена грамположительная микрофлора в монокультуре, у 4 (6 %) пациентов – грамотрицательная микрофлора в монокультуре и у 33 (46 %) больных – микробные ассоциации.

Среди изолированных грамположительных микроорганизмов большинство относилось к группе стафилококков (97 %), из них чаще других бактерий выделялись штаммы *Staphylococcus aureus* – 74 %. При этом метициллин-резистентный золотистый (MRSA) и эпидермальный стафилококки (MRSE) наблюдались в 17 %.

В четырех случаях изолированных грамотрицательных микроорганизмов отмечались следующие виды бактерий: *Acinetobacter baumannii*, *Burkholderia cepacia*, *Enterobacter sp.*, *Serratia marcescens.*

Второй по величине группой являются микробные ассоциации, которые были отмечены в 46 % случаев. Вместе с тем, среди последних регистрировались двухкомпонентные ассоциации у 23 (70 %) больных и трехкомпонентные ассоциации - у 10 (30 %) пациентов. Основными семействами бактерий в составе смешанной флоры являлись Staphylococcaceae (57 %), Enterobacteriaceae (20 %), Enterococcaceae (11 %), Pseudomonadaceae (5 %), Moraxellaceae (2,5 %), Streptococcaceae (2,5 %) и др.

Заключение. Проведенные нами микробиологические исследования свидетельствуют о низкой информативности предоперационных посевов из ран и свищей, которые лишь в 50 % случаев совпадают с результатами интраоперационных (многократные заборы материала из очага инфекции) исследований. Причиной этого, на наш взгляд, является то, что истинный возбудитель перипротезной инфекции локализуется в глубине параартикулярных структур. В этих условиях забор микробного материала только из раны или свища не обеспечивает получения достоверной информации о виде микроорганизма. Отмеченное позволяет поставить вопрос о целесообразности обязательного проведения предоперационного посева. Основной причиной нагноения после эндопротезирования тазобедренного сустава являются грамположительные бактерии (48 %) в монокультуре, микробные ассоциации (46 %) и в наименьшей степени грамотрицательные микроорганизмы (6 %) в монокультуре. Вместе с тем,

ожидаемо наибольшее количество рецидивов инфекции отмечалось у больных с полимикробной инфекцией.

ЛЕЧЕНИЕ БОЛЬНЫХ С ХРОНИЧЕСКОЙ ПЕРИПРОТЕЗНОЙ ИНФЕКЦИЕЙ ТАЗОБЕДРЕННОГО СУСТАВА С ИСПОЛЬЗОВАНИЕМ ВРЕМЕННЫХ СТАБИЛИЗИРУЮЩИХ СИСТЕМ

Клюшин Н.М., Абабков Ю.В., Ермаков А.М.

TREATMENT OF PATIENTS WITH CHRONIC PERIPROSTHETIC INFECTION OF THE HIP USING TEMPORARY STABILIZING SYSTEMS

Kliushin N.M., Ababkov Iu.V., Ermakov A.M.

ФГБУ «РНЦ «ВТО» им. акад. Г.А. Илизарова» Минздрава России, Курган, Россия

The work deals with the retrospective analysis of the results of treatment in 155 patients with chronic periprosthetic infection of the hip using temporary stabilizing systems as a cement spacer and the Ilizarov fixator. 90 patients underwent two-stage revision arthroplasty with cement spacer introducing, and 65 patients – resection arthroplasty under external fixation by the Ilizarov technology. The results of treating patients according to the developed technology demonstrate their high clinical efficacy. In general, remission of pyo-inflammatory process achieved in 81% of patients treated with two-stage revision, as well as in 93% of patients with resection arthroplasty of the hip.

Цель. Изучение эффективности дифференцированного использования методик лечения больных с хронической перипротезной инфекцией тазобедренного сустава с применением временных стабилизирующих систем.

Материалы и методы. Проведен анализ лечения 155 больных с хронической перипротезной инфекцией тазобедренного сустава с применением временных стабилизирующих систем в виде спейсера и/или аппарата Илизарова. 90 пациентам выполнено двухэтапное ревизионное эндопротезирование с установкой цементного спейсера и 65 пациентам произведена резекционная артропластика в условиях аппарата внешней фиксации по технологии Илизарова.

Результаты. Предложенный комплекс методик лечения больных с хронической перипротезной инфекцией с установкой спейсера и/или аппарата Илизарова позволяет сохранить опороспособность конечности на время купирования гнойно-воспалительного процесса, предупреждает вывих бедра, снижает риск рецидива заболевания, позволяет выполнить реэндопротезирование с восстановлением функции конечности в максимально возможном объеме. Обеспечение опорной функции конечности в ходе лечения хронической перипротезной инфекции способствует подавлению воспалительного процесса и оптимизирует репаративный процесс, что подтверждается нормализацией клинико-биохимических и иммунологических показателей к моменту завершения хирургической реабилитации.

Заключение. Больные с хронической перипротезной инфекцией тазобедренного сустава составляют сложную в клиническом отношении группу пациентов, хирургическое лечение которых требует замещения значительного костного дефекта, возникающего вследствие удаления эндопротеза, что вызывает необходимость использования временных стабилизирующих систем в виде преформированного спейсера и/или аппарата Илизарова, позволяющих сохранить опороспособность конечности в течение всего периода подавления инфекции. В целом, ремиссия гнойно-воспалительного процесса была достигнута у 81% пациентов, пролеченных по методике двухэтапной ревизии, и у 93 % больных с резекционной артропластикой тазобедренного сустава.

ЛЕЧЕНИЕ БОЛЬНЫХ С ХРОНИЧЕСКОЙ ПЕРИПРОТЕЗНОЙ ИНФЕКЦИЕЙ КОЛЕННОГО СУСТАВА

Клюшин Н.М., Абабков Ю.В., Ермаков А.М.

TREATMENT OF PATIENTS WITH CHRONIC PERIPROSTHETIC INFECTION OF THE KNEE

Kliushin N.M., Ababkov Iu.V., Ermakov A.M.

ФГБУ «РНЦ «ВТО» им. акад. Г.А. Илизарова» Минздрава России, Курган, Россия

The authors analyzed the results of treatment of 115 patients with chronic periprosthetic infection of the knee. 60 patients underwent two-stage revision arthroplasty with cement spacer fitting, and 55 underwent the knee arthrodesis using the external fixator according to Ilizarov technology. The results of patient treatment by the developed techniques evidence of their high clinical efficiency. As a result, the remission of inflammatory process achieved in 83% of patients treated by the technique of two-stage revision, and in 92% of patients treated by the knee arthrodesis.

Цель. Оценить эффективность хирургического лечения больных с хронической перипротезной инфекцией коленного суставов.

Материалы и методы. Проведен анализ лечения 115 больных с хронической перипротезной инфекцией коленного сустава. 60 пациентам выполнено двухэтапное ревизионное эндопротезирование с установкой цементного спейсера с антибактериальными препаратами и 55 пациентам произведено артродезирование коленного сустава в условиях аппарата внешней фиксации по технологии Илизарова.

Результаты. Результаты лечения больных с перипротезной инфекцией коленного сустава, проведенного на основе дифференцированного использования методик, предусматривающих применение различных приемов, убедительно свидетельствуют об их высокой клинической эффективности в отношении купирования гнойно–воспалительного процесса. В итоге ремиссия воспалительного процесса была достигнута у 83 % пациентов, пролеченных по методике двухэтапной ревизии, и у 92 % больных с артродезом коленного сустава.

Заключение. Выбор методики лечения больных с перипротезной инфекцией коленного сустава определяется состоянием параартикулярных тканей, оценка которых осуществляется в ходе предоперационного обследования и оперативного вмешательства. Многообразие приемов обработки тканей конечности позволяет значительно снизить вероятность рецидива гнойно-воспалительного процесса в условиях непродолжительного курса антибактериальной терапии.

ОЦЕНКА ФУНКЦИОНАЛЬНЫХ РЕЗУЛЬТАТОВ ЛЕЧЕНИЯ БОЛЬНЫХ ХРОНИЧЕСКИМ ПОСТТРАВМАТИЧЕСКИМ ОСТЕОМИЕЛИТОМ БОЛЬШЕБЕРЦОВОЙ КОСТИ ПОСЛЕ НАКОСТНОГО ОСТЕОСИНТЕЗА

Клюшин Н.М., Бурнашов С.И.

EVALUATION OF THE FUNCTIONAL RESULTS OF TREATMENT OF PATIENTS WITH CHRONIC POSTTRAUMATIC TIBIAL OSTEOMYELITIS AFTER INTERNAL OSTEOSYNTHESIS PERFORMANCE

Kliushin N.M., Burnashov S.I.

ФГБУ «РНЦ «ВТО» им. акад. Г.А. Илизарова» Минздрава России, Курган, Россия

The authors studied and objectively evaluated the data of foot and leg functional condition in 49 patients with chronic posttraumatic osteomyelitis after tibial shaft internal osteosynthesis. Among them 30 patients from the first group underwent the technique of bilocal distraction-compression osteosynthesis, 19 patients from the second group – that of monolocal compression osteosynthesis. On admission the patients of the first and second groups didn't practically differ in history data and orthopedic pathology that also evidenced by the functional score with 0.5-point difference. In this case the functional difference one year after treatment was 1.6 points, and it had a significant effect on patient's rehabilitation potential which was, of course, due to the increased periods of in-patient treatment.

Цель. Проанализировать функциональные результаты лечения больных хроническим посттравматическим остеомиелитом после накостного остеосинтеза диафиза большеберцовой кости.

Материалы и методы. При поступлении больного и через год после оперативного лечения в РНЦ «ВТО» оценивалось функциональное состояние нижней конечности. Для оценки использовали измененную шкалу KSS в модификации 1993 года, в которой мы выделили четыре главных, на наш взгляд, наиболее информативных параметра: наличие болевого синдрома, ограничение объема движений в голеностопном суставе, укорочение конечности и использование дополнительных средств опоры. Каждый из указанных критериев включал в себя 5 параметров. Таким образом, максимальная сумма баллов на одного больного, по которым оценивался результат лечения, составила 20 баллов: Применительно к традиционно используемым критериям это соответствовало: 20 – 18 баллов – «отлично», 17 – 15 – «хорошо», 14 – 12 – «удовлетворительно» и менее 12 – «неудовлетворительно».

Исследованы и объективно оценены данные функционального состояния стопы и голени у 49 больных хроническим посттравматическим остеомиелитом после накостного остеосинтеза диафиза большеберцовой кости. Из них 30 больным в первой группе применялась методика билокального дистракционно-компрессионного остеосинтеза, во второй группе 19 больных – монолокального компрессионного остеосинтеза. Так же в каждой группе были сравнительно оценены средний возраст, данные анамнеза (сроки предшествующего лечения, количество проведенных операций, сроки воспаления и удаления накостной пластины), клинические данные больных, сроки и результаты лечения.

Результат. В первой группе средний балл функционального состояния больной конечности при поступлении составил 12,7, во второй – 12,2; через год после лечения соответственно 17,6 и 16,0. При этом в первой группе улучшение функционального состояния больной конечности увеличилось на 1,1 больше, чем во второй группе.

Средний возраст больных составил 1гр. – 40,4, 2гр. – 43,4 года. Остеосинез пластиной проведен после закрытого перелома в 1гр. у 60 % больных, во второй – у 42 %, остальным – после открытого перелома. Первичное заживление в 1гр. наступило у 53 % больных, во 2гр. – у 42 %. Удаление пластины в 1гр. в среднем выполнено через 3,7 мес. после воспаления и через 5,5 мес. после остеосинтеза, во 2гр. через 5,5 мес. и 6,7 мес. соответственно. В среднем больным первой группы до поступления в РНЦ «ВТО» выполнено 2,7 операции, во второй – 3, при этом средние сроки лечения составили 2,1 и 2,2 года соответственно.

Ортопедическая патология в 1 гр. / 2гр.: ложные суставы большеберцовой кости – 17/14, дефект-диастазы – 5/3, несросшиеся переломы – 5/2, наличие сращения большеберцовой кости – 5/0, среднее укорочение голени – 1,3/1,6 см., эквинусная деформация стопы – 10/7, нейропатия малоберцового нерва – 7/3, рубцовые изменения мягких тканей голени – 21/14, ПТФС – 5/4.

Гнойный процесс стойко купирован после первой секвестрнекрэктомии у 27 больных в 1гр. и у 12 во 2гр., повторная секвестрнекрэктомия выполнялась соответственно у 3 и 7 больных. Сращение после первого этапа лечения в первой группе достигнуто у 27 больных. Трем больным на втором этапе выполнен закрытый чрескостный остеосинтез большеберцовой кости с остеотомией малоберцовой, во второй группе сращение после первого этапа лечения достигнуто у 18 больных, одному больному на втором этапе выполнен закрытый чрескостный остеосинтез большеберцовой кости с остеотомией малоберцовой. Обострение гнойного процесса в течение года после лечения было у двух больных из второй группы. Трофические нарушения различной степени через год после лечения сохранились у 50 % больных 1гр. и 36, 8% во 2гр. Оставшееся укорочение голени в среднем составило в 1гр. 1,1 см., во 2гр. – 2,3 см. Средние сроки стационарного лечения / средние сроки фиксации в аппарате у больных первой группы составили 149/180 дней, во второй – 91/196 дней.

Заключение. При поступлении больные первой и второй групп практически не отличаются данными анамнеза и ортопедической патологией, о чем также свидетельствует

функциональная оценка с разницей 0,5 балла. При этом через год после лечения функциональная разница составляет 1,6 балла и существенно влияет на реабилитационные возможности больного, что, естественно, связано с увеличенными сроками стационарного лечения.

ИСПОЛЬЗОВАНИЕ ЧРЕСКОСТНОГО ОСТЕОСИНТЕЗА В ЛЕЧЕНИИ ХРОНИЧЕСКОГО ОСТЕОМИЕЛИТА У ДЕТЕЙ

Клюшин Н.М., Васильева Н.В.

THE USE OF TRANSOSSEOUS OSTEOSYNTHESIS FOR CHRONIC OSTEOMYELITIS TREATMENT IN CHILDREN

Kliushin N.M., Vasil'eva N.V.

ФГБУ «РНЦ «ВТО» им. акад. Г.А. Илизарова» Минздрава России, Курган, Россия

The department of purulent osteology has the experience of treating 466 children with chronic osteomyelitis of different etiology and localization using transosseous osteosynthesis technique. The technique of transosseous osteosynthesis according to Ilizarov demonstrated high efficiency in treatment of this pathology, as well as in correction of associated orthopedic pathology thereby allowing to achieve 97.6 % of positive treatment outcomes.

Хронический остеомиелит является одной из сложнейших проблем медицины, это связано со сложностью лечения, длительностью течения заболевания и риском развития сопровождающей тяжелой ортопедической патологии. Дети, страдающие остеомиелитом, в 10-15 % случаев становятся инвалидами, и у них остается высокий риск развития осложнений. Главной причиной неудовлетворительных результатов лечения остеомиелита является недостаточно радикальная хирургическая обработка патологического очага, обусловленная известной проблемой замещения костных дефектов, получаемых после операции.

Цель. Проанализировать результаты лечения хронического остеомиелита детей с использованием чрескостного остеосинтеза.

Материал и методы. На базе лаборатории гнойной остеологии РНЦ «ВТО» обобщен опыт лечения 466 пациентов - детей с хроническим остеомиелитом, пролеченных методом Илизарова, из них мальчиков – 64 % (299), девочек – 36 % (167).

Возрастной диапазон пролеченных пациентов составил от 1 года до 18 лет. Распределение больных по возрастным группам, согласно ВОЗ, было следующим: первое детство – 71ребенок, второе детство: М – 18, Д – 7, подростковый возраст: М – 88, Д – 42, юношеский возраст: М – 166, Д – 74.

Результаты и обсуждение. Распределение остеомиелита по этиологии и патогенезу. Большинство пролеченных больных было с хроническим посттравматическим остеомиелитом - 52,8 % (246), в том числе 2,8 % (13) после огнестрельных ранений, в меньшем количестве - с гематогенным - 23,8 % (111) и послеоперационным - 23,4 % (109).

Давность заболевания составляла от 9 месяцев до 7 лет. Больным было выполнено от 1 до 17 предшествующих оперативных вмешательств.

Встречался широкий спектр ортопедической патологии, обусловленный сложным характером заболевания, включающий ложные суставы, дефекты костной и мягких тканей, укорочения, деформации, контрактуры, трофические язвы, посттравматические периферические нейропатии. При этом наиболее часто развитие остеомиелита отмечалось в нижних конечностях, где на бедро приходилось 32 % случаев, а на голень и стопу – 30 % и 10 % соответственно. Значительно реже выявлялись остеомиелитические очаги в остальных сегментах тела, что далеко не в последнюю очередь связано с более благоприятными условиями трофики тканей. Так, на долю предплечья приходилось 4 %, на долю плеча – 3 %, кисти – 1 %, позвоночника –

1 %, смешанной локализации – 7 %. Распространенность патологического процесса на суставы отмечена в 6 % случаев.

С учетом клинико-рентгенологических данных главными задачами восстановительного лечения являлись купирование воспалительного процесса (удаление секвестров, инородных тел, патологически измененных мягких тканей), восстановление целостности кости, сохранение ростковых зон и оси сегмента, обеспечение максимально возможной функции сегмента.

Тактика оперативного лечения определялась на основании полученных диагностических данных. Оно включало следующие виды оперативных методик:

- Монолокальный одномоментный компрессионный остеосинтез;
- Монолокальный постепенный компрессионный остеосинтез;
- Монолокальный дистракционный остеосинтез;
- Билокальный комбинированный дистракционно-компрессионный остеосинтез;
- Билокальный последовательный дистракционно-компрессионный остеосинтез.

В раннем послеоперационном периоде проводилась целенаправленная антибиотикотерапия и нейротропная терапия.

Выводы. Анализ полученных результатов показал высокую эффективность метода чрескостного остеосинтеза в лечении детей с хроническим остеомиелитом и коррекции сопутствующей ортопедической патологии, что позволило добиться 97,6 % положительных исходов лечения.

ХИРУРГИЧЕСКОЕ ЛЕЧЕНИЕ ХРОНИЧЕСКОГО ОСТЕОМИЕЛИТА ПЛЕЧЕВОЙ КОСТИ

Клюшин Н.М., Леончук Д.С.

SURGICAL TREATMENT OF HUMERAL CHRONIC OSTEOMYELITIS

Kliushin N.M., Leonchuk D.S.

ФГБУ «РНЦ «ВТО» им. акад. Г.А. Илизарова» Минздрава России, Курган, Россия

We analyzed the clinical cases in 63 patients with humeral osteomyelitis treated within the period of 1969-2013. Primary wound debridement performed with subsequent transosseous osteosynthesis using external fixators, internal plate osteosynthesis, intramedullary osteosynthesis and plaster cast immobilization for open fractures. As for closed fractures, we used the following techniques of treatment: transosseous osteosynthesis with external fixators, cerclage osteosynthesis, intramedullary osteosynthesis, internal osteosynthesis using plates of different types. Monolocal compression osteosynthesis in one stage preferred for bone defects of 1-2.5-cm size. We used monolocal gradual compression osteosynthesis for bone defects of 2.5-8-cm size, as well as for gross scarry changes, the presence of neurological symptoms.

Цель. Улучшение результатов хирургического лечения больных хроническим остеомиелитом на основе дифференцированного комплексного подхода в зависимости от локализации и тяжести процесса.

Материалы и методы. На базе лаборатории гнойной остеологии РНЦ «ВТО» проведен анализ лечения 63 больных с хроническим остеомиелитом плечевой кости, пролеченных в период с 1969 по 2013 г. методом Илизарова.

Результаты. Как показала выборка пациентов, хронический остеомиелит плеча в 51 % случаев развивался после операций накостного и внутрикостного остеосинтеза по поводу закрытых переломов. Больные с остеомиелитом после открытых переломов, с гематогенным и огнестрельным остеомиелитом обращались за лечением в три раза реже по сравнению с первой группой. Учитывая клинико-рентгенологические данные, главными задачами восстановительного лечения являлись купирование воспалительного процесса, восстановление целостности кости и оси пораженного сегмента, а также обеспечение максимально возможной функции конечности.

Тактика оперативного лечения определялась на основании полученных диагностических данных. При поступлении в клинику пациентам проведено комплексное обследование,

включавшее клинический метод, лучевой (рентген, фистулография, КТ). У 49 пациентов из 63 по клиническим показаниям в дооперационном периоде было проведено бактериологическое исследование отделяемого ран и свищей. По совокупности клинических, лабораторных, рентгенологических данных определялся характер и объем оперативного вмешательства.

При дефекте кости от 1 до 2,5 см преимущество отдавалось монолокальному одномоментному компрессионному остеосинтезу. Монолокальный постепенный компрессионный остеосинтез применялся при дефекте кости от 2,5 до 8 см, а также при грубых рубцовых изменениях, наличии неврологической симптоматики.

Заключение. Опыт лечения пациентов с хроническим остеомиелитом плечевой кости позволил комплексно оценить состояние больного, успешно решить имеющийся симптомокомплекс заболевания в один этап, в относительно короткие сроки со стойкой ликвидацией гнойного процесса и максимально возможным восстановлением функции сегмента.

ЧРЕСКОСТНЫЙ ОСТЕОСИНТЕЗ ПРИ КОСТНО-ПЛАСТИЧЕСКИХ ОПЕРАЦИЯХ У БОЛЬНЫХ С ХРОНИЧЕСКОЙ ГНОЙНОЙ ИНФЕКЦИЕЙ

Клюшин Н.М., Михайлов А.Г.

TRANSOSSEOUS OSTEOSYNTHESIS FOR OSTEOPLASTIC SURGERIES IN PATIENTS WITH CHRONIC PURULENT INFECTION

Kliushin N.M., Mikhailov A.G.

ФГБУ «РНЦ «ВТО» им. акад. Г.А. Илизарова» Минздрава России, Курган, Россия

The authors summarized the experience of treating 62 patients with chronic infection who underwent the Center techniques. The analysis of treatment results demonstrated high efficiency of these techniques. Persistent purulent process elimination achieved in 87 % of cases.

Цель. Оценка эффективности лечения и дифференцированные подходы к лечению больных с трофическими язвами, остеомиелитическими полостями и дефектами мягких тканей в условиях хронического остеомиелита с использованием методик Центра.

Материал и методы. На базе лаборатории гнойной остеологии и замещения дефектов конечностей РНЦ «ВТО» обобщен опыт лечения 62 пациентов с трофическими язвами, остеомиелитическими полостями и дефектами мягких тканей в условиях хронического остеомиелита, пролеченных методом Илизарова. Среди них преобладали мужчины – 72 %, женщин – 28 %. Одним из грозных осложнений спинальной травмы являются пролежни, которые в большинстве случаев характеризуется быстрым развитием и тяжелым течением. По данным разных авторов, трофические нарушения при данной патологии составляют до 90 %, а при генерализации инфекции приводят к смерти в 8 – 48 % случаев.

Распределение остеомиелита по этиологии и патогенезу: посттравматический, послеоперационный и гематогенный.

На основании результатов комплексного обследования определяли методику, тактику оперативного лечения и ведение больных в послеоперационном периоде.

Выбор методики остеосинтеза зависел от распространенности поражения инфекционного процесса, локализации очага поражения, наличия сопутствующей ортопедической патологии (деформаций, контрактур и т.д.), состояние кровообращения местных тканей. При остеомиелитических полостях и трофических язвах преимущество отдавалось остеосинтезу с целью дерматотензии. Остеосинтез таза, бедер, голеней и стоп аппаратом Илизарова применялся при лечении пролежней таза и нижних конечностей с последствиями спинальной травмы.

С учетом клинико-рентгенологических данных главными задачами восстановительного лечения являлись купирование воспалительного процесса, закрытие раны местными тканями,

восстановление целостности кости и оси пораженного сегмента, а также обеспечение максимально возможной функции конечности.

Тактика оперативного лечения определялась на основании полученных диагностических данных. Виды методик остеосинтеза аппаратом Илизарова:

- Фиксационный аппарат для дерматотензии.
- Лечение пролежней таза и нижних конечностей с использованием чрескостного остеосинтеза у пациентов с последствиями спинальной травмы.
- Компрессионо-дистракционный остеосинтез.

В послеоперационном периоде проводилась антибактериальная терапия с учетом чувствительности раневой микрофлоры, а также антикоагулянтная, инфузионно-трансфузионная и симптоматическая терапия.

Результаты. На этапе лечения у 87 % пациентов наблюдалось стойкое купирование гнойного процесса и восстановление целостности кости. Отмечен регресс неврологической симптоматики и увеличение объема движений в смежных суставах. У 4 пациентов развился рецидив заболевания, в результате чего потребовалось повторное оперативное лечение.

Заключение. Дифференцированное применение метода Илизарова позволяет успешно решить имеющийся симптомокомплекс заболевания в один этап, в относительно короткие сроки со стойкой ликвидацией гнойного процесса и максимально возможным восстановлением функции сегмента.

ЧРЕСКОСТНЫЙ ОСТЕОСИНТЕЗ В ЛЕЧЕНИИ ПАЦИЕНТОВ С ХРОНИЧЕСКИМ ОСТЕОМИЕЛИТОМ КОСТЕЙ ГОЛЕНОСТОПНОГО СУСТАВА

Клюшин Н.М., Михайлов А.Г.

TRANSOSSEOUS OSTEOSYNTHESIS IN TREATMENT OF PATIENTS WITH CHRONIC OSTEOMYELITIS OF THE ANKLE BONES

Kliushin N.M., Mikhailov A.G.

ФГБУ «РНЦ «ВТО» им. акад. Г.А. Илизарова» Минздрава России, Курган, Россия

The authors summarized their experience in treatment of 121 patients with chronic osteomyelitis of the ankle bones who underwent three basic techniques of compression-distraction osteosynthesis using the Ilizarov fixator. The analysis of treatment results demonstrated high efficiency of these techniques. Persistent elimination of purulent process, as well as limb weight-bearing and length achieved in 83 % of cases.

Цель. Оценка эффективности лечения и дифференцированные подходы к лечению больных с хроническим остеомиелитом дистального суставного конца костей голени и таранной кости с использованием методик чрескостного остеосинтеза.

Материал и методы. На базе лаборатории гнойной остеологии и замещения дефектов конечностей в РНЦ «ВТО» обобщен опыт лечения 121 пациента с хроническим остеомиелитом костей голеностопного сустава, пролеченных методом Илизарова. Среди них преобладали мужчины – 57 %, женщин было 43 %. Возрастной диапазон пролеченных пациентов от 22 до 67 лет. Среди них преобладали пациенты среднего трудоспособного возраста – 76 % .

По этиологии остеомиелит подразделялся на посттравматический, послеоперационный и гематогенный.

На основании результатов комплексного обследования определяли методику, тактику оперативного лечения и ведение больных в послеоперационном периоде.

Выбор методики остеосинтеза зависел от распространенности поражения кости, локализации очага поражения, наличия сопутствующей ортопедической патологии (деформаций, контрактур и т.д.), состояния кровообращения дистального отдела нижней конечности. При дефекте суставных концов до 2 см преимущество отдавалось открытому

монолокальному компрессионному остеосинтезу. Билокальный дистракционно-компрессионный остеосинтез применялся при дефекте кости более 2 см, а также при грубых рубцовых изменениях, наличии снижения кровообращения стопы, в отдельных случаях применялись методики артропластики голеностопного сустава.

Виды методик остеосинтеза аппаратом Илизарова при хроническом остеомиелите костей голеностопного сустава:

- Открытый монолокальный компрессионный остеосинтез костей голени и стопы;
- Билокальный дистракционно-компрессионный остеосинтез костей голени и стопы;
- Варианты различных методик артропластики костей голеностопного сустава.

Результаты. У 83% пациентов достигнута стойкая ликвидация гнойного процесса, опороспособность и длина конечности за один этап лечения. В остальных случаях сохранялось укорочение конечности, планировались следующие этапы лечения.

Заключение. Дифференцированное применение метода Илизарова позволяет комплексно решать вопросы стойкого купирования гнойно-некротического процесса и восстановления опороспособности, длины и функции конечности, улучшения исходов лечения больных с данной патологией, снижения инвалидизации данной группы больных при хроническом остеомиелите костей, образующих голеностопный сустав.

МЕТОДИКИ ЛЕЧЕНИЯ НЕСПЕЦИФИЧЕСКОГО ОСТЕОМИЕЛИТА ПОЗВОНОЧНИКА

Клюшин Н.М., Михайлов А.Г., Мухтяев С.В.

TECHNIQUES OF TREATING NON-SPECIFIC OSTEOMYELITIS OF THE SPINE

Kliushin N.M., Mikhailov A.G., Mukhtiaev S.V.

ФГБУ «РНЦ «ВТО» им. акад. Г.А. Илизарова» Минздрава России, Курган, Россия

The Department of Purulent Osteology has gained the experience of treatment of patients with non-specific osteomyelitis of the spine. Our techniques demonstrated high efficiency in treatment of this pathology and thereby allowed to achieve positive outcomes of treatment.

На протяжении последних лет отмечается тенденция роста заболеваемости гематогенным и посттравматическим остеомиелитом позвоночного столба. Это объясняется увеличением доли иммуноскомпрометированного населения и улучшением качества диагностики остеомиелита.

Цель. Проанализировать результаты лечения больных неспецифическим остеомиелитом позвоночника.

Материал и методы. На базе лаборатории гнойной остеологии РНЦ «ВТО» обобщен опыт лечения 43 пациентов с гематогенным и посттравматическим остеомиелитом позвоночного столба.

Возрастной диапазон пролеченных пациентов составил от 17 до 68 лет.

Результаты и обсуждение. В своей работе мы пользуемся следующим алгоритмом постановки диагноза «остеомиелит позвоночника»:

1. Сбор анамнеза, визуальный и неврологический осмотр.
2. Лабораторные исследования.
3. Инструментальные методы исследования.
4. Бактериологические методы исследования.

В дифференциальной диагностике наибольшие трудности представляют опухолевые поражения позвоночника и туберкулезный спондилит. В тех случаях, когда возникает необходимость дифференциальной диагностики остеомиелита позвоночника и онкологического поражения, проводят комплексное обследование легких, поджелудочной железы, молочных желез, почек, простаты. Следует иметь в виду, что остеомиелит позвоночника может сосуществовать с метастатическими опухолевыми поражениями.

Давность заболевания составляла от 1 месяца до 9 лет. Больным было выполнено от 1 до 5 предшествующих оперативных вмешательств.

С учетом клинико-рентгенологических данных главными задачами восстановительного лечения являлись купирование воспалительного процесса (удаление секвестров, инородных тел, патологически измененных мягких тканей); восстановление стабильности и коррекция физиологических профилей позвоночного столба; обеспечение максимально возможной функции сегмента. Оперативное лечение позволило добиться излечения, устранения тяжелых осложнений, возврата больного к активной жизни и трудовой деятельности. Показания к оперативному лечению следующие: наличие глубокой деструкции смежных поверхностей тел позвонков, абсцессов, радикуломедуллярных расстройств, свищей, болевого синдрома, обусловленного воспалительным процессом или нестабильностью позвоночника.

Показанием к применению метода погружного и наружного транспедикулярного остеосинтеза является острый, подострый и хронический остеомиелит позвоночника любого происхождения шейной, грудной, поясничной и крестцовой локализации, в том числе сочетающийся с патологическими переломами тел, дуг, отростков (суставных, остистых, реберных и поперечных); несросшимися переломами; спондилодисцитами; дефектами костной ткани; сколиотическими и кифотическими деформациями (сагиттального и фронтального профиля позвоночного столба); укорочениями; деформирующими спондилоартрозами; внутрителовыми, межтеловыми, межостистыми и накостными имплантатами; транспедикулярными и крючковыми погружными конструкциями. Так, на долю шейного отдела позвоночника приходилось 3 %, грудного – 50 %, поясничного – 45 %, крестцового – 1 %, копчикового – 1 % случаев. Противопоказаниями к оперативному лечению являются септическое состояние, тяжелые сопутствующие заболевания, при которых исход операции сопряжен с высоким риском летальности. В этих случаях проводится комплексное консервативное лечение.

Мы широко применяем метод комплексного лечения острого, подострого и хронического остеомиелита позвоночника. Основные принципы этого метода:

1. Лечение остеомиелита позвоночника должно быть комплексным, включающим оперативное вмешательство, антибактериальную терапию, общеукрепляющее и стимулирующее лечение, реабилитационные мероприятия.

2. На первом месте в комплексе лечебных мероприятий должно стоять оперативное вмешательство, сочетающее радикальную санацию гнойного очага с одновременным восстановлением опороспособности пораженного сегмента позвоночного столба.

3. Лечение должно носить активный характер с применением современных методов воздействия на инфекцию и организм больного, а также ранним устранением неврологического дефицита.

Тактика оперативного лечения определялась на основании полученных диагностических данных. Выполнялись следующие виды оперативных методик:

- Погружной транспедикулярный спондилосинтез (грудного и поясничного отдела) и задняя инструментальная фиксация (шейного отдела).
- Чрескожный транспедикулярный спондилосинтез (как одноэтапное, так и частью многоэтапного оперативного лечения).
- Резекция части позвонка и его отростков без фиксации (крестцовый и копчиковый отделы).

В раннем послеоперационном периоде проводилась рациональная антибиотикотерапия, сосудистая и нейротропная терапия.

Выводы. Практическое использование предложенных методик обеспечивает реальное снижение инвалидности среди больных неспецифическим остеомиелитом позвоночника. Входящие в состав технологии методики лечения позволяют успешно решать задачи ликвидации хронической гнойной инфекции и максимально возможного анатомо-функционального восстановления позвоночного столба комплексно, причем без применения массивных доз антибактериальных препаратов и в большинстве случаев исключает рецидив заболевания. Разработанные приемы остеосинтеза и способы контроля течения репаративного процесса технологичны и доступны для специалистов, владеющих основами чрескостного остеосинтеза, что обеспечивает возможность их использования в широкой клинической практике.

МИКРОБИОЛОГИЧЕСКИЙ АНАЛИЗ ПОСЛЕОПЕРАЦИОННОГО ОСТЕОМИЕЛИТА БОЛЬШЕБЕРЦОВОЙ КОСТИ

Клюшин Н.М., Науменко З.С., Бурнашов С.И.

MICROBIOLOGICAL ANALYSIS OF POSTOPERATIVE TIBIAL OSTEOMYELITIS

Kliushin N.M., Naumenko Z.S., Burnashov S.I.

ФГБУ «РНЦ «ВТО» им. акад. Г.А. Илизарова» Минздрава России, Курган, Россия

64 patients with chronic postoperative (posttraumatic) osteomyelitis of tibial shaft and 30 patients with chronic postoperative (wire-related) osteomyelitis of tibial shaft underwent examination and treatment. All the patients underwent microbiological examination of the discharge from wounds and fistulas; bacterial growth was identified in all the cases. The data analysis revealed that depending on the microbiological parameters (microbial dissemination, species composition including anaerobic species, the presence of microbial associations, antibiotic resistance) by infection severity the examined patients can be ranked in ascending as follows: wire-related osteomyelitis – osteomyelitis after open fracture treatment using implants – osteomyelitis after closed fracture treatment using implants.

Цель. Исследование микробиологических показателей у пациентов с остеомиелитом диафиза большеберцовой кости различной этиологии.

Материалы и методы. Проведено обследование и лечение 64 больных с хроническим послеоперационным (посттравматическим) остеомиелитом диафиза большеберцовой кости и 30 больных с хроническим послеоперационным (спицевым) остеомиелитом диафиза большеберцовой кости. Всем пациентам проведено микробиологическое обследование отделяемого из ран и свищей; во всех случаях был выявлен рост бактерий.

У 45 больных с послеоперационным (посттравматическим) остеомиелитом для лечения переломов применялись пластины, у 15 стержни, у 4 - и пластины, и стержни. При возникновении осложнений после погружного остеосинтеза до поступления пациента в наш Центр аппарат Илизарова применялся у 30 больных, 4 больным до лечения в Центре применялись все виды остеосинтеза, при этом в среднем каждому больному было выполнено 2,9 операции. В этой группе у 29 больных в анамнезе - открытый перелом, у 35 больных – закрытый. При поступлении в Центр несросшийся перелом большеберцовой кости был у 7 больных, ложный сустав - у 48 больных и дефект-диастаз - у 9 больных.

У 29 пациентов со спицевым остеомиелитом сращение большеберцовой кости было достигнуто до поступления в Центр гнойной остеологии, у одного – ложный сустав. Всем пациентам для ликвидации гнойного процесса секвестрнекрэктомия (СНЭ) пораженного участка кости выполнена 37 раз (в среднем 1,3 раза), и 1 больному после двукратной СНЭ выполнена резекция большеберцовой кости на протяжении 3 см., с последующим замещением дефекта методом билокального дистракционно-компрессионного остеосинтеза. В этой группе у 15 больных в анамнезе - открытый перелом, у 15 больных – закрытый.

Результаты. При анализе данных существенных отличий в характере микрофлоры у больных, которым использовались пластины и стержни для фиксации перелома, не выявлено,

однако структура микроценоза у этих пациентов различалась в случае открытых и закрытых переломов. Так, в группе с открытыми переломами *S. aureus* выделялся у 57 % больных, микробные ассоциации у 29 %, *Corynebacterium* sp. у 7 % и *Pseudomonas aeruginosa* у 7 %. В группе с закрытыми переломами *S. aureus* выделен у 31 %, *S. epidermidis* у 13 %, а микробные ассоциации у 56 % больных. Приблизительно 40 % выделенных штаммов характеризовались устойчивостью к действию антибактериальных препаратов, в том числе были выявлены метициллинрезистентные стафилококки. Только в группе больных с имплантами после закрытых переломов диагностирована анаэробная инфекция – выделены строго анаэробные виды возбудителей.

Особенностью микроценоза у пациентов со спицевым остеомиелитом было преобладание монокультур стафилококков: *S. aureus* обнаружен у 64 % больных, *S. epidermidis* - у 18 %. Характерно, что выделенные штаммы золотистого стафилококка были чувствительны к действию большинства тестированных антибиотиков. В то же время выделенные штаммы *S. epidermidis* отличались устойчивостью к действию 3-4 препаратов. Ассоциации микроорганизмов выделялись редко – у 9 % больных.

Заключение. По микробиологическим показателям (микробная обсемененность, видовой состав, в том числе анаэробные виды, наличие микробных ассоциаций, резистентность к антибиотикам) обследованные пациенты по тяжести инфекции могут быть ранжированы по возрастанию следующим образом: спицевой остеомиелит – остеомиелит после лечения открытых переломов с применением имплантов - остеомиелит после лечения закрытых переломов с применением имплантов.

АНАЛИЗ ЛЕЧЕНИЯ БОЛЬНЫХ ХРОНИЧЕСКИМ ОСТЕОМИЕЛИТОМ ПРЕДПЛЕЧЬЯ МЕТОДОМ ЧРЕСКОСТНОГО ОСТЕОСИНТЕЗА ПО ИЛИЗАРОВУ

Клюшин Н.М., Степаненко П.А.

THE ANALYSIS OF TREATING PATIENTS WITH FOREARM CHRONIC OSTEOMYELITIS BY TRANSOSSEOUS OSTEOSYNTHESIS METHOD ACCORDING TO ILIZAROV

Kliushin N.M., Stepanenko P.A.

ФГБУ «РНЦ «ВТО» им. акад. Г.А. Илизарова» Минздрава России, Курган, Россия

We analyzed 42 cases of treating patients with forearm chronic osteomyelitis developed as a result of treatment of open and closed fractures conservatively and surgically. We presented the techniques of monolocal and bilocal osteosynthesis according to Ilizarov in treatment of forearm osteomyelitis. The indications for transosseous osteosynthesis under chronic purulent infection described.

Цель. Определить показания к применению вариантов методик остеосинтеза по Илизарову при остеомиелите костей предплечья в зависимости от локализации и распространенности гнойного процесса. Провести анализ микробиологических и клинико-рентгенологических показателей. Обосновать эффективность применения чрескостного остеосинтеза по Илизарову, изучив результаты лечения больных хроническим остеомиелитом предплечья.

Материалы и методы. На базе лаборатории гнойной остеологии РНЦ «ВТО» проведен анализ лечения 42 больных хроническим остеомиелитом костей предплечья, пролеченных в период с 2000 по 2014 г. методом Илизарова. Из них 40 пациентов с хроническим посттравматическим остеомиелитом и 2 с хроническим гематогенным остеомиелитом.

Результаты. В исследуемой группе преобладали пациенты мужского пола (31 пациент), женщин было 11. Трудоспособного возраста (от 18 до 60 лет) - 33 пациента. Средний возраст составил 30,3 года (от 9 лет до 71 года).

У 17 больных хронический посттравматический остеомиелит развился в результате открытых переломов костей предплечья, в 22 случаях - после оперативного лечения закрытых переломов. У 6 пациентов травмы произошли на производстве. При открытых переломах осуществлялась первичная хирургическая обработка ран с последующим чрескостным остеосинтезом аппаратами внешней фиксации (5), накостным остеосинтезом пластинами (3), интрамедуллярным остеосинтезом (2), ПХО и гипсовой иммобилизацией (2). Также при открытых переломах накостный (4) и чрескостный остеосинтез (1) был выполнен отсрочено, после гипсовой иммобилизации и заживлении ран. При закрытых переломах применялись следующие методики лечения: чрескостный остеосинтез аппаратами внешней фиксации (3), остеосинтез серкляжной проволокой (3), интрамедуллярный остеосинтез (2), гипсовая иммобилизация (3), накостный остеосинтез различными видами пластин (11). До поступления в РНЦ «ВТО» всем пациентам назначались курсы антибиотикотерапии. В 1 случае остеомиелит костей предплечья развился как следствие гнойного артрита локтевого сустава.

На момент поступления в отделение гнойной ортопедии с гнойно-некротическим поражением лучевой кости было16 случаев, локтевой кости – 15, обеих костей предплечья - 11. У всех пациентов имелись свищи или гнойные раны. При исследовании содержимого ран и свищей выделена патогенная микрофлора у 32 больных. В результате проведенных исследований выявлены грамположительные микроорганизмы в 21 случае, грамотрицательная (3 случая) и смешанная микрофлора – 8. Определено, что этиологическим микробным агентом остеомиелита явились *Staphylococcus aureus* (17 случаев), в 10 случаях - в монокультуре, *Staphylococcus aureus* в ассоциации с другими инфекционными возбудителями (7 случаев), *Staphylococcus aureus MRSA* (5 случаев).

Выраженные рубцовые изменения мягких тканей - у 31. Кроме того, 27 пациентов имели деформации предплечья в различных плоскостях, дефекты костей наблюдались у 40 больных, укорочения предплечья выявлены у 21 пациента. Большинство пациентов имели различные виды контрактур смежных суставов (32 пациента). Данная патология сопровождалась посттравматическим поражением локтевого, лучевого и срединного нервов у 20 пациентов.

С учетом клинико-рентгенологических данных главными задачами восстановительного лечения являлись купирование воспалительного процесса, восстановление целостности кости и оси пораженного сегмента, а также обеспечение максимально возможной функции конечности.

Тактика оперативного лечения определялась на основании полученных диагностических данных. Во всех случаях использовался метод Илизарова. Он включал следующие виды оперативных методик:

- Монолокальный компрессионный остеосинтез - у 21 пациента:
  - лучевой кости – 5 пациентов;
  - локтевой кости – 5 пациентов;
  - обеих костей – 11 пациентов.

Показанием к данному методу МКО является наличие посттравматических или послеоперационных дефектов на уровне диафиза одной из костей величиной не более 5 мм, со смещением костных фрагментов или без него. Остеомиелитический очаг небольшой величины, с возможностью сформировать конгруэнтность костных фрагментов. Посттравматические или послеоперационные дефекты обеих костей предплечья при расположении обоих дефектов на одном уровне.

- Монолокальный дистракционный остеосинтез (лучевой кости) – у 1 пациента.

Показания: гиперпластические ложные суставы. Молодой возраст пациента. Наличие гнойного очага за пределами дефекта. Отсутствие секвестров, связанных со здоровой костью. Наличие посттравматических или послеоперационных дефектов одной из костей требующих

дистракционной функции аппарата для устранения угловой деформации или смещению костных фрагментов по длине.

- Билокальный дистракционно-компрессионный остеосинтез – у 20 пациентов:

  - лучевой кости – 9 пациентов;
  - локтевой кости – 11 пациентов.

Показания: распространенный остеомиелитический очаг в пределах одной из костей предплечья. Посттравматический или послеоперационный костный дефект, величина которого требует проведения дополнительной остеотомии для его замещения.

В раннем послеоперационном периоде проводилась комплексная антибиотикотерапия и нейротропная терапия. Осуществлялось активное и пассивное дренирование ран. В периоде фиксации пациенты проходили лечение в амбулаторных условиях.

На этапе лечения наблюдалось стойкое купирование гнойного процесса и восстановление целостности кости у 38 пациентов. Отмечен регресс неврологической симптоматики и увеличение объема движений в смежных суставах. У 4 пациентов развился рецидив заболевания, в результате чего потребовалось повторное оперативное лечение.

Заключение. Чрескостный остеосинтез аппаратом Илизарова является высокоэффективным методом лечения больных хроническим остеомиелитом предплечья. Метод позволяет успешно ликвидировать имеющийся симптомокомплекс заболевания в один этап, в относительно короткие сроки со стойкой ликвидацией гнойного процесса и максимально возможным восстановлением функции сегмента.

ОРГАНОСОХРАНЯЮЩИЙ МЕТОД ЛЕЧЕНИЯ БОЛЬНЫХ С ХРОНИЧЕСКИМ ОСТЕОМИЕЛИТОМ КОСТЕЙ ЗАДНЕГО ОТДЕЛА СТОПЫ

Клюшин Н.М., Судницын А.С.

THE ORGAN-SAVING METHOD OF TREATING PATIENTS WITH CHRONIC OSTEOMYELITIS OF THE HINDFOOT BONES

Kliushin N.M., Sudnitsyn A.S.

ФГБУ «РНЦ «ВТО» им. акад. Г.А. Илизарова» Минздрава России, Курган, Россия

The authors have demonstrated the efficiency of the method of transosseous compression-distraction osteosynthesis according to Ilizarov based on the retrospective analysis of treatment outcomes in ten patients with the hindfoot osteomyelitis. This method solves the problems of purulent process arresting and limb weight-bearing recovery.

Цель. Ретроспективный анализ лечения 10 больных с тотальным остеомиелитическим дефектом пяточной и таранной костей методом чрескостного компрессионно-дистракционного остеосинтеза, направленного на сохранение целостности конечности.

Материалы и методы. Проведен анализ лечения 10 пациентов в возрасте от 21 года до 56 лет с хроническим остеомиелитом таранной и пяточной костей, гнойными трофическими язвами. Причины остеомиелита были нейрогенные (8 пациентов), посттравматические (2 пациента). Язвы имели малые размеры до 3 $см^2$ (4 больных); средние - от 3 до 8 $см^2$ (5 больных); большие - более 8 $см^2$ (1 больной), с локализацией преимущественно на подошвенной поверхности стопы, в области заднего отдела. Рентгенологически у 8 больных имелся тотальный и субтотальный дефект пяточной кости, из них у 3 больных отмечались признаки деструкции таранной кости; у 2 больных – тотальный дефект таранной и пяточной костей.

Комплексное лечение состояло из двух этапов. На первом выполнялась радикальная секвестрнекрэктомия с фиксацией стопы аппаратом Г.А. Илизарова в выгодном для заживления раны положении и антибиотикотерапия сроком до двух недель; вторым этапом последовательно выполнялись остеотомии большеберцовой кости и работа с аппаратом Илизарова в режиме дистракции, направленные на замещение дефекта костей заднего отдела стопы.

Результаты и обсуждение. Контроль результатов лечения осуществлялся в ближайшие (1 месяц) и отдаленные (от 1 года до 6 лет) сроки после демонтажа аппарата. В результате лечения у всех больных был стойко купирован остеомиелитический процесс, восстановлена опороспособность (5 пациентов пользуются специальной и 4 - обычной обувью, трое ходят без дополнительных средств опоры, 6 - с использованием трости) и форма заднего отдела стопы, максимально приближенная к естественной.

Выводы. Таким образом, анализ полученных результатов указывает на высокую эффективность метода чрескостного компрессионно-дистракционного остеосинтеза по Илизарову в лечении больных остеомиелитом таранной и пяточной костей. Аппарат Илизарова позволяет сохранить конечность, ликвидировать гнойный процесс, восстановить опороспособность. При этом успех лечения в значительной мере зависит от соблюдения методики и тщательности выполнения рекомендаций больными.

ЧРЕСКОСТНЫЙ КОМПРЕССИОННО-ДИСТРАКЦИОННЫЙ ОСТЕОСИНТЕЗ ПО ИЛИЗАРОВУ В ЛЕЧЕНИИ БОЛЬНЫХ С ЭКВИНО-ВАРУСНОЙ ДЕФОРМАЦИЕЙ СТОПЫ, ОСЛОЖНЕННОЙ ОСТЕОМИЕЛИТОМ

Клюшин Н.М., Судницын А.С.

TRANSOSSEOUS COMPRESSION-DISTRACTION OSTEOSYNTHESIS ACCORDING TO ILIZAROV IN TREATMENT OF PATIENTS WITH FOOT EQUINOVARUS DEFORMITY COMPLICATED BY OSTEOMYELITIS

Kliushin N.M., Sudnitsyn A.S.

ФГБУ «РНЦ «ВТО» им. акад. Г.А. Илизарова» Минздрава России, Курган, Россия

We presented the retrospective analysis of treatment of 15 patients with foot equinovarus deformity complicated by osteomyelitis and trophic ulcers using transosseous compression-distraction osteosynthesis according to Ilizarov. Treatment included two stages (debridement of purulent focus and orthopedic reconstruction). The results of treatment using this method evidence of its high clinical efficiency, that is, osteomyelitis manifestations arrested and limb weight-bearing recovered in the entire group of patients.

Цель. Анализ опыта применения разработанной нами методики лечения эквино- варусной установки стопы, осложненной остеомиелитом, которая решает задачи стойкого купирования гнойного процесса, а также восстановления оси и опороспособности пораженного сегмента конечности.

Материалы и методы. Проведен анализ лечения 15 пациентов методом Г.А. Илизарова в возрасте от 20 до 64 лет, страдающих эквино-варусной установкой стопы, гнойными трофическими язвами и хроническим остеомиелитом костей стопы. Длительность трофических язв и остеомиелита костей стопы составляла от 1 года до 40 лет, при этом все больные были неоднократно безуспешно оперированы. Причинами эквино-варусной деформации стопы являлись: травма позвоночника – 4 больных, последствие spina bifida – 8 больных, врожденная косолапость – 2 больных, последствия травм периферических нервов – 1 больной. Развитию трофических язв и остеомиелита костей стопы послужили изменение точек опоры стопы и нейротрофические расстройства. Местные проявления характеризовались наличием эквино-варусной деформации стопы и гнойных трофических ран размерами от 1 до 6 $см^2$. Рентгенологически наблюдались плоскостные деформации костей стопы (15 больных); явления артроза голеностопного (15 больных), подтаранного (15 больных), Шопарова (15 больных) суставов; краевая резорбция V плюсневой кости (7 больных), пяточной кости (8 больных).

Лечение состояло из двух этапов: 1) радикальная секвестрнекрэктомия и пластика язвы с фиксацией стопы аппаратом Г.А. Илизарова в выгодном для заживления раны положении и антибиотикотерапия сроком до двух недель; 2) коррекция биомеханической оси конечности

методом чрескостного компрессионно-дистракционного остеосинтеза по Г.А. Илизарову с последующим артродезированием вовлеченных в деформацию суставов пораженной стопы.

Результаты и обсуждение. В результате лечения у всех больных был стойко купирован гнойный процесс, восстановлена ось и опороспособность конечности. Контроль результатов лечения осуществлялся в ближайшие (1 месяц) и отдаленные (от 1 года до 3 лет) сроки после демонтажа аппарата. У всех больных отмечена стойкая ремиссия гнойного процесса, а также сохранена установка стопы в нормоположении. Все больные ходят в обычной обуви, без использования средств дополнительной опоры.

Выводы. Таким образом, проведенное исследование показало клиническую эффективность применения метода чрескостного компрессионно-дистракционного остеосинтеза по Илизарову в лечении больных, страдающих эквино-поло-варусной деформацией стопы, осложненной остеомиелитом.

ПАТОМОРФОЛОГИЧЕСКАЯ ХАРАКТЕРИСТИКА ОПЕРАЦИОННОГО И БИОПСИЙНОГО МАТЕРИАЛА БОЛЬНЫХ ХРОНИЧЕСКИМ ОСТЕОМИЕЛИТОМ

Мигалкин Н.С., Ступина Т.А., Горбач Е.Н., Сорокин Д.В., Клюшин Н.М., Михайлов А.Г., Бурнашов С.И., Мухтяев С.В.

PATHOMORPHOLOGICAL CHARACTERISTIC OF THE OPERATION AND BIOPSY MATERIAL IN PATIENTS WITH CHRONIC OSTEOMYELITIS

Migalkin N.S., Stupina T.A., Gorbach E.N., Sorokin D.V., Kliushin N.M., Mikhailov A.G., Burnashov S.I., Mukhtiaev S.V.

ФГБУ «РНЦ «ВТО» им. акад. Г.А. Илизарова» Минздрава России, Курган, Россия

The authors presented the results of pathomorphological study of the operation and biopsy material in patients with chronic forms of pyo-inflammatory bone pathology from the Department of Purulent Osteology of RISC *RTO*. They noted the morphological variability of chronic inflammatory process of bone and soft tissue structures in the involved zones.

Цель. Произвести патоморфологическую оценку структур костных органов, резецированных по поводу гнойно-воспалительных очагов поражения, для осуществления патогистологической диагностики остеомиелита, дифференциальной диагностики с опухолевыми процессами и клинико-морфологическим сопоставлением результатов исследования.

Материал и методы. Исследован операционный и биопсийный материал больных хроническим остеомиелитом. После фиксации костный материал подвергали декальцинации, после которой осуществляли стандартную гистологическую обработку для заливки в парафин. Парафиновые и целлоидиновые срезы окашивали как стандартными красками, так и дополнительными методами. Часть материала исследовали методом сканирующей электронной микроскопии и рентгеновского микроанализа, а также исследовали с помощью полутонких срезов.

Результаты. В большинстве случаев костные секвестры и резецированные костные фрагменты были рарефицированными, имели спонгиозное строение, часто определялся некроз кости, полностью или частично занимающий исследуемый материал. Мозаичный вид матрикса, обусловленный чередованием разноокрашенных полей основного вещества костных трабекул с акцентированными линиями «склеивания», свидетельствовал о перестройке костной ткани. Заметны изменения кровоснабжения костной ткани в виде его дефицита, наличия тромбоза сосудов гаверсовых каналов, а в ряде случаев определялись аваскулярные поля. Мягкотканные структуры межкостных, межтрабекулярных пространств характеризовались замещением структур костного мозга зонами воспалительной инфильтрации преимущественно лимфогистиоцитарного характера с примесью плазматических элементов, небольшого

представительства эозинофильных лейкоцитов, что свидетельствовало о хроническом характере воспаления. В части случаев обнаруживались лоскуты инфильтрации преимущественно полиморфноядерными, нейтрофильными лейкоцитами, что характеризовало обострение гнойного воспаления. Межкостные пространства кроме того часто замещались грануляционной тканью разных степеней зрелости, а также полями фиброза. Наблюдалось поражение гнойным воспалением структур волокнистого хряща и структур фиброзного кольца межпозвонкового диска при остеомиелите тел позвонков. Репаративные проявления обнаруживались при хроническом остеомиелите в различных вариантах. Наблюдалось отложение новообразованного костно-остеоидного материала на поверхностях «старых», частично лизированных костных фрагментов, а также формирование костно-остеоидных структур de novo в толще зрелой грануляционной и соединительной ткани. В случаях наличия длительно существующих свищей формировалось поражение кожи в области свищевых ходов в виде псевдокарциноматозной гиперплазии с разной степенью выраженности и малигнизацией. Характер минерализации при длительных перестройках и метаболических изменениях, сопровождающих хроническое воспаление костных органов, претерпевал заметные изменения, так при электроннозондовом микроанализе нами замечены изменения содержания минералов в костном матриксе.

Заключение. Таким образом, проведенные патоморфологические исследования позволяют получить дополнительную информацию для определения объема и характера оперативного вмешательства, прогноза послеоперационного течения и исхода заболевания.

ЛЕЧЕНИЕ ГНОЙНЫХ ОСЛОЖНЕНИЙ РАН КУЛЬТИ БЕДРА ПРИ ДИАБЕТИЧЕСКОЙ ОСТЕОАРТРОПАТИИ

Норчаев Ж.А.

TREATMENT OF THE PURULENT COMPLICATIONS OF FEMORAL STUMP WOUNDS FOR DIABETIC OSTEOARTHROPATHY

Norchaev Zh.A.

Ташкентская Медицинская Академия, Ташкент, Узбекистан

The author presents the results of treatment of wound purulent complications after femoral amputation in patients with diabetes mellitus. The technique of early closure and flowing drainage was proposed that allowed reducing the periods of treatment.

При прогрессирующих гнойно-некротических процессах в нижних конечностях у больных сахарным диабетом практически единственным хирургическим вмешательством является ампутация нижней конечности на уровне бедра, частота которых доходит до 30-50 %. Гнойные осложнения со стороны культи бедра встречаются в среднем у 9,2 % больных. Длительность лечения больных с гнойно-некротическими осложнениями после ампутации бедра доходит до 1,5-2 месяцев, а летальность составляет 41,9 %.

Цель. Улучшить результаты лечения при гнойных осложнениях ран после высоких ампутаций бедра у больных с диабетической остеоартропатией.

Материал и методы. Под нашим наблюдением находились 352 больных в возрасте от 17 до 84 лет с гнойно-некротическими процессами на нижних конечностях на фоне сахарного диабета. Общее число ампутаций бедра составило 44 (12,5 %). У 9 (20,5 %) больных наблюдали нагноение ран после ампутации бедра.

Больным назначали сахароснижающие препараты, белковые препараты, препараты, улучшающие реологические свойства крови и микроциркуляцию, антибиотики широкого спектра действия, иммуномодуляторы, витамины группы В и С.

Во всех случаях полностью снимали швы с раны культи бедра. Местно производили ежедневные некрэктомии, кварцевание раны с последующей ультразвуковой кавитацией (УЗК)

раневой поверхности с антисептиками. Перевязки производили 2 раза в сутки. Раны рыхло тампонировали турундами, смоченными растворами протеолитических ферментов.

Результаты и обсуждение. К 7-8 суткам раны стали очищаться от гнойно-некротических масс, появилась грануляционная ткань. Пяти больным (основная группа) к этому сроку на рану наложили ранние вторичные швы с оставлением полихлорвиниловых трубок в раневой полости, введенных через отдельные контрапертурные разрезы по боковой поверхности культи бедра. Проводили ежедневно активное капельное проточное промывание раневой полости растворами антисептиков. На 1-2 сутки после операции наблюдали умеренный отек и гиперемию вокруг швов, который исчезал через 3,5±0,3 суток. Швы снимали на 10-11 сутки. У всех больных добились полного заживления ран на 11-12 сутки.

Остальным 4 больным (контрольная группа) наложение вторичных швов осуществляли на 12-13 сутки лечения, т.е. после полного очищения раневой поверхности от гнойно-некротического пласта и появления сочной грануляционной ткани. Метод проточного дренирования у этой группы больных не использован. Рецидивы гнойно-некротических процессов отмечены у 43,7 % больных (повторное нагноение раны культи бедра, пролежни крестцово-ягодичной области). Длительность лечения составила 45±5,2 дня.

Вывод

При гнойных осложнениях послеампутационных ран культи бедра у больных сахарным диабетом метод активного проточного дренирования ускоряет процесс очищения ран от гнойно-некротических тканей, создает условия для наложения ранних вторичных швов и способствует сокращению сроков лечения.

ЛЕЧЕНИЕ ТРОФИЧЕСКИХ ЯЗВ НИЖНИХ КОНЕЧНОСТЕЙ У БОЛЬНЫХ САХАРНЫМ ДИАБЕТОМ

Норчаев Ж.А.

TREATMENT OF THE LOWER LIMB TROPHIC ULCERS IN PATIENTS WITH DIABETES MELLITUS

Norchaev Zh.A.

Ташкентская медицинская академия, Ташкент, Узбекистан

The work deals with the results of complex treatment of 49 patients with the lower limb trophic ulcers when using Kukumazim, a proteolytic enzyme. The use of Kukumazim resulted in 3.3-day reduction in edema stopping, as well as to 3.6-day reduction in purification of trophic ulcer surface. Both granulation appearance and epithelization start for Kukumazim local application were observed 3.8- and 4.6- day earlier, respectively, comparing with the control group. The findings were substantiated by morphological and microbiological studies.

Цель. Изучить результаты лечения трофических язв нижних конечностей у больных сахарным диабетом с применением протеолитического фермента растительного происхождения кукумазим.

Материал и методы. Нами обследованы 72 больных сахарным диабетом с трофическими язвами нижних конечностей. Всем больным проводили комплекс лечебных мероприятий, направленных на коррекцию углеводного, белкового, жирового обменов. В качестве местной терапии 23 больным (контрольная группа) применяли повязки с антисептическими средствами. 49 больным (основная группа) применяли протеолитический полиферментный препарат растительного происхождения кукумазим, полученный сотрудниками института химии растительных веществ Академии Наук Республики Узбекистан из дынного дерева Carica papaya. Активным началом препарата являются ферменты папаин, химопапаин и протеиназа-3, относящиеся к сульфгидрильной группе протеиназ. Кукумазим применяли местно в дозе 10 мг (50 протеолитических единиц). Препарат перед использованием растворяли в 10мл 0,5 %

раствора новокаина. Салфетки, пропитанные раствором кукумазим, накладывали на поверхность трофических язв. Перевязки производили 1-2 раза в сутки**.**

Результаты. Исчезновение признаков воспаления (купирование отека, гиперемии) вокруг трофических язв в контрольной группе больных наблюдали на 9,0±0,8 сутки лечения. В среднем с 11,4±1,1 суток отмечалось очищение поверхности язв от гнойно-некротического пласта. Появление грануляции и эпителизации отмечено на 14,1±0,9 и 19,8±1,5 сутки соответственно. При этом длительность традиционной терапии составило 34,0±3,3 суток.

Применение кукумазима привело к купированию отека и очищению поверхности трофических язв на 3,3 и 3,6 суток раньше (5,7±0,5 и 7,8±0,8 сутки лечения), чем в контрольной группе ($p<0,05$). Появление грануляции при местном применении кукумазима наблюдали на 3,8 суток раньше (10,3±0,8 сутки лечения) по сравнению с контрольной группой ($p<0,05$). Начало эпителизации отмечено с 15,2±1,2 суток лечения. Длительность лечения в основной группе составила 23,7±3,0 дня ($p<0,05$), что на 10,3 суток меньше, чем в контрольной группе.

Полученные результаты обоснованы морфологическими и микробиологическими исследованиями.

Вывод

1. Кукумазим сокращает сроки очищения поверхности трофических язв в среднем на 3,6 дня, стимулирует процесс регенерации на 3,8 суток раньше по сравнению с традиционной терапией.

ЛЕЧЕНИЕ ГЛУБОКОЙ ПАРАПРОТЕЗНОЙ ИНФЕКЦИИ КОЛЕННОГО СУСТАВА

Прохоренко В.М., Злобин А.В.

TREATMENT OF DEEP PARAPROSTHETIC INFECTION OF THE KNEE

Prokhorenko V.M., Zlobin A.V.

ФГБУ «Новосибирский научно-исследовательский институт травматологии и ортопедии им. Я.Л. Цивьяна» МЗ РФ, Новосибирск, Россия

We have experience in treatment of 164 patients with the identified signs of deep surgical site infections (SSIs) (after the knee arthroplasty) using a differentiated approach. 47 patients underwent single-stage re-arthroplasty, 93 ones – implant removal and spacer fitting (as Stage 1 of debridement), 35 patients – arthrodesis using transosseous osteosynthesis method. The differentiated approach to treatment of paraprosthetic infection of the knee has allowed achieving the efficiency of the performed treatment in 82.9-100 % of cases.

Проблема раневой инфекции по-прежнему остается одной из ключевых в современной травматологии и ортопедии, особенно при вмешательствах на крупных суставах.

Цель. Проанализировать результаты лечения пациентов с парапротезной инфекцией коленного сустава, находившихся на лечении в Новосибирском НИИТО с 2010 по 2014 г.

Материалы и методы. Под нашим наблюдением находилось 164 пациента с выявленными признаками глубокой инфекции области хирургического вмешательства (ИОХВ), которым выполнены различные виды оперативного вмешательства: одноэтапное реэндопротезирование - 47, двухэтапное реэндопротезирование: I этап – 93 (удаление эндопротеза и установка спейсера с антибиотиком), II этап – реэндопротезирование коленного сустава – 68, артродез с использованием метода чрескостного остеосинтеза – 35.

Результаты и обсуждение

1. Одноэтапное реэндопротезирование в объеме удаления протеза, санации очага и последующего ревизионного эндопротезирования осуществлено 47 больным.

Одноэтапное реэндопротезирование показало 100 % выживаемость протезов.

2. Двухэтапное реэндопротезирование:

1 этап у всех пациентов включал удаление эндопротеза, санацию очага и постановку спейсера с антибиотиком в соответствии с чувствительностью микроорганизмов – 93 пациента.

Вторым этапом пациентам выполнялось:

1. Ревизионное эндопротезирование через 2-10 мес. после заживления ран и нормализации лабораторных показателей (при грамположительной инфекции) и через 12 мес. (при грамотрицательной инфекции) - выполнено 68 больным.

2. В связи с рецидивом инфекции в области оперативного вмешательства произведен артродез после удаления эндопротеза и установки спейсера 11 пациентам.

На этапе ожидания следующего этапа лечения находится 16 человек после удаления эндопротеза и установки цементного спейсера.

Двухэтапное реэндопротезирование показало эффективность в 85 % случаев.

3. Артродез с использованием метода чрескостного остеосинтеза выполнен 35 пациентам. Показанием к данному виду оперативного лечения служили глубокая парапротезная инфекция с рецидивирующими длительно-функционирующими свищами и клинико-рентгенологическими признаками прогрессирования гнойно-некротического процесса; грамположительная, грамотрицательная флора, нечувствительная к антибиотикам; тяжелая сопутствующая патология.

У 24 пациентов артродез выполнен сразу после удаления эндопротеза, у 11 – на фоне рецидива инфекции после удаления эндопротеза и установки спейсера.

Артродез сформирован у 24, неоатроз – у 3, 5 пациентов находятся на этапе лечения в аппарате. У одной пациентки с тяжелой соматической патологией и рецидивом инфекции по месту жительства выполнена ампутация нижней конечности.

Поставленные задачи, а именно, стойкая ликвидация гнойного процесса в области хирургического вмешательства и создание опороспособности пораженной конечности у пациентов, которым выполнен артродез с использованием метода чрескостного остеосинтеза, решены у 29 пациентов, что составило 82,9 %.

Выводы

1. Инфекционные осложнения после эндопротезирования коленного сустава являются тяжелым заболеванием, требующим сложного, длительного и дорогостоящего лечения.

2. Применение дифференцированного подхода к лечению парапротезной инфекции коленного сустава позволяет добиться эффективности проведенного лечения в 82,9-100 % случаев.

ЭКОНОМИЧЕСКАЯ ЭФФЕКТИВНОСТЬ ЛЕЧЕНИЯ ХРОНИЧЕСКОГО ПОСТТРАВМАТИЧЕСКОГО ОСТЕОМИЕЛИТА ПЛЕЧА МЕТОДОМ ЧРЕСКОСТНОГО ОСТЕОСИНТЕЗА АППАРАТОМ ИЛИЗАРОВА

Сазонова Н.В., Ширяева Е.В., Леончук Д.С., Клюшин Н.М.

ECONOMICAL EFFECTIVENESS OF TREATING CHRONIC POSTTRAUMATIC HUMERAL OSTEOMYELITIS BY TRANSOSSEOUS OSTEOSYNTHESIS METHOD USING THE ILIZAROV FIXATOR

Sazonova N.V., Shiriaeva E.V., Leonchuk D.S., Kliushin N.M.

ФГБУ «РНЦ «ВТО» им. акад. Г.А. Илизарова» Минздрава России, Курган, Россия

We made an economic analysis of treatment of patients with chronic posttraumatic humeral osteomyelitis. We also calculated the actual costs of treatment of 26 patients treated in traumatologic-orthopedic department No 2 in the period of 2011-2013. A comparative analysis made on the basis of statistical information, as well as on that of the cost of the quota of the federal budget and price list for medical services. The economic losses of all kinds identified for chronic posttraumatic humeral osteomyelitis: temporary and permanent ones.

Хронический остеомиелит является широко распространенным заболеванием, составляя до 6 % в структуре патологии опорно-двигательной системы и 7-12 % в ряду заболеваний, относящихся к хирургической инфекции. Понимание масштабов данной проблемы важно для руководства ЛПУ, фондов медицинского страхования и персонала, занимающихся разработкой мер профилактики и эффективного лечения как с точки зрения медицинской проблемы, так и с точки зрения экономической. Однако освещение экономических аспектов данной проблемы в литературе встречается крайне редко.

Цель. Провести экономический анализ лечения пациентов с хроническим посттравматическим остеомиелитом плеча.

Материал и методы. Рассчитаны фактические расходы на лечение 26 пациентов с посттравматическим остеомиелитом плеча, проходивших лечение во 2 –м гнойном травматолого-ортопедическом отделении в 2011 – 2013 годах. Проведен сравнительный анализ на основе статистической информации, стоимости квоты федерального бюджета и прейскуранта на медицинские услуги. Определены виды экономических потерь при хроническом посттравматическом остеомиелите плеча: временные и постоянные. В вычислениях использована «Методология расчета экономических потерь от смертности, заболеваемости и инвалидизации населения». Всем пациентам был произведен монолокальный одномоментный компрессионный остеосинтез, так как дефект кости составлял от 1 до 2,5 см.

Результаты и обсуждение. Фактические затраты на медикаментозное лечение и расходные материалы на одного пациента почти в 3 раза превышают плановые затраты по стандарту. У 18 (69 %) пациентов исследуемой группы при бактериологическом исследовании гнойного очага выявлено наличие различной микрофлоры. Развитие госпитальной бактериемии привело к возрастанию срока стационарного лечения в среднем на 22 дня. Наибольшее увеличение продолжительности пребывания в стационаре выявлено у пациентов с микрофлорой Pseudomonas aeruginosa в среднем на 37 к/дней, наименьшее - с микрофлорой MRSS - на 14 к/дней. Рост экономических затрат при выявлении микрофлоры составил 786284,00 руб. или 49142,75 руб. в среднем на 1 пациента. Наибольшие экономические потери (574420,00 руб.) наблюдались при выявлении возбудителя Staphylococcus aureus, а наименьшие (20888,00 руб.) - при выявлении MRSS. В перерасчете на одного пациента наибольшие экономические потери были при инфицировании Pseudomonas aeruginosa (66069,34 рублей на одного пациента) в связи с увеличенным сроком пребывания в стационаре и терапией дорогостоящими медикаментами. За счет средств федерального бюджета (квота) пролечено 18 пациентов. Стоимость лечения среднестатистического пациента с диагнозом «хронический посттравматический остеомиелит плеча» составляла 139639,00 руб., с выявленной различной микрофлорой - от 165890,00 рублей до 205708,33 рублей, что значительно превышает стоимость федеральной квоты (стоимость одной квоты 130800,00 руб.). С 2014 года часть квот федерального бюджета погружена в систему обязательного медицинского страхования.

Проведен расчет временных (расходы на лечение и пребывание в стационаре пациентов трудоспособного возраста, не получивших группу инвалидности) и постоянных (связанные с утратой трудоспособности - инвалидностью) экономических потерь у исследуемой группы пациентов. Временные экономические потери = Затраты на квотных пациентов + Затраты на платных пациентов + Упущенная выгода в производстве ВРП. Временные экономические потери на 1 пациента с посттравматическим остеомиелитом плечевой кости составили 184989,97 (2034889,62 руб. / 11 чел.) рублей. Постоянные экономические потери = Упущенная выгода от недопроизведенного ВРП + Затраты на лечение и пребывание + Затраты на содержание инвалидов. Постоянные экономические потери на 1 пациента в год соответственно 214631,21 (1502418,47 руб. / 7 чел.) рублей.

11 пациентов до поступления (госпитализации) в Центр имели листок нетрудоспособности с момента получения травмы от 79 до 324 дней. Средняя продолжительность листка нетрудоспособности составила 257,63 дня. Данные пациенты не участвовали в сфере производства и услуг, а значит, экономика региона упустила выгоду, которая в суммовом выражении составила 117407,80 рублей. Экономические потери по исследуемой группе пациентов составили более 3-х миллионов рублей. Однако 17 (65,4 %) пациентов трудоспособного возраста, из них 4 инвалида второй группы, пролеченных методом монолокального компрессионного остеосинтеза аппаратом Илизарова, вернулись к своей прежней профессиональной деятельности.

Исключение остеомиелита из перечня видов дорогостоящей медицинской помощи может привести к тому, что большинство таких больных останется без качественной медицинской помощи. Лечение таких пациентов будет осуществляться в муниципальных учреждениях здравоохранения. Из-за перегруженности травматологических отделений оказание медицинской помощи таким больным будет проблематично, а результат лечения - часто не удовлетворительным. Утрата возможности лечения пациентов с остеомиелитом за счет федерального бюджета существенно снизит шансы получения своевременной и правильной медицинской помощи. Чтобы не допустить данной ситуации врачи вынуждены будут устанавливать как основной клинический диагноз различные посттравматические деформации конечностей, несрастание перелома, а хронический посттравматический остеомиелит выносить в сопутствующий диагноз, что приведет к неправильной статистике.

Заключение. Таким образом, усилия специалистов должны быть направлены на разработку и определение новых подходов и направлений в улучшении качества своевременной специализированной и высокотехнологичной медицинской помощи пациентам с хроническим посттравматическим остеомиелитом. Метод управляемого чрескостного остеосинтеза позволяет одноэтапно комплексно решить задачи по ликвидации хронического гнойного процесса, восстановлению целостности кости и функции сегмента. Снижение экономических потерь возможно за счет комплексного догоспитального обследования пациентов с включением обследования на микрофлору и чувствительность к антибиотикам, снижения предоперационного периода, оптимального выбора лечебной тактики и качества лечения, амбулаторного долечивания пациентов.

РИСКИ РАЗВИТИЯ ПЕРИПРОТЕЗНОЙ ИНФЕКЦИИ ПОСЛЕ ЭНДОПРОТЕЗИРОВАНИЯ СУСТАВОВ

Слободской А.Б., Осинцев Е.Ю., Лежнев А.Г., Воронин И.В., Бадак И.С., Дунаев А.Г.

RISKS OF PERIPROSTHETIC INFECTION AFTER JOINT ARTHROPLASTY

Slobodskoi A.B., Osintsev E.Iu., Lezhnev A.G., Voronin I.V., Badak I.S., Dunaev A.G.

Областная клиническая больница, Саратов, Россия

The authors studied the risk factors of purulent complications after arthroplasty of large joints, developed possible ways of their prediction and prevention. They analyzed the results of treatment of 3210 patients who underwent arthroplasty of large joints. 381 patients underwent arthroplasty of two joints and more. As noted, the patient's gender, the type of implant used for arthroplasty, as well as the character of implant fixation in no way influenced the incidence of periprosthetic infection (PPI). The increase in PPI incidence also was not observed when performing joint surgeries in cases of acute trauma.

Цель. Изучить факторы риска развития гнойных осложнений после эндопротезирования крупных суставов, разработать возможные пути прогноза и профилактики.

Материалы и методы. В период с 1996 г. по настоящее время под нашим наблюдением находилось 3210 больных, которым выполнена 3641 операция эндопротезирования крупных суставов. 381 пациенту заменено два и более сустава. Эндопротезирование тазобедренного сустава выполнено у 2523 больных, коленного сустава у 881, плечевого сустава у 105 и

локтевого сустава - у 132 пациентов. Операций ревизионного эндопротезирования тазобедренного и коленного сустава выполнено 221 у 212 больных. Операций по поводу диспластического коксартроза, врожденных и приобретенных деформаций, в условиях дефицита костной ткани и в других сложных случаях произведено 492. В связи с острой травмой лечился 351 пациент. На 3641операцию диагностировано 58 случаев ППИ, что составило 1,59 %.

Результаты. Анализируя риск развития ППИ мы обследовали пациентов и медицинскую документацию по следующим критериям. Пол и возраст пациентов, индекс массы тела Кетле, наличие или отсутствие сопутствующих системных заболеваний, степень их активности и продолжительность, наличие или отсутствие сопутствующего сахарного диабета, его типа и тяжести, наличие или отсутствие сопутствующих специфических инфекций (ВИЧ, гепатит С и др.), наличие или отсутствие гнойных процессов в анамнезе, количество предшествующих операций на суставе, ревизий эндопротеза, продолжительность операции и объем интра- и послеоперационной кровопотери, какие применялись системы для дренирования раны и реинфузии крови, используемые импланты и характер их фиксации, продолжительность температурной реакции в послеоперационном периоде, опыт хирурга (количество операций в год), выполнялось ли эндопротезирование в сложных случаях (дисплазии, деформации, дефицит костной ткани и др.) или обычных, выполнялась ли операция по поводу острой травмы или в плановом порядке.

Обсуждение результатов. Проанализировав данные по факторам риска развития ППИ после эндопротезирования крупных суставов в зависимости от многих факторов, мы отметили ряд закономерностей. Так, развитие осложнений ППИ в возрастных группах от 31 года до 50 лет наблюдается не чаще, чем в 0,8 – 1,0 % случаев, с незначительным повышением (до 1,6 %) у пациентов от 50 до 70 лет и еще большим ростом (до 2,4 %) у пациентов пожилого возраста старше 70 лет. Отмечена явная закономерность между индексом массы тела (ИМТ) по Кетле и частотой развития ППИ. Так, при нормальном весе, избытке МТ или ожирении I степени, гнойно-воспалительные осложнений развиваются не чаще, чем в 0,3 – 0,7 %. Однако уже при ожирении II ст. отмечается рост осложнений до 2,3 %, III ст. – до 9,3 %, а IV ст. – 55,6 %. При сопутствующих системных заболеваниях (чаще ревматоидный артрит, СКВ и др.) частота развития ППИ возрастает до 3,1 %. Однако обращает на себя явная закономерность между активностью процесса и продолжительностью заболевания. Сопутствующий сахарный диабет, его тип и тяжесть серьезно повышает риск развития ППИ. Так, если при диабете II типа осложнения развились у 7,4 % оперированных, то при диабете I типа эта цифра возросла до 42,8 %. При легкой степени заболевания гнойные осложнения диагностированы у 5,3 % пациентов, средней степени у 12,1 %, а при тяжелой – у 2 больных из 3 оперированных (66,7 %). Явная закономерность к росту ППИ имеет место у ВИЧ инфицированных и больных гепатитом С. Так, из 53 оперированных в этой группе осложнения отмечены у 11 пациентов (20,7 %). Гнойно-септические процессы в анамнезе вне зоны оперативного вмешательства повышают частоту развития ППИ до 13,7 %. Гнойные процессы в анамнезе в области оперативного вмешательства (гнойные артриты, остеомиелиты, ППИ после эндопротезирования) приводят к развитию гнойно-воспалительных процессов у большинства больных (87,1 %). Каждая последующая операция на суставе, так же как и ревизии эндопротеза повышают риск развития ППИ. Так, если эндопротезирование было 1-й операцией на суставе, то гнойно-воспалительные осложнения в последующем не превышали 0,6 – 0,9 %. Если эндопротезированию предшествовала одна операции на суставе (остеосинтез, остеотомии, др. реконструктивно-восстановительные операции) эта цифра возрастала до 1,7 %, после 2-й – до 1,9 %, после 3-й – до 7,7 %, после 4-й – уже до 28,6 % (!!!) и после 5 и более операций до 33,4 % (!!!). Ревизионное эндопротезирование осложнилось развитием ППИ у 17 пациентов из 221, что составило 7,7 %.

Активное дренирование операционной раны специальными системами (Celtrans и аналогичными), имеющими специальные антилипидные, антитромботические и др. фильтры, с возможностью последующей реинфузии аутокрови приводит к снижению риска ППИ с 1,8 % до 0,4 %, т.е. более чем в 4 раза. ППИ после эндопротезирования тазобедренного сустава имела место в 1,5 %, коленного сустава в 1,3 %. Несколько выше частота ППИ была после эндопротезирования плечевого сустава – 2,9 % и локтевого сустава – 5,3 %.

При артропластике в особо сложных случаях (тяжелые диспластические и посттравматические артрозы, врожденные и застарелые посттравматические вывихи головки бедренной кости, дефекты вертлужной впадины и проксимального отдела бедренной кости, дефекты мыщелков бедренной и большеберцовой костей, анкилозы и тяжелые контрактуры суставов) частота развития ППИ повышалась до 5,3 %.

Характерно отметить, что пол больного, вид использованного для эндопротезирования импланта (фирма - производитель), а также характер фиксации импланта никак не повлияли на частоту развития ППИ. Также мы не отметили увеличения частоты ППИ при операциях на суставах по поводу острой травмы.

ВЫБОР МЕТОДА ОСТЕОСИНТЕЗА ТЯЖЕЛЫХ ПОВРЕЖДЕНИЙ БЕДРА ОСЛОЖНЕННЫХ ГНОЙНОЙ ИНФЕКЦИЕЙ

Ташпулатов А.Г., Миразимов Б.Б., Юсупов Т.Ф.

THE SELECTION OF OSTEOSYNTHESIS METHOD FOR SEVERE FEMORAL INJURIES COMPLICATED BY PURULENT INFECTION

Tashpulatov A.G., Mirazimov B.B., Iusupov T.F.

Республиканский специализированный научный центр костно-гнойной хирургии и последствий травм, Ташкент, Узбекистан

The study based on the analysis of the results of treatment of 84 patients with purulent infection-complicated femoral injuries in the acute period, as well as with femoral posttraumatic osteomyelitis. The most favorable results obtained in treatment by the two-stage method using an external fixator.

Проблема лечения больных с травмами бедра, осложненными гнойной инфекцией, является актуальной в связи с неуклонным ростом в последние десятилетия количества пострадавших от тяжелых высокоэнергетических транспортных травм. При сочетанных недугах определение показаний к одноэтапным стабилизирующим операциям на анатомически сложных сегментах (в частности, бедре) остается более сложным вопросом.

Цель. Определить оптимальную хирургическую тактику лечения больных с повреждениями бедра, осложненными гнойной инфекцией.

Материалы и методы. Данное исследование базируется на анализе результатов лечения 84 больных с осложненными гнойной инфекцией повреждениями бедра в остром периоде и посттравматическим остеомиелитом бедренной кости. Преобладали пациенты от 16 до 50 лет. По виду травматизма: автодорожная – у 71, падение с высоты – у 7, бытовая – у 6 больных. Среди пациентов с переломами бедра и повреждениями органов таза выявлены у 6 больных, все они перенесли восстановительные операции по поводу разрыва мочевого пузыря.

После автодорожной травмы имелись переломы обоих бедер у 5 больных с односторонним гнойным осложнением. Сроки от начала гнойного воспаления мягких тканей бедра составляли 2-5 месяцев. Осложнения в виде нагноения послеоперационных ран отмечены у 12 (14 %) больных по поводу закрытого перелома бедренной кости. Погружной метод фиксации открытых переломов бедренной кости массивными металлоконструкциями привел к усугублению и генерализации гнойного процесса у 9 пациентов. Все больные подвергались оперативному лечению.

После соответствующего клинико-рентгенологического, лабораторного обследования и предоперационной подготовки больных выполнены операции, направленные, в первую очередь, на ликвидацию гнойно-некротического процесса. Всем больным проводилась радикальная санация патологического очага, концов отломков, свищевых ходов и удалялись металлические конструкции. Рана несколько раз орошалась растворами перекиси водорода, фурацилина, хлоргексидина и вакуумировалась. Оперативная репозиция и стабилизация отломков бедренной кости являлась важнейшим мероприятием, направленным на устранение шокогенных очагов и профилактику возможного рецидива воспалительного процесса. Учитывая сложность течения гнойно-некротического процесса на бедре, во всех случаях адаптация и фиксация костных отломков была осуществлена чрезкожно крестообразно введенными спицами диаметром 3,0-4,0 мм.

После нормализации состояния пациента в зависимости от вида и характера перелома бедра у 61 больного применяли аппарат внешней фиксации как основной метод лечения.

Результаты. Изучены исходы лечения у 78 больных в клинике центра. Сроки наблюдения составляли от 1 года до 6 лет. Результаты оценивались на основании клинико-рентгенологического обследования пациентов. У всех больных достигнуты положительные исходы лечения.

Заключение. Вопрос реабилитации больных с тяжелыми повреждениями бедра, осложненных гнойной инфекцией, требует постоянного совершенствования хирургической тактики лечения. Наиболее благоприятные результаты можно получить методом двухэтапного лечения пациентов.

ИММУНОЛОГИЧЕСКИЕ ПОКАЗАТЕЛИ В ПРОГНОЗИРОВАНИИ ТЕЧЕНИЯ ПОСЛЕОПЕРАЦИОННОГО ПЕРИОДА У ПАЦИЕНТОВ С ПЕРИПРОТЕЗНОЙ ИНФЕКЦИЕЙ ТАЗОБЕДРЕННОГО СУСТАВА

Чепелева М.В., Клюшин Н.М., Ермаков А.М., Кузнецова Е.И.

IMMUNOLOGICAL PARAMETERS IN PREDICTING THE POSTOPERATIVE COURSE IN PATIENTS WITH PERIPROSTHETIC INFECTION OF THE HIP

Chepeleva M.V., Kliushin N.M., Ermakov A.M., Kuznetsova E.I.

ФГБУ «РНЦ «ВТО» им. акад. Г.А. Илизарова» Минздрава России, Курган, Россия

We examined 46 patients with periprosthetic infection of the hip before surgery. As the data demonstrated, IL-6, $CD14^{+}HLADR$, myeloperoxidase, neutrophil traps were among the highly informative predicting criteria of recurrence development in the early postoperative period, while $CD3^{+}CD4^{+}$ - in the long-term periods after surgical intervention.

Цель. Прогнозирование течения репаративного процесса у больных с перипротезной инфекцией с помощью иммунологических показателей.

Материалы и методы. До операции обследовано 46 пациентов с перипротезной инфекцией тазобедренного сустава (23 мужчины и 23 женщины) в возрасте от 30 до 65 лет. Уровень цитокинов и иммуноглобулинов определяли методом ИФА, показатели клеточного иммунитета - методом проточной цитометрии, показатели фагоцитарной активности нейтрофилов - методом микроскопии. В обследуемую выборку не входили пациенты с аутоиммунными заболеваниями, сопутствующими соматическими заболеваниями в стадии обострения.

Полученные результаты обработаны с помощью методов непараметрической статистики с использованием U-критерия Вилкоксона для независимых выборок, поскольку наблюдаемые признаки не подчинялись нормальному распределению и представлены в виде медиан и интерквартильных размахов.

Результаты и обсуждение. Ретроспективно пациенты были разделены на группы в соответствии с течением послеоперационного периода. В I группу вошли 27 пациентов с отсутствием послеоперационных осложнений на протяжении ближайших 3-х лет, во II группу – 15 пациентов с гнойно-воспалительными осложнениями раннего послеоперационного периода, в III группу – 14 больных с инфекционными осложнениями, возникшими через 12-36 мес. после хирургического вмешательства. Согласно полученным данным, статистически значимые отличия между I группой и II, III группами были выявлены в отношении следующих показателей иммунограммы: $CD3^+CD4^+$, $CD14^+HLADR$, IL-6, миелопероксидазы, нейтрофильных ловушек. При этом наиболее информативными в плане прогнозирования ранних инфекционных послеоперационных осложнений оказались IL-6, $CD14^+HLADR$, миелопероксидаза, нейтрофильные ловушки. При развитии отдаленных послеоперационных осложнений - относительное и абсолютное количество $CD3^+CD4^+$. Анализ групп сравнения показал, что для пациентов из группы с рецидивом было характерно в анамнезе более 3 операций на суставе, наличие микробных ассоциаций и антибиотикорезистентных штаммов микроорганизмов, значительная потеря костной ткани тазобедренного сустава (бедра III-IV и вертлужной впадины II-III типов по Paprosky).

Заключение. IL-6, $CD14^+HLADR$, миелопероксидаза, количество нейтрофильных ловушек относятся к числу высокоинформативных прогностических критериев развития рецидива в раннем послеоперационном периоде, а $CD3^+CD4^+$ - в отдалённые сроки после хирургического вмешательства у больных с перипротезной инфекцией тазобедренного сустава. Использование данных показателей в клинической практике позволит определиться с тактикой лечения, направленной на своевременное купирование воспалительного процесса.

ХАРАКТЕРИСТИКА ПЕРИФЕРИЧЕСКОГО КРОВООБРАЩЕНИЯ И МИКРОЦИРКУЛЯЦИИ ТКАНЕЙ ПО ДАННЫМ ДОППЛЕРОГРАФИЧЕСКОГО ИССЛЕДОВАНИЯ У БОЛЬНЫХ С ХРОНИЧЕСКОЙ КОСТНО-ГНОЙНОЙ ИНФЕКЦИЕЙ

Яхшимуратов К.Х., Ташпулатов А.Г., Шамсиева У.А.

CHARACTERISTIC OF PERIPHERAL CIRCULATION AND TISSUE MICROCIRCULATION BY DOPPLEROGRAPHY DATA IN PATIENTS WITH CHRONIC BONE PURULENT INFECTION

Iakhshimuratov K.Kh., Tashpulatov A.G., Shamsieva U.A.

Республиканский специализированный научный центр костно-гнойной хирургии и последствий травм, Ташкент, Узбекистан

We evaluated the function of vascular bed including microcirculation of the lower limb tissues in 87 patients with chronic bone purulent infection using dopplerography. As demonstrated, the change in the parameters of regional hemodynamics for osteomyelitis occurs already at the initial disease stage. As far as the disease period grows, not only Pourcelot index increases sharply, but the increase in Stewart index is more marked as well. This evidences of the decrease in the elasticity of the walls of vessels and the increase in the resistance to blood running through them.

Изучение нарушений периферического кровообращения и микроциркуляции тканей у больных с хронической костно-гнойной инфекцией является одной из базовых проблем в травматологии и ортопедии.

Цель. Путем допплерографии оценить функции сосудистого русла, в том числе микроциркуляции тканей нижних конечностей у больных с хронической костно-гнойной инфекцией.

Материал и методы. Для оценки роли изменений регионарного кровотока в течении остеомиелита нами был проведен анализ допплерографии у 87 больных с хроническим травматическим остеомиелитом, сочетающимся с ложным суставом и дефектом длинных костей нижних конечностей.

Все больные по течению процесса, сроку заболевания и количеству перенесенных операций были подразделены на 3 группы. В первую группу (до 1 года) вошли 24 (28 %) больных, II группу (до 3-х лет) составили 29 (33 %) больных и III группу (свыше 3-х лет) составили 34 (39 %) больных. В контрольную группу включили 15 практически здоровых лиц (10 мужчин, 5 женщин).

Результаты. Анализ допплерограмм сосудов нижних конечностей показал, что при остеомиелите происходит изменение показателей регионарной гемодинамики уже на начальном этапе заболевания. Так, у больных I группы в 50 % случаев ($P<0,05$) наблюдалось снижение индекса Пурсело на 15,5 %, а индекса Стюарта – на 17,6 % в задней большеберцовой артерии, в то время как в подколенной артерии индекс Пурсело был снижен на 15 %, а индекс Стюарта – на 18,3 %.

В то же время, у 50 % больных ($P<0,05$) этой группы наблюдалось повышение индекса Пурсело в надколенной артерии на 5 %, а индекса Стюарта на 8,7 %, а в задней большеберцовой артерии уже - на 6,9 % и 11,3 % соответственно. Все это свидетельствовало о нарушении тонуса периферических сосудов как по гипотоническому, так и по гипертоническому типу. Причем степень нарушения кровотока зависела от обширности очага поражения и выраженности воспалительного процесса в мягких тканях.

У всех больных II и III группы в 100 % случаев наблюдалось повышение тонуса периферических сосудов с дефицитом кровотока в них. Так, у больных II группы ($P<0,05$) индекс Пурсело в подколенной артерии увеличивался на 10 %, а индекс Стюарта – на 18,3 %. При этом в задней большеберцовой артерии эти индексы повысились на 12,1 % и 21,4 % соответственно. В то же время, больные III группы ($P<0,05$) имели увеличение индекса Пурсело в подколенной артерии на 18,3 %, а индекс Стюарта на 30,5 %; в задней большеберцовой артерии на 24,1 % и 55,1 %.

По мере увеличения срока заболевания наблюдали резкое повышение не только индекса Пурсело, но более выраженное – индекса Стюарта.

Эти данные свидетельствуют о снижении эластичности стенок сосудов и усилении сопротивления движению крови по ним. Четкая зависимость величины индекса Стюарта и Пурсело показывает, что по мере срока течения заболевания и количества перенесенных операций все указанные явления прогрессируют и становятся более выраженными. Таким образом, у больных с хронической костно-гнойной инфекцией (остеомиелитом) наблюдается в 85,7 % случаев ($P<0,05$) нарушение периферической гемодинамики, проявляющееся в виде повышения сосудистого тонуса в пораженной конечности с наличием дефицита кровообращения от 25,5 до 60,5 %.

Таким образом, диагностическими критериями изменения регионарного кровотока при остеомиелите, по данным ультразвуковой допплерографии, являются следующие показатели:

1. Исчезновение диастолического компонента допплерографии в артериях.
2. Уменьшение пиковой систолической скорости.
3. Повышение индексов периферического сосудистого сопротивления (Пурсело и Стюарта).

Заключение. Проведенные исследования показали необходимость включения в комплексную патогенетическую терапию препаратов, обладающих достаточно выраженным действием на восстановление периферического сосудистого нарушения.

КОСТНЫЕ ДЕФЕКТЫ

РОЛЬ КОМПРЕССИОННО-ДИСТРАКЦИОННОГО ОСТЕОСИНТЕЗА С ВВЕДЕНИЕМ КУКУМАЗИМА ПРИ НЕСРОСШИХСЯ ПЕРЕЛОМАХ И ЛОЖНЫХ СУСТАВАХДЛИННЫХ КОСТЕЙ

Абдулхаков Н.Т., Рахимов А.М., Камолов Б.Х.

THE ROLE OF COMPRESSION-DISTRACTION OSTEOSYNTHESIS WITH CUCUMAZIM INFUSION IN NON-UNITED FRACTURES AND PSEUDOARTHROSES OF LONG BONES

Abdulkhakov N.T., Rakhimov A.M., Kamolov B.Kh.

Научно исследовательской институт травматологии и ортопедии Министерства Здравоохранения Республики Узбекистан, Ташкент, Узбекистан

We have developed a new technique for treatment of patients with non-united fractures and pseudoarthroses of long bones which consists in performing extrafocal compression-distraction osteosynthesis with Cucumazim infusion at the dose of 50 PU (proteolytic units) into the zone of pseudoarthrosis. Theanalysisoftheresultsfollowed from one to five years demonstrated high efficiency (96%) of the proposed technique.

В связи с бурным развитием механизации и автоматизации производства, увеличением количества транспортных средств изменился характер и тяжесть травм, увеличилось число сложных, множественных и сочетанных повреждений.

Лечение больных с ложными суставами длинных костей конечностей является одной из актуальных, и втоже время нерешенных проблем современной травматологии и ортопедии. Частота неудовлетворительных исходов при этой патологии достигает 40%.

В последне время широко начали применять в таких отраслях медицины как гинекология, гнойная хирургия, эндокринология, фтизиохирургия ферментный препарат отечественного производства кукумазим, который является экстрактом из плодов дынного дерева. Данных о применениикукумазима при лечении несросшихся переломов и ложных суставов в отечественной и зарубежной литературе мы не нашли.

Совершенствование вопросов лечения несросшихся переломов и ложных суставов, разработка целенаправленных и эффективных средств, положительно влияющих на регенерацию костной ткани и предупреждающих послеоперационные осложнения, снижение инвалидности является актуальной проблемой современной травматологии.

В клинике взрослой травматологии под нашим наблюдением находились 184 больных в возрасте от 16 до 60 лет с несросшимся переломами и ложными суставами длинных костей. По локализации ложных суставов больные распределялись следующим образом:

88 пациентов - большеберцовая кость; 40 пациентов- бедренная кость; 29 пациентов- плечевая кость; 27 пациентов - кости предплечья;

Факторами, влияющими на выбор тактики лечения, являлисьналичие деформации и укорочение сегмента конечности; характер смещения отломков; степень патологической подвижности в области ложного сустава; изменение костной структуры (остеопороз, склероз); степень нарушения микроциркуляции; лимфовенозная недостаточность и социальной статус больного.

Нами разработан новый способ лечения данной категории больных, который включает применение внеочагового компрессионно-дистракционного остеосинтеза с введением кукумазима в область ложного сустава в дозе 50 ПЕ, растворенного в 5 мл 0,5% раствора новокаина. Аппарат для внеочагового остеосинтеза накладывается на 2-ой день после введения фермента. В результате размягчения рубцов при гипо- или гиперваскулярном ложном суставе уже в день наложения аппарата можно устранить часть угловой или осевой деформации, не открывая область ложного сустава.

Перед наложением аппарата Илизарова при ложных суставах большеберцовой кости производили остеотомию малоберцовой кости. Во всех случаях на операционном столе начинали дистракцию для исправления оси конечности, в послеоперационном периоде дистракцию производили тогда, когда стихали боли, до образования диастаза 1-1,5 см. Далее давали компрессию в аппарате до полного контакта костных отломков.

При ложных суставах с наличием металлоконструкции (шурупы, пластинки, штифты и т.д.) производили удаление металлоконструкции и накладывали аппарат Илизарова, а после снятия швов вводили кукумазим в область ложного сустава и на следующий день выполняли дозированную дистракцию, далее - компрессию до полного контакта.

Спустя 6-8 недель на контрольной рентгенографии у большинства пациентов в области конца отломков выявлялась «костная спайка». Дальнейший период стабильной фиксации рентгенологически характеризовался интенсивной минерализацией и смыканием костных отломков.

Анализ полученных результатов, прослеженных от 1 года до 5 лет, показал высокую эффективность (96%) разработанного способа внеочагового компрессионно-дистракционного остеосинтеза с применением кукумазима, что обеспечивает неизвестный ранее темп консолидации ложных суставов длинных костей.

СРАВНИТЕЛЬНАЯ ОЦЕНКА МЕТОДОВ ЛЕЧЕНИЯ КОСТНЫХ КИСТ У ДЕТЕЙ

Абушкин И.А., Носков Н.В., Неизвестных Е.А., Котляров А.Н., Шекунова Ю.Г., Царева В.В.

COMPARATIVE EVALUATION OF THE METHODS FOR BONE CYST TREATMENT IN CHILDREN

Abushkin I.A., Noskov N.V., Neizvestnykh E.A., Kotliarov A.N., Shekunova Iu.G., Tsareva V.V.

ГБОУ ВПО ЮУГМУ Минздрава России, Челябинск, Россия

The work deals with comparative evaluation of the methods for bone cyst treatment in children. We used the method of laser intra-cystic thermotherapy in the main group of patients, puncture treatment – in comparison group I, bone resection with further alloplasty – in comparison group II. We have demonstrated the advantage of laser thermotherapy comparing with other methods.

Актуальность. В настоящее время, несмотря на значительные, часто революционные прорывы в понимании этиопатогенетических механизмов развития данной патологии, проблема лечения костных кист у детей еще далека от решения. Множество предложенных методов имеют свои недостатки: высокую частоту рецидивов, необходимость неоднократного повторения процедур, а также длительную иммобилизацию и реабилитацию. Разработка эффективных малоинвазивных методов лечения костных кист у детей является актуальной в настоящее время.

Целью нашей работы явились разработка и применение новых лазерных малоинвазивных технологий, направленных на улучшение процессов репарации костной ткани, а также сравнительная оценка консервативных и оперативных методов лечения.

Материалы и методы. Всего было пролечено 188 детей с костными кистами в возрасте от 3 до 16 лет. Все дети были разделены на 3 группы: основную - из 108 больных, у которых была применена лазерная внутрикистозная термотерапия, группу сравнения I (54 ребенка), которых лечили пункционным методом, и группу сравнения II из 49 детей, у которых была выполнена сегментарная или краевая резекция участка кости, несущей кисту, с последующей аллопластикой. 23 ребенка в последней группе ранее безуспешно лечились пункционно, поэтому сумма больных по всем группам не совпадает с общим числом пролеченных детей. Больные основной группы и групп сравнения были сопоставимы по полу, возрасту, характеру и длительности заболевания, анатомической локализации и различались лишь способами лечения.

Детям с солитарыми костными кистами проводили 2-3 сеанса лазерной термотерапии с интервалом в 2-3 месяца, а при аневризмальных кистах количество сеансов возрастало до 5-6. Все дети хорошо переносили процедуры лазерной термотерапии, не испытывали неприятных ощущений, болей и осложнений. Больные основной и первой группы сравнения выписывались из стационара на 2-3 день после процедуры. Стационарное лечение больных второй группы сравнения продолжалось в 3-4 раза дольше.

Результаты. Анализируя сравнительные результаты лечения в группах, мы установили, что длительность органотипической перестройки костной ткани после резекции кости с аллопластикой (группа сравнения II) составляла 2-3 года, тогда как после пункционного лечения (группа сравнения I) и лазерной термотерапии (основная группа) продолжительность сокращалась до 5-7 месяцев. Однако пункционное лечение у 17 (31,4 %) детей было неэффективным: никакой положительной динамики не отмечалось, а еще у 5 (9,2 %) пациентов после некоторого улучшения наступил рецидив заболевания. Лазерная термотерапия оказалась эффективной у всех детей, рецидив наступил у одного пациента (0,9 %).

ТАКТИКА ЛЕЧЕНИЯ ДЕФЕКТОВ ДЛИННЫХ КОСТЕЙ НИЖНИХ КОНЕЧНОСТЕЙ У РАНЕНЫХ И ПОСТРАДАВШИХ

Бабич М.И., Петров В.К., Цемко Т.Д.

THE TACTICS OF TREATING DEFECTS OF THE LOWER LIMB LONG BONES IN THE WOUNDED AND INJURED PERSONS

Babich M.I., Petrov V.K., Tsemko T.D.

ФГУ «ГВКГ им. Н.Н. Бурденко Минобороны России», Москва, Россия

We analyzed the results of treatment of 55 wounded persons and patients with femoral defects, and those of 89 wounded persons and patients with leg bone defects. The transosseous osteosynthesis method according to Ilizarov and its modifications formed the basis of treatment of femoral and leg defects. The analysis of the results evidenced of the necessity of creating optimal conditions for proper regenerated bone formation through the wider introducing osteoplasty of different kinds, and in some cases – through using stable intraosseous osteosynthesis in order to improve functional outcomes of treatment.

Основным методом замещения дефектов длинных костей нижних конечностей является метод несвободной костной пластики по Илизарову, позволяющий в абсолютном большинстве случаев добиться благоприятных результатов. Однако при замещении больших (10-20 см) и сверхбольших (более 20 см) дефектов длинных костей конечностей сроки лечения остаются длительными. Более чем в 70 % случаев, по данным отечественных и зарубежных исследователей, формируются гипотрофические и атрофические дистракционные регенераты, а также отмечается замедление сращения или образование ложного сустава в области стыковки костных фрагментов.

Материалы и методы. В ГВКГ им. Н.Н. Бурденко на стационарном лечении за период с 1995 по 2015 год находилось 55 раненых и больных с дефектами бедренной кости и 89 раненых и больных с дефектами костей голени. Малые дефекты бедренной кости (1-5 см) наблюдались в 7 случаях, средние (6-9 см) – в 20, большие (10-19 см) – в 19 и сверхбольшие (более 20 см) – в 9. На голени соответственно: малые – в 22, средние – в 27, большие – в 21 и сверхбольшие – в 19 случаях.

В основу лечения дефектов бедра и голени был положен метод чрескостного остеосинтеза по Илизарову и его модификации.

Результаты. Отличные результаты, характеризующиеся полным восстановлением анатомии, функции и отсутствием жалоб, отмечены у 39 (27,1 %) раненых и больных. Хорошие результаты, характеризующиеся замещением костного дефекта прочным регенератом и сращением на стыке фрагментов костей с незначительным ограничением движений в смежных

суставах и сохранением годности к военной службе, отмечены у 61 (42,4 %) пациентов. Удовлетворительные результаты, характеризующиеся замещением костного дефекта прочным регенератом и сращением на стыке фрагментов костей, восстановлением опороспособности, некоторым нарушением оси конечности, умеренным ограничением движений в суставах до 30 % и укорочением конечности до 4 см отмечены у 44 (30,5 %) раненых и больных.

При анализе ближайших и отдаленных результатов лечения у 144 раненых и больных установлено, что во всех случаях была восстановлена длина и опороспособность конечности. Общие сроки лечения и реабилитации составили в среднем 340±26,1 суток или 43,5 дней на 1 см замещенного костного дефекта. При этом, в зависимости от величины замещаемого костного дефекта, на период стабилизации аппарата до созревания полноценного костного регенерата приходится от 50 до 80 процентов от общего срока лечения. Длительные сроки лечения раненых и больных с большими и сверхбольшими дефектами длинных костей нижних конечностей, как правило, были обусловлены формированием гипо- и атрофических дистракционных регенератов либо отсутствием сращения на стыке костных фрагментов, что потребовало выполнения практически у всех пациентов операций костной ауто- и аллопластики и их комбинаций. После прекращения фиксации аппаратом Илизарова был необходим достаточно продолжительный период медицинской реабилитации, включающий разумные сочетания консервативных и последующих хирургических методов лечения. Основными реконструктивными операциями в этот период являлись артролиз, тендолиз, миолиз, транспозиция сухожилий, невролиз, шов нерва, дренирование очагов хронического остеомиелита и костная пластика остаточных костных полостей.

Заключение. Анализ полученных результатов свидетельствует о необходимости создания оптимальных условий для формирования полноценного костного регенерата путем более широкого внедрения различных видов костной пластики, а в некоторых случаях - применения стабильного внутрикостного остеосинтеза с целью улучшения функциональных исходов лечения.

ДИФФЕРЕНЦИРОВАННЫЙ ПОДХОД К ЗАМЕЩЕНИЮ КОСТНЫХ КИСТОЗНЫХ ОБРАЗОВАНИЙ

Белокрылов Н.М.[1], Белокрылов А.Н.[1], Сотин А.В.[2], Демидов Ф.А.[2]

DIFFERENTIATED APPROACH TO FILLING BONE CYSTS

Belokrylov N.M.[1], Belokrylov A.N.[1], Sotin A.V.[2], Demidov F.A.[2]

[1]ГБУЗ ПК «ГДКБ № 15», [2]Пермский национальный исследовательский политехнический университет, Пермь, Россия

132 patients at the age of three-17 years with monoosseous bone involvements due to tumor and tumor-like diseases underwent surgeries. The number of boys about 1.5-fold exceeded that of girls. The defect filling after pathologic content removal was the method of choice. 65 patients underwent free and non-free (six) autoplasty, various substitute materials ("Chronos", LitAr, "Bone Medik", highly-cellular porous carbon /HCPC/) used in 46 children (including combined with autologous bone in 16), different techniques of bifocal osteosynthesis used in 21 patients. The authors performed clinical-and-X-ray examination, ultrasonography, histologic verification, evaluated patient's quality of life, studied loadings the constructed mathematical model of the hip with defect modeling. They proposed the working classification of defects, developed the criteria of selecting a treatment variant, successfully used their own techniques of treatment. Good and excellent results obtained in all the patients including three patients with the marginal recurrences healed. There were no contractures after surgery.

Опухоли и опухолеподобные заболевания костной ткани в детском возрасте несут за собой дополнительную проблему, которая сводится не только к удалению чужеродных тканей, но и к замещению дефектов. Основная актуальность связана с тем, что патология часто встречается и занимает законное четвертое место среди детей. Определённых стандартов и рекомендаций по применению чужеродных материалов нет, практически не применяются и альтернативные способы лечения.

Цель. Разработать дифференцированный подход к замещению дефектов кости при опухолевых и опухолеподобных заболеваниях для повышения эффективности хирургического лечения.

Материал и методы. Всего в исследование включены 132 пациента с 3 до 17 лет с монооссальными поражениями кости опухолевыми и опухолеподобными заболеваниями, мальчиков было примерно в 1,5 раза больше, чем девочек. Фактов прорыва содержимого кист в полость сустава не выявлено. Выполняли различные варианты замещения острых дефектов после санации очага. У 65 больных проведена свободная и несвободная (6) аутопластика, различные замещающие материалы (“Chronos”, ЛитАр, “Bone Medik”, высокоячеистый пористый углерод – ВПЯУ) применяли у 46 детей (в том числе в комбинации с аутокостью - 16), у 21 больного применяли различные варианты билокального остеосинтеза. Проводили клинико-рентгенологическое исследование, по показаниям ультрасонографию, оценивали качество жизни пациента, изучали нагрузки на построенной математической модели тазобедренного сустава, всем больным проводили гистологию, которую по показаниям верифицировали с европейскими специалистами. Для изучения очагов деструктивных кист костной ткани использовали созданную пространственную неоднородную анизотропную линейно-упругую конечно-элементную модель тазобедренного сустава. На основе расчета полей напряжений, возникающих в изучаемом типе тазобедренном суставе, изучали особенности доступов, риск исходов кистозных образований в зависимости от локализации и распространённости процесса. Построены индивидуальные математические модели на основе рентгенографии и спиральной, трёхплоскостной компьютерной томографии.

Результаты и обсуждение. Для удобства разработана и принята рабочая классификация. Разработаны и успешно применены собственные способы лечения (патент № 2447855 от 20.04.2012, рацпредложения Пермской государственной медицинской академии № 2654 и 2655 от 15.09.2014). Использованы известные и собственные материалы и методы лечения. У всех оперированных больных замещение оказалось эффективным с полной перестройкой костной структуры, за исключением 3 больных, у которых отмечены рецидивы полости. Остаточные дистрофические полости не содержали рецидивирующих участков удалённой патологической ткани, как правило, были анатомически представлены остаточными краевыми дефектами кости и были успешно замещены различными материалами. У больных после применения билокального остеосинтеза при значительных дефектах плеча и большеберцовой кости рецидивов не было, а показания к этим методам лечения были связаны с дефектами кости не менее ¼ протяженности, риском рецидивов таких значительных опухолей, сопутствующие ложные суставы, отставание роста сегмента, обычно с вовлечением ростковых зон, агрессивным течением патологического процесса. Значительной разницы в клинических результатах замещения различными материалами в отдалённом периоде не выявлено, было отмечено некоторое снижение качества жизни в ранние сроки у детей, которым требовались дополнительные доступы для взятия трансплантата. В отдалённый период качество жизни у больных различных групп нивелировалось. Специфических осложнений, связанных с использованием различных методов лечения, не было выявлено. У ряда больных требовалось применение фиксирующих устройств, применение которых определялось особенностями очага, результатами изучения трёхмерной математической модели, риском патологических переломов. После патологических переломов с полным разобщением отломков металлофиксация была применена во всех случаях. Особое внимание уделяли на сохранение функции суставов оперированных сегментов. В целом у всех больных отмечены хорошие и отличные результаты лечения, включая замещение дефектов в эпифизах кости и головке бедра. Контрактур смежных

суставов не было отмечено ни в случаях обычного замещения, ни после применения аппарата Илизарова.

Выводы

1. Использование различных замещающих материалов и аутокости у больных принципиально отличаются лишь снижением качества жизни в ранние сроки после операции у больных, которым требовалось взятие аутотрансплантата. В отдалённые сроки эта разница нивелируется.

2. При замещающих операциях при адекватной реабилитации функция смежных суставов не нарушается даже при эпифизарной локализации при отсутствии проникновения содержимого кисты в полость сустава.

ПРИМЕНЕНИЕ ОСТЕОПЛАСТИЧЕСКОГО МАТЕРИАЛА «КОЛЛАПАН» НА ФОНЕ ЧРЕСКОСТНОГО ОСТЕОСИНТЕЗА В ОНКОЛОГИИ КИСТИ

Варганов Е.В.

THE USE OF COLLAPAN OSTEOPLASTIC MATERIAL THROUGH TRANSOSSEOUS OSTEOSYNTHESIS IN BONE ONCOLOGY

Varganov E.V.

Центр хирургии кисти ЦМУ «Парацельс», Челябинск, Россия

The material is based on the analysis of the results of treatment of 110 patients treated at the Center of the Hand Surgery within the period of 2007-2015 using "CollapAn" to fill the defects of the wrist bones, metacarpals and finger phalanges which developed after tumor excochleation or bone resection due to tumoral involvements. "CollapAn" used in the form of granules, plates, and gel. The Ilizarov and Obukhov fixators used for bone fixation.

Цель. Изучение результатов применения биоматериала «КоллапАн» на фоне чрескостного остеосинтеза аппаратами внешней фиксации при замещении костных дефектов в процессе лечения пациентов с опухолями кисти.

Материалы и методы. За период 2007-2015 гг. оперировано 110 пациентов с применением «КоллапАна» для замещения дефектов костей кисти, возникших после экскохлеации опухолей или резекции костей вследствие опухолевых поражений. Использовался «КоллапАн» в виде гранул, пластин и геля. С целью фиксации костей - аппараты Илизарова и Обухова. С 2013 года все оперативные вмешательства проводятся нами по стационарзамещающим технологиям. Пациенты не госпитализируются.

Костный дефект заполняли «КоллапАном» до двух третей его объёма с послойным ушиванием раны и обязательным её дренированием. Гидратация имплантируемого материала происходила внутри костной полости. В последующем биоматериал жестко фиксировался с формированием костно-тканевого регенерата повышенной морфологической плотности.

В нескольких случаях (5) мы использовали «КоллапАн» при тотальном опухолевом поражении кости. Благодаря сочетанию остеопластики с дистракцией в аппарате (с целью создания диастаза между здоровыми костями и трансплантатом) и стабильной фиксацией получены хорошие функционально-косметические результаты.

Интерес представляет также опыт использования «КоллапАна» с целью стимуляции процессов репаративной регенерации на фоне проведенной аутопластики в условиях чрескостного остеосинтеза (29 наблюдений). После проведения аутоостеопластических операций гранулы материала «КоллапАн» рыхло укладывали в дефекты между костью и трансплантатом. В случае необходимости ускорения репаративных процессов на границе кость – трансплантат на ранних и поздних сроках после оперативного лечения применяли «КоллапАн» - гель, который вводился из шприца в условиях перевязочного кабинета.

Результаты. Оценены результаты лечения. Ближайшие результаты - у всех 110 больных. В 11 случаях отмечено небольшое расхождение краев ран с отхождением части гранул. Других осложнений отмечено не было. Аллергических реакций на «КоллапАн» не отмечено. По данным рентгенологического исследования во всех случаях отмечено сращение на границе кости и трансплантата с образованием костной ткани без гипертрофических явлений. В местах непосредственной имплантации «КоллапАна» не выявлено литических изменений со стороны костной ткани. Формирование костной мозоли высокой плотности происходило к 2–3 месяцам с момента операции (без применения «КоллапАна» аналогичная рентгенологическая картина отмечена нами на 1 – 1,5 месяца позднее).

Отдаленные результаты в сроки от 1 года до 8 лет оценены у 92 пациентов по принципам функционального восстановления конечности и с позиций рецидивов опухолевого процесса. Рецидивы, потребовавшие повторного оперативного вмешательства, выявлены у 9 больных. Функция кисти у всех оперированных восстановлена в полном объёме.

Выводы. 1. Доступность и перспективность применения «КоллапАна» позволяет рекомендовать широкое его применение в учреждениях, занимающихся реконструктивно - восстановительной хирургией кисти.

2. Метод Г.А. Илизарова не только расширяет перспективы реконструктивно-восстановительной онкологии кисти, но и даёт возможность более полноценно реализовать идею восполнения различных её функциональных единиц в сочетании с костной пластикой вне зависимости от степени распространённости опухолевого процесса.

ПИГМЕНТНЫЙ ВОРСИНЧАТО-УЗЛОВОЙ СИНОВИТ КИСТИ: ОПУХОЛЕВАЯ ФОРМА

Варганов Е.В., Мосин К.А., Бикмуллин Д.И.

PIGMENTED VILLONODULAR SYNOVITIS OF THE HAND: A TUMORAL FORM

Varganov E.V., Mosin K.A., Bikmullin D.I.

Центр хирургии кисти ЦМУ «Парацельс», Челябинск, Россия

The material is based on the analysis of 25 case records of patients with pigmented villonodular synovitis of the hand who treated in the Center of the Hand Surgery within the period of 1992-2015. The tumoral form revealed in four patients. The results of treatment traced in these female patients.

Введение. Пигментный ворсинчато-узловой синовит (ПВУС), впервые описанный в 1941 году, наблюдается в основном у лиц молодого и среднего возраста. Этиологические факторы и механизм развития пигментного ворсинчато-узлового синовита неизвестны. Ранее была общепризнанной точка зрения, что ПВУС представляет собой гранулематозный воспалительный процесс в синовиальной оболочке (синовит). Современные цитогенетические исследования выявили в разрастающихся клетках синовиальной оболочки пораженных суставов хромосомные аберрации и признаки атипической пролиферации, что является признаком опухолевого образования. Таким образом, большинство авторов сегодня склонно считать ПВУС доброкачественным медленно развивающимся опухолевым процессом. С.Т. Зацепиным и С.С. Родионовой в 1987 г. описана опухолевая форма заболевания. При наличии опухолевых форм возможно появление и озлокачествления или злокачественной формы. F.Schajowicz (1981) сообщает, что злокачественная трансформация — исключительно редкое явление и что он наблюдал ее только в одном случае, когда после двух рецидивов процесса в коленном суставе развилась озлокачествленная пролиферация гистиоцитов и больной умер через 1 год после ампутации с легочными метастазами. Злокачественные формы заболевания у 6 больных описали такие авторитетные специалисты как F.Berton, K.K.Unni, J.W.Beabou, F.H.Sim (1997). При этом 4 больных умерли от метастазов в легкие. Сообщений об опухолевой трансформации ПВУС при поражениях кисти в доступной литературе нами не найдено.

Целью работы явилось изучение возможностей адекватного лечения пациентов с опухолевой формой пигментного ворсинчато-узлового синовита кисти.

Материалы и методы. За период 2004-2015 гг. в Центре хирургии кисти пролечено 25 больных с пигментным ворсинчато-узловым синовитом кисти. Опухолевая форма выделена нами у 4 пациенток (16,0 %) в возрасте от 18 до 30 лет. У них отмечен прогрессирующий рост специфической ткани с образованием массивных опухолевых узлов, представлявших темно-бурую опухолевую массу с большой активностью роста. Патологическая ткань при этом разрасталась без всякой связи с синовиальной оболочкой. Имели место значительные остеолитические процессы прилежащих костей запястья (2), пястных костей (1) и пястно-фалангового сустава (1). На операциях произведено удаление опухолевых разрастаний с резекцией поражённых участков костей. Далее – остеопластика (3) и остеоартропластика (1) с проведением чрескостного компрессионно-дистракционного остеосинтеза по Илизарову. Морфологически было представлено описание микроскопической картины, характерной для обычного пигментного ворсинчато-узлового синовита.

Результаты и обсуждение. Результаты оценены по функционально-косметическому принципу у 3 пациенток с опухолевой формой заболевания в сроки от 4 до 10 лет (четвёртая больная в настоящее время находится на лечении). У одной пациентки дважды возник местный рецидив опухоли и метастаз в мягкие ткани предплечья (потребовались дополнительные оперативные вмешательства). Исходом заболевания явился анкилоз лучезапястного сустава. У двоих больных осложнений отмечено не было.

Вывод. Опухолевая форма пигментного ворсинчато-узлового синовита кисти требует специфического подхода к оперативному лечению с соблюдением онкологических (абластичность), ортопедических (функция) и пластических (форма) принципов сохранения конечности.

ВАРИАНТЫ ЧРЕСКОСТНОГО ОСТЕОСИНТЕЗА В ЛЕЧЕНИИ ДЕТЕЙ С ДЕФЕКТАМИ ДЛИННЫХ КОСТЕЙ НИЖНИХ КОНЕЧНОСТЕЙ

Гаркавенко Ю.Е.

TRANSOSSEOUS OSTEOSYNTHESIS VARIANTS IN TREATMENT OF CHILDREN WITH LOWER LIMB LONG BONE DEFECTS

Garkavenko Iu.E.

ГБОУ ВПО СЗГМУ им. И.И. Мечникова МЗ РФ, ФГБУ «НИДОИ им. Г.И. Турнера» МЗ РФ, Санкт-Петербург, Россия

The work deals with the variants of using the techniques of transosseous compression-distraction osteosynthesis in children with defects of the lower limb long bones after hematogenous osteomyelitis at the stages of surgical treatment.

Реабилитация детей с дефектами длинных костей после гематогенного остеомиелита представляет собой трудную задачу и требует многоэтапного хирургического лечения. Длительность лечебных мероприятий обусловлена не только необходимостью восстановления целостности, но и длины поражённого сегмента конечности из-за её укорочения в результате пагубного влияния воспалительного процесса на метаэпифизарные зоны роста.

С **целью** анализа эффективности применения методик чрескостного компрессионно-дистракционного остеосинтеза изучены результаты лечения 10 детей, 4 мальчиков и 6 девочек в возрасте от 2,5 до 17 лет с дефектами бедренной и большеберцовой костей, сформировавшимися после перенесённого в возрасте от 8 месяцев до 15 лет гематогенного остеомиелита.

Материалы и методы. С 2003 по 2013 год чрескостный компрессионно-дистракционный остеосинтез у детей с дефектами длинных костей нижних конечностей применён в 19 случаях.

У 7 детей он использован для формирования межфрагментного диастаза, у 6 – с целью фиксации сегмента конечности после устранения дефекта кости и у 6 – с целью восстановления длины поражённой нижней конечности.

В клинической картине у детей преобладали укорочение конечности, деформация и патологическая подвижность в пределах поражённого сегмента на фоне рубцовых изменений мягких тканей в зоне патологического процесса, ограничение функции смежных суставов.

Результаты. Для восстановления целостности кости использованы варианты костной ауто- и аллопластики. С целью восстановления длины поражённой нижней конечности применены методики моно- и билокального дистракционного остеосинтеза бедра и голени. Достигнуто удлинение нижней конечности на величину от 6 до 21 см при индексе дистракции от 3,9 до 10,5 дн/см, восстановлены её длина и функция.

Заключение. Применение методик чрескостного компрессионно-дистракционного остеосинтеза по Илизарову является вариантом выбора в реабилитации детей с дефектами длинных костей после перенесённого гематогенного остеомиелита на этапах хирургического лечения.

НЕКОТОРЫЕ КЛИНИКО-МОРФОЛОГИЧЕСКИЕ КОРРЕЛЯЦИИ У БОЛЬНЫХ С ПОСЛЕДСТВИЯМИ ПЕРЕЛОМОВ ЛАДЬЕВИДНОЙ КОСТИ

Григоровский В.В., Страфун С.С., Тимошенко С.В.

SOME CLINICAL-AND-MORPHOLOGICAL CORRELATIONS IN PATIENTS WITH SCAPHOID BONE FRACTURE CONSEQUENCES

Grigorovskii V.V., Strafun S.S., Timoshenko S.V.

«ГУ Институт травматологии и ортопедии Национальной АМН Украины», Киев, Украина

This work deals with studying the pathomorphological changes in the wrist tissues, and their correlation dependences on some clinical and visualizing parameters in 55 patients with scaphoid bone fracture consequences. The pathohistological and morphometric investigation has allowed revealing the differences and dependences which are important for pathogenesis understanding, as well as for the improvement of diagnosing and predicting the wrist osteoarthrosis course.

Целью работы было установить зависимости между некоторыми анамнестическими, клиническими, визуализирующими показателями, с одной стороны, и морфологическими показателями состояния тканей кистевого сустава – с другой стороны, у больных с последствиями переломов ладьевидной кости (ЛВК) запястья.

Материал и методы. Материалом исследования послужили фрагменты тканей кистевого сустава, полученные при выполнении корригирующих вмешательств у 55 больных с остеоартрозом кистевого сустава (ОАКС) вследствие несращения ЛВК после ее перелома. Изучали ряд клинических и визуализирующих показателей и морфологические градационные показатели частоты встречаемости изменений и корреляционные зависимости.

Результаты. При высокой степени выраженности поражения суставных поверхностей суставной хрящ был почти полностью разрушен, присутствовали остатки дистрофичного хряща, либо суставная поверхность была образована склерозированной оголенной костью. Вариантами структуры псевдоартрозных поверхностей ЛВК были преобладание хрящевой ткани, поверхность, покрытая фиброзной тканью, поверхность, образованная склерозированной костью. В спонгиозе участки остеонекрозов были довольно распространенными, при этом в костном мозге встречались некрозы и/или крупнопетлистое фиброзирование, признаки продолжающейся перестройки губчатой кости. В большинстве биоптатов в синовиальном слое капсулы наблюдались гипертрофия ворсинок, фиброзирование собственной пластинки, участки продуктивного воспаления с гиперемией микроциркуляторного русла, периваскулярными мононуклеарными или мононуклеарно-плазмоцитарными инфильтратами различной плотности.

Из дистрофически-деструктивных изменений (ДДИ) суставной поверхности ЛВК наиболее часто встречались случаи ОАКС средней степени; из ДДИ псевдоартрозной поверхности – случаи с покрытием незрелым хрящом, во всех случаях в спонгиозе регистрировались остеонекрозы; более чем в 2/3 случаев синовиит капсулы кистевого сустава отсутствовал или соответствовал воспалению низкой активности. Максимальные значения коэффициента ассоциации выявлены в парах показателей: "давность травмы – ДДИ псевдоартрозной поверхности ЛВК" – зависимость положительная, достоверная; "интенсивность боли – остеонекрозы в ЛВК" – зависимость положительная, достоверная; "выраженность контрактуры кистевого сустава – гипертрофия ворсинок синовиального слоя капсулы кистевого сустава" – зависимость положительная, с вероятностью ошибки параметра <0,1.

Вывод. Патологические изменения в тканях кистевого сустава при остеоартрозе вследствие несращения перелома ладьевидной кости являются последствиями острого травматического нарушения кровоснабжения в ЛВК и суставной капсуле и проявлениями воспалительных, дистрофически-деструктивных и репаративных процессов.

ПОЛИМОРФИЗМ ГЕНА TGFB1 (ARG25PRO) И ГЕНА EGFR (A2073T) У БОЛЬНЫХ С НАРУШЕНИЕМ КОНСОЛИДАЦИИ ПЕРЕЛОМОВ

Гусев К.А., Усков С.А., Мироманов А.М.

POLYMORPHISM OF TGFB1 (ARG25PRO) GENE AND EGFR (A2073T) GENE IN PATIENTS WITH FRACTURE CONSOLIDATION DISORDER

Gusev K.A., Uskov S.A., Miromanov A.M.

ГБОУ ВПО «Читинская Государственная медицинская академия» Минздрава России, Чита, Россия

The work deals with the results of the study of the incidence of the genotypes of transforming growth factor beta-1 ($TGF\beta_1$ Arg25Pro) gene polymorphic marker and that of epidermal growth factor receptor (EGFR A2073T) in patients with limb long bone fractures in the Zabaikalsky Krai. The genotype Pro/Pro of TGFβ1 (Arg25Pro) gene polymorphism and genotype T/T of EGFR receptor in A2073T gene polymorphism associated with delayed fracture consolidation development.

Актуальность изучения механизмов нарушений консолидации при переломах длинных костей конечностей определяется значительной частотой возникновения данных осложнений, трудностью их лечения и высоким уровнем инвалидности.

Цель. Изучить частоту встречаемости генотипов полиморфного маркера гена трансформирующего ростового фактора бета-1 ($TGF\beta_1$ Arg25Pro) и рецептора в гене эпидермального фактора роста (EGFR A2073T) у пациентов с неосложненным течением переломов длинных костей конечностей и развитием замедленной консолидации.

Материалы и методы. Обследовано 108 пациентов в возрасте от 20 до 40 лет с переломами длинных костей конечностей. I группу составили 62 пациента с неосложненным течением переломов (группа клинического сравнения). II группа - 46 больных с нарушением консолидации переломов по типу замедленной консолидации. Сформированные группы являлись однородными как по возрасту, полу, характеру и локализации переломов, так и по проводимому лечению. Из групп исключались пациенты, с какой-либо сопутствующей патологией. Материалом для молекулярно-генетического анализа служили образцы ДНК, выделенные из периферической венозной крови. Для исследования выбрана точковая мутация $TGF\beta_1$ в позиции 25 (Arg>Pro) и мутация рецептора EGFR в позиции 2073 (A>T). В работе использовались стандартные наборы праймеров научно-производственной фирмы «Литех»-«SNP» (Москва). Полученные данные обработаны с помощью программы «BIOSTAT».

Результаты. В группе с развитием замедленной консолидации регистрировалось достоверно частое обнаружение генотипа -25Pro/Pro и редкое генотипа -25Arg/Arg гена $TGF\beta_1$,

не только в сравнении с группой здоровых резидентов, но и больными с неосложнённым течением переломов (p=0,0001). Расчет относительного риска (ОР) выявил положительную ассоциацию аллеля -25Pro гена TGFβ_1 с развитием замедленной консолидации переломов длинных костей (5,33 Доверительный интервал (ДИ) [2,95-9,64]). Генотип -25Pro/Pro гена TGFβ_1 также ассоциирован с развитием замедленной консолидации (ОР 21,45 при доверительном интервале - ДИ от 5,87 до 78,43). Генотип -2073T/T гена EGFR в 6,3 раза чаще регистрировался у пациентов с нарушением консолидации по сравнению со здоровыми лицами (p=0,0001) и в 5,2 раза чаще, чем у пациентов с неосложненным течением переломов (p=0,0001). Расчет ОР также выявил положительную ассоциацию генотипа -2073T/T гена EGFR с развитием замедленной консолидации переломов, как с группой контроля, так и группой клинического сравнения (ОР=11,5, ДИ [4,56-29,01 и ОР=9,33, ДИ [3,36-25,92], соответственно).

Вывод. Генотип -25Pro/Pro полиморфизма гена TGFβ_1 и генотип -2073T/T полиморфизма гена EGFR ассоциированы с развитием замедленной консолидации переломов.

ЭКСПЕРИМЕНТАЛЬНОЕ МОДЕЛИРОВАНИЕ ПСЕВДОАРТРОЗА

Дедух Н.В., Рахимов А.М.

PSEUDOARTHROSIS EXPERIMENTAL MODELING

Deduh N.V., Rahimov A.M.

Институт патологии позвоночника и суставов им. проф. М.И.Ситенко НАМН Украины, Харьков, Украина
Научно исследовательской институт травматологии и ортопедии Министерства Здравоохранения Республики Узбекистан, Ташкент, Узбекистан

We performed experiments in 14 white laboratory rats. We made two models of pseudoarthrosis which approached to a true pseudoarthrosis by its pathologic-anatomic characteristic. The developed models of pseudoarthrosis can be used for preclinical studies – working out the methods of biological and pharmacological therapy, surgical tactics of treatment using new biomaterials.

Посттравматические псевдоартрозы (синоним - ложный сустав) составляют 2-3 % среди всех переломов. Чаще всего они возникают на большеберцовой кости, костях предплечья, реже — на бедренной и плечевой костях. Врождённые псевдоартрозы локализуются на голени и составляют 0,5 % от всей врождённой патологии опорно-двигательного аппарата.

Целью исследования явилось изучение клинико-морфологических признаков формирования ложного сустава бедренной кости крыс в условиях разработанных нами экспериментальных моделей.

Для достижения поставленной цели был использован комплексный методический подход, включающий оперативные вмешательства, рентгенографию и гистологические методы исследования для оценки воспроизведенных моделей псевдоартроза.

Материалы и методы. Эксперименты выполнены на 14 белых лабораторных крысах, содержащихся на стандартном рационе питания.

После погружения животного в наркоз и обработки области оперативного вмешательства по латеральной поверхности бедра осуществляли продольный разрез кожи и подкожной жировой клетчатки. Разъединяли глубжележащие слои мышц, обнажая среднюю треть диафиза. Далее, с помощью пилы Джигли, проводили поперечную остеотомию в середине диафиза бедренной кости.

Затем животные были разделены на две группы. В первой группе дополнительной фиксации после остеотомии не использовали. Опора на конечность у животных была ограничена, имела место «болтающаяся» конечность. Во второй группе в течение 14 дней использовали дополнительную фиксацию костных отломков при помощи полихлорвиниловой трубки от системы для внутривенных инфузий длиной 2–3 см, укрепленной медной проволокой. Данный вид иммобилизации обеспечивал фиксацию костных отломков на ранний срок и

позволял животным передвигаться по клетке, нагружая конечность. Однако на 14 сутки на этапе формирования тканеспецифических структур регенерата (мягкотканного регенерата) иммобилизация была снята. Животные опирались на функционально неполноценную конечность. В этих случаях ложные суставы возникают при нарушении процесса регенерации костной ткани и при условиях, замедляющих стимулирование и образование костного регенерата.

Результаты. Нами получены две модели ложного сустава, приближающегося по патологоанатомической характеристике к истинному ложному суставу. При сравнении этих видов моделей преимущество отдается моделированию псевдоартроза по типу, представленному во второй серии эксперимента, так как в этой серии воспроизводимость псевдоартроза составляла 100 %. Кроме того, псевдоартроз у животных уже развивался на 49 сутки, тогда как при использовании других моделей на 56, 90 и 120.

Заключение. Разработанные модели псевдоартроза могут быть использованы для доклинических исследований – отработки методов биологической и фармакологической терапии, хирургической тактики лечения с использованием новых биоматериалов и др.

ОСОБЕННОСТИ КОСТЕОБРАЗОВАНИЯ ПРИ КОМБИНИРОВАННОМ ЛЕЧЕНИИ ПСЕВДОАРТРОЗА С ЗАМЕЩЕНИЕМ ДЕФЕКТА ДЛИННОЙ ТРУБЧАТОЙ КОСТИ (КЛИНИКО-ЭКСПЕРИМЕНТАЛЬНОЕ ИССЛЕДОВАНИЕ)

Еманов А.А., Горбач Е.Н., Митрофанов А.И., Борзунов Д.Ю.

OSTEOGENESIS FEATURES IN COMBINED TREATMENT OF PSEUDOARTHROSIS WITH FILLING LONG TUBULAR BONE DEFECT (A CLINICAL-AND-EXPERIMENTAL STUDY)

Emanov A.A., Gorbach E.N., Mitrofanov A.I., Borzunov D.Ju.

ФГБУ «РНЦ «ВТО» им. акад. Г.А. Илизарова» Минздрава России, Курган, Россия

The authors revealed osteogenesis dynamics for treatment of pseudoarthroses and filling leg bone defect in dogs under combined osteosynthesis (the Ilizarov fixator and Locked Intramedullary Osteosynthesis /LIOS/). The data evidenced of the fact that in performing the combined defect-pseudoarthrosis treatment the consolidation of pseudoarthrosis occurred by Day 30-45 after lengthening, and the pseudoarthrosis was presented by bone tissue, the zonality of distraction regenerated bone was lost with bone tissue prevalence, and isolated areas of fibrillary connective tissue were determined in the medullary canal.

Введение. Клиническими и экспериментальными исследованиями доказано, что применение комбинированного удлинения конечности (БИОС и чрескостный остеосинтез) обеспечивает формирование типичного регенерата преимущественно за счет надкостницы, сокращение периода аппаратной фиксации и осложнений у пациентов (Paley D., 1996; Simpson A.H., 1999; Caton J., et. al., 2001; Степанов М.А. с соавт., 2010). Поэтому расширение показаний к применению данной методики лечения является перспективной.

Цель. Выявить динамику костеобразования при лечении псевдоартроза и замещении дефекта кости голени у собак в условиях комбинированного остеосинтеза (аппарат Илизарова и БИОС).

Материал и методы. Эксперимент был выполнен на 6 взрослых беспородных собаках, которым моделировали дефект-псевдоартроз голени (патент № 2539627). Затем осуществляли БИОС и накладывали аппарат Илизарова с последующей остеотомией кости в нижней трети диафиза. Дистракцию начинали через 5 суток, темпом 0,75 мм в сутки за 6 приемов в течение 28 суток (11,3±0,3 % от длины сегмента), в зоне стыка отломков осуществляли поддерживающую компрессию. На 7-10 сутки после удлинения в дистальном отделе штифт блокировали шурупами и аппарат демонтировали. На проведение исследований получено разрешение комитета по этике при ФГБУ «РНЦ «ВТО» им. акад. Г.А. Илизарова» Минздрава РФ.

Содержание животных, оперативные вмешательства осуществляли согласно требованиям Европейской конвенции по защите экспериментальных животных (Страсбург, 1986).

Результаты. В эксперименте к концу дистракции диастаз составлял 20±0,3 мм, в зоне стыка отломков периостальные наслоения начинали компактизироваться. Определялась зональность регенерата. Срединная зона просветления высотой до 3 мм имела четкие очертания. У основания костных отделов в проекции эндоста отмечается снижение оптической плотности (дополнительные зоны просветления), в интрамедиарной зоне определяется формирование кортикальных пластинок. К 30 суткам после удлинения рентгенологически в трех экспериментах отмечалась консолидация псевдоартроза. Зональность регенерата утрачивалась. Происходило формирование единой кортикальной пластинки. Вокруг штифта определялась муфта пониженной оптической плотности. В двух случаях аналогичная рентгенологическая картина отмечалась к 45 суткам фиксации. Гистологически к этому сроку в зоне псевдоартроза формировался новообразованный костный регенерат гиперпластического типа. Дистракционный регенерат был представлен новообразующимся участком диафиза в интермедиарной зоне, преимущественно, губчатой костью, более компактной с наружной (периостальной) поверхности, с гемопоэтически-жировым костным мозгом. Костномозговая полость представлена каналом, его стенки с внутренней поверхности были представлены рыхлой волокнистой соединительной тканью. Периостальная мозоль была более выражена в месте прилегания интрамедуллярного штифта.

Через 6 месяцев после снятия аппарата рентгенологически определялась полная органотипическая перестройка ложного сустава.

Заключение. Полученные данные свидетельствуют о том, что при комбинированном лечении дефект-псевдоартроза к 30-45 суткам после удлинения происходила консолидация псевдоартроза, представленного костной тканью, утрачивалась зональность дистракционного регенерата с преобладанием костной ткани, и определялись единичные участки волокнистой соединительной ткани в костномозговом канале.

ЛЕЧЕНИЕ ПОСТТРАВМАТИЧЕСКИХ ЛОЖНЫХ СУСТАВОВ, НЕСРАСТАЮЩИХСЯ И НЕПРАВИЛЬНО СРОСШИХСЯ ПЕРЕЛОМОВ КОСТЕЙ У ДЕТЕЙ

Иванов В.Н., Гончарова Л.А., Куркин А.М., Алиев Ю.М.

TREATMENT OF POSTTRAUMATIC PSEUDOARTHROSES, NONUNITED AND MALUNITED BONE FRACTURES IN CHILDREN

Ivanov V.N., Goncharova L.A., Kurkin A.M., Aliev Iu.M.

Астраханский медицинский университет, ОДКБ им. Н.Н. Силищевой, Астрахань, Россия

The authors have studied the causes of development and the results of treatment in 76 children with pseudoarthroses and malunited fractures who observed in Traumatology Department of the Regional Silishcheva Children Clinical Hospital of the Astrakhan region within the period of 2012-2014. They used the technique of compression-distraction osteosynthesis for treatment. Positive results obtained in most cases.

Ложные суставы и неправильно сросшиеся переломы являются тяжелыми последствиями травм, приводят к значительным нарушениям функции поврежденной конечности и инвалидизации детей. Неудовлетворительные исходы лечения переломов, по данным разных авторов (А.Н. Торгашин с соавт., 2014), достигают до 33 %.

Актуальность данной проблемы обусловлена тяжестью патологии, длительностью и достаточно высоким процентом неудовлетворительных исходов лечения.

Цель. На основании изучения ложных суставов и несросшихся переломов костей у детей, наблюдавшихся в травматологическом отделении ОДКБ им. Н.Н. Силищевой г. Астрахани,

разработать обоснованный алгоритм эффективного хирургического лечения больных с ложными суставами, несрастающимися и неправильно сросшимися переломами костей.

Материалы и методы. В детском травматологическом отделении ОДКБ им. Н.Н. Силищевой г. Астрахани за период с 2011 по 2014 г. лечились 76 пациентов с ложными суставами, несрастающимися и неправильно сросшимися переломами костей. Среди них мальчиков – 58 и девочек - 18, в возрасте от 1 года до 3 лет - 1пациент, от 4 до 6 лет - 6 пациентов, от 7 до 11 лет 32 пациента, от 12 лет до 18 лет - 37 пациентов.

Наиболее часто неправильно сросшиеся переломы наблюдались на костях предплечья и плеча, а ложные суставы - на костях голени и кисти.

Результаты. На основании изучения историй болезни детей, поступавших в травматологическое отделение ОДКБ им. Н.Н. Силищевой г. Астрахани выявлено 76 детей с несращениями переломов, а также с неправильно сросшимися переломами костей. Несращение переломов чаще было следствием местных причин и обусловлено погрешностями, допущенными в диагностике, тактике и методике консервативного и оперативного лечения. Определённое значение имели причины, не зависящие от метода лечения: тяжелая сочетанная или множественная травма, интерпозиция и обширное повреждение мягких тканей, повреждение крупных нервных стволов и кровеносных сосудов.

Среди причин, обусловливающих названные патологические состояния, на первом месте стоят вторично неустраненные смещения (30). Неадекватный остеосинтез был выполнен у 11 детей. Нами отмечено, что в сравнительно большом количестве наблюдений причиной было некорректное поведение родителей – отказ от лечения и использование нетрадиционной медицины (17).

Для лечения ложных суставов, несрастающихся и неправильно сросшихся переломов костей у детей нами в основном использовался аппарат Илизарова в различных модификациях, стержневой аппарат, а также компрессирующие пластины и пластины с угловой стабильностью. У 73 больных получено сращение кости и восстановление функции конечности, у 2 детей развился остеомиелит, у 1 ребенка результат неизвестен.

Выводы. Своевременная диагностика и использование индивидуально подобранных методов остеосинтеза позволяют устранить нарушения процессов остеорепарации у детей.

РОЛЬ КОМПРЕССИОННО-ДИСТРАКЦИОННОГО ОСТЕОСИНТЕЗА С ПРИМЕНЕНИЕМ ПРОТЕОЛИТИЧЕСКИХ ФЕРМЕНТОВ В ЛЕЧЕНИИ ЛОЖНЫХ СУСТАВОВ НИЖНЕЙ ТРЕТИ БЕДРЕННОЙ КОСТИ

Кодиров М.Ф., Абдулхаков Н.Т., Шукуров Э.М., Рахимов А.М.

THE ROLE OF COMPRESSION-DISTRACTION OSTEOSYNTHESIS WITH PROTEOLYTIC ENZYME USING IN TREATMENT OF PSEUDOARTHROSES OF THE LOWER FEMORAL THIRD

Kodirov M.F., Abdulkhakov N.T., Shukurov E.M., Rakhimov A.M.

Научно исследовательской институт травматологии и ортопедии Министерства Здравоохранения Республики Узбекистан, Ташкент, Узбекистан

The work deals with the results of treatment of patients with femoral pseudoarthroses using the Ilizarov fixator and Cucumazim proteolytic enzymatic preparation. The use of the enzymatic preparation has been demonstrated to facilitate the process of the bone deformity correction just in the first days after surgery.

Одной из наиболее сложных проблем современной травматологии является лечение ложных суставов длинных трубчатых костей. Несмотря на достигнутый за последние десятилетия прогресс в восстановительной хирургии костей и суставов, результаты лечения больных с ложными суставами длинных костей конечностей оставляют желать лучшего.

Совершенствование вопросов лечения ложных суставов, разработка целенаправленных и эффективных средств, положительно влияющих на регенерацию костной ткани и предупреждающих развитие послеоперационных осложнений, снижение инвалидности являются актуальными проблемами современной травматологической науки.

Нами в клинике НИИТО МЗ Республики Узбекистан разработана система лечения несросшихся переломов и ложных суставов длинных трубчатых костей со стимуляцией остеогенеза с применением протеолитического фермента «кукумазима», активными компонентами которого являются папаин, химопапаин, протеиназа III. Сущность внеочагового компрессионно-дистракционного остеосиетеза с применением протеолитического фермента кукумазима состоит в том, что за сутки до операции в область ложного сустава вводиться 50 ПЕ препарата. На следующий день осуществляется остеосинтез аппаратом Г.А. Илизарова. В результате произошедшего размягчения грубых рубцов в области ложного сустава уже в день операции появляется возможность исправления деформаций без технических трудностей.

Первым этапом манипуляций в аппарате Г.А. Илизарова является проведение дистракции до появления диастаза в области ложного сустава до 15 мм, далее производили компрессию до полной стыковки концов костных отломков.

За период с 2008 по 2014 г. в нашей клинике прооперированы 32 больных с ложными суставами нижней трети бедренной кости. Учитывая значительный массив мышц бедренной области, с целью профилактики воспалительных явлений нами применяется спице-стержневая компоновка аппарата Г.А. Илизарова. Такой вид компоновки предупреждает блокировку мышц, что является важным моментом реабилитации больного в период консолидации ложного сустава.

ЗАМЕЩЕНИЕ ЦИРКУЛЯРНЫХ ДЕФЕКТОВ БОЛЬШЕБЕРЦОВОЙ КОСТИ УГЛЕРОДНЫМ НАНОСТРУКТУРНЫМ ИМПЛАНТАТОМ (ЭКСПЕРИМЕНТАЛЬНОЕ ИССЛЕДОВАНИЕ)

Кононович Н.А.[1], Горбач Е.Н.[1], Шевцов В.И.[2], Борзунов Д.Ю.[1], Степанов М.А.[1], Стогов М.В.[1]

FILLINGCIRCULAR TIBIAL DEFECTS WITH A CARBON NANOSTRUCTURED IMPLANT (AN EXPERIMENTAL STUDY)

Kononovich N.A.[1], Gorbach E.N.[1], Shevtsov V.I.[2], Borzunov D.Ju.[1], Stepanov M.A.[1], Stogov M.V.[1]

[1]ФГБУ «РНЦ «ВТО» им. акад. Г.А. Илизарова» Минздрава России, Курган;
[2]ООО «НаноТехМед Плюс», Великий Новгород, Россия

The authors have demonstrated the possibility of filling long bone circular defects by nanostructured carbon material. Theyhaverevealedthatthetestedmaterialisbioinert, has osteoconductive properties, as well as it is a matrix for sprouting vessels and integration of osteogenic cells.

Цель. Изучить эффективность использования углеродных наноструктурных имплантатов при замещении циркулярных дефектов длинных костей.

Материал и методы. Эксперименты выполнены на 18 взрослых беспородных собаках. Животным формировали острый циркулярный дефект диафиза большеберцовой кости на величину 9-16% от исходной длины сегмента. В полость дефекта помещали углеродный наноструктурный имплантат.

Использовали клинический, рентгенографический, лабораторные методы, сканирующую электронную микроскопию.

Результаты и обсуждение. Интактный образец тестируемого материала состоял из стержневых структур, объединенных между собой аморфным веществом. Между стержнями выявляли прямоугольные поры со стороной 450-600 мкм. Поры располагались на расстоянии от 1 до 6 ммдруг от друга.

На протяжении опыта общее состояние животных было удовлетворительное. Полная опороспособность конечности восстанавливалась к 14 суткам. Не зарегистрировано случаев гибели, резких и систематических отклонений лабораторных показателей, изменения мягких тканей, отторжения и механического нарушения целостности имплантата. Стабильный костно-углеродный блок формировался в среднем к 155 суткам опыта.

Уже через 30 суток в зоне стыка отломков и имплантата отмечали активнуюостеоинтеграцию костного матрикса в структуры тестируемого материала. Более минерализованный костный матрикс с преобладанием кристаллической формы гидроксиапатита определяли на периостальной поверхности и ближе к зоне стыка имплантата с отломками. В его глубоких участках преобладала аморфная форма гидроксиапатита. Выявили интеграцию сосудов практически по всей толщине имплантата в имеющиеся поры. Обнаружили увеличенное содержание Са в периваскулярной области микрососудов, адгезированные на поверхности структур имплантата остеобластыи окружающее их костное вещество.

Через 3 месяца фиксации со стороны костных отломков обнаруживалипериостальные напластования на поверхности импланта, не объединяющиеся между собой в непрерывную компактную пластинку. Их протяженность составляла 3-4 мм, содержание кальция соответствовало 6-8 вес.%. На поверхности импланта обнаруживался периостальный слой костной ткани с содержанием Са 1-3 вес.%. В глубоких слоях импланта содержание Сасоставляло 2,4-3,1 вес.%. В структурах импланта обнаруживали остеогенные клетки с костным матриксом. В имеющиеся поры врастали микрососуды.

Через 6 месяцев на поверхности имплантата образовывалась непрерывная компактная пластинка с содержанием кальция, ближе к концам отломков 8-15 вес.%,в глубоких слоях имплантаоно уменьшалось до 0,25-2,2 весовых%. В порах имплантата также обнаруживались остеогенные клетки и микрососуды.

Выводы. Результаты выполненного исследования показали, что тестируемый материал биоинертен и обладает остеокондуктивными свойствами, что способствует формированию на его поверхности непрерывной компактной пластинки. Пористость материала способствует прорастанию сосудов и остеоинтеграциина ранних этапах эксперимента. Уменьшение минерализованного компонента в центральных участках импланта свидетельствует о факте органотипической перестройки, т.е. имплантируемый материал может являться матрицей для развития всех этапов остеогенеза.

РЕЗУЛЬТАТЫ ИСПОЛЬЗОВАНИЯ УГЛЕРОДНЫХ НАНОСТРУКТУРНЫХ МАТЕРИАЛОВ В УСЛОВИЯХ ЧРЕСКОСТНОГО ДИСТРАКЦИОННОГО ОСТЕОСИНТЕЗА (ЭКСПЕРИМЕНТАЛЬНОЕ ИССЛЕДОВАНИЕ)

Кононович Н.А.[1], Горбач Е.Н.[1], Шевцов В.И. [2], Степанов М.А.[1], Борзунов Д.Ю.[1], Стогов М.В.[1]

THE RESULTS OF USING CARBON NANOSTRUCTURED MATERIALS UNDER TRANSOSSEOUS DISTRACTION OSTEOSYNTHESIS (AN EXPERIMENTAL STUDY)

KononovichN.A.[1], GorbachE.N.[1], ShevtsovV.I.[2], StepanovM.A.[1], BorzunovD.Ju.[1], StogovM.V.[1]

[1]ФГБУ «РНЦ «ВТО» им. акад. Г.А. Илизарова» Минздрава России, Курган;
[2]ООО «НаноТехМед Плюс», Великий Новгород, Россия

Theauthorshaveshownthepossibilityofpartialreplacement of distraction regenerated bone with carbon implant. Thetestedmaterialpossessesmechanical strength, bioinertness, and biocompatibility with surrounding tissues, and it can serve as a matrix for sprouting microvessels, fibrillary component, cell adhesion.

Цель. Выявить особенности остеогенеза при частичном замещении дистракционного регенерата углеродным наноструктурным имплантатом.

Материал и методы. Собакам (n=26) в условиях остеосинтеза по Илизарову моделировали циркулярный дефект костей голени на 9-16 % от исходной длины сегмента.

Выполняли удлинение с темпом 1мм в сутки за 4 приема. По окончании дистракции в костном регенерате формировали продольно-ориентированный желоб, в который помещали углеродныйимплантат. Диаметр имплантата составлял 33 % от диаметра диафиза большеберцовой кости.

Использовали клинический, рентгенографический, лабораторные методы, сканирующую электронную микроскопию.

Результаты и обсуждение. На протяжении опыта общее состояние животных было удовлетворительное. Не зарегистрировано случаев гибели, резких отклонений лабораторных показателей, патологического изменения мягких тканей, механического нарушения целостности имплантата. В конце дистракции регенерат был гипо- или нормопластического типа. После имплантации во всех случаях формировался регенерат гиперпластического типа. Несмотря на высокую степень повреждения регенерата перед имплантацией, сроки фиксации были непродолжительные и составили 47,5±13,4 суток.

Через 30 суток фиксации в срединной части имплантата регистрировали отложение аморфной формы костного гидроксиапатита с содержанием кальция от 0,3 до 1,9 вес.%.

В порах имплантата наблюдали органический матрикс в виде слабоминерализованного волокнистого компонента, микрососудов, адгезированных клеток, участвующих в коллагено- и остеогенезе.

Через 3 месяца после окончания этапа дистракции на поверхности импланта формировалась непрерывная компактная пластинка, состоящая из пластинчатой костной ткани с содержанием кальция 10-11 вес.%. В поверхностных зонах имплантата (до 2 мм вглубину) содержание кальция соответствовало 7-8,5 вес.%, в более глубоких зонах - не превышало 5 вес.%, в зоне стыка имплантата с костными отломками 11-13 вес.%.

Соотношение кальция и фосфора было приближено к 2, что свидетельствовало о наличии кристаллической формы гидроксиапатита в сформированных костных структурах. На гистологических срезах кости, прилегающей непосредственно к имплантируемому материалу, проявлений некроза или активного воспалительного процесса в указанные периоды выявлено не было.

Заключение. Таким образом, имплантационный материал обладает механической прочностью, биоинертностью, проявляет остеокондукционныесвойства как в ранние, так и в поздние сроки экспериментального наблюдения.Была показана возможность частичного замещения дистракционного костного регенерата углеродным наноструктурнымимплантатом.

КОМБИНАЦИЯ ЧРЕСКОСТНОГО И ИНТРАМЕДУЛЛЯРНОГО ОСТЕОСИНТЕЗА В ЛЕЧЕНИИ БОЛЬНЫХ ВРОЖДЕННЫМ ЛОЖНЫМ СУСТАВОМ КОСТЕЙ ГОЛЕНИ

Кутиков С.А., Борзунов Д.Ю.

COMBINING TRANSOSSEOUS AND INTRAMEDULLARY OSTEOSYNTHESIS IN TREATMENT OF PATIENTS WITH CONGENITAL PSEUDOARTHROSIS OF LEG BONES

Kutikov S.A., Borzunov D.Iu.

ФГБУ «РНЦ «ВТО» им. акад. Г.А. Илизарова» Минздрава России, Курган, Россия

We made the analysis of treatment and examination of 74 patients with congenital pseudoarthrosis of leg bones. 47 patients underwent treatment in the Ilizarov Center, 27 ones – in the Department of Surgical Orthopaedics of the University Medical Center of the city of Algir within the period of 2000-2014. Pseudoarthrosis recurrences occurred in 35 patients of the main group. At the same time, it turned out well to achieve the defect union at a single stage of treatment in 53 of 54 patients. However, no recurrences occurred among the patients of control group treated using intramedullary fixation technique. The adequate primary union succeeded only in ten patients of 17. Five patients underwent surgery according to the authors' technique («A technique for filling an extensive defect of limb bone»). Prolonged recurrence-free periods (from one to six years) observed in them.

Введение. Значительные успехи реконструктивно-восстановительной хирургии последних лет не решили всех проблем лечения больных врожденным ложным суставом костей голени. Неоднократные рецидивы заболевания, оперативные вмешательства приводят к дополнительной патологической анатомо-функциональной перестройке всех тканей сегмента и конечности в целом. Предложено более двухсот хирургических методик лечения таких больных, но ни одна из них не дает гарантии хорошего результата лечения.

Материалы и методы. В основе данной работы — анализ результатов лечения и обследования 74 больных врожденным ложным суставом костей голени. 47 больных лечились в центре Илизарова, 27 - в отделении хирургической ортопедии университетского медицинского центра города Алжир в период с 2000 по 2014 год. Работа была выполнена на основании «Договора о сотрудничестве» между центром Илизарова и Университетом Саад Далеб дэ Блида (Алжирская Народная Демократическая Республика) от 22 января 2013 года. В протокол обследования больных, которые лечились в РНЦ «ВТО», были включены мультисрезовая компьютерная и магнитно – резонансная томография, что позволило оценить распространенность патологических изменений кости и мягких тканей, рационализировав, тем самым, предоперационное планирование.

Дискуссия. Рецидивы ложного сустава произошли у 35 больных основной группы. Вместе с тем, сращения дефекта за один этап лечения удалось добиться у 53 из 54 больных. В то же время, среди пациентов контрольной группы, пролеченных с применением интрамедуллярных методик фиксации, не произошло ни одного рецидива. Но адекватного первичного сращения удалось добиться только у 10 из 17 пациентов. Анализ результатов лечения пациентов с врожденными ложными суставами костей голени методом открытой адаптации отломков по Илизарову определил нашу неудовлетворенность эффективностью реабилитации больных при применении монотехнологических подходов. Группой авторов разработан «Способ замещения обширного дефекта кости конечности», который заключается в комбинированном применении аппарата Илизарова и интрамедуллярных спиц с покрытием из гидроксиапатита. Спицы после снятия аппарата не удаляли с целью стимуляции остеогенеза в зоне ложного сустава, обеспечения дополнительной механической прочности, предотвращения рецидивов. На сегодняшний день по данной методике прооперировано 5 больных. Все они имеют длительные безрецидивные периоды (от одного года до шести лет). Использование технологий чрескостного остеосинтеза по Г.А. Илизарову является эффективным и гарантировано обеспечивает восстановление опороспособности конечности при врожденном ложном суставе костей голени. Вместе с тем, значительные патологические изменения архитектоники костной ткани, сформированные анатомо-функциональные изменения нижней конечности не обеспечивают необходимых прочностных характеристик кости к возрастающим функциональным нагрузкам после демонтажа аппарата. Применение чрескостного остеосинтеза в качестве монотехнологии лечения не обеспечивает сохранения достигнутых результатов реабилитации и приводит в отдаленном периоде наблюдения к рецидиву несращения у 65 % пациентов. Основные методические принципы должны базироваться на применении различных вариантов костнопластических вмешательств и остеоиндуктивных материалов в зоне псевдоартроза, а также дополнительного армирования различными имплантами (спицами, стержнями). Перспективным является использование комбинированных вариантов наружного и погружного остеосинтеза.

ВАРИАНТЫ ТЕЧЕНИЯ И ВОЗМОЖНОСТЬ ПРИМЕНЕНИЯ ОПЕРАТИВНЫХ ВМЕШАТЕЛЬСТВ ПРИ ЛАТЕНТНОЙ ФОРМЕ ВРОЖДЕННЫХ ЛОЖНЫХ СУСТАВАХ КОСТЕЙ ГОЛЕНИ

Поздеев А.П., Захарьян Е.А.

THE VARIANTS OF COURSE, AND THE POSSIBILITY OF SURGICAL INTERVENTIONS FOR LATENT FORM OF LEG BONE CONGENITAL PSEUDOARTHROSES

Pozdeev A.P., Zakhar'ian E.A.

ФГБУ «НИДОИ им. Г.И. Турнера» Минздрава России, ГБОУ ВПО СЗГМУ им. И.И. Мечникова, Санкт-Петербург, Россия

Latent form of congenital pseudoarthrosis of leg bones (LF CPLB) is usually diagnosed at birth, and it is the cause of true pseudoarthrosis development under pathological fracture occurrence. Tibial deformity in case of latent pseudarthrosis is defined only in the distal third. Fibular pseudoarthrosis development is typical of these patients. Performing surgeries for bone strengthening reduces the risk of tibial fractures.

Введение. Латентная форма врожденного ложного сустава костей голени (ЛФ ВЛСКГ) устанавливается при рождении ребенка и при возникновении патологического перелома служит источником формирования истинного псевдоартроза.

Цель. Уточнить варианты течения ЛФ ВЛСКГ и возможность применения превентивных хирургических вмешательств.

Материалы и методы. Проведен анализ комплексного обследования и лечения 70 детей с ЛФ ВЛСКГ. Все пациенты были разделены на две основные группы: с наличием в анамнезе перелома и без него. А также на подгруппы в зависимости от этиологического фактора, согласно классификации А.П. Поздеева, вида деформаций по классификациям Л.Н. Соломина, D. Paley и вида ранее проведенных вмешательств.

Результаты. В 97,5 % случаев у пациентов с ВЛС КГ при рождении имеется латентная форма. Патологический перелом чаще происходит в возрасте 6- 12 мес., с началом осевой нагрузки ребенка. Формирование ложного сустава малоберцовой кости характерно в 80 % случаев. При проведении анализа рентгенограмм преимущественно определяется изменение референтных значений углов только в дистальном отделе большеберцовой кости.

Пациентам с латентным ложным суставом выполнялась операция превентивной пластики зоны ложного сустава ЗКТ и ДКТ. Анализ рентгенограмм в отдаленном послеоперационном периоде указывает на частичную коррекцию деформации. Окончательная коррекция деформаций выполнялась вторым этапом оперативного лечения. В отдаленном периоде патологический перелом наблюдался в 13 % случаев.

Выводы. Раннее проведение хирургического лечения детей с ЛФ ВЛСКГ позволяет предотвратить патологический перелом в 87 % случаев и сохранить опороспособность конечности.

РЕЗУЛЬТАТЫ ХИРУРГИЧЕСКОГО ЛЕЧЕНИЯ НЕСРОСШИХСЯ ПЕРЕЛОМОВ И ЛОЖНЫХ СУСТАВОВ ДИАФИЗА КОСТЕЙ ПРЕДПЛЕЧЬЯ

Рахимов А.М., Абдулхаков Н.Т., Сапаев З.Э., Кобилов Н.Р.

THE RESULTS OF SURGICAL TREATING NON-UNITED FRACTURES AND PSEUDOARTHROSES OF FOREARM BONE SHAFT

Rakhimov A.M., Abdulkhakov N.T., Sapaev Z.E., Kobilov N.R.

Научно исследовательской институт травматологии и ортопедии Министерства Здравоохранения Республики Узбекистан, Ташкентская Медицинская Академия, Ташкент, Узбекистан

The authors analyzed the results of surgical treatment of forearm bone shaft non-united fractures and pseudoarthroses in 40 patients. 36 patients underwent osteosynthesis using the Ilizarov fixator, four patients – internal plate osteosynthesis using osteoplasty. 50 proteolyticunits (PU) ofCucumazimdissolvedin 10 mlof 0.5% Novocainsolution infused into the zone of non-united fractures and pseudoarthroses one day before performing osteosynthesis with the Ilizarov fixator in all the

patients. Theauthorsdemonstratedtheefficiencyoftransosseouscompression-distraction osteosynthesis using Cucumazim proteolytic enzyme of the plant origin in treatment of non-united fractures and pseudoarthroses of forearm bone shaft.

Лечение больных с несросшимися переломами и ложными суставами диафиза костей предплечья является одной из актуальных и в тоже время нерешенных проблем современной травматологии и ортопедии. Несмотря на достигнутые успехи в этой области, процент неудовлетворительных исходов лечения данной патологии остается значительным и, по данным различных авторов, составляет 20-25 % по отношению к исходам лечения всехвидов псевдоартрозов длинных трубчатых костей.

Целью данного сообщения является ознакомление с результатами хирургического лечения несросшихся переломов и ложных суставов диафиза костей предплечья.

Материалы и методы. Наше сообщение основано на изучении результатов у 40 больных с несросшимися переломами и ложными суставами диафиза костей предплечья, получивших лечение за период с 2009 по 2011 г. в отделении взрослой травматологии НИИТО МЗ РУз. Из них мужчин26, женщин-14. Абсолютное большинство больных были в возрасте от 18 до 52 лет. У 15больных несросшиеся переломы и ложные суставы локализовались в обеих костях предплечья, из них 5-в верхней трети, 7-в средней трети, 3-в нижней трети. Изолированная локализация несросшихся переломов и ложных суставов в лучевой кости отмечалась в 12 случаях: 4-в верхней трети, 5-в средней трети, 3-в нижней трети. Несросшиеся переломы и ложные суставы локтевой кости встречались у 13-больных, из них 5-в верхней трети, 6-в средней трети, 2 –в нижней трети. Все наблюдаемые нами больные были нетрудоспособными.

Результаты. В нашей клинике 36 больным произведен остеосинтез аппаратом Илизарова, 4 больным произведен накостный остеосинтез пластиной с применением костной пластики. В процессе работы мы убедились, что стабилизация костных отломков достигается аппаратом, состоящим минимум из 3 колец. По мере необходимости использовались спицы с упорными площадками, облегчающие репозицию и стабилизацию отломков в правильном положении. Всем больным за сутки до операции остеосинтеза аппаратом Илизарова в область несросшихся переломов и ложных суставов вводили 50 ПЕ КУКУМАЗИМА, растворенного в 10 мл 0,5 % растворе новокаина. Во всех случаях после наложения аппарата Илизарова произведена дистракция через несколько дней после операции. Дистракцию проводили непрерывно до устранения деформации (около 1мм в сутки) 3-4 раза в сутки. После образования диастаза между отломками давали компрессию до полной стыковки отломков.

Отдаленные результаты изучили у всех наблюдаемых 40 больных в сроки от 1 года до 3 лет. Хороший исход отмечен в 75 % случаев, удовлетворительный у 22,5 % больных, неудовлетворительный у 2,5 % больных (у больного, которому произведен остеосинтез пластиной в сочетании с костной пластикой, не достигнуто сращение).

Заключение. Таким образом, наши наблюдения показывают эффективностьчрескостного компрессионно-дистракционного остеосинтеза с применением протеолитического фермента кукумазима растительного происхождения при лечении несросшихся переломов и ложных суставов диафиза костей предплечья.

РЕЗУЛЬТАТЫ ИММУНОЛОГИЧЕСКОГО ИССЛЕДОВАНИЯ БОЛЬНЫХ С ЛОЖНЫМИ СУСТАВАМИ КОСТЕЙ ВЕРХНЕЙ КОНЕЧНОСТИ

Рахимов А.М., Камалов З.С.

THE RESULTS OF IMMUNOLOGICAL EXAMINATION OF PATIENTS WITH PSEUDOARTHROSES OF THE UPPER LIMB BONES

Rakhimov A.M., Kamalov Z.S.

Научно-исследовательской институт травматологии и ортопедии Министерства Здравоохранения Республики Узбекистан, Институт иммунологии Академии Наук Республики Узбекистан, Ташкент, Узбекистан

We have performed immunologic investigations in 57 patients with pseudoarthroses of the upper limb bones. As demonstrated, the increasing values of immunity cellular and humoral elements observed for non-united fractures and pseudoarthroses of the upper limb bones under the complex use of mechanical (CDO), chemical (cucumasim infusion) and biological (spinal cord) factors of the impact on reparative osteogenesis.

Проблема лечения нарушений костной регенерации остается одной из актуальных вопросов современной травматологии и ортопедии. Ложные суставы и несросшиеся переломы являются тяжелыми осложнениями переломов, а частота их возникновения, по данным А.Д. Ли (2002), В.И. Шевцова, В.Д. Макушина (2005), колеблется в очень широких пределах и достигает до 30 %.

Исследованиями многих ученых доказано развитие глубоких нарушений клеточного иммунитета, но в доступной литературе результатов проведенных иммунологических исследований при несросшихся переломах и ложных суставах мы не нашли.

Цель. Учитывая вышесказанное, нами изучены особенности изменения клеточного и гуморального звена иммунитета, а также функционирования активационных маркеров лимфоцитов у больных с несросшимися переломами и ложными суставами костей верхней конечности.

Материалы и методы. За период 2012-2013 гг. в отделении взрослой травматологии НИИТО МЗ РУз. получили лечение 123 больных с несросшимися переломами и ложными суставами костей верхней конечности, 57 больным проведены иммунологические исследования. А также иммунологические исследования проведены у 23 здоровых людей.

I группа - здоровые люди (n= 23);

II группа – больные, леченные с применением кукумазима (n=36);

III группа – больные, леченные с применением костного мозга и кукумазима (n= 21).

Для оценки состояния иммунной системы использовались следующие методы: выделение лимфоцитов из периферической крови на градиенте фиколл-верографин, определение субпопуляционного состава лимфоцитов с помощью моноклональных антител CD3, CD4, CD8, CD16, CD19, CD38, CD25 и CD95, определение концентрации иммуноглобулинов A, M, G.

Оценку состояния иммунной системы проводили по экспрессии антигенов CD – дифференцировочных и активационных. Определяли следующие маркеры иммунокомпетентных клеток: CD3 – Т-лимфоциты, CD4 – Т-хелперы/индукторы, CD8 – Т-супрессоры/цитоксические лимфоциты, CD19 – В-лимфоциты, CD16 – естественные киллеры, а также CD25+ – лимфоциты, несущие рецепторы к α-цепи ИЛ-2, CD95+ – апоптоз. Экспрессию рецепторов CD проводили в реакции розеткообразования с помощью моноклональных антител.

Результаты. Проведенные иммунологические исследования показали, что при несросшихся переломах и ложных суставах костей верхней конечности, при комплексном применении механического (КДО), химического (введение кукумазима) и биологического (костный мозг) факторов воздействия на репаративный остеогенез, наблюдается повышение показателей клеточного и гуморального звена иммунитета.

ПРИМЕНЕНИЕ НАНОУГЛЕРОДНЫХ ИМПЛАНТОВ ПРИ ЗАМЕЩЕНИИ ПОСТОСТЕОМИЕЛИТИЧЕСКИХ ДЕФЕКТОВ ДЛИННЫХ КОСТЕЙ (ЭКСПЕРИМЕНТАЛЬНОЕ ИССЛЕДОВАНИЕ)

Резник Л.Б., Дзюба Г.Г., Стасенко И.В.

THE USE OF NANO-CARBON IMPLANTS FOR FILLING LONG BONE POST-OSTEOMYELITIC DEFECTS (AN EXPERIMENTAL STUDY)

Reznik L.B., Dziuba G.G., Stasenko I.V.

ГБОУ ВПО «Омский Государственный Медицинский Университет», Омск, Россия

Chronic osteomyelitis amounts 12-25% in the general structure of the musculoskeletal system diseases. There are no selection criteria of materials for filling post-resection defects in osteomyelitis treatment. We performed the study in 12 normal mongrel pubertal rabbits selected based on analogues. We modeled osteomyelitis process in all the animals, after that we produced a standard left ulna defect which was filled with various osteoconductive materials. The study has demonstrated that the carbon nano-structured implant has more marked resistance against infection processes in bone tissue comparing with allogenic bone bio-implant, it has osteoconductive properties, as well as optimizes the periods of regenerated bone formation in the zone of post-resection bone defect.

В общей структуре заболеваний костно-мышечной системы хронический остеомиелит составляет 12-25 % (Батаков Е.А., 2006; Линник С.А., 1989).

Длительность лечения и трудности замещения дефектов длинных костей при хроническом остеомиелите требует выработки новых подходов к восстановлению анатомической формы кости. (Марковиченко Р.В., Линник С.А., 2011).

Отсутствуют критерии выбора материалов для замещения пострезекционных дефектов при лечении остеомиелита.

Цель: улучшить результаты лечения больных с пострезекционными дефектами костной ткани при хроническом остеомиелите.

Задачи:

- Разработать способ замещения дефектов кости углеродными имплантами и оценить степень их остеоинтеграции в условиях хронического остеомиелита в эксперименте на животных;
- Разработать алгоритм использования углеродных имплантов при замещении различных вариантов остеомиелитических пострезекционных дефектов длинных костей в клинической практике.

Материалы и методы. Экспериментальные исследования проводились на 12 здоровых беспородных половозрелых кроликах, подобранных по принципу аналогов: вес – 1,5-2,0 кг, возраст – 4-5 месяцев. Исследования выполнялись с соблюдением принципов гуманности, изложенных в директивах Европейского сообщества (86/609/EEC) и Хельсинкской декларации.

Первым этапом животным проводилось моделирование процесса остеомиелита путем рассверливания костно-мозгового канала левой лучевой кости грудной конечности с последующим введением в костно-мозговой канал по 0,5 мл суспензии St. aureus в концентрации 10^{-5} КОЕ/мл. Рана ушивалась наглухо. Всем животным проводилась антибиотикотерапия путем в/м введения цефтриаксона 0,5 г. 2 раза в день. Следующим этапом проведена одномоментная санация очага воспаления, резекция остеомиелитического очага с получением стандартного дефекта размером 0,5 см. После чего в экспериментальной группе была проведена имплантация углеродного наноструктурного импланта, а в контрольной группе – имплантация биоимпланта аллогенного костного. Антибиотикотерапия была продолжена в прежнем объеме. В динамике выполнялся рентгенконтроль через 2 недели после имплантации, 4 недели и 6 недель после имплантации. После 6 недель животные выводились из эксперимента.

Результаты. Проведенные исследования показали, что углеродный наноструктурный имплант в сравнении с биоимплантом аллогенным костным обладает более выраженной

резистентностью в отношении инфекционных процессов в костной ткани, биологически инертен, обладает более выраженными остеокондуктивными свойствами, оптимизирует сроки формирования костного регенерата в зоне пострезекционного дефекта кости.

ОПЕРАТИВНОЕ ЛЕЧЕНИЕ ЗАСТАРЕЛЫХ ПЕРЕЛОМОВ И ЛОЖНЫХ СУСТАВОВ ГОЛОВКИ МЫЩЕЛКА ПЛЕЧЕВОЙ КОСТИ У ДЕТЕЙ

Ходжанов И.Ю., Умаров Ф.Х., Рахманов Р.Д.

SURGICAL TREATMENT OF ADVANCED FRACTURES AND PSEUDOARTHROSES OF HUMERAL CONDYLAR HEAD IN CHILDREN

Khodzhanov I.Iu., Umarov F.Kh., Rakhmanov R.D.

НИИ травматологии и ортопедии МЗ РУз, Ташкент, Узбекистан

The technique of reconstructive operative treatment of the old fractures and pseudarthrosis of the head of humeral condyle with apparatus of Ilizarov allowing stable fixation of the bone fragments without use of transplantat has been developed in the Clinic of Children's Traumatology of the Scientific Research Institute of Traumatology and Orthopedics of the Ministry of Health of the Republic of Uzbekistan. This technique may be used in 27 children of the age from 3 to 15. Application of this technique allows restoration of the anatomic structure of the cartilage surface of the humerus and providing congruence in the elbow joint, elimination of valgus deformation of the joint and achievement of its function restoration. The good and satisfactory anatomic-functional results were noted in 27 children.

Введение. В области локтевого сустава у детей встречается большое количество различных разновидностей отдельных повреждений, наиболее сложными и тяжелыми, трудно поддающимися для лечения являются застарелые повреждения головки мыщелка плечевой кости (Меркулов В.Н. с соавт., 2011; Julfiqaretal., 2013).

Цель. Улучшение результатов лечения застарелых повреждений и ложных суставов головки мыщелка плечевой кости у детей путем разработки рациональных методов хирургической коррекции.

Материал и методы. В связи с этим нами в клинике детской травматологии разработана методика реконструктивного оперативного лечения застарелых переломов и ложных суставов головки мыщелка плечевой кости аппаратом Илизарова, позволяющая стабильную фиксацию костных отломков без использования трансплантата.

Разработанная методика применена у 27 детей в возрасте от 3 до 15 лет, находившихся на обследовании и лечении в отделении детской травматологии НИИТО МЗ РУз.

Суть разработанной методики состоит в следующем. Под внутривенным наркозом производится разрез по задне-внутренней поверхности локтевого сустава (доступ Фарабефа) длиной до 12 см. Мобилизуется и изолируется локтевой нерв. Производится удаление спаек и разрастаний в области выступающей части плечевой кости. Отводится головка мыщелка плечевой кости без её скелетирования. Осуществляется наружная ротация костей предплечья и ревизия локтевой ямки. Выполняется корригирующая остеотомия в дистальной части плечевой кости в косопоперечном направлении от внутреннего надмыщелка до 1 см выше асептически измененного латерального надмыщелка. Концы костных фрагментов выравниваются. Затем создается адаптационная поверхность дистального отломка из её внутренней поверхности, учитывая поперечный размер проксимального костного фрагмента. Созданная новая поверхность и поверхность проксимального отломка Т-образно адаптируются. Очищается материнское ложе головки мыщелка плечевой кости и для неё создается другое место из вновь созданного наружного надмыщелка. После хорошей адаптации всех элементов осуществляется перекрестно-диагональная фиксация спицами Киршнера с упорными площадками. Внутренняя спица фиксирует головку мыщелка плечевой кости, дистальный отломок и дистальный конец плечевой кости. Наружная спица проходит через дистальный отломок и через дистальный конец плечевой кости. Монтируется аппарат Илизарова из двух полуколец, и проводятся

дополнительные спицы через верхнюю треть плечевой кости и через локтевой отросток локтевой кости.

Результаты и обсуждение. Стабильный остеосинтез в аппарате Илизарова позволяет с третьего дня после операции приступить к лечебной физкультуре и физиотерапевтическим процедурам (УВЧ, УФО, лазеротерапия). Сроки фиксации в аппарате Илизарова в среднем составляют 38-40 дней, в зависимости от прочности сращения костных отломков и возраста больного.

При изучении отдаленных результатов лечения хорошие анатомо-функциональные результаты отмечены у 18 больных, удовлетворительные – у 9 больных.

Выводы. Таким образом, разработанная методика лечения застарелых переломов и ложных суставов головки мыщелка плечевой кости у детей является реконструктивной операцией на локтевом суставе и позволяет получить хорошие и удовлетворительные анатомо-функциональные результаты.

ИСПОЛЬЗОВАНИЕ КОМПОЗИТНЫХ МАТЕРИАЛОВ В ХИРУРГИЧЕСКОЙ КОРРЕКЦИИ ДЕФЕКТОВ КОСТНОЙ ТКАНИ У ДЕТЕЙ

Шарпарь В.Д., Каменских М.С., Неганов О.А., Семенов С.В., Егоров В.Д.

THE USE OF COMPOSITE MATERIALS IN SURGICAL CORRECTION OF BONE TISSUE DEFECTS IN CHILDREN

Sharpar' V.D., Kamenskikh M.S., Neganov O.A., Semenov S.V., Egorov V.A.

БУЗ УР «РДКБ МЗ УР», Ижевск, Россия

We present the results of treating 60 children with bone tissue defects, developed due to injuries and diseases, using “LitAr” composite material. The dynamics of bone tissue reorganization prior to normal (native) bone formation represented in the postoperative period.

Актуальность. Проблема замещения дефектов костной ткани остается актуальной в детской ортопедии и продолжает служить предметом постоянных дискуссий.

Наиболее молодой и перспективной группой имплантационных материалов являются композиты. Костная ткань, как раз, является многокомпонентной многофазовой системой, состоящей из органических и неорганических веществ. Обеспечение высокой степени структурной интегрированности (как в костной ткани) – это одно из основных условий получения оптимального биодеградируемого материала. Этим требованиям соответствует коллаген-гидроксисолевой композит «ЛитАр», ввиду отсутствия токсичности, иммунного отторжения, коротких сроков биодеградации.

Цель. Улучшить результаты лечения больных с дефектами костной ткани стимуляцией остеорепаративных процессов на основе имплантации апатит-коллагенового композита «ЛитАр».

Пациенты и методы. В ортопедо – травматологическом отделении РДКБ с 2010 по 2014 г. материал «ЛитАр» был применен при хирургическом лечении 60 детей в возрасте от 6 до 17 лет. Из них 40 имели солитарные костные кисты различной локализации, 4 - энхондромы фаланг пальцев, 2 - остеоид-остеомы дистальных отделов большеберцовой кости, 6 – монолокальные формы фиброзной дисплазии различной локализации, 4 – остеобластокластомы различной локализации, 3 – укорочение сегментов конечностей (при одномоментном удлинении с применением различных способов остеосинтеза).

Процесс биодеградации имплантата и регенерации костной ткани контролировали рентгенологически.

Результаты. У всех больных, оперированных с применением материала «ЛитАр» для пластики костных полостей и деструкций различного генеза, на 3-4 неделе в полости

отмечаются очаги обызвествления различного калибра. Через 3-4 месяца появляется негомогенная остеоидная ткань, на 5-6 месяце на рентгенограммах всю полость занимает гомогенная остеоидная ткань. Через 7-8 месяцев видны костные трабекулы, ориентированные по силовым линиям. Через 12 месяцев зона деструкции полностью заполнена костной тканью. Следует отметить, что оперативное вмешательство выполняли вне зависимости от формы и стадии течения заболевания, а также на фоне патологических переломов с применением металлоостеосинтеза. Учитывая хороший остеогенный эффект «ЛитАра», мы использовали его для стимуляции остерепарации в области дистракционного регенерата. Рентгенологически определялись быстрые трансформации композита и замещение его новообразованной костью.

Выводы. Таким образом, клиническое применение материала «ЛитАр» при деструктивных невоспалительных заболеваниях костей, при удлинении сегментов конечностей, а также для пластики посттравматических дефектов показало его высокую эффективность.

СТИМУЛЯЦИЯ ПРОЦЕССА РЕГЕНЕРАЦИИ ТКАНЕЙ У ПАЦИЕНТОВ С ЛОЖНЫМИ СУСТАВАМИ И КОСТНЫМИ ДЕФЕКТАМИ В УСЛОВИЯХ ЧРЕСКОСТНОГО ОСТЕОСИНТЕЗА

Шастов А.Л., Борзунов Д.Ю., Еманов А.А.

PROMOTION OF TISSUE REGENERATION PROCESS IN PATIENTS WITH PSEUDOARTHROSES AND BONE DEFECTS UNDER TRANSOSSEOUS OSTEOSYNTHESIS

Shastov A.L., BorzunovD.Iu., Emanov A.A.

ФГБУ «РНЦ «ВТО» им. акад. Г.А. Илизарова» Минздрава России, Курган, Россия

The experimental-and-clinical study presented is based on the results of treatment of 58 patients with heterogenous defects and pseudoarthroses, as well as on the experiment in 12 mongrel dogs. Asdemonstrated, when treating pseudoarthroses and defects of long tubular bones the techniques which have a stimulating effect on bone reparation should be used in addition.

Цель. Определить границу эффективности, показаний к применению дополнительных методик, стимулирующих репаративные процессы.

Материалы и методы. Варианты стимуляции были разделены на группы:

1) Механическая стимуляция (компактизация «ишемического» дистракционного регенерата без дополнительной остеотомии);

2) Комбинированная стимуляция: механическая и эндогенная (поперечная остеотомия через концы псевдоартроза с применением монолокальногочрескостного остеосинтеза, компактизация «ишемического» регенерата с выполнением дополнительной остеотомии);

3) Электропроцедуры (локальное применение терагерцовых волн).

Результаты и обсуждение. У пациентов с «ишемическим» дистракционным регенератом механическая и комбинированная стимуляции показали свою эффективность и значимость, благодаря чему удалось достигнуть увеличениякостного сращения в проблемной зоне удлинения.

При ликвидации псевдоартроза поперечная остеотомия позволила добиться костного сращения в более короткие сроки и обеспечила отсутствиерецидива псевдоартроза вбезаппаратном периоде наблюдения.

Локальное воздействие электромагнитных волн терагерцового диапазона при замещении дефекта длинной трубчатой кости сократило продолжительность восстановления анатомической целостности поврежденного сегмента по сравнению со сроком возмещения аналогичных дефектов.

Вывод. При лечении ложных суставов и дефектов длинных трубчатых костей необходимо дополнительно прибегать к методикам, оказывающим стимулирующее действие на костную репарацию.

ЗАМЕЩЕНИИ ДЕФЕКТА КОСТИ МЕТОДОМ КОМПРЕСИИОННО-ДИСТРАКЦИОННОГО ОСТЕОСИНТЕЗА В УСЛОВИЯХ СТИМУЛЯЦИИ ЭЛЕКТРОМАГНИТНЫМИ ВОЛНАМИ ТЕРАГЕРЦОВОГО ДИАПАЗОНА (ЭКСПЕРИМЕНТАЛЬНОЕ ИССЛЕДОВАНИЕ)

Шастов А.Л., Еманов А.А., Борзунов Д.Ю., Степанов Р.В., Дюрягина О.В.

BONE DEFECT FILLING BY THE METHOD OF COMPRESSION-DISTRACTION OSTEOSYNTHESIS UNDER STIMULATION WITH ELECTROMAGNETIC WAVES OF TERAHERTZ RANGE (AN EXPERIMENTAL STUDY)

Shastov A.L., Emanov A.A., Borzunov D.Iu., Stepanov R.V., Diuriagina O.V.

ФГБУ «РНЦ «ВТО» им. акад. Г.А. Илизарова» Минздрава России, Курган, Россия

We conducted the experiment in 12 adult mongrel dogs performing transosseous osteosynthesis with the Ilizarov fixator in them, as well as modeling 3-cm defect in the leg lower third which amounted for 16.3±0.3% of the segment length. We filled the defect by the standard technique of bilocal transosseous osteosynthesis. Animals from the experimental group (n=8) underwent the local stimulation with electromagnetic waves of terahertz range. In this group the periods of fixation were 50.6±2.7 days, while in the control one – 75±8.7. According to computed tomography data, the density of distraction regenerated bones by the end of fixation with the device was more in the experimental group than in the control one – 439.4±127.8 and 389.9±46.3 HU, respectively.

Целью данного исследования было определение влияния электромагнитных волн терагерцового диапазона на дистракционный остеогенез при замещении пострезекционного дефекта в условиях чрескостного остеосинтеза аппаратом Илизарова.

Материалы и методы. Эксперимент был выполнен на 12 взрослых беспородных собаках. Всем животным выполняли чрескостный остеосинтез аппаратом Илизарова, моделируя дефект большеберцовой кости 3 см в нижней трети. На 7 сутки после операции начинали дистракцию с темпом 1 мм в сутки за 4 приема в течение 30 суток. В опытной группе (n=8) на 25 сутки замещения дефекта осуществляли локальное воздействие электромагнитными волнами терагерцового диапазона в зоне дистракционного регенерата. В контрольной группе (n=4) физиопроцедуры не применяли.

Результаты и обсуждение. К концу дистракции рентгенологическая картина в обеих группах не отличалась. К 45 суткам фиксации в опытной группе в пяти случаях отмечали консолидацию зоны стыка отломков, утрачивалась зональность регенерата, в трех - к 60 суткам, что составило в среднем 50,6±2,7 суток. В контрольной группе в двух случаях аналогичные признаки определяли к 60 суткам фиксации, в двух – к 90 суткам, что составило 75,0±8,7 суток. По данным компьютерной томографии к моменту окончания фиксации в аппарате плотность дистракционного регенерата была больше в опытной группе, чем в контрольной 439,4±127,8 и 389,9±46,3 HU соответственно. Плотность кортикальных пластинок дистракционного регенерата в опытной серии составила 755,8±54,7 и 688,75±66,3 HU в контрольной соответственно.

Выводы. Таким образом, в результате экспериментального исследования выявлено стимулирующее влияние на формирование регенератов электромагнитных волн терагерцового диапазона при замещении дефектов берцовых костей несвободной костной аутопластики по Илизарову, что позволило в более короткие сроки восстановить анатомическую целостность поврежденного сегмента.

ОБ ИСПОЛЬЗОВАНИИ НАНОСТРУКТУРНЫХ И ПОРИСТЫХ УГЛЕРОДНЫХ ИМПЛАНТАТОВ В ТРАВМАТОЛОГИИ И ОРТОПЕДИИ

Шевцов В.И.

THEUSEOFNANOSTRUCTUREDANDPOROUSCARBON IMPLANTS IN TRAUMATOLOGY AND ORTHOPAEDICS

Shevtsov V.I.

ООО «НаноТехМедПлюс», Великий Новгород, Россия

The work deals with thephysic-chemical and strengthcharacteristics of the implants from porous carbon worked out in NanoTechMedPlusLtd.

В результате развития науки и техники в современной травматологии и ортопедии все большее предпочтение отдается активной оперативной тактике лечения повреждений и заболеваний опорно-двигательной системы с применением имплантатов различного происхождения. Одним из факторов, сдерживающих развитие органосохраняющей хирургии, является ограниченный набор надежных и быстрых методов восполнения костных дефектов, образующихся после радикальных резекций, особенно у категории больных с ограниченным сроком жизни (например, при онкологических заболеваниях кости). В настоящее время имплантаты находят широкое применение при дегенеративных заболеваниях позвоночника, остеомиелитическом и туберкулезном поражении костей, дефектах огнестрельного происхождения и др. патологиях.

При разработке нового материала для имплантации производитель более всего озабочен физическими свойствами имплантата. Способность имплантатов противостоять различным механическим силам определяется прочностью и твердостью. Эластичность имплантата обусловливает его способность выдерживать долговременные статико-динамические нагрузки с сохранением формы. Поверхностные характеристики имплантата определяют его устойчивость к разрушению. Чем меньше поверхностных дефектов, тем больше устойчивость к механическому разрушению.

К настоящему времени сформулированы основные характеристики погружных имплантатов. В первую очередь, имплантат должен быть химически инертным и выдерживать стерилизацию простым способом без последующего нарушения структуры. Цвет имплантата не должен определяться через кожу и изменять ее цвет. Имплантат должен быть легко доступен и экономически эффективен. Его долговечность также связана со способностью противостоять биохимическим процессам и коррозии под воздействием тканевых жидкостей. Таким образом, по своим физическим свойствам, имплантат не должен разрушаться и требовать какого-либо внимания на протяжении жизни пациента.

Как известно, любое инородное тело, попавшее или введенное в организм, например, имплантаты, вызывают неспецифическую воспалительную реакцию, характеризующуюся острой и хронической фазами. Чем больше выраженность и продолжительность этих фаз, тем выше токсичность. Чем более токсичен имплантат по отношению к тканям, тем больше вероятность развития реакции на инородное тело. Имплантат должен быть как неалергенным, так и неканцерогенным.

Сейчас установлено, что частицы, размерами меньше 60 мкм, участвуют в хроническом воспалительном ответе независимо от того, является имплантат инертным или нет. Частицы больше 60 мкм не захватываются макрофагами и не вызывают ничего, кроме низкоуровневой воспалительной реакции. Клинический опыт использования углеродных имплантатов показывает, что при их введении в ткани организма воспалительной реакции вокруг

имплантатов не регистрируется, т.е. углерод является совершенно инертным материалом с частицами размером более 60 мкм.

Пористые имплантаты дают возможность костной ткани врастать и поэтому они хорошо фиксируются без использования дополнительных способов их фиксации. Большие размеры пор допускают врастание соединительнотканных и сосудистых элементов, что повышает устойчивость к инфекции.

В настоящее время на предприятии ООО «НаноТехМедПлюс» освоен выпуск мелкопористых имплантатов. Они достаточно прочны и по своим механическим свойствам приближаются к показателям кортикальной кости. Для их использования более показаны диафизарные дефекты длинных костей, поэтому они используются с заместительно-опорной целью. Такие имплантаты выдерживают статико-динамические нагрузки, предъявляемые к кости.

Для заполнения дефектов губчатых костей околосуставной локализации, при дефектах тел позвонков, переломах пяточной кости более показаны губчатые имплантаты, так как в этих случаях они используются, в основном, с заместительной целью. Губчатая структура имплантата способствует формированию костно-углеродного блока, что обеспечивает выполнение поврежденной костью принадлежащей ей функции.

Таким образом, накопленный нами опыт использования УНИ позволяет говорить об их высокой эффективности при использовании по замещению дефектов костей различной локализации.

РЕЗУЛЬТАТЫ КОМБИНИРОВАННОГО ПРИМЕНЕНИЯ ЧРЕСКОСТНОГО И ИНТРАМЕДУЛЛЯРНОГО БЛОКИРОВАННОГО ОСТЕОСИНТЕЗА ПРИ УДЛИНЕНИИ И ЗАМЕЩЕНИИ ДЕФЕКТОВ ДЛИННЫХ КОСТЕЙ

Щепкина Е.А.[1], Лебедков И.В.[1], Сабиров Ф.К.[1], Соломин Л.Н.[1,3]

RESULTS OF THE COMBINED USE OF TRANSOSSEOUS AND INTRAMEDULLARY LOCKED OSTEOSYNTHESIS FOR LENGTHENING, AS WELL AS FOR FILLING LONG BONE DEFECTS

Shchepkina E.A.[1], Lebedkov I.V.[1], Sabirov F.K.[1], Solomin L.N.[1,3]

[1]ФГБУ «РНИИТО им. Р.Р. Вредена» Минздрава России, [2] ГБОУ ВПО «ПСПГМУ им. акад. И.П. Павлова», [3] ФГБОУ ВПО «Санкт-Петербургский государственный университет», Санкт-Петербург, Россия

We analyzed the results of the femoral and tibial lengthening according to Ilizarov (25), that "over of the nail" (LON) (26 segments), as well as the filling defects according to Ilizarov (15) and that "over the nail "(FDON) (9). In case of LON the periods of fixation three-fold reduced, patient's quality of life improved, the number of infection complications, transosseous element fractures, contractures 2.1-fold decreased, and there were no regenerated bone fractures and secondary deformities. In case of FDON the period of fixation with the device five-fold reduced comparing with transosseous osteosynthesis use, and the breaks of wire-rope tractions only noted among the complications.

Цель. Сравнить результаты применения УПГ и ЗДПГ в сравнении с методом Илизарова.

Материалы и методы. Методика УПГ применена у 24 пациентов на 26 сегментах (бедро – 17, голень – 9). Величина удлинения составляла 4,89+1,8. Дистракцию проводили в темпе 0,25 мм × 4, увеличивали до 2 мм в случаях несоответствия рентген-контроля темпам дистракции. После удлинения стержень блокировали по статической схеме, аппарат демонтировали. Для определения сроков перехода к полной нагрузке использовали правило "3-х кортикальных пластинок", динамизации стрежня не проводили. При методе Илизарова (25 пациентов) величина удлинения составила 3,8±1,7 см. Методика ЗДПГ применена у 9 пациентов (дефекты костей, образующих коленный сустав – 4, дефект бедренной или большеберцовой костей – 5). Величина замещения составляла 11,72±9,8 см. При выполнении открытой адаптации фрагментов производили фиксацию пластиной и аппарат демонтировали. Для сравнения проанализированы результаты замещения дефектов с использованием только ЧО у 15 пациентов: дефекты костей, образующих коленный сустав – 6, дефект бедренной или

большеберцовой костей – 8. Величина замещения составляла 10,0±4,37 см. На бедре при УПГ и ЗДПГ использовали экстракортикальные фиксаторы (www.ortho-suv.org).

Результаты. Период внешней фиксации при УПГ составил 73,5±36,7 дней и был несколько больше периода удлинения (49,22 ±19,7 дней), что связано с организационными моментами повторной госпитализации пациентов (при ЧО - 201,4±74,4 дней). Индекс ЧО при УПГ составил 15,91 ± 6,44 дней/см (ЧО 68,23 ± 3,4 дней/см). При УПГ осложнения возникли в 5 случаях – 19,2 % (ЧО – 11 (44,0 %). Из них воспаление в области чрескостных элементов – 1 (3,8 %) (ЧО – 2 (8 %); перелом чрескостных элементов - 0 (ЧО – 2 (8 %); перелом на уровне проведения чрескостных элементов – 1 (3,8 %) (ЧО - 0); деформация или перелом регенерата – 0 (ЧО – 2 (8%); преждевременное сращение на уровне остеотомии – 1 (3,8 %) (ЧО – 2 (8 %); глубокая инфекции или обострение хронического остеомиелита – 1 (3,8 %) (ЧО – 1 (4 %); контрактура коленного сустава – 1 (3,8 %) (ЧО - 2 (8%). По данным рентгенограмм и КТ в группе УПГ отмечен выраженный периостальный компонент в области регенерата, сроки формирования кортикального слоя значимого отличия не имели. При ЗДПГ период ЧО составил 145,6±54,5 дней, индекс ЧО - 20,01±5,4 дней/см (при использовании только внешней фиксации 653,13 ± 220,87 дней и 71,28 ± 25,69 дней/см соответственно). В 2-х случаях при ЗДПГ произошел обрыв тракционных тросов, других осложнений не отмечено.

Заключение. Комбинированное использование чрескостного и интрамедуллярного блокированного остеосинтеза при удлинении и замещении дефектов длинных костей нижних конечностей позволяет сократить время фиксации в аппарате в 3-5 раз, улучшить качество жизни пациента и снизить количество таких осложнений, как воспаления в области чрескостных элементов, переломы чрескостных элементов, исключить переломы и вторичные деформации регенерата. Применение экстракортикальных фиксаторов позволяло избежать конфликта между чрескостными элементами и стрежнем и применять стержни оптимального диаметра.

TUMOR. ILIZAROV APPLICATIONS TO BENIGN BONE TUMORS

Bari Mofakhkharul

ОПУХОЛИ. ПРИМЕНЕНИЕ МЕТОДА ИЛИЗАРОВА ПРИ ДОБРОКАЧЕСТВЕННЫХ КОСТНЫХ ОПУХОЛЯХ

Бари Мофакхарул

Bari-Ilizarov Orthopaedic Centre, Dhaka, Bangladesh

Введение. Исследовалась проблема целесообразности применения наружного фиксатора Илизарова для лечения доброкачественных костных опухолей. **Материалы и Методы**. Мы лечили 29 конечностей у 27 пациентов с деформациями и различной разницей в длине конечностей (LLD) вследствие доброкачественных костных опухолей. Было 20 пациентов мужского пола и семь – женского, их средний возраст – 11 лет. При различных костных опухолях мы использовали фиксатор Илизарова. Этиология была следующей: остеохондрома у девяти пациентов, болезнь Олье – у пяти, фиброзная дисплазия – у восьми и гигантоклеточная опухоль (GCT) – у пяти пациентов. **Результаты**. Во всех случаях доброкачественных костных опухолей результаты были удовлетворительными. **Заключение**. Сохранение и костная дегенерация посредством дистракционного остеогенеза представляет собой весьма консервативную операцию по сохранению конечности. Кандидатами для применения этих методов являются пациенты с дефектами менее 10 см, достаточным количеством сохранившейся здоровой ткани и хорошим прогнозом.

Introduction: The usefulness of Ilizarov external fixator was investigated for the treatment of benign bone tumors.

Materials and Methods: We treated 29 limbs of 27 patients with deformity and different LLD due to benign bone tumor. There were 20 males and 7 female with a mean age of 11 years. We used Ilizarov of different bone tumors. The etiologies were osteochondroma in 9 patients, Olliers disease in 5 patients, fibrous dysplasia in 8 patients and GCT in 5 patients.

Result: The outcomes of the results were satisfactory in case of all these benign bone tumors.

Conclusion: Preservation and bone degeneration by means of distraction osteogenesis constitutes a highly conservative limb saving surgery. Patients with good defects of less than 10 cm, a great deal of preserve healthy tissue and good prognosis are good candidates forthese methods.

ILIZAROV means:

I = You must have intelligent;

L = You can lengthen limb whatever you like;

I = You can control infection;

Z = You can correct Zigzag (deformity);

A = You will get angiogenesis with adaptation;

R = This technique is of course reliable with a lot of;

O = Opportunities, having;

V = Versatile effect.

ТРАВМЫ И ЗАБОЛЕВАНИЯ ПОЗВОНОЧНИКА

ПРОГНОЗИРОВАНИЕ РЕЗУЛЬТАТОВ ЛЕЧЕНИЯ СПОНДИЛИТОВ

Абдурахимов Ш.А., Абдухаликов А.К., Мирзаюлдашев Н.Ю., Тургунова М., Абдухаликов Б.

PREDICTING THE RESULTS OF SPONDYLITES TREATMENT

Abdurakhimov Sh.A., Abdukhalikov A.K., Mirzaiuldashev N.Iu., Turgunova M., Abdukhalikov B.

Научный центр вертебрологии МЗ РУз., Андижан, Узбекистан

We operated 43 patients with non-specific purulent diseases of the spine (spondylodiscitis, epiduritis, spondylitis). We highlighted the factors which influenced the favorable and unfavorable predictions of surgical treatment using S. Kullback formula. The patients' age, gender, disease duration, the presence of neurological disorders before admission to a medical preventive institution (MPI), complications, reoperations demonstrated to be important for predicting the outcomes of surgical treating non-specific purulent diseases of the spine.

Цель. Выявление прогностических факторов хирургического лечения гнойных неспецифических заболеваний позвоночника (ГНЗП), влиявших на отдаленные результаты.

Материалы и методы. Нами были прооперировано 43 пациента с гнойными неспецифическими заболеваниями позвоночника. Спондилодисцит наблюдали у 72,2 % пациентов; спондилит - у 7,6 %. Эпидурит диагностирован у 63,4 %, в том числе изолированный - у 11,7 % пациентов, у 45,5 % - в сочетании со спондилитом и/или спондилодисцитом. Хороших ближайших результатов хирургического лечения было 63,7 %, удовлетворительных - 27,1 %, неудовлетворительных - 9,2 %. Отдаленные результаты оценивали по шкале качества жизни Рэнкина, в сроки после выписки 2,4±0,5 года.

Результаты. С помощью формулы С. Кульбака при $p<0,05$ были выделены факторы, влиявшие на благоприятные или неблагоприятные прогнозы хирургического лечения. К анамнестическим факторам, оказавшим влияние на благоприятные исходы лечения, были отнесены: обращение за первичной медицинской помощью в первые 10 дней со времени начала заболевания (OR 15,54), первичная госпитализация в ЛПУ в первые 7 дней с момента заболевания (OR 11,2), правильный диагноз при направлении в специализированный стационар (OR 1,3), наличие отдаленных очагов инфекции в организме (OR 1,23). Среди демографических факторов большую роль играют мужской пол (OR 1,57) и возраст больного до 30 лет (OR 27,32).

Выводы. Можно отметить, что для прогноза исхода хирургического лечения гнойных неспецифических заболеваний позвоночника имеют значение возраст пациентов, пол, продолжительность заболевания, наличие неврологических нарушений до поступления в ЛПУ, осложнения, повторные операции.

НЕЙРООРТОПЕДИЧЕСКОЕ ЛЕЧЕНИЕ ГРЫЖ МЕЖПОЗВОНКОВЫХ ДИСКОВ

Абдухаликов А.К., Халиков Ш., Абдухаликов Б.А., Тургунова М.

NEUROORTHOPEDIC TREATMENT OF INTERVERTEBRAL DISC HERNIAS

Abdukhalikov A.K., Khalikov Sh., Abdukhalikov B.A., Turgunova M.

Научный центр Вертебрологии МЗ РУз., Андижан, Узбекистан

We observed 613 patients at the age of 23-66 years with intervertebral disc hernias of the lumbar spine. Surgical intervention consisted in archotomy, partial removal of ligamentum flavus, marginal resection of adjacent vertebral arches (comprising the removal of lateral osteophytes and foraminotomy) and discectomy using microsurgical technique and an operation microscope. The results evaluated by Visual Analogue Scale (VAS), as well as by the Oswestry Disability Index. Good results observed in 88 % of patients.

Введение. Несмотря на существование различных способов хирургических вмешательств при грыжах межпозвонковых дисков, включая методы передней и задней декомпрессии невральных образований, единого подхода к определению показаний и выбору объема вмешательства нет. Разработаны методы нуклеолиза, микрохирургической и чрескожной дискэктомии. Среди этих методов микрохирургическая дискэктомия в практике занимает лидирующее место по частоте применения и результатам лечения. Мало изучены вопросы хирургической тактики при грыжах дисков на фоне различных посттравматических, дегенеративных и аномальных костных изменений позвоночного канала, таких как стеноз каналов, гипертрофия и деформация фасеток и корней остистых отростков, сужение межпозвонкового отверстия.

Материалы и методы. Под нашим наблюдением находились 613 больных с грыжами межпозвонковых дисков поясничного отдела позвоночника в возрасте от 23 до 66 лет. Задачей хирургического лечения явилось удаление грыжи диска с ликвидацией компрессии соответствующего корешка, радикуломедуллярной артерии или всего дурального мешка для устранения возникшего конфликта в позвоночнике. Выполняли аркотомию, после частичного удаления желтой связки производили краевую резекцию прилежащих дужек позвонков (что включает удаление боковых остеофитов и фораминотомию) и осуществляли дискэктомию с применением микрохирургической техники и операционного микроскопа.

Результаты. Оценка результатов хирургических вмешательств производилась на основании ортопедо-неврологических критериев, учитывающих биомеханику позвоночника, регресс неврологической симптоматики и восстановление трудоспособности (шкала ВАШ и индекс Освестри). Хорошие результаты отмечены у 88 % больных.

АСИМПТОМНЫЕ ГРЫЖИ МЕЖПОЗВОНКОВЫХ ДИСКОВ

Ахмадов Т.З.

ASYMPTOMATIC HERNIAS OF INTERVERTEBRAL DISCS

Akhmadov T.Z.

Чеченский государственный университет, Грозный, Россия

This paper highlights the challenges and so far unsolved problems of vertebroneurology, including those related to asymptomatic hernias of intervertebral discs.

Одной из междисциплинарных проблем является патология позвоночника с неврологическими проявлениями. Начало становления вертеброневрологии (ортопедической неврологии) относится к 40-50-м годам прошлого столетия, когда в СССР стали появляться научные работы, указывающие на то, что основной причиной так называемых радикулитов является остеохондроз позвоночника, грыжи межпозвонковых дисков, сдавливающие корешки спинного мозга. Установление дискогенной природы радикулитов явилось началом эпидемии декомпрессивных хирургических вмешательств на межпозвонковых дисках и позвонках. Были

опубликованы результаты сотен тысяч хирургических верификаций. Дискогенная (вернее вертеброгенная) концепция болевых синдромов в спине и конечностях постепенно завоевывала себе сторонников и к 80-м годам прошлого столетия господствовала безраздельно. В последние годы позиции остеохондроза, как единственной или основной причины вертебральной и вертеброгенной клинической симптоматики, стали сдавать. Сегодня установлены десятки других, кроме межпозвонкового остеохондроза, причин болей в спине. Это не только структуры самого позвоночного столба, но и окружающие его мягкие ткани, мышцы, связки, нарушение биомеханики позвоночника, генетический фактор и т.д. Однако по-прежнему многие вопросы вертеброневрологии остаются сложными, нерешенными и спорными (Ахмадов Т.З., 2012).

С широким внедрением нейровизуальных методов исследования позвоночника перед учеными встал вопрос, почему одни грыжи межпозвонкового диска клинически проявляются, а другие нет. Например, находят дорзальные протрузии, пролапсы, когда грыжа межпозвонкового диска сдавливает корешок, но нет никаких клинических проявлений. При этом является установленным, что костные, оболочечные, сосудистые структуры позвоночника иннервируются преимущественно синувертебральным нервом Люшка. Каждый позвонок получает до 30 нервных стволиков, и при этом наиболее обильно снабжена свободными и инкапсулированными рецепторами надкостница в области межпозвонковых отверстий. Задние наружные слои фиброзного кольца и примыкающая к ним задняя продольная связка снабжены ноцицепторами. Кроме того, по мнению ряда исследователей, дегенеративно измененный диск продуцирует провоспалительные цитокины и фактор некроза опухоли. Воспалительные агенты, продуцируемые клетками грыжи, повышают чувствительность корешка к механическому давлению. Контакт элементов пульпозного ядра с ноцицепторами на периферии фиброзного кольца способствует снижению порога возбудимости нервных окончаний и повышению восприятия их к боли.

За последние 25 лет за рубежом накопился значительный материал по так называемым асимптомным грыжам межпозвонковых дисков. Ряд исследователей (Boden S.D. et al., 1990; Fraser R.D. et al.,1995; Weishaupt D. et al., 1998; Giuliano V. et al., 2002 и др.) при МРТ и КТ позвоночника здоровых людей, без каких либо жалоб на боли в спине, в среднем в 80 % случаев находили патологию позвоночного двигательного сегмента на поясничном уровне (протрузия – 37 %, грыжа – 11 %, компрессия корешка – 4 %). Асимптомную патологию межпозвонковых дисков находили даже у детей и подростков. По данным F. Smith et al. (2004), при проведении магнитно-резонансной томографии позвоночника у 154 здоровых детей в возрасте 11—14 лет в 9 % случаев было выявлено выпячивание и выпадение межпозвонкового диска на поясничном уровне, хотя никто из обследованных никогда не предъявлял жалоб на боли в пояснице, т.е. грыжи дисков оказались случайными находками.

Таким образом, наличие асимптомных грыж межпозвонковых дисков указывает на то, что в ортопедоневрологии боли в спине остается еще ряд нерешенных вопросов, требующих глубокого мультиполярного исследования позвоночника в междисциплинарном аспекте, особенно в вопросах показаний для хирургического лечения компрессии нервного корешка.

КОНСЕРВАТИВНОЕ ЛЕЧЕНИЕ БОЛЬНЫХ С ПОЯСНИЧНЫМ ОСТЕОХОНДРОЗОМ, ОСЛОЖНЕННЫМ ГРЫЖЕЙ ДИСКА

Герасимов А.А.

CONSERVATIVE TREATMENT OF PATIENTS WITH LUMBAR OSTEOCHONDROSIS COMPLICATED BY DISC HERNIATION

Gerasimov A.A.

Уральский государственный медицинский университет, Екатеринбург, Россия

The author has proposed a technique of pain syndrome release for disc hernias using interstitial electrostimulation. Complete release of the pain syndrome achieved in 82% of patients within 2-3 weeks. The hernia did not progress and decreased under the impact of electrical current. There was no effect in case of nerve compression with disc hernia.

Ежегодно создаются новые методы лечения поясничного остеохондроза, но они основаны на старых подходах и являются аналогами уже существующих, не создавая существенного улучшения качества лечения. Успехи в хирургическом лечении грыж поясничных дисков, включая эндоскопическую радиочастотную и лазерную вапоризацию, очевидны, но частота рецидивов грыж, по мнению отечественных и зарубежных исследователей, достигает 15-17 % (А.К. Чертков, 2002; I. Kramer, 1988). Частота инвалидности после операций не уменьшается. В последние годы имеется тенденция к уменьшению частоты операций декомпрессии за счет уточнения и ограничений показаний к операциям. Это связано с частыми осложнениями - до 11 % (А.К. Чертков, 2004).

В последние десятилетия физиологами изучены важные особенности патогенеза боли, где ведущую роль отводят нарушению кровообращения в костной ткани позвонков и раздражению остеорецепторов, реагирующих на нарушение костного кровообращения (Л.В. Калюжный, 1984). Чем хуже кровоснабжение кости, тем больше интенсивность боли. В последующем болевая импульсация вовлекает в процесс надкостницу, мышцы и затем распространяется на спинномозговые нервы через систему синувертебрального нерва Люшка. При протрузии диска рефлекторная боль иррадиирует в конечность по склеротомам.

Цель работы - пересмотреть показания к операции и разработать эффективные методы консервативного лечения.

Методы лечения. Нами разработан способ внутритканевой электростимуляции (патент № 1103855) при лечении болевых синдромов позвоночника. Сущность способа заключается в подведении низкочастотного электрического тока непосредственно к дужке позвонка с помощью иглы-электрода. Кожа является барьером для электротока и уменьшает его силу от 100 до 500 раз. Способ успешно устраняет любые рефлекторные болевые синдромы, когда фрагмент хряща не давит на корешок.

Материал. Проведена сравнительная оценка результатов консервативного лечения больных с грыжами дисков в двух однородных группах, лечившихся разными методами в стационаре. Комплексный традиционный метод применялся у 23 человек и включал медикаментозную терапию, вытяжение, фиксацию, блокады, физиотерапию и др. В основной группе из 35 больных применялся только способ внутритканевой электростимуляции и иммобилизация поясом.

Результаты. При электростимуляции полное устранение боли и клинических симптомов достигнуто у 29 больных (82 %), значительное улучшение – у 4. Отсутствие эффекта у двух (0,7 %), им произведена операция. Средний срок лечения составил 16 ± 2,3 дня. При традиционном методе лечения полное устранение боли достигнуто у 7 больных (34 %), улучшения у 6. Отсутствие эффекта в течение 4-6 месяцев лечения было у 10 больных (43 %). Все из них прооперированы, но болевые явления и неврологические расстройства в той или

иной степени остались, ликвидированы способом внутритканевой электростимуляции. Срок лечения при традиционном методе – 90-115 дней.

С помощью реографии и полярографии тканей позвоночника изучено их кровообращение до и после лечения. После внутритканевой электростимуляции наблюдалось улучшение кровообращения и существенное улучшение микроциркуляции тканей позвоночника. Кроме того, предложенные параметры электрического тока, по данным ЭНМГ, способствовали быстрому восстановлению функции нерва. Под действием электротока грыжа диска быстрее покрывалась соединительнотканной капсулой и в дальнейшем не прогрессировала в размере. Через год наблюдалось ее уменьшение.

Вывод. Способ внутритканевой электростимуляции является высокоэффективным при лечении больных с грыжей диска, может служить дифференциально-диагностическим тестом рефлекторной и корешковой боли.

ВНУТРИТКАНЕВАЯ ЭЛЕКТРОСТИМУЛЯЦИИ ПОЗВОНОЧНИКА ДЛЯ ВОССТАНОВЛЕНИЯ ПЕРИФЕРИЧЕСКИХ НЕРВОВ

Герасимов А.А., Дубовик Е.А.

INTERSTITIAL ELECTROSTIMULATION OF THE SPINE TO RECOVER PERIPHERAL NERVES

Gerasimov A.A., Dubovik E.A.

Уральский государственный медицинский университет, Екатеринбург, Россия

We have developed a technique for activating the spinal cord nerve cells which form the involved nerves. We stimulated the spinal cord with electrical current of special characteristics. 2.5-fold reduction of nerve function recovery, as well as the improvement of life quality has been proved in 125 patients.

Основной задачей по восстановлению периферических нервов после эпиневрального шва является ускорение реиннервации, зависящей, главным образом, от комплекса реабилитационных мероприятий. В последние десятилетия широко используется электростимуляция периферических нервных стволов и мышц. Однако при раздражении током вне сферы лечебного воздействия оказываются спинальные нейроны. Известно, что за регенерацию аксонов отвечают нервные клетки, расположенные в спинном мозге. Их раздражение активизирует скорость восстановления функции конечности.

Накожные электропроцедуры малоэффективны, т.к. кожа является барьером для тока и уменьшает его в 200-500 раз. До спинного мозга ток не доходит. Поэтому нами разработан метод внутритканевой электростимуляции (патент № 1273120), где ток подводят непосредственно к дужке позвонка с помощью иглы-электрода. Экспериментально на животных доказано, что электроток проходит через ткань дужки и оказывает воздействие на спинной мозг.

Для лучшего воздействия разработаны параметры электрического тока, близкие к физиологическим, т.е. тем, которые вырабатываются мотонейронами. На электроды подается сложномодулированный низкочастотный импульсный ток. На игле-электроде у позвонка подают ток отрицательной полярности, накожный точечный электрод укладывают накожно в проекции нерва. Проведенные нами экспериментальные исследования на собаках доказали возможность существенного ускорения прорастания нервов на периферию.

Целью исследования является изучение эффективности восстановления функции нерва разными методами.

Материалы и методы. Для выявления эффективности такой электростимуляции проведено сравнительное лечение у двух групп больных, которым проводилось лечение традиционным комплексным методом и способом внутритканевой электростимуляции (ВТЭС).

Наблюдалось 125 больных со свежими повреждениями срединного и локтевого нервов в нижней трети предплечья, всем произведен эпиневральный шов. Для оценки эффективности восстановления нервов применяли клинические и объективные методы обследования и критерии, принятые в НИИ нейрохирургии им. Поленова.

При традиционном методе, включающем медикаментозную терапию, накожную электростимуляцию нервов, ЛФК, грязелечение и тепловую терапию, процентное соотношение хороших и удовлетворительных результатов не отличается от данных литературы.

Результаты. В результате лечения ВТЭС полное восстановление двигательной функции (мышечной силы и объема движений в суставах кисти) наблюдалось у 43 больных (57 %) основной группы и у 5 пациентов (10 %), получавших традиционное лечение. Полное восстановление поверхностной чувствительности наблюдалось у 24 больных (32 %) основной группы и у 2 пациентов (4 %) контрольной группы. Вегетативно-трофическая функция оценивалась посредством коэффициента асимметрии электропотенциала поверхностных тканей (КА ЭППТ). В результате лечения КА ЭППТ пришел к норме у 29 больных (38 %) основной группы и у 12 пациентов (26 %) контрольной группы. Применение внутритканевой электростимуляции позволяет достичь восстановления амплитуды М-ответа до 85 % от нормы. Тогда как стандартный комплекс послеоперационного консервативного лечения позволяет достигнуть восстановления амплитуды М-ответа лишь до 24 % от нижней границы нормы.

Выводы. Метод внутритканевой электростимуляции сократил сроки восстановления функции нервов в 2,5 раза. Одновременно улучшилось качество восстановления чувствительности, функции мышц и трофики, снизилась инвалидность.

РАЗЛИЧНЫЕ ВАРИАНТЫ ПРОЛОНГИРОВАННОЙ ЭЛЕКТРОСТИМУЛЯЦИИ

Григорович К.А., Мещерягина И.А., Люлин С.В.

DIFFERENT OPTIONS OF PROLONGED ELECTRICAL STIMULATION

Grigorovich K.A., Meshcheriagina I.A., Liulin S.V.

ФГБУ «РНЦ «ВТО» им. акад. Г.А. Илизарова» Минздрава России, Курган, Россия

The restoration of limb functional potential, as well as the treatment of the pain syndromes caused by peripheral nerve injury so far remains challenging not fully resolved problem.

Цель. Применение пролонгированной электростимуляции для восстановления функции поврежденного периферического нерва.

Материалы и методы. Работа основана на результатах лечения пациентов с травматическими нейропатиями периферических нервов методом прямой электростимуляции. С целью проведения длительной нейрореабилитации 42 пациентам с травматическими повреждениями периферических нервных стволов проведена имплантация электродов для проведения пролонгированного курса электростимуляция.

Пациенты распределены на II группы. В I группе из 19 больных (45,24 %) при оперативном вмешательстве одновременно с микрохирургическим невролизом под нейровизуализационным контролем имплантирован лепестковый эпиневральный электрод с передающей антенной, в послеоперационном периоде подобран режим пролонгированной электростимуляции.

Во II группе 23 (54,76 %) больным с нейропатиями пункционно имплантирован эпидуральный электрод с четырьмя контактами на уровне заинтересованного сегмента, при стимуляции которого воспроизводилась передача импульсов соответствующей мышечной группе, через коннектор эпидуральный электрод подсоединен к принимающей антенне или генератору импульсов, имплантируемых в подкожно жировую клетчатку, подобран режим пролонгированной электростимуляции.

Результаты. Положительные результаты лечения в виде уменьшения неврологического дефицита достигнуты в 84,21 % случаев (у 16 больных I группы) и 19 пациентов (82,61 %) II группы. У одного больного выполнена замена эпидурального электрода через 2 месяца в связи с его мальпозицией.

Обсуждение. Применение электродов для пролонгированной электростимуляции дает возможность оказания высокотехнологичной помощи при пребывании больных в течение 3 - 4 дней в специализированном стационаре.

Методика имплантации является стандартной для пункционных эпидуральных электродов различных вариантов пролонгированных систем. Расположение принимающей антенны в подкожно-жировой клетчатке максимально близко к дерме, а карман для антенны минимальный, не позволяющий антенне повернуться при имплантации системы НейСи 3М.

У пациентов с нейропатическим болевым синдромом наиболее предпочтительна имплантация системы медтроник, позволяющей в послеоперационном периоде подобрать режим электростимуляции, полностью перекрывающий болевую зону.

Различные варианты перепрограммирования и способность быстрой обучаемости пациентов обеспечивает широкий спектр электростимуляции, в том числе при нейропатическом болевом синдроме, дает возможность пациентам в домашних условиях получать курс полноценной нейрореабилитации, а также купировать боль.

Контрольный осмотр проведен у больных спустя 3, 6 и 12 месяцев с момента имплантации пролонгированной системы электростимуляции.

Выводы. Полученные результаты лечения говорят в пользу применяемой методики лечения нейропатий периферических нервов.

ОПРЕДЕЛИТЕЛЬ ФУНКЦИОНАЛЬНОГО КЛАССА ПРИ ОТБОРЕ ПАЦИЕНТОВ ДЛЯ ХРОНИЧЕСКОЙ ЭЛЕКТРОСТИМУЛЯЦИИ С МОНОНЕЙРОПАТИЕЙ

Ерохин А.Н., Кобызев А.Е., Рябых С.О.

FUNCTIONAL-CLASSDETERM IN ANTINSELECTING PATIENTS WITH MONONEUROPATHY FOR CHRONIC ELECTRICAL STIMULATION

Erohin A.N., Kobyzev A.E., Rjabyh S.O.

ФГБУ «РНЦ «ВТО» им. акад. Г.А. Илизарова» Минздрава России, Курган, Россия

The authors have developed and introduced a functional-class classifier for patients with disordered motor function of the upper or lower limb muscles. The developed classifier allows standardizing the conclusion about muscle group functional condition in patients with peripheral neuropathy, as well as preparing a pattern in order to form a unified electron database for such patients for chronic and test electrical stimulation.

При отборе пациентов с мононейропатией для хронической электростимуляции важное значение имеет оценка функционального класса.

Цель. Разработка и внедрение определителя функционального класса пациента с нарушением двигательной функции мышц верхней или нижней конечности.

Материал и методы. Для оценки функционального состояния пациентов с нарушенной функцией мышц верхней или нижней конечности были разработаны функциональные классификаторы, которые включали двенадцать пунктов для верхней и десять - для нижней конечности. Для верхней конечности проводили оценку функционального состояния мышц, отводящих плечо кнаружи, вперед, назад, реализующих сгибание и разгибание в локтевом суставе, сгибание и разгибание в лучезапястном суставе, сжатие пальцев в кулак, разгибание пальцев, функцию противопоставления 1 и 5-го пальцев кисти, разведения пальцев и формирование кисти «лодочкой». Для нижней конечности (в положении лежа) проводили оценку функционального состояния мышц, реализующих сгибание в тазобедренном суставе,

отведение и приведение бедра соответственно кнаружи и кнутри, разгибание и сгибание в коленном суставе, тыльную и подошвенную флексию стопы, разгибание и сгибание пальцев стопы. Оценка функционального состояния заинтересованных мышечных групп проводилась в сравнении с аналогичной мышечной группой контралатеральной конечности. Для удобства перевода текущего функционального статуса пациента в электронную базу данных и последующей статистической обработки фиксировали количество заинтересованных мышечных групп и степень «заинтересованности», которая определялась врачом на основании сравнения с мышцами контралатеральной конечности. Разработанный классификатор апробирован на 7-ми пациентах (5 женского и 2 мужского пола) с мононейропатиями в возрасте от 18 до 62 лет (44,4±16,9 года): 2 – с нейропатией седалищного нерва, 1 – малоберцового, 3 - брахиоплексопатией и 1 – локтевого нерва.

Результаты и обсуждение. При оценке функционального состояния мышц посредством разработанного нами классификатора заключение о текущем статусе представлялось в следующем виде: количество «заинтересованных» мышечных групп, далее перечисление в формальном виде всех исследованных мышечных групп с указанием степени их «заинтересованности» или снижения функциональной активности по сравнению с контралатеральной мышечной группой. При этом 0 соответствовал полной сохранности мышечной функции, 1- частичной сохранности, 2- полному отсутствию мышечной активности. Для градации частичной сохранности мы применили 25-процетную ступень, которая позволила констатировать снижение мышечной силы на 25, 50, 75 процентов. Так, формализованная запись оценки функционального статуса больного С., 61 года, с диагнозом: травматическая нейропатия седалищного нерва слева до курса стимуляции была представлена в следующем виде: заинтересованных мышечных групп – 3, общая оценка 3 (0;0;0;0;0;0;1,75;0;1,75;1,5), после курса стимуляции посредством «Реха–Браво» совокупная оценка функционального состояния мышц нижней конечности была следующей: заинтересованных мышечных групп –3 , общая оценка 3 (0;0;0;0;0;0;1,5;0;1,5;1,25). Это означало, что количество заинтересованных мышечных групп осталось прежним, но их функциональная активность усилилась на 25 процентов после курса электростимуляции.

Выводы. Таким образом, разработанный классификатор позволяет стандартизировать заключение о функциональном состоянии мышечных групп у пациентов с периферической нейропатией и подготовить шаблон для формирования единой электронной базы данных для данной категории пациентов при хронической и тестовой электростимуляции.

ДОГОСПИТАЛЬНЫЙ ЭТАП ПРИ ОТБОРЕ ПАЦИЕНТОВ ДЛЯ ХРОНИЧЕСКОЙ ЭЛЕКТРОСТИМУЛЯЦИИ

Ерохин А.Н., Кобызев А.Е., Рябых С.О., Григорович К.А., Хомченков М.В.

PREHOSPITAL STAGE WHEN SELECTING PATIENTS FOR CHRONIC ELECTRICAL STIMULATION

Erohin A.N., Kobyzev A.E., Rjabyh S.O., Grigorovich K.A., Homchenkov M.V.

ФГБУ «РНЦ «ВТО» им. акад. Г.А. Илизарова» Минздрава России, Курган, Россия

The authors have developed and introduced astandard questionnaire to characterize the functional condition of patients at the prehospital stage, as well as to improve the process of selecting patients. The survey standardization at the prehospital stage through questioning allows distributing the patients by functional classes, forming database, as well as highlighting the indications and contraindications for in-patient examination including the test period of electrical stimulation.

В настоящее время расширяется круг показаний для хронической электростимуляции центральных и периферических структур нервной системы. Важное значениеимеет корректный выбор пациентов для данного вида нейрореабилитации.

Цель. Разработка и внедрение стандартной анкеты-опросника для характеристики функционального состояния больных на догоспитальном этапе и совершенствования процесса отбора пациентов.

Материал и методы. Проведен ретроспективный анализ анкет 98 пациентовс функциональными нарушениями вследствие повреждений центральной и периферической нервной системы в возрасте от 5 до 66 лет, средний возраст составил 32,1±12,8 года, из них 79 мужского и 19 женского пола. При разработке в анкетувошлиразделы, отражающие основной диагноз, сопутствующие заболеванияи восемь вопросов с предлагаемыми вариантами ответов, характеризующие функциональноесостояниебольного в настоящее время и его ожидания от хронической стимуляции. Первый вопрос анкеты характеризовал длительность заболевания и содержал шестьвариантов ответов, второй относился к ведущим жалобам пациента в настоящее время с пятью синдромальными характеристиками. При ответе на третий вопрос предлагалось выбрать двенадцать вариантов, которые конкретизировали доступные самостоятельные движения. Четвертый и пятый вопросы отражали субъективные и объективные характеристики актов мочеиспускания и дефекации. Вшестомподразделе содержались элементы оценки болевого синдрома, в том случае, если он присутствовал, в седьмом подразделе пациенту предлагали оценить результат лечения в настоящий момент времени, и восьмойвопрос относился к приоритетным пожеланиям пациента в улучшении своего функционального состояния.

Результаты и обсуждение. Из всей совокупности заполнивших анкеты 77 (78,6 %) пациентов указали в качестве основного диагноза травматическую болезнь спинного мозга, 2 – синдром оперированного позвоночника, 3- кифосколиоз, 2- последствия нарушения спинального кровообращения и по одному случаю были зарегистрированы идиопатический сколиоз, периферическая нейропатия, нейродистрофический синдром. По длительности заболевания распределение было следующим: до 6 месяцев – 7 (7,1 %) случаев, от 6 месяцев до 1 года – 4 (4,1 %), от 1 года до 2 лет – 28 (28,6 %), от 2 до 3 лет –20 (20,4 %), от 3 до 5 лет – 14 (14,3 %), 5 лет и больше – 12 (12,2 %). Относительно двигательной функции большую часть анкетированных составили пациенты второго и первого функционального класса– 36 (36,7 %) человек. Частично контролировали акт мочеиспускания 50 (51,0 %) пациентов, полностью контролировали – 24 (24,5 %), отсутствовали признаки волевого контроля у 24 (24,5 %). Частично контролировали акт дефекации 51 (52,0 %) пациент, полностью контролировали – 20 (20,4 %), и отсутствовали признаки волевого контроля – у 27 (27,6 %). Сорок три (43,9 %) пациента оценили результат предыдущего лечения как удовлетворительный, 33 (33,6 %) – неудовлетворительный, 21 (21,4 %) – хороший и один – отличный.

Таким образом, стандартизация опроса на догоспитальном этапе посредством анкетирования позволяет распределить пациентов по функциональным классам, сформировать базу данных и выделить показания и противопоказания для стационарного обследования, включающего тестовый период электростимуляции.

ДЕКОМПРЕССИВНО-СТАБИЛИЗИРУЮЩИЕ ОПЕРАЦИИ У ПОСТРАДАВШИХ С НЕСТАБИЛЬНЫМИ ПЕРЕЛОМАМИ ГРУДНЫХ И ПОЯСНИЧНЫХ ПОЗВОНКОВ (С, Д, Е ПО ФРЭНКЕЛЮ) С ПРИМЕНЕНИЕМ ТЕЛЕСКОПИЧЕСКИХ И СЕТЧАТЫХ ПРОТЕЗОВ ТЕЛ ПОЗВОНКОВ

Ефимов Д.В., Чертков К.А., Крысов А.В., Каренин М.С.

DECOMPRESSION-STABILIZING SURGERIES IN INJURED PERSONS WITH INSTABLE FRACTURES OF THORACIC AND LUMBAR VERTEBRAE (C, D, E ACCORDING TO FRANKEL) USING TELESCOPIC AND MESHY IMPLANTS OF VERTEBRAL BODIES

Efimov D.V., Chertkov K.A., Krysov A.V., Karenin M.S.

Уральский государственный медицинский университет, Екатеринбург, Россия

The work deals with the immediate and long-term results of surgical treatment of injured persons with instable injuries of thoracic and lumbar vertebrae using meshy and telescopic implants of vertebral bodies.

Цель: сравнительный анализ результатов лечения пострадавших с нестабильными переломами грудных и поясничных позвонков с применением мэш-сеток в сочетании с ТПФ и телескопических протезов тел позвонков без и с дополнительной транспедикулярной фиксацией (ТПФ).

Материал и методы: при оценке результатов хирургического лечения 47 пациентов, оперированных с применением телескопических протезов, и 45 пострадавших с имплантированными мэш-сетками применялись клинический, лучевой (рентгенография, КТ), магнитнорезонансный, нейрофизиологический и статистический методы исследования

Результаты и обсуждение: критериями сравнения результатов ближайшего и отдаленного послеоперационного периодов являлись клинические – болевой вертебральный синдром (БВС), регресс неврологического дефицита, величина кифотической деформации (ВКД) и патологическая активность (ПА) при интегральной ЭНМГ. В ближайшем послеоперационном периоде (2 месяца) существенной разницы в динамике клиники, ЭНМГ – картины мы не наблюдали. При МРТ - контроле качества декомпрессии невральных структур в ближайшем послеоперационном периоде хирургические дефекты не диагностированы. Обращала на себя внимание статистически достоверная разница величин кифотической послеоперационной деформации в оперированных сегментах через 6 и 12 месяцев после выполненного оперативного вмешательства с сохранением вертебрального болевого синдрома.

Выводы. 1. Применение телескопических конструкций для замещения тел позвонков при нестабильных осложненных повреждениях клинически наиболее эффективно и значимо.

2. Механические стабилизирующие и антикифотические свойства телескопических конструкций тел позвонков, применяемых при переломах типа А, в отличие от сетчатых протезов, обеспечивают восстановление стабильности в травмированных сегментах без дополнительных фиксирующих устройств.

ИСПОЛЬЗОВАНИЕ НЕЙРОМИОГРАФИИ ДЛЯ ПРОГНОЗА ЭФФЕКТА ФИЗИОЛЕЧЕНИЯ ПОЯСНИЧНОГО ОСТЕОХОНДРОЗА

Зубарева Т.В.

THE USE OF NEUROMYOGRAPHY TO PREDICT THE EFFECT OF PHYSIOTHERAPY OF LUMBAR OSTEOCHONDROSIS

Zubareva T.V.

ФГБУ «УНИИТО им В.Д. Чаклина» МЗ России, Екатеринбург, Россия

We used the data of electroneuromyography (ENMG) and radicular responses (F-waves) of the lumbosacral spine to predict the effect of lumbar osteochondrosis treatment using sinusoidal modulated currents (SMC).

Актуальность. Остеохондроз позвоночника (ОП) - очень распространенное заболевание. Острые боли в спине наблюдаются у 80–100 % населения. Существует много методов консервативного воздействия, которые включают и физиотерапевтические процедуры. Накоплен большой опыт лечения синусоидально - модулированными токами (СМТ) при ОП с целью обезболивающего и противовоспалительного действия. Так, аппарат "Амплипульс-5" предназначен для лечения СМ-токами с несущей частотой 5000 Гц, модулированными по синусоидальному закону с частотой от 10 до 150 Гц. При ОП часто назначают СМТ, но не всегда получают выраженный положительный результат и обезболивание. Предложен способ подбора пациентов с ОП, для которых эффект СМТ прогнозируемо показан.

Цель. Исследовать влияние СМТ на амплитудный спектр F-волн у пациентов с поясничным остеохондрозом. Дать рекомендации об ожидаемом эффекте действия СМТ у этих больных.

Материалы и методы. Проведена ЭНМГ пациентов с поясничным ОП для изучения корешковых ответов с помощью F-волн. Выделено 2 группы по 10 человек с низко- и высокоамплитудными ответами. Для снятия болевого синдрома в обеих группах применялся аппарат СМТ «Амплипульс -5». Исследование проведено на электронейромиоанализаторе «Нейромиан».

Результаты и обсуждение. У пациентов с выраженным болевым синдромом, вызванным остеохондрозом ПКО, была проведена ЭНМГ- диагностика корешковых ответов до и после курса СМТ (10 сеансов). Были проведены ЭМНГ- исследования, которые позволили определить верхние и нижние границы нормы амплитуд F-волны на уровне пояснично-крестцового отдела (ПКО) на данном аппарате. Так, на уровне сегментов S1-S2 в норме средняя амплитуда составила 200-300 мкВ, мах – до 700 мкВ. В проксимальных отделах n. peroneus (уровень сегментов L4-L5) средняя амплитуда составила 100-200 мкВ, мах – до 300 мкВ. На патологию указывает выраженная асимметрия, соотношения F/M более 5 %, большое количество блоков.

У пациентов с исходно высокоамплитудными корешковыми F-ответами, что свойственно острой фазе радикулопатии, вызванной гипервозбудимостью мотнейронов на уровне L4-S2, после проведенного курса СМТ в обезболивающих режимах (1, 3, 4) соответствующей частоты и модуляции, боли в области ПКО исчезали после 1-2 сеансов. При повторном ЭНМГ-исследовании после всего курса СМТ наблюдалась полная нормализация амплитуд F-волн, уменьшение асимметрии и блоков.

В группе пациентов с исходно низкими корешковыми ответами, т.е. с гиповозбудимостью мотонейронов (амплитуды волн ниже лабораторной нормы - признак дистрофических изменений на уровне ПКО), результаты лечения после СМТ менее выражены, хотя положительное воздействие токов есть, так как под электродами в области стимуляции увеличивается кровоток.

Заключение. Таким образом, в клинической практике физиотерапевтов и нейрохирургов для диагностики корешковых нарушений при поясничном остеохондрозе целесообразно использовать ЭНМГ и ее методику F-волн. Предложенный способ может помочь различить острые радикулопатии, при которых прогнозируется выраженный эффект СМТ, от хронических (дегенеративных) стадий остеохондроза, когда влияние СМТ незначительно.

БОЛЕЗНЬ ОПЕРИРОВАННОГО ПОЗВОНОЧНИКА

Кодиров А.А., Абдухаликов А.К., Мирзаюлдашев Н.Ю.

DISEASE OF THE OPERATED SPINE

Kodirov A.A., Abduhalikov A.K., Mirzajuldashev N.Ju.

Научный центр вертебрологии МЗ РУз., Ташкент, Узбекистан

The authors studied the causes of recurrence of the pain syndrome developed after discectomy, as well as substantiated the ways of its treatment. They analyzed the results of treatment of 141 patients at the age of 27-67 years with the pain syndrome recurrences occurred after removal of the hernias of the lumbar intervertebral discs. As demonstrated, the use of new surgical techniques and implants expanded the surgeons' possibilities in performing decompression and stabilizing surgeries of the spine and, besides, decreased their invasiveness. Positive results obtained in 84 % of patients.

Несмотря на очевидные достоинства и хорошие непосредственные результаты дискэктомий, частота повторных операций достигает 25 %.

Целью исследования явилось изучение причин рецидивов болевого синдрома, возникающего после дискэктомии, и обоснования способов его лечения.

Материалы и методы. Нами исследован 141 больной в возрасте от 27 до 67 лет с рецидивами болевого синдрома, возникшими после удаления грыж поясничных межпозвонковых дисков.

Результаты. Анализ результатов исследований показал, что причинами послеоперационного болевого синдрома могут быть повторные или не полностью удаленные грыжи межпозвонковых дисков, нестабильность позвоночника, приобретенный стеноз позвоночного канала и межпозвонкового отверстия, перидуральный фиброз. При рецидивах болевых синдромов после выполнения декомпрессивных операций вопрос о стабилизации оперированных позвоночных сегментов является важным, поскольку сужение позвоночного канала, повторное образование грыжи межпозвонкового диска и сегментарная нестабильность патогенетически тесно связаны между собой. Тем не менее, при выборе методики повторного хирургического вмешательства предпочтение нередко отдаётся малотравматичным и более простым в техническом отношении декомпрессивно-стабилизирующим операциям. 92 больным были выполнены различные виды хирургических вмешательств: декомпрессивные и декомпрессивно-стабилизирующие операции.

Заключение. Появление новых хирургических методик и имплантатов расширило возможности хирургов в проведении декомпрессивных и стабилизирующих операций на позвоночнике, уменьшив при этом их инвазивность. У 84 % пациентов получены положительные результаты.

ГЕНЕТИЧЕСКИЕ ИССЛЕДОВАНИЯ БОЛЕЗНИ ШЕЙЕРМАНА

Корниясова Е.В., Мяделец Д.Н.

GENETIC STUDIES OF SCHEUERMANN'S DISEASE

Korniiasova E.V., Miadelets D.N.

ГБОУ ВПО АГМУ МЗ РФ, Барнаул, Россия

The inheritance of Scheuermann's disease submits to the Mendelian pattern of autosomal-dominant inheritance, complete penetrance of the mutant gene in boys and incomplete penetrance (50%) – in girls, therefore, in females the disease develops only in a part of the carriers of the abnormal gene. The expression of pathological major gene causes the development of the disease phenotypic manifestations.

Цель. Выяснение генетической характеристики болезни Шейермана (БШ).

Материалы и методы. Исследования проводили на материале, представленном 90 родословными, выбранными по пробанду. Пробанды (43 девочки и 47 мальчиков) имели возраст от 9 до 18 лет. Родословные различались по своей структуре: 24 были ядерными, т.е.

представленными парой родителей и их детьми, а 66 родословных имели более сложную структуру, состоящую из трех или четырех поколений. Всего в анализируемую выборку было включено 419 людей с описанным фенотипом. Для сегрегационного анализа использовали подход, предложенный Эльстоном и Стьюартом (Elston R.C., Stewart J.A., 1971). Сегрегационный анализ проводили с помощью пакета программ MAN-A (Aksenovich and Ginsburg, 1987).

Результаты и обсуждение. Анализ показал, что частота БШ у ближайших родственников пробанда составляет 0.167 (n=5) для сестер, 0.478 (n=11) для братьев, 0.256 (n=21) для матерей и 0.714 (n=35) для отцов. Эти оценки значительно превышают частоту болезни в популяции, что подтверждает семейную агрегацию БШ. Частота БШ была выше у братьев и отцов пробандов, чем у сестер и матерей. Это находится в соответствии с ранее описанными данными о предпочтительном поражении мужчин (Цивьян Я.Л., 1993). С помощью сегрегационного анализа проведена проверка возможности моногенного диаллельного контроля БШ. Это осуществлялось с помощью тестирования различных гентических гипотез. Вначале была проверена справедливость майоргенной модели с помощью критерия Эльстона-Стьюарта. Оказалось, что неограниченная гипотеза (произвольные переходные вероятности) значительно лучше объясняет анализируемые данные, чем средовая гипотеза, предполагающая отсутствие сегрегации майоргена. В то же время неограниченная гипотеза достоверно не отличается от менделевской кодоминантной гипотезы. Эти результаты можно интерпретировать как свидетельство в пользу майоргенного контроля БШ. При введении ограничения на параметры пенетрантности в менделевской модели наследования (редуцирующие модель до доминантной или рецессивной) оказалось, что обе эти модели значимо не отличаются от неограниченной модели. Однако при сравнении их с кодоминантной менделевской моделью оказалось, что доминантная модель практически не отличается от кодоминантной, тогда как рецессивная модель достоверно хуже ее. Кроме того, минимальное значение критерия Акайке продемонстрировала доминантная модель наследования. Это дает нам право говорить о доминантном наследовании БШ, когда мутантный ген проявляется одинаково и в гомо- и гетерозиготном состоянии. Заметим, что пенетрантность нормального генотипа равна нулю, что позволяет предположить низкую частоту фенокопий и заключить, что болезнь проявляется только у носителей мутантного гена.

Выводы. Сегрегационный анализ, выполненный на большом семейном материале, подтверждает гипотезу об аутосомно-доминантном типе наследования БШ. Согласно полученным результатам, мутантный ген всегда проявляется у мальчиков, тогда как у девочек он проявляется лишь в половине случаев. Сравнительный анализ разных моделей показал наличие у больных БШ мутантного майор-гена (главного локуса), экспрессия которого обусловливает специфические нарушения и развитие основных характерных проявлений БШ.

ЭФФЕКТИВНОСТЬ ПРИМЕНЕНИЯ КОМПОЗИТНЫХ ПРОТЕЗОВ ДИСКОВ В ЛЕЧЕНИИ ПАЦИЕНТОВ С ДЕГЕНЕРАТИВНОЙ НЕСТАБИЛЬНОСТЬЮ

Крысов А.В., Чертков К.А., Ефимов Д.В., Каренин М.С.

THE EFFICIENCY OF USING DISC COMPOSITE IMPLANTS IN TREATMENT OF PATIENTS WITH DEGENERATIVE INSTABILITY

Krysov A.V., Chertkov K.A., Efimov D.V., Karenin M.S.

Уральский государственный медицинский университет, Екатеринбург, Россия

The author present the results of surgical treatment of patients with degenerative instability and disco-radicular conflicts using titanium and composite disc implants.

Цель. Выполнение сравнительного анализа отдаленных результатов хирургического лечения пациентов с диско-радикулярными конфликтами и нестабильностью в люмбальных сегментах дегенеративного генеза.

Материалы и методы. Анализ отдаленных результатов хирургического лечения пациентов с нестабильностью проводили по шкалам Освестри и SF-36 с применением лучевого, нейрофизиологического и статистического метода. Основную группу составили 76 пациентов (средний возраст 47 лет), оперированных с применением композитных протезов (титановый корпус с аутокостным трансплантатом) люмбальных дисков (авторская разработка), а группу сравнения составили 70 пациентов, оперированных с протезами дисков, состоящих только из титанового корпуса.

Результаты и обсуждение. Критериями сравнения, помимо оценки по шкалам Освестри и SF-36, являлись данные контрольных функциональных рентгенограмм у пациентов (число респондентов 37 и 34 соответственно) обеих групп, выполненных через 1, 2 и 4 года после операции. В основной группе пациентов формирование металлокостного блока мы наблюдали в 87 % случаев в течение первого года и в 13 % в течение второго года. Миграций композитного протеза диска, рецидивов болевого синдрома не наблюдалось ни в одном случае при контрольных обследованиях через 2 и 4 года после операции. При анализе контрольных рентгенограмм через год после имплантации у пациентов с монотитановыми протезами количество аксиальных миграций в тела смежных позвонков с потерей высоты коррекции межпозвонковых промежутков и клиникой рецидивов вертебральных и диско-радикулярных синдромов достигало 4 %, а через 4 года жалобы на боли в поясничном отделе и нижних конечностях предъявляли 7,6 % пациентов группы сравнения.

Выводы. Хирургическое лечение пациентов с нестабильностью и диско-корешковыми конфликтами в люмбальных сегментах наиболее эффективно с применением композитных протезов дисков, оригинальная конструкция которых обеспечивает восстановление первичной стабильности в сегменте с последующим формированием индуцированного аутокостным трансплантатом межтелового металлокостного блока.

НАШ ОПЫТ ВЗАИМОДЕЙСТВИЯ ПРИ ЛЕЧЕНИИ КОМПРЕССИОННЫХ ПЕРЕЛОМОВ ПОЗВОНОЧНИКА У ДЕТЕЙ

Куксов В.Ф., Предченко А.С., Радаев В.С., Серегина Г.А.

OUR EXPERIENCE OF COOPERATION IN TREATMENT OF THE SPINE COMPRESSION FRACTURES IN CHILDREN

Kuksov V.F., Predchenko A.S., Radaev V.S., Seregina G.A.

ГБУЗ СО «Самарская городская детская больница № 2», Самара, Россия

57 children with compression fractures of the spine underwent treatment in close cooperation with pediatric traumatologists-rehabilitators. The following treatment performed at the first stage: inclined-plane board traction using cotton-gauze rings by the axillary space, locally – magnetotherapy, functional therapy according to E.F. Dreving beginning from Day 2-3. The duration of the first stage of treatment didn't exceed three weeks. At the second stage traction continued, functional therapy exercises – 5-6 times a day, locally – MILTA device used, as well as ozokerite applications or electric mudtherapy, vacuum or vibratory massage, manual massage of the back and lower limbs, feet hydromassage. A course of rehabilitative treatment lasted for four weeks.

Цель. Найти адекватное взаимодействие при лечении данных переломов у детей.

Материал и методы. За последние 3 года нами проведено лечение 57 детей с компрессионными переломами позвоночника в тесном взаимодействии с детскими травматологами – реабилитологами. После острой травмы пострадавшие поступали в детское травматологическое отделение областной больницы, где им на 1 этапе проводили следующее лечение: вытяжение на щите на наклонной плоскости за подмышечные впадины ватно-

марлевыми кольцами, местно – магнитотерапия, со 2-3 дня функциональная терапия по Е.Ф. Древинг. Длительность 1 курса не превышала 3 недель. Затем пациентов переводили (лежа на щите в санитарной машине) в другое лечебное учреждение – детское реабилитационное отделение. Здесь продолжался и завершался восстановительный процесс. Главная задача – выработка мышечного корсета туловища. Продолжали вытяжение, занятия функциональной терапией 5-6 раз в день (1 раз – врач ЛФК, 2 раза – методисты ЛФК), местно – МИЛТА, озокеритовые аппликации или электрогрязь, вакуум или вибромассаж, ручной массаж спины и ног, гидромассаж стоп. Спустя 2 недели пациентов ставили на ноги, обучали правильной ходьбе. Курс восстановительного лечения – 4 недели. Перед выпиской детям разрешали садиться. У абсолютного большинства пациентов был выработан отличный мышечный корсет туловища.

Все дети находились на диспансерном наблюдении 2-3 года, продолжая занятия ЛФК до 6 месяцев, спали на жесткой постели до 1 года, плавали.

Результаты. Изучены отдаленные результаты у всех 57 пациентов в сроки до 3 лет после травмы. У всех обследованных социальный и спортивный прогнозы благоприятные.

Выводы. Представленный опыт взаимодействия (детский травматолог – детский реабилитолог) при лечении компрессионных переломов позвоночника у детей считаем положительным, о чем свидетельствуют благоприятные прогнозы, и, надеемся, он найдет сторонников.

ВОЗМОЖНОСТИ ЗАДНИХ СТАБИЛИЗИРУЮЩИХ СИСТЕМ ПРИ КОРРЕКЦИИ СКОЛИОТИЧЕСКИХ ДЕФОРМАЦИЙ ПОЗВОНОЧНИКА

Курдюмов Д.А.[1], Белокрылов Н.М.[2], Яговкин М.А.[1], Молчанов А.В.[1]

THE POTENTIAL OF POSTERIOR STABILIZING SYSTEMS IN CORRECTION OF THE SPINE SCOLIOTIC DEFORMITIES

Kurdiumov D.A.[1], Belokrylov N.M.[2], Iagovkin M.A.[1], Molchanov A.V.[1]

[1]Кировская областная клиническая больница № 3,
[2]МБУЗ ПК «Городская детская больница № 15», Пермь, Россия

The authors compared the effectiveness of using the modern devices proposed by J. Dubousset and Y. Cotrel. Most of 172 operated patients (94%) underwent posterior spondylodesis using these fixative devices. They used an anterior approach within 2-3-staged treatment. The resection options of vertebrotomies used for developmental abnomalities, congenital scoliosis. 72% of patients with idiopathic and dysplastic scoliosis cured at a single stage using only posterior approach and fixative transpedicular and combined (with hook fixation) systems. In this case the decrease in intervention invasiveness during single-stage treatment quite justified itself and provided the correction of up to 72% of the initial deformity on the average. The minimal loss of correction in the long-term period after surgery, within 5%, observed when using this technology. All complications arrested, and they amounted to no more than 4% of all cases.

Хирургическая коррекция «тяжёлых» ригидных форм сколиоза является одной из наиболее актуальных ортопедических проблем. При этом значительный положительный скачок в этой теме связан с совершенствованием современных конструкций, инструментально-аппаратной поддержкой, выявлением практических возможностей применения систем, предложенных Jean Dubousset и Yves Cotrel. Однако практическое использование данных систем показало, что они могут быть эффективны и сами по себе, без проведения вмешательств передним доступом. Снижение травматичности вмешательства за счёт уменьшения предварительных этапов требует, однако, как увеличения опорных элементов, более полной задней мобилизации, так и учёта некоторых технических сложностей, возникающих при значительных деформациях. Результативности этого подхода и посвящена данная публикация.

Цель. Проанализировать результаты ранее применяемых систем, выявить и использовать преимущества современных многоопорных транспедикулярных и комбинированных систем (не более 3 крюков).

Материал и методы. Проанализированы результаты хирургического лечения 172 больных, возраст которых составил от 2,5 до 48 лет, оперированных в 2006-2015 годах. Около 80 % больных получили хирургическое лечение в возрасте 12-18 лет. С врождённым сколиозом было 8 % больных, остальная патология была представлена идиопатическим и диспластическим сколиозом. Авторы начинали с использования фиксаторов типа Харрингтона в сочетании с элементами фиксации по Люке и задним спондилодезом (9 больных).

27 больным выполнена трёх- или двухэтапная коррекция. При этом на 1 этапе проводилась торакотомия с резекцией одного ребра, удаление 4-5 межпозвоночных дисков, мобилизация деформации, передний корпородез. Затем 2 этапом проводили кранио-тибиальное вытяжение в течение 4-5 недель (двум из представленных больных «за один наркоз» выполнили задний спондилодез и установку многоопорной системы), во всех случаях заключительный этап предполагал использование современных транспедикулярных или комбинированных конструкций для заднего спондилодеза.

Особого подхода требовали 12 пациентов с врожденной аномалией развития, сколиозом на фоне активных заднебоковых полупозвонков в поясничном и нижнегрудном отделах. Им выполняли передним доступом корпорэктомию, затем задним доступом удаляли отростки, дужки, устанавливали транспедикулярную систему, проводили коррекцию деформации и передним доступом выполняли корпородез. Или операции проводили только из заднего доступа, выполняли резекцию отростков, дужек, мобилизацию спинного мозга, удаление тела добавочного полупозвонка, установку транспедикулярной системы, коррекцию деформации, спондилодез. В этой группе выполняли задний спондилодез с использованием компьютерной навигации и известных современных транспедикулярных фиксаторов.

У 124 пациентов проведена одноэтапная коррекция деформации с использованием задних транспедикулярных винтовых и комбинированных систем. У всех больных изучали клинико-рентгенологические данные, применяли тракционный тест, другие функциональные методы исследования для уточнения ригидности деформации и определения продолжительности зоны фиксации, уточняли особенности строения деформированных позвонков, проводили магнитнорезонансную и компьютерную томографию. Сравнение результатов проводили с использованием критериев Стьюдента, Манна-Уитни.

Результаты и обсуждение. В группе с использованием фиксаторов Харрингтона коррекция не превышала 50 % от исходной и не позволяла учитывать и исправлять трёхмерные изменения в позвоночнике. Однако клинические результаты оказались достаточно стабильными.

У всех остальных больных были применены многоопорные транспедикулярные и комбинированные конструкции и принципы Котреля-Дюбоссе, которые были ими рекомендованы для использования. Следует отметить, что в данной группе отмечена наименьшая травматичность операции наряду с высокой степенью коррекции и высокой эффективностью. В среднем общий результат составил 72 % коррекции от исходной деформации при одноэтапной коррекции деформации с использованием одного доступа. При этом ¾ (72 %) всех больных были подвержены именно этому способу лечения. С нарастанием деформации эффективность уменьшалась, однако в диапазоне исходной деформации от 51 % до 100 % составляла более 75 %. Правда, требовалось увеличение числа опорных элементов, более продолжительной зоны фиксации, детальной задней мобилизация деформации, выполнения остеотомий по Smith-Petersen и Pedicle Subtraction, мобилизации реберно-поперечных суставов. Это вызывает вопрос о необходимости дополнительной мобилизации деформации позвоночника передним доступом, так как целью операции помимо коррекции деформации главным является восстановление баланса туловища и создание стабильности инструментированной части позвоночника. Незначительно уступали в эффективности транспедикулярным современные

комбинированные системы (до трех крюков), хотя, справедливости ради, в некоторой части следует отметить их необходимость и безопасность, а именно, в случаях невозможности выполнения стабильной транспедикулярной фиксации на верхнегрудном уровне на выпуклой стороне деформации. Потеря коррекции в сроки от 2 до 5 лет не превышала 4-5 % от непосредственного результата ($p<0,05$). Осложнения составили менее 4 %, купированы консервативно, на отдалённый результат не повлияли. При применении транспедикулярных систем при 2-3 этапных способах лечения коррекции аномалий позвоночника и врождённого сколиоза осложнений практически не наблюдали (в пределах 1 %, общехирургические, все купированы).

Выводы. 1. Применение многоопорных транспедикулярных и комбинированных систем при их изолированном применении в сочетании с детальной задней мобилизацией деформации позвоночника, выполнения остеотомий по Smith-Petersen и Pedicle Subtraction, мобилизации реберно-поперечных суставов является высокоэффективным способом хирургического лечения сколиотической деформации. Этот подход даёт коррекцию в среднем 72 % от исходной деформации. Величина коррекции с применением этих систем оказалась вполне достаточной при одноэтапном методе у 72 % больных, близка к таковой при 2-3 этапных методах лечения, при врождённых сколиозах.

2. В данном случае уменьшение травматичности вмешательства при одноэтапном лечении себя вполне оправдало. Технология даёт минимальную потерю коррекции в отдалённом периоде после операции – в пределах 5 %. Все осложнения были купированы и составили не более 4 % всех случаев.

СРАВНИТЕЛЬНЫЙ АНАЛИЗ ХИРУРГИЧЕСКОГО ЛЕЧЕНИЯ ПАЦИЕНТОВ С МЕЖПОЗВОНКОВОЙ ГРЫЖЕЙ ДИСКА

Люлин С.В., Куликов О.А., Мещерягина И.А.

A COMPARATIVE ANALYSIS OF SURGICAL TREATMENT OF PATIENTS WITH INTERVERTEBRAL DISC HERNIA

Liulin S.V., Kulikov O.A., Meshcheriagina I.A.

ФГБУ «РНЦ «ВТО» им. акад. Г.А. Илизарова» Минздрава России, Курган, Россия

The authors made the analysis of open and endoscopic surgical treatment of patients with lumbar intervertebral disc hernia. The obtained results suggest that little invasion doesn't reduce the radicalism of surgery, but it only allows to perform the attained with the least loss and the best functional outcome for a patient.

Цель. Разработать систему комплексного хирургического лечения грыж межпозвонковых дисков с использованием миниинвазивных методик.

Материал и методы. Мы располагаем опытом хирургического лечения 1200 больных с грыжей диска в поясничном отделе: на уровне L2-3 – 21 (1,7 %), L3-L4 – 100 (8,3 %), L4-L5 – 480 (40 %), L5-S1 – 602 (50 %).

Было прооперировано 667 (55,63 %) мужчин и 533 (44,38 %) женщины. Большинство больных (987) были в возрасте от 20 до 60 лет.

По локализации грыжевого выпячивания: срединных грыж было 300 (25,21 %), парамедианных 780 (64,79 %), задне-боковых 87 (7,29 %), фораминальных 36 (2,71 %).

Результаты. Оценка неврологического статуса показала, что у 924 (77,1 %) обследованных имел место компрессионный корешковый синдром, у 8 (0,62 %) - компрессионный корешково-сосудистый синдром, у 5 (0,41 %) – компрессионный сосудистый корешково-спинальный синдром, у 260 (21,66 %) – корешковый ирритативный и дискогенный болевой синдром.

Были выполнены следующие виды оперативного вмешательства: интерламинэктомия с удалением грыжи межпозвонкового диска – 970 (80,83 %), гемиламинэктомия с удалением грыжи межпозвонкового диска – 41 (3,41 %), ламинэктомия – 12 (1 %), микродискэктомия – 35 (2,92 %), пункционная чрескожная эндоскопическая дискэктомия - 60 (5 %), эндоскопическая микродискэктомия («EasyGo!») – 82 (6,8 %).

Всего открытым доступом прооперировано 1058 пациентов, эндоскопически 142 пациента.

Результаты хирургического лечения изучены в сроки от 6 месяцев до 1 года и более после операции. Критерии оценки результатов были следующие:

– хороший результат – всего 997 (83,8 %), из них 869 (82,1 %) – после открытого оперативного лечения, 128 (90,1 %) - после эндоскопического лечения;
– удовлетворительный результат – 186 (15,5 %) всего 172 (16,2 %) после открытого оперативного лечения, 13 (9,1 %) – после эндоскопического лечения);
– неудовлетворительный результат: отсутствие эффекта от операции или ухудшение – 17 (1,41 %) (2 пациента – после эндоскопического лечения – 1,4 %, 15 - после открытого оперативного лечения – 1,41 %).

У 1183 (98,59 %) оперированных больных в результате проведенных декомпрессивных мероприятий болевой синдром был купирован.

Рецидивы грыжи диска в раннем послеоперационном периоде выявлены у 9 (0,75 %), в позднем послеоперационном периоде – у 78 (6,5 %) больных. Из них после эндоскопического оперативного лечения – у 1 (0,7 %) в раннем периоде и у 3-х - в позднем (2,1 %). Все эти больные были оперированы успешно повторно.

Заключение. Хирургическое вмешательство при лечении больных с грыжами поясничных межпозвонковых дисков должно быть дифференцированным. Развитие медицинской техники позволяет минимизировать операционную травму за счет уменьшения разреза кожи и мягких тканей. Полученные результаты позволяют говорить о том, что малая инвазия не уменьшает радикальность операции, а лишь позволяет выполнить достигнутое с наименьшей потерей и с наилучшим функциональным исходом для пациента.

НЕЙРООРТОПЕДИЧЕСКИЕ АСПЕКТЫ ЛЕЧЕНИЯ СПОНДИЛИТОВ

Мирзаюлдашев Н.Ю., Абдухаликов А.К., Абдурахимов Ш.А., Тургунова М., Абдухаликов Б.

NEUROORTHOPEDIC ASPECTS OF SPONDYLITES TREATMENT

Mirzaiuldashev N.Iu., Abdukhalikov A.K., Abdurakhimov Sh.A., Turgunova M., Abdukhalikov B.

Научный центр вертебрологии МЗ РУз., Андижан, Узбекистан

The authors have determined the algorithm of diagnosis and tactics of surgical treatment of patients with non-specific and specific spondylites. As it has been demonstrated, surgical intervention should be performed as soon as possible after the diagnosis verification. An approach should provide the adequacy of purulent focus cleaning and the simultaneous use of hydroxyapatite with a carbon implant and transpedicular fixation of the spine. The optimal use of active spinal canal draining with continuous purulent focus irrigation using antiseptic solutions through micro-irrigators contributes to wound cleaning. Proteolytic enzymes must be used for purulent focus cleaning and local immune-modulating impact.

Целью исследования явилось определения алгоритма диагностики и тактики хирургического лечения больных с неспецифическими и специфическими спондилитами.

Материалы и методы. Под наблюдением находились 67 пациентов с гнойно-воспалительными заболеваниями позвоночника, вызвавшими компрессию спинного мозга и спинномозговых корешков.

Результаты. Использование МРТ (МР-миелография) и МСКТ позвоночника позволяет выявить гнойный спондилит, что помогает своевременно правильно диагностировать и провести дифференцированное лечение. 36 больным проводилось оперативное лечение с использованием гидроксиапатита (КоллапАн) и углеродных имплантатов, преимущественно передним и задними

доступами. Интраоперационное дренирование позвоночного канала при гнойном эпидурите дало возможность сделать активную аспирацию и вымывание остаточного содержимого и введение антибиотиков и протеолитических ферментов (трипсин, химотрипсин). Длительность дренирования позвоночного канала составляла в среднем 7 суток и определялась характером раневого отделяемого.

Выводы. Хирургическое вмешательство должно быть выполнено в максимально короткие сроки после верификации диагноза. Доступ должен обеспечивать адекватность санации гнойного очага и одновременное применение гидроксиапатита с углеродным имплантатом и транспедикулярной фиксацией позвоночника. Оптимальное использование активного дренирования позвоночного канала с постоянной ирригацией гнойного очага антисептическими растворами через микроирригаторы способствует очищению раны. Необходимо использовать протеолитические ферменты для очищения гнойного очага и местного иммуномодулирующего действия.

ВОЗМОЖНОСТИ ПРИМЕНЕНИЯ МЕТОДИКИ DRX9000 В ЛЕЧЕНИИ ГРЫЖ ШЕЙНОГО И ПОЯСНИЧНОГО ОТДЕЛОВ ПОЗВОНОЧНИКА

Михайлов С.Н., Фомина М.Н., Петров А.А.

THE POSSIBILITIES OF USING DRX9000 TECHNIQUE IN TREATMENT OF HERNIAS OF THE CERVICAL AND LUMBAR SPINE

Mikhailov S.N., Fomina M.N., Petrov A.A.

ГБОУ ВПО Оренбургский государственный медицинский университет МЗ РФ,
ГБУЗ «Областной центр медицинской реабилитации», Оренбург, Россия

We studied the use of DRX9000 device in treatment of hernias of the cervical and lumbar spine, as well as the details of using the treatment technique with the device.

Цель. Применить методику DRX9000 у пациентов, оперированных по поводу грыжи диска шейного или поясничного отделов позвоночника, имеющих определенные жалобы и неврологические нарушения.

Материалы и методы. Методика DRX9500 применяется для лечения дегенеративно-дистрофических заболеваний на уровне шейного отдела позвоночника. В методике DRX9000 воздействие оказывается на один конкретный межпозвонковый диск без вовлечения в процесс тракции дисков других сегментов, что позволяет приложить максимальное усилие в нужном месте и создать отрицательное давление в области пульпозного ядра диска. Создаваемое в полости диска отрицательное давление позволяет реализовать решение двух задач: втянуть в полость диска сформировавшееся его выпячивание (протрузия, грыжа) и увеличить поступление в пульпозное ядро диска жидкости из гиалинового хряща замыкательных пластин тел позвонков, таким образом, обеспечив регидратацию диска. За счет подобранной частоты и силы проводимой тракции растяжение межтелового промежутка происходит ступенчато и циклично, что позволяет избежать травматизации мышечно-связочного аппарата позвоночного сегмента. Методика DRX9500 применяется для лечения дегенеративно-дистрофических заболеваний на уровне шейного и поясничного отдела позвоночника. До обращения в ГБУЗ ОЦМР в восстановительном лечении при применении классических методов физической и физиотерапевтической реабилитации особых улучшений пациенты не отмечали. Всем больным проведён курс лечения по методике DRX9000, состоявший минимум из 20 сеансов. При первичном обращении отмечался грубый неврологический дефицит, обусловленный миелоишемией: нижний глубокий парапарез с плегией в дистальных отделах конечностей, глубокая тотальная нижняя парагипестезия, «седловидная» анестезия, нарушение функции тазовых органов: периодическое недержание мочи.

Результаты. После проведения лечения по методике DRX9000 парапарез регрессировал, уменьшилась до легкой глубина нижней болевой парагипестезии, хотя сохранялась умеренно выраженная батигипестезия, обусловливающая сенситивную атаксию, практически нормализовалась функция тазовых органов. Повторное обращение пациентов отмечалось в 3 случаях (от 8 месяцев до 1,5 лет после окончания курса лечения). Поводом для повторного обращения явились незначительные расстройства рефлекторного характера (в основном мышечно-тонического синдрома). При этом выбор метода лечения больного был обусловлен удовлетворённостью результатами лечения при первичном обращении.

НАРУШЕНИЕ БАЛАНСА КАК ВЕДУЩИЙ СИНДРОМ ПРИ ПАТОЛОГИИ ПОЗВОНОЧНИКА У ДЕТЕЙ

Николаев Д. Г., Мушкин А.Ю.

IMBALANCE AS A LEADING SYNDROME FOR THE SPINE PATHOLOGY IN CHILDREN

Nikolaev D. G., Mushkin A.Iu.

Санкт-Петербургский НИИ фтизиопульмонологии, Санкт-Петербург, Россия

Sagittal imbalance is a starting mechanism of degenerative disorder. As demonstrated, this syndrome is a clinical and roentgenological feature in the most of the spine diseases. The authors describe two cases (TB spondilytis and congenital spine malformation) with severe sagittal and frontal imbalance, as well as and their surgical treatment.

Цель. Анализ нескольких клинических наблюдений заболеваний позвоночника у детей разного возраста, у которых сагиттальный и фронтальный дисбаланс явились ведущими синдромами, определившими клинические жалобы и, соответственно, выбор целей хирургического лечения.

Актуальность проблемы. В современной вертебрологии доказана главенствующая роль нарушения баланса позвоночника как основной причины развития дегенеративных процессов (Garbossa D., Pejrona M. et al., 2014, Dong-Young Cho, M.D., Myung-HoonShin, M.D. et al., 2013). Уделяется внимание изучению особенностей параметров сагиттального баланса в детском возрасте (Jean-Marc Mac-Thiong, Hubert Labelle et al., 2011, Hasan Ghandhari, Hamid Hesarikia et al., 2013), однако большинство работ посвящено изучению возрастных особенностей этих параметров и не рассматривают дисбаланс позвоночника с позиций цели и задачи хирургической коррекции у детей.

Материал и методы. Изучены истории развития заболевания, хирургическая тактика и "ранние" результаты хирургического лечения двух детей разного возраста с инфекционным спондилитом и врожденным пороком развития, ведущим синдромом у которых на определенных этапах развития заболевания являлось значительное нарушение сагиттального и фронтального баланса позвоночника.

Результаты. Пациент С. на протяжении 8 лет наблюдался ортопедами по поводу грубого пологого грудопоясничного сколиоза. К 15 годам сформировалась "тяжелая" деформация позвоночника во фронтальной и сагиттальной плоскостях, клинически проявлявшаяся невозможностью поддержания вертикального положения тела со смещением сагиттальной (SVA) и фронтальной (FVA) вертикальных осей на 8 см и 20 см соответственно. При предоперационном обследовании с захватом всего позвоночника выявлен туберкулезный спондилит L4 – S4 с тотальным разрушением L4-S2 позвонков, осложненный множественными абсцессами. Учитывая характер и распространенность инфекционной деструкции и невозможность радикальной санации, проведено этапное хирургическое лечение: первым этапом осуществлена некрабсцессэктомия в максимально возможных пределах, вторым – инструментальная грудо-пояснично-тазовая фиксация с полным восстановлением поддержания вертикального положения тела и достижением показателя SVA - 2 см дорсально, FVA - 0 см.

Пациентка Ч. этапно оперирована в период с 7 до 10 лет по поводу комбинированного порока позвоночника, ребер (нарушения сегментации и формирования грудных позвонков и ребер) и таза (каудальное недоразвитие с гипоплазией крестца) с хорошим клиническим эффектом. Проведена реконструкция позвоночника 360°, торакопластика и грудо-пояснично-тазовая инструментация с коррекцией дисбаланса в сагиттальной и фронтальной плоскостях. Особенностью вмешательств на фоне активного роста ребенка явилась необходимость "этапных" вмешательств с использованием системы динамической коррекции (Domino), повторной коррекции дисбаланса и продления протяженности фиксации на фоне его прогрессирования на смежном уровне. Лечение не закончено, ребенок продолжает расти.

Выводы. 1. Нарушение пространственных позвоночно-тазовых взаимоотношений носит универсальный "синдромный" характер и, зачастую, не зависит от характера патологии позвоночника.

2. Коррекция пространственного дисбаланса в детском возрасте требует динамического наблюдения и прогнозирования возможных "этапных" хирургических вмешательств.

ОСОБЕННОСТИ ОПЕРАТИВНОГО ЛЕЧЕНИЯ ПАЦИЕНТОВ С ДЕГЕНЕРАТИВНЫМИ ЗАБОЛЕВАНИЯМИ ШЕЙНОГО ОТДЕЛА ПОЗВОНОЧНИКА И МИЕЛОПАТИЕЙ

Россик О.С., Чехломин А.В.

SPECIAL FEATURES OF SURGICAL TREATMENT OF PATIENTS WITH DEGENERATIVE DISEASES OF THE CERVICAL SPINE AND WITH MYELOPATHY

Rossik O.S., Chekhlomin A.V.

ГБУЗ РК «Коми республиканская больница», Сыктывкар, Россия

The authors developed a differentiated approach to surgical treatment of patients with degenerative diseases of the cervical spine depending on the level of involvement and the presence of myelopathy. The vertebral body resection with disc-exophyte complex removal above and below the resected vertebra is clinically justified in patients with degenerative diseases of the cervical spine in the presence of spinal stenosis at the level of two segments, as well as in the presence of myelopathy focus. The removal of the concerned disc with adequate decompression of the spinal cord and roots indicated for single-level stenosis.

Ведение. Актуальность лечения данной группы пациентов имеет большую социальную значимость, в связи с длительной нетрудоспособностью и инвалидностью населения (В.Г. Лухминская, 1984). Частота операций по поводу дегенеративных заболеваний в структуре всех вмешательств на позвоночнике составляет 59,9-71,4 % (А.К. Дулаев и др., 2010).

Дегенеративные изменения в шейном отделе позвоночника с компрессией спинного мозга и сосудистых образований приводят к формированию миелопатии (В.М. Драгун и др., 2010).

Цель. Разработка дифференцированного подхода к оперативному лечению пациентов с дегенеративными заболеваниями шейного отдела позвоночника в зависимости от уровня повреждения и наличия миелопатии.

Материалы и методы. В отделение нейрохирургии ГБУЗ РК «КРБ» с 2012 г. проведено оперативное лечение 21 пациента с дегенеративными заболеваниями шейного отдела позвоночника. Возраст пациентов от 30 до 65 лет. Женщин – 9, мужчин 12.

При поступлении всем пациентам выполнена компьютерная томография, МРТ, ЭНМГ и функциональная R-графия шейного отдела позвоночника.

У 11 поступивших при обследовании выявлены признаки шейной миелопатии с тетрапарезом, в 10 случаях клиническая картина была представлена болевым синдромом и радикулопатией.

К оперативной тактике лечения мы подходили дифференцировано.

При дегенеративных заболеваниях шейного отдела позвоночника при наличии спинального стеноза на уровне двух сегментов и миелопатии производилась резекция тела позвонка с удалением дискоэкзофитарного комплекса выше и ниже резецированного позвонка (пять пациентов).

При одноуровневом стенозе, с миелопатией или без неё, удаляли заинтересованный диск с адекватной декомпрессией спинного мозга и корешков (13 пациентов). В двух случаях проводилась двухуровневая декомпрессия, в одном случае – трёхуровневая декомпрессия.

После устранения стеноза производили передний спондилодез сетчатым имплантатом с костным заменителем или аутокостью и накостной пластиной.

Результаты. При анализе результатов лечения отмечен регресс двигательных и чувствительных расстройств у 18 пациентов (85,9 %), у двух пациентов (9,4 %) сохранялась неврологическая симптоматика на прежнем уровне, в одном случае (4,7 %) отмечалось усугубление неврологического дефицита.

Выводы. 1. У больных с дегенеративными заболеваниями шейного отдела позвоночника при наличии спинального стеноза на уровне двух сегментов и наличии очага миелопатии клинически оправдана резекция тела позвонка с удалением дискоэкзофитарного комплекса выше и ниже резецированного позвонка.

2. При одноуровневом стенозе показано удаление заинтересованного диска с адекватной декомпрессией спинного мозга и корешков.

ОКАЗАНИЕ АЛЬТЕРНАТИВНОЙ ПЛАНОВОЙ НЕЙРОХИРУРГИЧЕСКОЙ ПОМОЩИ ПАЦИЕНТАМ В Г. СЫКТЫВКАРЕ

Россик О.С., Чехломин А.В.

RENDERING ALTERNATIVE PLANNED NEUROSURGICAL CARE TO PATIENTS IN SYKTYVKAR

Rossik O.S., Chekhlomin A.V.

ООО МЦ МРТ «Да Винчи», ГБУЗ РК «Коми республиканская больница», Сыктывкар, Россия

The authors analyzed the work on rendering alternative planned neurosurgical care in *"Da Vinci" Medical MRI Center.* Patients from any town of the Komi Republic and the Arkhangelsk region allowed visiting a neurosurgeon due to rendering the alternative every-day care. The continuity of planned neurosurgical care allows observing, treating and managing a patient at all stages. This contributes to early revealing the cause of patient's disease, his treatment, and postoperative rehabilitation.

Ведение. Актуальность оказания плановой нейрохирургической помощи пациентам в г. Сыктывкар имеет существенное значение, в связи с неукомплектованностью нейрохирургами как в самом городе, так и в Республике КОМИ в целом (А.С. Лебедев, 2014). Первичный приём ведет специалист в «Диагностическом центре» 2 раза в неделю, не имея возможности принять всех желающих, особенно из других городов.

Послеоперационное ведение и наблюдение пациентов осуществляется неврологами по месту жительства, которые не всегда могут оказать адекватную реабилитацию.

Цель. Провести анализ работы по оказанию альтернативной плановой нейрохирургической помощи в МЦ МРТ «Да Винчи».

Материал и методы. В центре «Да Винчи» в течение года ведется ежедневный (включая субботу) приём нейрохирурга, осмотрено 862 пациента в г. Сыктывкаре и 126 в филиале в г. Ухта (выезд нейрохирурга один раз в месяц).

Ведется отбор пациентов на оперативное лечение или для диагностики.

После госпитализации в отделение нейрохирургии КРБ пациенту при необходимости назначаются дополнительные методы обследования, которые невозможны на до- госпитальном этапе (к примеру ЦАГ). Определяется тактика дальнейшего лечения, минимально инвазивного,

оперативного (в том числе по высоким технологиям), в некоторых случаях пациент направляется в центральные НИИ нейрохирургии.

После выписки из стационара, пациенту рекомендовано наблюдение у специалиста в центре «Да Винчи», где производится послеоперационная медико-физическая реабилитация (физиотерапия, массаж, коррекция консервативного лечения, блокады), МРТ-контроль.

Выводы. 1. Альтернативный ежедневный приём нейрохирурга позволяет принять пациентов из любого города Республики КОМИ и Архангельской области.

2. Преемственность плановой нейрохирургической помощи позволяет осуществлять наблюдение, лечение и ведение пациента на всех этапах. Это способствует раннему выявлению причины заболевания пациента, его лечения и послеоперационной реабилитации.

БЛИЖАЙШИЕ РЕЗУЛЬТАТЫ У БОЛЬНЫХ С ДИСПЛАСТИЧЕСКИМ СКОЛИОЗОМ, ОПЕРИРОВАННЫХ С ПРИМЕНЕНИЕМ РАМОЧНОЙ КОНСТРУКЦИИ

Садиков А.А., Махкамов Т.Т., Алимов К.А., Мирпаёзов О.Х., Топилов Э.А.

IMMEDIATE RESULTS IN PATIENTS WITH DYSPLASTIC SCOLIOSIS OPERATED USING A FRAME CONTRUCT

Sadikov A.A., Makhkamov T.T., Alimov K.A., Mirpaezov O.Kh., Topilov E.A.

Республиканский центр детской ортопедии, Ташкент, Узбекистан

Treatment of severe progressive forms of scoliosis performed surgically. This is due to the deformity increase and to visceral dysfunction leading to early disability. Various modifications of endocorrectors used for scoliosis treatment developed for several years. In this work we should like to share our experience in scoliosis surgical treatment in adolescents using a frame construct and to inform about the immediate results.

Материалы и методы. В отделении детской и подростковой вертебрологии Республиканского центра детской ортопедии оперировано 54 больных с диспластическим сколиозом. Из них 39 больных с прогрессирующим сколиозом. Девочек среди них было 34, мальчиков 5. Средний возраст пациентов 14,5 лет. У 6 больных первичная дуга – поясничная левосторонняя, у 2 – левосторонняя грудная, у 31 больного - грудно-поясничная правосторонняя. Угол деформации колебался от 56° до 106°. У всех обнаружена диспластическая форма сколиоза. При неврологическом обследовании изменений не обнаружено.

Хирургическое лечение преследовало следующие цели: остановить прогрессирование деформации; коррекция деформации; устранение декомпенсации тела больного; сохранение полученного результата в отдаленном периоде.

У 21 больного проводилось 2-х этапное лечение - мобилизирующая дисэктомия, передний корпородез; установка инструментария, задний спондилодез с 2-х сторон, резекция горба. Одномоментная коррекция деформаций применялась у 18 больных. У 12 последних больных мы применяли рамочную конструкцию из заднего доступа.

Результаты. Средняя величина общего угла деформации составила 80° (от 56° до 106°). Мобильность деформации составила в среднем 40°. Полученная коррекция общего угла составила в среднем 63°. Минимальная коррекция общего угла 30°, максимальная – 70°. Тактика операции определялась в зависимости от возраста, типа и мобильности деформации. В результате операции у наших больных баланс туловища сохранен, рост больных увеличился от 8 до 15 см. Больные начали ходить на 6-7 день после операции с корсетами. Больные осмотрены через 1,5-2 года и при этом обнаружена низкая потеря коррекции (от 4° до 16°) .

Вывод. Применение современной технологии дает хорошие результаты при хирургическом лечении тяжелых форм диспластического сколиоза у подростков.

ПРОБЛЕМА ЛОЖНОПОЛОЖИТЕЛЬНЫХ РЕАКЦИЙ В ПРОЦЕССЕ ЭЛЕКТРОФИЗИОЛОГИЧЕСКОГО ИНТРАОПЕРАЦИОННОГО МОНИТОРИНГА ПРИ КОРРЕКЦИИ ДЕФОРМАЦИЙ ПОЗВОНОЧНИКА ВЫСОКОГО РИСКА

Сайфутдинов М.С., Скрипников А.А., Рябых С.О., Третьякова А.Н.

THE PROBLEM OF FALSE-POSITIVE REACTIONS IN THE PROCESS OF ELECTROPHYSIOLOGICAL INTRAOPERATIVE MONITORING FOR CORRECTIONS OF HIGH-RISC DEFORMITIES OF THE SPINE

Saifutdinov M.S., Skripnikov A.A., Riabykh S.O., Tret'iakova A.N.

ФГБУ «РНЦ «ВТО» им. акад. Г.А. Илизарова» Минздрава России, Курган, Россия

So called false-positive reaction in the process of intraoperative neuromonitoring of the corticospinal tracts observed during surgical correction of high-risk spinal deformities represents the reduction of motor evoked responses, not connected with the surgeon's actions. It indicates the potential danger connected with direct effects on the nervous tissue. Proper assessment of the observed changes is possible on the basis of maximum use of existing information and additional means of control.

Введение. Внедрение интраоперационных методов контроля состояния пациента требует учёта возможности появления так называемой ложноположительной реакции, указывающей на появление признаков опасных изменений в состоянии контролируемой функциональной системы, в то время как реальной угрозы нет. Для интраоперационного нейрофизиологического мониторинга (ИОНМ) ложноположительной реакцией будут существенные изменения контролируемых электрофизиологических параметров, не связанные с непосредственными действиями нейрохирурга.

Снижение амплитуды, прежде всего, моторных вызванных ответов (МВО) и в меньшей степени соматосенсорных вызванных потенциалов (ССВП) могут быть связаны с резким падением давления крови или с повышенной чувствительностью нервной системы пациента к компонентам наркоза (концентрация которых постепенно увеличивается). При этом опасность заключается в совпадении этих событий с активностью хирурга, потенциально способной повлиять на состояние проводящих путей спинного мозга.

Дополнительная сложность дифференцировки ложноположительной от истинно положительной реакции заключается в самом факте взаимодействия нейрофизиолога и хирурга. Первый не может не сообщить о значимых изменениях параметров, а второй при этом различным образом реагирует. Поэтому отсутствие моторных нарушений в послеоперационном периоде не является доказательством ложности реакции из-за мер, принятых нейрохирургом.

В случаях, когда действия хирурга носят локальный характер, их последствия можно дифференцировать от проявлений ложноположительной реакции, обусловленной вышеперечисленными факторами, по степени генерализации и асимметрии фиксируемых изменений. Дополнительным критерием могут служить контрольные отведения МВО, размещённые выше уровня вмешательства (отведение от мышц кисти при вмешательстве на грудном и/или поясничном отделах позвоночника). Признаком, безусловно указывающим на ложноположительный характер реакции, будет снижение амплитуды МВО, нестабильность его формы и характера генерации в контрольных отведениях.

Наиболее сложной является ситуация выполнения нейрохирургом действий, затрагивающих обширные участки позвоночного столба (например, при коррекции больших деформаций с применением дистракции или компрессии).

Материалы и методы. Нами проанализированы протоколы 209 ИОНМ (оборудование: ISISIOMSYSTEM - INOMED, ФРГ) при коррекции деформаций позвоночника высокого риска у больных от 1 года 2 месяцев до 31 года.

Результаты. В 10 % наблюдений отмечалось асимметричное снижение амплитуды МВО в отведениях на стороне, совпадающей с действиями хирурга. В 6 % случаев снижение было значительным, вплоть до полного их исчезновения. Оно развивалось быстро, без выраженной

асимметрии и по времени совпало с коррекцией деформации. Оба типа реакции оценивались как признак опасности, были приняты корректирующие меры. В 8 % наблюдений снижение МВО во всех отведениях развивалось постепенно, без признаков асимметрии. Данный тип реакции рассматривался как результат повышенной чувствительности пациента к компонентам наркоза. В послеоперационном периоде моторные расстройства у пациентов отсутствовали.

ДИНАМИКА ЭМГ ПОКАЗАТЕЛЕЙ ПРИ ЭЛЕКТРОСТИМУЛЯЦИИ ПЕРИФЕРИЧЕСКИХ НЕРВОВ

Скрипников А.А., Мещерягина И.А., Люлин С.В.

DYNAMICS OF EMG-PARAMETERS FOR PERIPHERAL NERVE ELECTRICAL STIMULATION

Skripnikov A.A., Meshcheriagina I.A., Liulin S.V.

ФГБУ «РНЦ «ВТО» им. акад. Г.А. Илизарова» Минздрава России, Курган, Россия

Recently the problem of working ability recovery in patients with neuropathies has acquired not only great clinical importance, but social one as well. In this connection, one can speak about the need to develop and implement new methods for electrical stimulation of peripheral nerve injuries.

Цель. Обосновать метод прямой электростимуляции при нейропатиях периферических нервов.

Материалы и методы. Электронейромиографические исследования производились с использованием цифровой системы "Viking IIe" («Nicolet», США). Тестировался ряд «индикаторных» мышц – мышц, иннервируемых пораженным нервом и отражающих текущий функциональный статус проводниковых структур. Использовался биполярный тип отведения стандартными электродами. Анализировались показатели «средняя амплитуда» (СА-ЭМГ) и «частота следования колебаний» (ЧСК) суммарной ЭМГ. Функциональная проба - «максимальное произвольное напряжение» в условиях сокращения обследуемой мышцы, близких к изометрическим. Расчет СА-ЭМГ производился с использованием программы «MVA-test» (Motor Voluntary Activity Test), обеспечивающей автоматизированный расчет показателя MRV (Mean Rectified Voltage) из фиксированных в памяти компьютера фрагментов экранных копий ЭМГ длительностью 0,2 сек., зарегистрированных на пике развития максимального произвольного усилия. Каждая мышца тестировалась при выполнении пациентом двух-трех двигательных проб, при этом учитывалось максимальное значение MVR, которое затем умножалось на «2» с целью приведения этого показателя к средней амплитуде суммарной ЭМГ, не подвергнутой двухполупериодному выпрямлению. Частоту следования колебаний определяли по визуально рассчитываемому количеству однонаправленных пиков суммарной ЭМГ за 1 секунду. Кроме того, использован метод стимуляционной электромиографии - регистрация М-ответов «индикаторных» мышц. «Моторные ответы» мышц регистрировали униполярно (отведение типа “belly-tendon”). Длительность стимула – 1 мс, интенсивность - супрамаксимальная. Анализируемый показатель – амплитуда М-ответа (А-МО), оцениваемая «от пика до пика».

Результаты и обсуждение. При анализе ЭМГ пациентов с нейропатиями периферических нервов до операции амплитуда М-ответов, зависящая от количества активированных мышечных волокон и синхронности их возбуждения и отражающая степень сохранности проведения возбуждения по моторным волокнам периферического нерва, была снижена в рассматриваемых отведениях от «индикаторных» мышц пораженной конечности в среднем на 81,1±4,2 % (в диапазоне 14,4-99,7 %; $p<0,001$) от нормативного уровня. Средняя амплитуда суммарной ЭМГ, пропорциональная величине произвольного усилия, развиваемого мышцей, была снижена на 73,6±3,5 % (20,0-98,5 %; $p<0,001$), а частота следования колебаний, определяющая т.н. «паттерн

ЭМГ», на 49,5±3,7 % (10,4-86,9 %; p<0,001). Качественный анализ произвольной ЭМГ выявил, что в случаях максимального снижения частотной характеристики миограммы уже относились к типу «уреженная ЭМГ». Необходимо отметить, что у ряда пациентов в отдельных отведениях вызванная и/или произвольная биоэлектрическая активность мышц отсутствовала. На момент завершения курса лечения амплитуда моторных ответов мышц пораженной конечности возросла в среднем на 36,0 %, СА-ЭМГ увеличилась на 21,2 % (p<0,001), а частота следования колебаний – на 24,8 % (p<0,001). В ряде случаев отмечено появление минимальной произвольной миограммы (20-60 мкВ) в отведениях, в которых исходно биоэлектрическая активность отсутствовала.

В течение первого года после завершения лечения амплитуда М-ответов характеризовалась выраженной положительной динамикой - до 4-кратного возрастания (p<0,01) показателя. Значения СА-ЭМГ увеличились относительно предыдущего срока обследований на 180,1 % (p<0,001), а в отношении ЧСК на данном этапе отмечены признаки стабилизации показателя. Кроме того, в отдельных отведениях и в эти сроки обследований зафиксировано появление минимальной по амплитуде произвольной и вызванной (М-ответы) биоэлектрической активности, которую не удавалось зафиксировать до госпитализации больного и непосредственно по окончании курса реабилитации, что также свидетельствует о нарастающем эффекте данного способа электростимуляции в ближайшие месяцы после завершения лечения.

В отдаленном периоде в течение второго года после завершения курса лечения («контроль 2») наблюдалась разнонаправленная динамика рассматриваемых показателей, заключающаяся как в продолжающемся нарастании значений, так и в их стабилизации.

Заключение. Полученные показатели позволяют сделать вывод, что прямая электростимуляция нервных стволов низкоинтенсивным переменным электрическим током на поврежденные структуры является эффективной.

МЕТОДИЧЕСКИЕ АСПЕКТЫ ИНТРАОПЕРАЦИОННОГО НЕЙРОМОНИТОРИНГА В СИСТЕМЕ ОКАЗАНИЯ ВЫСОКОТЕХНОЛОГИЧНОЙ МЕДИЦИНСКОЙ ПОМОЩИ

Скрипников А.А., Сайфутдинов М.С., Криворучко Г.А., Рябых С.О., Шеин А.П.

METHODICAL ASPECTS OF INTRAOPERATION NEUROMONITORING IN THE SYSTEM OF RENDERING HIGH-TECHNOLOGY MEDICAL CARE

Skripnikov A.A., Saifutdinov M.S., Krivoruchko G.A., Riabykh S.O., Shein A.P.

ФГБУ «РНЦ «ВТО» им. акад. Г.А. Илизарова» Минздрава России, Курган, Россия

Presented results of 209 intraoperative neuromonitoring sessions during the spine surgery. The factors which affected on transcranially evoked muscle potentials characteristics were analyzed.

Материалы и методы. Проанализированы результаты проведения 209 сеансов интраоперационного нейромониторинга (ИОНМ) состояния восходящих и нисходящих трактов спинного мозга (СМ) в процессе хирургического вмешательства на позвоночнике (установка имплантируемых конструкций). Выбор конкретной схемы ИОНМ производился на основании предоперационного электронейромиографического (ЭНМГ) обследования, включавшего регистрацию произвольной и вызванной биоэлектрической активности мышц верхних и нижних конечностей. Используемая схема ИОНМ включала в себя регистрацию соматосенсорных вызванных потенциалов (ССВП) в ответ на стимуляцию периферических нервов конечностей, а также моторных вызванных ответов (МВО) мышц-индикаторов при транскраниальной стимуляции соответствующих зон моторной коры. Оборудование: ISISIOMSYSTEM (INOMED, ФРГ) и система ЭМГ/ВП NICOLETEDX (NATUSMEDICALINC, США).

Результаты. В процессе проведения ИОНМ существенных изменений ССВП не зафиксировано. В 38 % случаев отмечались незначительные изменения амплитуды и формы

ВМО, не выходящие за пределы критических значений и не требующие внесения коррекций в ход операции. В 26 % наблюдений отмечалось функционально значимое снижение амплитуды МВО, (включая 9 % эпизодов полного его исчезновения) в течение продолжительного интервала времени, сопровождающееся увеличением латентности. Операционная бригада реагировала на подобные изменения в пирамидном тракте в соответствии с вероятной причиной возникновения блока проводимости (производилось перепроведение винтов, сброс дистракционных усилий, гормональная терапия). В большинстве случаев удалось восстановить характеристики МВО до уровня, близкого к дооперационному. Дополнительный комплексный ЭНМГ-контроль состояния проводящих путей СМ больных производился через неделю после оперативного вмешательства.

Проблемы, возникающие при проведении ИОНМ, можно условно разделить на технические и интерпретационные. Первые возникают в процессе выполнения рутинных действий и связаны с внешними обстоятельствами, сопровождающими оперативное вмешательство. К ним относятся электромагнитные помехи, спонтанные изменения глубины наркоза, перепады кровяного давления, поляризационные эффекты, гипертермия нервной ткани при использовании электрокоагулятора, эффекты, связанные с введением миорелаксантов, и т.п. Минимизация влияния этих факторов на МВО достигается оптимальным размещением электродов, отводящих кабелей, изменением полярности стимулов и координацией работы вызывающего помехи оборудования с действиями нейрофизиолога. Прочие события отмечаются в протоколе, и связанные с ними изменения МВО не рассматриваются в качестве критических. Вторая группа проблем связана с индивидуальными особенностями пациента: локализацией, размерами и возбудимостью моторных зон коры мозга, чувствительностью к компонентам наркоза, исходной степенью нарушения структуры и функции кортикоспинальных трактов и моторных центров СМ. Они проявляются в ходе оперативного вмешательства, затрудняя регистрацию МВО и интерпретацию их динамики. Данные предоперационного ЭНМГ-тестирования, накопленный нейрофизиологом опыт и эффективное взаимодействие с хирургом и анестезиологом позволяют успешно разрешать проблемы второго рода.

Заключение. Таким образом, ИОНМ является эффективным средством контроля функции проводящих путей спинного мозга в процессе выполнения оперативных вмешательств на позвоночнике и является неотъемлемым компонентом комплекса средств высокотехнологичной медицинской помощи.

ОТДАЛЕННЫЕ РЕЗУЛЬТАТЫ КОНСЕРВАТИВНОГО ЛЕЧЕНИЯ КОМПРЕССИОННЫХ ПЕРЕЛОМОВ ТЕЛ ГРУДНЫХ И ПОЯСНИЧНЫХ ПОЗВОНКОВ У ДЕТЕЙ

Скрябин Е.Г., Смирных А.Г.

THE LONG-TERM RESULTS OF CONSERVATIVE TREATMENT OF COMPRESSION FRACTURES OF THORACIC AND LUMBAR VERTEBRAL BODIES IN CHILDREN

Skriabin E.G., Smirnykh A.G.

ГБОУ ВПО «Тюменский государственный медицинский университет», Тюмень, Россия

We have studied the long-term results of conservative treatment of non-complicated compression fractures of vertebral bodies in 263 children. We used our own technique for treatment of the injured persons from the main group. Children from control group treated according to Dreving-Gorinevskaia principles. Good and satisfactory results of treatment and rarely unsatisfactory ones found to be much more often registered in children of the main group.

Цель. Изучить отдаленные результаты консервативного лечения компрессионных неосложненных переломов тел грудных и поясничных позвонков у детей.

Материал и методы. Располагаем опытом динамического наблюдения и лечения 263 детей в возрасте от 3 до 18 лет, получивших травму позвоночника. Из указанного числа

пострадавших 213 (80,9 %) детей составили основную группу наблюдения, 50 (19,1 %) детей – контрольную.

В ходе исследования были использованы традиционные для экстренной травматологии методы диагностики: сбор жалоб и анамнеза, результаты клинической и лучевой диагностики.

Для лечения пострадавших из основной группы использовали авторский способ (патент РФ № 2525198). Детей из контрольной группы лечили, используя принципы Древинг-Гориневской.

Результаты и обсуждение. Отдаленные результаты консервативного лечения компрессионных неосложненных переломов тел грудных и поясничных позвонков удалось изучить у 83 (38,9 %) детей основной группы и у 19 (38,0 %) пострадавших из контрольной группы. Минимальный срок, прошедший с момента травмы, составил 1,5 года.

Как показывает клинический опыт, применяемые в нашей стране способы оценки (опросник Освестри, шкала С.Т. Ветрилэ) результатов лечения переломов позвонков у взрослых не могут в полной мере использоваться в педиатрической практике. Нами оценка результатов проводимой терапии проводилась с учетом трех составляющих: клинической, лучевой и анатомо-физиологической.

При наличии у пациента клинических критериев начислялся 1 балл на каждый из имеющихся критериев. При наличии у пациента лучевых критериев также начислялся 1 балл на каждый из имеющихся критериев. При наличии у пациента одной аномалии развития позвоночника начислялся 1 балл, при наличии двух аномалий – 2 балла, при наличии трех и более аномалий – 3 балла. Применительно к каждому конкретному пациенту баллы суммировались, и выносилось заключение о результате проведенного лечения. Оценка результатов осуществлялась по 3-х балльной системе: «хороший», «удовлетворительный» и «неудовлетворительный». Хорошим результат считали, если пациент «набирал» от 1 до 3 баллов, удовлетворительным – от 4 до 6 баллов и неудовлетворительным – более 6 баллов.

В основной группе «хороший» результат лечения зарегистрирован в 20 (24,1 %) клинических наблюдениях, «удовлетворительный» – в 61 (73,49 %), «неудовлетворительный» – в 2 (2,5 %) случаях. В контрольной группе аналогичные показатели составили 3 (15,78 %), 13 (52,65 %) и 6 (31,57 %) случаев.

Выводы. Проведенный анализ отдаленных результатов консервативного лечения переломов тел позвонков показал, что у детей основной группы значительно чаще зарегистрированы «хорошие» и «удовлетворительные» результаты лечения и реже – «неудовлетворительные».

НЕЙРООРТОПЕДИЧЕСКИЙ ПОДХОД К ЛЕЧЕНИЮ НЕСТАБИЛЬНОСТИ ПОЗВОНОЧНИКА

Тургунова М., Хайдаралиев У., Абдухаликов А.К., Мирзаюлдашев Н.Ю., Абдухаликов Б.А.

THE NEUROORTHOPEDIC APPROACH TO THE SPINE INSTABILITY TREATMENT

Turgunova M., Khaidaraliev U., Abdukhalikov A.K., Mirzaiuldashev N.Iu., Abdukhalikov B.A.

Республиканский научный центр вертебрологии МЗ РУз., Андижан, Узбекистан

The authors studied the results of treatment of 61 patients with the spine degenerative-and-dystrophic pathology, 25 patients among whom suffered from instability. They assessed the results of treatment (VAS and Oswestry index) by the main three criteria of the pain and radicular syndrome severity, patient's motor activity, the dependence on using non-steroid anti-inflammatory preparations. Good clinical-and-X-ray results observed in 20 cases of 25. In one case the observed satisfactory result related to exacerbation of symptoms. Postoperatively four patients complained of the spreading muscle pain caused by the prolonged duration of biomechanical disorders for the spine osteochondrosis.

В настоящее время актуальность проблемы оперативного лечения дегенеративно-дистрофической патологии позвоночника не вызывает сомнений. Поэтому применение

малоинвазивных технологий открывает перспективы в лечении пациентов с дегенеративной нестабильностью в сочетании с грыжей межпозвоночного диска.

Материалы и методы. Изучены результаты лечения 61 больного с данной патологией. У всех пациентов в клинической картине отмечалась выраженная корешковая симптоматика. В 25 случаях отмечались клинико-рентгенологические признаки нестабильности в позвоночно-двигательном сегменте L4-L5. 8 пациентов имели двухуровневое поражение сегментов L4-L5, L5-S1. Алгоритм предоперационного планирования включал спондилографию, МРТ, МР-миелографию, МСКТ, рентгеновскую денситометрию позвоночника. Под общим наркозом больным проведены оперативные вмешательства: аркотомия, дискэктомия, медиальная фасетэктомия, фораминотомия и транспедикулярная фиксация позвоночного сегмента.

Результаты. Оценка результатов лечения проводилась (шкала ВАШ и индекс Освестри) по трем основным критериям: выраженности болевого и корешкового синдрома, двигательной активности пациента, зависимости от приема нестероидных противовоспалительных препаратов. Хорошие клинико-рентгенологические результаты отмечены в 20 случаях. В одном наблюдении отмечен удовлетворительный результат в связи с обострением симптоматики, исходящей с верхних уровней, купируемой комплексом консервативных методов лечения. 4 больных в послеоперационном периоде жаловались на мышечные боли распространенного характера, обусловленные давностью биомеханических нарушений при остеохондрозе позвоночника.

КОРРЕЛЯЦИОННЫЙ АНАЛИЗ СОДЕРЖАНИЯ ИММУНОЛОГИЧЕСКИХ МАРКЕРОВ АЛЬТЕРАЦИИ НЕРВНОЙ ТКАНИ ПРИ ТРАВМАТИЧЕСКОЙ БОЛЕЗНИ СПИННОГО МОЗГА

Ульянов В.Ю., Норкин И.А., Дроздова Г.А., Конюченко Е.А.

CORRELATION ANALYSIS OF THE CONTENT OF IMMUNOLOGIC MARKERS OF NERVE TISSUE ALTERATION FOR TRAUMATIC DISEASE OF THE SPINAL CORD

Ul'ianov V.Iu., Norkin I.A., Drozdova G.A., Koniuchenko E.A.

ФГБУ «СарНИИТО» Минздрава России, Саратов, Россия

We have studied the concentrations of phosphorylated neurofilament-H, myelin basic protein, matrix metalloproteinases-2, 9, tissue inhibitor of matrix metalloproteinase-1 in blood serum samples of 40 patients with complicated traumatic injuries of the cervical spine, and made a correlation analysis of their content in order to reveal the significant mechanisms of pathogenesis of the spinal cord traumatic disease.

Цель. На основании сопоставительного анализа выявить патофизиологически значимые корреляции содержания нейроспецифических белков и маркеров межклеточного матрикса в сыворотке крови пациентов с осложненными повреждениями шейного отдела позвоночника.

Материал и методы. Объектом исследования явились 40 пациентов обоего пола в возрасте 24±7,5 лет с осложненными травматическими повреждениями шейного отдела позвоночника, сопоставимые по механизму повреждений и степени выраженности неврологического дефицита (класс А, В по шкале Frankel). Контрольную группу составили 40 условно здоровых лиц, также сопоставимых по полу и возрасту. Методом иммуноферментного анализа в основной группе на 1-4-е, 7-е, 14-е, 21-е и 30-е сутки с момента получения травмы изучали содержание в сыворотке крови фосфорилированного нейрофиламента-Н (pNF-H) (Buhlmann, Switzerland), основного белка миелина (MBP) (BioVendor, Crech Republic), матриксных металлопротеиназ-2, 9 (MMP-2, 9) (R and D Systems, Inc. Human), тканевого ингибитора матриксной металлопротеиназы-1 (TIMP-1) (Bender MedSystems, BMS2018 h), в контрольной группе - однократно.

Статистическую обработку полученных данных осуществляли с помощью пакета программ IBM SPSS 20 Statistics. Сопоставительный анализ статистически значимых

показателей проводили с помощью определения коэффициента корреляции рангов Спирмена (R). Рассчитывали показатель достоверности (p), который определяли как статистически значимый при значениях $p<0,05$.

Результаты и обсуждение.

Сопоставительный анализ уровня pNF-H и MMP-9 свидетельствовал о наличии положительных средней силы корреляций на 1-7-е и 21-30-е сутки с момента получения травмы ($p<0,05$), что совпадает со сроками развития апоптоза и элиминации погибших клеток (Щуковский В.В. и соавт. Международный журнал экспериментального образования. 2012. №7. С. 84-85.). Содержание pNF-H и TIMP-1 коррелировало отрицательно со средней силой на 7-е сутки и со средней силой – на 14-е сутки с момента травмы ($p<0,05$), что обусловлено относительной недостаточностью продукции TIMP-1 (Конюченко Е.А. и соавт. Саратовский научно-медицинский журнал. 2010. №4. С. 841-844.). На 21-е и 30-е сутки обнаруживались средней силы положительные корреляции концентраций pNF-H и TIMP-1 ($p<0,05$), что связано с усилением транскрипции TIMP-1 в ответ на прогрессирующую деструкцию аксонов (нервных волокон) вследствие вторичного повреждения вещества спинного мозга (Конюченко Е.А. Сб. тезисов V съезда хирургов-вертебрологов России: Вертебрология в России: итоги и перспективы развития. 2014. С. 86-87.). Статистически значимых корреляций между содержанием pNF-H и MMP-2 во все сроки наблюдения выявлено не было.

Изучение взаимосвязи между содержанием MBP и MMP-2 выявило наличие средней силы положительных корреляций на 1-е, 7-е и 14-е сутки с момента получения травмы ($p<0,05$), которые свидетельствуют о выраженности процессов демиелинизации аксонов (нервных волокон), обусловленной деструкцией белковых компонентов миелина под воздействием матриксных металлопротеиназ (Ульянов В.Ю. и соавт. Саратовский научно-медицинский журнал. 2014. №3. С. 446-449.). Содержание MBP и MMP-9 положительно со средней силой коррелировало лишь на 30-е сутки наблюдения ($p<0,05$) связано с мобилизацией матрикс-связанных факторов роста и процессингом цитокинов, обусловливающих ремиелинизацию нервных волокон и ремоделирование межклеточного матрикса. Содержание MBP и TIMP-1 коррелировало положительно со средней силой на 1-4-е и 14-е сутки и отрицательно со средней силой – на 30-е сутки с момента травмы ($p<0,05$), что обусловлено активизацией процессов демиелинизации нервных волокон (Конюченко Е.А. и соавт. Фундаментальные исследования. 2014. №7-5. С. 974-979.).

Вывод. Положительные корреляции содержания pNF-H и MMP-9, выявленные на 1-4-е, 7-е, 21-е и 30-е сутки, pNF-H и TIMP-1 на 21-е и 30-е сутки, MBP и MMP-2 – на 1-4-е, 7-е и 14-е сутки, MBP и TIMP-1 – на 1-4-е и 14-е сутки, и отрицательные между уровнями pNF-H и TIMP-1 на 7-е и 14-е сутки характеризуют преобладание механизмов клеточной альтерации нервной ткани и являются патогенетически значимыми при травматической болезни спинного мозга.

МОРФОЛОГИЧЕСКИЕ ОСОБЕННОСТИ МАЛОЙ ПОЯСНИЧНОЙ МЫШЦЫ СОБАК ПРИ ИНДУЦИРОВАННОЙ СКОЛИОТИЧЕСКОЙ ДЕФОРМАЦИИ ПОЯСНИЧНОГО ОТДЕЛА ПОЗВОНОЧНОГО СТОЛБА

Филимонова Г.Н., Кобызев А.Е., Краснов В.В.

MORPHOLOGICAL FEATURES OF CANINE M. PSOAS MINOR FOR INDUCED SCOLIOTIC DEFORMITY OF THE LUMBAR SPINE

Filimonova G.N., Kobyzev A.E., Krasnov V.V.

ФГБУ «РНЦ «ВТО» им. акад. Г.А. Илизарова» Минздрава России, Курган, Россия

We studied canine m. psoas minor (MPM) using the technique of paraffin section light microscopy when experimental modeling of scoliotic deformity of the lumbar spine. The standard signs of degenerative-and-dystrophic changes with reparation by restitution/substitution type were characteristic of MPM histogenesis.

Паравертебральным мышцам принадлежит важнейшая роль в поддержании физиологической формы позвоночника, а также в развитии его патологических состояний (Дудин М.Г., Пинчук Д.Ю., 2013; Попелянский Я.Ю., 2011). Однако роль мышц в патогенезе сколиоза остается предметом непрекращающихся дискуссий (Gaudreault N. et al., 2005).

Цель. Гистологическая характеристика m. psoas minor при экспериментальном моделировании сколиотической деформации поясничного отдела позвоночника.

Материалы и методы.

Эксперименты выполнены на 16 беспородных собаках обоего пола в возрасте 4 мес. и массой 5,7±0,5 кг, 2 особи составили контроль. Животные содержались в стандартных условиях, операции и эвтаназию осуществляли в соответствии **с** требованиями «Европейской конвенции по защите позвоночных животных, используемых для экспериментальных и других научных целей». Моделировали сколиотическую деформацию поясничного отдела позвоночника. В I серии (n=4) путем односторонней эндоскопической коагуляции спинальных ганглиев на 5 сегментах L_{II}-L_{VI} (метод Г.И. Гайворонского с применением минимально инвазивной техники EasyGo) (Гринь А.А., 2012), во II (n=4) выполняли фиксацию тел смежных позвонков скобой из никелида титана, в III (n=4) тела смежных позвонков фиксировали скобой из никелида титана и имплантировали пластины в субхондральную область пластинки роста позвонков и в IV серии (n=4) – посредством имплантации пластин для накостного остеосинтеза и шурупов. Животных выводили из опыта через 90 (n=8) и 180 (n=8) суток. Морфологически исследовали фрагменты m. psoas minor на вершине сколиотической деформации с выпуклой и вогнутой сторон. Парафиновые срезы окрашивали гематоксилином и эозином и по Ван-Гизону, использовали световой микроскоп (Opton, Германия) со встроенной фотокамерой и АПК «ДиаМорф» (Россия), программа «Color». Определяли количество реактивно измененных мышечных волокон, данные обрабатывали методами непараметрической статистики, различия считали достоверными на основании критерия Вилкоксона, при $p \leq 0,05$ (программа AtteStat 13.1, Гайдышев И.П., 2012).

Результаты и обсуждение.

Для контрольных мышц характерны полигональные профили мышечных волокон единообразных диаметров с инактивированными собственными ядрами, минимальными прослойками эндо- и перимизия. T. media артериол с циркулярно ориентированными гладкомышечными клетками (ГМК), t. adventitia умеренно выражена. В опытных мышцах с двух сторон деформации повышалась вариативность диаметров волокон, исчезала полигональность контуров, отмечались гипертрофированные, мелкие атрофичные волокна, а также с ангулярными контурами. Наблюдались волокна с внутренними ядрами, что могло отражать вторжение макрофагов, дегенерирующие волокна с набухшими светлыми ядрами. Были характерны фиброз эндо- и перимизия, обширные поля жировой инфильтрации и отдельные адипоциты, заместившие мышечные волокна. В артериолах и мелких артериях просветы сужены, t. media и t. adventitia увеличены в объеме, ГМК с частично утраченной циркулярной ориентацией, адвентициальный фиброз. В результате количественного анализа большее число реактивно измененных мышечных волокон выявлено с вогнутой стороны сколиотической деформации, лишь в III серии на 90 суток – с выпуклой стороны (таблица). По окончанию эксперимента максимальное количество реактивно измененных мышечных волокон наблюдается во II серии.

Количество реактивно измененных мышечных волокон m. psoas minor, %

Серия эксперимента	Срок эксперимента			
	90 суток		180 суток	
	Выпуклая сторона сколиотич. деформации	Вогнутая сторона сколиотич. деформации	Выпуклая сторона сколиотич. деформации	Вогнутая сторона сколиотич. деформации
Интактная	4,0 ± 0,4			
I серия	12,6 ±0,9	**25,3 ±1,2**	5,2 ±0,5	**12,0 ±0,5**
II серия	15,4 ±1,1	**23,7 ±1,4**	19,3 ±1,6	**31,2 ±1,1**
III серия	***47,9* ±0,9**	*19,9* ±2,8	*18,3* ±3,4	*17,2* ±3,2
IV серия	12,5 ±0,9	14,2 ±2,2	3,6 ±0,2	**6,3 ±0,5**

Примечание: P<0,05. Жирным выделены достоверные отличия между выпуклой и вогнутой сторонами деформации. Курсивом выделена серия, в которой на выпуклой стороне деформации больше реактивно измененных волокон.

Выводы. Таким образом, гистогенез m. psoas minor характеризуется стандартными признаками дегенеративно-дистрофических изменений с последующей репаративной регенерацией, протекающей по типу реституции либо субституции. Полученные данные могут быть использованы для оценки адаптивно-структурных преобразований m. psoas minor при создании моделей сколиотической деформации в целях разработки новых и усовершенствования имеющихся методик хирургической коррекции сколиоза.

МОРФОЛОГИЧЕСКАЯ ХАРАКТЕРИСТИКА ПАРАВЕРТЕБРАЛЬНЫХ МЫШЦ ПАЦИЕНТОВ С ДЕФОРМАЦИЯМИ ПОЗВОНОЧНИКА НА ФОНЕ НЕЙРОФИБРОМАТОЗА I ТИПА

Филимонова Г.Н., Рябых С.О., Савин Д.М., Очирова П.В.

MORPHOLOGICAL CHRACTERISTIC OF PARAVERTEBRAL MUSCLES OF PATIENTS WITH THE SPINE DEFORMITIES THROUGH TYPE I NEUROFIBROMATOSIS

Filimonova G.N., Riabykh S.O., Savin D.M., Ochirova P.V.

ФГБУ «РНЦ «ВТО» им. акад. Г.А. Илизарова» Минздрава России, Курган, Россия

We investigated the paravertebral muscles of five patients at the age of 13-24 years who underwent surgical intervention for the spine deformities through Type I neurofibromatosis (NFI). The presence of the most marked fibrosis of muscular tissue was a morphological characteristic of the investigated muscle bioptates in patients with NFI. The signs of muscle fiber regeneration were completely absent. Muscular tissue degeneration determined by incomplete regeneration type – substitution that was characteristic of regeneration extracellular form.

Нейрофиброматоз I типа (НФI) или болезнь Реклингхаузена – наследственное заболевание, предрасполагающее к развитию опухолей у человека (Ferner R.E., 2007, Gerber P.A. et al, 2009). НФ1 довольно распространен, его частота составляет 1:3000 (Кушнир Г.М., Самохвалова В.В., 2011). Болезнь проявляется наличием пигментных пятен на коже цвета «кофе с молоком», нейрофибром, располагающихся поверхностно на коже, узелки Лиша – гамартомы радужной оболочки глаза (Doran S.E., Thorell W.E., 2004). Проявления НФ1 часто начинаются со сколиоза, затем возникают трудности в обучении, проблемы со зрением и эпилепсия. НФ1 является аутосомно-доминантным заболеванием с пенетрантностью, близкой к 100 %, и высокой частотой возникновения новых мутаций (Farrell C.J., Plotkin S.R., 2007; Gottfried Oren N. et al., 2006). Показана роль белка Nf1 в развитии скелетных мышц (Kossler N.1. et al., 2011). Nf1 участвует в инактивации генов, в результате наступает мышечная дистрофия, характеризующаяся фиброзом, снижением числа мышечных волокон и снижением мышечной силы. Это обусловлено ранним дефектом в миогенезе, влияющим на терминальную дифференцировку миобластов. В многочисленных научных работах приводятся данные о частоте, эпидемиологии, этиопатогенезе, клинических проявлениях, диагностических критериях, вариантах течения и методах лечения болезни Реклингхаузена (Кушнир Г.М., Самохвалова В.В., 2011; Шнайдер Н.А., 2007). Данные по гистологическому исследованию паравертебральных

мышц больных НФ1 в доступной литературе не обнаружены, что послужило целью для данного исследования.

Цель. Выявить морфологические особенности паравертебральных мышц больных нейрофиброматозом I типа.

Материалы и методы. С целью проведения морфологического анализа паравертебральных мышц пяти пациентов в возрасте от 13 до 24 лет, оперированных по поводу деформаций позвоночника на фоне нейрофиброматоза I типа, осуществляли инцизионную биопсию фрагментов мышц, прилежащих к области основной дуги сколиотической деформации позвоночника. Материал фиксировали в 10 % нейтральном формалине, после гистологической проводки заливали в парафин. Парафиновые срезы окрашивали гематоксилином и эозином, по Ван-Гизону и трихромным методом по Массону, исследовали посредством светового микроскопа “Opton” (Германия), встроенной фотокамеры и аппаратно-программного комплекса «ДиаМорф» (Россия) в программе «Color».

Результаты и обсуждение. В норме для мышц характерны полигональные профили мышечных волокон с мелкими инактивированными ядрами и минимальные прослойки эндо- и перимизия, сосуды артериолярного звена с циркулярно ориентированными гладкомышечными клетками (ГМК) и нормальными просветами (Филимонова Г.Н. с соавт., 2014). Характерной морфологической особенностью исследованных биоптатов мышц больных НФ1 являлось наличие сильнейшего фиброза мышечной ткани. Мышечные волокна округлых профилей с мелкими немногочисленными ядрами, самых разнообразных диаметров, наблюдались атрофичные волокна, дегенерирующие. Часть мышечных пучков с небольшим количеством соединительной ткани, но преобладающее большинство со значительным фиброзом как эндо-, так и перимизия. Для артериолярных сосудов были характерны спавшиеся просветы, ГМК без четкой циркулярной ориентации, с существенно увеличенным адвентициальным слоем (адвентициальный фиброз), представленным рыхлой соединительной тканью, содержащей фибробласты, гистиоциты, другие клеточные и волокнистые структуры. При наиболее запущенных формах болезни внутримышечные сосуды артериолярного звена со скудными ГМК и очень расширенными тонкостенными сосудами венулярного звена, что обусловливает обширные повсеместные геморрагии. Наблюдались сохранившиеся нервно-мышечные веретена на фоне соединительнотканных волокон и геморрагиев, внутримышечные нервные стволики с признаками аксонопатии. Также были характерны обширные участки жировой дегенерации с полями адипоцитов, заместившие мышечные волокна, единичные мышечные волокна на фоне соединительнотканных волокон и геморрагиев.

Выводы. Для морфологической картины паравертебральных мышц при НФ1 характерен сильнейший фиброз мышечной ткани, в соотношении 1:1 - мышечное волокно: соединительная ткань. Также сосуды артериолярного звена отличаются усиленным фиброзом адвентициального слоя. Данные изменения свидетельствуют о перерождении мышечной ткани по типу неполной регенерации – субституции, что характерно для внеклеточной формы регенерации. Признаки регенерации мышечных волокон отсутствуют полностью. Указанные изменения свидетельствуют о функциональной несостоятельности паравертебральных мышц у больных НФ1.

ПОЛИСЕГМЕНТАРНЫЙ ОСТЕОХОНДРОЗ: ДИАГНОСТИКА И ЛЕЧЕНИЕ

Хайдаралиев У.А., Абдухаликов А.К., Тургунова М., Абдухаликов Б.

POLYSEGMENTAL OSTEOCHONDROSIS: DIAGNOSIS AND TREATMENT

Khaidaraliev U.A., Abdukhalikov A.K., Turgunova M., Abdukhalikov B.

Республиканский научный центр вертебрологии МЗ РУз., Андижан, Узбекистан

The authors analyzed 234 observations of polysegmental hernias of the lumbar intervertebral discs. All the patients underwent surgeries using little-invasive discectomies via a posterior approach. The results of surgical interventions assessed by the orthopedic-and-neurologic criteria taking into account the spine biomechanics, pain syndrome regression and working ability restoration. Good results observed in 82.3 % of patients. The result considered as satisfactory obtained in 14.1 % of patients.

Материалы и методы. Материалом для данного исследования послужил анализ 234 наблюдений полисегментарных грыж поясничных межпозвонковых дисков. Все больные до операции обследовались по стандартной методике с применением МР-миелографии.

Результаты. При наличии дегенеративных изменений стеноз спинномозгового канала усугубляет течение заболевания и симптоматику. Форма спинномозгового канала при нарастании тяжести заболевания приближается к треугольной. Отмечается исчезновение эпидурального жира и замещение его склерозирующими фиброзными тканями, сдавливающими дуральный мешок и, кроме того, сосудистые сплетения, вены и артерии, питающие и сопровождающие спинномозговые корешки.

Все больные были оперированы с применением малоинвазивных дискэктомий задним доступом. Фораминотомия была неотъемлемой частью операций.

Оценка результатов хирургических вмешательств производилась на основании ортопедо-неврологических критериев, учитывающих биомеханику позвоночника, регресс болевого синдрома и восстановление трудоспособности. Хорошие результаты отмечены у 82,3 % больных. Эта группа лиц при контрольных осмотрах отмечали нерезкие, эпизодические боли в поясничной области или боли радикулярного характера. Все больные сохранили трудоспособность, часть из них с определенными ограничениями физических нагрузок.

У 14,1 % больных результат оценен как удовлетворительный. В этой группе пациентов боли в поясничной области или радикулярного характера беспокоили достаточно часто, но по интенсивности были значительно слабее, чем до операции. Больные были вынуждены перейти на легкий труд или оформляли группу инвалидности.

ПРОФИЛАКТИКА И ХИРУРГИЧЕСКОЕ ЛЕЧЕНИЕ ПОСТНУКЛЕОТОМНОЙ НЕСТАБИЛЬНОСТИ В ПОЯСНИЧНЫХ СЕГМЕНТАХ ПОЗВОНОЧНИКА С ПРИМЕНЕНИЕМ МЕЖОСТИСТЫХ РИГИДНЫХ И ДИНАМИЧЕСКИХ ФИКСАТОРОВ

Чертков К.А., Крысов А.В.

PREVENTION AND SURGICAL TREATMENT OF POSTNUCLEOTOMIC INSTABILITY IN THE LUMBAR SPINE SEGMENTS USING INTERSPINOUS RIGID AND DYNAMIC FIXATORS

Chertkov K.A., Krysov A.V.

Свердловский областной клинический госпиталь для ветеранов войн, Екатеринбург, Россия

We have presented the long-term results of prevention and surgical treatment of postnucleotomic instability in patients operated for lumbar disc hernias using interspinous dynamic and rigid fixators.

Цель. Оценить результаты профилактики и хирургического лечения постнуклетомной нестабильности с применением межостистых ригидных и динамических фиксаторов у пациентов в отдаленном периоде.

Материалы и методы. В отдаленном периоде (через 1, 3, 5 лет) клинически, рентгенологически и нейрофизиологически оценивались результаты профилактики (группа «А» - 57 пациентов, средний возраст 42 года) и хирургического лечения постнуклеотомной нестабильности у пациентов (группа «Б» - 47 пациентов, средний возраст 46 лет), оперированных первично или ранее по поводу грыж люмбальных сегментов. В стратегии профилактики развития постнуклеотомной нестабильности с применением динамической и ригидной межостистой фиксации мы исходили из доказанной биомеханической концепции облигатного развития нестабильности при грыжеобразовании в люмбальных сегментах. Степень нестабильности в люмбальных сегментах оценивалась по методике Arine. Критерием для дифференцированного применения ригидных и динамических фиксаторов являлся тест функционального состояния межпозвонковых суставов при ¾ рентгенограммах люмбальных сегментов. Группу сравнения (группа «С» - 36 пациентов, средний возраст 44 года) составили больные, отказавшиеся от применения имплантации фиксаторов.

Результаты и обсуждение. Отдаленные результаты (1, 3, 5 лет после операции) оценивались картированием с применением шкал SF-36, ВАШ и проведением нейрофизиологических тестов и функциональных рентгенограмм. В группе «С» (36 респондентов) без профилактического (облигатного) применения межостистой фиксации при удалении грыжи диска в течение 5 - летнего срока наблюдения рецидив грыжеобразования в оперированных дисках наблюдался в 4 (11,1 %) случаях. В группе пациентов «А» (29 респондентов) при 3 – летнем наблюдении развитие грыжи диска в соседнем сегменте мы наблюдали в 2 (1,75 %) случаях без рецидивов грыж в оперированном сегменте с выполненной межостистой фиксацией. В группе «Б» (27 респондентов) при пятилетнем наблюдении пациентов рецидивов развития нестабильности с имплантированными ригидными и динамическими фиксаторами мы не встретили ни в одном случае.

Заключение. Биомеханическая концепция облигатного развития нестабильности люмбального сегмента при грыжеобразовании с клиническими вертебральными и радикулярными проявлениями вполне состоятельна. Профилактическое применение межостистой фиксации с ригидными или динамическими свойствами при первичном устранении диско-радикулярного конфликта клинически оправдано и эффективно. При хирургическом лечении постнуклетомной нестабильности с имплантацией межостистых фиксаторов дифференцированное применение ригидных и динамических фиксаторов должно основываться на объективных признаках функционального состояния межпозвонковых суставов оперируемого сегмента.

ОРТОПЕДИЧЕСКАЯ ПАТОЛОГИЯ

ПРОФИЛАКТИКА ИШЕМИЧЕСКИХ ОСЛОЖНЕНИЙ ПРИ ПЕРЕМЕЩЕНИИ РУБЦОВО-ИЗМЕНЕННЫХ СЕГМЕНТОВ КИСТИ

Александров Н.М., Воловик М.Г., Киселев Д.В., Углев О.И.

PREVENTION OF ISCHEMIC COMPLICATIONS WHEN MOVING THE HAND SCARRY-CHANGED SEGMENTS

Aleksandrov N.M., Volovik M.G., Kiselev D.V., Uglev O.I.

ФГБУ ПФМИЦ Минздрава РФ, Нижний Новгород, Россия

The authors describe new approaches to the prevention of the hand moved segment necrosis based on carrying out graduated ischemic loading of scarry-changed tissues before performing the main stage of surgery.

При перемещении рубцово-измененных комплексов тканей кисти закономерно развиваются ишемические осложнения различной степени тяжести, приводящие к частичным или полным некрозам сегмента.

Цель. Разработать новые подходы к профилактике ишемических осложнений при реконструкции пальцев методом перемещения рубцово-измененных сегментов кисти.

Материалы и методы. Исследование проводилась по двум направлениям: 1) увеличение адаптационно-компенсаторных ресурсов системы микроциркуляции донорского пальца путем периодического механического уменьшения его кровотока; 2) направленное формирование механизмов устойчивости рубцово-измененных тканей к гипоксии и развития в них адаптационно-компенсаторных реакций хирургическим путем. Новые подходы применены у 107 больных с последствиями механической, огнестрельной и термической травмы при реконструкции 127 пальцев на 113 кистях.

Для изучения микроциркуляции в коже донорской области регистрировали динамику температур на тыльной поверхности обеих кистей в области ногтевой фаланги, второго и первого межпальцевых промежутков в помещении с постоянной температурой (20-22°C) у 10 больных мужского пола (средний возраст 39 лет) с повреждениями дистальных отделов верхней конечности с помощью матричного тепловизора Thermo Tracer TH-9100 (NEC, Япония) в условиях искусственно созданной ишемии пальца. На всех этапах параллельно с тепловизионным исследованием (ТПВ) на дистальном отделе тренируемого сегмента методом лазерной допплеровской флоуметрии (ЛДФ) измеряли показатель микроциркуляции с помощью аппарата ЛАКК-М (НПП «Лазма», Россия). Ишемию пальца создавали путем периодического (4 раза в сутки) наложения артериального жгута на палец на 10 минут с поэтапным увеличением экспозиции до 20 минут.

Выбор способа хирургической профилактики осложнений осуществляли дифференцировано в зависимости от характера трансформируемого сегмента, степени рубцовых изменений тканей, состояния магистральных сосудов (артерий, вен) пальца или его культи. В условиях обширных рубцовых изменений тканей сегмент перемещали после его предварительной хирургической тренировки (а.с. № 1560160), в том числе с дистракцией питающих ножек с помощью аппарата внешней фиксации. Для этого осуществляли мобилизацию, остеотомию и ротацию перемещаемого сегмента, а также осевую дистракцию его вместе с предварительно сформированными тыльной и ладонной питающими ножками. При этом достигается эффект хирургической тренировки лоскута, заключающийся в продольной ориентации сосудов питающей ножки, а последующая дистракция тканей приводит к неоангиогенезу. При дистракции сегмента также происходит удлинение питающих ножек и увеличение радиуса его переноса (патенты № 2069545, № 2072807, № 2093092, № 2120246, № 2145812, № 2152184, № 2260394).

Результаты и обсуждение. Выявлен высокий уровень положительных корреляций между динамикой ИК излучения с участков кожи экспериментальной и контрольной стороны, а также изучаемых зон на этапах восстановления кровообращения. Установлено увеличение внутрикожного кровотока тренируемого пальца. На основании полученных данных разработан «Способ тренировки к ишемии донорского пальца кисти» (заявка № 201414492 от 6.11.14 г.). Использование новых подходов обеспечило 100 % приживление сегментов и снижение частоты развития ишемических осложнений на 20 % (P=0,001), в том числе в условиях обширных рубцовых изменений тканей после ожогов.

Заключение. При наиболее тяжелых деформациях донорского пальца, особенно сочетающихся с обширными рубцовыми изменениями тканей, целесообразно применять

комплексный подход, включающий механическую тренировку донорского сегмента и хирургические подходы по профилактике ишемических осложнений.

НОВЫЕ СПОСОБЫ РЕКОНСТРУКЦИИ ПАЛЬЦЕВ МЕТОДОМ ПЕРЕМЕЩЕНИЯ ДИСТРАГИРОВАННЫХ СЕГМЕНТОВ КИСТИ

Александров Н.М., Киселев Д.В., Углев О.И.

NEW TECHNIQUES OF FINGER RECONSTRUCTION BY THE METHOD OF THE HAND DISTRACTED SEGMENT MOVING

Aleksandrov N.M., Kiselev D.V., Uglev O.I.

ФГБУ ПФМИЦ Минздрава РФ, Нижний Новгород, Россия

The authors have described new techniques of the hand distracted segment moving which allow to reduce the donor site defect.

Реконструкция пальцев кисти методом перемещения ее дистрагированных сегментов позволяет получить адекватные результаты при самых разнообразных дефектах кисти у большинства больных. Метод заключается в двухэтапном перемещении донорского сегмента. Первый этап заключается в дистракции сегмента вместе с питающими ножками, а второй - собственно в его перемещении.

Цель. Разработать новые способы перемещения дистрагированных сегментов кисти, позволяющие минимизировать донорский изъян и обеспечить профилактику развития деформаций восстановленного пальца.

Материалы и методы. ФГБУ ПФМИЦ обладает опытом перемещения дистрагированных сегментов у 103 больных. Как показывает наш опыт, в ряде случаев (67,2 % больных) возникает необходимость выполнения корригирующих операций на восстановленных пальцах, и отмечается донорский изъян в виде сужения кисти. Проведены топографо-анатомические исследования кровоснабжения 2-5 пястных костей на секционном материале методом наливки сосудистого русла с целью обоснования перемещения продольного сегмента пястной кости и двух сегментов одним блоком. Питающие сосуды костей изучали применительно к возможностям формирования из них для последующего перемещения кровоснабжаемых кожно-костных комплексов тканей.

Реконструкция двух пальцев за счет перемещения двух дистрагированных сегментов может привести к донорскому изъяну в виде сужения кисти. Нами разработан способ реконструкции двух пальцев из одной дистрагированной культи пястной кости за счет формирования и перемещения ее продольных сегментов. «Способ реконструкции кисти при ампутационных культях всех пальцев» (приоритетная справка № 2014152373 от 11.02.14 г.). При этом первый палец восстанавливается за счет перемещения ладонного сегмента на ладонной питающей ножке, а один из трехфаланговых - тыльного сегмента на тыльной питающей ножке, причем мягкие ткани пальцев формируют из предварительно мигрированного на культю стебля.

В случае перемещения рубцовоизмененных сегментов могут сформироваться деформации восстановленного пальца, что может потребовать выполнения корригирующих вмешательств на различных его структурах. Основной причиной развития деформаций является ретракция тканей дистрагированной питающей ножки. Нами разработан способ, обеспечивающий профилактику ретракции растянутых тканей («Способ восстановления пальца кисти», заявка № 2013155373 от 12.12.13 г.). Способ заключается в фиксации донорского сегмента в положении достигнутой дистракции и выполнении его перемещения через 6 месяцев после завершения дистракции. За указанное время происходит уменьшение способности тканей к ретракции, а сегмент перемещается с частью образовавшегося регенерата.

«Способ реконструкции пястных костей» основан на синхронной дистракции одним блоком культей двух пястных костей и позволяет восстановить одну из пястных костей за счет перемещения дистрагированного сегмента кисти, а вторую - замещения дистракционного дефекта кортикальным аллотрансплантатом, располагаемым в позиции другой пястной кости (патент РФ № 2489980).

«Способ реконструкции локтевой противоупорной бранши» (оформлена заявка на изобретение) позволяет восстановить локтевой край кисти только за счет использования ее кровоснабжаемых сегментов, без нанесения донорского изъяна отдаленным областям, не прибегая к отдаленной костной пластике или аллопластике.

Результаты и обсуждение. При использовании способа профилактики ретракции тканей питающей ножки ни в одном случае не возникала необходимость выполнения корригирующих операций на перемещенном сегменте. Разработанные способы являются взаимодополняющими и могут быть применены при разнообразных дефектах кисти. Выбор способа должен осуществляться дифференцировано в зависимости от характера дефекта и уровней ампутации культей, что позволяет восстановить схват кисти в 100 % случаев с минимальным донорским изъяном.

ДИАГНОСТИЧЕСКИЕ ПАРАЛЛЕЛИ ПОВРЕЖДЕНИЙ КОЛЕННОГО СУСТАВА У ДЕТЕЙ

Алексеев М.В., Боев Н.А., Фишер А.А.

DIAGNOSTIC PARALLELS OF THE KNEE INJURIES IN CHILDREN

Alekseev M.V., Boev N.A., Phisher A.A.

МБУЗ ГКБ № 9, Челябинск, Россия

The work deals with the comparative diagnostic aspects of ultrasound, magnetic resonance tomography and arthroscopy in the diagnosis of the knee injuries in children.

Проблема травматизма детского возраста актуальна в течение многих лет. Одно из ведущих мест в структуре травм у детей занимают повреждения коленного сустава, составляющие до 20 % от всех повреждений опорно-двигательного аппарата. Количество таких травм увеличивается в последние годы в связи с популярностью активных видов спорта, ростом количества дорожно-транспортных происшествий с участием детей. При анализе повреждений нижних конечностей у детей W.G. Fernandez (2007) отметил, что 25 % этих случаев составляют различные травмы внутренних структур коленного сустава (повреждение хряща, менисков, связок) и только 5 % - повреждения костных составляющих коленного сустава.

Основными методами диагностики повреждений внутренних структур коленного сустава являются клинический, ультразвуковой (УЗИ), магнитно-резонансная томография (МРТ) и артроскопический метод исследования.

Клиническая диагностика у детей младшей возрастной группы затруднена и малоэффективна. Большие надежды в диагностике внутрисуставных повреждений возлагаются на современные методы медицинской визуализации.

Целю нашей работы является определение диагностической значимости и проведение оценки возможности МРТ и УЗИ методом сравнительного анализа заключений данных методов и артроскопического диагноза.

Материалы и методы. В исследование включены пациенты с повреждением внутренних структур коленного сустава, проходившие лечение в ортопедо-травматологическом отделении № 1 МБУЗ ГКБ № 9 г. Челябинска за период с 2011 по 2014 год. Всем пациентам было проведено клиническое исследование (УЗИ либо МРТ коленного сустава), затем выполнено

оперативное лечение (артроскопия). Истории болезни проанализированы, статистически обобщены.

Проанализировано 342 истории болезни за период с 2011 по 2014 год. В ходе анализа отобраны материалы, выбраны несколько исследуемых параметров для оценки поставленной цели.

Средний возраст пациентов 14,2 года. Мальчики – 67 % , девочки – 33 %. Все пациенты, проходившие оперативное лечение коленного сустава (артроскопия), были инструментально обследованы в предоперационном периоде. УЗИ коленного сустава было проведено 246 пациентам (71.9 %), МРТ - 96 (28.1 %).

Результаты. Варианты оценки результатов:

1) Полное совпадение диагнозов - соответствие повреждений, обнаруженных при инструментальном исследовании и на артроскопической операции.

2) Частичное совпадение диагнозов - подтверждение на артроскопической операции повреждения одной внутрисуставной структуры.

3) Несовпадение диагнозов - полное разобщение диагнозов.

Совпадение диагнозов	Методы исследования	
	УЗИ	МРТ
Полное	78 (31.7 %)	58 (60.4 %)
Частичное	42 (17.1 %)	21 (21.9 %)
Несовпадение	126 (51,2 %)	17 (17,7 %)

Выводы. Наиболее высокая информативность и достоверность достигнута при магнитнорезонансном исследовании коленного сустава. Учитывая высокую затратность МРТ-исследования и более узкие показания по сравнению с УЗИ, не следует рассматривать данный метод исследования как основной. В то же время нельзя отказываться от УЗИ -диагностики в связи с ее общедоступностью и технической простотой.

ФОРМИРОВАНИЕ ТАЗОБЕДРЕННОГО СУСТАВА У ДЕТЕЙ С ПАТОЛОГИЕЙ ТАЗОБЕДРЕННЫХ СУСТАВОВ ПОСЛЕ ХИРУРГИЧЕСКИХ ВМЕШАТЕЛЬСТВ

Алпысбаев Х.Ш., Джураев А.А.

THE HIP FORMATION IN CHILDREN WITH PATHOLOGY OF THE HIPS AFTER SURGICAL INTERVENTIONS

Alpysbaev Kh.Sh., Dzhuraev A.A.

Республиканский центр детской ортопедии,
Научно–исследовательский институт травматологии и ортопедии, Ташкент, Узбекистан

Dynamic monitoring of the development of the operated hips performed in 196 patients with the hip congenital dislocations, and in 138 patients with the hip pathological dislocations who underwent treatment in the Department of the Hip Pathology of the Republican Center of Children Orthopaedics within the period of 2007-2014. As it has been noted, the older the child at the time of surgery and the more traumatic the intervention itself, the faster arthrosis develops. Most often coxarthrosis develops and proceeds hard after the got-over aseptic necrosis of femoral head and the hip destructive pathological dislocation, being characterized by great deformity of the head and neck: coxa magna, coxa breva, coxa vara, high position of the femoral great trochanter.

Несмотря на разработку различных оперативных вмешательств, результаты остаются неутешительными. Коксартроз развивается у 37-85 % пациентов и занимает первое место среди артрозов другой этиологии, имеет выраженную тенденцию к росту во всех странах мира и составляет значительный удельный вес в структуре инвалидности в целом. Примерно 40 % артрозов тазобедренных суставов у взрослых являются следствием неизлеченных в детстве дефектов развития суставов.

Материалы и методы. Нами проведено динамические наблюдение за развитием оперированных суставов у 196 больных с врожденным вывихом и 138 больных с патологическим вывихом бедра, пролеченных в отделении патологии тазобедренных суставов Республиканского центра детской ортопедии МЗ РУз с 2007 по 2014 г. При врожденном вывихе бедра основным видом хирургического вмешательства было открытое вправление вывиха с корригирующей межвертельной остеотомией и коррекцией таза (109 больных) и без неё (76 больных), внесуставная коррекция бедра выполнена у 20 детей. При патологическом вывихе бедра у 138 больных мы осуществляли следующие сложные реконструктивно-восстановительные операции: открытое вправление культи головки или шейки бедренной кости с корригирующей остеотомией бедра с пластикой и без пластики вертлужной впадины, транспозиция гипертрофированного большого вертела с ягодичной мускулатурой в каудальном направлении. Выбор метода оперативного вмешательства зависел от возраста больного, обширности разрушения головки, шейки бедра и вертлужной впадины, степени смещения бедра.

Результаты. Дети и подростки после оперативного лечения врожденного и патологического вывихов бедра требуют особенно пристального наблюдения за динамикой развития тазобедренного сустава в силу того, что формирование тазобедренного сустава при диспластических изменениях в нем, даже при своевременно достигнутой центрации головки бедра, продолжаются многие годы. После оперативного вмешательства через 5-6 недель в стационаре проводится ближайшее восстановительное лечение: снятие полуторной кокситной гипсовой повязки, наложение гипсового сапожка с деротатором, физиопроцедуры, массаж и лечебная гимнастика, медикаментозная терапия. Консервативное лечение осуществляется курсами. Металлоконструкции удаляются через 6-10 месяцев после оперативного вмешательства. Систематическое наблюдение, проведение консервативного лечения детей осуществляются в условиях поликлиники. Первый осмотр проводится через 6 месяцев после разрешения нагрузки. Ежегодно проводится клинико-рентгенологический контроль на протяжении 2-х лет, а в последующем через 2 года. Изучение в динамике состояния оперированных тазобедренных суставов, начиная от момента операции и каждые 1-2 года, позволили проследить особенности течения этого процесса в период роста. Первые признаки коксартроза отмечены с 9 - летнего возраста, а наибольший процент его приходится на возраст 12-16 лет. Отмечено, что чем старше ребенок в момент операции и чем травматичнее само вмешательство, тем быстрее развивается артроз. Наиболее часто коксартроз возникает и протекает тяжело после перенесенного асептического некроза головки бедра и деструктивного патологического вывиха бедра, со значительной деформацией головки и шейки: coxa magna, coxa breva, coxa vara, высокое стояние большого вертела бедренной кости.

Заключение. Таким образом, динамическое наблюдение детей с патологией тазобедренных суставов после оперативного лечения обеспечивает этапность и преемственность, позволяет следить за последующим развитием сустава, своевременно выявлять дегенеративно-дистрофический процесс.

СОВЕРШЕНСТВОВАНИЕ МЕДИКО-СОЦИАЛЬНОЙ ЭКСПЕРТИЗЫ И ИНДИВИДУАЛЬНОЙ ПРОГРАММЫ РЕАБИЛИТАЦИИ У ДЕТЕЙ ПРИ ВРОЖДЕННЫХ АНОМАЛИЯХ (ПОРОКАХ РАЗВИТИЯ), ДЕФОРМАЦИЯХ И БОЛЕЗНЯХ КОСТНО-МЫШЕЧНОЙ СИСТЕМЫ

Андриевская А.О, Владимирова О.Н., Корюков А.А.[1], Николаев В.Ф., Скляренко Р.Т., Спиридонова В.С., Шабанова О.А.

IMPROVEMENT OF THE MEDICAL-AND-SOCIAL EXAMINATION AND THE REHABILITATION INDIVIDUAL PROGRAM IN CHILDREN FOR CONGENITAL ABNORMALITIES (DEVELOPMENTAL DEFECTS), DEFORMITIES, AND DISEASES OF THE MUSCULOSKELETAL SYSTEM

Andrievskaia A.O, Vladimirova O.N., Koriukov A.A.[1], Nikolaev V.F., Skliarenko R.T., Spiridonova V.S., Shabanova O.A.

ФГБУ ДПО «Санкт-Петербургский институт усовершенствования врачей-экспертов» Минтруда России, Санкт-Петербург, Россия
[1]ФГБУ «РНЦ «ВТО» им. акад. Г.А. Илизарова» Минздрава России, Курган, Россия

We have developed the basic methodological and organizational problems of medical-and-social examination in children with congenital abnormalities (developmental defects), deformities, and diseases of the musculoskeletal system based on the analysis of international and Russian documents.

Цель. Разработка вопросов медико-социальной экспертизы (МСЭ) у детей при врожденных аномалиях (пороках развития), деформациях и болезнях костно-мышечной системы.

Материалы и методы. Проанализированы положения Конвенции о правах инвалидов (ООН, 2006), Международной классификации функционирования, ограничений жизнедеятельности и здоровья (ВОЗ, 2001), более сотни российских нормативно-правовых и методических документов, медицинская и экспертная литература, ошибки медицинских организаций при направлении на МСЭ и принятии решений учреждениями МСЭ.

Результаты и обсуждение. В целях реализации мероприятий государственной программы РФ «Доступная среда» на 2011-2015 годы» разработана «Методика проведения медико-социальной экспертизы и формирования заключений о реабилитационных мероприятиях у детей», которая опубликована на официальном сайте Минтруда России: http://www.rosmintrud.ru/docs/mintrud/handicapped/103

Авторами сформулированы общие теоретические основы медико-социальной экспертизы детей-инвалидов, включая порядок направления детей на МСЭ и порядок ее проведения; современные основы реабилитационно-экспертной диагностики, установление категории «ребенок-инвалид» и срока инвалидности у детей.

Рассмотрены теоретические и организационные основы комплексной реабилитации и абилитации, алгоритмы формирования индивидуальной программы реабилитации и оценки результатов ее результатов.

Особое внимание уделено современным подходам к медико-социальной экспертизе и реабилитации детей-инвалидов при отдельных, наиболее часто встречающихся заболеваниях, в том числе и опорно-двигательного аппарата. Изучены врожденные аномалии (пороки развития) и деформации верхней конечности, нижней конечности, стопы, врожденные системные заболевания, врожденные заболевания позвоночника, врожденный вывих бедра, болезнь Легга-Кальве-Пертеса, остеомиелит.

С учетом действующих документов разработаны особенности направления детей на МСЭ при указанных патологиях, критерии инвалидности, количественная система оценки степени выраженности стойких нарушений функций организма человека в процентах, конкретные мероприятия для включения в программу реабилитации ребенка-инвалида.

Выводы. Использование данных сведений позволит повысить качество и эффективность медицинского, экспертного и реабилитационного обслуживания детского населения. Вместе с тем, вопросы МСЭ детей-инвалидов нуждаются в дальнейшей серьезной проработке в связи с несовершенством количественной оценки стойких нарушений функций у детей при патологии опорно-двигательного аппарата.

АНАЛИЗ ЭФФЕКТИВНОСТИ КОНСЕРВАТИВНОГО ЛЕЧЕНИЯ ВРОЖДЕННОГО ВЫВИХА БЕДРА

Арипов Ф.Э., Турсунова С.А.

ANALYSIS OF THE EFFICIENCY OF CONSERVATIVE TREATMENT OF THE HIP CONGENITAL DISLOCATION

Aripov F.E., Tursunova S.A.

Республиканский центр детской ортопедии, Ташкент, Узбекистан

The widespread congenital pathology of the hips, as well as a lot of complications after this pathology treatment so far is rather relevant problem of orthopedists. This evidence suggests the need to improve early diagnosis and develop efficient methods of approach to treatment that in its turn reduces the level of disability among the population. When the pathology revealed early the simpler and more sparing methods of treatments are used which appear to be favorable, while complex measures are used in the late periods, and sometimes – surgical intervention.

Цель. Определение эффективности консервативного лечения врожденного вывиха бедра.

Материалы и методы. Данная работа проведена на базе Республиканского Центра Детской Ортопедии у 102 детей с патологией тазобедренного сустава в возрасте от 3мес. до 3 лет. У каждого ребёнка изучен анамнез, проведено клиническое, рентгенологическое обследование (в прямой проекции, в положении отведения и внутренней ротации). Индивидуальный ортопедический подход, медикаментозное и физиотерапевтическое лечение, улучшение обмена веществ, восстановление нормальной функции сустава.

Лечение данных больных проводилось в следующей последовательности:

1) Подготовка к вправлению: проведение физиопроцедур, массажа, тепловых процедур (парафин, соллюкс), профилактика нарушения кровообращения в головке бедра.

2) Вправление: наложение поэтапного или одномоментного гипса по Егиазарову-Шептуну при незначительном смещении у детей до 1 года (49 детей), при значительном смещении и у детей старше 1 года (53 ребенка) проводилось поэтапное лейкопластырное вытяжение на балканской раме, сроки индивидуальны.

3) Иммобилизация: фиксация и удержание головки бедра в полости сустава по Егиазарову-Шептуну или Лоренц 1 до 3 мес.

4) Реабилитация и период доразвития тазобедренного сустава: ношение отводящих приспособлений, шин Виленского, проведение физиопроцедур, массажа, тепловых процедур (парафин, соллюкс), медикаментозное лечение, улучшение обмена веществ, восстановление нормальной функции сустава, профилактика нарушения кровообращения в головке бедра. При отсутствии деструктивных изменений в головке бедра разрешается ходить через 9-10 мес. с момента начала лечения.

Результаты. Благоприятные результаты получены у 92 детей, менее благоприятный (дисструкция головки бедра) – у 3 детей. Неблагоприятный – 7 детей - остаточная антеторсия, увеличение ШДУ более 140^0, плохая центрация головки в суставе, что является показанием к оперативному вмешательству, начиная с 2 лет.

Заключение. Таким образом, при соблюдении этапности, проведении физиопроцедур, массажа, тепловых процедур (парафин, соллюкс), медикаментозного лечения, улучшения обмена веществ, улучшения нервно-мышечной проводимости, восстановления нормальной функции сустава, а также профилактики нарушения кровообращения в головке бедра в 87 %

случаев удаётся получить благоприятный результат и уменьшить уровень инвалидности среди населения.

ХИРУРГИЧЕСКОЕ ЛЕЧЕНИЕ И РЕАБИЛИТАЦИЯ МОЛОТКООБРАЗНОЙ ДЕФОРМАЦИИ ПАЛЬЦЕВ СТОПЫ

Асилова С.У., Умарова Г.Ш., Югай А.В., Убайдуллаев Б.Ш., Назарова Н.З.

SURGICAL TREATMENT AND REHABILITATION OF FOOT HAMMER TOES

Asilova S.U., Umarova G.Sh., Iugai A.V., Ubaidullaev B.Sh., Nazarova N.Z.

Ташкентская медицинская академия, Ташкент, Узбекистан

We have analyzed the results of 25 surgeries of feet hammer toe correction in ten patients performed according to modified Hohmann procedure followed by the toe traction. The toe deformity correction turned out well in 96 %.

Молоткообразная деформация пальцев стопы является актуальной проблемой, возникающей вследствие нарушения целого комплекса анатомической архитектоники стопы. Данная патология встречается как самостоятельная патология, но все же чаще в составе комбинированных деформаций переднего отдела стопы. Постепенно прогрессируя, она приводит не только к длительному дискомфорту и боли в области стопы, но и косметическому дефекту, а также к невозможности пользоваться как повседневной обувью, так и специальной ортопедической обувью.

Для оперативного лечения молоткообразной деформации пальцев стопы предложено более 40 различных методик, но до настоящего времени не существует эффективных и целенаправленных методов лечения, удовлетворяющих больных и хирургов. Следует отметить, что отсутствуют четкие показания к применению какой-либо методики.

Целью исследования является изучение разработанного нами модифицированного метода хирургического вмешательства и послеоперационной реабилитации при лечении молоткообразной деформации пальцев стопы.

Материалы и методы. На базе 1 РКБ в отделении травматологии за период 2011-2015 годы были пролечены 10 больных в возрасте 22 - 45 лет, соотношение мужчин и женщин 1:1, с диагнозом ревматоидный полиартрит (80 %), посттравматическая нейрогенная деформация пальцев стопы (20 %). Было проведено 25 операций по коррекции молоткобразной деформации пальцев стоп.

Операции проводились по модифицированному методу Hohmann. В послеоперационном периоде палец фиксировали через ногтевую фалангу швом на дуге П - образной пластиной, вмонтированной в гипсовую повязку, на период 4 недели. В период реабилитации были назначены физиотерапевтические процедуры. Даны рекомендации носить в последующем ортопедическую обувь.

Результаты. При изучении ближайших результатов отмечено, что в 96 % случаев нам удалось достичь коррекции деформированного пальца. В 80 % результаты признаны хорошими, в 16 % - удовлетворительными.

Выводы. 1) Модифицированный метод Hohmann в 80 % случаев дает хорошие результаты.

2) Деформация окончательно исправима при правильном и полном соблюдении ортопедического режима.

SERI-ОСТЕОТОМИЯ В ЛЕЧЕНИИ ВАЛЬГУСНОЙ ДЕФОРМАЦИИ ПЕРВОГО ПАЛЬЦА СТОПЫ

Асилова С.У., Югай А.В., Умарова Г.Ш., Мирзаидов А.М., Убайдуллаев Б.Ш.

SERI-OSTEOTOMY IN TREATMENT OF FOOT FIRST TOE VALGUS

Asilova S.U., Iugai A.V., Umarova G.Sh., Mirzaidov A.M., Ubaidullaev B.Sh.

Ташкентская Медицинская Академия, Республиканская Клиническая больница №1, Ташкент, Узбекистан

The work deals with the authors' experience in using a little-invasive technique for hallux valgus correction within the period of 2011-2014. 34 patients with hallux valgus treated using SERI-osteotomy in Traumatology Department of RCH No 1. We evaluated the long-term results by AOFAS scale four months from the day of surgery. The results of treatment considered to be excellent in 12 patients (95-97 points), good – in 13 patients (80-92 points), satisfactory – in six patients (72 points).

Вальгусная деформация первого пальца стопы встречается у 17-29 % взрослого населения, преимущественно у представительниц женского пола (95-97 %). Проблема хирургического лечения деформации первого пальца стопы на сегодняшний день не утратила свою актуальность. Тенденция к минимизации оперативного вмешательства в современной хирургии также не обошла стороной эту проблему, и поиски оптимального метода продолжаются и сегодня. Одной из таких малоинвазивных методик является SERI (Simple, Effective, Rapid, Inexpensive) - остеотомия, предложенная Cesare Faldini and all. (1998). Методика SERI может применяться как при конгруэнтном, так и при инконгруэнтном плюсне-фаланговом суставе. Операция возможна при любом дистальном метатарзальном суставном угле и при начальном артрозе первого плюснефалангового сустава.

Цель. Изучение результатов применения малоинвазивной операции SERI-остеотомии при лечении вальгусного отклонения первого пальца стопы.

Материалы и методы. В отделении Травматологии РКБ № 1за период с декабря 2011 по март 2014 г. было прооперировано 34 больных (58 стоп) в возрасте от 30 до 55 лет (29 женщин и 5 мужчин) по поводу Hallux valgus. Всем больным была произведена SERI-остеотомия первой плюсневой кости. Из них 25 больных (42 стопы) с углом отклонения первого пальца стопы (HVA) до 40 градусов и интерметатарзальным углом (IMA) менее 20 градусов и 4 больных (8 стоп) – с HVA более 40 градусов и IMA более 20 градусов. 4 больным (6 стоп) была произведена косая остеотомия с удлинением первой плюсневой кости и 1 больному (2 стопы) – поперечная остеотомия без удлинения.

Результаты и обсуждение. Через 2 мес. клинические признаки сращения костных отломков наблюдались у 24 больных. По результатам рентгенологических исследований сращение было признано удовлетворительным у 13 больных, слабым – у 15 больных. Признаков сращения не наблюдалось у 3 больных. Трое больных выпали из наблюдения. Коррекция была признана удовлетворительной у всех больных. Все больные довольны результатами операции. Отдаленные результаты лечения оценивались по шкале AOFAS. Таким образом, на 4 месяце наблюдений результаты лечения были признаны отличными у 12 больных (95-97 баллов), хорошими - у 13 больных (80-92 балла), удовлетворительными – у 6 больных (72 балла). Особенностью данного метода лечения является его малотравматичность, а также простота освоения и доступность применяемых материалов, что позволяет проводить такие операции в условиях малых операционных и способствует широкому распространению методики.

Выводы. SERI-остеотомия при коррекции вальгусной деформации первого пальца стопы может быть предложена как одна из малоинвазивных и эффективных методик оперативного лечения и требует более внимательного дальнейшего изучения.

ОСТЕОПОРОЗ И ОСТЕОПЕНИЯ ПРИ ПОСТТРАВМАТИЧЕСКИХ НАРУШЕНИЯХ КОСТНОЙ РЕГЕНЕРАЦИИ

Атаев А.Р., Атаев Э.А.

OSTEOPOROSIS AND OSTEOPENIA FOR POSTTRAUMATIC BONE REGENERATION DISORDERS

Ataev A.R., Ataev E.A.

Дагестанская государственная медицинская академия, Махачкала, Россия

We examined 28 patients with non-united fractures and pseudoarthroses of the upper limb long bones. When the patients appealed we performed their general clinical examination, X-ray and biochemical tests (determination of the concentration of calcium, inorganic phosphorus, the activity of alkaline phosphatase), as well as double-energy X-ray absorptiometry with densitometry using. Osteopenia observed in 14 patients, and osteoporosis – in nine ones. Calcium content in blood serum in the group with osteopenia and osteoporosis established to be at the lower limit of the norm. Some increase in the content of blood serum total calcium, above 2.5 mmol/l, noted in nine patients with osteopenia and in four patients with osteoporosis.

Своевременная диагностика и адекватное лечение остеопороза и связанных с ним переломов и их осложнений являются одной из наиболее важных проблем травматологии и ортопедии.

Материалы и методы. В Республиканский реабилитационный центр обратились 28 пациентов с наличием несросшихся переломов и ложных суставов длинных костей верхней конечности. Срок давности травмы составил при несросшихся переломах 4 месяца и 14 месяцев - при ложных суставах. Возраст больных колебался от 26 до 54 лет, но превалировали пациенты до 50 лет (11 человек). Для оценки результатов диагностики остеопении и остеопороза необходимы простые и удобные критерии для разграничения нормы и патологии. При обращении проводилось общеклиническое обследование больных, рентгенологическое и биохимические исследования (определение концентрации калия, неорганического фосфора, активность щелочной фосфатазы), двухэнергетическая рентгеновская абсорбциометрия с использованием денситометрии.

Дефицит минеральной плотности костной ткани (МПКТ) определяли по Z-критерию: здоровые Z-критерий > -2,0 SD; 2- остеопения Z-критерий ≤-2,0 SD; 3 – остеопороз Z-критерий ≤-2,5 SD. У 5 пациентов отмечены нормальные показатели МПКТ, при дополнительном сборе анамнеза удалось выявить, что вероятной причиной замедленной консолидации явились погрешности в методах фиксации так и несоблюдение предписаний врача.

Результаты. Низкая МПКТ или остеопения отмечена у 14 больных и остеопороз – у 9. С целью изучения механизмов снижения минеральной плотности костной ткани нами исследованы биохимические показатели в зависимости от степени изменения МПКТ. Установлено, что содержание кальция в сыворотке крови в группе с остеопенией и остеопорозом находится на нижней границе нормы. У 9 больных с остеопенией и 4 – с остеопорозом отмечено некоторое увеличение содержания общего кальция в сыворотке крови, более 2,5 ммоль/л.

Заключение. Таким образом, остеоденситометрия позволяет объективно оценить характер посттравматического ремоделирования кости не только в зоне повреждения, но и в целом, в организме больного, а результаты ее целесообразно использовать для обоснованного принятия решения о патогенетическом фармакологическом лечении, направленном на улучшение состояния МПКТ. Использование стандартной рентгенографии и двухэнергетической рентгеновской абсорбциометрии, биохимических показателей крови в диагностике остеопении и остеопороза позволяет начать профилактические и ранние лечебные мероприятия как у пациентов со свежими переломами длинных костей конечностей, так и при их осложнениях.

ДЕФОРМАЦИИ ГРУДНОЙ КЛЕТКИ У ДЕТЕЙ ПРИ НЕЙРОФИБРОМАТОЗЕ I ТИПА

Афанасьев А.П., Комолкин И.А., Ульрих Э.В., Булкин В.В.

CHEST DEFORMIITES IN CHILDREN WITH TYPE I NEUROFIBROMATOSIS

Afanas'ev A.P., Komolkin I.A., Ul'rikh E.V., Bulkin V.V.

ГБОУ ВПО «Санкт-Петербургский Государственный педиатрический медицинский университет Минздрава РФ», Санкт-Петербург, Россия

We have analyzed the examination and treatment of six patients at the age of six-16 years with funnel and keeled chest deformity through Type I neurofibromatosis. The characteristic of the chest deformity presented. The results of surgical treatment evaluated.

Актуальность. Костные осложнения у детей с нейрофиброматозом I типа (НФ-1) являются актуальной проблемой ортопедии. Чаще поражается позвоночник и длинные трубчатые кости. В доступной отечественной литературе нет описания деформации грудной клетки при НФ-1.

Цель. Определение характерных особенностей поражения грудной клетки при НФ-1, тактики хирургического лечения при тяжелых деформациях грудной клетки.

Материалы и методы. За период с 2005 по 2014 г. было проведено обследование и хирургическое лечение 6 пациентов в возрасте от 6 до 16 лет с НФ-1 и деформацией грудной клетки. Мальчиков было 5, девочек – 1. У пяти пациентов имелась воронкообразная деформация грудной клетки (ВДГК), у одного – килевидная (КДГК). В пяти случаях с ВДГК имелось сочетание со сколиозом, из которых у троих имелся сколиоз тяжелой степени. Все пациенты имели 3 и более главных критериев диагностики НФ-1 (светло-коричневые пятна, костные осложнения, нейрофибромы и другие). Деформация грудной клетки имела свои особенности. ВДГК представляла собой протяженную (на более половины грудины) и глубокую деформацию (III степень по Гижитской), отмечена дистрофия костной ткани грудины, локальный остеопороз. У пациента с КДГК отмечалась её остроконечная форма, с дистрофическими изменениями костной ткани грудины. Во всех наблюдениях в области деформации имелась нейрофиброматозная ткань (узлы). В четырех случаях проведена хирургическая коррекция деформации грудной клетки. У пациента с КДГК выполнена резекционная торакопластика с использованием инструментария Matrix Rib, у трех пациентов с ВДГК - коррекция грудной клетки сочеталась с этапной коррекцией деформации позвоночника. В двух случаях проведена торакопластика по Salamaa-Paltia, с предварительной коррекцией деформации позвоночника по CDI и Harrington-Luque. В одном наблюдении – торакопластика по Nuss с предварительной коррекцией позвоночника спинальной системой TSRH.

Результаты. Исходный индекс деформации у детей с ВДГК составлял в среднем 0,5 по Гижитской, после операции 0,85. В двух случаях применения методики по Salamaa-Paltia получен хороший и удовлетворительный результат лечения. В случае лечения пациента по методике Nuss получен неудовлетворительный результат, в виду перфорации концом пластины кожи и последовавшем за этим удаление пластины через 5 месяцев после операции. Хороший ближайший результат лечения получен у пациента с КДГК (срок наблюдения 12 месяцев).

Заключение. Деформации грудной клетки у детей при НФ-1 имеют свои особенности, которые характерны для этого заболевания. Деформации грудной клетки часто сочетаются с тяжелыми деформациями позвоночника. При выборе метода хирургического лечения, на наш взгляд, предпочтительна расширенная торакопластика (типа Salamaa-Paltia), при лечении детей со сколиозом и ВДГК первым этапом необходимо осуществлять вмешательства на позвоночнике.

ОБЗОР ХИРУРГИЧЕСКИХ МЕТОДОВ ЛЕЧЕНИЯ СТАТИЧЕСКИХ ДЕФОРМАЦИЙ СТОП

Безгодков Ю.А., Аль Двеймер И.Х.

REVIEW OF SURGICAL METHODS OF TREATING FOOT STATIC DEFORMITIES

Bezgodkov Iu.A., Al' Dveimer I.Kh.

Санкт-Петербургский государственный педиатрический медицинский университет, Санкт-Петербург, Россия

We have made the evaluation and systematization of published data about using the main surgical methods of treatment of foot static deformities in adults to have an integral understanding of the possibilities of efficient complex treatment in order to achieve an optimal functional and cosmetic result.

Статические деформации стоп широко распространены и часто сочетаются между собой: hallux valgus и metatarsus primus varus, hallux rigidus, деформации 2-4 пальцев, metatarsus quintus valgus и digitus quintus varus, поперечное (pes transversoplanus) и продольное (pes plano-valgus) плоскостопие. Хирургическое лечение деформаций наиболее эффективно. Однако разнообразие клинических проявлений и методик лечения затрудняют рациональный выбор оперативной тактики, поэтому большинство ортопедов обычно используют наиболее освоенные ими методики, не всегда приводящие к лучшим результатам и у части больных сопровождающиеся осложнениями. Поэтому актуальной является **цель** работы: оценить и систематизировать опубликованные данные о применении основных хирургических методик лечения статических деформаций стоп у взрослых для составления целостного представления о возможностях рационального комплексного лечения с достижением оптимального функционального и косметического результата.

В результате исследования собраны и проанализированы опубликованные данные о следующих методиках, их достоинствах и недостатках, показаниях и противопоказаниях, эффективности лечения.

Методики лечения hallux valgus и metatarsus primus varus. Резекции основания проксимальной фаланги 1-го пальца: Keller (1904) и Brandes (1924), Valenti «V», «COBRA» (2009); резекции головки 1-й плюсневой кости: Mayo (1908) и Вреден Р.Р. (1930); краевая резекция медиальной части головки 1-й плюсневой кости: Schede (1928), Silver (1923), McBride (1928). Дистальные остеотомии 1-й плюсневой кости: Reverdin (1881), Hohmann (1921, Bosch (2000), Peabody (1931), Austin (1981), Kitaoka, Mann и Pfeiffinger (1991), Vogler (1989), Kalish (1987) и др. Диафизарные остеотомии 1-й плюсневой кости: Ludloff (1918), Mau (1926), Mitchell (1958), «scarf» (2000). Проксимальные остеотомии 1-й плюсневой кости: Loison (1901) и Balacescu (1903), Trethowan (1923) и Trott (1972), Воронцова А.В. (1968), «crescentic» Mann (1981), Sammarco et al. (1993). Операции на плюсне-клиновидном суставе и 1-й клиновидной кости: Альбрехт Г.А. (1910), Lapidus (1934), Stamm. Остеотомии 1-го пальца: Akin (1925) и др.

Методики лечения hallux rigidus: DuVries (1959), Moberg (1979), артродез и эндопротезирование.

Методики лечения деформаций средних пальцев, metatarsus quintus valgus и digitus quintus varus, поперечного и продольного плоскостопия.

Анализ опыта использования представленных многочисленных методик, их достоинств и недостатков показывает, что при всех них возможны осложнения, в том числе возврат деформации. Благоприятные результаты также опубликованы при использовании практически всех этих методик, и в зависимости от правильного выбора хирурга и от его рук методики могут быть надежными и воспроизводимыми. Большинство хирургов сходится во мнении, что оперативное лечение статических деформаций стоп эффективно, но в основном носит симптоматический характер. Объективный патогенетический анализ с использованием современной биомеханики следует считать основой дальнейшего совершенствования и

формирования комплексного подхода к операциям, максимально устраняющим деформацию, восстанавливающим функцию и косметический вид.

ОПЫТ ПРИМЕНЕНИЯ МЕТОДА НАКОСТНОГО ОСТЕОСИНТЕЗА ПРИ ЛЕЧЕНИИ УКОРОЧЕНИЯ НИЖНИХ КОНЕЧНОСТЕЙ У ДЕТЕЙ

Буклаев Д. С., Батькин С.Ф., Хусаинов Н.О.

OUR EXPERIENCE OF USING THE METHOD OF INTERNAL OSTEOSYNTHESIS FOR TREATMENT OF LOWER LIMB SHORTENING IN CHILDREN

Buklaev D. S., Bat'kin S.F., Khusainov N.O.

ФГБУ «Научно-исследовательский детский ортопедический институт им. Г.И. Турнера» Минздрава России, Санкт-Петербург, Россия

Purpose: To evaluate the results of using the internal osteosynthesis method to fix the zone of distraction regenerated bone after completion of distraction with external fixators. **Materials and Methods:** 32 patients with shortening of one of the lower limbs underwent surgical treatment. We used the Ilizarov fixator and "MEFiSTO" rod device, as well as the method of osteotomy and distraction osteosynthesis in order to eliminate the lower limb length discrepancy. When the planned amount of lengthening achieved, we performed bridge-like osteosynthesis of the regenerated bone zone using a metal plate with angular stability, and the external fixator dismounting. Early verticalization in orthosis performed postoperatively. **Results:** The loss of osteosynthesis stability with varus deformity development and decubitus inside occurred in two cases of femoral lengthening. Delayed formation of distraction regenerated bone, the loss of osteosynthesis stability with leg valgus-antecurvation deformity observed in one case. Stable osteosynthesis of regenerated bone zone achieved in the remaining cases. **Discussion:** The used method allowed to reduce the periods of performing fixation using an external fixator (EF) and the treatment duration on the whole, as well as to enable the early weight-bearing of the operated limb under the continuing maturation of the regenerated bone. We noted the incidence decrease of complications related to prolonged fixation with EF, such as osteoporosis, infection complications, pathologic fractures and secondary deformities of the zone of regenerated bone after EF dismounting. The required performance of additional surgical interventions for hardware removal is a downside of the method.

Цель: оценить результаты применения метода накостного остеосинтеза для фиксации области дистракционного регенерата после окончания дистракции аппаратами внешней фиксации.

Материал и методы: проведено хирургическое лечение 32 пациентов с укорочением одной из нижних конечностей. Использовали аппарат Илизарова и стержневой аппарат «MEFiSTO».

С целью устранения разницы в длине нижних конечностей применяли метод остеотомии и дистракционного остеосинтеза. По достижении запланированной величины удлинения проводили мостовидный остеосинтез зоны регенерата металлической пластиной с угловой стабильностью, демонтаж аппарата внешней фиксации. В послеоперационном периоде проводили раннюю вертикализацию в ортезе.

Результаты: в двух случаях удлинения бедренной кости произошла потеря стабильности остеосинтеза с развитием варусной деформации и пролежня изнутри. В одном случае отмечено замедленное формирование дистракционного регенерата, потеря стабильности остеосинтеза с формированием вальгусно-антекурвационной деформации голени. В остальных случаях достигнут стабильный остеосинтез зоны регенерата.

Обсуждение: применяемый метод позволил сократить сроки проведения фиксации в аппарате внешней фиксации (АВФ) и длительности лечения в целом, обеспечить возможность ранней нагрузки на оперированную конечность в условиях продолжающегося созревания регенерата. Отмечено снижение частоты осложнений, связанных с длительной фиксацией в АВФ, таких как остеопороз, инфекционные осложнения, патологические переломы и вторичные деформации области регенерата после демонтажа АВФ. Отрицательной стороной метода является необходимость проведения дополнительных оперативных вмешательств по удалению металлоконструкций.

ОСОБЕННОСТИ МАРКЕРОВ ОСТЕОГЕНЕЗА У ПАЦИЕНТОВ С ИММОБИЛИЗАЦИОННЫМ ОСТЕОПОРОЗОМ ПРИ ПРИМЕНЕНИИ МЕТАЛЛОФИКСАТОРОВ С DLC-ПОКРЫТИЕМ (ПРЕДВАРИТЕЛЬНОЕ СООБЩЕНИЕ)

Бурматова А.Ю., Трифонова Е.Б., Гюльназарова С.В., Ганжа А.А.

FEATURES OF OSTEOGENESIS MARKERS IN PATIENTS WITH IMMOBILIZATION OSTEOPOROSIS WHEN USING DLC-COATED METAL FIXATORS (A PRELIMINARY REPORT)

Burmatova A.Iu., Trifonova E.B., Giul'nazarova S.V., Ganzha A.A.

ФГБУ «Уральский НИИ травматологии и ортопедии им. В.Д. Чаклина» Минздрава России, Екатеринбург, Россия

We have performed the study of metabolic markers of osteogenic cells and parathyroid hormone in 15 patients with bone non-unions and immobilization osteoporosis treated by transosseous osteosynthesis using standard wires and DLC-coated wires. As the study demonstrated, at this stage the effect of DLC-coating consisted in hypercalcemia through PTH increase.

Известно, что алмазоподобные плёнки, применяемые для покрытия костных имплантатов, стимулируют дифференцировку миелокариоцитов в остеогенном направлении и оказывает положительное влияние на минерализацию костного матрикса.

Цель – оценить влияние DLC-покрытия металлофиксаторов на метаболические маркеры остеогенеза у пациентов с несращениями костей и низкой МПК.

Материал и методы. Обследовано 15 пациентов (8 мужчин, 7 женщин) с несращениями костей и низкой МПК, средний возраст – 48±6 лет, которым выполнена операция чрескостного остеосинтеза по Илизарову Г.А. У 8 пациентов применяли фиксаторы с DLC-пленкой, а у 7 пациентов – стандартные фиксаторы (группа сравнения). В сыворотке крови всех пациентов до операции и на 14 и 30 сутки после неё определяли активность тартратрезистентной кислой фосфатазы (КФтарт), термолабильной щелочной фосфатазы (ЩФтерм), концентрацию паратгормона иммуноферментным методом на Stat Fax 3200, концентрацию ионизированного кальция (Ca2+) на анализаторе EasyLyte Calcium. Минеральную плотность костной ткани оценивали методом DEXA (Lunar). Статистический анализ выполнен в программной среде SPSS (Т-критерий Стьюдента). Данные представлены в виде M- средняя величина и m – стандартная ошибка среднего.

Результаты. Уровень Ca2+ в крови при использовании DLC-покрытия выше на 14 и 30 сутки (1,26±0,018 ммоль/л; 1,21±0,01соттветственно) по отношению к группе сравнения (1,19±0,027 ммоль/л, $p \leq 0,05$; 1,15±0,11 ммоль/л соответственно). Также на 14 сутки при использовании DLC-покрытия выявили более высокую концентрацию паратгормона в крови (28,9±5,8 пг/мл), чем в группе сравнения (10,74±5,6 пг/мл, $p \leq 0,05$). Значимых отличий активности ЩФтерм и КФтар на данном этапе исследования не обнаружено.

Выводы. Сравнение разных металлофиксаторов показало, что имплантаты с DLC-покрытием оказывают влияние на процессы костеобразования и костной резорбции после чрескостного остеосинтеза, о чем свидетельствовал предварительный анализ динамики метаболических маркеров остеогенеза.

ХИРУРГИЯ КИСТИ: ЛЕЧЕНИЕ ОСЛОЖНЕНИЙ ПОДАГРЫ

Варганов Е.В., Мосин К.А., Бикмуллин Д.И.

THE HAND SURGERY: TREATMENT OF GOUT COMPLICATIONS

Varganov E.V., Mosin K.A., Bikmullin D.I.

Центр хирургии кисти ЦМУ «Парацельс», Челябинск, Россия

The material is based on the analysis of 30 case records of patients with gouty tophi who underwent treatment in Center of the Hand Surgery within the period of 1992-2015. The results of treatment by the functional-and-cosmetic principles traced in 22 patients in the periods from one year to 23 years from the time of surgery. Primary reconstruction surgeries allow significant reducing the treatment period of patients.

Введение. В последние годы в доступной литературе почти отсутствует информация о хирургическом лечении осложнений подагры, что, скорее всего, связано с успехами медикаментозной терапии на ранних этапах заболевания. При длительном течении заболевания клиническая картина складывается из трех синдромов: поражение суставов, поражение внутренних органов, образование тофусов. От первой атаки болезни до развития хронической подагры проходит от 2 до 30 лет. Одним из признаков перехода заболевания в хроническую стадию является появление тофусов. Их клиническая манифестация чаще проявляется 5–6 лет после первого суставного приступа. Подагрические тофусы кисти внешне напоминают плотные образования в виде опухолей. С точки зрения диагностики тофусы представляют собой не просто обострение подагры, но и симптом давнего и тяжелого течения заболевания. Края тофусов четко очерчены, узлы обладают очень плотным составом. Узел покрыт шероховатой кожей, в ряде случаев можно наблюдать и гиперкератоз. В случае тофусов, расположенных на малой глубине, узел желто-белого оттенка может просвечивать через кожный покров. Размеры тофусов могут существенно различаться.

Целью работы явилось изучение особенностей оперативного лечения пациентов с локализацией подагрических тофусов в области кисти.

Материалы и методы. За период 1992 – 2015 гг. в Центре хирургии кисти пролечено 30 пациентов с тофусами. Преобладали мужчины в возрасте от 29 до 64 лет – 25 (83,3 %). Женщины – 5 (16,7 %) в возрастных рамках от 46 до 68 лет. Хирургические аспекты подагры касались, прежде всего, оперативного удаления тофусов (30); реже – резекции внутрисуставных фрагментов пястно-фаланговых и межфаланговых суставов с проведением артропластики (8), пластики сухожилий на фоне разрушения последних (6). Некоторые пациенты (9) ранее были оперированы в других лечебных учреждениях, где выполнялась резекция тофусов с неполным их удалением. При наличии крупных тофусов отмечено частое изъязвление тканей, разрушение суставных поверхностей костей и расплавление сухожилий, а также наличие свищей. Соответственно, требовалось более объёмное реконструктивно-восстановительное оперативное лечение. Ввиду частой ограниченности, недостаточной подвижности окружающих рану кожно-подкожных слоев, тем или иным способом проводили мобилизацию кожи, края раны расширяли за счёт дополнительных разрезов; для предупреждения натяжения швов, во всех случаях выполняли кожную пластику местными тканями или свободным лоскутом. Все больные получали медикаментозную терапию и не имели к моменту оперативного лечения гиперурикемии.

Результаты лечения по функционально-косметическим принципам прослежены у 22 пациентов в сроки от 1 до 23 лет с момента проведения оперативного лечения. У 6 больных отмечены контрактуры суставов (четверым было проведено устранение контрактур аппаратами внешней фиксации профессора И.А. Обухова), у 4 – ограничение функции сухожилий (всем произведены операции тенолиза). Других осложнений отмечено не было.

Выводы.

1. Оперативное лечение желательно проводить при небольших размерах тофусов кисти до факта возникновения их осложнений: деструктивных изменений суставов, разрушения сухожилий, воспаления мягких тканей и возникновения свищей.

2. При оперативном удалении подагрических тофусов кисти предпочтение отдаётся первичному пластическому реконструктивно-восстановительному лечению.

РЕЗУЛЬТАТЫ ЛЕЧЕНИЯ ДЕФОРМАЦИЙ СТОП У ДЕТЕЙ С ДИСПЛАЗИЕЙ МАГИСТРАЛЬНЫХ ВЕН ЭМБРИОНАЛЬНОГО ТИПА

Веселов А.Г., Купатадзе Д.Д., Набоков В.В., Васильева О.Н.

RESULTS OF FEET DEFORMITY TREATMENT IN CHILDREN WITH MAGISTRAL VEIN DYSPLASIA OF EMBRYONAL TYPE

Veselov A.G., Kupatadze D.D., Nabokov V.V., Vasil'eva O.N.

Санкт-Петербургский Государственный Педиатрический Медицинский Университет, Санкт-Петербург, Россия

The work deals with development of the methods and evaluation of the results of surgical treatment of feet deformities in cases of magistral vein dysplasia of embryonal type in children.

Актуальность вопроса. Лечение деформаций стоп у детей с дисплазией магистральных вен до настоящего времени остается актуальной. Применение консервативных методов лечения зачастую не представляется возможным из-за изменений на коже конечности, при которых противопоказано использование гипсовых и полимерных изделий. Критерии применения данных методов неопределенны и зависят от возраста ребенка, степени тяжести поражения сосудистого русла и выраженности деформации и не приводят к удовлетворительным результатам. Наиболее перспективными являются методы оперативного лечения.

Материалы и методы. За 5 лет под наблюдением находилось 27 пациентов с различными деформациями стоп. Парциальный гигантизм стоп отмечался у 12 детей, из них 5 пациентов с тяжелой и 7 пациентов с крайне тяжелой степенью дисплазии магистральных вен эмбрионального типа (ДМВЭТ). Все дети получали этапное оперативное лечение, заключавшееся в иссечении избытка мягких тканей и вмешательствах на костях стопы.

Эквинусная деформация стоп была выявлена у 8 пациентов, из них 3 ребенка с тяжелой и 5 с крайне тяжелой степенью ДМВЭТ. Всем детям выполнялась ахиллопластика и удлинение сухожилия длинного сгибателя первого пальца в сочетании с капсулотомией голеностопного и таранно-пяточного суставов.

Эквино-варусная деформация стоп пораженных конечностей выявлена у 7 детей, из них 5 детей с тяжелой и 2 ребенка с крайне тяжелой степенью ДМВЭТ. Всем пациентам выполнялась капсулотомия 1 клино-плюсневого, клино-ладьевидного, таранно-ладьевидного, голеностопного и таранно-пяточного суставов в сочетании с ахиллопластикой.

Результаты и обсуждение. Результаты проведенного лечения оценивалась у 27 пациентов за период от 1 года до 5 лет. Полученные результаты разделены на три группы: хороший, удовлетворительный и неудовлетворительный.

Хороший результат – полное устранение деформации, незначительная асимметрия, неполное восстановление амплитуды движений, не влияющее на функцию конечности, отсутствие нарушения походки и затруднений в подборе и использовании обуви.

Удовлетворительный результат – неполное устранение деформации, умеренно выраженная асимметрия, ограничение амплитуды движений, незначительно влияющее на рисунок походки, отсутствие затруднений в подборе и использованию обуви.

Неудовлетворительный результат – утрата коррекции или отрицательная динамика, отсутствие опоры или частичная опороспособность конечности, затруднения в подборе и ношении обуви.

У детей с парциальным гигантизмом стоп (12 пациентов) хороший результат - у 2 пациентов, с тяжелой степенью ДМВЭТ. Удовлетворительный результат – у 3 детей с тяжелой степенью ДМВЭТ и 5 с крайне тяжелой степенью поражения. Неудовлетворительный результат отмечен у 2 пациентов с крайне тяжелой степенью ДМВЭТ.

У пациентов с эквинусной деформацией стоп (8 детей) хороший результат выявлен у всех пациентов с тяжелой степенью ДМВЭТ и у 1 пациента с крайне тяжелой степенью ДМВЭТ.

Удовлетворительный результат у 1 ребенка с крайне тяжелой степенью. Неудовлетворительный – у 3 детей с крайне тяжелой степенью.

У детей с эквино-варусной деформацией (7 пациентов) хороший результат выявлен у 3 пациентов с тяжелой степенью ДМВЭТ. Удовлетворительный результат – у 2 детей с тяжелой степенью поражения ДМВЭТ. Неудовлетворительный результат лечения получен у 2 пациентов с крайне тяжелой степенью поражения сосудистого русла.

Выводы. Приоритетными являются оперативные методы лечения. Хороший результат был получен у 9 (33 %) детей, удовлетворительный у 11 (41 %) пациентов, неудовлетворительный - у 7 (26 %).

РЕЗУЛЬТАТЫ КОРРЕКЦИИ ДЕФОРМАЦИЙ ДЛИННЫХ КОСТЕЙ У ДЕТЕЙ И ВЗРОСЛЫХ ОСНОВАННЫМ НА КОМПЬЮТЕРНОЙ НАВИГАЦИИ РЕПОЗИЦИОННЫМ УЗЛОМ “ОРТО-СУВ”

Виленский В.А.[1], Соломин Л.Н.[2,3], Скоморошко П.В.[2], Бухарев Э.В.[1], Поздеев А.П.[1], Захарьян Е.А.[1]

THE RESULTS OF CORRECTION OF LONG BONE DEFORMITIES IN CHILDREN AND ADULTS USING ORTHO-SUV REPOSITION FRAME BASED ON COMPUTER NAVIGATION

Vilenskii V.A.[1], Solomin L.N.[2,3], Skomoroshko P.V.[2], Bukharev E.V.[1], Pozdeev A.P.[1], Zakhar'ian E.A.[1]

[1] ФГБУ "НИДОИ им. Г.И. Турнера" Минздрава России, [2]ФГБУ «РНИИТО им. Р.Р.Вредена» Минздрава России, 3Санкт-Петербургский Государственный Университет, Санкт-Петербург, Россия

The authors have made the analysis of using Ortho-SUV universal reposition computer-assisted Frame (*“SUV”*) (www.ortho-suv.org) for long bone deformity correction in 342 adults and 162 children. SUV has been found to provide the correction of high accuracy in optimal periods.

Цель. Оценить эффективность применения основанного на компьютерной навигации универсального репозиционного узла Орто-СУВ при коррекции деформаций длинных костей у детей и взрослых.

Материалы и методы. В период 2006-2015 гг. СУВ был применен в РНИИТО им. Р.Р. Вредена при лечении взрослых (1) и в НИДОИ им. Г.И. Турнера – при лечении детей (2). В (1) у 263 пациентов деформации были приобретенные, у 79 – врожденные. В (2) - 25 и 137 соответственно. Согласно классификации деформаций длинных костей (http://www.ortho-suv.org), в (1) 38 деформаций были простыми (ПД), в 137 случаях – средней степени сложности (ССС) и в 167 случаях – сложными (СД). В (2) в 24 случаях деформации были простые, в 54 случаях средней степени сложности и в 84 случаях - сложными. Результаты оценены по следующим показателям: период коррекции деформации (ПК), индекс внешней фиксации (ИВФ), аккуратность коррекции (АК), количество осложнений. Для оценки АК деформации мы использовали референтные линии и углы (http://ortho-suv.org).

Результаты. В (1) ПК для ПД составил 14,5±6,62 дня, для деформаций ССС – 18,1±8,22, для СД - 37±13,62. ИВФ для ПД 45,2±12,1 дня/см, для деформаций ССС – 44,32±14,22, для СД – 47,58±15,32. АК для деформаций во фронтальной плоскости составила 92,3 %, для деформаций в сагиттальной плоскости 94,6 %. Достигнутые величины MAD при варусных (вальгусных) деформациях составили 4,2± 3,1 (3,3±3,12). При варусных (вальгусных) деформациях mMPTA составил 87,4±4,32 (88,1±5,42), mLDTA – 88,2±4,7 (87,2±4,26). При антекурвационных (рекурвационных) деформациях PPTA составил 80,5±7,3 (82,15±6,5), ADTA – 81,6±4,2 (79,2±6,2). В (2) ПК для ПД составил 11,2±8,4 дней, для деформаций ССС – 14,6±7,42, для СД - 20±15,3. ИВФ для ПД составил 30,2±16,2 дня/см, для ССС – 33,6±13,4, для СД – 36,2±14,1. АК во фронтальной плоскости составила 92,5 %, в сагиттальной – 90,1. Достигнутые величины MAD при варусных (вальгусных) деформациях составили 1,3±7,4 (2,2±6,5). При варусных (вальгусных) деформациях mMPTA составил 86,3±6,6 (90,4±7,2), mLDTA – 91,1±5,8 (88,2±6,2).

При антекурвационных(рекурвационных) деформациях PPTA составил 80,2±3,4 (81,3±2,4), ADTA – 82,3±7,2 (80±6,6). Осложнения в обеих группах были идентичными (%): воспаление мягких тканей вокруг чрескостных элементов – 20 (16); контрактура сустава 12 (17); перелом чрескостных элементов – 5 (3); образование ложного сустава или атрофического регенерата – 6 (3); рецидив хр. остеомиелита – 5 (0); вторичные переломы и деформации 4 (6).

Заключение. Применение «СУВ» обеспечивает высокую точность и минимально возможные сроки коррекции; осложнений, связанных с компьютерной навигацией, не выявлено.

ИНДИВИДУАЛЬНЫЙ ПОДБОР КРЕСЕЛ-КОЛЯСОК ДЛЯ ИНВАЛИДОВ И ЛЮДЕЙ С ОГРАНИЧЕННОЙ МОБИЛЬНОСТЬЮ

Владимирова О.Н., Севастьянов М.А., Антонова Л.В.[1]

INDIVIDUAL SELECTION OF WHEELCHAIRS FOR DISABLED PERSOND AND THOSE WITH LIMITED MOBILITY

Vladimirova O.N., Sevast'ianov M.A., Antonova L.V.[1]

ФГБУ ДПО «Санкт-Петербургский институт усовершенствования врачей-экспертов» Минтруда России, Санкт-Петербург, Россия
[1]Компания ОТТОБОКК, Россия

The authors discuss the relevance of the development of the diagnostic protocols of evaluating of needs of disabled persons and those with limited mobility in a wheelchair, as well as their total content.

Цель. Разработка диагностических протоколов оценки потребности инвалидов и людей с ограниченной мобильностью в кресле-коляске.

Материалы и методы. Проанализированы положения Конвенции о правах инвалидов (ООН, 2006), биопсихосоциальная концепция инвалидности, предлагаемая Международной классификацией функционирования, ограничений жизнедеятельности и здоровья (МКФ; ВОЗ, 2001), действующие российские нормативно-правовые документы, правоприменительная практика обеспечения инвалидов техническими средствами реабилитации.

Результаты и обсуждение. В Российской Федерации, по данным государственной статистики за 2013 год, взрослым выдано учреждениями медико-социальной экспертизы 158,2 тыс. индивидуальных программ реабилитации инвалидов (ИПР) с рекомендациями кресел-колясок. С ручным приводом кресла-коляски рекомендованы 95,5 % инвалидов, кресла-коляски с электроприводом – 2,1 %; малогабаритные кресла-коляски – 2,4 % инвалидам 18 лет и старше. Детям рекомендации кресел-колясок внесены в 19,7 тыс. ИПР ребенка-инвалида, из них потребность в креслах-колясках с ручным приводом выявлена в 98,2 % случаев среди всех детей, нуждающихся в этих технических средствах реабилитации; с электроприводом – 1,6 %, малогабаритные – 4,1 % соответственно. Нуждаемость в креслах-колясках инвалидов достаточно высока: нуждаются 6,2 % взрослых инвалидов и 5,8 % детей.

Для описания, классифицирования и обобщения большого числа медицинских и социальных факторов, значимых при подборе (выборе) кресла-коляски, на основе кластерного анализа разработаны диагностические протоколы оценки потребности инвалида в данном техническом средстве. Они представляют собой систематизированный набор значимых реабилитационно-экспертных факторов: клинико-функциональных, профессионально-трудовых, социальных, психологических, антропометрических, факторов окружающей среды, личных интересов и предыдущий опыт пользования креслом-коляской и др.

Диагностические протоколы могут быть использованы:

- специалистами учреждений МСЭ;
- специалистами по подбору ТСР в реабилитационных центрах;
- специалистами уполномоченного органа по обеспечению инвалидов ТСР;

- специалистами учреждений реабилитационной индустрии, производящих ТСР;

- специалистами органов управления системой реабилитации (органов социальной защиты населения);

- целевой аудиторией: инвалидами и общественными организациями инвалидов и др.

Выводы. Задача использования данных протоколов состоит не в том, чтобы исключить участие специалиста в экспертизе нуждаемости, определении вида, выбора требуемого типоразмера и комплектации кресла-коляски, а в том, чтобы помочь ему собрать, обобщить и систематизировать информацию, которая важна для принятия экспертного решения.

ГИСТОЛОГИЧЕСКИЕ ИЗМЕНЕНИЯ КОСТНОЙ ТКАНИ НИЖНЕЙ ЧЕЛЮСТИ ПРИ ХРОНИЧЕСКОЙ ИНТОКСИКАЦИИ КОМПОНЕНТАМИ МЕДНО-ЦИНКОВОЙ КОЛЧЕДАННОЙ РУДЫ

Ганеев Т.И.[1], Иванова Г.В.[2], Сармакеева Л.В.[3], Бикметова Э.Р.[1], Фаршатова Е.Р.[1]

HISTOLOGICAL CHANGES IN MANDIBULAR BONE TISSUE FOR CHRONIC INTOXICATION BY PYRITIC COPPER-ZINC ORE COMPONENTS

Ganeev T.I.[1], Ivanova G.V.[2], Sarmakeeva L.V.[3], Bikmetova E.R.[1], Farshatova E.R.[1]

[1]ГБОУ ВПО «Башкирский государственный медицинский университет» Минздрава России, Уфа, Россия
[2]ООО «Проммедэко», Уфа, Россия, [3]ООО «Вита Хелл», Ижевск, Россия

The authors investigated mineral bone density and stomatological status in 500 miners obtaining copper-zinc ore by underground way. The conjugation of osteoporosis course with chronic periodontal disease demonstrated. The disorders of the histological structure of parodontium bone tissue and those of the teeth ligamentous apparatus established in the experiment with prolonged income of ore elements into the experimental animals' organism.

Системный остеопороз (ОП) связан с поражением пародонта. У 40 % больных ОП выявляется хронический генерализованный пародонтоз [С.Д. Аврунин и др., 2007; В.Г. Артушкевич, 2012]. У горняков, добывающих медно-цинковую колчеданную руду, установлена высокая частота резкого снижения минеральной плотности костной ткани с развитием остеопороза [А.Р. Кудашева, 2010] и заболеваний костно-мышечной системы [З.Ф. Аскарова и др., 2010]. Ранее проведенные исследования показали, что длительное поступление элементов медно-цинковой руды в организм экспериментальных животных вызывает накопление в костной ткани нижней челюсти ряда токсичных металлов (Cu, Cd, Hg, Pb и др.), усиление катаболизма коллагена типа I, нарушения оксидантно-антиоксидантного равновесия.

Цель. Исследовать минеральную плотность костной ткани и стоматологический статус у горняков, добывающих медно-цинковую колчеданную руду, и гистологическую структуру костной ткани нижней челюсти у экспериментальных животных при хронической интоксикации элементами, содержащимися в руде.

Материал и методы. Состояние костной прочности у горняков ОАО «Учалинский горно-обогатительный комбинат», добывающих медно-цинковую руду подземным способом, исследовали по Т-индексу с использованием прибора «Omnisense 7000S» фирмы «Sanglight Medical Ltd» (Израиль). Стоматологический статус у них оценивали по показателям десневого индекса (Gl), индекса КПУ. Группу контроля составили работники наземных служб того же горно-обогатительного комбината, возраст обследуемых колебался от 21 года до 57 лет.

Эксперименты проведены на 40 половозрелых самцах крыс. Животным опытной группы внутрижелудочно ежедневно вводили суспензию порошка медно-цинковой колчеданной руды в 2 % растворе крахмала в течение 3-х месяцев из расчета 60 мг/100 г массы животного. Кусочки передней части кости нижней челюсти животных опытной группы фиксировали в 10 % нейтральном формалине, декальцинировали в 7 % растворе HNO_3, осуществляли проводку.

Срезы костной ткани окрашивали гематоксилином и эозином. Изучение срезов и микрофотографирование производили на микроскопе МС-300.

Результаты. У горных рабочих, добывающих руду цветных металлов подземным способом, во всех возрастных группах снижение костной прочности обнаруживалось в 1,5-1,7 раза чаще, чем у работников наземных служб. С увеличением стажа работы по добыче руды выявляемость снижения костной прочности возрастала. У горняков со стажем работы до 10 лет индекс Gl составил 1,14±0,16, а 11 и более лет 1,45±0,14, характеризуя развитие гингивита средней тяжести. У работников наземных служб индекс Gl был соответственно 0,92±0,21 и 1,06±0,17. Индекс КПУ также у горняков во всех возрастных группах, начиная с 25 лет, был статистически значимо выше, чем в группе контроля.

У экспериментальных животных через 3 месяца ежедневного введения медно-цинковой колчеданной руды определялись значительные структурные изменения тканей пародонта. В костной ткани челюсти имелись участки с деструктивно-дегенеративными изменениями, особенно выраженные в губчатой кости альвеол. Обнаруживались признаки деминерализации костной ткани и дентина зубов, а также структурные нарушения связочного аппарата зубов, зоны предентина.

Заключение. У горных рабочих, добывающих медно-цинковую руду подземным способом, снижение костной прочности сопровождается нарушениями стоматологического статуса. Моделирование хронического поступления элементов руды у экспериментальных животных сопровождается дезорганизацией структуры костной ткани нижней челюсти с развитием деструктивно-дегенеративных изменений, деминерализацией, нарушением структуры связочного аппарата зубов.

КОМПЛЕКСНОЕ ПРИМЕНЕНИЕ ЭЛЕКТРОСТИМУЛЯЦИИ И ВНУТРИСУСТАВНОГО ВВЕДЕНИЯ СИНОВИАЛЬНЫХ ПРОТЕКТОРОВ ПРИ ГОНАРТРОЗЕ

Герасимов А.А.

COMPLEX USE OF ELECTRICAL STIMULATION AND INTRA-ARTICULAR INFUSION OF SYNOVIAL PROTECTORS FOR GONARTHROSIS

Gerasimov A.A.

Уральский государственный медицинский университет, Екатеринбург, Россия

Interstitial electrostimulation combined with therapeutic blockades of hormonal preparations and intra-articular infusion of hyaluronic acid provides a stable prolonged effect in patients with severe stages of the knee arthrosis.

Дистрофические поражения являются самыми частыми заболеваниями опорно-двигательного аппарата. При этом поражается не только гиалиновый хрящ, но и субхондральная кость, а также околосуставные структуры (бурситы и др.). Гиалиновый хрящ лишён нервных рецепторов, он не болит. Болит капсула сустава, особенно в местах прикрепления к кости, и сама кость. Остеорецепторы реагируют на уменьшение парциального давления кислорода в костных сосудах. Патогенетическим лечением является улучшение кровообращения прилежащих костей для прекращения распада хрящевой ткани.

Нами установлено, что электрический ток улучшает костное кровообращение и является хорошим раздражителем для костных рецепторов. Для того, чтобы электрический ток достигал кости использовали металлический проводник в виде иглы. Стерильную иглу подводят к болезненным участкам костей, прилежащих к суставу, и подают специальный электрический ток.

Полное устранение болевого синдрома достигается при I-II-III стадиях поражения коленного и тазобедренного суставов. При IV стадии достигается улучшение, но полного

устранения боли не было. При начальных стадиях длительность ремиссии 5-7 лет, при III степени 2-3 года, при IV – результат нестойкий.

Цель наших исследований - улучшение эффективности лечения при тяжёлых стадиях гонартроза.

Материал. Проведено лечение у 23 пациентов с III-IV стадиями гонартроза. При этом лечение включало внутритканевую электростимуляцию как базисный метод. Дополнительно применяли лечебные периартикулярные блокады с дипроспаном (I группа) и внутрисуставные введения препаратов гиалуроновой кислоты (II группа). Группы по возрасту, полу и тяжести болезни были примерно схожи. В первой группе обследовано 14 человек, во второй – 9 человек.

Результаты. Пациентам I группы проводили процедуры внутритканевой электростимуляции и лечебное введение дипроспана с новокаином внесуставно в болевые точки в местах прикрепления капсулы сустава и болевых участках прилежащих костей, через эту же иглу в точку проводили электростимуляцию. Происходил электрофорез. Лечебные блокады делали 2-3 раза, пациенты отмечали быстрый и стабильный эффект от этих процедур.

У 8 пациентов с III стадией на оба сустава проведено 8 процедур электростимуляции и 2-3 блокады. У всех достигнуто устранение боли. Ремиссия наблюдалась более двух лет. У 6 пациентов с IV стадией на оба сустава проведено 8 процедур и 3-4 блокады в болевые точки сустава. У троих болевой синдром устранили, у троих наблюдалось уменьшение боли. Рецидивы отмечены через 8-12 месяцев.

Пациентам II группы проводили внутритканевую электростимуляцию в сочетании с введением протеза суставной жидкости с гиалуроновой кислотой. Применяли синвиск по 3 введения в каждый сустав. Во всех случаях на обоих суставах получено устранение боли. Ремиссия у всех - более 1,5 лет.

Обсуждение. Сочетание внутритканевой электростимуляции с внутрисуставными введениями синвиска имеет 2 преимущества.

Первое преимущество заключается в локальном воздействии лечебных факторов на зону болезни, т.е. очень небольшая часть препарата достигает значимого действия на сустав.

Второе преимущество заключается в том, что место приложения этих двух методов располагается с разных сторон суставного хряща.

Оба метода действуют на разные механизмы патогенеза, не мешают друг другу, а, наоборот, являются синергистами. Методика проверена на единичных случаях и рекомендуется к использованию.

Выводы. Внутритканевая электростимуляция в сочетании с периартикулярными блокадами и введением гиалуроновой кислоты эффективна у больных с тяжелыми степенями гонартроза.

КОСТНО-БОЛЕВОЙ СИНДРОМ. ПАТОГЕНЕТИЧЕСКОЕ ЛЕЧЕНИЕ ВНУТРИТКАНЕВОЙ ЭЛЕКТРОСТИМУЛЯЦИЕЙ

Герасимов А.А.

BONE PAIN SYNDROME. PATHOGENETIC TREATMENT USING INTERSTITIAL ELECTROSTIMULATION

Gerasimov A.A.

Уральский государственный медицинский университет, Екатеринбург, Россия

The paper presents new details of pathogenesis of pain syndromes of joints and the spine where the leading role attached to bone tissue circulation. The pain intensity enhances when circulation is disordered. Electrostimulation is a pathogenetic treatment.

Болевые синдромы позвоночника и суставов уверенно выходят на первое место в структуре заболеваемости населения. При этом длительность нетрудоспособности не уменьшается, что свидетельствует о том, что качество лечения пока не улучшается.

В последние десятилетия физиологами изучены новые важные особенности патогенеза заболеваний. Доказано, что источником боли является сама кость с ее остеорецепторами, которые относятся к симпатической нервной системе. Первоначальные изменения при дистрофических заболеваниях позвоночника и суставов происходят вначале в костной ткани в виде локальных небольших очагов остеопороза, застойных явлений крови в венозной системе и повышения внутрикостного давления. Костная ткань богата остеорецепторами, их раздражение происходит при нарушении кровообращения, они реагируют на уменьшение парциального давления кислорода в костных сосудах. Доказано, что чем хуже кровоснабжение кости, тем больше усиливается интенсивность боли. В последующем изменения охватывают надкостницу, возникает ее отек. Через несколько лет в процесс вторично вовлекаются мышцы, возникает их рефлекторное защитное напряжение. Болевые проявления локализуются в костях, затем болевая импульсация, увеличиваясь, вовлекает соответствующие позвонкам нервы, возникает рефлекторный болевой синдром с распространением боли на периферию по склеротомной части нервов. Нарушение кровообращения в костях является первичным звеном и в отношении дистрофии в хрящевой ткани дисков, которые питаются диффузией из кости.

Следовательно, в возникновении болевого синдрома основным патогенетическим звеном является нарушение в кровообращении костной ткани.

Целью работы явилась разработка эффективного патогенетического лечения.

Методы лечения. Известная медикаментозная сосудистая терапия малоэффективна, так как костные сосуды не реагируют на спазмолитические препараты. Физиотерапевтическое лечение тоже неэффективно, так как кожа является барьером для магнитной индукции, электрического тока и уменьшает его в 200-500 раз. Ослабленный ток практически не доходит до кости, так как она покрыта изолятором – замыкательной пластиной.

Нами выявлено, что электрический ток является хорошим раздражителем для костных рецепторов. Были разработаны специальные физиологические параметры тока. Для того, чтобы он дошел до кости, использовали проводник в виде иглы. Стерильную иглу подводят к остистому отростку пораженного позвонка и подают низкочастотный модулированный электроток. Аппарат и методика утверждены Минздравом России, начато производство аппарата.

Результаты. Эффективность метода внутритканевой электростимуляции более подробно изучена у больных с острыми и хроническими явлениями в поясничном отделе позвоночника. Проведена сравнительная оценка результатов двух методов лечения: традиционного комплекса консервативных мероприятий (медикаментозного, физиотерапевтического, вытяжения и др.) (64 чел.) и метода внутритканевой электростимуляции как единственного (4-7 процедур) – 110 чел. Выбор осуществлялся слепым методом конвертов. Всем больным проведены клинические, лучевые и функциональные методы исследования.

При электростимуляции эффект проявлялся уже на первых процедурах. Курс лечения включал 5-9 процедур, приводя к устранению боли. Полное устранение боли достигнуто у 92 % пациентов, в контрольной группе – у 38 %. Вместе с болевыми ощущениями исчезла неврологическая симптоматика, в контрольной группе она частично осталась. Сроки лечения при электростимуляции сокращены в 2,5-3 раза. Длительность ремиссии в среднем в 3 раза длиннее, чем при традиционном лечении. Осложнений не было.

Выводы. Внутритканевая электростимуляция является высокоэффективным патогенетическим методом при лечении больных с острой и хронической болью в позвоночнике и суставах.

ОПТИМИЗАЦИЯ РЕПАРАТИВНОГО ОСТЕОГИСТОГЕНЕЗА В УСЛОВИЯХ УДЛИНЕНИЯ ГОЛЕНИ С ПОВЫШЕННЫМ СУТОЧНЫМ ТЕМПОМ ПУТЕМ ВЫСОКОДРОБНОЙ АВТОМАТИЧЕСКОЙ ДИСТРАКЦИИ

Горбач Е.Н., Степанов М.А., Кононович Н.А., Стогов М.В.

OPTIMIZATION OF REPARATIVE OSTEOHISTOGENESIS UNDER THE CONDITIONS OF TIBIAL LENGTHENING WITH INCREASED DAILY RATE BY AUTOMATIC DISTRACTION OF HIGH DIVISION

Gorbach E.N., Stepanov M.A., Kononovich N.A., Stogov M.V.

ФГБУ «РНЦ «ВТО» им. акад. Г.А. Илизарова» Минздрава России, Курган, Россия

The authors studied morphogenesis of bone tissue from the distraction tibial regenerated bone on a canine model by performing 17%-lengthening of the leg by transosseous distraction osteosynthesis by 3 mm per day for 120 times using an autodistractor (Series 1, control), and under similar conditions, by performing preliminary Z-Achillotomy (Series 2); by subperiosteal infusing angiogenic growth factors into the zone of regenerated bone (Series 3); by single injectioning pharmacological myorelaxant preparation based on botulotoxin A into different zones of m. gastrocnemius (Series 4). The period of distraction was ten days, that of device-assisted fixation – 30-35 days, that after the fixator dismounting – 30 days in all the series. X-ray, physiological, histological methods of studying used. The use of the indicated additional impacts contributes to circulation improvement thereby creating more favourable conditions for osteogenesis under automatic leg lengthening with high daily rate. There were no contractures of the knee and articulatio tarsi in Series 2 and 4.

Укорочение конечностей остается одним из распространенных видов ортопедической патологии, не имеющей тенденции к снижению. Одним из недостатков оперативного удлинения конечности методом чрескостного дистракционного остеосинтеза является длительность лечения, поэтому с целью сокращения аппаратных этапов в РНЦ «ВТО» им. акад. Г.А. Илизарова актуальна разработка новых технологий с применением повышенного суточного темпа в сочетании с различными вариантами стимулирующего воздействия на репаративные процессы.

Цель. Изучение особенностей репаративного остеогенеза большеберцовой кости в условиях удлинения голени с суточным темпом 3 мм высокодробной автоматической дистракцией в сочетании с различными вариантами оптимизирующего воздействия.

Материалы и методы. На модели удлинения голени собаки на 17 % методом чрескостного дистракционного остеосинтеза с суточным темпом 3 мм за 120 приемов, осуществляемых автодистрактором (1 серия, контроль, n=12), и в аналогичных условиях с предварительной Z-образной ахиллотомией (2 серия, n=12), при поднадкостничном введении в зону регенерата ангиогенных факторов роста (3 серия, n=3), при однократном введении в различные зоны икроножной мыщцы фармакологического препарата миорелаксирующего воздействия на основе ботулотоксина А (4 серия, n=3) изучали морфогенез костной ткани в составе дистракционного регенерата большеберцовой кости. Период дистракции во всех сериях составил 10 суток, аппаратной фиксации - 30-35 суток, после демонтажа аппарата - 30 суток.

Исследование осуществляли с применением рентгенологического, физиологического, гистологических методов исследования.

Результаты. Оптимизация репаративных процессов во всех опытных сериях рентгенологически наблюдалась уже по окончании периода дистракции, что выражалось в формировании более объемных по сравнению с контролем костных отделов регенерата. Через 30 суток фиксации в межотломковой области большеберцовой кости опытных животных отмечались более плотные тени как эндостальной, так и периостальной зон костного регенерата. Наибольшая рентгенологическая плотность отмечалась во 2 серии.

При анализе проведенной внутрикостной реографии на этапе удлинения во всех случаях регистрировали изменения функции артерий крупного и среднего калибра. В опытных сериях тонус сосудов микроциркуляторного русла сохранялся, в контроле – был резко снижен. Восстановление эластико-тонических свойств сосудов артериального русла во всех сериях наблюдалось уже через 30 суток после прекращения фиксации.

Через 30 суток после снятия аппарата во всех экспериментах новообразованный участок диафиза имел строение, приближенное к органотипическому. У всех животных наблюдалось формирование непрерывной корковой пластинки, состоящей из компактизирующейся костной ткани пластинчатого типа и костно-мозговой полости, представленной преимущественно жировым с участками гемопоэтического костного мозга и единичными костными трабекулами, подвергающимися остеокластической резорбции. Более органотипичное строение имели новообразованные фрагменты диафизов опытных серий. Исследования методами рентгеновского электронно-зондового микроанализа и морфометрии показали большую минерализованность и компактность костной ткани корковой пластинки новообразованных участков диафиза опытных серий, что выражалось в повышении содержания в ней Са в 1,2 -1,5 раза и увеличение ее плотности на 7-10 %.

Заключение. Таким образом, применение вышеобозначенных в опытных сериях воздействий способствует улучшению кровоснабжения, что создает более благоприятные условия для остеогенеза в условиях автоматического удлинения голени с высоким суточным темпом. В сериях 2 и 4 отсутствовали контрактуры коленного и скакательного суставов.

ОПЫТ ВОССТАНОВИТЕЛЬНОГО ЛЕЧЕНИЯ ПАЦИЕНТОВ ПОСЛЕ ЭНДОПРОТЕЗИРОВАНИЯ КОЛЕННЫХ СУСТАВОВ НА 2 И 3 ЭТАПАХ РЕАБИЛИТАЦИИ В УСЛОВИЯХ ГБУЗ ОЦМР Г. ОРЕНБУРГА

Горлов А.В., Речкунова О.А., Михайлов С.Н.

THE EXPERIENCE OF REHABILITATIVE TREATMENT OF PATIENTS AFTER ARTHROPLASTY OF THE KNEES AT REHABLITATION STAGES 2 AND 3 IN SBIHS REGIONAL CENTER OF MEDICAL REHABILITATION OF ORENBURG

Gorlov A.V., Rechkunova O.A., Mikhailov S.N.

ГБУЗ Областной центр медицинской реабилитации, ГБОУ ВПО Оренбургский государственный медицинский университет, Оренбург, Россия

The authors studied the efficiency of complex rehabilitative treatment in patients who underwent arthroplasty of the knees, at rehabilitation stages 2 and 3 in view of two programs of rehabilitative treatment.

Цель. Изучение эффективности влияния комплексного восстановительного лечения больных, перенесших эндопротезирование коленных суставов (ЭКС), на 2 и 3 этапах реабилитации.

Материал и методы. За последние 3 года в условиях ГБУЗ «ОЦМР» г. Оренбурга, пролечен 71 пациент, перенесший тотальное ЭКС, из них 57 женщин и 14 мужчин. Возраст пациентов от 50 до 65 лет. Длительность заболевания от 3 до 10 лет. Все пациенты были разделены на две группы: основную группу составили 50 пациентов, проходивших 2 и 3 этап реабилитации, контрольную - 21 пациент, не прошедший 2 этапа реабилитации. Первая программа реабилитации для пациентов через 1-3 месяца после оперативного лечения – это второй этап реабилитации (стационарный) - срок 2 недели. Программа 2 этапа направлена на уменьшение боли, отека, увеличение амплитуды движений в суставе, восстановление стереотипа ходьбы. Для этой группы пациентов в программу реабилитации входят ежедневные занятия в зале ЛФК, механотерапия, занятия на аппарате миотренажер «МИО 2.2 С» и роботизированная механотерапия на аппарате «Biodex», лимфодренажная прессотерапия, из

физиотерапевтических процедур: лазеротерапия, магнитотерапия, электрофорез 5 % йодистого калия и димексида, фонофорез гидрокортизона, криотерапия.

Результаты. После курса восстановительного лечения, у пациентов улучшалась функция сустава, уменьшались отек и боль при нагрузке и в покое. Вторая программа реабилитации для пациентов через 3-6 месяцев после оперативного лечения - срок 2 недели, является 3 этапом реабилитации (амбулаторный). Программа включает занятия в зале ЛФК, механотерапия, гидрокинезотерапия, криотерапия, магнитотерапия, электростимуляция мышц голени и бедра, а также механотерапия на аппарате «Biodex». Анализ полученных результатов лечения пациентов, перенесших ЭКС и прошедших 2 и 3 этап реабилитации, показал, что положительный эффект лечения был у 92 % пациентов. У пациентов прошедших только 3 этап реабилитации положительный эффект 73 %.

Выводы. Проведение восстановительных мероприятий, согласно 2 и 3 этапам реабилитации, для пациентов, перенесших ЭКС, улучшает результаты хирургического лечения и эффективность восстановительной терапии. Комплекс лечения для пациентов, перенесших ЭКС, на 2 и 3 этапах реабилитации способствует улучшению функции имплантированного сустава; улучшают силу и эластичность тканей прооперированного сустава; способствуют выработке правильного двигательного стереотипа, в итоге помогают приобрести гармоничную походку, улучшают качество жизни.

ГИПЕРБАРИЧЕСКАЯ ОКСИГЕНАЦИЯ КАК СПОСОБ ОДНОВРЕМЕННОЙ КОРРЕКЦИИ ИММОБИЛИЗАЦИОННОГО ОСТЕОПОРОЗА И АССОЦИИРОВАННОГО С НИМ ОСТЕОАРТРОЗА

Гюльназарова С.В., Кучиев А.Ю., Кудрявцева И.П., Трифонова Е.Б.

HYPERBARIC OXYGENATION AS A TECHNIQUE OF SIMULTANEOUS CORRECTION OF IMMOBILIZATION OSTEPOROSIS AND ASSOCIATED OSTEOARTHROSIS

Giul'nazarova S.V., Kuchiev A.Iu., Kudriavtseva I.P., Trifonova E.B.

ФГБУ «Уральский НИИ травматологии и ортопедии им. В.Д. Чаклина», Екатеринбург, Россия

We have studied the exposure of hyperbaric oxygenation (HO) to the supporting tissues of laboratory rats with immobilization osteoporosis. Osteogenesis activation demonstrated, as well as the decrease in bone resorption, the increase in bone mass with simultaneous decrease of manifestations of osteoarthrosis signs in non-supporting limb using 1.5-AT mode.

В 2005-2013 гг. в УНИИТО было проведено комплексное изучение иммобилизационного остеопороза (ИОП) в эксперименте (патогенез, метаболизм, ремоделирование кости), остеоартроза (ОА), ассоциированного с ИОП, и влияние гипербарической оксигенации на ИОП и ОА.

Материалы и методы. В опытах были использованы 240 молодых лабораторных самцов крыс: у 200 моделировали ИОП путем ампутации костей голени, 40 крыс составили фоновую группу. В опытах изучали динамику течения ИОП (n = 100); влияние ГБО на костную ткань и суставы неопорной конечности при режиме 2 АТА (n = 50) и 1,5 АТА (n = 50). Сроки наблюдения - от 40 до 270 дней после операции.

Методы: световая микроскопия, морфометрия диафизов бедренных костей, суставного хряща головки бедра и коленного сустава оперированной и здоровой конечностей. В костных гомогенатах бедренных костей биохимическим методом определяли показатели костных маркеров резорбции и остеогенеза, течение биоэнергетического и минерального обменов. В динамике изучали во всех сериях гематологические показатели лабораторных животных.

Результаты. Изучение морфологической структуры кости при ИОП и при воздействии на нее ГБО в разных режимах показало, что в костях оперированной конечности развиваются сходные явления, но различающиеся по их выраженности. Так, толщина кортикальной

пластинки, величина кортикального индекса, объемная плотность новообразованной кости были достоверно количественно больше в группе животных, получивших ГБО 1,5 АТА, и более пролонгированными (в 2 раза) по сравнению с животными, получившими ГБО в режиме 2 АТА. Биохимические параметры костных гомогенатов свидетельствовали в динамике об активизации ЩФ, увеличении концентрации кальция и фосфата, нарастании активности МДГ именно при режиме 1,5 АТА. Это свидетельствовало о торможении костной резорбции, стимуляции костеобразования на фоне активизации метаболических и энергетических процессов. Параллельно было проведено морфологическое изучение состояния хряща суставов неопорной конечности. Было установлено, что формирование ИОП сопровождалось развитием признаков остеоартроза в ненагружаемой конечности с нарушением зональности хряща, наличием узур и трещин в нем, некрозов хондроцитов и замещением хряща фиброзной тканью. Сравнительное морфологическое исследование суставов крыс, получивших ГБО в режиме 1,5 и 2 АТА, показало, что после курса ГБО в режиме 1,5 АТА деструктивные и дистрофические явления в суставном хряще отсутствовали, а структура его приближалась к нормальной. При использовании ГБО в режиме 2 АТА признаки ОА в суставе продолжали сохраняться.

Выводы. 1. При гипокинезии в неопорной конечности параллельно с формированием ИОП развивается ОА крупных суставов.

2. Эффект ГБО при ИОП и сопутствующим ему ОА определяется выбором лечебного режима гипербарического кислорода.

3. ГБО в режиме 1,5 АТА благоприятно влияет на костную ткань и хрящевые структуры неопорной конечности, обеспечивая регресс патологических изменений, типичных как для ИОП, так и для ОА.

ВЫБОР МЕТОДА ХИРУРГИЧЕСКОГО ЛЕЧЕНИЯ ОСЕВЫХ ДЕФОРМАЦИЙ НИЖНИХ КОНЕЧНОСТЕЙ У ДЕТЕЙ

Джураев А.М., Рузиев Н.Т., Джаббаров Р.Т., Усмонов Ш.У., Садыков С.А., Валиева К.Н.

SELECTION OF THE TECHNIQUE OF SURGICAL TREATMENT FOR AXIAL DEFORMITIES OF THE LOWER LIMBS IN CHILDREN

Dzhuraev A.M., Ruziev N.T., Dzhabbarov R.T., Usmonov Sh.U., Sadykov S.A., Valieva K.N.

НИИТО МЗ РУз, Ташкент, Узбекистан

Over the past five years we observed 45 patients at the age of 3-14 years with different axial deformities of the lower limbs who were treated in the Department of Pediatric Orthopaedics of Scientific Research Institute of Traumatology and Orthopaedics of the Ministry of Health of the Republic of Uzbekistan. There were 29 boys and 16 girls. They were divided according to the age as follows: 16 patients – at the age below five years, 23 patients – from five to ten years, and those from ten years and above – six patients. We studied the results of treatment in 20 children. Good results obtained in 17 patients with limb axis correction and full range of motion in the joints. Satisfactory results obtained in three patients with partial recurrence of the deformity which was revealed 18 months after surgical treatment.

Деформации нижних конечностей относятся, по мнению многих ведущих ортопедов-травматологов, к наиболее часто встречающейся и тяжелой патологии, сопровождающейся значительным нарушением функции, косметическими дефектами, изменением социального статуса и образа жизни (Алекберов Д.А., 2007).

Различные деформации нижних конечностей у детей наблюдаются в 43,7 % всех деформаций скелета, из них 20,7 % составляют деформации её оси.

Материалы и методы. За последние 5 лет под нашим наблюдением в отделении детской ортопедии НИИТО МЗ РУз находились на лечении 45 больных в возрасте от 3 до 14 лет с различными осевыми деформациями нижних конечностей. Мальчиков было 29, девочек - 16. В возрастном аспекте дети были разделены следующим образом: до 5 лет – 16 больных, от 5 до 10 лет - 23 и от 10 лет и старше – 6.

Оперативная коррекция деформаций оси нижней конечности была проведена 33 больным, из них 27 больным для коррекции осевых деформаций и укорочения конечности применяли аппаратно-хирургический метод с наложением аппарата Илизарова и остеоперфорацией на вершине деформации, у 6 больных производилась остеотомия с формированием клиновидного регенерата.

Аппаратно-хирургический метод заключался в наложении аппарата Илизарова на бедро и голень, перфорации берцовых костей спицей на уровне вершины деформации, последующей форсированной дистракцией в аппарате до разрыва кости и дальнейшей дозированной дистракцией до исправления деформации и выравнивания длины конечности при её укорочении.

При использовании аппаратно-хирургического лечения с остеотомией на конечность накладывали аппарат Илизарова из трех колец, причем два кольца – в области деформированного сегмента конечности и одно дополнительное кольцо – в области средней трети бедра или голени. Затем послойным разрезом кожи и подлежащих мягких тканей обнажали метафизарную часть деформированной бедренной или большеберцовой костей и производили остеотомию. При этом варизирующую остеотомию бедренной кости производили для устранения вальгусной деформации нижних конечностей; шарнирную остеотомию – в случаях осевых деформаций и отсутствия укорочения конечности; косую остеотомию – для формирования клиновидного регенерата и коррекции деформации. Дистракцию начинали с третьего-четвёртого дня после операции и продолжали до получения гиперкоррекции деформации 4-5°. При необходимости одновременно удлиняли конечность с запасом до 1 см. Темп дистракции составил 1 мм в день.

Результаты. Результаты лечения были изучены у 20 детей. У 17 больных были получены хорошие результаты с исправлением оси конечности и полным объёмом движений в суставах. У 3 больных получили удовлетворительный результат с частичным рецидивом деформации, которая была выявлена через полтора года после оперативного лечения.

Заключение. Таким образом, деформации нижней конечности у детей часто нуждаются в оперативном лечении. Среди оперативных методов лечения аппаратно-хирургическое лечение является малотравматичным и наиболее эффективным у детей даже младшего возраста при устранении осевых деформаций нижних конечностей.

ДИСТРАКЦИОННЫЙ РЕГЕНЕРАТ: МСКТ- СЕМИОТИКА ФОРМИРОВАНИЯ И РЕМОДЕЛИРОВАНИЯ

Дьячков К.А., Дьячкова Г.В., Аранович А.М., Климов О.В.

DISTRACTION REGENERATED BONE: MSCT SEMIOTICS OF FORMATION AND REMODELING

D'iachkov K.A., D'iachkova G.V., Aranovich A.M., Klimov O.V.

ФГБУ «РНЦ «ВТО» им. акад. Г.А. Илизарова» Минздрава России, Курган, Россия

We studied the dynamical tibial remodeling characterized by staging and certain quantitative parameters in 117 patients with achondroplasia, subjectively low height, congenital and acquired lower limb shortening at different stages of lengthening. When studying we used the technique of multislice computed tomography (MSCT).

Цель. Изучить в динамике качественные и количественные характеристики дистракционного регенерата и процессы ремоделирования его в органотипическую кость.

Материал и методы. Методом мультисрезовой компьютерной томографии (МСКТ) в динамике изучено ремоделирование большеберцовой кости у 117 больных ахондроплазией, субъективно низким ростом, врожденным и приобретенным укорочением нижней конечности на различных этапах удлинения.

Результаты и обсуждение. Общая плотность регенерата в конце дистракции у больных субъективно низким ростом составляла 177,7 ± 21,6 HU, плотность дистального костного отдела регенерата была несколько ниже, чем проксимального. В периоде фиксации плотность регенерата в средних его отделах крайне неравномерна, поскольку содержала группы костных трабекул с плотностью до 644,27±32,4 HU, между которыми располагалась соединительнотканная «зона роста», плотность которой находилась в пределах 47-65 HU. Кроме того, при MPR в сагиттальной плоскости у больных в средней трети регенерата большеберцовой кости формировалась неминерализованная зона, плотность которой составляла 47,3±11,8 HU. Площадь этого участка зависела от многих факторов и колебалась в значительных пределах (плоскость исследования, толщина коркового слоя, этиология укорочения, возраст больных). При исследовании с использованием методики навигации в этой зоне выявлялся обедненный костными трабекулами дистракционный диастаз, содержащий в некоторых слоях в основном мягкотканные структуры. Во время фиксации конечности в аппарате, в ближайшее время после демонтажа аппарата Илизарова корковая пластинка во всех группах больных имела неоднородное строение с зонами резорбции различной величины, формы и плотности. Минимальные значения плотности корковой пластинки после демонтажа аппарата отмечены на границе с регенератом, во внутренних и наружных отделах коркового слоя. Критическими являются значения в 300-350 HU. Локальная плотность корковой пластинки в остеонном слое максимальна. Нами предложен «Способ прогнозирования перестройки дистракционного регенерата методом компьютерной томографии» (Патент РФ № 2342904). Площадь прослойки (“зоны роста”) регенерата в процентном соотношении в любом периоде дистракции и фиксации должна находиться в пределах 23 – 33 % от общей площади регенерата и быть адекватной величине удлинения, плотность прослойки должна быть не меньше 88±7 единиц Хаунсфилда (HU) в периоде дистракции и не меньше 66,5±14 HU в периоде фиксации, а общая плотность регенерата должна быть не меньше 210±85 HU в периоде дистракции, не меньше 146±30 HU к 30 дню периода фиксации и не меньше 241±17 HU на 60 день фиксации, При этом снижение плотности корковых пластинок материнской кости должно быть не больше 200-300 HU в периоде дистракции и не больше 400-500 HU в периоде фиксации по сравнению с исходными показателями. После демонтажа аппарата и увеличения нагрузки на конечность в проксимальных и дистальных отделах регенерата постепенно формировался костно-мозговой канал, где плотность кости (136,5 HU) меньше, чем в центральных отделах регенерата (230,7 HU). Ремоделирование кости в зоне дистракционного регенерата происходило в несколько стадий, начиная с резорбции в области костно-мозгового канала продольно ориентированных костных трабекул в направлении от материнской кости к «зоне роста», а также в направлении от эндостальной поверхности к центру регенерата в области диафиза.

Выводы. Формирование и перестройка дистракционного регенерата сопровождается характерной стадийностью, определенными количественными показателями плотности и площади различных его отделов, отклонение от нормальных показателей которых приводит к изменению продолжительности фиксации, реабилитации и увеличению сроков лечения.

НАШ ОПЫТ ЛЕЧЕНИЯ ВРОЖДЕННОЙ ПАТОЛОГИИ КИСТИ

Журабаев А.А., Абдиев А.А., Мухамеджанов М.Ю.

OUR EXPERIENCE IN TREATMENT OF THE HAND CONGENITAL PATHOLOGY

Zhurabaev A.A., Abdiev A.A., Mukhamedzhanov M.Iu.

Республиканский центр детской ортопедии, Ташкент, Узбекистан

Children with the hand congenital pathology have been operated using different techniques for ten-year period (within 2002-2012) in the Republican Center of Pediatric Orthopaedics. The hand pathology was as follows: polydactyly, syndactyly,

amniotic band constrictions and amputations. Despite a lot of available techniques, surgical treatment of the hand congenital defects in children is a challenge in pediatric orthopaedics having a relatively large number of complications in the long-term period.

Врожденные пороки кисти составляют от 0,1 до 2 % случаев на 1000 новорожденных и представляют собой сложную проблему в детской ортопедии. Они возникают в результате аплазии – неправильной дифференцировки тканей, избыточного её развития или под воздействием других причин. Врожденные деформации кисти и пальцев бесконечно разнообразны и представлены полным или частичным отсутствием отдельных костей, неполным развитием или сращением между собой, изменением размеров, формы, положения, уменьшением или увеличением числа запястных, пястных костей или фаланг, отсутствием кисти и пальцев на различных уровнях. Клинико - рентгенологические особенности врожденных аномалий кисти позволили выделить следующие их виды: расщепление кисти, арахнодактилия, брахидактилия, брахифалангия, брахиметакарпия, макродактилия, гиперфалангия, амниотические перетяжки и ампутации.

Материалы и методы. В РЦДО за 10 лет (с 2002 года по 2012 год) были прооперированы с применением различных методик дети с врожденной патологией кисти. Патология кисти была представлена полидактилией, синдактилией, амниотическими перетяжками и ампутациями. В работе применялись клинический и рентгенологический методы исследования.

Результаты. При полидактилии чаще всего удаляли дополнительные пальцы. При показаниях выполняли моделирующую резекцию выступающей части пястной кости, пластику связки сустава. При амниотических перетяжках мы иссекали циркулярные перетяжки с кожной пластикой местными тканями в виде перемещения треугольных лоскутов в один этап. При анализе отдельных результатов после операции разделения пальцев по различным методикам мы выявили пациентов с рубцовыми сгибательными контрактурами. Причиной этих осложнении были линейные разрезы и, как следствие, тянущие рубцы, которые в процессе роста и вследствие естественной ретракции приводили к рубцовым контрактурам. При проведении операции на детской кисти мы использовали щадящую тактику с применением специального инструментария, атравматических игл и шовного материала. В послеоперационном периоде дети соблюдали постельный режим, применяли гипсовую иммобилизацию и процедуры, направленные на формирование мягких и эластических рубцов с целью профилактики рубцовых контрактур.

Заключение. В заключение необходимо отметить, что, несмотря на огромное количество разнообразных методик, хирургическое лечение врожденных пороков кисти у детей является сложной проблемой в детской ортопедии с относительно большим количеством осложнении в отдаленном периоде.

ОЦЕНКА ФУНКЦИИ РЕГИОНАРНОГО КРОВОТОКА И НЕРВНО-МЫШЕЧНОЙ СИСТЕМЫ ПРИ ВРОЖДЕННОЙ РЕЦИДИВИРУЮЩЕЙ КОСОЛАПОСТИ У ДЕТЕЙ

Заровская А.В., Васько О.Н.

EVALUATION OF THE FUNCTION OF REGIONAL BLOOD FLOW AND THE NEUROMUSCULAR SYSTEM FOR RECURRENT CONGENITAL CLUBFOOT IN CHILDREN

Zarovskaia A.V., Vas'ko O.N.

ГУ «РНПЦ травматологии и ортопедии», Минск, Беларусь

We examined 21 patients (at the age of 7-10 years) with recurrent congenital clubfoot using the methods of color duplex sonography and electromyography. We investigated regional blood flow and the status of the neuromuscular system of the leg and foot. The results of diagnosis were taken into account when developing the optimal tactics of surgical correction.

Цель – оценка изменений функционального состояния нервно-мышечной системы и регионарного кровотока у пациентов с врожденной рецидивирующей косолапостью.

Материалы и методы. Обследован 21 пациент (7-10 лет) с врожденной рецидивирующей косолапостью без признаков неврологической патологии. Контрольная группа -10 здоровых лиц того же возраста.

Выполняли поверхностную и стимуляционную электромиографию (ЭМГ), транскраниальную магнитную стимуляцию (ТМС) с регистрацией моторных ответов (МО) мышц стопы (m.extensor digitorum). Методом цветовой дуплексной сонографии (ЦДС) исследованы a.tibialis anterior, a.dorsalis pedis, medial tarsal artery, a.tibialis posterior, artery of tarsal canal, a.peronea, lateral tarsal artery.

Оборудование: цифровая электрофизиологическая установка «Nicolet Viking Select» (Nicolet Biomedical, USA); ультразвуковой сканер EnVisor C HD (Philips, USA).

Результаты и обсуждение. Анализ параметров ЭМГ мышц нижних конечностей выявил общее и асимметричное снижение биоэлектрической активности на 30-60 %. Структурные нарушения ЭМГ отличались синхронизацией и урежением осцилляций в мышцах передне-латеральной поверхности голеней. По данным стимуляционной ЭМГ амплитуда периферических М-ответов мышц стоп снижена до 2,0±0,7 мВ (норма 5,8±0,7 мВ) на фоне уменьшения рефлекторной возбудимости мышц голеней Н/М до 10-15% (норма 45-75 %). По данным ТМС выявлено значительное снижение амплитуды МО до 0,3±0,1 мВ в сочетании с увеличением времени корешковой моторной проводимости (при люмбальной магнитной стимуляции) до 25±1,5 мс (норма 21±1,1 мс).

Гипоплазия a.tibialis anterior была выявлена у 5 пациентов. Диаметр данной артерии составлял 0,08-0,11 см (норма 0,16-0,23 см), что сопровождалось снижением Vmax, Vmed и Vmin по a.tibialis anterior, a.dorsalis pedis, medial tarsal artery на 35-45 % по сравнению с нормой ($p<0,05$), в сочетании с повышением периферического сопротивления артерий. Диаметр и доплерографические параметры a.tibialis posterior у всех пациентов - в пределах контрольных значений. У 6 пациентов наблюдали уменьшение Vmax, Vmed и Vmin по artery of tarsal canal, медиальной и латеральной веткам a.tibialis posterior на 25-45% по сравнению с контролем. В 10 случаях подобные изменения наблюдали в a.peronea, lateral tarsal artery.

Заключение. Результаты диагностики позволили количественно оценить степень моторного дефицита мышц, объективизировать выраженность аксонопатии нервов на участках голеней и стоп, выявить признаки моторной недостаточности соответствующих корешков спинномозговых нервов и оценить степень снижения регионарного кровотока стоп. Полученные данные учитывали при разработке тактики хирургической коррекции деформаций стоп.

ОЦЕНКА ДИНАМИКИ ВОССТАНОВЛЕНИЯ ФУНКЦИЙ НИЖНИХ КОНЕЧНОСТЕЙ

Зубарева Т.В.

EVALUATION OF THE DYNAMICS OF THE LOWER LIMB FUNCTION RECOVERY

Zubareva T.V.

ФГБУ «УНИИТО им. В.Д. Чаклина» МЗ России, Екатеринбург, Россия

We have revealed the critical values of muscle and peripheral nerve parameters which enable to evaluate the prognosis of the lower limb function recovery in patients with prolonged rehabilitation.

Повреждения седалищного нерва и его ветвей приводит к стойкой утрате трудоспособности в 60-80 % случаев. Мы предлагаем в качестве удобной скрининговой диагностики и изучения динамики функций нижних конечностей у пациентов с длительной

реабилитацией удобный алгоритм действий на основе минимального количества показателей стимуляционной электронейромиографии (ЭНМГ) и глобальной миографии (ЭМГ).

Цель. Оценка степени повреждения нерва, состояния денервированной мышцы и определение динамики их восстановления.

Материалы и методы. Проведено ЭНМГ - обследование 50 пациентов с травмой костей таза и поражением периферических нервов n. tibialis et n. peroneus. Были проанализированы параметры ЭМГ 200 мышц стоп и показатели стимуляционной ЭНМГ 200 периферических нервов. В зависимости от средней частоты (СЧ) биоэлектрической активности (БЭА) мышц стоп m. flexor hallucis brevis, m. extensor digitorum brevis проведена разбивка на группы пациентов. В 1-ой группе - результаты ЭНМГ пациентов с клинически выраженной слабостью движений. Во 2-ой группе - с достаточной функцией мышц и не выраженной клинически слабостью движений, но у которых при ЭНМГ выявлено снижение М-ответа. Рассчитывался процент отклонения средней амплитуды М-ответа и СЧ мышц стоп от нормы. Исследование выполнено на электронейромиографе «Нейромиан» фирмы МЕДИКОМ (г. Таганрог). Параметры ЭНМГ проанализированы в статистической программе Exel.

Результаты и обсуждение. Предлагается модернизированный алгоритм диагностики нейропатий, сводящий к минимуму набор ЭНМГ-методик оценки для прогноза и при длительном мониторинге отслеживания функций нижних конечностей.

Выявлено, что в 1-ой группе при снижении М-ответа n. tibialis ниже 5 % от нормы и n. peroneus ниже 21 % от нормы клинически наблюдаются значительные нарушения функции стоп, что характеризуется низкочастотной ЭМГ. При М-ответе n. tibialis ниже 32 % и n. peroneus ниже 33 % от нормы у пациента отмечаются умеренно выраженное снижение функций стоп и уреженный тип ЭМГ. Важно отметить, что движения флексоров присутствуют даже при минимальной иннервации n. tibialis - в 5 %, тогда для такого же действия экстензоров необходима сохранность двигательных волокон пучка n. peroneus в 4 раза большее – 21 %.

Во 2-ой группе были пациенты с достаточной функцией мышц, но при ЭНМГ выявлено снижение М-ответа (субклинические изменения). Оказалось, что при М-ответах n. tibialis et n. peroneus более 80 % от N слабость мышц клинически не проявляется. При снижении М-ответа n. tibialis ниже 65 % и n. peroneus ниже 73 % от N нейропатии являются умеренными и имеют хороший прогноз в восстановлении. В практике врачей- неврологов и травматологов можно использовать эти критические параметры ЭНМГ и полученные выводы.

Выводы. 1. Нарушения периферического звена НМА нижних конечностей у пациентов с травмой таза были отмечены в 62 % случаев. Нейропатии малоберцового нерва наблюдалось в 7 раз чаще, чем большеберцового.

2. Выраженные нарушения функций мышц стоп нижних конечностей отмечаются при показаниях n. tibialis ниже 5 % и n. peroneus ниже 20 % от нормы.

3. Нейропатии n. tibialis и n. peroneus с показаниями более 70 % имеют лишь субклинические изменения мышц и хорошо восстанавливаются с течением времени.

МЕТОД ВОССТАНОВЛЕНИЯ ЗАСТАРЕЛЫХ РАЗРЫВОВ СОБСТВЕННОЙ СВЯЗКИ НАДКОЛЕННИКА

Ирисметов М.Э., Ражабов К.Н.

THE TECHNIQUE FOR RESTORATION OF ADVANCED TEARS OF THE PROPER PATELLAR LIGAMENT

Irismetov M.E., Razhabov K.N.

Научно-исследовательский институт травматологии ортопедии МЗ РУз, Ташкент, Узбекистан

The authors have operated 13 patients with advanced tears of the proper patellar ligament by their proposed technique. They represented this technique of surgery. The proposed way of restoring advanced tears of the proper patellar ligament is a little-invasive surgery which doesn't require special knowledge and can be used in general clinical practice.

Цель. Улучшение результатов лечения, уменьшение травматичности оперативного доступа путём усовершенствования методов оперативного доступа и методики при застарелых повреждениях собственной связки надколенника.

Материалы и методы. Под наблюдением в отделении спортивной травмы НИИТО МЗ РУз с 2005 по 2014 г. наблюдались 18 больных с закрытыми повреждениями собственной связки надколенника. Из них мужчин – 14, женщин - 4 в возрасте от 16 до 55 лет. Среди них были представители различных видов спорта: легкая атлетика - 5, тяжелая атлетика – 9, остальные больные не занимались спортом, у 13 больных отмечен застарелый разрыв, у 5 больных отмечен свежий разрыв собственной связки надколенника. При повреждениях собственной связки надколенника в отделении спортивной травмы НИИТО МЗ РУз предложен метод восстановления при застарелых разрывах собственной связки надколенника. Операция выполняется под спинномозговой или общей анестезией. Доступ к разорванной связке осуществляется срединным парамедиальным разрезом. Находят и освежают концы рубцово-изменённой собственной связки надколенника. Лавсановые нити проводят через нижние края надколенника с обеих сторон, производится зигзагообразное проведение лавсановой нити через толщу проксимальной части (армирование) рубцово-изменённой связки по обеим сторонам. Таким образом, из рубцово-изменённого остатка собственной связки надколенника формируется мягкотканная тяга, которой в последующем при разработке заменяется ткань собственной связки надколенника. Низводят надколенник на уровне прикрепления связки надколенника, очищают до кортикального слоя, и просверливаются два канала в бугристости большеберцовой кости, затем концы лавсановых нитей проводят через каналы и пришивают к большеберцовой кости.

Результаты. В отделении спортивной травмы этим способом прооперированы 13 больных с застарелыми разрывами собственной связки надколенника. После операции оперированная конечность иммобилизируется в гипсовой повязке в течение 4 недель, после чего гипсовая повязка снимается, разрешаются движения в коленном суставе. Нагрузка на конечность разрешается через месяц. У всех больных отмечены хорошие и отличные отдаленные результаты. При проведении лавсановой нити зигзагообразно по толще проксимальной части собственной связки с обеих сторон надколенника и пришивании к бугристости большеберцовой кости повышается надежность и прочность ушивания.

Вывод. Таким образом, предлагаемый способ восстановления застарелых разрывов собственной связки надколенника является малотравматичной операцией, не требует особых знаний и может быть применим в широкой практической медицине.

ВОЗМОЖНОСТИ УЛЬТРАЗВУКОВОГО ИССЛЕДОВАНИЯ В ДИАГНОСТИКЕ ДЕГЕНЕРАТИВНО-ДИСТРОФИЧЕСКИХ ИЗМЕНЕНИЙ В СУСТАВАХ ПРИ ОСТЕОАРТРОЗАХ

Калыгина Н.А., Емельянова Н.Б., Клипфель И.В.

POTENTIAL OF ULTRASOUND EXAMINATION IN DIAGNOSING THE DEGENERATIVE-DYSTROPHIC CHANGES IN JOINTS FOR OSTEOARTHROSES

Kalygina N.A., Emel'janova N.B., Klipfel' I.V.

ГБУЗ «Челябинская областная клиническая больница», Челябинск, Россия

We performed 3640 procedures of ultrasound examination (UE) of varied localization to evaluate the potential of ultrasound examination in diagnosing the deforming osteoarthrosis. We revealed osteoarthrosis signs in 56 % of cases. UE high information level in diagnosing the degenerative changes in both soft-tissue and bone structures for arthrosis of joints of different localization allows recommending this technique as primary screening for patients and, first of all, for those with only one complaint of arthralgia.

Целью данной работы явилась оценка возможностей ультразвукового исследования (УЗИ) в диагностике деформирующего остеоартроза (ДОА) при обследовании суставов различной локализации.

Материалы и методы. УЗИ проводились на стационарных УЗ сканерах «Accuvix XG» (Samsung Medison), «Logiq E9» (GE), «Voluson E6» (GE), и Aplio 500 (Toshiba) мультичастотными линейными датчиками с частотой 7-13 МГц. Исследования выполнялись в В-режиме и режимах ЦДК и ЭД. За 2013-2014 годы выполнено 3640 УЗИ суставов, среди которых 728 (20 %) УЗИ плечевых (ПС), 218 (6 %) локтевых, 182 (5 %) лучезапястных, 1092 (30 %) коленных (КС), 509 (14 %) тазобедренных (ТБС), 473 (13 %) голеностопных суставов, 438 (12 %) мелких суставов кистей и стоп. В 2016 случаях (56 %) выявлены УЗ - признаки остеоартроза. Возраст пациентов варьировал от 18 до 82 лет.

Результаты и обсуждение. Ретроспективный анализ протоколов УЗИ показал, что признаки дегенеративных изменений суставного хряща (истончение, неровность контуров, неоднородность структуры, повышение эхогенности) выявлены в 100 % случаев. В большинстве случаев также имели место узурация и «размытость» контура субхондральной или костной пластинки, с формированием остеофитов и частично-отделившимися костно-хрящевыми фрагментами. Отмечалось сужение суставной щели. При исследовании КС, наряду с описанными выше изменениями при артрозе, имели место дегенеративные изменения менисков, характеризующиеся неоднородностью их структуры за счет мелкоточечных и линейных включений повышенной эхогенности. Кроме того, прослеживались дегенеративные изменения боковых связок за счет повышения их эхогенности и линейной исчерченности. При исследовании ПС, наряду с УЗ - признакам артроза, наиболее часто встретились неровность, узурация и костно-хрящевые разрастания суставных поверхностей ключично-акромиального сочленения, неровность или фрагментация костной пластинки головки большого бугорка головки плечевой кости, истончение сухожилий ротаторной манжеты, повышение их эхогенности, неоднородность структуры за счет появления эхоплотных включений (импинджмент - синдром, дегенеративные изменения). При УЗИ ТБС, кроме основных признаков артроза, встречались уплощение головки БК с формированием костных разрастаний на уровне перешейка (остеофиты), неровность и костно-хрящевые разрастания кортикальной пластинки большого вертела бедренной кости, изменение илиотибиального тракта за счет утолщения и снижения его эхогенности. При УЗИ локтевых суставов, кроме того, отмечены изменения со стороны сухожилий разгибателей и/или сгибателей в зоне энтеза, визуализировалось их утолщение и снижение эхогенности, неоднородность структуры, костная пластинка надмыщелков изменялась в виде неровности контура, частичного или полного отделения фрагментов (эпикондилит), наряду с этим визуализировались локтевые бурситы. При

УЗИ голеностопных суставов кроме признаков артроза выявлялись изменения со стороны ахиллова сухожилия: утолщение в зоне прикрепления к пяточной кости, неоднородность структуры за счет гиперэхогенных включений (энтезопатия), утолщение, понижение эхогенности (тендинит). Изменения были и со стороны костной пластинки пяточной кости – это неровность контура за счет костных разрастаний и частично-отделившихся костно-хрящевых фрагментов (пяточные шпоры). При УЗИ мелких суставов кистей и стоп у больных с подагрическим синдромом в периартикулярных тканях визуализировались образования повышенной эхогенности округлой формы с четким, несколько неровным контуром, с наличием эхотени (подагрические тофусы).

Таким образом, высокая информативность УЗИ в диагностике дегенеративных изменений как мягкотканных, так и костных и хрящевых структур при артрозе суставов различной локализации позволяет рекомендовать данный метод в качестве первичного скрининга пациентам и, в первую очередь, пациентам с единственной жалобой на артралгию.

МАРКЕРЫ ОСТЕОКЛАСТОГЕНЕЗА И ОСТЕОБЛАСТОГЕНЕЗА ПРИ ПОДОСТРОЙ ИНТОКСИКАЦИИ ДИХЛОРЭТАНОМ

Камилов Ф.Х.[1], Фаршатова Е.Р.[1], Иванов В.Г.[2], Меньшикова И.А.[1]

MARKERS OF OSTEOCLASTOGENESIS AND OSTEOBLASTOGENESIS FOR SUBACUTE DICHLOROETHANE INTOXICATION

Kamilov F.Kh.[1], Farshatova E.R.[1], Ivanov V.G.[2], Men'shikova I.A.[1]

[1]ГБОУ ВПО «Башкирский государственный медицинский университет» Минздрава России, Уфа, Россия
[2]ГБОУ ВПО «Ижевская государственная медицинская академия» Минздрава России, Ижевск, Россия

We studied the content of Type 1 collagen C-terminal telopeptides (CTx), soluble ligand – nuclear factor kappa B receptor activator (sRANKL), osteoprotegerin (OPG), sclerostin, as well as bone alkaline phosphatase (BAP) activity in blood plasma of 26 pubertal male rats for subacute dichloroethane intoxication for two months at the total dose of $0.1LD_{50}$. We established statistically significant increase in the content of CTx, sRANKL, sclerostin, OPG decrease, while BAP activity increased statistically insignificantly. The significant increase in CTx/BAP and sRANKL/OPG ratios characterizes toxicant-influenced osteoclastogenesis intensification, and the increase in sclerostin level – osteoblastogenesis inhibition.

Ранее проведенные исследования показали, что у работников цехов по производству хлорвинила и хлорвиниловой продукции, контактирующих в рабочую смену с ациклическими низкомолекулярными хлорированными углеводородами (хлорвинил, дихлорэтан, дихлорпропан, 3-хлорпропен-1, 3-хлоргидрин, 1,2,3-хлорпропан и др.), присутствующими в воздухе рабочей зоны, в 1,5-2 раза чаще, чем у других работников обнаруживается снижение МПК менее (–) 2,5SD по Т- индексу. Эксперименты с подострым внутрижелудочным введением масляных растворов дихлорэтана в суммарных дозах $0,05ЛД_{50}$ и $0,1ЛД_{50}$ показали, что у животных в костной ткани происходит интенсификация свободнорадикальных процессов, снижается активность ферментов антиокислительной защиты, усиливается катаболизм костного коллагена.

Цель. Оценить характер состояния остеокластогенеза и остеобластогенеза по уровню изменений биохимических маркеров, продуцируемых костными клетками при подострой интоксикации дихлорэтаном в низкой дозе.

Материал и методы. Эксперименты проведены на 26 половозрелых белых крысах-самцах массой 200-240 г. Животным основной группы внутрижелудочно ежедневно вводили дихлорэтан в оливковом масле в течение 2-х месяцев в суммарной дозе 0,1 $ЛД_{50}$ (75 мг/кг массы). Животные контрольной группы получали адекватный объем оливкового масла. В плазме крови определяли активность методом иммуноферментного анализа КЩФ (набор реагентов “Metra BAF EIA Kit” фирмы “Quidel Corporation”), CTx (“Serum Cross Laps ELISA” фирмы “Biosience Diagnostic A/S”), sRANKL (“FRE Soluble RANKL” фирмы ”Biomedica, Mediriproducte Gmb”), OPG (“Osteoprotegerin” той же фирмы) и склеростин (“Sclerostin” той же

фирмы) на автоматическом анализаторе ”Униплан”. Статистическую обработку результатов проводили с помощью пакета программ Statistica 6,0 for Windows.

Результаты. У животных основной группы наблюдалось повышение содержания С-концевых телопептидов коллагена типа I с 0,61 [0,32-0,78] нг/л (p=0,0107), у крыс контрольной групп до 1,7 [1,44-2,21] нг/л, что характеризовало выраженность резорбтивных процессов ремоделирования кости. У животных, подвергнутых интоксикации дихлорэтаном, содержание sRANKL составило 0,74 [0,73-0,76] nмоль/л (p=0,0405), OPG – 0,26 [0,11-0,34] пмоль/л при контрольных значениях 0,60 [0,12-1,29] пмоль/л и 0,41 [0,40-0,43] пмоль/л соответственно. Это приводило к повышению их “конвергентного” соотношения с 1,46±0,22 до 2,84±0,32 ($X \pm s_x$), отражая активацию процессов дифференцировки и созревания остеокластов.

Маркер костеобразования – активность КЩФ у животных основной группы также повышалась с 4,61 [0,63-5,21] Е/л до 6,05 [3,42-8,01] Е/л, но не достигала статистической значимости (p=0,0566). Содержание ингибитора остеобластогенеза – склеростина при интоксикации дихлорэтаном повышалось до 18,5 [12,9-18,7] пмоль/л (p=0,0206) при $\overline{12}$,3 [12,2-12,6] пмоль/л в контроле.

Заключение. При подострой интоксикации дихлорэтаном в суммарной дозе 0,1$ЛД_{50}$ в плазме крови наблюдается повышение С – концевых телопептидов коллагена типа I, растворимого RANKL и склеростина, снижение остеопротегерина, отражая усиление в костной ткани процессов остеокластогенеза и резорбции, подавление дифференцировки клеток остеобластного ряда.

НОВЫЙ СПОСОБ ХИРУРГИЧЕСКОГО ЛЕЧЕНИЯ СГИБАТЕЛЬНОЙ КОНТРАКТУРЫ КОЛЕННОГО СУСТАВА У БОЛЬНЫХ С ДЕТСКИМ ЦЕРЕБРАЛЬНЫМ ПАРАЛИЧОМ

Ковалев Е.В., Рыжов П.В., Пирогова Н.В., Серегина Г.А.

A NEW TECHNIQUE OF SURGICAL TREATMENT OF THE KNEE FLEXION CONTRACTURE IN PATIENTS WITH CHILDREN CEREBRAL PALSY

Kovalev E.V., Ryzhov P.V., Pirogova N.V., Seregina G.A.

ГБОУ ВПО Самарский государственный медицинский университет Минздрава России, Самара, Россия

The authors consider the problem of correcting the knee flexion contracture in children with cerebral palsy, present the results of treatment using a new surgical technique.

Нарушение механизмов центральной регуляции мышечного тонуса при детском церебральном параличе характеризуется его повышением во флексорах и аддукторах, что приводит к патологическим установкам и контрактурам в суставах нижних конечностей. Одной из таких проблем является сгибательная контрактура коленного сустава.

Цель. Разработать и внедрить в клиническую практику новый способ оперативного лечения сгибательной контрактуры коленного сустава у детей с детским церебральным параличом.

Материалы и методы. Сотрудниками кафедры травматологии, ортопедии и экстремальной хирургии Самарского государственного медицинского университета (СамГМУ) разработан и внедрен в клиническую практику новый способ оперативного лечения сгибательной контрактуры коленного сустава у детей с детским церебральным параличом, который подтвержден патентом на изобретение № 2494696 от 10 октября 2013 г.

Данным способом в период с 2012 по 2014 г. было прооперировано 17 детей в возрасте от 7 до 18 лет. Все пациенты прошли обследование в условиях лаборатории биомеханики на базе Клиник СамГМУ. Схема обследования включала рентгенографию, электромиографию, стабилометрию, клинический анализ движения. После операции конечности фиксировались в положение коррекции сроком на 6 недель. После снятия гипсовых повязок проводился комплекс

восстановительных мероприятий с использованием методов физиотерапевтического воздействия и лечебной физкультуры.

Результаты и обсуждение. Клинический анализ движений детей с детским церебральным параличом с контрактурами коленных суставов выявил функциональную недостаточность нижних конечностей у всех обследованных пациентов. Выраженная гиперфункция прямой мышцы бедра – у 97 % обследованных больных, нарушение биоэлектрического профиля у 99 %. Коэффициент хромоты составил от 17 до 24 %. У всех пациентов – динамическая перегрузка голеностопных суставов.

Анализ отдаленных результатов показывает значительное улучшение биомеханических показателей у 86 % обследованных, у 82 % - улучшение показателей биоэлектрического профиля.

Выводы. Новый способ оперативного лечения сгибательной контрактуры коленного сустава у больных с ДЦП позволяет улучшить биомеханические показатели и, соответственно, уменьшить функциональную недостаточность нижних конечностей, значительно улучшая физические возможности пациентов.

ОПЫТ ПРИМЕНЕНИЯ АППАРАТА ИЛИЗАРОВА ПРИ ЛЕЧЕНИИ ДЕТЕЙ С РЕЦИДИВИРУЮЩЕЙ ВРОЖДЕННОЙ КОСОЛАПОСТЬЮ

Кожевников В.В.[1], Осипов А.А.[2], Ворончихин Е.В.[1], Радимова Ж.Н.[1]

THE EXPERIENCE OF THE ILIZAROV EXTERNAL FIXATOR USE IN TREATMENT OF CHILDREN WITH RECURRENT CONGENITAL CLUBFOOT

Kozhevnikov V.V.[1], Osipov A.A.[2], Voronchikhin E.V.[1], Radimova Zh.N.[1]

[1]ФГБУ "Федеральный центр травматологии, ортопедии и эндопротезирования" Минздрава России,
[2]КГБУЗ Алтайская краевая клиническая детская больница, Барнаул, Россия

The functional and radiological characteristics of feet analyzed in 78 children with recurrent forms of congenital clubfoot. The indications for surgical correction of foot deformity using the Ilizarov external fixator identified. Good and satisfactory results obtained in 86 % of cases using an individual approach to the diagnostics and treatment of congenital clubfoot recurrent forms.

Врожденная косолапость является одной из самых часто встречающихся сложных пороков опорно-двигательного аппарата. Актуальность проблемы коррекции существует и в настоящее время, что связано с преобладанием тяжелых разнообразных форм этой патологии, а также большой склонностью к рецидивированию и появлению остаточных деформаций стоп. Основополагающим лечением является консервативное, в настоящий период времени методика I. Ponseti является «золотым стандартом» лечения.

Цель. Определение показаний к хирургической коррекции рецидивирующей врожденной косолапости при помощи аппарата Илизарова и оценка эффективности.

Материал и методы. В травматолого-ортопедическом отделении Алтайской краевой клинической детской больницы и Федерального центра травматологии, ортопедии г. Барнаула за период с 2004 по 2013 год было пролечено 78 детей с рецидивирующими формами врожденной косолапости, в том числе и атипичными (артрогрипотические, нейрогенные, на фоне амниотических перетяжек голени). Случаев двусторонней косолапости было больше (53), чем односторонней, также преобладали деформации тяжелой степени. Возраст детей варьировал от 1 года 4 месяцев до 12 лет. Для определения тактики лечения помимо клинического осмотра проводилось рентгенологическое обследование (в том числе с функциональными пробами), ультразвуковая диагностика сухожильно-связочного аппарата, при необходимости компьютерная томография.

Результаты и обсуждение. У 23 детей потребовалась коррекция деформации стопы с применением аппарата Илизарова. Показаниями для данной методики оперативной коррекции

являлось стойкое сохранение элементов деформации с ригидным эквинусом стопы, рентгенологические признаки нарушения взаимоотношений в голеностопном и шопаровом суставах с передненаружным подвывихом таранной кости, деформация таранной кости в виде уплощения блока и головки. В зависимости от вида и наличия элементов деформации стопы осуществлялось планирование вариантов компоновки аппарата Илизарова. Основным направлением и стратегией являлось выполнение релиза с последующим аппаратной поэтапной коррекцией элементов деформации с вправлением таранной кости в вилку голеностопного сустава и создания оптимального диастаза (дистракции) на уровне голеностопного сустава. Стопу, как правило, выводили в положение тыльной гиперкоррекции 75°. Период фиксации составлял не менее 1,5 месяцев, при этом проводилось активное восстановительное лечение, ребенку разрешали ходить с опорой на стопу (был индивидуально изготовлен подстопник из специального материала с правильным распределением нагрузки под стопой).

Выводы. Данный индивидуальный подход в лечении рецидивирующих форм врожденной косолапости позволил значительно улучшить не только внешние (косметические), но и функциональные результаты лечения. В 86 % случаев получены хорошие и удовлетворительные результаты.

АРТРОДЕЗ КОЛЕННОГО СУСТАВА ПО ИЛИЗАРОВУ И С ИСПОЛЬЗОВАНИЕМ БИОС

Корчагин К.Л.[1], Соломин Л.Н.[1,2]

THE KNEE ARTHRODESIS ACCORDING TO ILIZAROV AND THAT USING LOCKED INTRAMEDULLARY OSTEOSYNTHESIS

Korchagin K.L.[1], Solomin L.N.[1,2]

ФГБУ «РНИИТО им. Р.Р. Вредена Минздрава России», СПбГУ, Санкт-Петербург, Россия

The authors analyzed the treatment of 49 patients with defects of the bones forming the knee who underwent arthrodesis procedure using locked “long” intramedullary nails (24) and the Ilizarov fixator (25). Complications registered in 11.1% and 9.5%, respectively. The significant residual shortening will require performing reconstructive surgeries in 90%.

Цель. Определить эффективность различных методов артродеза коленного сустава при лечении пациентов с обширными дефектами костей, образующих коленный сустав, (ДОКС) при наличии противопоказаний к эндопротезированию.

Материалы и методы. В группу 1 вошли 24 пациента, которым артродез осуществлен с помощью длинного интрамедуллярного стержня. В группе 2 (25 пациентов) выполнен компрессионный артродез гибридным аппаратом внешней фиксации. Сравнивали основные клинические, рентгенологические показатели и качество жизни на основе опросника SF-36.

Результаты. Суммарная длительность лечения в стационаре у пациентов при артродезировании по Илизарову больше (60±6 дней), чем при использовании стержня (34±3 дня). Время наступления анкилоза у пациентов при компрессионном артродезе меньше, чем при остеосинтезе стержнем: 192±20 и 310±14 дней соответственно. Общее количество осложнений при использовании метода Илизарова меньше (9,5 %), чем при применении стержня (11,1 %). По данным шкалы SF-36, более ранняя реабилитация отмечена у пациентов после артродеза стержнем; через 12 мес. после операции показатели в обеих группах не отличаются. Более половины пациентов в дальнейшем нуждаются в дополнительном лечении по устранению неравенства длины конечностей.

Выводы. Оба исследуемых метода артродеза коленного сустава достаточно эффективны для лечения рассматриваемой группы пациентов. Использование стержней более комфортно для пациентов, обеспечивает более раннее восстановление функции конечности. Однако аппарат Илизарова обеспечивает наступление анкилоза в более ранние сроки. Кроме этого,

использование аппарата Илизарова является, по существу, «безальтернативным», когда имеются противопоказания к внутренней фиксации.

РЕКОНСТРУКТИВНАЯ ХИРУРГИЯ И ЭКСПРЕСС-ПРОТЕЗИРОВАНИЕ БОЛЬНЫХ С КУЛЬТЯМИ КОНЕЧНОСТЕЙ

Корюков А.А., Резник А.В., Пухов С.П., Мурасидинов С.О., Щуров В.А., Долганова Т.И., Владимирова О.Н.

RECONSTRUCTIVE SURGERY AND EXPRESS-PROSTHETICS IN PATIENTS WITH LIMB STUMPS

Koriukov A.A., Reznik A.V., Pukhov S.P., Murasidinov S.O., Shchurov V.A., Dolganova T.I., Vladimirova O.N.

ФГБУ «РНЦ «ВТО» им. акад. Г.А. Илизарова» Минздрава России, Курган, Россия
ФГБОУ ДПО «СПбИУВЭК» Минтруда России, С.-Петербург, Россия

The authors present the immediate results of combining reconstructive surgery and express-prosthetics in 40 patients with limb stumps. As demonstrated, express-prosthetics quite conforms to the requirements of primary or treatment-training prosthetics. The close relationship with the physicians of Forensic Medical Examination Bureau (registration of individual rehabilitation program /IRP/) and social insurance funds is an obligatory condition of organizing the process of express-prosthetics in terms of possible financing.

Цель. Показать ближайшие результаты сочетания реконструктивной хирургии и экспресс-протезирования больных с культями конечностей.

Актуальность. Пациенты с пороками и болезнями культей конечностей в 73 % случаев (Шишкин Б.В., 2011) нуждаются в реконструктивной хирургии, предваряющей протезирование. Наличие патологических изменений в культях существенно ограничивает, а нередко, исключает возможность пользования протезами. Другой важной технической задачей для ортопедов является необходимость вертикализировать больного в минимальные сроки, что требует поиска новых решений в медицинской реабилитации инвалидов. В этих случаях показано экспресс-ортезирование деформированных, но сохраненных конечностей с использованием термопластических материалов. Для инвалидов с культями конечностей, нуждающихся в протезировании, термопластики прежде не использовались. Однако они могут быть индивидуально смоделированы и приспособлены для изготовления важных узлов и деталей протезов рук или ног, восстанавливая полностью или частично опору и ходьбу, функцию схвата. Результаты улучшенной жизнедеятельности человека подтверждались проводимыми клиническими, физиологическими и биомеханическими исследованиями.

Материал и методы. Экспресс-протезирование осуществлено у 40 пациентов в возрасте от 1.5 до 73 лет, которым в последнее время было изготовлено 64 протеза верхних и нижних конечностей. Все пациенты находились на стационарном лечении в клинике ФГБУ «РНЦ «ВТО» им. акад. Г.А. Илизарова» Минздрава России. Для коррекции имеющихся пороков и болезней культей конечностей у 36 больных использованы кожно- и костнопластические операции, аппарат Илизарова в различных модификациях и с различными целями, резекция болезненных невром и остеофитов, артролиз суставов конечностей, сухожильная пластика. В 4-х случаях выполнена ампутация на уровне голени, причем у двух из них с перемещением пяточно-подошвенного лоскута на конец культи и у одного пациента в пределах стопы. Анализ протезирования показал, что чаще протезами обеспечивались пациенты с культями пальцев (9 человек и 21 протез) и кисти (7 и 7), всего 16 пациентов, которым изготовлены 28 протезов. Пациентам с культями стоп (4 человека), преимущественно после отморожения, было изготовлено 16 частичных протезов стоп. Одинаковое количественное распределение имело место у пациентов с культями голени и бедра (8 и 8 человек), которым соответственно изготовлены 16 первичных протезов бедра и голени.

Результаты и обсуждение. В реабилитируемом контингенте преобладали пациенты детского или активного возраста, а также люди молодого и работоспособного возраста. Именно для них рассчитана программа экспресс-протезирования, используемая после хирургического лечения. В большинстве случаев протезная помощь была оказана больным с культями пальцев кисти и стопы. Наши технологии позволяют в ближайшем послеоперационном периоде восстановить функцию схвата и опорность, возможность пользоваться перчатками и стандартной обувью, а значит, решать проблемы эстетического характера. Помимо использования термопластика мы находили оригинальные технические решения при подгонке и сборке первичных протезов. Приемные гильзы из термопластика легко сопрягаются со стандартными компонентами протезов верхних и нижних конечностей. У ребенка 8 лет помимо основного первичного протеза был изготовлен протез для плавания. В ряде случаев (4 больных) мы использовали детали аппарата Илизарова для построения временных протезов на нижние конечности. Протезы назначались непосредственно после снятия швов. Разъемные приемные гильзы способствовали регулировке объемных параметров культей после операции. С учетом известного факта, что изготовление постоянных протезов осуществляется по разным причинам не ранее 8-10 мес., наши пациенты могли самостоятельно передвигаться и обслуживать себя до получения постоянных протезов. В случаях экспресс-протезирования немаловажным являлось субъективное улучшение психологического состояния инвалидов, получивших тяжелое увечье.

Выводы

1) Реконструктивная хирургия обеспечивает моделирование формы и размеров культей конечностей, что необходимо для успешной подгонки и пользования протезами.

2) Термопластические материалы способны передать любые индивидуальные анатомические оттенки культи и применимы для изготовления приемной гильзы -основного связующего элемента в системе «человек-протез» с последующей непосредственной компоновкой узлов протеза.

3) Исчезает необходимость применения весьма дорогостоящего оборудования и специальных инструментов, исключаются «грязные» этапы работ, связанные с использованием гипса (изготовление негатива и позитива), этапы вакуум - формования, применение вредных химических компонентов.

4) Ближайшие результаты пользования такими протезами (в сроки 4-6 мес.) показывают, что экспресс-протезирование вполне соответствует требованиям первичного или лечебно-тренировочного протезирования.

5) Обязательным условием организации процесса экспресс-протезирования с точки зрения возможного финансирования является тесная взаимосвязь с врачами бюро МСЭ (оформление индивидуальной программы реабилитации - ИПР) и фондами социального страхования.

ЛЕЧЕНИЕ СИНДРОМА ЗУДЕКА НИЖНИХ КОНЕЧНОСТЕЙ

Котельников Г.П., Ардатов С.В., Панкратов А.С., Огурцов Д.А.

TREATMENT OF THE LOWER LIMB ZUDEK SYNDROME

Kotel'nikov G.P., Ardatov S.V., Pankratov A.S., Ogurtsov D.A.

Самарский государственный медицинский университет, Самара, Россия

The authors presented the optimization ways of the results of treating patients with Zudek syndrome for leg bone fractures by developing the complex of therapeutic measures using the increased gravitation of cranial-caudal direction.

Синдром Зудека – это нейродистрофический синдром, развивающийся в тканях конечности при травматическом воздействии вследствие нарушений доставки, утилизации питательных веществ, удаления продуктов обмена и проявляющийся характерной триадой –

болью, отеком, нарушением функции конечности. Традиционное комплексное лечение весьма длительно, не всегда эффективно, носит симптоматический характер. Нет данных по сравнительной оценке разных методов лечения в выделенных группах больных. Все вышеизложенное побудило нас к поиску новой, перспективной методики лечения больных с синдромом Зудека, которая бы позволяла добиваться значительного улучшения состояния больных или полного выздоровления.

Целью работы явилась оптимизация результатов лечения больных с синдромом Зудека при переломах костей голени путем разработки комплекса лечебных мероприятий с применением повышенной гравитации кранио-каудального направления.

Материалы и методы. Под нашим наблюдением находилось две группы больных. Больные контрольной группы (40 человек) получали лечение по общепринятой методике лечения синдрома Зудека – психоэмоциональная коррекция, обеспечение необходимого режима и иммобилизации, занятия лечебной физкультурой, применение физиотерапевтического лечения, использование медикаментозных средств. У больных основной группы (40 человек) в лечебный комплекс включали повышенную гравитацию кранио-каудального направления.

Результаты. Назначение традиционного лечебного комплекса приводило к улучшению психологического состояния больного, уменьшению интенсивности болевого синдрома, увеличению объема движений в суставах пораженной конечности, снижению выраженности отека конечности. Также намечались позитивные сдвиги в выраженности трофических нарушений – потливость кожных покровов отсутствовала или же была выражена меньше, приходил в норму внешний вид ногтевой пластинки, интенсивность окраски кожных покровов становилась менее насыщенной. Многие больные стали меньше пользоваться при ходьбе костылями или тростью. Отрицательной стороной данного комплекса явилось то, что положительный результат достигался, по нашим данным, лишь в 45 %. Не всегда удавалось достичь длительного эффекта, да и полученные сдвиги не оправдывали время и средства, затраченные на лечебный курс. Больным основной группы, в отличие от контрольной, наряду с традиционными средствами лечения назначали гравитационную терапию. Использование гравитационной терапии - принципиально новое направление в травматологии и ортопедии, поэтому необходимы особый врачебный контроль динамики клинических проявлений и оценка полученных результатов. В связи с этим лечебная процедура должна проводиться специально подготовленным медицинским персоналом на базе реабилитационного центра. Все вышеизложенное явилось основанием для открытия впервые в России в 2003 году Центра гравитационной терапии на базе Клиник Самарского государственного медицинского университета.

Заключение. Анализ полученных данных клинических и функциональных методов исследования доказал, что суммарная величина отличных и хороших результатов у больных, пролеченных с применением повышенной гравитации кранио-каудального направления, на 35 % больше, чем аналогичные показатели у больных контрольной группы. Таким образом, разработанный нами лечебный комплекс с применением нового лечебного фактора – повышенной гравитации кранио-каудального направления – позволил улучшить качество лечения больных с синдромом Зудека при переломах костей голени.

УСТРАНЕНИЕ ВАРУСНОЙ ДЕФОРМАЦИИ ЛОКТЕВОГО СУСТАВА У ДЕТЕЙ

Куксов В.Ф.

CORRECTION OF THE ELBOW VARUS DEFORMITY IN CHILDREN

Kuksov V.F.

ГБУЗ СО «Самарская городская детская больница № 2», Самара, Россия

Varus deformity of the elbow is a late complication of humeral transcondylar fractures in children. Initially uncorrected, incompletely corrected and secondary displacements of the peripheral fragment into the ulna, internal rotation and primary injury of the humeral pulley ossification nuclei – these are the main causes of this deformity formation. Surgical intervention is indicated in the presence of obvious cosmetic defect and the elbow dysfunction (that corresponds to 3-4 Degree varus deformity). Purpose. To determine the optimal terms for realization the correction.

Цель. Определить оптимальные сроки для выполнения косметической коррекции.

Материал и методы. На протяжении последних 10 лет нами осуществлено хирургическое лечение 53 пациентов с варусной деформацией локтевого сустава. Преобладали 7-8-летние пациенты (37), девочки (42), с варусной деформацией 4 ст. (39). Косметическую коррекцию проводили через один год после травмы.

По контурорентгенограмме осуществляли расчет объема клиновидной резекции мыщелка плечевой кости. Она была всегда экономной (внимание на ростковые зоны!). Выполняли ее наружно-боковым доступом на вершине деформации. Тщательное сопоставление фрагментов мыщелка в правильном положении и остеосинтез их 2-3 спицами Киршнера. Важная деталь – гипсовая иммобилизация на 4 недели, предплечье - в положении крайнего наружного отведения.

Восстановительное лечение проводили в полном объеме. Спустя 2 месяца извлекали спицы из мыщелка плечевой кости.

Результаты. Отдаленные результаты изучены у 39 пациентов, сроки наблюдения от 3 до 10 лет. У 25 обследованных получены отличные рентгенологические и анатомические показатели – мыщелок плечевой кости развит правильно, ускорено синостозирование, конфигурация локтевого сустава также правильная; полный объем движений в локтевом суставе. У 10 пациентов функциональные показатели отличные, анатомические – хорошие (локтевой сустав «прямой»). От сверстников в физическом развитии не отстают, социальный и спортивный прогноз благоприятный.

У 4 – исход плохой, рецидив варусной деформации. Через год и два года им вновь выполнена экономная резекция с хорошим исходом.

Выводы. Устранение варусной деформации локтевого сустава у детей необходимо проводить спустя 1 год после травмы, отдавая предпочтение экономной клиновидной резекции мыщелка плечевой кости. Полученные у большинства пациентов отличные и хорошие анатомо-функциональные исходы свидетельствуют о правильно выбранном оперативном методе.

КЛИНИЧЕСКАЯ И ЛУЧЕВАЯ ОЦЕНКА КОРРИГИРУЮЩИХ ОСТЕОТОМИЙ КОСТЕЙ ГОЛЕНИ, ВЫПОЛНЯЕМЫХ ДЛЯ ИСПРАВЛЕНИЯ ФОРМЫ НОГ

Кулеш П.Н.[1,3], Соломин Л.Н.[1,2], Ледяева С.Я.[1], Сушков И.В.[1]

CLINICAL AND RADIATION ASSESSMENT OF LEG BONE CORRECTING OSTEOTOMIES PERFORMED TO CORRECT THE LOWER LIMB SHAPE

Kulesh P.N.[1,3], Solomin L.N.[1,2], Lediaeva S.Ia.[1], Sushkov I.V.[1]

[1]ФГБУ «РНИИТО им. Р.Р. Вредена» Минздрава России, [2]Санкт-Петербургский Государственный Университет, [3]СПб "Городская больница ГБУЗ Св. Великомученика Георгия", Санкт-Петербург, Россия

We examined the knees of 35 patients who underwent correcting osteotomies of leg bones in order to change the lower limb shapes. As the preliminary data demonstrated, the negative dynamics not revealed by interviews, examinations, radiography and ultrasonography of the knees 3-7 years after surgery.

Цель. Сравнить результаты клинических и инструментальных исследований до выполнения корригирующих остеотомий и в послеоперационном периоде.

Материалы и методы. За 2008-2012 гг. 35 пациентов оперированы для исправления формы ног. Перед операцией производился опрос жалоб, проверялись симптомы нестабильности боковых (НБС, ВБС) и крестообразных связок (ПВЯ и ЗВЯ), рентгенография коленных суставов. 27 пациентам (77 %) выполнена телерентгенография обеих нижних конечностей в прямой проекции. Исследовали взаимоотношения референтных линий и углов (РЛУ) - MAD, mDLFA, mPMTA, mDLFA. Аналогичные исследования производились ежегодно после демонтажа АВФ 14-ти пациентам (40 %). Сроки наблюдения - 3-7 лет после демонтажа АВФ. УЗИ коленных суставов перед операцией выполнено 11 пациентам (31 %), в послеоперационном периоде - пяти (сроки наблюдения – 3-5 лет). Оценивалось количество внутрисуставной жидкости, толщина, структура хряща мыщелков бедренных костей, менисков, наличие хондромаляции. Всем 14-ти пациентам выполнена телерентгенография перед операцией и спустя 0,5-1,5 года. Все пациенты были удовлетворены достигнутой формой ног: субъективная оценка по Кулешу-Соломину 4,57±0,62 балла (Кулеш П.Н., Соломин Л.Н., Виленский В.А. Коррекция формы ног с применением различных компоновок аппаратов внешней фиксации // Материалы X Юбилейного Всероссийского Съезда Травматологов-Ортопедов – Москва, Россия, 2014. – С. 240.).

Результаты и обсуждение. Из 35 пациентов до операции жалобы на чувство дискомфорта, болезненность в коленных суставах предъявляли 4 пациента (11 %). Остальные высказывали только неудовлетворенность формой ног.

Из 14-ти пациентов, обследованных после операции, нестабильность НБС I и II ст. была выявлена у 13 (93 %) и у 1 (7 %) пациента, ВБС I ст. – у четырех (24 %). Положительный симптом ПВЯ I ст. выявлен у 11 пациентов (79 %). В послеоперационном периоде нестабильность НБС I ст. выявлена у 10 пациентов (71 %), положительный симптом ПВЯ I ст. - у 11-ти (79 %).

При анализе рентгенограмм коленных суставов признаки артроза в виде несимметричного сужения суставной щели, остеофитов, деформации суставных поверхностей, патологической перестройки субхондральной костной ткани не выявлены.

До операции значение MAD соответствовало норме у 18 % пациентов, mDLFA – у 92 %, mPMTA – 84 %, mDLFA – 47 %. После операции значение MAD соответствовало норме у 25 %, mDLFA – у 60 %, mPMTA – у 55 %, mDLFA – у 80 %.

По данным УЗИ толщина хряща внутреннего мыщелка до операции составила 1,89±0,42 мм, в послеоперационном периоде – 1,80±0,55 мм. Толщина хряща наружного мыщелка – 1,53±0,28 мм и 1,44±0,33 мм. Синовит перед операцией выявлен у одного пациента, у одного - после. Хондромаляция на мыщелках бедра выявлена у трех пациентов, сохранилась после операции. Нарушения структуры менисков не выявлено.

Вывод. Предварительные данные свидетельствуют, что, несмотря на несоответствие взаимоотношений РЛУ после остеотомий нормальным значениям, за период наблюдения (от 3 до 7 лет) при опросе, осмотре, рентгенографии и УЗИ коленных суставов отрицательной динамики не выявлено.

ХИРУРГИЧЕСКИЕ АСПЕКТЫ РЕАБИЛИТАЦИИ ДЕТЕЙ СО СЛОЖНЫМИ ФОРМАМИ ВРОЖДЕННОЙ СИНДАКТИЛИИ

Куракина Т.В., Цап Н.А., Пупышев Н.Н., Лапин А.А.

SURGICAL ASPECTS OF REHABILITATION IN CHILDREN WITH COMPLICATED FORMS OF CONGENITAL SYNDACTYLY

Kurakina T.V., Tsap N.A., Pupyshev N.N., Lapin A.A.

Областная детская клиническая больница № 1, Екатеринбург, Россия

The authors present the analysis of treatment of 165 patients (168 hands) with complicated forms of congenital syndactyly who underwent complex surgical rehabilitation. Planning the algorithm of the hand defect surgical correction performed in view of accompanying deformities that provides the orientation towards optimal anatomic-and-functional recovery of abnormal limbs.

Врожденные пороки развития и деформации кисти многообразны и сложны. Более 50 % всех врожденных аномалий приходится на долю синдактилии как в изолированном виде, так и в сочетании с другими деформациями. К наиболее тяжелым и прогностически неблагоприятным относятся сложные формы, где имеется конкресценция фаланг на большем или меньшем протяжении с наличием сопутствующих деформаций пальцев, фаланг, суставов.

Отсутствие или выраженное ограничение дифференцированных движений при этом пороке является препятствием для психомоторного и интеллектуального развития ребенка. Тяжесть патологии усугубляется прогрессированием исходных и появлением вторичных деформаций по мере роста, что усложняет реабилитацию данного контингента больных.

Основными задачами лечения детей со сложными формами врожденной синдактилии является обеспечение оптимальной функции и восстановление внешнего вида пораженной кисти, причем функция наиболее важна для нормального интеллектуального развития ребенка.

Проблемы лечения сложных форм врожденной синдактилии связаны с разделением сращений традиционным методом без коррекции сопутствующих деформаций, что приводит к вторичным деформациям и рецидивам сращений.

Цель. Дать структурную характеристику клинических вариантов сложных форм врожденной синдактилии, подвергнутых комплексной хирургической реабилитации.

Материалы и методы. В травматолого - ортопедическом отделении ОДКБ № 1 за период с 1998 по 2014 год находилось 297 детей в возрасте от 6 месяцев до 15 лет с врожденной синдактилией, со сложными формами врожденной синдактилии 165 больных, 168 кистей. Всем детям проводилось обследование, включающее клинический, рентгенологический методы.

Устранение порока выполнялось по индивидуальному плану, поэтапно, с учетом сопутствующих деформаций, с применением кожной пластики, наружных и внутренних фиксирующих устройств. Выполнено 212 реконструктивно-восстановительных оперативных вмешательств.

Результаты. На основании рабочей классификации сложных форм синдактилии НИДОИ им. Г. И. Турнера, в основу которой положены локализация сращения, вид сращения, причина развития деформации сращенных пальцев, сочетание с другими пороками кисти, мы выделили группы пациентов, соответствующие определенным клиническим вариантам.

Сложная тотальная синдактилия характеризовалась конкресценцией ногтевых фаланг и являлась проявлением комбинированного порока кисти или синдромокомплекса:

-сложная тотальная синдактилия в сочетании с брахидактилией, расположением первого пальца в одной плоскости, недоразвитием центральных лучей - 85 детей (51,7 %);

-сложная тотальная синдактилия в сочетании с синполидактилией, сгибательными контрактурами - 41 ребенок (24,8 %);

-сложная тотальная синдактилия как составная часть синдрома Аперта, который включает патологию черепа (краниостеноз, деформацию лицевого скелета) и тотальную синдактилию стоп. Кисть имела вид «варежки» с наличием общей ногтевой пластинки - 39 (23,5 %) пациентов.

Сложная синдактилия трехфаланговых пальцев характеризуется конкресценцией фаланг различной локализации и протяженности, сопутствующей деформацией, связанной с неравной длиной пальцев, анатомическими нарушениями костно-суставного и сухожильно-связочного аппарата кисти. В изолированном виде клинически имела место тотальная синдактилия с конкресценцией ногтевых фаланг, сгибательная контрактура сращенных пальцев, клинодактилия - 10 (8,3 %) детей. При комбинированном пороке тотальная конкресценция фаланг и патология сухожильно-связочного аппарата сочеталась с полидактилией, клинодактилией, гипоплазией, деформацией сращенных пальцев.

Сложная синдактилия I-II пальцев имеет характерную общую черту – отсутствие ротации I луча. В 80 % носила мягкотканный характер, в 20 % отмечалось сращение фаланг различной локализации. Всегда является частью комбинированного порока или синдромокомплекса, сочеталась:

- с расщеплением кисти (20 %);
- с аплазией лучей, что клинически проявлялось уменьшением размеров кисти с неполным набором лучей, аплазией, гипоплазией тенара, гипотенара (33 %);
- с синбрахидактилией (мягкотканная тотальная синдактилия, патологическое положение I луча, гипоплазия тенара, уменьшение размеров кисти, недоразвитие трехфаланговых пальцев) (26 %);
- с полисиндактилией, полифалангией I пальца, конкресценцией пястных костей (21%).

Кроме того, у пациентов с врожденной сложной синдактилией наблюдалась сопутствующая патология опорно-двигательного аппарата:

- поражение контралатеральной кисти;
- патология проксимальных сегментов верхней конечности (локтевая косорукость, плечевой синостоз, эктромелия);
- поражения нижних конечностей (врожденная косолапость, синдактилия стоп).

Выводы

1) В структуре сложных форм синдактилии преобладают тотальные формы с брахидактилией и недоразвитием центральных лучей.

2) У 1/4 пациентов сложные формы синдактилии имеют синдромальную характеристику.

3) Многообразие пороков кисти диктует необходимость своевременного направления ребенка в специализированное хирургическое отделение.

4) Планирование интраоперационного алгоритма коррекции порока кисти с учетом сопутствующих деформаций обеспечивает направление на оптимальное анатомо-функциональное восстановление аномальных конечностей.

КОСТНОЗАМЕЩАЮЩИЕ ПЛАСТИЧЕСКИЕ МАТЕРИАЛЫ В ТРАВМАТОЛОГИИ И ОРТОПЕДИИ

Лекишвили М.В.[1,6], Склянчук Е.Д.[2,6], Акатов В.С.[3,6], Очкуренко А.А.[1], Гурьев В.В.[2], Рябов А.Ю.[4], Фадеева И.С.[3], Юрасова Ю.Б.[5]

BONE-SUBSTITUTING PLASTIC MATERIALS IN TRAUMATOLOGY AND ORTHOPAEDICS

Lekishvili M.V.[1,6], Sklianchuk E.D.[2,6], Akatov V.S.[3,6], Ochkurenko A.A.[1], Gur'ev V.V.[2], Riabov A.Iu.[4], Fadeeva I.S.[3], Iurasova Iu.B.[5]

[1]ФГБУ ЦИТО им. Н.Н. Приорова, 2МГМСУ им. А.И. Евдокимова, Москва, [3]Институт теоретической и экспериментальной биофизики РАН, Пущино, [4]Стоматологический центр «Интердентос», Королев, [5]Российская детская клиническая больница, 6ООО «Био-Медикал», Москва, Россия

The authors presented the characteristic of modern osteoplastic materials manufactured on the basis of varied substances (bone morphogenetic protein, demineralized bone matrix, lyophilized bone and others). The variants of their application given.

Значительное количество последствий заболеваний или несчастных случаев, приводящих к повреждению костной системы, требуют обязательного восстановления ее целостности. Как правило, необходимость проведения восстановительных костнопластических операций продиктована наличием сопутствующих грубых функциональных нарушений суставных органов. Для восполнения подобных дефектов наряду с металлоконструкциями наиболее оптимальными костнозамещающими субстанциями являются различные пластические материалы, обладающие необходимым для себя набором свойств (безопасность, остеоиндуктивность, остеокондуктивность и т.д.). Разработка, предклинические, экспериментальные исследования новых пластических материалов с целью их дальнейшего внедрения в клиническую практику разных направлений восстановительной хирургии представляют собой актуальную задачу современной биоимплантологии.

К настоящему времени удачным, эффективным костнопластическим материалом зарекомендовали себя деминерализованные костные аллоимплантаты (ДКИ). В лаборатории «тканевой банк ЦИТО» уже в течение более 15 лет изготавливают ДКИ (преимущественно из кортикального слоя костей) различной степени деминерализации, свойств, геометрии и т.д. Более 10 лет выпускаются ДКИ на основе донорских тканей – костей свода черепа. В ортопедии данный материал нашел свое применение при проведении ревизионного эндопротезирования тазобедренного сустава, осложненного разрушением вертлужной впадины, с целью упрочнения фиксации металлоконструкций и быстрого восстановления целостности костей таза за счет формирования костного регенерата. Показаниями использования этих имплантатов также являются разрушенные тела позвонков, дефекты костей лицевого черепа, при выборе материалов для проведения краниопластики различных размеров и локализации.

Что касается имплантатов из длинных костей, то ДКИ в «тканевом банке» выпускаются в виде пластин, стружки, чипсов и т.д. и применяются при заполнении дефектов, вызванных костными опухолями, опухолеподобными заболеваниями, остеомиелитами, а также при наличии ложных суставов различного генеза и для ускорения процессов регенерации костной ткани.

Перспективным и эффективным материалом оказались лиофилизированные губчатые аллоимплантаты, которые могут быть деминерализованными или нет, в виде блоков разного размера с сохранной архитектоникой костной ткани. Материал тщательно очищен от миелоидного компонента и способен играть роль не только кондуктора, но и служить носителем (carrier) биологически активных субстанций, к которым относятся факторы роста, морфогенетические белки и другие компоненты костного матрикса. На стадии трансплантации в состав таких материалов могут быть включены, например, обогащенная тромбоцитами плазма, трансплантируемые различные клетки-предшественники и т.д. Кроме блоков в качестве носителя могут применяться костные чипсы, где еще одним компонентов являются

фармакологические препараты, влияющие на скорость регенерации и процессы моделирования костных тканей. Аллоимплантаты из губчатой кости широко используются в травматологии и ортопедии в случаях, когда требуется восстановление значительных костных дефектов, в частности, при опухолевых и опухолеподобных заболеваниях у детей и взрослых. К этой же группе относятся костнопластические материалы на основе головок бедренных костей, удаленных в ходе операции эндопротезирования тазобедренного сустава по поводу остеоартроза.

Что касается научно-практических перспектив, то в «тканевом банке ЦИТО» начаты исследования по созданию семейства биокомпозиционных костнопластических материалов, в состав которых войдут рекомбинантные костные морфогенетические белки. Нами рассматриваются варианты костнопластических материалов на основе костного матрикса, в составе которых будут предложены природные или синтетические антиоксиданты, а также современные пролонгированные антибиотики. Без сомнения, перспективные направления, связанные с разработкой и дальнейшим внедрением в клиническую практику новых костнопластических материалов, потребуют значительных финансовых затрат, тщательного экспериментального исследования и анализа, комплекса различных экспертиз, государственной регистрации и т.д. Вместе с тем, мы надеемся на научную кооперацию с другими государственными тканевыми банками, клиническими подразделениями ЦИТО и другими лечебными учреждениями различного профиля, где возможны внедрения разрабатываемых материалов, и, в первую очередь, с лечебными учреждениями травматолого-ортопедического профиля.

В заключение, лаборатория «тканевой банк ЦИТО» снабжает костнопластическими материалами более 80 различных клиник на территории России и за рубежом. Качество и разнообразие материалов позволяют их эффективно использовать в широком диапазоне реконструктивной хирургии с обоснованным ожиданием успешного исхода лечения.

ТРЕХСУСТАВНОЙ АРТРОДЕЗ СТОПЫ В СИСТЕМЕ ОДНОМОМЕНТНЫХ МНОГОУРОВНЕВЫХ ОРТОПЕДИЧЕСКИХ ВМЕШАТЕЛЬСТВ У БОЛЬНЫХ ДЦП

Леончук С.С., Щурова Е.Н., Щукин А.А., Попков Д.А.

FOOT TRIPLE ARTHRODESIS IN THE SYSTEM OF ACUTE MULTILEVEL ORTHOPEDIC INTERVENTIONS IN PATIENTS WITH CHILDREN CEREBRAL PALSY

Leonchuk S.S., Shchurova E.N., Shchukin A.A., Popkov D.A.

ФГБУ «РНЦ «ВТО» им. акад. Г.А. Илизарова» Минздрава России, Курган, Россия

The authors analyzed the process of treating patients with children cerebral palsy and feet deformities by triple arthrodesis technique within acute multilevel orthopedic interventions. They treated 59 patients (101 feet). They noted the deformity correction in all the cases, as well as consolidation in the zones of the concerned foot joints, elimination of limb joint contractures on the whole. At the same time, the increase in functional potential considered in the long-term period (above one year) after the surgical intervention in 36 patients (61.02 %). The technique of foot triple arthrodesis in the system of acute multilevel orthopedic interventions in patients with children cerebral palsy allows restoring and stabilizing proper relations between bone elements of the segment, recovering limb weight-bearing, thereby allowing to provide the patient's functional potential and social adaptation.

Введение. Деформации стоп являются наиболее частым вариантом ортопедической патологии у больных ДЦП (Miller F., 2004; Cottalorda J., 2005). Многокомпонентные деформации стоп у детей старшего возраста и взрослых зачастую манифестируют болевым синдромом, изменением мягких тканей в области давления костных элементов (головка таранной кости) и являются одной из главных причин неустойчивости при вертикализации (Schwartz M.L., 2004).

Цель. Провести анализ процесса лечения больных ДЦП с деформациями стоп методом трехсуставного артродеза в рамках одномоментных многоуровневых ортопедических вмешательств.

Материалы и методы. В нашей клинике в период с апреля 2012 по январь 2015 год пролечено 59 пациентов (101 стопа) с деформациями стоп методом трехсуставного артродеза в рамках одномоментных многоуровневых ортопедических вмешательств. Средний возраст больных составил 16,4±3,2 года. Основным вариантом фиксации заинтересованных костей стопы являлся погружной остеосинтез (резьбовые спицы, компрессирующие винты) совместно с гипсовой иммобилизацией на 6-8 недель, в 3 случаях на больную конечность накладывался аппарат Илизарова для постепенной коррекции деформации сегмента. Операции на каждой конечности выполнялись с перерывом в 2-3 недели. В данной серии было выполнено в среднем 4,59 хирургических элементов на операцию.

Помимо клинических и рентгенологических методов исследования производилась количественная оценка некоторых параметров ходьбы согласно эдинбургской шкале (Edinburgh Gait Score). Классификация типов походки у пациентов, способных к самостоятельному вертикальному передвижению, производилась по Rodda J. et Graham H. (2001, 2004) Уровень двигательной активности был исследован согласно GMFCS, FMS и шкале Gillette. Показатели кровообращения в области вмешательства оценивались по данным высокочастотной допплеровской и лазерной флоуметрии.

Результаты. Во всех случаях отмечалась коррекция деформации, консолидация по зонам заинтересованных суставов стопы, устранение контрактур суставов конечности в целом. При этом в отдаленном периоде (более 1 года) после хирургического вмешательства было оценено повышение функциональных способностей у 36 пациентов (61,02 %).

Новый вариант хирургического доступа для выполнения трехсуставного артродеза, предложенный нами, позволил исключить трофические нарушения в области краев раны, которые ранее возникали при выполнении одномоментной коррекции плоско-вальгусно-отведенной деформации стопы. Физиологические исследования подтвердили сохранение нормального кровоснабжения различных слоев мягких тканей краев раны.

Выводы. Метод трехсуставного артродеза стопы в системе одномоментных многоуровневых ортопедических вмешательств у больных ДЦП позволяет восстановить и стабилизировать правильные взаимоотношения между костными элементами сегмента, восстановить опороспособность конечности, что в комплексе позволяет улучшить функциональные возможности и социальную адаптацию пациента.

КОМПЛЕКСНОЕ КОНСЕРВАТИВНОЕ ЛЕЧЕНИЕ РАХИТИЧЕСКИХ ВАРУСНЫХ И ВАЛЬГУСНЫХ ДЕФОРМАЦИЙ НИЖНИХ КОНЕЧНОСТЕЙ У ДЕТЕЙ

Мухамеджанов М.Ю., Абдиев А.А., Журабоев А.А.

COMPLEX CONSERVATIVE TREATMENT OF RICKETS-RELATED VARUS AND VALGUS DEFORMITIES OF THE LOWER LIMBS IN CHILDREN

Mukhamedzhanov M.Iu., Abdiev A.A., Zhuraboev A.A.

Республиканский центр детской ортопедии, Ташкент, Узбекистан

Different types of deformities of the lower limbs develop almost in all their parts in case of rickets-related bending deformities of the lower limbs. Children at the age of 1.5-6 years underwent treatment within the period of 2009-2014. Lower limb varus deformity observed in 241 patients, valgus – in 1008 ones. Correction of the deformity using the knee plaster casts and splints is indicated for children with non-fixed bending of the knee at the angle above 15°. This method of treatment allows to achieve the deformity correction conservatively, to avoid traumatic surgery in 83% of cases.

При рахитических искривлениях нижних конечностей формируются различные виды деформаций почти всех ее отделов. Актуальность проблемы обусловлена ростом genu valgum и genu varus в исходе рахита у детей. Вследствие нарушения оси конечностей изменяется биомеханика движений во всех суставах конечностей, что ведет в последующем к развитию деформирующих артрозов.

Материалы и методы. За период с 2009 по 2014 год лечили детей в возрасте от 1,5 до 6 лет. 241 пациент имели варусное, 1008 - вальгусное искривление конечностей. Деформация под углом 13-15º отмечена у 595 больных, свыше 15º – у 654. Деформация у всех детей была нефиксированной. Ортопедические туторы для фиксации нижних конечностей назначались на ночь. 154 пациентам с деформацией в области голеностопных суставов дополнительно была рекомендована ортопедическая обувь. Ортопедическая обувь изготавливалась индивидуально для каждого больного, менялись по мере роста детей. Один раз в три месяца пациенты осматривались ортопедом. В комплексное лечение включали ЛФК, массаж, физиопроцедуры, витамин Д, препараты кальция.

Результаты. Отдаленные результаты оценены сроки от одного года до четырех лет с момента начала лечения. Критериями эффективности лечения считали правильную походку, полный объем движений в коленных суставах, одинаковую длину конечностей, правильную их ось, отсутствие угловой, торсионной и рекурвационной деформаций костей голени и боковой подвижности в коленном суставе, а рентгенологически – отсутствие явлений деформирующего артроза, равномерность суставной щели. У 1164 больных отмечен положительный результат, при этом деформация корригирована полностью в течение 1,5 – 2 лет. У 27 больных не отмечено положительной динамики, в связи с тем, что дети носили аппарат нерегулярно. Причиной рецидива у 58 пациентов послужила неполная коррекция деформации, связанная с недоучетом нарушения торсионного развития костей голени.

Выводы. Таким образом, коррекция деформаций коленных суставов гипсовыми повязками и туторами показана детям с нефиксированным искривлением коленных суставов под углом более 15º. Данный метод лечения позволяет в 83 % случаев консервативным путем добиться коррекции деформации, избежать травматичного оперативного вмешательства.

СОВРЕМЕННЫЙ ДИФФЕРЕНЦИРОВАННЫЙ ПОДХОД К КОНСЕРВАТИВНОМУ И ОПЕРАТИВНОМУ ЛЕЧЕНИЮ БОЛЬНЫХ С ДЕФОРМИРУЮЩИМ ОСТЕОАРТРОЗОМ КОЛЕННОГО СУСТАВА

Назаренко Г.И., Кузьмин В.И., Черкашов А.М., Горохов В.Ю., Горохов М.А., Шарамко Т.Г., Шашковская Л.Н.

MODERN DIFFERENTIATED APPROACH TO CONSERVATIVE AND SURGICAL TREATMENT OF PATIENTS WITH ARTHROSIS DEFORMANS OF THE KNEE

Nazarenko G.I., Kuz'min V.I., Cherkashov A.M., Gorokhov V.Iu., Gorokhov M.A., Sharamko T.G., Shashkovskaia L.N.

Медицинский центр Банка России, Москва, Россия

We present the experience of conservative and surgical treatment of 680 patients with gonarthrosis. The differentiated approach to treatment of patients in view of the disease stage, the degree of articular dysfunction, the severity of the pain syndrome has allowed to improve the anatomical-and-functional outcomes, as well as to and to increase quality of life.

Цель. Улучшение анатомо-функциональных результатов лечения больных с деформирующим остеоартрозом коленного сустава.

Актуальность. В практической работе каждого ортопеда-травматолога довольно часто обращаются больные с гонартрозом.

Материал и методы. Мы представляем наш опыт консервативного и оперативного лечения 680 пациентов с данной патологией. Выбор метода лечения определялся стадией дегенеративного процесса, степенью нарушения функции сустава, выраженностью болевого синдрома, а также наличием сопутствующей патологии и эффективностью ранее проводимого лечения. Основной причиной обращения всех пациентов к врачу является боль. В системе комплексного консервативного лечения гонартроза для купирования болевого синдрома при всех степенях гонартроза мы однократно проводили внутрисуставное введение дипроспана

(депо-медрол) с разведением данного препарата в 20 мл. 0,5 % раствора новокаина, что позволяет уменьшить экссудативный процесс в суставе, отек и гипертрофию его оболочек. Пациентам с I - II стадией артроза с целью стабилизации болевого синдрома и профилактики прогрессирования заболевания мы широко применяем внутрисуставное введение хондропротекторов, таких как остеонил, дьюралан. Однако большая стоимость данных препаратов не всегда позволяет проводить данный курс лечения. В настоящее время для консервативного лечения остается актуальным внутрисуставное введение кислорода, ввиду простоты проведения данной процедуры. Эффективность данного метода лечения гонартроза объективно оценена с помощью измерения внутрисуставного давления (ВСД) путем оценки уровня водного столба (мм) в U – образном монометре, соединенным с иглой, введенной в коленный сустав. Отмечено колебание ВСД от 6,13 ± 0,53 мм до лечения и 8,17+0,58 мм после его завершения, что свидетельствует об улучшении эластичности капсулы и синовиальной оболочки сустава. 230 больным с гонартрозом, у которых при рентгенологическом, УЗИ и МТР - исследованиях диагностированы дегенеративное поражение менисков, внутрисуставные тела, хондромаляция проводилось оперативное лечение с применением артроскопической техники. 15 больным с выраженным болевым синдромом, стойким нарушением функции и нарушением соотношения осей сегментов конечности проведено тотальное эндопротезирование. Перспективным направлением консервативного лечения дегенеративных заболеваний коленного сустава является внедрение клеточных технологий.

Выводы

1) В клинической практике лечения больных с гонартрозом необходим дифференцированный подход в зависимости от степени поражения сустава, выраженности болевого синдрома и нарушения функции.

2) Перспективным направлением консервативного лечения дегенеративных заболеваний коленного сустава является внедрение клеточных технологий.

РЕКОНСТРУКТИВНЫЕ ОПЕРАЦИИ ПЕРЕДНЕГО ОТДЕЛА СТОПЫ

Намоконов Е.В., Мироманов А.М.

RECONSTRUCTIVE SURGERIES OF THE FOREFOOT

Namokonov E.V., Miromanov A.M.

ГБОУ ВПО «Читинская Государственная медицинская академия» Минздрава России, Чита, Россия

We analyzed the results of surgical treatment of 122 patients with acquired deformity of the forefoot. The use of *Stoffella* and *Scarf* methods of surgical treatment for transverse platypodia appears to be the most optimal way, which significantly improves the patients' quality of life.

Приобретенная деформация переднего отдела стопы является многокомпонентной вариабельной деформацией, склонной к прогрессированию. В большинстве случаев она дебютирует с вальгусной деформации первого пальца, к которой в дальнейшем присоединяется «распластанность» переднего отдела стопы, молоткообразная и (или) когтеобразная деформация II-IV, варусная - V пальцев стопы.

Цель. Оценить результаты хирургического лечения пациентов с поперечным плоскостопием.

Материалы и методы. Проведен анализ результатов хирургического лечения 122 пациентов с приобретенной деформацией переднего отдела стоп в травматологических отделениях г. Читы с 2012 по 2014 год. Возраст больных составил от 25 до 75 лет, при этом оперативные вмешательства выполнены на одной стопе у 86 пациентов, на двух стопах у 36 пациентов. В зависимости от метатарзального угла, конгруэнтности I плюснефалангового сустава, деформации других пальцев стопы, пациентам были выполнены следующие оперативные

вмешательства: 6 больным выполняли варианты остеопластических операций в зоне I плюснефалангового сустава с выполнением латерального релиза без корригирующих остеотомий плюсневой кости; корригирующие остеотомии I плюсневой кости (при II—IV степени деформации выполняли корригирующую остеотомию проксимального метаэпифиза I плюсневой кости с внедрением клина в основание с последующей фиксацией фрагментов трансартикулярно проведенной спицей - 45 больным (операция по Logroscino)); диафизарные остеотомии: «Chevron» – на 30 стопах, «Stoffella» – 12 стопах, «Scarf» – 29 стопах.

Результаты. Наиболее эффективными были варианты операций корригирующей остеотомии диафиза первой плюсневой кости методами «Stoffella» и «Scarf». Использование данных методик позволило достичь максимально прочной фиксации фрагментов и оптимизировать условия для костной консолидации без использования внешней иммобилизации.

Заключение. Использование методов хирургического лечения «Stoffella» и «Scarf» при поперечном плоскостопии являются наиболее оптимальными и значительно улучшают качество жизни пациентов.

СИСТЕМООБРАЗУЮЩИЕ ВЛИЯНИЯ НА ПРОЦЕСС ФУНКЦИОНАЛЬНОЙ РЕАБИЛИТАЦИИ ПРИ ЧРЕСКОСТНОМ ОСТЕОСИНТЕЗЕ

Насыров М.З., Тертышная М.С., Чакушина И.В., Домрачева С.Л.

SYSTEMIC INFLUENCES ON THE PROCESS OF FUNCTIONAL REHABILITATION UNDER TRANSOSSEOUS OSTEOSYNTHESIS

Nasyrov M.Z., Tertyshnaia M.S., Chakushina I.V., Domracheva S.L.

ФГБУ «РНЦ «ВТО» им. акад. Г.А. Илизарова» Минздрава России, Курган, Россия

The study group consisted of 276 patients. We established the protocols of functional rehabilitation (FR). When performing FR measures under transosseous osteosynthesis the systemic process demonstrated to be important as a stimulator of reparative osteogenesis. The system suggests an individual approach, a wide range of the criteria for proceeding to further stages, stable psychological support, the account of pain factor, controlling the condition of soft tissues, efficient configurations of the fixator, the optimal scope of orthopedic objectives for a treatment stage.

Стимулирующее влияние физических нагрузок на репаративный остеогенез исчерпывающе доказано исследованиями в процессе разработки метода Илизарова (Илизаров Г.А., 1977, Аранович А.М. с соавт., 2002, Попков А.В., 2011, Щуров В.А. с соавт., 2004, Шеин А.П. с соавт., 1994, Дьячкова Г.В., 2004 и др.). Полученные результаты обосновали замену иммобилизационной концепции послеоперационной реабилитации ортопедо-травматологических больных на мобилизационную. Однако функциональная активность после операции чрескостного остеосинтеза обусловлена рядом технологических и клинических факторов, изучение и систематизация которых и явилось **целью** данного исследования, проведённого в рамках создания клинических протоколов функциональной реабилитации (ФР).

Материал исследования. В группу исследования вошло 276 пациентов, из них 229 - ортопедического профиля. Всем пациентам были проведены корректирующие, удлиняющие или комбинированные операции. В 71,1 % случаев выполнялась остеотомия 2 и более сегментов. С переломами длинных костей наблюдалось 47 взрослых пациентов.

Методы исследования: эмпирический, динамометрия, ангулометрия, тестирование, клинико-статистический. В процесс эмпирического исследования в качестве экспертов и «измерительных приборов» было вовлечено 24 специалиста-реабилитолога с опытом работы от 2 до 45 лет.

Влияние каждого параметра на процесс ФР, а именно, на опорность, ходьбу и движения в суставах оценивали по 10-балльной шкале. При этом отсутствие влияния фактора оценивали в 0 баллов, при 10 баллах влияние фактора не позволяло проводить ФР.

Результаты и обсуждение

Статистически обработанные результаты измерений представлены в таблице.

Динамика влияния клинических и технологических факторов на функции

Факторы влияния	Опорность						Амплитуда						Походка					
	ортопедия			травма			ортопедия			травма			ортопедия			травма		
	О	Д	Ф	О	Д	Ф	О	Д	Ф	О	Д	Ф	О	Д	Ф	О	Д	Ф
Боль в опер. ране	9,2	6,5	2,3	9,1	7,3	2,1	9,3	7,2	4,0	9,1	7,1	3,7	9,5	7,5	3,2	9,1	7,4	2,1
Боль в области спиц	9,0	7,8	3,7	9,1	8,1	3,8	9,2	7,6	5,0	9,4	7,4	4,8	9,2	7,7	4,2	9,2	7,9	3,7
Психотип	9,2	8,8	7,2	9,4	8,9	6,8	9,0	8,0	7,3	9,2	8,0	6,9	8,9	7,6	5,9	9,2	7,8	5,1
Мягкие ткани	7,8	7,9	5,0	8,2	8,1	4,7	8,3	6,9	5,4	8,6	7,1	4,9	8,0	7,4	4,9	8,4	7,1	4,1
Конструкция аппарата	7,8	6,1	4,3	8,1	7,1	4,2	8,5	7,6	5,2	8,8	7,7	6,4	8,1	6,6	4,7	8,4	7,4	4,8
Проведение спиц	5,3	5,1	3,2	5,2	5,1	3,4	9,4	8,9	8,2	9,1	8,7	8,1	9,2	8,8	7,7	9,1	8,5	7,5
Исходные проблемы	9,1	7,5	5,7	-	-	-	8,1	7,9	7,0	-	-	-	9,2	7,5	4,7	-	-	-

Периоды: **О**-послеоперационный, **Д**- дистракции, **Ф**- фиксации

Боль – основной ограничитель мероприятий ФР. При значениях <9 становилось возможным проведение лечебной физкультуры. При значениях <5 боль практически не оказывала влияние на функции. Боль в области спиц имела меньшее значение после операции, но её роль возрастала в период дистракции.

В психологической поддержке пациенты нуждались весь период лечения, особенно в острый период травматической болезни и при продолжительном лечении

Состояние мягких тканей существенно влияло на реабилитацию в послеоперационном периоде и в процессе дистракции, в меньшей степени в период фиксации.

Конструктивные особенности не имели высокого значения в послеоперационном периоде, но оставались весомыми в период фиксации, ограничивая мобильность.

Характер проведения спиц значимо влиял на подвижность в суставах и походку.

Исходные функциональные проблемы теряли значимость по мере решения ортопедических задач, особенно в отношении походки.

Изучаемые факторы сформировали специфический перечень приёмов ФР: в кровати с помощью устройств маятникового типа, антигравитационные мероприятия, лечение положением, приёмы эластичной декомпрессионной тракции. Основная форма ЛФК - индивидуальное занятие.

Выводы. Таким образом, при проведении мероприятий ФР в условиях чрескостного остеосинтеза важен системный процесс как стимулятор репаративного остеогенеза. Система предполагает индивидуальный подход, широкий диапазон критериев перехода на последующие этапы, стабильную психологическую поддержку, учёт фактора боли, контроль состояния мягких тканей, рациональные компоновки аппарата, оптимальные объёмы ортопедических задач на этап лечения.

ЛЕЧЕНИЕ ДИАБЕТИЧЕСКОЙ ОСТЕОАРТРОПАТИИ

Норчаев Ж.А.

TREATMENT OF DIABETIC OSTEOARTHROPATY

Norchaev Zh.A.

Ташкентская Медицинская Академия, Ташкент, Узбекистан

The author has proposed the regimen of diabetic osteoarthropathy treatment which supplements traditional measures and includes recovering bone tissue chemical structure and surgical interventions in order to eliminate the focus of destruction and the areas of excessive pressure. The treatment performed according to the regimen proposed allowed to reduce the incidence of femoral high amputations up to 9.3 %, as well as to maintain the foot weight-bearing function up to 85.1 %.

Цель. Улучшить результаты лечения больных с диабетической остеоартропатией.

Материал и методы. Под наблюдением находились 121 больной с диабетической остеоартропатией (ДОАП). 34 больным (1 группа) проведена традиционная терапия, которая включала коррекцию гликемии, коагулопатии, ишемических расстройств, улучшение реологических свойств крови, дезинтоксикационную, общеукрепляющую и антибиотикотерапию, оперативное вмешательство по показаниям.

87 больным (2 группа) лечение проведено по разработанной нами схеме, которая дополняла традиционную терапию и включала восстановление химической структуры костной ткани (антирезорбтивные препараты, препараты кальция и витамина Д) и хирургическое вмешательство. Выполненные оперативные вмешательства носили радикальный характер, преследовали цель ликвидации очага деструкции и участков повышенного давления и были направлены на предупреждение рецидивов гнойно-некротического процесса.

Результаты и обсуждение. В 1 группе купирование гнойно-некротического процесса в стопе (ГНПС) отмечено у 3 (8,8 %) больных. Отграничение ГНПС наблюдали у 31 (91,2 %) больного, которым проведены оперативные вмешательства. После первично проведенных операций выздоровление наступило у 9 (29,0 %) больных. Летальность составляла 8,8 %. Рецидив ГНПС отмечен у 19 (61,3 %) больных, которым проведены 76 повторных операций. Ампутации бедра выполнены 13 (38,2 %) больным. В общей сложности больным 1 группы выполнены 75 операций или 2,4 операции на 1 больного. Сохранить опорную функцию стопы удалось у 18 (52,9 %) больных.

Во 2 группе купирование ГНПС отмечено у 21 (24,1 %) больного. Летальность составляла 4,6 % (4 больных). Отграничение ГНПС наблюдали у 62 (71,3 %) больных, которым проведены оперативные вмешательства. После первично проведенных операций выздоровление наступило у 45 (72,6 %) больных. Рецидив ГНПС отмечен у 17 (27,4 %) больных, которым проведены 22 повторные операции. Всего ампутации бедра выполнены 8 (9,2 %) больным. В общей сложности выполнены 84 операции или 1,4 операции на 1 больного. Сохранить опорную функцию стопы удалось у 75 (86,2 %) больных.

Выводы

1. Операции при ДОАП должны быть радикальными и направленными на ликвидацию очага деструкции и участков избыточного давления в стопе.

2. Необходимым условием лечения ДОАП является применение комбинированной терапии с целью сохранения и восстановления структуры костей стопы.

ХИМИЧЕСКИЙ АНАЛИЗ КОСТЕЙ ПРИ СИНДРОМЕ ДИАБЕТИЧЕСКОЙ СТОПЫ

Норчаев Ж.А.

BONE CHEMICAL ANALYSIS FOR DIABETIC FOOT SYNDROME

Norchaev Zh.A.

Ташкентская медицинская академия, Ташкент, Узбекистан

The article deals with studying the osteoarticular system condition for diabetic foot syndrome. We performed foot bone chemical investigation. Foot bones have been revealed to undergo marked changes still at the initial stages of pyo-necrotic process. As it has been established, destructive changes are observed in the bone parts where the content of calcium is below 2% reduced.

Цель. Изучить химический состав костей у больных с синдромом диабетической стопы.

Материал и методы. Содержание микроэлементов определяли в костях стопы у 18 больных сахарным диабетом, подвергшихся оперативным вмешательствам по поводу гнойно-некротических процессов в нижних конечностях. Исследованию подвергались как участки некроза, так и относительно здоровая костная ткань вблизи некротического процесса.

Определение содержания свинца, цинка, фосфора, кальция в предварительно озолированных костных тканях проводили титриметрическим методом.

Результаты и обсуждение. В некротически измененном участке кости отмечалось достоверное снижение содержания кальция до 2,078±0,005 %, фосфора до 1,42±0,037 %, магния 0,67±0,016 %, цинка 0,01±0,00 1% и натрия 0,71±0,026 % ($p<0,05$). В относительно здоровых участках удаленных костей стопы наблюдали недостоверное снижение кальция до 2,82±0,1 %, фосфора до 2,01±0,05 % и цинка до 0,0022±0,001 % ($p>0,05$). Содержание магния и натрия в относительно здоровых участках костей стопы не отличались от нормальных значений (0,91±0,05 и 1,2±0,02 соответственно). Результатами химического анализа установлено, что гнойно-некротические (деструктивные) изменения в стопе у больных сахарным диабетом встречаются при содержании кальция и фосфора в костной ткани менее 2 %. При этом надо отметить, что изменения минерального состава костей не отражались на содержании кальция и фосфора в крови.

Вывод. Гнойно-некротические процессы в стопе у больных сахарным диабетом наблюдаются при снижении содержания кальция и фосфора в костной ткани менее 2 %, что соответствует потере костной массы более 25-30 %.

ДИАБЕТИЧЕСКАЯ НЕЙРООСТЕОАРТРОПАТИЯ

Норчаев Ф.Ж., Норчаев Ж.А.

DIABETIC NEUROOSTEOARTHROPATHY

Norchaev F.Zh., Norchaev Zh.A.

Ташкентская Медицинская Академия, Ташкент, Узбекистан

The authors have studied the causes of developing pathological changes in foot bones of 121 patients with diabetes mellitus. As it has been established on the basis of clinical investigations, diabetic polyneuropathy forms the basis of diabetic osteoarthropathy pathogenesis. The leading units in diabetic osteoarthropathy pathogenesis have been proved to be two competing theories – neurotraumatic and neurovascular.

Материал и методы. Исследования проведены у 121 больного с диабетической остеоартропатией (ДОАП). Изучение патогенеза ДОАП было построено на анализе клинических проявлений и результатов инструментальных исследований.

Результаты. При анализе клинических признаков имели место проявления различных видов нейропатии. Деформации пальцев и стопы, как проявление дистальной моторной нейропатии, встречались у всех обследованных больных. Атрофия мышц стопы и голени, которые наблюдались у 100 % больных, привели к перераспределению мышечного тонуса в пользу экстензоров и развитию деформации стопы. При осмотре стопы отмечалось наличие клювовидной деформации пальцев, выступание головок метатарзальных костей, вальгусная или варусная деформация стопы, поперечно-продольное плоскостопие у 100 % обследованных больных. Все больные жаловались на измененную походку (чувство провала, хруста). Деформация и сопутствующее ей нарушение походки способствовали изменению точек опоры и появлению патологических точек повышенного давления (верхушки пальцев, проекции головок плюсневых костей, тыльная поверхность межфаланговых суставов). В зоне повышенного давления в последующем у 84,3 % больных образовались участки гиперкератоза (мозоли). Клювовидная деформация пальцев, вальгусная и варусная деформации стопы явились причиной образования трофических язв и свищей у 31,4, 28,9 и 22,3 % больных соответственно. 75,2 % больных с ДОАП при поступлении предъявляли жалобы, характерные для дистальной сенсорной нейропатии (снижение или отсутствие болевой, температурной, тактильной и вибрационной чувствительности). Чувство онемения, парестезии и судороги, исчезающие при ходьбе, отмечали 70,2 % больных. Снижение или отсутствие чувствительности привело к потере

адекватной оценки поражающих факторов. Другим патогномоничным симптомом ДОАП являлся отек нижней конечности, чаще односторонний, который наблюдался у 100 % обследованных больных.

Основными причинами развития гнойно-некротического процесса при ДОАП служат факторы, непосредственно связанные с наличием сенсорной, моторной и автономной нейропатии.

Таким образом, проведенными нами исследованиями установлено, что в патогенезе ДОАП присутствуют элементы как нейротравматической, так и нейрососудистой теории.

Вывод. Основными причинами развития гнойно-некротических процессов при ДОАП служат факторы, связанные с диабетической нейропатией.

ЛЕЧЕНИЕ ПЛОСКОВАЛЬГУСНОЙ ДЕФОРМАЦИИ СТОПЫ МЕТОДОМ КОРРИГИРУЮЩИХ ОСТЕОТОМИЙ

Носов О.Б., Качесов А.В.

TREATMENT OF FOOT PLANUM VALGUS USING THE METHOD OF CORRECTING OSTEOTOMIES

Nosov O.B., Kachesov A.V.

ФГБУ Приволжский федеральный медицинский исследовательский центр Минздрава России, Нижний Новгород, Россия

We have presented our early experience in foot planum valgus treatment performing osteotomy of calcaneal and medial cuneiform bones combined with the tendon-ligamentous system plasty. We have evaluated the results of treatment by AOFAS and FAAM questionnaires.

Актуальность. Наиболее грубой и наименее изученной статической деформацией заднего отдела стопы остается плосковальгусная деформация, частота которой среди взрослого населения составляет от 15 до 28 %. Наиболее распространенными операциями являются двух- и трехсуставной артродезы. Замыкание таранно-пяточного, пяточно-кубовидного и таранно-ладьевидного суставов значительно снижает рессорную функцию стопы.

Цель. Оценить результаты применения корригирующей удлиняющей латеральной остеотомии пяточной кости в сочетании с корригирующей остеотомией медиальной клиновидной кости и пластикой таранно-ладьевидной связки и сухожилия задней большеберцовой мышцы.

Материал и методы. В микрохирургическом отделения ФГБУ ПФМИЦ Минздрава России в 2014 году были выполнены реконструкции по поводу плосковальгусной деформации стопы у 3 пациентов на 4 стопах. Средний возраст 35,7 года. Показанием к хирургической коррекции была деформация второго типа по Миерсону, таранно-1-плюсневый угол более 20 градусов, наклон пяточной кости более 10 градусов, угол таранно-ладьевидного соотношения более 10 градусов, вальгусная установка пятки более 10 градусов.

Всем пациентам выполнена операция: корригирующая латеральная удлиняющая остеотомия пяточной кости (по типу Эванса), корригирующая остеотомия медиальной клиновидной кости (по типу Коттон), сборивающая пластика таранно-ладьевидной связки, сухожилия задней большеберцовой мышцы. В послеоперационном периоде всем пациентам проводили гипсовую иммобилизацию на срок не менее 8 недель с ранним началом физиотерапевтического лечения, лечебной физкультуры. Пациенты наблюдались в течение от 3 до 6 месяцев. Оценивали клинические исходы по опросникам AOFAS hindfoot (American Orthopaedic Foot & Ankle Society**),** FAAM (Foot and ankle ability measure).

Результаты и обсуждение. До операции средний балл по шкале AOFAS- 48,4; по шкале FAAM – 41,1. В послеоперационном наблюдении через 3 месяца: AOFAS составил 65,3 балла,

FAAM – 46,9 балла; спустя 6 месяцев AOFAS – 75,1, FAAM – 51,6. Это свидетельствует о значительной эффективности выполненных реконструктивных операций.

Выводы. Корригирующая удлиняющая латеральная остеотомия пяточной кости в сочетании с корригирующей остеотомией медиальной клиновидной кости и применение пластики таранно-ладьевидной связки и сухожилия задней большеберцовой мышцы позволяют устранить деформации и получить хороший функциональный результат.

РЕЗУЛЬТАТЫ ЛЕЧЕНИЯ ВРОЖДЕННЫХ БРАХИМЕТАТАРЗИЙ, ОСЛОЖНЕННЫХ HALLUX VALGUS

Равшанов Ш.Н.

THE RESULTS OF TREATING CONGENITAL BRACHYMETATARSIAS COMPLICATED BY HALLUX VALGUS

Ravshanov Sh.N.

Научно-исследовательский институт травматологии и ортопедии, Ташкент, Узбекистан

The author analyzed the results of treatment of 35 patients (59 feet) at the age of 11-26 years with brachymetatarsia. Patients of Group 1 – below 14 years, those of Group 2 – above 14 years. The author's technique of transosseous osteosynthesis for congenital brachymetatarsia correction used. The results evaluated in complex according to AOFAS scale before and after treatment. After treatment the parameters by AOFAS scale improved significantly in the patients of both age-related groups.

Брахиметатарзия входит в группу аномалий, характеризующихся изменением величины и длины луча стопы, при котором имеет место аномальное преждевременное сращение ростковой зоны плюсневой кости, вследствие чего в дальнейшем происходит ее укорочение. Кроме укорочения пальца часто эти больные жалуются и отмечают смещение пальцев ног (особенно I и V пальцев). Основным методом лечения этой патологии является оперативный. В настоящее время в отделении подростковой ортопедии НИИТО МЗ РУз создана методика чрескостного остеосинтеза для коррекции врожденных брахиметатарзий. В доступной литературе отсутствуют сообщения, посвященные изучению взаимосвязей врожденных брахиметатарзий и hallux valgus.

Поэтому **целью** данной работы является освещение рентгенологических ангулометрических и линейных показателей стоп при брахиметатарзии, осложненных hallux valgus, а также изучение результатов хирургического лечения этих больных.

Материалы и методы. В отделении подростковой ортопедии НИИТО МЗ РУз в период с 2006 по 2013 год лечились 35 больных (59 стоп) с брахиметатарзией (30/29) в возрасте от 11 до 26 лет. Все больные были женского пола. У многих больных болезнь диагностировали в 7-10 летнем возрасте. 8 больных были с билатеральной брахиметатарзией III-IV плюсневых костей, 16 - с билатеральным укорочением IV, с правосторонней гипоплазией IV плюсневой кости было 5 больных, с левосторонней - 6 больных. При оценке степени тяжести деформации мы придерживались наиболее распространенной шкалы AOFAS. Всем больным произведена рентгенография стопы в прямой проекции до и после аппаратно-хирургического лечения.

В группу обследования вошли больные с брахиметатарзиями, у которых диагностирована hallux valgus различной степени. Эти больные разделены на 2 группы в зависимости от возраста. В первую группу вошли больные с данной патологией до 14 лет, а во вторую старше 14 лет. Все больные были прооперированы предлагаемой методикой чрескостного остеосинтеза по Илизарову - остеотомия укороченной плюсневой кости и остеосинтез аппаратом. Основная задача лечения заключалась в ликвидации косметического дефекта - удлинение плюсневой кости. В I группу вошли 7 больных (13 стоп- 5/8) с вальгусным отклонением первого пальца с углом M1P1 более 27,17±1,1 и углом M1M2 14,0±1,9. Показатели по шкале AOFAS составили 46,3±4,2 балла до лечения. Во II группу вошли 9 больных (15 стоп- 6/9) с вальгусным

отклонением первого пальца – также с углом M1P1 29,02±1,1°и углом M1M2 17,0±2,1°. Показатели по шкале AOFAS во второй группе составили в среднем 40,5±3,2 балла.

Результаты и обсуждение. Средние сроки фиксации аппаратами составили у наших больных 102,5±14 суток. Результаты оперативного лечения изучены в срок от 1 года до 7 лет. Все результаты оценивались комплексно по шкале AOFAS до и после лечения. У всех больных удлиняемый сегмент консолидировался. Показатели суммарного клинического индекса до и после оперативного лечения (M±m) составили в первой группе: угол вальгусного отклонения первого пальца снизился в среднем на 11,57° (42,5 %) - 15,6±1,4°, а угол варусного отклонения первой плюсневой кости – на 5,8° (41,4 %) - 8,2±2,1°. Показатели по шкале AOFAS повысились в среднем на 42,9 балла - до 86,4±2,5.

Показатели суммарного клинического индекса до и после оперативного лечения (M±m) составили во второй группе: угол вальгусного отклонения первого пальца снизился в среднем на 7,92° (27,3 %) - до 21,1±0,9°, угол варусного отклонения первой плюсневой кости – на 4,8° (28,2 %) - до12,2±1,4°. Показатели по шкале AOFAS повысились в среднем на 39,7 балла - до 80,2±7,9.

Таким образом, оперативное пособие у больных с брахиметатарзией осложненным с hallux valgus должно быть ранним, что подтверждают наши результаты.

ПРОФИЛАКТИКА ПРОГРЕССИРОВАНИЯ ГОНАРТРОЗА У БОЛЬНЫХ С ВАРУСНЫМИ ДЕФОРМАЦИЯМИ НИЖНИХ КОНЕЧНОСТЕЙ

Решетников А.Н.[1], Решетников Н.П.[2], Афанасьев Д.В.[3], Адамович Г.А.[1]

PREVENTION OF PROGRESSING GONARTHROSIS IN PATIENTS WITH LOWER LIMB VARUS DEFORMITIES

Reshetnikov A.N.[1], Reshetnikov N.P.[2], Afanas'ev D.V.[3], Adamovich G.A.[1]

[1]ГБОУ ВПО «ГМУ им. В.И. Разумовского Минздрава России», [2]ФБГУ «СарНИИТО Минздрава России», [3]ГУЗ «Городская клиническая больница № 9», Саратов, Россия

The authors proposed a technique for preventing the progression of initial stage gonarthrosis in patients with lower limb varus deformities by the combined use of limb axis surgical correction and chondroprotectors.

Цель. Улучшение результатов лечения больных гонартрозом путём разработки способа комплексного лечения, включающего оперативное устранение деформации голеней и медикаментозную стимуляцию регенерации суставного хряща.

Материалы и методы. Обследованы 76 пациенток в возрасте 21-48 лет, лечившихся по поводу гонартроза первой стадии с варусной деформацией нижних конечностей (5-14°).

Во время операции под эпидуральной анестезией проводили спицы в проксимальном и дистальном метафизах голеней и закрепляли в двух кольцевых опорах аппарата Илизарова, которые соединяли четырьмя стержнями. Производили поперечные остеотомии только большеберцовых костей.

В послеоперационном периоде проводили коррекцию оси голеней до нормокоррекции, и одновременно пациентки перорально принимали в течение 6 месяцев хондропротектор «АРТРА» по прилагаемой к препарату инструкции.

Результаты. Результаты электромиографии (ЭМГ) пациентов свидетельствовали об изменении функциональной активности мышц бедра и голени. Так, амплитуда ЭМГ-кривых m. biceps femoris и m. tibialis anterior была соответственно в 2,4 и 2,5 раза ($p<0,05$) ниже показателей нормы. ЭМГ-мониторинг через 6 месяцев после оперативного лечения не выявил достоверной асимметрии показателей электрогенеза мышц бедра и голени, что свидетельствовало о восстановлении уровня электрической активности мышц оперированных конечностей.

Анализ результатов изучения статических, кинематических и динамических показателей функции нижних конечностей показал, что максимальное отклонение проекции общего центра тяжести от сагиттальной плоскости составляло в среднем 18,09 мм, а отклонение от горизонтальной плоскости - 1,55 мм. Используемая при этом площадь опоры превышала её значение в норме в среднем на 460 мм^2. После операции приблизились к норме показатели симметрии и устойчивости: максимальные отклонения от сагиттальной плоскости составляли в среднем 3,8 мм, а от горизонтальной плоскости - 0,94 мм. Площадь опоры приобрела значения более близкие к норме с превышением её в среднем на 134 мм^2. Эти данные были получены на фоне значительно более высокого показателя коэффициента ритмичности ходьбы, изменившего свои значения от 0,77 до 0,84.

Результаты ультразвукового исследования показали, что через 6 месяцев после проведённого лечения высота суставного хряща коленных суставов осталась на прежнем уровне, то есть хрящ более не деградировал.

Результаты лечения оценивались не только с использованием объективных, но и субъективных критериев. Результат лечения считали хорошим, когда деформация была полностью устранена и боли в коленных суставах полностью купировались; удовлетворительным, когда пациентки были не вполне довольны лечением в связи с периодически возникающими болями в коленных суставах при ходьбе на 3-4 км. Неудовлетворительными считали результаты при сохранении болей или рецидиве деформации.

Хорошие результаты лечения отмечены у 97,4 % пациенток, удовлетворительные - у 2,6 %.

Заключение. Лечение больных с начальными стадиями гонартроза вследствие варусной деформации голеней должно быть комплексным: хирургическим (деваризирующая остеотомия голени) и медикаментозным - прием хондропротекторов не менее 6 месяцев.

КРИТЕРИИ ОТБОРА КЛИНИЧЕСКИХ РЕКОМЕНДАЦИЙ, УТВЕРЖДЕННЫХ К ПРИМЕНЕНИЮ МЕДИЦИНСКИМИ ПРОФЕССИОНАЛЬНЫМИ НЕКОММЕРЧЕСКИМИ ОРГАНИЗАЦИЯМИ

Рошаль Л.М., Старченко А.А., Гришина Н.И., Макарова И.Г., Тарасова О.В.

CRITERIA OF SELECTING THE CLINICAL RECOMMENDATIONS APPROVED FOR USE BY MEDICAL PROFESSIONAL NON-PROFIT ORGANIZATIONS

Roshal' L.M., Starchenko A.A., Grishina N.I., Makarova I.G., Tarasova O.V.

НП «Национальная медицинская палата», «РГС-Курган-Медицина», Курган, Россия

The work highlights the problems related the main criteria of the assessment of rendering medical care to patients: quality of medical care, the criteria based on the requirements to physician clinical thinking, the requirements to patient cure, the criteria of medical and economic efficiency.

Анализ клинических рекомендаций (протоколов лечения), утвержденных в соответствии с нормой статьи 76 Закона РФ № 323-ФЗ медицинскими профессиональными некоммерческими организациями, показывает, что с целью своевременного и надлежащего осуществления экспертной деятельности в системе ОМС необходима разработка критериев отбора клинических рекомендаций (протоколов лечения) и создание совместной комиссии для рассмотрения и утверждения указанных предложений по критериям отбора.

К критериям отбора клинических рекомендаций должны быть отнесены следующие:

1. Критерии, основанные на определении качества медицинской помощи (статья 2 Закона РФ № 323-ФЗ): а) наличие обоснованных статистических данных о временных параметрах начала оказания медицинской помощи, хронометража проведения основных диагностических и лечебных мероприятий («своевременность оказания медицинской помощи»); б) наличие и

описание методов диагностики, применение которых с 95 % доверительным интервалом позволит установить правильный диагноз («правильность выбора методов диагностики»); в) наличие и описание методов дифференциальной диагностики и алгоритм (последовательность) их ведения, применение которых с 95 % доверительным интервалом позволит установить правильный дифференциальный диагноз («правильность выбора методов диагностики»); г) наличие и описание методов лечения, применение которых с 95 % доверительным интервалом позволит начать требуемое правильное лечение («правильность выбора методов лечения и реабилитации»); д) наличие и описание методов лабораторной и инструментальной диагностики и алгоритм (последовательность) их ведения, применение которых с 95 % доверительным интервалом позволит осуществить правильную требуемую коррекцию проводимой терапии («правильность выбора методов лечения и реабилитации»); е) наличие принципов планирования результата оказания медицинской помощи («степень достижения запланированного результата»); ж) наличие критериев достижимости различных результатов оказания медицинской помощи («степень достижения запланированного результата»); з) перечень, описание, условия возникновения (причины) и меры профилактики наиболее часто встречающихся дефектов при оказании медицинской помощи при данной нозологии, которая рассматривается данным клиническим проколом.

2. Критерии, основанные на требованиях клинического мышления врача, изложенные в статье 20 Закона № 323-ФЗ: - «риск и последствия вмешательств».

3. Требования к курации пациента (частота осмотра лечащим врачом, частота обходов заведующим отделением, осмотр оперирующим хирургом до операции и в послеоперационном периоде и т.д.).

4. Критерии медико-экономической эффективности рекомендаций, проверяемые по результатам достижения лучшего статистического клинического результата (выздоровление, осложнение, отсутствие эффекта, летальный исход) при наименьших экономических затратах.

ПРИМЕНЕНИЕ ЭКСТРАКОРТИКАЛЬНОГО ФИКСАТОРА ПРИ ЧРЕСКОСТНОМ ОСТЕОСИНТЕЗЕ БЕДРЕННОЙ КОСТИ

Сабиров Ф.К.[1], Соломин Л.Н.[1], Лебедков И.В.[2]

THE USE OF EXTRACORTICAL FIXATOR FOR TRANSOSSEOUS OSTEOSYNTHESIS OF THE FEMUR

Sabirov F.K.[1], Solomin L.N.[1], Lebedkov I.V.[2]

[1]ФГБУ «РНИИТО им. Р.Р. Вредена» Минздрава России, [2]Санкт-Петербургский Государственный Университет, Санкт-Петербург, Россия

An extracortical fixator is a device which allows fixing a bone fragment containing a foreign body (pin, femoral component of the implant) to the support of external fixator without the necessity of perforating cortical plates and bone marrow cavity. Its use simplifies performing of femoral “assisting” external fixation, consecutive using transosseous and locked intramedullary osteosynthesis – “device followed by nail” technique, femoral lengthening over nail, defect filling over nail.

Цель. Изучить результаты применения экстракортикального фиксатора при лечении пациентов с деформациями, дефектами и переломами (в том числе перипротезными) бедренной кости.

Материалы и методы. ЭФ был использован при лечении 52 пациентов, средний возраст которых составил 38,09±15,32 года (от 13 до 75 лет). У 20 пациентов применялась методика АсВФ для блокируемого интрамедуллярного остеосинтеза. Для лечения сложных деформаций у 9 пациентов использовалась методика АЗГ. Для устранения неравенства длины конечностей 8 пациентам выполнено УПГ бедренной кости. У 4 пациентов применено ЗДПГ. Коррекция перипротезной деформации (КПД) произведена у 5 пациентов. Остеосинтез перипротезных переломов (ПП) был выполнен 6 пациентам.

Результаты и обсуждение. При “АсВФ” положительный результат достигнут во всех случаях. Продолжительность оперативного вмешательства при этом составила в среднем 216,1 ± 69,2 (140 - 365) минуты. Период коррекции деформации при методике “АЗГ” продолжался от 8 до 66 дней (в среднем 20,5 ± 7,6 дня). Период остеосинтеза в аппарате внешней фиксации составил в среднем 97 ± 108,45 (8 – 287) дня. При методике «УПГ» удлинение продолжалось в среднем 40,85 ± 6,1 (20 - 65) дня. Период остеосинтеза в аппарате внешней фиксации составил в среднем 64,4 ± 45,1 (14 – 153) дня. При использовании методики «ЗДПГ» период замещения составил в среднем 84 ± 24,9 (21 - 140) дня. Период остеосинтеза в аппарате внешней фиксации составил в среднем 103,75 ± 29,2 (26 – 164) дня. Остаточное укорочение составило 7,25 ± 2,4 см. Сроки использования ЭФ при КПД составили от 128 до 353 дней (в среднем 249,8 ± 86,1 дня). Продолжительность коррекции составила в среднем 29,6±4,3 (24-35) дня. Период остеосинтеза в аппарате внешней фиксации при лечении ПП составил в среднем 166,5 ± 106,4 (45 – 258) дня. Наблюдались следующие осложнения: перелом ЭФ (1 случай) и нестабильность устройства (2 случая); на результат лечения они не повлияли. В 1 случае возникло воспаление мягких тканей в области ЭФ, потребовавшее его удаления и перемонтажа АВФ.

Выводы. ЭФ упрощает и повышает эффективность внешней фиксации при наличии в костномозговой полости инородного тела.

ПОДХОДЫ К ФОРМИРОВАНИЮ ЕДИНЫХ ТРЕБОВАНИЙ ПРИ ПРОВЕДЕНИИ ВНУТРЕННЕГО, ВЕДОМСТВЕННОГО И ВНЕВЕДОМСТВЕННОГО КОНТРОЛЯ КАЧЕСТВА МЕДИЦИНСКОЙ ПОМОЩИ

Сазонова Н.В.[1], Макарова И.Г.[2]

APPROACHES TO FORMING THE UNIFORM REQUIREMENTS WHEN UNDERTAKING THE INTERNAL, DEPARTMENTAL AND NON-DEPARTMENTAL CONTROL OF MEDICAL CARE QUALITY

Sazonova N.V.[1], Makarova I.G.[2]

[1]ФГБУ ФГБУ «РНЦ «ВТО» им. акад. Г.А. Илизарова» Минздрава России,
[2]Филиал ООО «Росгосстрах-Медицина»-«Росгосстрах-Курган-Медицина», Курган, Россия

The authors considered the problems of controlling the rendering medical care. They analyzed the cases of improper rendering care to patients, as well as defined their causes.

Основополагающим документом, регулирующим отношения, возникающие в сфере охраны здоровья граждан в Российской Федерации, является Федеральный закон от 21.11.2011 №323-ФЗ (ред. от 25.06.2012) «Об основах охраны здоровья граждан в Российской Федерации».

Впервые в вышеназванном Федеральном законе закреплено понятие качество медицинской помощи как совокупность характеристик, отражающих своевременность оказания медицинской помощи, правильность выбора методов профилактики, диагностики, лечения и реабилитации при оказании медицинской помощи, степень достижения запланированного результата.

Порядок организации и проведения ведомственного контроля качества и безопасности медицинской деятельности устанавливается уполномоченным федеральным органом исполнительной власти. Контроль объемов, сроков, качества и условий предоставления медицинской помощи по обязательному медицинскому страхованию реализуется посредством медико-экономического контроля, медико-экономической экспертизы и экспертизы качества медицинской помощи (далее ЭКМП).

ЭКМП проводится в определенных законодательством случаях путем проверки соответствия предоставленной застрахованному лицу медицинской помощи договору на

оказание и оплату медицинской помощи по обязательному медицинскому страхованию, порядкам оказания медицинской помощи и стандартам медицинской помощи, сложившейся клинической практике, а также на основании показателей деятельности медицинских организаций: получения жалоб от застрахованного лица или его представителя на доступность и качество медицинской помощи в медицинской организации, больничной летальности, частоты послеоперационных осложнений, первичного выхода на инвалидность лиц трудоспособного возраста и детей, частоты повторных госпитализаций, средней продолжительности лечения и т.д., результатов внутреннего и ведомственного контроля качества медицинской помощи.

Требования законодательства по проведению ведомственного и вневедомственного контроля объемов, сроков, качества и условий предоставления медицинской помощи тесно перекликаются с функциями врачебной комиссии медицинской организации (приказ Минздравсоцразвития России от 05.05.2012 № 502н), в том числе, такими как оценка качества, обоснованности и эффективности лечебно-диагностических мероприятий, разбор каждого случая смерти пациента в целях выявления причины смерти, рассмотрение обращений (жалоб) по вопросам, связанным с оказанием медицинской помощи граждан в медицинской организации.

В отличие от результатов деятельности врачебной комиссии медицинской организации, которые оформляются протоколом, результаты ЭКМП в системе обязательного медицинского страхования оформляются актом установленной формы, что является основанием для применения к медицинской организации мер, предусмотренных Перечнем оснований для отказа в оплате медицинской помощи (уменьшения оплаты медицинской помощи), в том числе, за неоказание, несвоевременное оказание либо оказание медицинской помощи ненадлежащего качества.

За период с 2012 по 2014 год предъявлено к оплате 5256815 тыс. случаев оказания медицинской помощи. По заданию филиала «Росгосстрах-Медицина» - «Росгосстрах-Курган-Медицина» штатными и внештатными врачами экспертами проверено 146 637 случая оказания медицинской помощи. Медико – экономическая экспертиза (соответствие объемов и сроков лечения) проведена в 91081 случае, экспертиза качества медицинской помощи в 55556 случаях, из них финансовые санкции применены по 9 585 случаям (17,3 %). Внештатными экспертами по профилю травматология – ортопедия проведена экспертиза качества оказания медицинской помощи в пяти медицинских организациях Курганской области. Проверено 842 случая, финансовые санкции применены в 109 (12,9 %) случаях. Наибольшее количество (53, 48,6 %) финансовых санкций применено по коду - 4.2 (дефект оформления медицинской документации). Второй по частоте встречаемости дефект – дефект оказания медицинской помощи. Выявлен в 12 (11,0 %) случаях. Это назначение пяти и более препаратов без врачебной комиссии (2), не назначение в динамике анализов при наличии отклонений от физиологической нормы (6), назначение 2 – х и более антибактериальных препаратов без обоснования (изменения в локальном статусе, с ходом оперативного вмешательства, объёмом оперативного вмешательства, иммунного статуса пациента и т.д.) (2), неудовлетворительная репозиция переломов (2). Для уменьшения финансовых санкций медицинских организаций и для формирования единых требований при проведении внутреннего, ведомственного и вневедомственного контроля качества медицинской помощи необходимо руководствоваться:

1) порядками оказания медицинской помощи, стандартами медицинской помощи, утверждёнными в установленном порядке, сложившейся клинической практикой;

2) показателями деятельности медицинских организаций, в том числе по выполнению контрольных параметров, определяющих результативность (плановых показателей объемов и качества медицинской помощи и др.);

3) результатами внутреннего и ведомственного контроля с учётом обращений граждан и удовлетворенности пациентов оказанием медицинской помощи;

4) порядком организации и проведения вневедомственного контроля с применением мер, предусмотренных Перечнем оснований для отказа в оплате медицинской помощи (уменьшения оплаты медицинской помощи), в том числе за неоказание, несвоевременное оказание либо оказание медицинской помощи ненадлежащего качества.

СПОСОБ ИССЛЕДОВАНИЯ КРОВЕНАПОЛНЕНИЯ ПРИ ГОНАРТРОЗЕ

Свириденко А.С., Бунов В.С.

A TECHNIQUE TO STUDY BLOOD FILLING FOR GONARTHROSIS

Sviridenko A.S., Bunov V.S.

ФГБУ «РНЦ «ВТО» им. акад. Г.А. Илизарова» Минздрава России, Курган, Россия

The authors have developed a technique of studying the blood filling of femoral and tibial condyles. The blood filling of bone condyles for gonarthrosis has been revealed to be different, the changes after tunnelization and transplantation of autologous blood – to differ quantitatively.

Введение. Гонартроз - гетерогенное заболевание, от которого в России страдает 17,3 % населения. При гонартрозе поражения отделов сустава различны, поэтому в классификации AMERICAN COLLEGE OF RHEUMATOLOGY (FCR) (1886) выделяют поражение медиальной и латеральной части тибиофеморального сустава, поражение пателлофеморального сустава. В мыщелках костей выявляют повышение давления тканевой жидкости, очаги ослабления кровотока, венозного застоя и ишемии.

В ФГБУ «РНЦ «ВТО» им. акад. Г.А. Илизарова» как вариант оперативного лечения гонартроза применяют субхондральную туннелизацию суставных концов бедренной и большеберцовой костей (Макушин В.Д, Чегуров О.К., 2006, 2007), которую дополняют введением элементов костного мозга (Шевцов В.И., Макушин В.Д., Чегуров О.К., Бирюкова М.Ю. 2009, 2010). Спицы можно использовать как электроды, и был разработан способ их введения в кость для обеспечения исследования интрамедуллярного (внутрикостного) кровообращения с помощью импедансметрии. Достоверность результатов исследований была подтверждена с помощью допплерографии: вычисляемые объёмная и средняя скорость кровотока, амплитудные и частотные показатели не имели статистически достоверных различий (Бунов В.С., Щурова Е.Н. и др., 2014).

Цель. Изучить необходимость проведения исследования в суставных концах бедренной и большеберцовой кости одновременно.

Материал и методы. Интрамедуллярные и параоссальные ткани разделяет компактная кость с высоким электрическим сопротивлением, поэтому возможно замыкание электрического тока через эти ткани отдельно. Спицы-электроды в мыщелок кости вводили следующим образом. Первую спицу - отступив 15 мм под углом 10-15° к щели коленного сустава на глубину 20 мм. Вторую – в направлении на медиальную треть суставной поверхности до внедрения в субхондральную кость. В 5 случаях спицы имели изоляцию: с помощью клеевого пистолета наносили каплю клея, на которую надвигали синтетический катетер, оставляя свободной только часть спицы, вводимую в кость. Регистрацию импеданса проводили с помощью полианализатора РГПА-6/12 «РЕАН-ПОЛИ» (МЕДИКОМ-МТД, г. Таганрог, Россия).

Результаты. На рентгенограммах межэлектродное расстояние в субхондральной области составляло 1,5–2 см, в параоссальных тканях – 6-7 см: в интрамедуллярных тканях было в 3,5-4 раза меньше. Импеданс интрамедуллярных тканей был на 20-30 % меньше. Электрический ток замыкается по проводникам с меньшим сопротивлением, следовательно, уменьшение межэлектродного расстояния обеспечивало возможность регистрировать импеданс

интрамедуллярных тканей. Эффект подтвердило применение спиц с изоляцией от мягких тканей.

Одновременное исследование мыщелков костей было апробировано у 36 пациентов. Выявлено, что при гонартрозе кровенаполнение каждого мыщелка кости имеет свои особенности. Туннелизация приводит к разнонаправленным изменениям кровенаполнения и пульсового кровенаполнения тканей, объёмной скорости кровотока; введение аутологичной крови – к дополнительным изменениям. И только комплексные исследования позволяют оценить конечный результат.

Заключение. Разработанный способ введения спиц обеспечивает возможность внутрикостных исследований с помощью импедансметрии. При гонартрозе кровообращение в каждом мыщелке кости имеет особенности, поэтому для оценки реакции на оперативные вмешательства необходимы одновременные исследования в мыщелках костей.

ПЛАНИРОВАНИЕ КОРРЕКЦИИ ДЕФОРМАЦИЙ ДЛИННЫХ КОСТЕЙ НА ОСНОВЕ 3D-ПЛАНИРОВЩИКА “ADC-PLANNER” (ПРЕДВАРИТЕЛЬНОЕ СООБЩЕНИЕ)

Соломин Л.Н.[1,2], Утехин А.И.[3], Виленский В.А.[4]

PLANNING THE CORRECTION OF LONG BONE DEFORMITIES BASED ON THREE-DIMENSIONAL “ADC-PLANNER” (A PRELIMINARY REPORT)

Solomin L.N.[1,2], Utekhin A.I.[3], Vilenskii V.A.[4]

[1]ФГБУ "РНИИТО им. Р.Р. Вредена" Минздрава России, [2]Санкт-Петербургский Государственный Университет; [3]ООО «Орто-СУВ»; [4]ФГБУ «Научно-исследовательский детский ортопедический институт им. Г.И. Турнера», Санкт-Петербург, Россия

The exact planning of deformity correction in the presence of significant angulation and/or torsion component is impossible because it becomes impossible to determine reference lines and angles accurately by biplanar X-ray image. The planning by “rigid” model (based on 3D-printing of CT examination) is also imperfect because there is no technology allowing to specify RLA of the rigid model. "ADC-Planner" computed program has been developed which allows to solve the mentioned problems. The conversion of CT data into a virtual 3D model with the possibility to determine all the necessary RLA (anatomical, mechanical axes and angles, lines of joints) with the help of the program instruments – this forms the basis of “ADC-Planner” work. The possibility of three-dimensional modeling the deformity correction under different osteotomy variants is an important option of the program.

Цель. Сравнить результаты планирования коррекции деформации с использованием и применением традиционного метода на основе рентгенограмм и КТ.

Материалы и методы. Для сравнения нового и традиционного методов планирования были использованы по 5 случаев сложных многоплоскостных деформаций бедренных и большеберцовых костей.

Результаты. При традиционном планировании коррекции деформации одной из бедренных костей установлено, что компонентами деформации являются варус 23 градуса, рекурвация 10 градусов, наружная торсия 20 градусов и укорочение 45 мм. Вершина деформации располагается на 80 мм выше щели коленного сустава. При планировании с использованием «ADC-Planner» выявлено, что вершина деформации расположена на 140 мм выше коленного сустава. Таким образом, при следовании традиционным алгоритмам планирования по рентгенограммам, остеотомия была бы выполнена на 60 мм ниже истинной вершины, что стало бы очевидно только при устранении торсионного компонента деформации и устранения всех угловых величин. Это привело бы к необходимости для восстановления механических углов и механической оси конечности выполнить дополнительное смещение фрагментов по ширине на 42 мм, что могло бы неблагоприятно сказаться на сращении фрагментов и косметическом эффекте. Аналогичные результаты были получены и в остальных случаях: 3D планирование показало более точное определение вершины деформации.

Выводы. Новая компьютерная программа позволяет повысить эффективность планирования коррекции деформаций за счет высокой точности определения вершины деформации и, соответственно, уровня остеотомии.

КЛЮЧЕВЫЕ ПРИНЦИПЫ ЭКСПЕРТИЗЫ ТРАВМАТОЛОГО-ОРТОПЕДИЧЕСКОЙ ПОМОЩИ, ОПЛАЧЕННОЙ ПО СПОСОБУ КЛИНИКО-СТАТИСТИЧЕСКИХ ГРУПП БОЛЕЗНЕЙ (КСГ)

Старченко А.А., Гришина Н.И., Макарова И.Г., Тарасова О.В.

KEY PRINCIPLES OF THE TRAUMATOLOGIC-ORTHOPEDIC CARE EXAMINATION PAID BY THE WAY OF CLINICAL-AND-STATISTIC GROUPS (CSG) OF DISEASES

Starchenko A.A., Grishina N.I., Makarova I.G., Tarasova O.V.

НП «Национальная медицинская палата», «РГС-Курган-Медицина», Курган, Россия

We analyzed the recommendations of the RF Ministry of Health «On the ways of payment of the medical care provided under the program of state guarantees of free medical care provision to the population». We emphasized the attention to the implementation of strict control and correct interpretation of the document in order to avoid the facts of non-rendering care to patients with severe pathology and corruption component in medical care rendering.

Минздравом России 15.12.14 г. утверждена новая редакция рекомендаций «О способах оплаты медицинской помощи, оказанной в рамках программы государственных гарантий бесплатного оказания гражданам медицинской помощи». И врачи, и пациенты должны иметь представление о том, что предметом такого контроля должны быть следующие узловые точки.

Во-первых, при оплате по КСГ возникнет соблазн выписывать пациента как можно раньше, чтобы получить как можно больше финансовых средств без затрат на больного. Отсутствие контроля на этом этапе приведет к тому, что пациентов будут выписывать с койки недолеченными.

Во-вторых, если ранее по федеральным стандартам выполнение каждой позиции стандарта должно было быть отражено в медицинской карте больного, то при оплате по КСГ создается впечатление, что не следует использовать дорогостоящие методы диагностики и лечения, т.к. они затратны.

В-третьих, тяжелые больные могут быть дискриминированы в праве быть госпитализированными в лечебное учреждение, т.к. априори ясно, что сроки лечения таких пациентов превысят средние, т.е. создадут серьезные материальные затраты, не покрываемые тарифом данной КСГ.

В-четвертых, требует четкого регулирования установление дифференцированных коэффициентов тяжести состояния больного, без которых и в отсутствие контрольных функций, применения данных коэффициентов очень быстро достигнет максимума: все пациенты окажутся самыми тяжелыми!

В-пятых, серьезного экспертного общественного контроля должен требовать процесс введения управленческих коэффициентов, т.к. в этом случае существует соблазн коррупционной составляющей или иной конфликт интересов между руководителями медицинских организаций и управляющих структур.

Введение нового способа оплаты по КСГ требует взвешенного подхода, периода подготовки к новому документообороту, и, самое главное, широкого и глубокого стимулирования экспертной деятельности СМО в системе ОМС, иначе финансового одеяла ОМС на все медицинские организации не хватит.

Таким образом, узловыми точками контроля, как показывает экспертный опыт, являются:

1. Кратковременные сроки госпитализации, при которых создаются массовые экономические предпосылки для выписки пациента без достижения необходимого и требуемого клинического результата.

2. Исполнение необходимых сложных и финансово затратных инструментальных и лабораторных методов исследования с целью дифференциальной диагностики, коррекции лечения и определения прогноза.

3. Отказ (дискриминация) в госпитализации пациентов пожилого возраста, имеющих тяжелые формы, состояния и варианты течения заболеваний, множественные сопутствующие заболевания.

4. Установление дифференцированных коэффициентов тяжести состояния, злоупотребление которыми создает риск необоснованного увеличения финансового бремени без объективного анализа тяжести состояний пациентов.

5. Корректировка (установление) управленческих коэффициентов для медицинских организаций, требующая экспертного антикоррупционного общественного контроля и анализа наличия множественных дефектов в оказании медицинской помощи в конкретной медицинской организации.

ТРЕБОВАНИЯ НАЦИОНАЛЬНОЙ МЕДИЦИНСКОЙ ПАЛАТЫ И СТРАХОВОГО МЕДИЦИНСКОГО СООБЩЕСТВА ПО БЕЗОПАСНОСТИ МЕДИЦИНСКОЙ ДЕЯТЕЛЬНОСТИ В ТРАВМАТОЛОГИИ И ОРТОПЕДИИ

Старченко А.А., Рошаль Л.М., Гришина Н.И., Макарова И.Г. Тарасова О.В.

THE REQUIREMENTS OF NATIONAL MEDICAL CHAMBER AND INSURANCE MEDICAL COMMUNITY FOR THE SAFETY OF MEDICAL ACTIVITY IN TRAUMATOLOGY AND ORTHOPAEDICS

Starchenko A.A., Roshal' L.M., Grishina N.I., Makarova I.G. Tarasova O.V.

Национальная медицинская палата, Росгосстрах-Курган-Медицина, Курган, Россия

We have analyzed the risks associated with performing medical interventions, presented the objective factors under which medical risks are justified.

Цель. Формулирование категории безопасности медицинской деятельности.

Национальная медицинская палата формулирует обычай делового оборота и обычно предъявляемые требования в здравоохранении по безопасности медицинской деятельности в соответствии с нормой статьи 309 ГК РФ:

I. Безопасность медицинской помощи (услуги, вмешательства) - отсутствие необоснованного риска при допущении обоснованного риска медицинского вмешательства, соответствующего номенклатуре медицинских услуг, выполняемого с диагностической или лечебной целью по показаниям в соответствии с имеющимся заболеванием, с учетом противопоказаний к вмешательству, в специально предусмотренном, оснащенном и нормируемом помещении специалистом, имеющим допуск к выполнению вмешательства на основании имеющихся у него документов об образовании и сертификата специалиста.

II. Риск медицинского вмешательства - вероятность наступления неблагоприятного исхода для жизни (здоровья) пациента, а также вероятность недостижения той цели, ради которой проводится медицинское вмешательство. Риск оценивается экспертом: а) по наличию объективных и субъективных условий для возникновения неблагоприятного исхода или недостижения поставленной цели; б) по выполнению объема и качества профилактических мер неблагоприятного исхода и недостижения цели медицинского вмешательства.

III. Риск в здравоохранении является обоснованным при выполнении следующих условий:

1. Рискованное медицинское вмешательство предусмотрено номенклатурой медицинских услуг.

2. Рискованное вмешательство выполняется медицинским работником, имеющим допуск к его выполнению, на основании имеющихся у него документа об образовании и сертификата специалиста.

3. Рискованное медицинское вмешательство выполняется в специально предусмотренном и нормируемом помещении с обязательным исполнением стандарта его оснащения и оборудования.

4. Рискованное действие осуществляют для достижения общественно полезной цели - сохранения жизни и здоровья пациента.

5. Применение метода диагностики или лечения показано и не имеет противопоказаний.

6. Цель не может быть достигнута без риска.

7. Риск развития ятрогенного осложнения меньше, чем риск неблагоприятного исхода без применения данного метода.

8. Наступление вредных последствий лишь возможно, но не неизбежно.

9. Использованы без положительного результата все менее опасные методы диагностики и лечения.

10. Врач предвидит возможные осложнения применяемого метода и предпринимает меры для их предотвращения, своевременного выявления и лечения.

11. Пациент согласен на риск медицинских действий.

Вывод. Невыполнение норм безопасности влечет уголовную ответственность за оказание услуг, не отвечающих требованиям безопасности потребителей, по статье 238 УК РФ.

ДИАГНОСТИЧЕСКИЕ ВОЗМОЖНОСТИ И ДИФФЕРЕНЦИАЛЬНЫЙ ПОДХОД К ХИРУРГИЧЕСКОМУ ЛЕЧЕНИЮ ЗАБОЛЕВАНИЙ КОЛЕННОГО СУСТАВА

Талипов Х.Р.[1], Исаков Р.Р.[1], Менгликулова Г.Р.[1], Ибрагимов С.Х.[2]

THE DIAGNOSTIC POSSIBILITIES AND DIFFERENTIATED APPROACH TO SURGICAL TREATMENT OF THE KNEE DISEASES

Talipov Kh.R.[1], Isakov R.R.[1], Menglikulova G.R.[1], Ibragimov S.Kh.[2]

[1]Военный госпиталь, [2]Национальный центр реабилитации и протезирования инвалидов, Ташкент, Узбекистан

We made a comparative analysis of the data of preoperative MRI-examinations and the data obtained during arthroscopy. As it has been demonstrated, in «fresh» cases when clinical symptoms not manifest themselves clearly MRI with further arthroscopy allows to make the right conclusion about the state of soft-tissue changes in the knee.

Визуализация мягких тканей в практике ортопедии и травматологии долгое время была затруднена. Основным методом лучевой диагностики оставался рентгенографический, где достоверно выявляются только костные изменения, а визуализация мягких тканей всегда была затруднена, что не удовлетворяет клиницистов.

К сегодняшнему дню диагностика травматических повреждений коленного сустава основана на артроскопии. Артроскопия является достаточно информативным, хорошо переносимым пациентами методом исследования, но ввиду её инвазивности имеет большое количество противопоказаний, а также не лишена множества пост- манипуляционных осложнений. Кроме того, артроскопия абсолютно неприменима для оценки состояния костных и внесуставных структур (мышцы, внесуставные связки).

МР-томография является неинвазивным методом и поэтому лишена всяческих осложнений, связанных с проведением исследования, что дает ей значительные преимущества перед артроскопией. Этот метод имеет высокую чувствительность как при оценке состояния костной ткани, так и для визуализации связок, мышц и других мягких тканей опорно-двигательного аппарата.

Материалы и методы. Нами было обследовано 107 больных в возрасте от 21 года до 70 лет, среди которых было 83 мужчины и 24 женщины. Все больные обследованы на МР-томографе. В последующем 46 больным была проведена артроскопическая операция.

Степени повреждения менисков при МРТ оценивались по классификации Stoller.

Анализ проводили путем сравнения заключений МРТ с послеоперационными данными артроскопического обследования коленного сустава.

Результаты. Среди всех повреждений коленного сустава наиболее часто встречались повреждения менисков. Причем, изолированные наблюдались реже, чем сочетанные с другими повреждениями структур сустава, чаще на фоне существующих дегенеративных изменений. Разрывы внутреннего мениска из 25 оперированных по заключению МРТ были у 23 пациентов. При артроскопии у 25 из них разрыв был подтвержден. То есть, у 2 больных повреждение внутреннего мениска на МРТ замечено не было. На артроскопии у этих больных визуализировались лоскутные разрывы заднего рога медиального мениска.

Повреждения наружного мениска (4 обследованных) по данным МРТ наблюдались у 3 пациентов, что было подтверждено при артроскопии. Однако еще у 1 пациента при артроскопии был обнаружен продольный разрыв в области заднего рога наружного мениска, что ранее при МРТ отмечено не было. По всей вероятности, данное повреждение на срезе МРТ сливалось с зоной, в которой наружный мениск в норме не имеет связи с капсулой сустава.

Дегенеративные изменения менисков при анализе МРТ-исследования выявлены у 27 больных. При артроскопии эти изменения не были обнаружены.

По данным артроскопии разрывы передней крестообразной связки были выявлены у 10 больных. По данным МРТ этих пациентов картина полного разрыва имела место только у 16 из них.

Несмотря на то, что по данным МРТ у 5 больных были признаки повреждения внутренней боковой связки в стадии регенерации, их при артроскопии не удалось обнаружить. Так как при артроскопическом обследовании можно увидеть только глубокую порцию внутренней боковой связки. Ее хорошая визуализация в ряде случаев бывает затруднена из-за гипертрофии синовиальной оболочки. Поверхностный листок внутренней боковой связки при артроскопии не виден. Этот касается и наружной боковой связки коленного сустава, визуализировать которою при помощи артроскопии невозможно. Исключение составляет сухожилие подколенной мышцы, которое хорошо видно при артроскопии и его повреждение мы наблюдали у 4 больных.

Повреждения хряща по данным МРТ встречались у 4 больных, что не нашло повреждения при артроскопии. Наличие хондральных тел в полости сустава на МРТ выявлено у 3 больных, а на артроскопии у 4 оперированных. В одном случае на МРТ не было выявлено хондральное тело в полости сустава из-за минимальных размеров.

У 19 больных при МРТ были выявлены участки контузии наружного мыщелка бедренной кости, что не визуализировалось при артроскопии.

Субхондральные повреждения мыщелков при помощи МРТ удавалось диагностировать у 11 больных намного раньше, чем на рентгенограмме.

При оценке задней крестообразной связки МРТ показала отличные результаты. Это, на наш взгляд, связано с тем, что задняя крестообразная связка расположена в складке синовиальной оболочки, поэтому при ее разрыве, хорошо видны гематома и инфильтрация мягких тканей, которые ее окружают. При артроскопии также можно оценить состояние задней крестообразной связки, однако это требует достаточных навыков и опыта. Это как раз та ситуация, когда оба метода дополняют друг друга. По нашему опыту, в «свежих» случаях, когда клинические симптомы не выражены четко, МРТ с последующей артроскопией позволяет сделать правильное заключение о состоянии мягкотканных изменений коленного сустава.

АРТРОДЕЗ ПРИ МОЛОТКООБРАЗНОЙ ДЕФОРМАЦИИ СРЕДНИХ ПАЛЬЦЕВ СТОПЫ

Тертышник С.С.[1], Атманский И.А.[2]

ARTHRODESIS FOR FOOT HAMMER MIDDLE TOES

Tertyshnik S.S.[1], Atmanskii I.A.[2]

[1]НУЗ «ДКБ на ст. Челябинск ОАО «РЖД», [2]ГБОУ ВПО ЮУГМУ Минздрава РФ, Челябинск, Россия

In the last two years we performed intramedullary fixation using a mini-screw or wire with calcium-phosphate coating in NGIHS *Road Clinical Hospital* at Cheliabinsk Station of *RR* OJSC for arthrodesing the proximal interphalangeal joint in order to correct hammer middle toes. We used the technique developed in the department (RF Patent No 2487683 of April 19, 2012). 41 patients underwent this technique in 76 feet, 176 toes. Good results obtained in all the patients.

Молоткообразная деформация средних пальцев стопы является одним из компонентов поперечного плоскостопия и вальгусной деформации первого пальца стопы. Ригидные деформации средних пальцев после оперативной коррекции нередко осложняются спонтанным анкилозированием в порочном положении. Имплантаты с памятью формы, «косого динамического компрессирующего винта» V-tek, используемые при артродезе проксимального межфалангового сустава (АПМС), достаточно дороги и не сертифицированы в Российской федерации.

В отделении травматологии НУЗ ДКБ на ст. Челябинск «ОАО «РЖД» разработан способ интрамедуллярной фиксации при АПМС средних пальцев при коррекции молоткообразной деформации их (патент РФ №2487683 от 19 апреля 2012 года).

Цель. Анализ методики интрамедуллярного АПМС средних пальцев стопы по материалам отделения.

Материал и методы. В отделении травматологии НУЗ ДКБ на ст. Челябинск в 2004-2015 гг. оперировано 504 пациента с приобретенной деформацией переднего отдела стопы, которым произведена коррекция на 916 стопах. При этом коррекция молоткообразной деформации средних пальцев произведена 211 пациентам на 343 стопах (правая стопа – 156, левая стопа – 174, обе стопы – 172 случая). До 2012 года при ригидной молоткообразной деформации средних пальцев после коррекции фиксацию фрагментов пальца осуществляли трансартикулярно чрезкожно спицей Киршнера, проведенной по оси пальца.

Такая фиксация не комфортна для пациентов и потенциально опасна в развитии инфекции, её миграции с потерей достигнутой коррекции и др. осложнениям.

С 2012 года выполняем АПМС по разработанной нами методике.

После коррекции первого луча выполняется разрез по тыльной поверхности соответствующего пальца в проекции проксимального межфалангового сустава с иссечением гиперкератоза. Рассекается капсула сустава и боковые связки. Резецируется головка основной фаланги с помощью осциллирующей пилы. Остеотомию проводится строго поперечно, чтобы избежать боковой девиации пальца. Резецируется не более 1/4-1/5 длины фаланги. После резекции второй палец должен быть на 2 мм короче первого. Удаляется хрящевой покров с основания средней фаланги. В основной и средней фалангах формируются каналы, в которые вводится имплантат – шуруп диаметром 1,5-2,0 мм с мелкофрагментарной резьбой или спица с фосфатно-кальциевым покрытием. Длина имплантата соответствует сумме длин каналов основной и средней фаланг. Артродез выполняется в слегка изогнутом положении – дистальная часть имплантата изгибается в сагиттальной плоскости под углом 15°, чтобы сохранить функцию пальца при перекате стопы. Укорачивание пальца должно быть минимальным для сохранения функции пальца и косметических целей.

По данной методике выполнена коррекция 41 пациенту на 76 стопах, 146 пальцах. При этом АПМС второго пальца произведен в 136 случаях и второго-третьего пальцев - в 10 случаях.

Результаты. Осложнений и рецидивов при использовании данной методики не наблюдали. Недостатков, связанных с фиксацией спицей Киршнера (миграция спицы, неудобства для пациента при использовании спицы), удаётся избежать.

Заключение. Артродез проксимального межфалангового сустава с использованием интрамедуллярного фиксатора является методом выбора при коррекции молоткообразной деформации средних пальцев.

ЛАПИДУС - АРТРОДЕЗ ПЕРВОГО ПЛЮСНЕКЛИНОВИДНОГО СУСТАВА – РОЛЬ И МЕСТО ПРИ КОРРЕКЦИИ ВАЛЬГУСНОЙ ДЕФОРМАЦИИ ПЕРВОГО ПАЛЬЦА СТОПЫ

Тертышник С.С.[1], Атманский И.А.[2]

LAPIDUS ARTHRODESIS OF THE FIRST METATARSOCUNEIFORM JOINT – THE ROLE AND PLACE IN CORRECTION OF THE DEFORMITY OF THE FOOT FIRST TOE

Tertyshnik S.S.[1], Atmanskii I.A.[2]

[1]НУЗ «ДКБ на ст. Челябинск ОАО «РЖД», [2]ГБОУ ВПО ЮУГМУ Минздрава РФ, Челябинск, Россия

The work deals with the indications for arthrodesis of the medial metatarsocuneiform joint – instability in the first metatarsocuneiform joint for severe hallux valgus, recurrent valgus deformity, arthrosis of the first metatarsocuneiform joint. 504 patients with the acquired deformity of the forefoot underwent surgery in Traumatology Department of NGIHS *Road Clinical Hospital* at Cheliabinsk Station of *RR* Open Joint-Stock Company in the period of 2002-2015. We corrected 916 feet in them. Among these patients Lapidus arthrodesis performed in 31 ones (41 feet). Positive results obtained in all the patients.

Операция реконструктивного артродеза первого плюснеклиновидного сустава (I ПКС) предложена Альбрехтом Г.А. в 1910 году и модифицирована Lapidus P.W. в 1934 году.

Показания к операции – нестабильность в I ПКС при выраженной вальгусной деформации первого пальца стопы, рецидив вальгусной деформации, артроз I ПКС.

Цель. Анализ результатов Лапидус - артродеза по материалам отделения.

Материал и методы. В отделении травматологии Дорожной клинической больницы ст. Челябинск «ОАО «РЖД» в 2002 – 2015 годах оперировано 504 пациента с приобретенной деформацией переднего отдела стопы, которым выполнена коррекция на 916 стопах. Из этого количества Лапидус - артродез выполнен 31 пациенту на 41 стопе. Первичный артродез выполнен 22 пациентам на 30 стопах, в качестве ревизионного вмешательства - 9 пациентам на 11 стопах. Сроки повторного вмешательства - от 10 месяцев до 4 лет. Коррекция на обеих стопах произведена 24 пациентам, при этом Лапидус - артродез на обеих стопах выполнен 10 пациентам. В 3 случаях на второй стопе произведена Скарф - остеотомия первой плюсневой кости и у 11 пациентов Лапидус - артродез сочетался с дистальной остеотомией первой плюсневой кости. Одновременно с Лапидус - артродезом произведена коррекция деформации средних пальцев и варусной деформации пятого пальца 19 пациентам на 26 стопах. Пациентов женского пола было 29, мужского пола - 2. Средний возраст пациентов – 56,7 года.

Артродезирование проводили с использованием Т-образных мини - пластин. Установка пластины производилась дорзально – 17 пациентов, медиально – 10 пациентов, в системе V-tek – 4 пациента.

В послеоперационном периоде активное дренирование раны продолжалось до 24-48 часов, пациентам проводилась антибиотико- и тромбопрофилактика. Активизация начиналась на второй день в ортопедической обуви типа «Barouk». Пациенты пользовались обувью до 8-10 недель. Швы снимались на 14 день. Нетрудоспособность пациентов работоспособного возраста составила от 10 до 12 недель.

Осложнения отмечены у 8 пациентов – перелом пластины при дорзальной установке и перелом шурупов, произведен реостеосинтез с благоприятным исходом.

Результаты. Все пациенты обследованы в сроки от 1 года до 10 лет. Средний балл по модифицированной нами шкале Kitaoka увеличился с 35,5 балла до 72,8 балла (по аналоговой шкале: очень довольны - 21, довольны - 8, не довольны - 2 пациента). Угол вальгусной деформации уменьшился с (±) 35,9˚ до (±) 7,8˚, метатарзальный первый угол уменьшился с (±) 20,5˚ до (±) 5,6 ˚.

Выводы

Лапидус - артродез первого плюснеклиновидного сустава обладает большими корригирующими возможностями.

Нестабильность в первом плюснеклиновидном суставе может приводить к рецидиву вальгусной деформации первого пальца и болевому синдрому после длительной нагрузки.

Лапидус - артродез может быть методом выбора при коррекции вальгусной деформации у пациентов молодого возраста.

ИМИТАЦИОННОЕ МАТЕМАТИЧЕСКОЕ МОДЕЛИРОВАНИЕ ДИСТРАКЦИОННЫХ УСИЛИЙ ПРИ ЧРЕСКОСТНОМ ОСТЕОСИНТЕЗЕ ПО ИЛИЗАРОВУ

Урьев Г.А., Соколовский О.А., Сердюченко С.Н.

SIMULATION MATHEMATICAL MODELING THE DISTRACTION FORCES UNDER TRANSOSSEOUS OSTEOSYNTHESIS ACCORDING TO ILIZAROV

Ur'ev G.A., Sokolovskii O.A., Serdiuchenko S.N.

Государственное Учреждение Республиканский Научно-практический центр Травматологии и Ортопедии, Минск, Беларусь

The aim of this experimental-and-theoretical study consisted in the creation a fundamentally new mathematical framework which allowed to describe many biomechanical processes in *fixator-limb* system under distraction osteosynthesis at different stages of lengthening using modern systems of three-dimensional simulation modeling. The detailed three-dimensional solid-body model of a tubular bone built by us according to the specially developed technique in Unigraphics CAD system became the basis for creating the calculation finite-element model of *fixator-limb* system.

Цель данного экспериментально-теоретического исследования заключается в создании фундаментально новой математической основы, позволяющей описывать при помощи современных систем трехмерного имитационного моделирования многие биомеханические процессы в системе «аппарат – конечность» при дистракционном остеосинтезе на разных этапах удлинения. Основой для создания расчетной конечно-элементной модели системы «аппарат – конечность» стала детальная трехмерная твердотельная модель трубчатой кости, построенная нами по специально разработанной для этого методике в CAD системе Unigraphics.

В условиях применения аппаратов внешней фиксации необходимо постоянно учитывать действие ряда силовых факторов, связанных с поддержанием дистракционных усилий в системе «аппарат – конечность». Возможность количественной оценки и строго дозированного изменения этих усилий позволила бы целенаправленно управлять процессами регенерации костной ткани. Формирование дистракционного регенерата сопровождается удлинением окружающих кость мягких тканей, обладающих неодинаковыми механическими свойствами, обусловленными различием структуры и объема этих анатомических образований.

Цель: создание математической основы, позволяющей описывать при помощи современных систем трехмерного имитационного моделирования многие биомеханические процессы в системе «аппарат – конечность» при дистракционном остеосинтезе на разных этапах удлинения.

Материалы и методы. Основой для создания расчетной конечно-элементной модели системы «аппарат – конечность» стала детальная трехмерная твердотельная модель трубчатой кости, построенная нами по специально разработанной для этого методике в CAD системе Unigraphics.

Кратко методику построения трехмерной модели кости можно представить в виде следующих этапов (рис.). Этапы построения трехмерной модели трубчатой кости:

1) Получение на томографе сагиттально-аксиальных срезов кости конкретного больного;
2) Создание в пакете трехмерного моделирования каркаса направляющих плоскостей;
3) Последовательный экспорт каждого сагиттально-аксиального среза на соответствующую плоскость каркаса;
4) Создание в каждой плоскости параметрических полилиний, в точности повторяющих сечение кости;
5) По полученным полилиниям при помощи команд построения в пакете трехмерного моделирования строятся внешняя и внутренняя поверхность кости;
6) По внешним и внутренним поверхностям создается математическая трехмерная твердотельная модель кости.



Рис. Этапы построения трехмерной модели трубчатой кости

Результаты. В основе данной методики лежит использование метода конечных элементов (МКЭ) как наиболее совершенного на сегодняшний день инструмента математического моделирования. Это изначально требует, чтобы компоненты системы были разбиты на сетку конечных элементов. При помощи МКЭ создается расчетная модель, которая представляет собой сложную систему дифференциальных уравнений, записанных для каждого конечного элемента. Расчетная модель включила в себя два взаимосвязанных уровня: макроуровень и микроуровень. На микроуровне рассматриваются и моделируются биомеханические процессы, протекающие непосредственно в зоне дистракционного регенерата. Зона разбивается на мелкую сетку при помощи трехмерных элементов и состоит из нескольких слоев конечных элементов, обладающих различными свойствами, описывающими костный регенерат на разных стадиях его созревания. Более удаленные от зоны дистракции участки кости и параоссальные ткани также разбиваются на сетки при помощи крупных трехмерных, двухмерных или одномерных элементов и представляют собой макроуровень. Макро- уровень включат в себя также расчетные трехмерные модели аппарата Илизарова. Каждый конечно-элементный компонент системы на макроуровне также обладает различными физико-механическими свойствами. После этого создается модель внешней среды, описывающая внешние кинематические и динамические факторы, такие как внешние нагрузки, темп дистракции и т.д.

Заключение. Таким образом, мы получаем двухуровневую математическую расчетную модель, пригодную как для адекватного представления биомеханических явлений внутри системы «аппарат – конечность», так и для описания поведения всей системы «аппарат – конечность – внешняя среда».

НАРУШЕНИЯ КОСТНОГО МЕТАБОЛИЗМА У ДЕТЕЙ И ФАКТОРЫ РИСКА

Усманов Ш.У., Джураев А.М., Валиева К.Н.

BONE METABOLISM DISORDERS IN CHILDREN AND RISK FACTORS

Usmanov Sh.U., Dzhuraev A.M., Valieva K.N.

Научно-исследовательский институт травматологии и ортопедии, Ташкент, Узбекистан

We examined 114 children (5-14 years) with established osteopenic syndrome through orthopedic diseases. We studied anthropometric data, bone mineral density using the percentile tables and regression scales, as well as the levels of cytokines as markers of bone tissue remodeling. The obtained data confirmed the necessity of therapy with calcium carbonate and vitamin D preparations due to their insufficient use during the initial decrease of bone strength resulted in fracture occurrence. The preventive continuation of correction treatment should be performed depending on BMD results (densitometry), blood Ca^2 level, clinical manifestations of the disease.

Состояние костной ткани - это показатель, отражающий качество общего развития детей и подростков, их функциональный статус, а также уровень общего здоровья, характеризующийся снижением плотности костной массы и микроструктурной перестройкой костной ткани, приводящих к повышению ломкости костей и риска переломов.

Цель. Установить влияние факторов риска на костный метаболизм и прочность костной ткани у детей с различными видами ее снижения в ортопедической патологии.

Материалы и методы. Обследовано 114 детей (5-14 лет) с установленным остеопеническим синдромом, на фоне ортопедических заболеваний (врожденный вывих бедра, Х- и О-образные деформации нижних конечностей, системные нарушения остеогенеза). Исследовали антропометрические данные (возраст, массу и рост, индекс массы тела, площадь поверхности тела), минеральную плотность кости (рентгеноденсинтометрия, шкала Z-score, педиатрическая программа, аппарат «Stratos» Франция), с применением перцентильных таблиц и регрессионных шкал, уровень цитокинов как маркеров ремоделирования костной ткани,

Результаты и обсуждение. Известно, что половина здоровых детей школьного возраста и в группах риска по снижению минеральной плотности костной ткани потребляют недостаточное количество пищевого кальция и имеют низкую физическую активность, что определяет пути планирования первичной и вторичной профилактики остеопороза. Исследования позволили установить, что для первичного остеопороза характерен отягощенный ортопедическими патологиями и переломами анамнез, большее количество и выраженность жалоб, клинических проявлений. Анализ полученных данных позволил установить, что высокая распространенность модифицируемых факторов риска снижения минеральной плотности костной ткани (низкая физическая активность, несоответствие потребления кальция возрастным нормам) является провоцирующим в развитии остеопении. Нарушения костного метаболизма в большей части корригируются восполнением кальция за счет пищевого и назначения его препаратов; при наличии искривлений и переломов при остеопорозе назначение препаратов карбоната кальция с витамином Д недостаточно в течение шести месяцев.

Дезорганизация ремоделирования костной ткани при первичном снижении костной прочности характеризуется низкой функциональной активностью остеобластов (снижение уровня остеокальцина) и неполноценностью органического компонента костного матрикса (повышенный уровень С - концевых телопептидов). При снижении костной прочности на фоне основного заболевания наблюдается угнетение функциональной активности основных клеточных компонентов, что клинически проявляется при первичном снижении костной прочности, характеризующиеся жалобами на боли в спине (39 %), в конечностях (51 %), парестезии (44 %), нарушением осанки (53 %), плоскостопием (16 %), кариесом зубов (88 %).

Накопление минеральной плотности костной ткани у мальчиков и девочек во всех исследованных областях происходит неравномерно. Суммарные значения прироста костной плотности по всем исследованным областям у мальчиков за период с 6 до 16 лет выше, чем у

девочек. На основании полученных значений МПКТ, использования уравнения линейной регрессии и рассчитанной ожидаемой части линии тренда определен пик костной массы у девушек в возрасте 20–21 года, у юношей – в 22–23 года. С 14 лет у девочек и с 15 лет у мальчиков МПКТ всего скелета выше, чем в группе контроля на 8,0 % и 8,4 % соответственно. При сравнении МПКТ поясничного отдела позвоночника и шеек бедренных костей юношей из группы исследования с юношами из группы контроля в возрасте от 13 до 18 лет различие полученных величин составляет от 1,0 до 6,0 %.

Для первичного снижения костной прочности характерно повышение уровня С-концевых телопетидов, для вторичного - угнетение костного метаболизма (низкое содержание остеокальцина). Полученные данные подтверждают необходимость терапии препаратами карбоната кальция и витамина Д, в связи с недостаточным их применением при первичном снижении костной прочности, приведшей к возникновению переломов. Необходимо профилактическое продолжение коррекционного лечения в зависимости от результатов МПК (денситометрия), уровня Ca^2 в крови, клинических проявлений заболевания.

АБИЛИТАЦИЯ ДЕТЕЙ С ИСПОЛЬЗОВАНИЕМ СИСТЕМЫ «ЛОКОМАТ» И КОМПЛЕКСНОЙ МЕДИКО-ПСИХОЛОГО-ПЕДАГОГИЧЕСКОЙ КОРРЕКЦИИ ПРИ ДЦП

Файзуллаев Б.Ф., Нуримов Г.К.

CHILDREN ABILITATION USING "LOKOMAT" SYSTEM AND COMPREHENSIVE MEDICAL-PSYCHO-PEDAGOGICAL CORRECTION FOR CEREBRAL PALSY

Faizullaev B.F., Nurimov G.K.

Республиканский центр социальной адаптации детей, Ташкент, Республика Узбекистан

Purpose. To improve the effectiveness of locomotor trainings using the robotized system after child psychological and physical training through comprehensive medical-psycho-pedagogical correction with the help of the teamwork of physicians, psychologists, speech specialists (defectologists), and exercise therapy instructors in children with cerebral palsy. **Conclusion.** The results of the study showed that the use of "Lokomat" robotized system in the early rehabilitation of children with cerebral palsy after comprehensive medical-psycho-pedagogical correction allowed to accelerate the process of rehabilitation or mastering standing and walking skills.

Детский церебральный паралич (ДЦП) занимает одно из основных мест в структуре заболеваний нервной системы в детском возрасте. Частота его составляет 0,1-0,2 % у доношенных и 1 % у недоношенных детей и детей с низкой массой тела. В связи с этим лечение и реабилитация детей с этой патологией остаются одной из наиболее актуальных проблем детской ортопедии и неврологии.

Цель. Улучшить эффективность локомоторных тренировок с использованием роботизированной системы после психологической и физической подготовки ребенка на фоне комплексной медико-психолого-педагогической коррекции с помощью командной работы врачей, психологов, дефектологов и инструкторов ЛФК у детей с ДЦП.

Материалы и методы. На базе Республиканского центра социальной адаптации детей (РЦСАД) разработана и успешно применяется на практике комплексная медико-психолого-педагогическая коррекция детям с разными формами ДЦП. С 2013 года в комплекс реабилитации включена роботизированная система «Lokomat» (Hocoma, Швейцария), которая состоит из беговой дорожки, системы разгрузки веса пациента, роботизированных ортезов и программного обеспечения. Роботизированные ортезы ведут ноги пациента по беговой дорожке, позволяя во время ходьбы широко варьировать терапевтическими возможностями: менять углы сгибания и разгибания в суставах, скорость движения, степень приземления стоп на дорожку и др.

Объектом исследования были 46 пациентов с диагнозом: ДЦП, спастическая диплегия.

Возраст пациентов – от 4 до 10 лет. Уровень развития моторных функций по шкале Gross Motor Function Classification Scale (GMFCS) – 3–5. Дети были разделены на 2 группы: 1-я группа включала 30 детей, которые получили 4–5 курсов локомоторной реабилитации без комплексной медико-психолого-педагогической коррекции, без ЛФК, без массажа, без гидрокинезотерапии с уровнем развития моторных функций по шкале GMFCS - 4-5; 2-я группа состояла из 16 детей. До тренировки в системе «Локомат» дети получали комплексную медико-психолого-педагогическую коррекцию, занятия ЛФК, массаж и гидрокинезотерапию. После подготовки ребенка комплексной медико-психолого-педагогической коррекцией с улучшением уровня развития моторных функций по шкале GMFCS - 3-4 уровень - детей допускали на занятия в системе «Локомат», но не более 2 курсов локомоторной тренировки. Каждый курс тренировки состоял из 15–20 занятий в системе «Локомат».

Результаты и обсуждение. После курса занятий у 1-й группе детей, не получавших комплексной медико-психолого-педагогической коррекции, достоверных улучшений активных движений не наблюдалось. У пациентов 2-й группы отмечалось умеренно выраженное нарастание мышечной силы и снижение уровня спастики, мышечного гипертонуса. Достоверно выявлено увеличение объема свободных активных движений. Лучшие результаты отмечались у детей, начавших занятия в максимально ранние сроки после проведения комплексной медико-психолого-педагогической коррекции и получавших повторные курсы локомоторных тренировок регулярно. Особо следует отметить, что дети 2-й группы с уровнем развития моторных функций по GMFCS «3» (2 пациента) улучшили свои показатели после повторных курсов реабилитации до 2-го уровня. Тогда как в 1-й группе таких результатов не наблюдалось.

Выводы. Результаты проведенного исследования показали, что использование роботизированной системы «Локомат» в ранней реабилитации детей с церебральным параличом после комплексной медико-психолого-педагогической коррекции позволяет ускорить процесс восстановления или освоения навыков стояния и ходьбы. Улучшается динамическая и постуральная стабильность детей в вертикальном положении и, благодаря многократности повторений и биологической обратной связи, формируется стереотип ходьбы, ритм шага. Особенно важно, что тренинг на комплексе «Локомат» вызывает у ребенка мощный положительный психоэмоциональный всплеск, мотивацию к самостоятельной ходьбе, что также влияет на результаты восстановления.

ГОРМОНАЛЬНЫЕ И ЛОКАЛЬНЫЕ ФАКТОРЫ РЕГУЛЯЦИИ РЕМОДЕЛИРОВАНИЯ КОСТНОЙ ТКАНИ ПРИ ДЕЙСТВИИ ЭЛЕМЕНТОВ МЕДНО-ЦИНКОВЫХ КОЛЧЕДАННЫХ РУД

Фаршатова Е.Р., Ганеев Т.И., Камилов Ф.Х.

HORMONAL AND LOCAL FACTORS OF BONE TISSUE REMODELING REGULATION UNDER THE IMPACT OF PYRITIC COPPER-ZINK ORE ELEMENTS

Farshatova E.R., Ganeev T.I., Kamilov F.Kh.

ГБОУ ВПО «Башкирский государственный медицинский университет» Минздрава России, Уфа, Россия

The authors established the associated with bone mineral density (BMD) decrease in testosterone secretion and the increase in parathyroid hormone (PTH) in miners aged 20-50 years obtaining pyritic copper-zinc ore by underground way. The decrease in the content of blood testosterone, 25(OH) vitamin D, the increase in PTH, sclerostin and soluble ligand - nuclear factor kappa B activator (sRANKL)/osteoprotegerin (OPG) ratio characterizing the intensification of genesis processes and osteoclast function, as well as osteoblastogenesis inhibition – this was demonstrated in the experiment with prolonged daily infusion of pyritic copper-zink ore powder suspension to pubertal male rats.

Подземная добыча медно-цинковой колчеданной руды связана с накоплением в биосубстратах горняков ряда токсичных элементов, содержащихся в руде (Cu, Pb, Hg, Cd, As, Cr и др.), которые вызывают снижение МПК [Аглетдинов Э.Ф. и др., 2011]. Ранее было показано,

что ежедневное длительное введение суспензии порошка руды экспериментальным животным приводит к накоплению этих элементов в костной ткани, усилению катаболизма костного коллагена, интенсификации процессов свободно-радикального окисления [Нургалеев Н.В. и др., 2012].

Цель. Выявить изменения секреции гормонов, контролирующих ремоделирование костной ткани, и цитокиновой системы, регулирующей эти процессы, при длительном действии комплекса элементов медно-цинковых колчеданных руд.

Материал и методы. У 100 горняков ОАО «Учалинский горно-обогатительный комбинат», добывающих медно-цинковую колчеданную руду подземным способом, в плазме крови исследовали содержание ПТГ, ФСГ, ЛГ и тестостерона. В зависимости от уровня МПК обследуемые были разделены на 3 группы: 1) с физиологической МПК; 2) со сниженной МПК по Т-индексу от -1,1 SD до -2,5 SD; 3) со снижением МПК менее -2,5 SD. Возраст горняков составлял 20-50 лет.

Эксперименты проведены на половозрелых самцах крыс массой 200-240 г. Крысам подопытной группы ежедневно внутрижелудочно вводили суспензию порошка руды из Учалинского месторождения в 2 % растворе крахмала в течение 3-х месяцев из расчета 60 мг/100 г массы. В плазме крови животных определяли содержание ПТГ, ФСГ, ЛГ, пролактина, тестостерона, 25(OH) витамина Д, s RANKL, OPG и склеростин с использованием соответствующих коммерческих наборов для иммуноферментного анализа.

Результаты. У горняков, добывающих руду цветных металлов подземным способом и подвергающихся воздействию полиметаллической пыли, наблюдалось снижение секреции тестостерона ($P<0,02$), увеличение ФСГ ($P<0,05$) и ЛГ ($P<0,02$). Выраженность этих изменений коррелировала с показателями МПК.

У горняков также обнаружилось повышение ПТГ ($P<0,05$), особенно при работе по добыче руды более 10 лет.

Длительное поступление в организм животных компонентов медно-цинковой колчеданной руды привело в плазме крови к статистически значимым изменениям содержания гормонов, 25 (OH) витамина Д, склеростина и OPG, в то время как уровень растворимого лиганда активатора ядерного фактора каппа В (s RANKL) не претерпевал изменений. Содержание тестостерона ($P=0,001$), ФСГ ($P=0,005$), ЛГ ($P=0,0002$), 25(OH) витамина Д ($P=0,009$) и OPG ($P=0,0427$) снижалось, ПТГ ($P=0,031$), пролактина ($P=0,029$) и склеростина ($P=0,045$) повышалось. У подопытных животных увеличивалось соотношение s RANKL/OPG, характеризуя активацию остеокластной дифференцировки, функции остеокластов. Увеличение уровня склеростина в плазме крови отражает ингибирование остеобластогенеза.

Заключение. При длительном действии элементов, содержащихся в медно-цинковой колчеданной руде, в костной ткани усиливаются процессы остеокластогенеза и подавляется остеобластогенез, отражением которых являются изменения плазменных концентраций регуляторных цитокинов на фоне повышения секреции ПТГ, снижения содержания 25 (OH) витамина Д и половых гормонов. Полученные результаты уточняют механизмы развития остеопенического синдрома у горняков, добывающих медно-цинковую колчеданную руду.

ОРГАНОСОХРАНЯЮЩЕЕ ЛЕЧЕНИЕ ВОЕННОСЛУЖАЩИХ С ВАРУСНЫМ ГОНАРТРОЗОМ

Федоров Р.А., Рикун О.В., Кудяшев А.Л., Абрамов Г.Г.

ORGAN-SAVING TREATMENT OF MILITARY MEN WITH VARUS GONARTHROSIS

Fedorov R.A., Rikun O.V., Kudiashev A.L., Abramov G.G.

ФГБВОУ ВПО «Военно-медицинская академия им. С.М. Кирова» МО РФ, Санкт-Петербург, Россия

41 patients with Degree II varus gonarthrosis underwent high valgisation osteotomy. All the patients were active military men. Mean age of the patients was 38±11 years. We followed the results of treatment in 21 military men within the period of 12-23 months after surgery. All the patients noted significant reduction of the pain syndrome after performing high valgisation tibial osteotomy. Their life quality considered as "good", all the patients returned to military service without changing the workability category.

Лечение варусного гонартроза у военнослужащих, подвергающихся высокой физической нагрузке в процессе своей профессиональной деятельности, является актуальной проблемой современной ортопедии. Эндопротезирование коленного сустава, согласно требованиям, предъявляемым к состоянию здоровья военнослужащих, требует последующего увольнения рассматриваемой категории больных из рядов Вооруженных Сил. В связи с этим в качестве возможного варианта лечения больных данной категории с начальными явлениями варусного гонартроза следует рассматривать высокую вальгизирующую остеотомию большеберцовой кости.

Цель. Изучить структуру и оценить ближайшие результаты хирургического лечения больных с деформирующим варусным артрозом коленного сустава, которым была выполнена высокая вальгизирующая остеотомия большеберцовой кости.

Материал и методы. Высокая вальгизирующая остеотомия была выполнена 41 больному с варусным гонартрозом II ст., который характеризовался быстропрогрессирующим течением (14 пациентов), посттравматической этиологией (21 пациентов), а также возникшим вследствие перенесенной болезни Кенига (6 больных). Все пациенты являлись действующими военнослужащими. Средний возраст в данной группе составил 38±11 лет.

Результаты и обсуждение. Все больные предъявляли жалобы на боль в коленном суставе, которая усиливалась при физической нагрузке. Варусное отклонение голени варьировало в пределах от 1 до 4°. В результате обследования при помощи специализированных опросников (KSS, WOMAC, SF-36) снижение качества жизни больных характеризовали как «умеренное». Результаты лечения прослежены у 21 военнослужащего в период от 12 до 23 месяцев после операции. Все пациенты отметили значительное уменьшение болевого синдрома после выполнения высокой вальгизирующей остеотомии большеберцовой кости. Качество их жизни оценено как «хорошее», все больные вернулись к исполнению обязанностей военной службы без изменения категории годности. При контрольном рентгенологическом исследовании во всех наблюдениях подтвердили восстановление нормальной механической оси нижней конечности и физиологического вальгуса (от 4° до 7°).

Выводы. Описанный органосохраняющий метод хирургического лечения может быть рассмотрен как операция выбора для больных молодого и среднего возраста из числа военнослужащих, страдающих варусным гонартрозом, а результаты его применения требуют дальнейшего изучения.

ЗАКОНОМЕРНОСТИ ФОРМИРОВАНИЯ ДЕГЕНЕРАТИВНО-ДИСТРОФИЧЕСКИХ ИЗМЕНЕНИЙ ПОЯСНИЧНО-КРЕСТЦОВОГО ОТДЕЛА ПОЗВОНОЧНИКА У БОЛЬНЫХ С ДЕФОРМИРУЮЩИМ АРТРОЗОМ ТАЗОБЕДРЕННОГО СУСТАВА

Хоминец В.В., Кудяшев А.Л., Шаповалов В.М., Теремшонок А.В., Мироевский Ф.В.

THE REGULARITIES OF FORMING DEGENERATIVE-DYSTROPHIC CHANGES IN THE LUMBOSACRAL SPINE IN PATIENTS WITH THE HIP DEFORMING ARTHROSIS

Khominets V.V., Kudiashev A.L., Shapovalov V.M., Teremshonok A.V., Miroevskii F.V.

ФГБВОУ ВПО «Военно-медицинская академия им. С.М. Кирова» МО РФ, Санкт-Петербург, Россия

The results of x-ray examination of 90 patients with Degree III deforming arthrosis of the hip with the pain vertebrogenic syndrome caused by degenerative-dystrophic disease of the lumbosacral spine served as materials of the study. As demonstrated, along with normal spinal-pelvic relations in the patients, the hyperlordotic and hypolordotic variants of the spinal-pelvic complex sagittal deformity observed in their sagittal plane. The development of the disorders of trunk balance and degenerative-dystrophic changes in the spine is a consequence of the long course of the hip deforming arthrosis leading to the changes in the spinal-pelvic relations, as well as to pathologic posture formation with lordosis increase or flattening.

Цель. По результатам клинического и рентгенологического обследования установить основные закономерные изменения позвоночно-тазового комплекса у больных с деформирующим артрозом тазобедренного сустава III стадии, а также с болевым синдромом в пояснично-крестцовом отделе позвоночника.

Материал и методы. Материалом исследования явились результаты рентгенологического обследования 90 больных деформирующим артрозом тазобедренного сустава III ст. с болевым вертеброгенным синдромом, обусловленным дегенеративно-дистрофическим заболеванием пояснично-крестцового отдела позвоночника. Были изучены 5 дегенеративных позвоночных параметров: выраженность остеофитов тел позвонков, артроз дугоотростчатых суставов, снижение высоты межпозвонковых отверстий, а также высоты и клиновидности межпозвонковых дисков. Проведена оценка зависимости развития дегенеративно-дистрофических изменений позвоночника от типа поясничного лордоза (по классификации P. Roussouly, 2005).

Результаты и обсуждение. У больных с деформирующим артрозом тазобедренного сустава III стадии, а также с дегенеративно-дистрофическим заболеванием пояснично-крестцового отдела позвоночника помимо нормальных позвоночно-тазовых взаимоотношений в сагиттальной плоскости отмечаются гиперлордотический и гиполордотический варианты сагиттальной деформации позвоночно-тазового комплекса. Значения дегенеративных параметров позвоночно-двигательных сегментов имели тенденцию к статистически значимому различию ($p=0,076$) в зависимости от типа поясничного лордоза. Гиперлордотический вариант сопровождается формированием дегенеративно-дистрофических изменений преимущественно в задних отделах поясничных сегментов позвоночника с развитием артроза дугоотростчатых суставов, инклинации суставных фасеток и стеноза позвоночного канала (чаще латерального) с соответствующими клиническими (в том числе неврологическими) проявлениями. При гиполордотической деформации дегенеративные изменения развиваются в передних отделах позвоночно-двигательных сегментов без грубых клинических проявлений. Данный тип компенсаторной осанки является наиболее благоприятным при тяжелых формах деформирующего артроза тазобедренных суставов у больных с коксо-вертебральным синдромом.

Выводы. Развитие нарушений баланса туловища и дегенеративно-дистрофических изменений позвоночника является следствием длительного течения деформирующего артроза тазобедренных суставов, приводящего к изменениям позвоночно-тазовых взаимоотношений и формированию патологической осанки с усилением или уплощением поясничного лордоза.

СПЕЦИФИКА ПОЗВОНОЧНО-ТАЗОВОГО БАЛАНСА В САГИТТАЛЬНОЙ ПЛОСКОСТИ У БОЛЬНЫХ С ДЕФОРМИРУЮЩИМ АРТРОЗОМ ТАЗОБЕДРЕННОГО СУСТАВА И КОКСО-ВЕРТЕБРАЛЬНЫМ СИНДРОМОМ

Хоминец В.В., Кудяшев А.Л., Шаповалов В.М., Теремшонок А.В., Мироевский Ф.В.

THE SPECIFICITY OF SPINAL-PELVIC BALANCE IN THE SAGITTAL PLANE IN PATIENTS WITH THE HIP DEFORMING ARTHROSIS AND COXA-VERTEBRAL SYNDROME

Khominets V.V., Kudiashev A.L., Shapovalov V.M., Teremshonok A.V., Miroevskii F.V.

ФГБВОУ ВПО «Военно-медицинская академия им. С.М. Кирова» МО РФ, Санкт-Петербург, Россия

The authors compared the main parameters of sagittal spinal-pelvic relations of patients with coxa-vertebral syndrome and those of normal persons. The changes of sagittal spinal-pelvic profile in patients with coxa-vertebral syndrome comparing with normal persons representing an increase in the main numerical characteristics (the average, maximum, standard deviation) of the pelvic incidence (PI), sacral slope (SS); a decrease in the minimum value of pelvic tilt (PT), as well as an increase in the maximum value of lumbar lordosis combined with an increase in the average value of this parameter.

Сочетание дегенеративно-дистрофических изменений в тазобедренном суставе и позвоночнике обусловливает существенные трудности в диагностике и лечении больных вследствие их взаимного отягощения. Этот факт позволил выделить данную патологию в самостоятельный полиэтиологичный симптомокомплекс, получивший название коксо-вертебральный синдром (hip-spine syndrome). Актуальность рассматриваемой проблемы определяется высокой частотой встречаемости этой сложной для диагностики и лечения патологии (по данным различных авторов, от 21,9 до 95 %), а также многообразием клинических форм и степеней выраженности дегенеративно-дистрофических поражений пояснично-крестцового отдела позвоночника.

Цель. Сравнить основные параметры сагиттальных позвоночно-тазовых взаимоотношений больных с коксо-вертебральным синдромом и здоровых людей.

Материал и методы. Материалом исследования явились результаты рентгенологического обследования 90 больных с деформирующим артрозом тазобедренного сустава III степени, в клинической картине заболевания которых также присутствовали признаки дегенеративно-дистрофического заболевания пояснично-крестцового отдела позвоночника. На сагиттальных рентгенограммах комплекса «тазобедренные суставы – таз – позвоночник» были измерены 4 параметра. Важнейшими тазовыми параметрами являлись: PI (pelvic incidence) – тазобедренный угол; SS (sacral slope) – наклон крестца; PT (pelvic tilt) – отклонение таза; GLL (global lumbal lordosis). Было выполнено сравнение средних, минимальных и максимальных значений основных параметров сагиттальных позвоночно-тазовых взаимоотношений у больных с коксо-вертебральным синдромом и здоровых людей (по данным G.Vaz с соавт., 2002).

Результаты и обсуждение. Значения параметра PI у пациентов рассматриваемой категории оказались несколько большими, чем у здоровых людей. Значения параметра SS у рассматриваемой группы больных превышали аналогичные показатели у здоровых волонтеров. Практически одинаковые величины среднего и максимального значения PT у исследуемых больных и здоровых людей говорят о редко встречающейся при данной патологии ретроверсии таза. Сравнительный анализ среднего и максимального значений поясничного лордоза (GLL) выявил их увеличение у рассматриваемой категории больных.

Выводы. У пациентов с коксо-вертебральным синдромом по сравнению со здоровыми людьми изменения сагиттального позвоночно-тазового профиля представлены увеличением основных числовых характеристик (среднее, максимальное значение, стандартное отклонение) тазобедренного угла, наклона крестца; снижением минимального значения отклонения таза, а также возрастанием максимального значения поясничного лордоза в сочетании с увеличением среднего значения данного параметра. Выявленные изменения свидетельствуют о наличии

тенденции к развитию тяжелых нарушений биомеханики позвоночно-тазового комплекса у больных рассматриваемого профиля.

ВАЛЬГИЗИРУЮЩАЯ МЕЖВЕРТЕЛЬНАЯ ОСТЕОТОМИЯ – ЧРЕСКОЖНАЯ ТЕХНИКА С ВНУТРИКОСТНОЙ ФИКСАЦИЕЙ

Челноков А.Н., Шалин А.С.

VALGIZATION INTERTROCHANTERIC OSTEOTOMY – TRANSCUTANEOUS TECHNIQUE WITH INTRAOSSEOUS FIXATION

Chelnokov A.N., Shalin A.S.

Уральский НИИ травматологии и ортопедии им. В.Д. Чаклина, Екатеринбург, Россия

The authors have developed the technique of transcutaneous intertrochanteric valgization osteotomy of the femur with further closed intramedullary osteosynthesis. They performed surgeries in 52 patients with non-unions of femoral neck (11), those of trochanteric area (17), and with posttraumatic deformities of the proximal femur (24). The authors proposed two variants of correction – that with distractor use and that without distractor. When correction achieved they performed closed intramedullary osteosynthesis using a proximal femoral nail or a reconstruction one. Union achieved in 42 cases, the length and weight-bearing of the lower limb restored completely.

Актуальность. Несращения и посттравматические деформации проксимального отдела бедра представляют трудную для лечения проблему. Типичной является варусная деформация, приводящая к нарушению биомеханики тазобедренного сустава и укорочению конечности. Современное оперативное лечение включает вальгизирующую межвертельную остеотомию с фиксацией пластиной или аппаратом внешней фиксации. Остеосинтез пластиной травматичен, сопровождается обширным доступом и значительной кровопотерей. Чрескостный остеосинтез дает возможность дозированной или одномоментной коррекции после чрескожной остеотомии и обеспечивает малоинвазивную фиксацию, однако сопряжен с максимальным дискомфортом и высокой частотой воспалений в области чрескостных элементов. Привлекательным является закрытый интрамедуллярный остеосинтез, однако техника для фиксации вальгизирующей остеотомии бедра не разработана.

Цель. Разработка техники чрескожной межвертельной вальгизирующей остеотомии бедра с последующим закрытым интрамедуллярным остеосинтезом.

Материал и методы. За 2010-2015 гг. оперировано 52 больных с несращениями шейки бедра (11/52), вертельной области (17 /52) и посттравматическими деформациями проксимального отдела бедра (24/52). Предложено два варианта коррекции – с применением дистрактора и без него. После достижения коррекции выполнялся закрытый интрамедуллярный остеосинтез проксимальным бедренным или реконструкционным гвоздем. На следующий день пациентов активизировали.

Результаты. Малоинвазивность вмешательства, минимальная кровопотеря и отсутствие внешних опор обеспечивали быструю мобилизацию пациентов. Варусная деформация была устранена во всех случаях. В 42/52 случаях достигнуто сращение, полностью восстановлена длина и опороспособность нижней конечности, в 10 из них после повторных процедур. В 8/52 случаях отмечено разрушение головки бедра из-за аваскулярного некроза или больших дефектов головки и шейки бедра после предшествующих операций, что повлекло к необходимости эндопротезирования.

Заключение. Малоинвазивная вальгизирующая межвертельная остеотомия с внутрикостной фиксацией является перспективным подходом в реконструктивной хирургии проксимального отдела бедра.

КОРРЕКЦИЯ ВАЛЬГУСНОЙ ДЕФОРМАЦИИ ПЕРВОГО ПАЛЬЦА СТОПЫ С ИСПОЛЬЗОВАНИЕМ КОРРИГИРУЮЩЕЙ ОСТЕОТОМИИ ПЕРВОЙ ПЛЮСНЕВОЙ КОСТИ (SERI-ОСТЕОТОМИЯ)

Чертков А.К., Баженов А.В., Рошаль С.М., Панченко Е.Н.

CORRECTION OF THE DEFORMITY OF THE FIRST FOOT TOE USING CORRECTING OSTEOTOMY OF THE FIRST METATARSAL BONE (SERI-OSTEOTOMY)

Chertkov A.K., Bazhenov A.V., Roshal' S.M., Panchenko E.N.

ГБОУ ВПО «Уральский Государственный Медицинский Университет» Минздрава РФ;
ФКУЗ «5 Военный Клинический Госпиталь Внутренних Войск МВД России», Екатеринбург, Россия

We analyzed the results of surgical treatment of valgus deformity of the first toe using corrective osteotomy of the first metatarsal bone. The surgical technique, distal corrective osteotomy of the first metatarsal bone, is reliable and functional, allowing you to reduce the time of function recovery after hallux valgus surgical treatment.

Цель. Улучшить результаты оперативного лечения Hallux valgus путем применения корригирующей остеотомии первой плюсневой кости (SERI-остеотомия) и ранней нагрузки.

Материалы и методы. Изучены результаты оперативного лечения вальгусного отклонения первого пальца стопы посредством корригирующей остеотомии первой плюсневой кости у 48 пациентов (52 стопы), средний возраст 49,1±2,3 года (от 28 до 54 года). Каждому пациенту перед операцией была назначена стандартная предоперационная подготовка с учетом рентгенологического исследования стоп в прямой проекции и повторно с контрольными рентгенограммами (после операции, через 1, 3 и 12 месяцев). Срок наблюдения – от 1 года до 3 лет. Всем пациентам, включенным в данную работу, проведена дистальная корригирующая остеотомия первой плюсневой кости стопы с фиксацией спицей Киршнера или биодеградируемым винтом, в ряде случаев операция дополнялась резекцией отводящей мышцы.

Результаты. Применение ортезирования и специализированной ортопедической обуви позволило избежать развития контрактур в I плюснефаланговом и голеностопном суставах. Средний срок пребывания пациента в стационаре после операции составил 8,0±0,8 суток. Средние сроки нетрудоспособности составили 43±18 суток, что на 37 % короче по сравнению с представленными данными в литературе (68 суток). Следует отметить, что при операции на одной стопе при отсутствии болевого синдрома пациентки ходили в ортопедической обуви (туфлях Барука) без дополнительной опоры уже через 5-7 дней с момента операции с последующей нагрузкой на передний отдел стоп в обычной обуви с 3 недель после операции. В соответствии с критериями Groulier получено 35 % отличных, 42 % хороших, 19 % удовлетворительных и 4 % - неудовлетворительных результатов.

Выводы

Оперативная техника дистальной корригирующей остеотомии первой плюсневой кости является надежной и функциональной.

Применение стабильного остеосинтеза и ранней нагрузки на оперированную конечность позволяет сократить сроки восстановления функции после оперативного лечения Hallux valgus.

МЕСТНАЯ АНЕСТЕЗИЯ ПРИ АРТРОСКОПИИ КОЛЕННОГО СУСТАВА

Чертков А.К., Баженов А.В., Рошаль С.М., Панченко Е.Н.

LOCAL ANESTHESIA FOR THE KNEE ARTHROSCOPY

Chertkov A.K., Bazhenov A.V., Roshal' S.M., Panchenko E.N.

ГБОУ ВПО «Уральский Государственный Медицинский Университет» Минздрава РФ;
ФКУЗ «5 Военный Клинический Госпиталь Внутренних Войск МВД России», Екатеринбург, Россия

The most frequent surgical intervention for intra-articular pathology of the knee joint is arthroscopy. We believe that the use of local anesthesia versus spinal anesthesia to perform arthroscopy of the knee joint meniscus pathology, can significantly reduce the time spent by the patient on the operation table. And a comparable level of pain and the low level of

complications of local anesthesia allow to hope for more widespread adoption of this technique in practical work, the trauma of military hospitals.

Актуальность. Травмы внутренних структур коленного сустава – одна из самых частых патологий опорно-двигательного аппарата у военнослужащих и составляет около 25 % всех травм опорно-двигательного аппарата. Наиболее частая операция, выполняемая в травматологических отделениях военных госпиталей, – артроскопия коленного сустава. Продолжительность операции при стандартной артроскопии редко превышает 30 минут, а подготовка к спинальной анестезии может занимать до полутора часов. Для сокращения времени нахождения пациента на операционном столе нам представляется целесообразным выполнять лечебно-диагностическую артроскопию коленного сустава под местной анестезией.

Материалы и методы. В условиях травматологического отделения 5 ВКГ ВВ МВД России за период 2012-2014 гг. выполнено более 318 артроскопических операций пациентам с различной патологией коленного сустава. Из наблюдения были исключены пациенты, которым планировалось восстановление крестообразных связок либо другие операции, предполагающие проникновение инструментов глубже уровня хряща. Наблюдаемые пациенты были разделены на две группы. Первая группа из 237 (74,5 %) пациентов были оперированы под спинальной анестезией, которая выполнялась Лидокаином 40 мг. Вторая группа - 81 (25,5 %) пациент, операция которым была выполнена под местной анестезией. Для анестезии использовали Наропин 10мг, вводили препарат в полость коленного сустава через точки, используемые потом для формирования артроскопических портов. Диагностическая артроскопия выполнялась стандартно в обеих группах, при выявлении разрывов менисков выполняли резекцию их нестабильных участков. Послеоперационное ведение пациентов первой и второй групп значимо не отличалось. После окончания действия спинального блока пациентам первой группы разрешали ходить в пределах палаты и до туалета. Пациентам второй группы двигательную активность в послеоперационном периоде не ограничивали совсем. Результаты оценивали с точки зрения продолжительности нахождения пациента на операционном столе от момента начала работы анестезиологов до снятия пациента со стола. Кроме того, всем пациентам предложили оценить уровень болевых ощущений в момент оперативного вмешательства, через один и три часа после операции при помощи визуально-аналоговой шкалы.

Результаты. Средняя продолжительность нахождения пациента на операционном столе среди пациентов первой группы составила 68±15 минут, тогда как среди пациентов второй группы 26±12 минут ($p \leq 0{,}005$). Среди пациентов первой группы уровень болевых ощущений по ВАШ в интраоперационном периоде был нулевым, тогда как среди пациентов второй группы он колебался от 0 до 1 балла. Однако через один час после операции показатели первой и второй группы были одинаковыми и стремились к нулю. Через три часа после операции также статистически значимых различий в уровне болевых ощущений среди пациентов первой и второй группы выявлено не было. Среди пациентов, оперированных под спинальной анестезией, отмечено три случая развития постпункционного синдрома, купировавшегося в течение трех-пяти дней. Среди пациентов второй группы осложнений, связанных с анестезией, отмечено не было. Не было также ни одного случая, когда неэффективность местной анестезии потребовала бы перехода к другому виду обезболивания для завершения операции.

Заключение. Необходимо отметить, что применение местной анестезии в сравнении со спинальной анестезией для выполнения артроскопии коленного сустава при патологии менисков позволяет значительно сокращать время нахождения пациента на операционном столе, время между операциями, а также высвобождать анестезиологическую бригаду. Уровень болевых ощущений и степень расслабления мускулатуры пациента, достигаемые, в том числе, и эффективной премедикацией, позволяют качественно выполнить все необходимые

диагностические процедуры, резекцию поврежденных частей менисков и ряд других манипуляций на мягких тканях в полости коленного сустава. Безусловно, необходим тщательный отбор пациентов и прецизионное выполнение самой местной анестезии, однако значительное сокращение времени, затрачиваемого на выполнение операции одному пациенту, сопоставимый уровень болевых ощущений и низкий уровень осложнений местной анестезии позволяют надеяться на более широкое внедрение этой методики в практическую работу травматологов военных госпиталей.

ОСОБЕННОСТИ РЕКОНСТРУКТИВНО-ВОССТАНОВИТЕЛЬНЫХ ОПЕРАЦИЙ У ДЕТЕЙ С ПОСЛЕОЖОГОВЫМИ РУБЦОВЫМИ ДЕФОРМАЦИЯМИ КИСТИ

Шамукимов Ш.А., Назарова Н.З., Садиков А.А.

SPECIAL FEATURES OF RECONSTRUCTIVE-RESTORATIVE SURGERIES IN CHILDREN WITH POST-BURN SCAR DEFORMITIES OF THE HAND

Shamukimov Sh.A., Nazarova N.Z., Sadikov A.A.

Республиканский центр детской ортопедии; Ташкентская медицинская академия, Ташкент, Узбекистан

As we observed in the reports of recent years, the incidence of post-burn scar contractures increased, and the development of disability due to this reached 40 %. The authors did not specify the indications for using certain techniques depending on the shape and localization of the scar band, as well as on the degree of contracture severity. 71 patients at the age of 1-18 years underwent treatment in the Republican Center of Pediatric Orthopaedics within the period of 2010-2014. The tactics of surgical treatment of post-burn scar deformities should be based on the concept from “simple” method to “complex” one, and it may be based on the standard distribution of patients.

Введение. Ожоги находятся на третьем месте среди травм мирного времени различной этиологии. По сообщениям последних лет отмечается увеличение частоты послеожоговых рубцовых контрактур, а развитие инвалидности по этой причине достигает 40 %. Следует признать, что до настоящего времени не имеется общепринятой и нормативно закрепленной системы. К сожалению, консервативное лечение послеожоговых рубцовых деформаций до настоящего времени является малоэффективным. В связи с этим, актуальным является совершенствование в клинической практике хирургических методов. В выборе способа лечения большое значение имеет степень тяжести контрактуры пораженного пальца. С учетом этого, предложен ряд классификаций, в которых, в основном, различают 3 или 4 степени тяжести контрактуры. Для хирургического лечения послеожоговых рубцовых сгибательных контрактур пальцев кисти применяются многочисленные способы оперативных вмешательств, такие как простая или серийная Z-пластика, модифицированные способы Z-пластики, аутодермопластика, перемещение несвободных и пересадка свободных кожно-фасциальных лоскутов. Однако показания к применению отдельных способов в зависимости от формы и локализации рубцового тяжа, а также степени выраженности контрактур авторами конкретно не указываются.

Материалы и методы. В Республиканском центре детской ортопедии с 2010 по 2014 г. находились на лечении 71 больной в возрасте от 1 года до 18 лет. Наиболее распространенным термическим фактором, вызывающим травму кисти у ребенка, по нашим наблюдениям, является контактный в группе детей до 3 лет (65 %), а у детей более старшего возраста - ожоги пламенем (27 %), затем электроожог (8 %) и др. Большинство имевших место деформаций кисти составили сгибательные контрактуры пальцев - у 49 (70 %) детей. У 12 (17 %) детей имелись синдактилии, разгибательные контрактуры были у 6 (8 %) больных и приводящие контрактуры I пальца кисти наблюдали у 4 (5 %) пациентов. По степени нарушения функции пальцев и кисти контрактуры I-II степени наблюдали у 27 детей, III-IV степени - у 44 пациентов. Степень контрактуры определяли по классификации Б.В. Парина. Характерной особенностью всех проводившихся нами вмешательств было то, что при незначительных деформациях и невыраженных физиологических нарушениях (в случаях контрактур I-II степени) реконструктивно-

восстановительные оперативные вмешательства откладывали до полного завершения формирования рубцов (12-18 мес. после получения ожоговой травмы). В случаях прогрессирования рубцовых стяжений при условии несформированных рубцов и наличии контрактур III-IV степени, затрудняющих самообслуживание, возникала необходимость проведения оперативного вмешательства в ранние сроки (6-8 мес. после ожогов). При контрактурах I-II степени основным методом проводившихся операций была пластика местными тканями встречными треугольными лоскутами, Z-пластика, пластика П-образными лоскутами. В случаях контрактур III-IV степени мы применяли комбинированную кожную пластику, т.е. сочетание пластики местными тканями с закрытием остающегося дефекта свободным кожным лоскутом - полнослойным или расщепленным. В конце операции при всех вышеуказанных методиках на кисти накладывалась гипсовая лонгета для предотвращения смещения кожных лоскутов и стабильной функции пальцев. При благоприятном течении послеоперационного периода перевязка осуществлялась на 7-10 сутки после операции. После заживления ран и приживления лоскутов ребенку проводилась съемная иммобилизация (с наложением гипсовых лонгет только на ночь), позволявшая сочетать иммобилизацию с лечебной физкультурой. Пластика местными тканями встречными треугольными лоскутами - Z-пластика, пластика П-образными лоскутами проведена у 22 детей. Мы применяли комбинированную кожную пластику у 29 больных. У 20 детей использовали только метод свободной пластики. Донорскими поверхностями служили передняя и боковая поверхности бедер, а также взятие кожи методом циркумцизии у мальчиков.

Результаты. Результаты оперативного лечения рубцовых деформаций кисти определялись сроками хирургического вмешательства, степенью контрактуры. Так, хорошие результаты (выздоровление с восстановлением полного объема движений кисти без дальнейших рецидивов) отмечены у 61 (86 %) ребенка. Это были дети в основном с контрактурами I-II степени. Улучшение функции кисти после операции наблюдалось у 10 (14 %) пациентов. К этим результатам относили частичное восстановление формы и функции пальцев и кисти при контрактурах III-IV степени, требующих этапных операций.

Выводы. Тактика хирургического лечения послеожоговых рубцовых деформаций должна базироваться на концепции от «простого» метода к "сложному" и может быть основана на типовом распределении больных. При использовании треугольных и трапециевидных лоскутов угол взаимного перемещения лоскутов не должен превышать 60 градусов, причем при продольном рубцовом тяже более эффективно использовать транспозицию треугольных лоскутов, а при поперечном рубцовом поражении - трапециевидные лоскуты. Наиболее часто используемым местом забора свободной аутокожи, применяемой в микрохирургической пересадке свободных реваскуляризируемых аутотрансплантатов, является область бедра. Эстетически наиболее приемлем забор аутокожи в донорской области аутотрансплантата с последующим ушиванием раны в линию. Также мы рекомендуем использовать метод взятия кожи путем циркумцизии (обрезание) у мальчиков.

ОСОБЕННОСТИ И ПРИНЦИПЫ ЛЕЧЕНИЯ ВРОЖДЕННОЙ СИНДАКТИЛИИ КИСТИ У ДЕТЕЙ

Шамукимов Ш.А., Назарова Н.З., Эржанов Ж.Б., Аборхожаева Д.А., Арифжанов К.С.

THE SPECIAL FEATURES AND PRINCIPLES OF TREATMENT OF THE HAND CONGENITAL SYNDACTYLY IN CHILDREN

Shamukimov Sh.A., Nazarova N.Z., Erzhanov Zh.B., Abrorkhozhaeva D.A., Arifzhanov K.S.

Республиканский центр детской ортопедии; Ташкентская медицинская академия, Ташкент, Узбекистан

The underestimation of the pathology severity, the admitted treatment-and-tactical, technical, and organizational errors – these are the main causes of unsatisfactory results. We treated 33 patients who underwent surgical interventions in the Republican Center of Pediatric Orthopaedics from 2010 to 2014. Optimization of surgical tactics, precise performance of surgical procedures, and proper organization of rehabilitation of the operated patients contribute to achieving positive results in 90% of patients.

Врождённые аномалии развития пальцев кисти составляют более 50 % всех пороков развития конечностей у детей, причём наличие данных деформаций приводит к наиболее выраженным функциональным и косметическим нарушениям верхней конечности. Недооценка тяжести патологии, допущенные лечебно-тактические, технические и организационные ошибки являются основными причинами неудовлетворительных результатов.

Цель - улучшение результатов хирургического лечения врождённой синдактилии кисти.

Задачи

1. Изучить и систематизировать клинические формы и варианты врождённой синдактилии кисти.

2. Оптимизировать хирургическую тактику в зависимости от форм и вариантов синдактилии кисти.

3. Усовершенствовать технику выполнения операции при устранении синдактилии кисти.

4. Проанализировать результаты хирургического лечения врождённой синдактилии кисти.

Материалы. В Республиканском центре детской ортопедии с 2010 по 2014 г. находилось на лечении 33 больных в возрасте от 1 года до 18 лет с врождённой синдактилией кисти (142 пальца на 44 кистях), которым выполнены оперативные вмешательства. Число пациентов мужского и женского пола было 17 и 15 соответственно. Дети до 7 лет составили преимущественное большинство - 21 (63,6 %). Среди 33 обследованных больных у 9 (27,3 %), помимо синдактилии, имели место и другие пороки развития кисти. В большинстве случаев (22) наблюдалось двустороннее сращение пальцев кистей, что составило 66,6 %, сращение пальцев только правой кисти имело место у 6 (18,2 %) пациентов, только левой кисти - у 5 (15,2 %).

Результаты. Определены 3 клинические формы синдактилии кисти — простая, сложная и рецидивная. Установлено, что в 66,6 % случаев встречалась двусторонняя синдактилия кисти, и в 70,4 % случаев имела место простая форма синдактилии. Из 16 вариантов сочетания синдактилии чаще всего (48,5 %) встречается сращение III-IV пальцев. Хирургическую коррекцию синдактилии кисти по возможности провели в ранние сроки. При множественных и сложных формах патологии операции разделили на отдельные этапы, выбирая этап операции с учётом функциональной значимости разобщённых пальцев.

Выводы

1. Среди многочисленных способов операций предпочтение нужно отдавать местно-пластическим способам, которые можно использовать в отдельности или в сочетании, а также в комбинации с аутодермопластикой.

2. Оптимизация хирургической тактики, прецизионное выполнение оперативных вмешательств, правильная организация реабилитации оперированных больных позволяют добиться положительных результатов у 90 % больных.

ВОЗРАСТНЫЕ ПОКАЗАНИЯ ДЛЯ ПРОВЕДЕНИЯ ОПЕРАТИВНЫХ ВМЕШАТЕЛЬСТВ ПРИ АКРОЦЕФАЛОСИНДАКТИЛИИ

Шведовченко И.В., Бардась А.А.

AGE-RELATED INDICATIONS FOR SURGICAL INTERVENTIONS FOR ACROCEPHALOSYNDACTYLY

Shvedovchenko I.V., Bardas' A.A.

ФГБУ «СПбНЦЭПР им. Г.А. Альбрехта Минтруда России», Санкт-Петербург, Россия

We have analyzed the results of surgical treatment in 51 children with acrocephalosyndactyly at the age from four months to 18 years. All the examined children were divided into four groups according to age of the first appeal to the clinic. When comparing the results of surgical treatment it was indicated that it managed to achieve the best functional and cosmetic result in the group of children in whom surgical correction began in the early periods after birth (below one year), and strict stage sequence of surgeries followed. In this age group the satisfactory cosmetic result of all stages of the correction was achieved, also there were only light dysfunctions of the hands and feet (evaluation conducted by ICF), and no patients had disorder of psycho-motor development.

Цель. Определить возрастные показания для выполнения этапов оперативных вмешательств при акроцефалосиндактилии.

Материал и методы. Проведен анализ медицинской документации 51 ребенка с акроцефалосиндактилией: у 38 из них идентифицирован синдром Апера, у 3 – синдром Пфайфера, 1 - синдром Карпентера, у 2 - недифференцированные формы акроцефалосиндактилии. Оценивали следующие возрастные показатели этапов хирургического лечения: первое обращение в клинику, сроки выполнения ремоделирующей краниопластики и уранопластики, начала устранения деформации кистей и оперативного лечения патологии стоп, а также выдвижения средней зоны лица и челюстно-хирургических операций (направленных на восстановление соотношения зубных рядов, косметические операции). Оценивалась этапность проведения оперативных вмешательств.

Все обследованные дети были разделены на 4 группы по возрасту первичного обращения в клинику: 0-1 год – 12 человек; 1-3 года - 16; 4-7 лет - 7; 7 лет и старше - 5. После проведения каждого из этапов оперативных вмешательств результаты медицинской абилитации сравнивались между указанными возрастными группами. Результаты оперативного лечения оценивались в сроки от 6 мес. до 18 лет.

Результаты и обсуждение. В первой группе пациентов первичное обращение в клинику осуществлялось на 1-3 месяце после рождения, и в результате удавалось соблюсти этапность выполнения оперативных вмешательств. В данной группе ремоделирующая краниопластика в возрасте до 1 года выполнена у 7 детей (58,3 %) и у 6 детей (50 %) до двух лет. Проведение хирургической коррекции деформации черепа в данном возрасте позволяло избежать в дальнейшем грубой кранифасциальной деформации, а значит, и проведения более сложной и травматичной реконструктивной операции на мозговом и лицевом черепе. Оперативное лечение, направленное на устранение деформации кистей, начато в возрасте до года у 5 детей (41.6 %). Уранопластика выполнена у 7 больных (58.3 %), коррекция деформации стоп в возрасте 3-4 года у 5 детей (41.6 %). Выдвижение средней зоны лица и другие челюстно-лицевые операции выполнены у одной больной в возрасте 9 лет.

Во второй группе пациентов (возраст первичного обращения от 1 года до 3 лет), ремоделирующая краниопластика выполнялась гораздо реже, что связано со снижением интенсивности увеличения объема мозга, как и роста черепа в области швов. Однако прогрессирующий краниостеноз может привести к развитию внутричерепной гипертензии, в связи с чем и выполнено оперативное лечение у 3 детей – 18,75 %. Первым этапом в данной возрастной группе проводилось хирургическое лечение, направленное на устранение деформации кистей (выполнено у всех 16 больных), в сроки от 2 до 8 мес. после первичного

обращения в клинику. Уранопластика выполнена у 3 больных (18,75 %) в возрасте 3-5 лет. Коррекция деформации стоп производилась в возрасте 5-7 лет у 5 больных (31,25 %). Выдвижение средней зоны лица также проведено у одной девочки в возрасте 8 лет.

В третьей группе (от 4-7 лет) ремоделирующая краниопластика не выполнялась ни в одном случае. Хирургическая коррекция патологии кистей начата максимально рано после первичного обращения в клинику и выполнена у всех пациентов данной группы. Устранение деформации стоп проведено у 4 больных (57,1 %) в возрасте 7-10 лет. Выдвижение средней зоны лица в сочетании с пластикой челюстной области выполнено у одного пациента.

В возрастной группе после 7 лет производили в основном вмешательства, направленные на устранение деформации кистей и стоп. У детей данной группы в 3 случаях имелась тяжелая задержка психо-моторного развития, что делало не целесообразным выполнение косметических операций на лицевом черепе.

При сравнении результатов оперативного лечения отмечено, что наилучший функциональный и косметический результат удалось достигнуть в первой группе, когда хирургическая коррекция начиналась в ранние сроки после рождения, и соблюдалась четкая этапность проведения операций. В данной возрастной группе получен удовлетворительный косметический результат всех этапов коррекции, удалось достигнуть легкого нарушения функции кистей и стоп (оценка проводилась по МКФ), а также ни у одного пациента не отмечено нарушения психо-моторного развития. Во второй группе как косметический, так и функциональный результат хирургического лечения не полностью удовлетворял потребности пациента, наблюдались легкие (7 детей - 13,7 %) и умеренные (9 пациентов - 17,6 %) нарушения функции кистей и стоп, в 9,8 % отмечена задержка психо-моторного развития. В 3 и 4 группах в связи с поздним началом лечения акцентировали внимание на максимально возможном восстановлении функции кистей и стоп. Для обеспечения навыков самообслуживания проведение косметических операций в ряде случаев было не целесообразным, т.к. у пациентов отмечались грубые нарушения психо-моторного развития, вплоть до идиотии в 3 случаях (5,9 %), что резко снижало возможности социальной адаптации этих детей.

Заключение. Оперативное лечение у детей с акроцефалосиндактилией является многоэтапной процедурой и должно начинаться на первом году жизни ребенка.

Соблюдение этапности и возрастных рамок хирургического лечения дает возможность получить оптимальные результаты в минимальные сроки.

Достичь удовлетворительных косметических и функциональных результатов возможно при раннем начале лечения акроцефалосиндактилии, что улучшает социальную адаптацию ребенка.

ХАРАКТЕРИСТИКА БОЛЕВОГО СИНДРОМА У ПАЦИЕНТОВ С ДЕГЕНЕРАТИВНО-ДИСТРОФИЧЕСКИМИ ЗАБОЛЕВАНИЯМИ ПОЗВОНОЧНИКА И СУСТАВОВ ПРИ ПРОВЕДЕНИИ КУРСА СИЛОВОЙ КИНЕЗИТЕРАПИИ

Щеколова Н.Б., Таскаев А.Л.

THE PAIN SYNDROME CHARACTERISTIC IN PATIENTS WITH DEGENERATIVE-AND-DYSTROPHIC DISEASES OF THE SPINE AND JOINTS DURING A COURSE OF FORCE-RELATED KINESITHERAPY

Shchekolova N.B., Taskaev A.L.

ПГМУ им. акад. Е.А. Вагнера, Пермь, Россия

We have studied the pain syndrome dynamics in 166 patients with degenerative-and-dystrophic diseases of the spine and joints when performing a course of force-related kinesitherapy.

Цель. Изучить динамику болевого синдрома при проведении курса кинезитерапии у больных с дегенеративно-дистрофическими заболеваниями позвоночника и суставов.

Материал и методы. Изучен болевой синдром у 166 пациентов с дегенеративно-дистрофическими заболеваниями позвоночника и суставов, которым проводился курс силовой кинезитерапии. Мужчин было 92 (55,42 %) чел., женщин – 74 (44,58 %). Средний возраст мужчин составлял 35,2 года, женщин – 44,6 года. Среди изученных больных доминировали служащие – 111 (66,87 %) человек, рабочих было 27 (16,27 %), неработающих, в т.ч. пенсионеров – 21 (12,65 %), учащихся – 7(4,21 %). Боли с локализацией в пояснично-крестцовом отделе позвоночника регистрировали у 54 (32,93 %) больных, в шейном отделе позвоночника – у 38 (23,17 %), в грудном отделе позвоночника – у 20 (12,20 %). Боли в тазобедренном суставе регистрировали у 14 (8,5 %) больных, в голеностопных суставах – у 8 (4,9 %), коленных суставах – у 7 (4,9 %), плечевом суставе – у 6 (3,7 %). На головные боли жаловалось 33 (20,12 %) пациента. Интенсивность боли оценивали по шкале «ВАШ» и опроснику «Индекс существующей боли».

Результаты и обсуждение. Средний уровень интенсивности боли среди изученных больных по шкале боли («ВАШ») составил 7,4±0,05 балла (p<0,05). По самооценке интенсивности сильная боль зарегистрирована у 60 (48 %) больных, умеренная – у 57 (45,6 %), легкая − у 8 (6,4 %) больных.

По опроснику «Индекс существующей боли» на момент исследования боли не было только у 1 больного (0,6 %), слабая боль выявлена у 12 (7,22 %) больных, дискомфортная – у 46 (27,71 %). «Боль, приводящую к стрессу», констатировали 33 (19,88 %) пациента. По мнению больных, «ужасная» боль была у 14 (8,43 %) чел., а «невыносимая» – у 19 (11,45 %) человек. У 50 (30,12 %) пациентов зарегистрированы боли в спине и суставах так называемого механического ритма. Они отсутствовали в покое, возникали при ходьбе по лестнице, по пересеченной местности, присаживании или вставании с низкого кресла и т.п. Средняя величина интенсивности боли у этих больных по шкале «ВАШ» составляла 6,7±0,02 балла.

По шкале «ВАШ» среди изученных больных интенсивность боли была высокой у 36 (21,69 %) больных и составляла 9,2±0,01 балла. Средняя интенсивность боли отмечена у 35 (21,08 %) больных, составляя 6,05±0,01 балла. Низкая интенсивность боли у 94 больных достигала 3,1±0,01 балла.

При присоединении мягкотканных нарушений интенсивность болевого синдрома в спине и суставах усиливалась. Боли в этой ситуации были интенсивными, средняя величина по шкале «ВАШ» составляла 8,6 ± 0,05 балла. Боли сохранялись в покое, приводили к нарушению походки. Была характерна боль, постепенно уменьшающаяся или даже стихающая при продолжительной нагрузке.

Боль в спине у пациентов с дегенеративно-дистрофическими изменениями в позвоночнике оказалась достоверно выше при их сочетании с нарушением осанки, сколиозом I степени.

Всем больным проводился курс силовой кинезитерапии длительностью 3 месяца в реабилитационном центре «Кук & Кук» г. Перми (директор И.И. Кук).

Если общая интенсивность боли в спине до начала курса кинезитерапии составляла от 6 до 8 баллов и в среднем равнялась 7,05 ±0,5 балла, то через три месяца средний показатель боли составил 1,01 ±0,01 балла. Однако через 6 месяцев после окончания курса кинезитерапии интенсивность боли вновь увеличивалась до 3,2 ±0,2 балла.

Выводы. Курс силовой кинезитерапии способствовал снижению интенсивности боли при дегенеративно-дистрофических поражениях позвоночника и суставов. Больные нуждались в постоянном наблюдении и проведении данного курса длительно.

ПРИМЕНЕНИЕ АППАРАТА ОРТО-СУВ, РАБОТАЮЩЕГО НА ОСНОВЕ ПАССИВНОЙ КОМПЬЮТЕРНОЙ НАВИГАЦИИ, ПРИ ЛЕЧЕНИИ КОНТРАКТУР КОЛЕННОГО СУСТАВА

Щепкина Е.А.[1,2], Корчагин К.Л.[1], Наконечный Д.Г.[1], Соломин Л.Н.[1,3]

THE USE OF ORTHO-SUV FRAME OPERATING ON THE BASIS OF PASSIVE COMPUTED NAVIGATION IN TREATMENT OF THE KNEE CONTRACTURES

Shchepkina E.A.[1,2], Korchagin K.L.[1], Nakonechnyi D.G.[1], Solomin L.N.[1,3]

[1]ФГБУ «РНИИТО им. Р.Р. Вредена» Минздрава России; [2]ГБОУ ВПО «ПСПГМУ им. акад. И.П. Павлова»; [3]ФГБОУ ВПО «Санкт-Петербургский государственный университет», Санкт-Петербург, Россия

The authors analyzed the results of using Ortho-SUV Frame operating on the basis of passive computed navigation (www.ortho-suv.org) in treatment of the knee extension contractures in nine patients (10 joints) and flexion contractures in 12 patients (14 joints). Unsatisfactory results observed in four cases (16.6 %). Femoral fracture at the level of transosseous element insertion occurred in two cases (8.3 %).

Цель. Проанализировать результаты устранения контрактур коленного сустава аппаратом Орто-СУВ, используемым в дополнение к мобилизирующим операциям.

Материалы и методы. Аппарат Орто-СУВ использован при лечении контрактур коленного сустава у 21 пациента на 24 суставах. У 9 пациентов (10 суставов) устранялись разгибательные контрактуры: в 1 случае (2 сустава) - следствие гетеротопической оссификации, у 8 – как осложнение при лечении переломов бедренной кости. После выполнения артролиза, тенолиза и миолиза сустав фиксировали аппаратом Орто-СУВ в положении сгибания 40-60° в течение 3-10 дней. После этого производили 2-4 цикла сгибания-разгибания в темпе 5-10° в сутки. Особенности работы аппарата Орто-СУВ на основе программного обеспечения позволяли обеспечить физиологичность движений в коленном суставе (сгибание+скольжение+ротация), чего невозможно достичь при использовании шарнирных аппаратов. После демонтажа аппарата продолжали ЛФК, физиотерапию, массаж и механотерапию. Из 12 пациентов (14 суставов) со сгибательными контрактурами в одном случае причиной было отсутствие иммобилизации после ампутации на уровне голени, в одном – отсутствие иммобилизации при механо-термической травме, у остальных пациентов контрактура носила нейрогенный характер (спастические парезы после позвоночно-спинальной и черепно-мозговой травм, миелодисплазии). Операцию начинали с невролиза малоберцового нерва, удлинения сухожилий сгибателей на уровне коленного сустава и капсулотомии. После этого монтировали аппарат Орто-СУВ. Сустав фиксировали в положении максимально возможного разгибания (40-60°) в течение 5-10 дней с последующим постепенным разгибанием приемами чрескостного остеосинтеза. После периода фиксации в течение 4-6 недель, пациенты проходили реабилитационное лечение с использованием ночью тутора в течение 2-3 месяцев.

Результаты. При устранении разгибательных контрактур период разработки движений в аппарате составил 31,56 ± 16,38 дня. У 3-х пациентов достигнут объем движений 40-60°, в остальных случаях 80-90°. Потеря достигнутой коррекции через 8-12 месяцев отмечена у 2 пациентов (результат оценен как неудовлетворительный); у остальных пациентов объем движений сохранен или увеличился в пределах 20°. У пациентов со сгибательными контрактурами период разгибания в аппарате составил 38,36 ± 13,79 дня, период внешней фиксации после разгибания – 53,14 ± 25,79 дня. Осложнения отмечены у 2 пациентов в группе со сгибательными контрактурами – перелом бедренной кости в месте введения чрескостного элемента, что потребовало перемонтажа аппарата внешней фиксации и удлинения периода фиксации после разгибания коленного сустава до сращения перелома, но не сказалось на результате лечения. У 2 пациентов, нарушавших рекомендованный режим иммобилизации, отмечена потеря разгибания в пределах 20°, в 2 случаях при сохранении полного разгибания объем движений не превышал 20°, в остальных случаях при сохранении полного разгибания объем движений составил 60-90°.

Заключение. Применение аппарата Орто-СУВ, работающего на основе пассивной компьютерной навигации, позволяет дозированно производить устранение контрактуры, используя “физиологичную” траекторию движений в коленном суставе.

ОСОБЕННОСТИ ОРГАНОТИПИЧЕСКОЙ ПЕРЕСТРОЙКИ ДИСТРАКЦИОННОГО РЕГЕНЕРАТА ПРИ ПОСЛЕДОВАТЕЛЬНОМ ПРИМЕНЕНИИ ЧРЕСКОСТНОГО И ИНТРАМЕДУЛЛЯРНОГО ОСТЕОСИНТЕЗА В ЭКСПЕРИМЕНТЕ (ПРЕДВАРИТЕЛЬНОЕ СООБЩЕНИЕ)

Щепкина Е.А.[1,2], Нетылько Г.И. [1], Лебедков И.В.[1], Соломин Л.Н.[1,3], Сушков И.В.[1], Степанова Е.О.[2]

SPECIAL FEATURES OF ORGANOTYPICAL REORGANIZATION OF DISTRACTION REGENERATED BONE IN CONSECUTIVE USING TRANSOSSEOUS AND INTRAMEDULLARY OSTEOSYNTHESIS EXPERIMENTALLY (A PRELIMINARY REPORT)

Shchepkina E.A.[1,2], Netyl'ko G.I.[1], Lebedkov I.V.[1], Solomin L.N.[1,3], Sushkov I.V.[1], Stepanova E.O.[2]

[1]ФГБУ «РНИИТО им. Р.Р. Вредена» Минздрава России; [2]ГБОУ ВПО «ПСПГМУ им. акад. И.П.Павлова»; [3]ФГБОУ ВПО «Санкт-Петербургский государственный университет», Санкт-Петербург, Россия

We performed the study in 36 Shinshilla rabbits. In the control group we formed a regenerated bone by 0.25 mm for four times per day during ten days with further fixation using the Ilizarov apparatus for 30 days. In the experimental group after lengthening we inserted a wire intramedullary, and then performed fixation for 30 days keeping the apparatus of four wires in the base rings as locking simulation. In the experimental group the formation of the periosteal osteogenesis zone observed the length of which three-fold exceeded the length of regenerated bone. The formation of cortical plate didn’t differ significantly from the control group by the cortical density and morphological picture. The zone of endosteal osteogenesis preserved near the intramedullary fixator all over the regenerated bone.

Цель. Сравнить органотипическую перестройку дистракционного регенерата при удлинении голени у кроликов по Илизарову и при последовательном применении чрескостного и интрамедуллярного остеосинтеза.

Материалы и методы. Экспериментальное исследование проведено на 36 кроликах породы Шиншилла. В контрольной группе после наложения аппарата внешней фиксации на голень производили остеоклазию и выполняли с 5 суток послеоперационного периода удлинение в темпе 0,25 мм × 4 в течение 10 дней. Фаза фиксации – 30 суток. В опытной группе использовали моделирование последовательного применения чрескостного и интрамедуллярного остеосинтеза. Для этого после окончания удлинения через разрез 0,7 см в области коленного сустава в костно-мозговой канал вводили интрамедуллярно спицу толщиной 2 мм (что соответствует узкой части костномозгового канала большеберцовой кости) до уровня дистальной опоры аппарата. Во время введения спицы удаляли спицы из репозиционно-фиксационных опор. После рентрен-контроля интрамедуллярную спицу в месте введения скусывали около кости. Спицы в базовых опорах аппарата оставляли как имитацию блокирования. Фаза фиксации – 30 суток. Рентген-контроль, КТ и морфологические исследования выполняли на 5-15-30 сутки фиксации.

Результаты. В контрольной и основной группах к 30 суткам фиксации в области регенерата по всей окружности был сформирован кортикальный слой. По данным КТ плотность костной ткани кортикального слоя рененерата соответствовала плотности кортикального слоя в прилежащих зонах кости как в контрольной, так и в опытной группах. Диаметр регенерата в контрольной группе составлял 0,9-1,0 см, в опытной 1,0-1,1 см. Толщина кортикального слоя в контрольной группе – 2 мм, в опытной – 3 мм. В опытной группе в отличие от контрольной по всей окружности вокруг регенерата присутствовала зона периостальной регенерации протяженностью 2,5-3 см. При морфологическом исследовании в опытной группе также четко определялась зона периостального костеобразования, которой не было в контроле. Вокруг интрамедуллярного фиксатора формировалась капсула, между которой и формирующейся

кортикальной пластинкой на всех сроках исследования сохранялась зона эндостального костеобразования по всей протяженности регенерата.

Заключение. При данном способе моделирования последовательного использования чрескостного и интрамедуллярного остеосинтеза отмечено формирование зоны периостального костеобразования протяженностью, превышающей длину регенерата в 3 раза. Формирование кортикального слоя по плотности и морфологической картине значимых отличий от контрольной группы не имело. Около интрамедуллярного фиксатора сохранялась зона эндостального костеобразования на всем протяжении регенерата.

АРТРОПЛАСТИКА ТАЗОБЕДРЕННОГО СУСТАВА ПРИ АСЕПТИЧЕСКОМ НЕКРОЗЕ ГОЛОВКИ БЕДРА

Якупов Р.Р., Гафаров И.Р., Хаиров Т.Э., Филимонов Г.Н., Трубин А.Р., Загитов Б.Г.

THE HIP ARTHROPLASTY FOR ASEPTIC NECROSIS OF THE FEMORAL HEAD

Iakupov R.R., Gafarov I.R., Khairov T.E., Filimonov G.N., Trubin A.R., Zagitov B.G.

ГБОУ ВПО «Башкирский государственный медицинский университет», Уфа, Россия

We analyzed the mid-term results of treatment of Stages III-IV aseptic necrosis of femoral head (ANFH) according to the arthroplasty technology based on clinical-and-radiation monitoring and biometry of the support and walking phases in 58 patients (45 men and 13 women). Demineralization persisted up to 1.5 years followed by stabilization and the increase in bone mineral density when segment-by-segment evaluation made according to the data of double-energy X-ray absorptiometry. Mineral metabolism correlated with motor activity in young patients treated by the hip arthroplasty technology. The recovery of the locomotorium adaptive-compensatory potential in connection with forming a new kinematic unit went on up to 18 months of clinical observations.

Цель. Оценка функционального состояния пациентов, страдающих АНГБК, с учетом клинических, лучевых параметров опорно-двигательной системы и кинематического баланса после артропластики тазобедренного сустава.

Материалы и методы. В исследовании приняли участие 58 пациентов (45 мужчин и 13 женщин) с диагнозом АНГБК III-IV стадий. Для оценки двигательной активности была использована общепринятая шкала Харриса (HHS), физический и психический компоненты оценивались по КЖ–100, уровень боли по шкале ВАШ через 1, 6, 12 и 18 месяцев. Оценку минеральной плотности костной ткани (МПКТ) в области шейки бедренной кости проводили до артропластики, а после - через 3, 12 и 18 месяцев с помощью рентгеновской абсорбциометрии (DXA). Кинематический баланс после операции оценивался на основе биометрии фаз опоры и ходьбы.

Результаты и обсуждение. Сравнительный анализ двух сопоставимых групп после артропластики выявил значимое снижение болевого синдрома. После операции показатели боли в оперированном сегменте уменьшились до 75 % в первый месяц ($p<0,01$), в последующем тенденция к снижению сохранялась вплоть до 90 %. Показатели функциональной активности по шкале Харриса через 18 месяцев после операции составили 93,5±6,0 и 91,8±5,3 балла соответственно ($p<0.05$). В процессе наблюдения пациентов после артропластики ТБС были достигнуты хорошие результаты психологического здоровья – с 52,1 до 65,5 и физического благополучия с 40 до 59,1 балла по КЖ - 100.

Показатели МПКТ верхнего плечевого пояса на 6 месяце после операции демонстрировали снижение плотности костной ткани, а через 12-18 месяцев отмечалась положительная динамика. В грудном отделе дефицит МПКТ на 6 месяце у мужчин достигал до 1,5 %, у женщин - 2,1 %, через 12-18 месяцев отмечалась стабилизация параметров последующим приростом до 2,5 % и 1,7 % соответственно у мужчин и женщин. Показатели поясничного сегмента и таза на 6 месяце у мужчин и женщин сохранялись в отрицательном диапазоне от 1,2 % до 0,2 %; 1,54 % и в положительном значении 0,5 %, через 12-18 месяцев МПКТ имела положительную тенденцию -

1 % и 2 %; 1.5 % и 1.8 % в соответствующих сегментах скелета. В оперированном сегменте у мужчин и женщин на 6 и 12 месяце сохранялась деминерализация до 2,4 % и 3,7 %; 0,5 % и 1,4 % костной массы, и к концу 18 месяца сохранялась стабилизация минерального обмена. Минеральный обмен контралатерального сегмента нижней конечности на 6 месяце демонстрировал деминерализацию до 1,6 % и 1,9 % на 12-18 месяце с последующим переходом на стабилизацию до 1,4 % и 0,5 %; 1,8 % и 1,2 %. При сравнении биометрических показателей в предоперационном периоде и через 18 месяцев после артропластики выявлено улучшение показателей во всех периодах цикла шага, увеличение амплитуды движений при сгибании и ротации в тазобедренных суставах.

Выводы. Прогрессирование асептического некроза головки бедра с быстрой декомпенсацией патологического процесса у лиц молодого трудоспособного возраста способствует значительному снижению двигательной активности и качества жизни с развитием системных изменений скелета в виде снижения плотности костной ткани и потери костной массы, восстановление которых происходит только через 18 месяцев после восстановления двигательной активности. Высокий риск инвалидизации при данной патологии диктует необходимость использования лечебных технологий, способствующих скорейшему возврату к активной полноценной жизни. Артропластика тазобедренного сустава при асептическом некрозе обеспечивает эффективную бытовую, социальную и профессиональную реинтеграцию.

COSMETIC ORTHOPAEDICS - BY ILIZAROV TECHNIQUE. SOME INTERESTING AND DIFFICULT CASES (EXPERIENCE OF 32 YEARS FROM RESIDENCY)

Bari Mofakhkharul

КОСМЕТИЧЕСКАЯ ОРТОПЕДИЯ МЕТОДОМ ИЛИЗАРОВА. НЕКОТОРЫЕ ИНТЕРЕСНЫЕ И ТРУДНЫЕ СЛУЧАИ (32-ЛЕТНИЙ ОПЫТ ПРИМЕНЕНИЯ)

Бари Мофакхарул

Bari-Ilizarov Orthopaedic Centre, Dhaka, Bangladesh

Хирургия с целью исправления формы конечностей – это *косметическая ортопедия.* Косметическая ортопедия является той отраслью медицинской науки, которая делает человека красивым, меняя форму его конечностей, улучшая его внешний вид при наличии физических недостатков. Метод Илизарова – самый естественный способ лечения всех проблем костей и суставов. За свой продолжительный период проведения операций по Илизарову, начиная с 1983 года (как у себя на родине, так и за границей) и до настоящего времени, я сталкивался с множеством проблем и трудностей в очень интересных и сложных случаях. Мне бы хотелось поделиться своим горьким опытом при лечении ряда заболеваний.

Surgery for anthropometric corrections to correct the form of extremities is “Cosmetic Orthopaedics” Cosmetic orthopaedics is that branch of medical science that making a person beautiful though changing his limb form, improvement in the appearance of physical feature and defects. Ilizarov is the most natural way of treating all bones and joint problems.

During my long period of Ilizarov surgery since 1983 (from home and abroad) till today I faced lot of problems and difficulties with very interesting and complex cases. Today I would like to share my bitter experiences with these following diseases:

1. Popliteal pterygium syndrome with 8 cm shortening;
2. Post traumatic right disorganized knee, bad scar in the leg with ankle valgus, 14 cm LLD;
3. Reconstruction vs. Amputation;
4. Bilateral relapse CTEV with Bilateral genu valgum;
5. AMC total body involvement;
6. Sequalae of maningo myocele and so on.

BIOMECHANICAL SYSTEM "ILIZAROV APPARATUS-BONE SEGMENT" IN SOLVING PROBLEMS WITH BONE JOINT RECONSTRUCTIVE SURGERY (THIRTY YEARS' EXPERIENCE WITH ILIZAROV METHODS)

Bozinovski S.

БИОМЕХАНИЧЕСКАЯ СИСТЕМА АППАРАТ ИЛИЗАРОВА-КОСТНЫЙ СЕГМЕНТ В РЕШЕНИИ ПРОБЛЕМ С ПОМОЩЬЮ КОСТНОЙ СУСТАВНОЙ РЕКОНСТРУКТИВНОЙ ХИРУРГИИ (30-ЛЕТНИЙ ОПЫТ РАБОТЫ С ПРИМЕНЕНИЕМ МЕТОДА ИЛИЗАРОВА)

Божиновки С.

Special hospital for orthopedic surgery and traumatology „St Erazmo", Ohrid, Republic of Macedonia

Проблема роли и места чрескостного остеосинтеза в травматологии и ортопедии не раз затрагивалась в литературе, но всегда рассматривалась в плане констатации или упоминания факта его применения. Его выбор при лечении часто определялся не необходимостью, а личным отношением автора к этому методу, установленной направленностью и определенным консерватизмом в овладении «нестандартным» вариантом лечения пациентов, а также условиями работы специалистов (специализация и возможности медицинских учреждений, их материально-техническая база – аппарат, стержни, сверла, операционные столы, специалисты и другие особенности).

Introduction. The problem of role and place of transosseous osteosynthesis in traumatology and orthopedics has been not once touched in literature but has been always regarded from the position of stating or registering its usage. Its choice for treatment was often determined not by necessity but by personal attitude of the author to the methods, established directions and certain conservatism in mastering "non standard" treatment of patients, as well as by working conditions of specialists (specialization and capacity of medical institutions, their material and technical facilities - apparatus, pins, drills, operating tables, specialists training and other peculiarities).

Materials. We studied and published follow ups of treatment with transoseous compression - distractional osteosynthesis after Ilizarov in Special hospital for orthopedic surgery and traumatology in Ohrid in the following patients :

1. In 480 patients with false joints and non – united fractures of long bones, among them 212 patients, complicated with osteomyelitis;
2. In 389 patients transoseous osteosynthesis was applied in complex treatment in multiple fractures of long bones;
3. In 689 patients with segment deformities, stiff contractures of different etiology;
4. In 788 patients with shortening, congenital anomalies, sequel of haematogenous osteomyelitis, poliomyelitis and Achondroplasio;
5. In 319 patients to eliminate foot deformity and joint contracture.

Results. We have treated about 70 % of cases with closed methods or used compactotomy.

- Percent of deformity correction on the tubular long bones: more than 95 %
- Percent of bone consolidation on infected and non infected pseudoarthrosis: more than 90 %
- Percent of egalisation of lower limb: more than 92%
- Percent of bone consolidation on the fracture of the bones: more than 95 %
- Percent of foot correction: more than 95 %.

Conclusion. The study of and the application of the new techniques on more than 1800 patients with different orthopedics pathology, injures of bones, joints and soft tissues and posttraumatic consequences, led to finding of unknown biological processes of restoration of bone as well as of soft tissues. These regulations of the restorative formation process became the basis for the revision of the conventional surgical principle and were elaborated into new original biologically based decision for these treatments.

THE EFFICACY AND COMPLICATIONS OF ILIZAROV EXTERNAL FIXATOR FOR CORRECTION OF RESISTANT AND RESIDUAL CLUBFOOT IN 5-10 YEARS OLD CHILDREN WITHOUT SOFT TISSUE RELEASE

Aslani Hossein

ЭФФЕКТИВНОСТЬ И ОСЛОЖНЕНИЯ ПРИ ПРИМЕНЕНИИ НАРУЖНОГО ФИКСАТОРА ИЛИЗАРОВА ДЛЯ КОРРЕКЦИИ СТОЙКОЙ И ОСТАТОЧНОЙ КОСОЛАПОСТИ У ДЕТЕЙ 5-10 ЛЕТ БЕЗ РЕЛИЗА МЯГКИХ ТКАНЕЙ

Хоссейн Аслани

Tabriz University of Medical Sciences, Tabriz, Iran

Clubfoot is one of the most common congenital abnormalities of human musculoskeletal system. All forms of clubfoot are more common in developing countries. Although soft tissue release is useful in younger patients and triple arthrodesis in older cases, treatment of 5-10 years old group is controversial.

The aim of this study is to manage the residual and resistant clubfoot by Ilizarov method.

In a prospective study, 40 feet of 25 patients with neglected, residual or relapsed clubfoot underwent deformity correction by the Ilizarov method. All patients had radiological evaluation. The mean follow up period was 3.4 ± 1.6 years.

The mean age of the patients was 7±3.7 years. The mean preoperative anteroposterior (AP) and lateral talocalcaneal and talus first metatarsal angles and lateral tibiocalcaneal angle improved significantly (P-value <0.05). The median preoperative ankle dorsiflexion and planter flexion improved significantly at the time of final follow-up (P-value<0.05).Three patients had residual hindfoot varus and 2 had valgus overcorrection. Eight patients had residual cavus, 5 cases had forefoot adduction and another one had residual ankle equinus. Complications were pin site infection, distal tibial physeal separation, toe flexion contracture, complex regional pain syndrome, Lisfranc joint dislocation and recurrence of some components of the deformity.

Traditional treatment of complex clubfoot has many limitations including higher risk of neurovascular injuries, further shortening of the foot and sometimes limb loss. Ilizarov method is a good alternative that addresses most of the aforementioned problems. Recurrence of all or some components of the clubfoot is common after Ilizarov frame removal and merits adequate post frame casting or bracing. Correction of clubfoot by the Ilizarov method alone(without soft-tissue release) is very effective and provides excellent outcome.

ILIZAROV EXTERNAL FIXATOR & OGANESYAN HINGED EXTERNAL APPARATUS. FIRST IN MAURITIUS IN 1976

Inrdaduth Chunnoo

НАРУЖНЫЙ ФИКСАТОР ИЛИЗАРОВА И ШАРНИРНЫЙ НАРУЖНЫЙ ФИКСАТОР ОГАНЕСЯНА (ВПЕРВЫЕ ПРИМЕНЕНЫ В РЕСПУБЛИКЕ МАВРИКИЙ В 1976 ГОДУ)

Индрадит Чанну

Introduction. The management of severe compound and comminuted fractures of limb has posed many difficult problems , requiring judicious tactics in the treatment. External immobilization in casts or internal fixations have not given satisfactory results and have been contraindicated in many cases. The length of treatment has been often too long.

Objective. The main aim in complicated cases has been focused on rigid fixation of fractures, elimination of infection, osteomyelitis and pseudo-arthrosis. Corticotomy has been envisaged in corrective surgery with compression in deformities, distraction in poliomyelitis and limb elongation.

Methodology. The Ilizarov External Fixator and the Oganesyan Hinged External Apparatus have been applied for treatment of complicated fractures of long bones and mini devices used in hands and phalanges. Compression system of bone fragments provide rigid fixation, allows early mobilization and quicker consolidation of fractures.

The Oganesyan Hinged External Apparatus maintains simultaneously (1) repositioning of s displaced fragments, (2) rigid fixation of bones and (2) early mobility of joints in intra- or juxta-articular fractures. In one unique case, the Oganesyan apparatus was applied to the right leg with intra-articular fractures and comminuted compound fractures of right tibia and fibula, whereas the left leg was immobilized in the Ilizarov External Fixator and the patient was mobilized after a month.

Results. A study of 32 trauma cases treated in different external fixators was carried out. Male 25 cases, Female -7 cases. Age group: 6 to 64 years. Most cases were operated under general anesthesia and regional block. In one case with fractures of the tibia and fibula, sciatic nerve anesthesia was given. The Ilizarov External Fixator was applied and the patient was made to stand up and walk in two hours. Daily mobilization by walking one kilometer to and fro, produced thick callous consolidation in six weeks. Excellent results were obtained in 25 cases (77 %), satisfactory in 6 cases (19 %), not satisfactory in one case (4%) due to Diabetes Mellitus and sepsis.

Discussion. Conventional methods of treatment have often been unsatisfactory. Complications like necrosis of skin and soft tissue, infection, osteomyelitis, malunion, non-union, and shortening of limbs have been very often encountered. The techniques of Ilizarov External Fixator and the Oganesyan Hinged Apparatus have found versatile implementations in Traumatology and Orthopaedic Surgery. New techniques and devices of the Ilizarov External Fixator have greatly improved methods of treatment in Traumatology and Orthopaedic Surgery. Repositioning of bone fragments has been simplified. Early weight bearing and mobility lead to accelerated consolidation of fractures. Limbs have been salvaged from amputation.

OUR EXPERIENCE OF SURGICAL TREATMENT OF THE CHEST CONGENITAL MALFORMATIONS IN CHILDREN

Khakimov Sh.K., Khodjanov I.Yu., Kasymov Kh.A.

НАШ ОПЫТ ХИРУРГИЧЕСКОГО ЛЕЧЕНИЯ ВРОЖДЁННЫХ ПОРОКОВ РАЗВИТИЯ ГРУДНОЙ КЛЕТКИ У ДЕТЕЙ

Хакимов Ш.К., Ходжанов И.Ю., Касымов Х.А.

Scientific Research Institute of Traumatology and Orthopaedics of the Ministry of Health of the Republic of Uzbekistan, Tashkent, Uzbekistan

Introduction

The congenital malformations of anterior chest wall have been various character, however the majority part of them are related to pectus excavatum - PE (90 %) and pectus carinatum - PC (10 %). The PE frequency of occurrences due to some authors data from 0.06 to 2,3 %. Surgery for correction with various forms of congenital malformations of the chest wall till remains as an actual and unsolved problem of children orthopaedics, which is confirmed by high rates of unsatisfactory results (20 %).

Purpose of the investigation was analyzing of the surgical correction results of chest congenital malformations in children.

Materials and methods

The current research work was carried out in Children Traumatology, Chest Deformities and Spine Pathology clinic of SRITO of Uzbekistan Republic on 90 patients, who underwent surgery during period of 2009-2013. From all 90 patients 65 (72,3 %) with PE and 15 (16,6 %) with PC deformities. As a new approach for surgery in patients with PE were performed D. Nuss operation and its modifications by the accounting of the SSC pliability and Gizycka index.

Choice of appropriate surgical manipulation for chest congenital malformation was due to form, depth of deformation, age of the patients and according to the cardio-pulmonary system malfunction stage, which are determined with such diagnostic methods as electrocardiography, ultrasonic investigation of heart and vessels, spirometry, chest CT investigation and by the data of all clinic-biochemical analyses and anthropometrical examination. The syndrome disease as Marfan syndrome was founded in 3 (3,3 %), and one (1,1 %) patient with Elers-Danlo syndrome, in which were appeared difficulty to carry out the deformity elimination. Patients with PE were distributed as follow: 35 (53,8 %) 5-10 y. o. patients with high degree of SCC elasticity, so D. Nuss operation was selected for surgery. In 20 (30,8 %) 11-15 y.o. patietns with moderate degree of SCC elasticity PE correction was performed by D. Nuss modification, by modified cartilages resection or chondrotomy of the deformed ribs and SCC fixation using D. Nuss bar (in symmetric view of excavation). PE asymmetric view was corrected by application of «T» shape sternotomy, cartilage resection of deformed ribs and fixation with D. Nuss bar. And other 10 (15,4 %) children with mild degree of SCC elasticity (completely ossification – hypo-elastic chest). PE was elevated with application of «T» shape sternotomy, cartilage resection of some deformed ribs and fixation with D. Nuss bar. The postoperative following period was lasted till 4 years. In patients with PC (15 children) the correction was made also using «T» shape sternotomy, cartilage resection of several ribs and fixation using the developed in our clinic plate, with the accounting of "safe correction" degree, which determined intraoperative and under cardiomonitor monitoring. Also, the postoperative following period was lasted till 1.5 years.

Results were observed in all patients by estimation of the excellent orthopedic cosmetic results, the case of relapse was not indicated. But there were some complications in the nearest postoperative period, such as: pneumothorax in 5 (5,5 %) patients, hemothorax in 5 (5,5 %) and hypodermic emphysema in 16 (17,8%) cases. The wound superficial infection was noted in one (1,1 %) patient, migration or dislodgement of bars – in two (2,2 %) patients. The plate turnover was noted in one (1,1 %) patient.

Conclusion

Thereby, our experience shows that correction of congenital malformations of the chest should be performed with the accounting of form, depth of deformity, and the age of patients, which allows the receiving the best cosmetic results based to recovering and improving of the functional capacity of cardio-pulmonary systems.

ТРАВМЫ, ПОСЛЕДСТВИЕ ТРАВМ

СПОСОБЫ ОСТЕОСИНТЕЗА ПЕРЕЛОМОВ ДИСТАЛЬНОГО КОНЦА БЕДРЕННОЙ КОСТИ

Абдулхаков Н.Т., Шукуров Э.М., Кадиров М.Ф., Камалов Б.Х., Шотурсунов Ш.Ш.

OSTEOSYNTHESIS TECHNIQUES FOR DISTAL FEMORAL FRACTURES

Abdulkhakov N.T., Shukurov E.M., Kadirov M.F., Kamalov B.Kh., Shotursunov Sh.Sh.

Научно – исследовательский институт травматологии и ортопедии МЗ Республики Узбекистан, Ташкент, Узбекистан

We have analyzed the results of surgical treatment of fractures of the distal femoral end. The technique of wire-rod osteosynthesis has been developed by studying the errors and complications of the traditional methods of surgical treatment. Good results of treatment obtained.

Материалы и методы. С 2011 по 2014 год в клинике травматологии научно – исследовательского института травматологии и ортопедии МЗ Республики Узбекистан оперированы 80 пациентов с переломами и ложными суставами нижней трети бедренной кости. Возраст больных составлял от 18 до 60 лет. Мужчин было 50, женщин -30. Основными причинами травмы являлись дорожные транспортные происшествия - 40, производственная

травма - 20, бытовая травма - 20. Наши исследования проводились у больных с диафизарными переломами нижней трети бедренной кости, для лечения которых применяли традиционные методики консервативного и оперативного лечения, а также спице-стержневой остеосинтез, разработанный нами. Мы выделили 2 группы пациентов: основную, в которую вошли 30 больных, у которых применен авторский вариант спице-стержневого остеосинтеза, и контрольную, в составе которой было 50 пациентов, оперированных с использованием традиционных пластин различных модификаций и аппаратов внешней фиксации. Из 80 больных у 50, лечившихся общепринятым методом накостного остеосинтеза пластинами различных модификаций и аппаратами внешней фиксации, проведен ретроспективный анализ результатов лечения. В ходе анализа клинического материала контрольной группы выявлены следующие ошибки и осложнения: несращения перелома – 13 %, посттравматический остеомиелит -17,8 %, перелом фиксаторов -5 %, миграция фиксаторов – 3 %, нестабильная фиксация -7 %, тугоподвижность суставов и контрактуры 70 %). После проведенного анализа результатов традиционного лечения переломов нижней трети бедренной кости и выявления причин неудовлетворительных функциональных исходов и осложнений нами разработан спице-стержневой аппарат (FAP № 20050027). Спице-стержневой аппарат включает положительные качества спицевых и стержневых компоновок аппарата Илизарова, широко распространенного во многих регионах мира и странах СНГ. В качестве внешних опор использованы 4 полукольца аппарата Илизарова, на которых находится винтовая стяжка. Чрескостными фиксаторами служат спицы и стержни разных диаметров (4–6 мм), каждый стержень-фиксатор имеет шурупную и цилиндрическую часть с хвостовиком под ключ. Спицы и стержни закрепляются на внешних опорах спице-фиксаторами и резьбовыми винтовыми стяжками, на одном конце которых сделано отверстие для жесткого закрепления стержня. Винтовая стяжка позволяет осуществлять взаимное перемещение стержней и спиц. Всего в отделении оперировано 30 больных с переломами нижней трети бедренной кости. Применение спице-стержневого аппарата для лечения переломов нижней трети бедренной кости даёт возможности ранней разработки смежных суставов, что будет способствовать ранней профилактике контрактур коленного сустава.

Результаты. Сравнительная оценка после операции ближайших результатов производилась через 3-4 месяца, а отдаленных – через 1 год после остеосинтеза на основании клинико-рентгенологических данных. Хорошим считался результат, при котором наступала консолидация перелома, полностью восстанавливались движения в поврежденном суставе. Удовлетворительным считался результат, при котором наступало сращение перелома, уменьшение амплитуды движений в поврежденном суставе составляло не более 30 % от исходной. Сравнивая отдаленные результаты в основной и контрольной группах, мы отметили, что отличные результаты в основной группе получены у 85 % больных, консолидация перелома наступила во всех случаях. Вторичного смешения и других осложнений нами не отмечено. Хорошие результаты в основной группе зарегистрированы в 15 % наблюдений, в контрольной - в 38 %; удовлетворительные результаты в основной группе составили 15 %, в контрольной – 18 %; неудовлетворительных результатов в основной группе не выявлено; в контрольной отмечены у 8 % пациентов. Также нужно отметить, что хорошие и отличные результаты в основной группе были достигнуты уже в первые 6 недель после операции.

Заключение. Применение спице-стержневого аппарата позволило улучшить функциональные результаты хирургического лечения переломов и ложных суставов нижней трети бедренной кости и избежать неудовлетворительных результатов.

ПЕРЕЛОМЫ ПРОКСИМАЛЬНОГО ОТДЕЛА БЕДРЕННОЙ КОСТИ НА ФОНЕ ИЛЕОФЕМОРАЛЬНОГО ТРОМБОЗА

Аболин А.Б., Образцов Б.Б., Дульцев И.А., Кулик Н.Г.

PROXIMAL FEMORAL FRACTURES THROUGH ILEOFEMORAL THROMBOSIS

Abolin A.B., Obraztsov B.B., Dul'tsev I.A., Kulik N.G.

Санкт-Петербургский государственный университет, Елизаветинская больница, Военно-медицинская академия им. С.М. Кирова, Санкт-Петербург, Россия

Fractures of the proximal femur in elderly patients represent one of the most relevant problems of current traumatology. The incidence of complications and unsatisfactory results increases reliably if surgical treatment performed later that two days after injury. The most common complications are thromboses and thromboembolisms. The presence of "fresh" clot in the venous system of the lower limbs is an absolute contraindication for surgical intervention. Conservative treatment is known to be characterized by an extremely high incidence of lethal outcomes – up to 50% during the first year. As a result, a hard-to-solve problem rises before physicians: surgical treatment can't be performed, conservative treatment is also very bad.

Цель. Оценить эффективность хирургической профилактики фатальных осложнений на фоне тромбозов венозной системы, возникающих в раннем посттравматическом периоде.

Материал и методы. Всем больным с переломом бедра в план предоперационной подготовки включали проведение допплерографии вен нижних конечностей. Средний возраст больных составил 69 лет (от 50 до 92 лет). У 6 больных был выявлен илеофеморальный тромбоз на ипсилатеральной стороне. Из них 4 женщины и 2 мужчин. Распределение по нозологии: 2 пациента – с переломами шейки бедренной кости; 2 пациента с чрезвертельными переломами; в 1 случае – подвертельный перелом и в 1 случае – перипротезный перелом бедра типа Ванкувер B2 (с нестабильностью бедренного компонента).

Результаты. Тромбозы выявляли в среднем на 3-5 сутки после травмы. 5 больным непосредственно перед операцией, проводимой по поводу основного заболевания, установлен съёмный кавафильтр. У 1 больной по техническим причинам разрыв между операциями составил 2 суток. Было выполнено 2 биполярных эндопротезирования тазобедренного сустава, 3 остеосинтеза бедренной кости и 1 реэндопротезирование (замена бедренного компонента). Во всех случаях ранний послеоперационный период протекал без осложнений, кавафильтр был удалён в среднем через 3 недели (от 17 до 24 суток).

Выводы. При переломах проксимального отдела бедренной кости на фоне илеофеморального тромбоза установка съёмного кавафильтра позволяет значительно снизить риск фатальных тромбозов. Однако данный подход требует дальнейших исследований, т.к. небольшое число наблюдений не позволяет сделать однозначных заключений.

СРАВНИТЕЛЬНЫЙ АНАЛИЗ РЕЗУЛЬТАТОВ ЛЕЧЕНИЯ БОЛЬНЫХ С ПРИМЕНЕНИЕМ ТЕХНОЛОГИЙ ЧРЕСКОСТНОГО ОСТЕОСИНТЕЗА ПРИ ПЕРЕЛОМАХ ШЕЙКИ БЕДРЕННОЙ КОСТИ

Аллахвердиев А.С., Солдатов Ю.П.

COMPARATIVE ANALYSIS OF THE RESULTS OF TREATMENT IN PATIENTS USING TRANSOSSEOUS OSTEOSYNTHESIS TECHNOLOGIES FOR FEMORAL NECK FRACTURES

Allakhverdiev A.S., Soldatov Iu.P.

ФГБУ «РНЦ «ВТО» им. акад. Г.А. Илизарова» Минздрава России, Курган, Россия

We have made a retrospective analysis of the results of treatment in patients with femoral neck fractures using the method of osteosynthesis with a bundle of wires and their fixation to the Ilizarov fixator (Group 1, n=62), as well as using the device developed (Group 2, n=38). In Group 1 patients the duration of surgery was 129 minutes on the average, the duration of fixation with the device – 95 days, that of inpatient treatment – 96 days. Fracture union took place in 38 (61.3 %) cases, non-union and pseudoarthrosis development – in 20 (32.3 %), aseptic necrosis of femoral neck – in three (4.8 %) cases, ankylosis of the hip – in one (1.6 %) case. In Group 2 patients the duration of surgery was 81 minutes on the average, the mean period of fixation was 75 days, the duration of inpatient treatment – 32 days. Fracture union in Group 2 patients achieved in 34 (89.5 %) cases, non-union and pseudoarthrosis development occurred in four (10.5 %) cases.

Введение. По данным литературы и статистических отчетов, число больных с переломами шейки бедренной кости во всем мире в 1990 г. составляло 1,3 млн. и, согласно прогнозам, в 2025 г. это число удвоится, а к 2050 г. достигнет 4,5 млн. в год. (Е.Ш. Ломтатидзе, 2005). Летальность при переломах шейки бедра в течение года после травмы достигает 36 %, что связано с декомпенсацией имевшихся на момент травмы сопутствующих заболеваний и имеет место у большинства больных (65 % случаев) (А.А. Марков, 2007). Поэтому поиск новых технологий в лечении больных с переломами шейки бедренной кости остается актуальной задачей в современной травматологии и ортопедии.

Цель. Ретроспективно проанализировать результаты лечения больных с переломами шейки бедренной кости методом остеосинтеза пучком спиц с фиксацией их к аппарату Илизарова и разработанным устройством (патент 120354 РФ МПК A61 B17/60). Устройство для лечения больных с переломами и последствиями переломов проксимального отдела бедра / Ю.П. Солдатов. А.С. Аллахвердиев, РНЦ «ВТО» им. академика Г.А. Илизарова (РФ). Заявл. 28.12.2011; опубл. 20.09.12).

Материал и методы. Под наблюдением находились 100 больных с переломами шейки бедренной кости, пролеченных в клинике РНЦ «ВТО» им. академика Г.А. Илизарова в период с 2000 по 2013 г. По методике лечения больные разделены на 2 группы: I группа – пострадавшим выполнен остеосинтез шейки бедренной кости пучком спиц с фиксацией их в аппарате Илизарова (62 больных), причем в 23 случаях производили фиксацию и разгрузку тазобедренного сустава; II группа – применено авторское устройство для остеосинтеза проксимального отдела бедра (38 больных). Наличие у данного устройства компрессирующего стержня позволило осуществить во всех случаях дозированную поддерживаемую компрессию на стыке отломков, а навигационная система для точного и быстрого введения спиц позволила сократить продолжительность оперативного вмешательства до одного часа. В процессе фиксации для стимуляции остеогенеза в зоне перелома осуществляли дозированное удаление диафиксирующих спиц из шейки бедра. Операции производили под спинальной анестезией, после закрытой ручной репозиции.

Результаты и обсуждение. Ближайшие и отдаленные клинико-рентгенологические результаты изучены с применением модифицированной шкалы Любошица – Маттиса – Шварцберга (В.И. Шевцов, 2002).

У больных I группы длительность операции в среднем составила 129 минут, длительность фиксации в аппарате - 95 суток, стационарного лечения - 96 суток.

Сращение перелома у больных I группы достигнуто в 38 (61,3 %) случаях, несращение и формирование ложного сустава - в 20 (32,3 %), асептический некроз головки бедра - в 3 (4,8 %), анкилоз тазобедренного сустава – в одном (1,6 %) случае. Анализ результатов на этапах лечения выявил ряд недостатков данной методики. Среди них необходимо отметить следующие: переломы и миграция спиц в полость сустава и малый таз (5 больных), отсутствие динамической компрессии и стабильной фиксации между отломками, что выражалось в визуализации щели между костными отломками и деформации спиц (16 пациентов), вырезании спиц из головки бедра (3 случая). Выполнение данных операций требует хорошей практической и теоретической подготовки хирурга.

Во II группе больных длительность операции в среднем составила 81 минуту, средний срок фиксации составил 75 дней, продолжительность стационарного лечения - 32 дня. Сращение перелома у больных II группы достигнуто в 34 (89,5 %) случаях, несращение и формирование ложного сустава - в 4 (10,5 %).

Выводы. С помощью авторского устройства достигается стабильная фиксация и дозированная межотломковая компрессия, снижение лучевой интраоперационной нагрузки,

сокращение времени операции и манипуляций для точного проведения спиц и компрессирующего стержня в головку бедренной кости, сокращение сроков стационарного лечения.

ИНТРАМЕДУЛЛЯРНЫЙ ОСТЕОСИНТЕЗ В ЛЕЧЕНИИ ДИАФИЗАРНЫХ ПЕРЕЛОМОВ У ПОЖИЛЫХ ПАЦИЕНТОВ

Ардатов С.В., Панкратов А.С., Огурцов Д.А.

INTRAMEDULLARY OSTEOSYNTHESIS IN TREATMENT OF SHAFT FRACTURES IN ELDERLY PATIENTS

Ardatov S.V., Pankratov A.S., Ogurtsov D.A.

Самарский государственный медицинский университет, Самара, Россия

The work deals with the authors' experience in surgical treatment of elderly patients with shaft fractures. The comparative evaluation of using varied techniques of fracture fixation presented including those using intramedullary osteosynthesis with locking.

В связи с увеличением общего количества тяжёлых травм у пожилых пациентов, являющегося отражением современного развития общества, и увеличением продолжительности жизни актуальность лечения повреждений длинных трубчатых костей не вызывает сомнений у сообщества травматологов.

Материалы и методы. В клинике травматологии, ортопедии и экстремальной хирургии СамГМУ в 2006 – 2014 годах выполнено 124 операции с применением интрамедуллярного остеосинтеза с блокированием (БИО) у пожилых пациентов с диафизарными переломами. Из них при переломах бедра 61 (антероградный – 48, ретроградный – 13), переломах голени – 36, плеча – 115, предплечья – 12.

Все больные с диафизарными переломами были разделены на 2 группы. В первую группу вошли пациенты, оперированные традиционными методами: остеосинтез пластиной 32 (бедро – 12, голень – 8, плечо – 6, предплечья – 6); интрамедуллярный остеосинтез – 44 (бедро – 11, голень – 11, плечо – 8, предплечье – 14); АВФ применён 12 пациентам при переломах голени и 6 при переломах плеча. Всего в первую группу вошли 94 пациента.

Вторую группу составили 124 пациента, при лечении которых применён интрамедуллярный остеосинтез с блокированием.

Внешнюю иммобилизацию с применением гипсовых повязок или их импортных аналогов в первой группе применяли у всех пациентов, кроме тех, в лечении которых применяли аппарат внешней фиксации. Пациентам второй группы последующая иммобилизация не применялась.

Активизацию пациентов в первой группе проводили на 5 – 7 сутки, во второй – на следующий день после операции.

Результаты. Средние сроки госпитализации и общее время нетрудоспособности у пожилых пациентов, в лечении которых применён интрамедуллярный остеосинтез с блокированием, уменьшились на 30 %. Значительно повысилось качество жизни пострадавших во время проведения реабилитационного периода.

Из осложнений при использовании интрамедуллярного остеосинтеза с блокированием отметили следующие:

- нагноение послеоперационной гематомы – 3 (предплечье, плечо, бедро);
- развитие посттравматического остеомиелита – 1 (плечо).

Выводы. Интрамедуллярный остеосинтез с блокированием является малотравматичным и надёжным способом фиксации отломков, обеспечивающим значительное повышение качества жизни пожилых пациентов. Сокращение сроков госпитализации и повышение качества жизни, а

также уменьшение количества осложнений позволяет считать БИОС методом выбора при лечении диафизарных переломов у пожилых пациентов.

ВОЗМОЖНОСТИ ОПЕРАТИВНОГО ЛЕЧЕНИЯ ПОЖИЛЫХ ПАЦИЕНТОВ С ПОВРЕЖДЕНИЯМИ ПРОКСИМАЛЬНОГО ОТДЕЛА БЕДРА

Ардатов С.В., Панкратов А.С., Огурцов Д.А., Шитиков Д.С.

POSSIBILITIES OF SURGICAL TREATMENT OF ELDERLY PATIENTS WITH PROXIMAL FEMORAL INJURIES

Ardatov S.V., Pankratov A.S., Ogurtsov D.A., Shitikov D.S.

Самарский государственный медицинский университет, Самара, Россия

The work deals with the authors' experience in surgical treatment of elderly patients with proximal femoral fractures including the procedure using the metal clamp developed by the authors.

В Самарской области ежегодно регистрируется от 800 до 950 случаев переломов проксимального отдела бедра у пожилых пациентов. Из них 45 % составляют медиальные и 55 % латеральные переломы. Оперативная активность в отношении пожилых пациентов с повреждениями проксимального отдела бедра не превышает 30 -35 %, что, по нашему мнению, является недостаточным.

Распространённым методом оперативного лечения указанной группы пациентов до настоящего времени остается остеосинтез спонгиозными неполнорезьбовыми винтами, «пучком» спиц, пластинами. Однако в последние годы всё большее количество травматологов стали применять современные методы лечения – DHS, PFN, эндопротезирование.

Материалы и методы. Нами разработан новый внутрикостный фиксатор (патент на полезную модель № 128478 от 27.05.2013). С применением нового фиксатора пролечено 46 пожилых пациентов.

В клинике травматологии, ортопедии и экстремальной хирургии СамГМУ в период с 2004 по 2015 год на стационарном лечении находилось 289 пожилых пациентов с переломами проксимального отдела бедра в возрасте от 71 года до 92 лет. С медиальными переломами были 121 человек, с латеральными 168. Женщин было большинство, их количество составило 177 человек. Пациенты с медиальными переломами проксимального отдела бедра были оперированы в 75 случаях. При латеральных повреждениях были оперированы 116 человек.

Способы оперативного лечения при медиальных переломах применены следующие: остеосинтез спонгиозными винтами – 9; DHS – 11; эндопротезирование - 41 (однополюсное протезирование - 18, тотальное – 23). При латеральных переломах: остеосинтез пластиной – 12; спонгиозными винтами – 36; DHS – 32; PFN – 4; новый фиксатор – 46.

Пациенты, в лечении которых были применены современные хирургические методы лечения (PFN, эндопротезирование), были активизированы в сроках от 3 дней (при эндопротезировании) до 2 недель (при использовании DHS), при лечении новой системой сроки активизации составили 8 дней.

Результаты. Отдалённые результаты изучены у 146 пациентов. В группе больных, в лечении которых применялись современные способы лечения - 104 человека. Результаты лечения в сроках до 1 года изучены у 66 пациентов, положительными расценены 43 случая. Двое пациентов погибли от ТЭЛА.

В числе пациентов, у которых применялись традиционные способы фиксации (спонгиозные винты и пластины), сроки пребывания в постели составили от 2 до 3 месяцев. Процент неудовлетворительных результатов составил 37 %. Смертность до 1 года выявлена в 15 % случаев.

Заключение. Таким образом, применение современных способов хирургического лечения переломов проксимального отдела бедра у пожилых пациентов позволяет улучшить результаты лечения, одновременно повысив качество жизни людей.

НОВАЯ МЕТАЛЛОКОНСТРУКЦИЯ ДЛЯ ЛЕЧЕНИЯ ПОЖИЛЫХ ПАЦИЕНТОВ С ВЕРТЕЛЬНЫМИ ПЕРЕЛОМАМИ

Ардатов С.В., Шитиков Д.С., Огурцов Д.А, Панкратов А.С., Ким Ю.Д.

A NEW METAL CONSTRUCT TO TREAT ELDERLY PATIENTS WITH TROCHANTERIC FRACTURES

Ardatov S.V., Shitikov D.S., Ogurtsov D.A, Pankratov A.S., Kim Iu.D.

Самарский государственный медицинский университет, Самара, Россия

The authors share their experience in surgical treatment of elderly patients with proximal femoral injuries using the metal clamp developed by them.

По данным многих авторов, переломы проксимального отдела бедренной кости занимают 17 % в структуре травм опорно-двигательной системы. Из них 50 – 55 % приходится на шейку бедра, 35 – 40 % - на вертельный массив и 5 – 10 % - на подвертельную область.

Неудовлетворительные результаты лечения в виде несращения переломов проксимального отдела бедра и развития ложных суставов составляют от 16 до 40,1 %, а летальность среди них достигает 5-15 %.

В связи с этим при лечении переломов проксимального отдела бедренной кости наиболее целесообразным является оперативный метод, так как он позволяет добиться точной репозиции и надежной фиксации отломков, улучшает качество жизни больных, резко сокращает время пребывания их в стационаре за счет ранней активизации.

Разнообразие предлагаемых и используемых методов показывает, насколько трудна проблема лечения околосуставных (вертельных) переломов бедра. Такие простые устройства как спицы, винты, лопастные гвозди не обеспечивают полной обездвиженности отломков, ранняя активизация больных проблематична из-за опасности миграции конструкции и вторичного смещения отломков.

Материалы и методы. В Клиниках ГБОУ ВПО СамГМУ разработан внутрикостный фиксатор (металлофиксатор для лечения переломов проксимального отдела бедренной кости, патент на полезную модель № 128478 от 27.05.2013). Фиксатор содержит корпус, на проксимальном участке которого расположены наклонные каналы и резьбовой участок корпуса; на дистальном участке - шлицевой участок - по наружной поверхности, и внутреннее резьбовое отверстие корпуса с резьбой. В осевом отверстии корпуса расположен стержневой якорь, с одной стороны которого усы-зацепы, с другой - резьбовое отверстие для установочного инструмента. Диафизарная накладка имеет несущую часть с отверстиями для кортикальных винтов и втулочную часть. Корпус фиксатора перемещается по шлицевому участку втулочной части диафизарной накладки.

За счет усов-зацепов, выдвигаемых после вкручивания в головку бедренной кости, увеличивается компрессия по оси шейки бедра, удается избежать резорбции костной ткани в головке бедренной кости. Благодаря усам-зацепам полностью исключается возможность ротационных движений проксимального отломка. И, как следствие, достигается надежная и жесткая фиксация костных отломков по оси шейки бедренной кости.

Интраоперационная одномоментная компрессия достигается за счет винта при его вкручивании в резьбовое отверстие корпуса фиксатора.

За счет наличия шлицевого участка втулочной части и шлицевого участка корпуса осуществляется динамизация проксимального фрагмента в послеоперационном периоде при резорбции костной ткани.

Диафизарная накладка крепится к диафизу бедренной кости и позволяет снять и передать часть нагрузки с шейки бедра на его диафиз и дает возможность синтезировать переломы в подвертельной области. Тем самым увеличивается возможность синтеза сложных и оскольчатых переломов, а также стабильность новой конструкции.

Результаты. В результате проведенной комплексной оценки отдаленных результатов лечения больных с применением новой металлоконструкции нами был получен в 59,4 % (19 пациентов) случаев хороший результат, 37,5 % удовлетворительных результатов (12 пациентов), и неудовлетворительный исход наблюдался в 3,1 % случаев (1 пациент).

С позиции доказательной медицины достоверно доказаны преимущества лечения пациентов с применением новой металлоконструкции, что подтверждается данными клинических, рентгенологических и биомеханических исследований. Частота неудовлетворительных результатов уменьшилась с 14,3 % до 3,1 %, количество осложнений с 28,6 % до 9,3 %.

Заключение. Таким образом, результаты приведённых исследований позволяют утверждать, что применение разработанной новой металлоконструкции для остеосинтеза вертельных переломов ведет к снижению осложнений, повышает результаты лечения и качество оказываемой помощи.

ЭКСПЕРИМЕНТАЛЬНО-КЛИНИЧЕСКОЕ ОБОСНОВАНИЕ ИСПОЛЬЗОВАНИЯ БИОАКТИВНЫХ ИМПЛАНТАТОВ В ТРАВМАТОЛОГИИ У ПАЦИЕНТОВ С ОСТЕОПЕНИЕЙ

Архипенко В.И., Сергеев К.С., Марков А.А., Бычков В.Г.

EXPERIMFENTAL-AND-CLINICAL SUBSTANTIATION OF USING BIOACTIVE IMPLANTS IN TRAUMATOLOGY IN PATIENTS WITH OSTEOPENIA

Arkhipenko V.I., Sergeev K.S., Markov A.A., Bychkov V.G.

Тюменская государственная медицинская академия, Тюмень, Россия

We have determined the efficiency of using the bioactive implants having natural nano-structured calcium-phosphate compound in its composition experimentally in rabbits. The design of the study consisted in performing the surgeries of implanting porous titanium nickelide (TiNi) of two types into rabbits' pelvic bones: pure TiNi and the implant with the considered bioactive coating. More marked osteogenesis established to be observed two weeks after the implantation of porous TiNi with calcium-phosphate coating.

Цель. Определение эффективности использования биоактивных имплантатов, имеющих в своем составе природное наноструктурное кальцый-фосфатное соединение, для оперативного лечения травматолого-ортопедических пациентов, имеющих дефицит минеральной плотности костной ткани, на примере использования данных имплантатов в эксперименте на кроликах.

Материалы и методы. Для обоснования клинического использования имплантатов из природного наноструктурного кальций-фосфатного соединения проводились экспериментальные исследования на базе вивария ГАУСЗ. Дизайн исследования заключался в проведении операций имплантации в кости таза кроликов породы «Советская шиншилла» пористого никелида титана двух типов: с левой стороны устанавливался имплантат из никелида титана в чистом виде, а с правой стороны – с рассматриваемым биоактивным покрытием. Исследования предусматривали проведение макроскопической, гистологической и рентгенологической оценок зоны имплантации выше названных имплантатов в сроки 7, 14, 28 и 36 дней. Всего было прооперировано 8 животных, выведению из эксперимента подвергалось по 2 животных в вышеуказанные сроки. Макроскопическая оценка проводилась визуально, а также

при помощи цифрового микроскопа с максимальным увеличением в 64 раза. Гистологическое исследование проводилось на базе ГАУСЗ. Гистологическое исследование предусматривало изучение структурных изменений костной ткани в периимплантационной зоне. Рентгеновское исследование проводилось при помощи дентального рентгеновского аппарата X Genus DC фирмы De Gotzen. В клинике травматологогии и ортопедии ГБОУ ВПО ТюмГМА имеется клинический опыт успешного применения металлоконструкций, покрытых природным наноструктурированным гидроксиапатитом, в различных операциях: межтеловой спондилодез на грудном и поясничном отделах позвоночного столба (20 пациентов), остеосинтез переломов шейки бедра (27 пациентов) и костей таза (18 пациентов), тотальное эндопротезование тазобедренного сустава у лиц пожилого возраста (3 пациента).

Результаты. В ходе эксперимента на животных установлено, что через две недели после имплантации пористого никелида титана с кальций-фосфатным покрытием местно обнаруживается более выраженный остеогенез, проявляющийся умеренной гиперпластической реакцией костной ткани, отсутствием зоны резорбции и образованием участков губчатой костной ткани с пониженной рентгенологической прозрачностью. При изучении и анализе результатов эксперимента с имплантированием пористого никелида титана без исследуемого покрытия в сроки двух недель обнаружено наличие рентгенологически значимых зон резорбции возле имплантатов и зон незначительного разрежения структуры губчатой ткани, что может косвенно свидетельствовать об отсутствии биоактивных свойств данного вида имплантатов. В клинике травматологии и ортопедии ГБОУ ВПО ТюмГМА у всех больных констатировано формирование остеоинтеграции протезов тел позвонков и суставов в среднем через 2 месяца после операции. В случае применения стержней с покрытием из наноструктурированного природного гидроксиапатита при наружной фиксации таза не отмечено случаев их расшатывания в костях, а также воспаления мягких тканей вокруг них, что позволяет поднять качество лечения больных с аппаратным остеосинтезом на более высокий уровень.

ПРИНЦИПЫ ЛЕЧЕНИЯ ПЕРЕЛОМОВ ПЯСТНЫХ КОСТЕЙ КИСТИ

Асилова С.У., Хайдаров А.К.

THE PRINCIPLES OF TREATING METACARPAL FRACTURES OF THE HAND

Asilova S.U., Khaidarov A.K.

Ташкентская Медицинская Академия, Ташкент, Узбекистан

While treating metacarpal fractures the authors used the working complex of treatment program where the major six periods of treatment highlighted: preparation, surgery, adaptation, correction of bone fragment alignment, tension stabilization between fragments, physio-functional treatment and social rehabilitation. Good results considered in 49 (83.1%) patients.

Цель. Улучшить результаты лечения переломов пястных костей кисти.

Материал и методы. Под нашим наблюдением находились 59 больных с переломами пястных костей кисти. Больные были распределены по классификации АО.

В лечении больных с переломами пястных костей пользовались рабочим комплексом лечебной программы, где выделены 6 основных периодов лечения:

1) подготовительный - включал проведение общеклинических, лабораторных и рентгенологических исследований;

2) хирургическое вмешательство проводили с применением разработанного нами аппарата для остеосинтеза, который содержит скобы, соединенные между собой резьбовыми стержнями и гайками. В стержнях, проходящих через концы проксимальной скобы, выполнено по паре отверстий, расположенных по обеим сторонам скобы. Дистальная скоба выполнена с удлиненными концами, в которых имеются отверстия для спиц.

При помощи электрической дрели через отверстия на скобе проводят спицу Киршнера через основную фалангу пальца. Затем через отверстия с двух сторон стержней со стороны скобы проведят четыре взаимоперекрещивающиеся спицы Киршнера. Спицы укрепляют гайками по обеим сторонам скобы. Для дополнительной стабилизации через середины обеих дуг проводят и укрепляют стержень.

После установки предлагаемого устройства больной самостоятельно может разрабатывать межфаланговые суставы.

3) адаптационный - больным по показаниям назначали обезболивающие препараты, а также проводили гипотермию.

4) коррекция положения отломков - проводили на 3-4 сутки после операции с помощью аппарата с последующим рентгенконтролем;

5) в периоде стабилизации напряжения между отломками осуществляли контроль прочности фиксации спиц и самого аппарата.

6) в периоде физиофункционального лечения и социальной реабилитации проводилась разработка на фоне умеренного ограничения движений в суставах поврежденного сегмента.

Результаты и обсуждение. Отдаленные результаты лечения в сроки от 1 года до 4 лет изучены у 59 (79,7 %) больных. Оценка проводилась по 8-балльной системе, где учитывались консолидация перелома, объем движений в суставах, наличие болевого синдрома, возвращение к трудовой деятельности. Хорошие результаты констатированы у 49 (83,1 %) больных, удовлетворительные - у 8 (13,6 %), неудовлетворительные - у 2 (3,4 %).

Выводы. Лечение переломов пястных костей должно включать комплекс до- и послеоперационных реабилитационных мероприятий.

ОСОБЕННОСТИ ТЕЧЕНИЯ ПЕРЕЛОМОВ ПЯСТНЫХ КОСТЕЙ КИСТИ

Асилова С.У., Хайдаров А.К., Норчаев Ж.А.

CHARACTERISTICS OF THE COURSE OF METACARPAL FRACTURES OF THE HAND

Asilova S.U., Khaidarov A.K., Norchaev Zh.A.

Ташкентская Медицинская Академия, Ташкент, Узбекистан

The authors have studied the characteristics of the course of metacarpal fractures of different localization in 59 patients. Atypical types of their course described, as well as complications occurring as a result of patient treatment. The authors performed the treatment of metacarpal fractures taking into account their characteristics of the course and possible complications.

Цель. Изучить особенности течения различных видов переломов пястных костей.

Материал и методы. Под наблюдением находились 59 больных с переломами пястных костей в возрасте от 18 до 58 лет. Из них переломы головки пястных костей наблюдались у 21 (35,6 %), шейки - у 15 (25,4 %) и основания - у 23 (39 %). Особенности различных видов переломов пястных костей изучены на основании клинических проявлений, течения и исхода лечения.

Результаты и обсуждение. Переломы головок и шейки пястных костей имели ряд особенностей: отмечалось смещение головки в ладонном направлении и под углом под воздействием тонуса сухожилий сгибателей (68,5 %), смещение отломков под углом, открытым в ладонную сторону (73,8 %). Отмечались трудности в репозиции отломков из-за их малых размеров при оскольчатом характере перелома (65,2 %).

У 20 % больных переломы головки являлись нетипичными и нередко, даже при адекватном лечении, сопровождались многими инвалидизирующими осложнениями. Среди них наблюдались нарушение функции кисти, фиброз межкостных мышц, обусловленный их

размозжением, повреждение или фиброз сухожилия разгибателя, контрактура пястно-фаланговых сочленений.

Почти все переломы шейки пястных костей были нестабильными и имели тенденцию к угловой деформации в ладонную сторону. Даже после репозиции у 20 % больных сохранялась тенденция к смещению дистального фрагмента в ладонном направлении.

Переломы шейки V пястной кости сопровождались ротационными смещениями, что требовало проведения ранней коррекции. У 5 % больных наблюдали осложнения в виде повреждения коллатеральной связки, асимметрии вследствие неправильного положения фрагментов кости, повреждения сухожилия разгибателя и нарушения разгибательного механизма вследствие деформации кости в дорсальную сторону. По нашему мнению, при лечении этих переломов важно как можно раньше исключить ротационное смещение.

Переломы основания пястных костей обычно были стабильными. При переломе основания пястной кости всегда имелась необходимость исключить перелом костей запястья.

Переломы основания IV и V пястных костей у 5 % больных сопровождались повреждением двигательной ветви локтевого нерва с развитием паралича глубоких мышц кисти, за исключением мышц гипотенара, что потребовало ортопедической коррекции.

Выводы. Лечение переломов пястных костей кисти необходимо проводить с учетом особенностей их течения и развития возможных осложнений.

ОСОБЕННОСТИ ЛЕЧЕНИЯ БОЛЬНЫХ С ПОЛИТРАВМОЙ

Батпенов Н.Д.[1], Орловский Н.Б.[2], Оспанов К.Т.[1], Набиев Е.Н.[2], Досмаилов Б.С.[1], Степанов А.А.[1]

SPECIAL FEATURES OF TREATMENT OF PATIENTS WITH POLYTRAUMA

Batpenov N.D.[1], Orlovskii N.B.[2], Ospanov K.T.[1], Nabiev E.N.[2], Dosmailov B.S.[1], Stepanov A.A.[1]

[1]Научно-исследовательский институт травматологии и ортопедии;
[2]Медицинский университет, Астана, Республика Казахстан

The authors analyzed the results in 85 patients with combined (57 cases) and multiple (28 cases) skeletal bone injuries. The leg and femoral bones fractures prevailed. Open fractures of long bones occurred in 29 cases, closed fractures – in 49 cases, combined open and closed fractures – in 19 patients, intraarticular fractures – in 17. As for osteosynthesis techniques, extrafocal osteosynthesis performed urgently using external fixators (EF). The implementation of surgical tactics of treating patients with polytrauma in the acute period using the little-invasive technology of fracture fixation allowed providing early stabilization of injured persons' condition, avoiding diagnostic errors, as well as obtaining positive results of treatment in 98% of cases.

Разработка хирургической тактики лечения пострадавших с политравмой является актуальной проблемой современной травматологии и ортопедии.

Цель – улучшить результаты лечения пострадавших с политравмой путем усовершенствования ранней диагностики повреждений и хирургической тактики лечения больных в остром периоде политравмы с использованием малоинвазивной технологии фиксации переломов.

Материалы и методы. Проанализированы результаты у 85 больных с сочетанными (57 случаев) и множественными (28 случаев) повреждениями костей скелета, лечившихся в отделении множественной травмы НИИ травматологии и ортопедии г. Астана в период с 2012 по 2014 г. Мужчин было 55 (64,7 %), женщин – 30 (35,3 %). Наибольший процент пострадавших составили молодые люди до 34 лет и лица среднего возраста 45-60 лет. Основной причиной травмы были дорожно-транспортные происшествия – 62 % (53 случая), кататравмы – 38 % (32 случая).

Результаты и обсуждение. У 85 больных диагностировано 130 переломов. Преобладали переломы костей голени (39 %) и бедра (21 %), переломы плечевой кости, предплечья, кисти, стопы – до 40 %. Открытые переломы длинных костей наблюдались в 29 (34 %) случаях,

закрытые переломы – в 49 (58 %), сочетание открытых и закрытых переломов – у 19 (22,3 %) больных, внутрисуставные – у 17 (20 %). В 12 (14 %) случаях переломы костей конечностей сочетались с травмой костей таза.

Для ранней диагностики переломов костей таза в остром периоде политравмы у 8 (9,0 %) больных мы использовали разработанные в клинике способы диагностики с использованием внешних костных ориентиров на туловище. При этом в 6 случаях нам удалось выявить нарушение симметрии образованных треугольников на туловище. На рентгенограмме, сделанной в ОРИТ, мы получили подтверждение подозрения у данных больных о наличии перелома костей таза с нарушением непрырывности тазового кольца.

В первые часы травмы на фоне противошоковой терапии производили вправление вывихов с последующей иммобилизацией конечности гипсовой лонгетой (либо скелетным вытяжением). При открытых переломах длинных костей на первом этапе лечения ограничились промыванием ран растворами антисептиков, наложением асептической повязки. Затем после стабилизации общего состоянии, выведения больного из шока в течение суток проводили ПХО открытых переломов. Из методов остеосинтеза в экстренном порядке использовали внеочаговый остеосинтез АНФ. Ранние операции (в течение первых суток после стабилизации общего состояния) на сегментах ОДА выполнены 22 (22,5 %) больным, из них ПХО открытого перелома 2-3 степени и первичный остеосинтез аппаратом Илизарова - 19 больным (23 сегмента). Ампутация стопы проведена в одном случае.

При сочетании переломов бедра и голени либо одного бедра использовали разработанную нами специальную шину (у 10 больных). Шина изготовлена из двух раздвижных алюминевых рамок, имеет упор в подмышечную впадину. Она предназначена для фиксации костных фрагментов у больных с политравмой в реанимационном периоде, а также во время экстренного чрескостного остеосинтеза аппаратом внешней фиксации костей голени либо бедра.

Окончательный синтез переломов длинных костей конечностей и таза проводили после стойкой стабилизации жизненно важных функций организма, как правило, в течение четырех недель. В период компенсации организма выполнено всего 63 операции (у 41 больного), причем одноэтапные операции в ходе одного наркоза сразу на всех сегментах конечностей выполнены у 13 больных, у 28 больных — последовательно, с перерывом 7-10 дней в два этапа. Консервативный метод применен на 32 сегментах (у 22 больных).

Итого, из 85 больных оперативное лечение проведено 63, консервативное – 22 (32 сегмента). 63 больным было проведено в общей сложности 88 операций, из них чрескостный остеосинтез составил 28 (32 %) операций, погружной остеосинтез – 10 (11,4 %), БИОС – 34 (38,6 %), применение спиц, проволоки – 15 (17 %), ампутация – 1 (1,0 %). Следует отметить, что малоинвазивные технологии фиксации переломов (БИОС) снижают травматичность манипуляции, облегчают процесс фиксации переломов, что дает возможность широко использовать их для остеосинтеза переломов ОДА при политравме.

Заключение

Таким образом, разработанные способы диагностики переломов костей таза позволяют выявлять по внешним ориентирам туловища асимметрию костей таза при нарушении непрерывности тазового кольца, что важно при первичном обследовании. В остром периоде травматической болезни целесообразны простые и малотравматичные способы фиксации повреждений ОДА с помощью разработанной шины. Внедрение хирургической тактики лечения больных в остром периоде политравмы с использованием малоинвазивной технологии фиксации переломов позволило обеспечить раннюю стабилизацию состояния пострадавших, избежать диагностических ошибок и получить положительные результаты лечения в 98 % случаев.

ОСОБЕННОСТИ ПРИМЕНЕНИЯ АППАРАТОВ НАРУЖНОЙ ФИКСАЦИИ ПРИ ТЯЖЁЛЫХ ПОВРЕЖДЕНИЯХ ОПОРНО-ДВИГАТЕЛЬНОГО АППАРАТА

Белокрылов Н.М.[1], Полякова Н.В.[1], Яговкин М.А.[2]

THE DETAILS OF USING EXTERNAL FIXATORS FOR SEVERE INVOLVEMENTS OF THE LOCOMOTORIUM

Belokrylov N.M.[1], Poliakova N.V.[1], Iagovkin M.A.[2]

[1]МБУЗ ПК «ГДКБ № 15», г. Пермь; [2]ОКБ № 3, г. Киров, Россия

We have analyzed the results of surgical interventions in 72 children at the age of three-17 years in order to determine the criteria for optimal selecting the indications for using external fixators in treatment of severe injuries of the locomotorium. There were 43 (58%) boys and 29 (42%) girls among children. The authors used fixators for combined and multiple injuries in 25 children. They determined the indications for using the Ilizarov fixator when its advantages found to be undeniable and neutralized the discomfort associated with the fixator aftercare. The Ilizarov fixator gave a good account of itself in cases of combined, multiple injuries, associated soft tissue involvements, intra- and periarticular involvements, axial deviations, as well as in some cases of malunited injuries. The authors noted minimal invasiveness and high functionality of the technique. They achieved consolidation in 100% of patients, and the periods of the consolidation were comparable with other techniques of fracture fixation. High functional potential of the technique allowed to start the axial loading in 80% of patients almost immediately after correction of fragments using the Ilizarov fixator.

Цель. Определить критерии оптимального выбора показаний к применению аппаратов наружной фиксации при лечении тяжёлых травм опорно-двигательного аппарата.

Материал и методы. Проанализированы клинические случаи применения аппаратов наружной фиксации и с 2003г. по 2014 г. у детей со скелетной травмой. Аппараты по поводу травмы опорно-двигательного аппарата (ОДА) применены у 72 детей в возрасте от 3 до 17 лет, при этом остеосинтез на 2 и более сегментах понадобился 15 больным (соседние сегменты, включённые в систему монтажа, взятые с целью разгрузки и усиления основных базовых опор, в это число не включали). Мальчиков было 43 (58 %), девочек 29 (42 %). При сочетанной и множественной травме аппарат применён у 25 из представленных больных. Всем детям проведено тщательное клинико-лабораторное, лучевое обследование, в ряде случаев с применением компьютерной томографии. Прооперировано 72 больных на 87 сегментах, проведено 95 вмешательств – с учётом перемонтажей или применения последующих этапов коррекции и фиксации.

Результаты и обсуждение. К сожалению, в широкой практике в детской травматологии встречается не так много специалистов, владеющих в достаточной мере аппаратными методиками. К ним обычно прибегают как к временной мере, заменяя на другие системы, погружные конструкции или, в лучшем случае, малоинвазивные устройства по типу титановых эластичных стержней. Мы придерживаемся мнения, что эта технология таит в себе гораздо большие возможности и даже преимущества, когда применение других устройств может оказаться даже невозможным, а их преимущества ставятся под сомнение. В этих случаях затруднения по уходу за аппаратом Г.А. Илизарова кажутся мизерными. Поэтому у всех больных после применения данного аппарата мы добивались окончательной или динамической коррекции в процессе дальнейшей работы с аппаратом. Консолидация наступила у всех оперированных нами больных в обычные сроки. Наибольшие сроки фиксации в аппарате были при огнестрельных и открытых переломах (от 6 до 14 мес.), что было связано с дополнительными мерами – необходимость дистракции, применение билокального остеосинтеза, дополнительные пластические вмешательства. Сроки фиксации при переломах таза не превышали 8-9 недель. Мы хотели бы отметить, что к выбору необходимости вмешательства мы подходили с точки зрения минимальной травматизации, особое значение придавали выбору сегмента, при этом это были наиболее тяжёлые для репозиции или дальнейшего ухода случаи, в ряде случаев несвежие. Нередко это было продолжением этапов, выполненных по месту обращения по жизненным показаниям при сопутствующей тяжёлой

травме головы, живота, груди. Фиксационные аппараты, которые были демонтированы при проведении нами открытых вмешательств, мы в исследование не включали. Критерием применения аппаратов чрескостной фиксации были сочетанная, внутри- и околосуставная травма, при которых исключался риск открытой репозиции, открытые повреждения, в том числе огнестрельные и взрывные, тяжёлые внутрисуставные повреждения с подвывихами, сопутствующие тяжёлые поражения мягких тканей. В расчёт брали особенности повреждения, форму отломков, сроки после травмы, необходимость облегчить уход за близлежащими ранами и необходимость применения дальнейших этапов лечения. У больных с сочетанной травмой были также применены аппараты наружной фиксации: это были элементы аппарата Илизарова. Как этап чрескостного остеосинтеза, ранее у 7 больных были использованы «карбоновые» рентгеноконтрастные фиксационные аппараты. Как правило, все они требовали демонтажа. Перемонтаж мы проводили своими устройствами – как правило, с использованием аппарата Г.А. Илизарова, устраняя погрешности фиксационного этапа. Отмечены недостатки фиксационных аппаратов: отсутствие репозиции и коррекции, проведение стержней в области сосудисто-нервных пучков, по передней поверхности бедра и других поверхностях с фиксацией мышц и сухожилий, дефекты проведения спиц и стержней и инфицирование, нестабильность наложенных аппаратов. Положительные результаты достигнуты у 100 % больных. Лишь у 5 больных с длительными сроками фиксации мы наблюдали развитие контрактур в сроки до 3 месяцев после снятия аппарата. Контрактуры были в физиологически выгодных пределах, у 3 больных уменьшены в процессе дальнейшей реабилитации, и во всех случаях связаны с тяжестью травмы. Сроки консолидации при использовании аппаратов Илизарова не отличались от таковых при накостном и внутрикостном остеосинтезе, однако были более функциональными и позволяли приступать к осевой нагрузке у 80 % больных практически сразу же после наложения аппарата Г.А. Илизарова.

Выводы. 1. Использование для остеосинтеза аппарата Г.А. Илизарова является методом выбора при скелетной травме при тяжёлых повреждениях в условиях сочетанной, множественной травмы, при сопутствующей травме мягких тканей, внутри- и околосуставных повреждениях, осевых отклонениях, в некоторых случаях неправильно срастающихся повреждений. Особенностью этого подхода мы считаем малую травматичность и высокую функциональность.

2. У оперированных нами больных не было ни одного случая не сращения переломов. У 100 % больных достигнут хороший и отличный функциональный результат в сроки, сопоставимые с применением других открытых погружных и малоинвазивных методов с применением эластичных стержней.

ОСТЕОСИНТЕЗ КОСТЕЙ ПРИ ТЯЖЕЛОЙ СОЧЕТАННОЙ ТРАВМЕ

Бесаев Г.М., Тулупов А.Н., Синенченко Г.И., Тания С.Ш., Багдасарьянц В.Г.

BONE OSTEOSYNTHESIS FOR SEVERE COMBINED INJURY

Besaev G.M., Tulupov A.N., Sinenchenko G.I., Taniia S.Sh., Bagdasar'iants V.G.

Санкт-Петербургский НИИ скорой помощи им. И.И. Джанелидзе, Санкт-Петербург, Россия

The use of *Damage Control Orthopedics* tactics and the original technique of sepsis prediction for ultra-severe combined injury of the locomotorium has allowed 32.2%-reducing the incidence of life-threatening infection complications such as sepsis, severe sepsis, and septic shock, and 24.3%- reducing that of lethality.

Цель. Улучшение результатов лечения пострадавших с тяжелой сочетанной травмой опорно-двигательного аппарата с отрицательным прогнозом для жизни путем использования наиболее оптимальных сроков выполнения и методов остеосинтеза костей таза и конечностей.

Материал и методы. В основу работы положены результаты обследования и лечения в СПб НИИ скорой помощи им. И.И. Джанелидзе как травмоцентре I уровня 356 пострадавших с крайне тяжелой сочетанной травмой при отрицательном прогнозе для жизни. Среднее время прогноза по критерию «**Т**» составляло около «-7» часов, средний балл шокогенности – около 15, средний балл по шкале ISS – около 33 (большая травма). Сочетанные переломы костей конечностей выявлены у 76 % пострадавших, таза – у 47 %. При обследовании пациентов использован комплекс современных клинических, биохимических, лучевых (СКТ, С-дуга), функциональных, иммунологических, бактериологических и др. методов. При лечении пострадавших применяли разработанную в институте тактику динамического и лечебно-тактического прогнозирования, а также тактики Damage control surgery и Damage control orthopaedics.

Результаты и обсуждение. В течение первых 2 суток после травмы при сочетанных повреждениях опорно-двигательной системы осуществляли выбор оптимального хирургического пособия для быстрого устранения жизнеугрожающего повреждения и малотравматичной методики фиксации переломов костей, не усугубляющей тяжесть состояния пострадавшего, проводили мероприятия для восстановления кровообращения и уменьшения гипоксии тканей в зоне переломов. При повреждениях таза типа «С» и крестца с продолжающимся кровотечением в забрюшинную клетчатку (они имелись почти у половины пациентов) в срочном порядке накладывали Hallo аппарат, тазовые туторы или аппараты внешней фиксации. После выполнения экстренных и срочных операций по поводу повреждения внутренних органов и стабилизации показателей гемодинамики на поврежденные сегменты конечностей и таза для стабилизации переломов накладывали аппараты внешней фиксации различных модификаций. В условиях отделения хирургической реанимации с 3 суток осуществляли динамический контроль показателей прокальцитонина и SOFA для прогнозирования развития гнойно-септических осложнений. При угрозе тяжелого сепсиса проводили профилактическую антибактериальную терапию. Для полного купирования инфекционных осложнений требовалось не менее 4 недель. Реконструктивные операции осуществляли в начале позднего периода травматической болезни после устранения инфекционных осложнений при отсутствии необходимости инотропной поддержки, тяжести состояния по шкале SOFA в 0 баллов и прокальцитониновом тесте ≤ 0,5 нг/мл (патент на изобретение № 2353300 от 28.04.2009). При этом за один этап травматичные реконструктивные оперативные вмешательства производили не более чем на одной части тела.

Вывод. Применение тактики Damage control и методики прогнозирования сепсиса при крайне тяжелой сочетанной травме с отрицательным прогнозом для жизни позволило снизить частоту жизнеугрожающих инфекционных осложнений (сепсис, тяжелый сепсис и септический шок) на 32,2 %, частоту неинфекционных осложнений - на 31,9 %, летальность - на 24,3 %.

ПРИМЕНЕНИЕ АУТОКЛЕТОК СТРОМАЛЬНОЙ ВАСКУЛЯРНОЙ ФРАКЦИИ ПРИ ХИРУРГИЧЕСКОМ ЛЕЧЕНИИ СРЕДИННОГО И ЛОКТЕВОГО НЕРВОВ

Галлямов А.Р.[1,2], Богов А.А. (млад.)[1,2,3], Ризванов А.А.[1,2,3], Салафутдинов И.И.[1,2,3], Киясов А.П.[2], Ханнанова И.Г.[1], Богов А.А.[1]

THE USE OF THE AUTOCELLS OF THE STROMAL VASCULAR FRACTION IN SURGICAL TREATMENT OF THE MEDIAN AND ULNAR NERVES

Galliamov A.R.[1,2], Bogov A.A. (Jr.)[1,2,3], Rizvanov A.A.[1,2,3], Salafutdinov I.I.[1,2,3], Kiiasov A.P.[2], Khannanova I.G.[1], Bogov A.A.[1]

[1]ГАУЗ «Республиканская клиническая больница МЗ РТ»; [2]ГБОУ ВПО «Казанский государственный медицинский университет»; [3]ФГАОУВПО Казанский (Приволжский) федеральный университет, Казань, Россия

The authors describe the use of the autocells (autologous cells) of the stromal vascular fraction, the technique for peripheral nerve filling, and the postoperative results of peripheral nerve surgical treatment.

Повреждение периферических нервов достигает 2,8 % и остается одной из значимых, трудно излечимых до конца травм конечностей. Повреждения срединного нерва составляют 24 %, локтевого 15,9 % среди всех травм периферических нервов. Сроки лечения и реабилитации при этом могут достигать 2-3х лет.

Для стимуляции восстановления функции периферических нервов нами предложено введение аутоклеток стромально-васкулярной фракции (асвф) в поврежденные нервы в сочетании с классическим хирургическим лечением.

АСВФ содержатся в жировой ткани, которая находится в изобилии в организме человека, она доступна и часто является побочным продуктом некоторых операций, например липосакции.

Материалы и методы. Нами разработан «Способ замещения дефекта периферического нерва» (патент РФ № 2499565). Способ включает в себя забор аутологичной жировой ткани методом липосакции (на операционном столе под местной анестезией, в положении пациента лежа, через разрез 5 мм на передней брюшной стенке живота производится забор подкожной жировой ткани пациента в объеме 150 и более мл). Такое количество жира содержит приблизительно 7,5 млн. клеток СВФ и более (20 мл жира содержат 1млн. клеток СВФ). Полученный жир упаковывается в асептических условиях в стерильную емкость и доставляется из операционной в сертифицированную лабораторию. В лабораторных условиях из жира получают клетки стромальной васкулярной фракции (многократное использование коллагеназы, центрифугирования для отделения клеток СВФ от жировых клеток, культивирование клеток). После получения клеток СВФ производится доступ к оперируемому периферическому нерву верхней конечности, производится иссечение невром. Подсчитывается дефект нерва, который не может быть преодолен путем сгибания конечности в суставе. Производится забор нерва для аутонервной трансплантации (n. Suralis, например). Под операционным микроскопом производится шов нитью 10-0 аутонервных вставок к нерву, причем длина аутонервных вставок должна быть на 5-10 % выше длины дефекта. Клетки СВФ растворяются в 3 мл физиологического раствора. После шва нерва полученные клетки СВФ интраневрально равномерно трансплантируют в периферический, центральный отрезки нерва и в каждую вставку. Концы нерва, а также сами вставки покрывают фибриновым клеем для отграничения шва нерва от гематом. Далее производится послойное ушивание ран.

Нами были прооперированы две группы пациентов, первая с введением АСВФ в поврежденные периферические нервы, вторая - без применения. При оценке результатов проводились исследования в двигательной, чувствительной сферах до операции, сразу после операции и на различных сроках. За основу использовалась международная классификация по

Seddon (1972) M0-M5, S0-S4. Методы оценки включали обследование чувствительности, электрофизиологические исследования.

Результаты. Было выявлено, что сроки реиннервации при использовании клеточных технологий в чувствительной сфере возрастают в несколько раз, в двигательной сфере на 30-40 %.

Отдаленные результаты через 1,5 года и свыше после восстановления периферических нервов верхней конечности: количество пациентов с результатами M4/S4 в экспериментальной группе превышало количество пациентов в контрольной группе на 45 %.

Заключение. Таким образом, применение аутологичных клеток СВФ благоприятно влияет на регенерацию периферических нервов путем активации естественных возможностей организма.

ДИАГНОСТИКА И ЛЕЧЕНИЕ ДИАФИЗАРНЫХ ПЕРЕЛОМОВ КОСТЕЙ ГОЛЕНИ У ДЕТЕЙ

Золотова Н.Н., Сайдалиходжаев А.Б.

DIAGNOSIS AND TREATMENT OF SHAFT LEG BONE FRACTURES IN CHILDREN

Zolotova N.N., Saidalikhodzhaev A.B.

Ташкентский педиатрический медицинский институт, Ташкент, Узбекистан

Based on the results of treatment of 49 patients with diaphyseal fractures of the tibia, which are in the hospital 2GDHB from 2013 to 2014. Among them prevailed boys - 44 (89.2%), frequent between the ages of 7 and 18 - 38 (76.9%). The main cause of injury in 32 (65%) of the patients was a sports injury, 90% of the marked late hospitalization (up to 12 hours). Conservative treatment we applied in 42 patients (85.75), operative treatment in 7 patients (14.3%): 4 patients applied the Ilizarov apparatus, 3 patients - internal fixation. At the stages of treatment and functional rehabilitation, patients underwent Doppler ultrasound. The results showed the presence of vasospasm in the area of the fracture, which was accompanied by an increase in blood flow velocity in the pool posterior tibial artery (ZBA) and dorsal artery of foot (TAS). To improve the regional blood flow, we applied laser therapy. This appointment reduces terms callus formation, which was confirmed by ultrasound.

Актуальность проблемы обусловлена частотой встречаемости диафизарных переломов костей голени у детей, которая, по данным ряда авторов, доходит до 40 % от всех травм опорно-двигательного аппарата (Р.А.Быкова 1994, А.В. Марфицин 2001). Однако до настоящего времени нет единого мнения относительно наиболее рациональной тактики лечения таких переломов.

Целью исследования является разработка комплексного подхода к диагностике диафизарных переломов костей голени у детей путем изучения периферического кровообращения с выработкой индивидуальной тактики лечения.

Материал и методы исследования основываются на результатах лечения 49 больных с диафизарными переломами костей голени, лечившихся в стационаре 2 ГДХБ с 2013 по 2014 г. Среди них превалировали мальчики – 44 (89,2 %), большинство пострадавших в возрасте от 7 до 18 лет – 38 (76,9 %). Основной причиной травмы у 32 (65 %) больных была спортивная травма, второе место уверенно занимала бытовая травма – 17 (35 %). В течение первого часа было госпитализировано только -5 (10 %) пострадавших, остальные поступили в периоде до 12 часов – 44 (90 %), что свидетельствовало о поздней их госпитализации.

Результаты. При выборе метода лечения учитывали общее состояние пострадавших, характер перелома и вид смещения отломков. Консервативное лечение применили у 42 больных (85,7 %), основными показаниями считали возраст, хорошее или удовлетворительное соотношение фрагментов диафиза костей голени. Консервативное лечение осуществляли скелетным вытяжением в надлодыжечной области или пяточной кости на шине Беллера; иммобилизацию костей голени выполняли с помощью гипсовой повязки. Оперативное лечение применили у 7 больных (14,3 %): 4 больным наложен аппарат Илизарова, 3 больным – внутренний остеосинтез. На этапах лечебной и функциональной реабилитации больных с

диафизарными переломами костей голени проводилась ультразвуковая допплерография. Результаты исследования свидетельствовали о наличии спазма сосудов в области перелома, который характеризовался изменениями, в основном, в бассейне задней большеберцовой артерии (ЗБА) и тыльной артерии стопы (ТАС) в виде увеличения линейной скорости кровотока (ЛСК). ЗБА: Vmax (м/с) 0,29±0,04 (при норме 0,35±0,03), Vmin(м/с)0,008±0,02 (при норме 0,08±0,01); ТАС: Vmax (м/с) 0,31±0,04 (при норме 0,31±0,04), Vmin(м/с)0,13±0,030 (при норме 0,16±0,03). Для нормализации скорости кровотока мы применили лазеротерапию при помощи портативного аппарата «Узор» (Россия). Воздействие лазерным излучением способствует уменьшению интерстициального и внутриклеточного отека с формированием капиллярной сети в зоне поражения.

Заключение. Таким образом, комплексная диагностика и индивидуальный подход в лечении диафизарных переломов костей голени у детей позволяет восстановить костную структуру в области перелома в более короткие сроки, что подтверждалось ультразвуковым исследованием.

МИОГРАФИЧЕСКИЕ ПРИЗНАКИ НЕВРОЛОГИЧЕСКИХ НАРУШЕНИЙ ПРИ ПЕРЕЛОМАХ КОСТЕЙ ТАЗА

Зубарева Т.В.

MYOGRAPHIC SIGNS OF NEUROLOGICAL DISORDERS FOR PELVIC BONE FRACTURES

Zubareva T.V.

ФБГУ «УНИИТО им. В.Д. Чаклина» МЗ России, Екатеринбург, Россия

A retrospective analysis of electroneuromyography (ENMG) examinations of 400 patients with pelvis trauma allowed to highlight the most informative quantitative criteria of neurological disorders of distal and proximal localization.

Сложные травмы костей таза часто сопровождаются неврологическими нарушениями. Такие переломы сочетаются с массивными разрушениями мягких тканей, которые приводят к развитию рубцово-спаечного процесса и компрессии седалищного нерва. Повреждения нерва такого типа часто распознаются в поздние сроки после травмы из-за тяжелого состояния больного в острый период, поэтому у хирургов и неврологов нет четких критериев диагностики возможных повреждений нерва в ранние сроки.

Цель: с помощью ЭНМГ дать количественные критерии для объективной оценки неврологических нарушений у больных со свежей травмой костей таза.

Материалы и методы. На основе анализа данных более 400 больных с травмами тазового кольца были выделены наиболее информативные параметры ЭНМГ нижних конечностей для определения неврологического статуса больных с повреждениями таза. Исследование нервно-мышечного аппарата (НМА) проведено методом ЭМНГ (интерференционная ЭМГ, вызванные потенциалы n. tibialis et n. peroneus, при их стимуляции «поздние ответы» - F-волны) на электронейромиографе «Нейромиан» фирмы МЕДИКОМ.

Результаты и обсуждение. Анализ данных ЭНМГ больных с травмой таза был проведен по трем уровням НМА: мышцы, периферические нервы, корешковые ответы. Интегральный и наиболее значимый объект ЭНМГ- исследования – мышцы стоп: m. flexor hallucis brevis et m. extensor digitorum brevis. Ведущий признак - снижение биоэлектрической активности (БЭА) мышц стоп, а именно, коэффициент асимметрии между сторонами (КА) и типирование ЭМГ по Юсевич. Наиболее информативным критерием диагностики нейропатий является снижение амплитуды и площади М-ответов при стимуляционной ЭНМГ. Определены критические значения для n. tibialis - 2,2 мВ, для n. peroneus - 0,9 мВ. При меньших значениях М-ответов прогноз восстановления функций нижних конечностей плохой.

Для определения функционального состояния уровня сплетения (уровень сегментов L4 - S2) проводилось исследование F-волн при стандартной стимуляции n. tibialis et n. peroneus. Используя интервал их амплитудных характеристик (от min до max) и количество блоков проведения, было сделано заключение об общей повышенной или пониженной возбудимости всего пула мотонейронов. Проведена градация по видам ЭНМГ, описывающим неврологические нарушения при переломах костей таза. Для практического использования врачей-неврологов и травматологов выделены наиболее значимые ЭНМГ- признаки патологических нарушений невральных структур.

1. Снижение БЭА мышц стоп, которым по данным ЭМГ присвоен II, III, IV типы ЭМГ, и есть значительная асимметрия мышц между сторонами (КА > 3).

2. Выраженными нейропатиями следует считать снижение М-ответов периферических нервов n. tibialis менее 2.2 мВ, n. peroneus менее 0,9 мВ или 15 % от нормы. Патологическим признаком является удлинение резидуальных латентностей нервов более 4 м/с и снижение СПИ по ним менее 35 м/с.

3. На нарушение невральных структур на уровне пояснично-крестцового сплетения указывает увеличение амплитуд F-волн от m. flexor h. br. более 700 мкВ или снижение амплитуд менее 200 мкВ и появление даже минимального количества блоков проведения; а также увеличение амплитуд F-волн от m. extensor d. b. более 300 мкВ или менее 90 мкВ и регистрация блоков проведения более 50 %.

ОПЫТ ХИРУРГИЧЕСКОГО ЛЕЧЕНИЯ БОЛЬНЫХ С ВНУТРИСУСТАВНЫМИ ПЕРЕЛОМАМИ ДИСТАЛЬНОГО ОТДЕЛА ПЛЕЧЕВОЙ КОСТИ В ГОРОДСКОЙ БОЛЬНИЦЕ Г. ЕКАТЕРИНБУРГА

Козлов Е.С.[1], Лукин С.Ю.[1], Солдатов Ю.П.[2], Столбиков С.А.[1]

THE EXPERIENCE IN SURGICAL TREATMENT OF PATIENTS WITH INTRA-ARTICULAR FRACTURES OF THE DISTAL HUMERUS IN A CITY HOSPITAL OF EKATERINBURG

Kozlov E.S.[1], Lukin S.Iu.[1], Soldatov Iu.P.[2], Stolbikov S.A.[1]

[1]МБУ Городская больница № 36 «Травматологическая», Екатеринбург;
[2] ФГБУ «РНЦ «ВТО» им. акад. Г.А. Илизарова» Минздрава России, Курган, Россия

We operated 29 patients with distal humeral fractures using micro-screws. Long-term results were studied in 14 (48.2%) patients. Among them good results were considered in 12 (85.7%) and satisfactory ones – in 2 (14.7%) patients. There were no unsatisfactory results.

Актуальность. Лечение внутрисуставных переломов дистального конца плечевой кости до настоящего времени остается одной из самых трудных и до конца не решенных проблем современной травматологии и ортопедии. Это связано со сложностью его анатомии и биомеханики, склонностью к параартикулярной оссификации и быстрому развитию посттравматических контрактур (С.В. Сергеев, 2007; Ю.П. Солдатов, 2013). Разнообразие внутрисуставных переломов дистального конца плечевой кости обусловливает сложность оперативного лечения, требует расширенного операционного доступа, точности репозиции мелких и импрессированных суставных фрагментов. Специфические типы переломов представлены в спектре от изолированного суставного компонента, смещенного во фронтальной плоскости, до различных комбинаций дислокаций и импрессионного повреждения с ограниченной зоной метафизарной костной поддержки (D. Ring, 2003). Переломы плечевой кости в дистальном отделе могут сопровождаться значительными повреждениями хряща и осложняться нарушением функции даже при анатомической целостности локтевого сустава (Л.Н. Анкин, 2002).

Целью данной работы является изучение эффективности применения микроимплантов при лечении внутрисуставных переломов дистального отдела плечевой кости на опыте их хирургического лечения в городской больнице г. Екатеринбурга.

Материалы и методы. Основная группа составила 29 пациентов с внутрисуставными переломами дистального отдела плечевой кости, прооперированных с использованием микровинтов (винт кортикальный, диаметр резьбы - 2 мм, диаметр головки - 3 мм), которые применялись как дополнение к существующей хирургической технике (24 человека) и как самостоятельный способ фиксации (5 больных). Пациенты с повреждением типа B2 составили 5 случаев, с повреждением C2 - 14, с повреждением C3 - 10. По поводу свежих переломов были оперированы 89,6 % (26 пациентов), неправильно срастающихся -10,4 % (3 пациента). Контрольная группа была представлена 38 пациентами, которым была применена классическая методика без применения микроимплантов. Результаты оценивали по клинико-рентгенологическим критериям. Функциональная оценка проводилась по шкале DASH.

Результаты. В основной группе рентгенологическое сращение костных фрагментов к 1,5 месяцам после остеосинтеза отмечено у 20,6 % пациентов, к 2 месяцам – у 51,7 %, к 4 месяцам – у 96,5 %. Неправильно сросшийся перелом был диагностирован у одного пациента. Инфекционных осложнений отмечено не было. Оценка результатов лечения по шкале DASH показала, что в сроках один месяц после операции они были хорошими, в срок 2 месяца - отличные, т.е. несмотря на наличие и выраженность рентгенологического сращения, функциональные параметры соответствовали здоровому суставу. Отдаленные результаты были изучены у 14 (48,2 %) пациентов. Хорошие результаты были получены у 12 (85,7 %) пострадавших и удовлетворительные - у 2 (14,3 %) пациентов. Неудовлетворительных результатов отмечено не было.

В контрольной группе результаты лечения в сроках от 2,5 до 4 месяцев после операции были хорошими и удовлетворительными.

Выводы. Применение микроимплантов у пострадавших с внутрисуставными переломами дистального отдела плечевой кости позволяет соблюдать основные принципы лечения таких переломов; создает оптимальные условия для сращения в зоне перелома и ранней дозированной нагрузки; позволяет получить хорошие результаты; улучшить функцию сустава и качество жизни пациента в ближайшем послеоперационном периоде.

ЗНАЧЕНИЕ ПРОЧНОГО СУХОЖИЛЬНОГО ШВА И РАННЕЙ ФУНКЦИОНАЛЬНОЙ МОБИЛИЗАЦИИ ПРИ ВОССТАНОВЛЕНИИ ПОВРЕЖДЕННЫХ СУХОЖИЛИЙ СГИБАТЕЛЕЙ ПАЛЬЦЕВ КИСТИ

Козюков В. Г., Каплун И. В., Политов М. В.

THE IMPORTANCE OF STRONG TENDON SUTURE AND EARLY FUNCTIONAL MOBILIZATION FOR THE RECOVERY OF THE DAMAGED FLEXOR TENDONS OF THE HAND FINGERS

Koziukov V.G., Kaplun I.V., Politov M.V.

Пермский государственный медицинский университет им. ак. Е. А. Вагнера, Пермь, Россия

The authors have described a technique which improves the outcomes of treatment in patients after the damages of flexor tendons of the hand fingers.

Цель. Улучшение исходов лечения поврежденных сухожилий сгибателей пальцев кисти путем применения нового способа сухожильного шва и ранней послеоперационной реабилитации пациентов.

Материал и методы исследования. Разработан новый способ сухожильного шва (патент на изобретение № 2459592, опубликован 27.08.2012. Бюл. № 24). Шов выполняет сразу две

функции: суперпрочную фиксацию за счет четырех прядей лигатур, проведенных внутриствольно с петлеобразными захлестами, и необходимую адаптацию поврежденных концов сухожилия, что позволяет в послеоперационном периоде рано начинать функциональную мобилизацию. Предшествующие варианты шва описаны в рационализаторском предложении № 1792, выданном ПГМА 20.06.95; в интеллектуальном продукте № 7320700025, рег. ФГУП «ВНТИУ» 06.04.07.

Представлены результаты лечения 60 пациентов с повреждением сухожилий сгибателей кисти и пальцев в различных анатомических зонах, у которых восстановление осуществлено новым способом шва, а протокол послеоперационного лечения включал раннюю функциональную мобилизацию. В группе сравнения (n=60) представлены пациенты, которым проведено традиционное лечение (после шва сухожилия по Кюнео, Розову, Беннеллю и др. проводилась иммобилизация до 3-4 недель, после чего начинали активно-пассивные движения). По зонам повреждения группы подбирались пропорционально. Отдаленные результаты лечения оценивались по суммарной амплитуде восстановленных движений, качество жизни в послеоперационном периоде - по шкале DASH.

Результаты исследований. Сравнительный анализ эффективности лечения пациентов основной группы показал, что авторская методика восстановительного лечения с применением нового способа фиксационно-адаптационного сухожильного шва и ранней функциональной мобилизации кисти и пальцев дала положительные исходы лечения в 92,5 % случаев. Эффективность лечения пациентов основной группы по отношению к группе сравнения составила 12,5 %. При оценке качества жизни по шкале DASH хорошие и отличные результаты определены у всех пациентов основной группы, в группе сравнения у каждого второго оценка определена как удовлетворительная.

Выводы. Разработанный комплекс реконструктивно-восстановительного лечения пациентов при повреждении сухожилий сгибателей пальцев кисти, включающий оперативные пособия с применением новых вариантов сухожильных швов и рациональную послеоперационную реабилитацию, позволил оптимизировать хирургическую тактику и повысить эффективность отдаленных результатов лечения.

СОВРЕМЕННОЕ СОСТОЯНИЕ ПРОБЛЕМЫ ЛЕЧЕНИЯ БОЛЬНЫХ С ОБШИРНОЙ ТРАВМАТИЧЕСКОЙ ОТСЛОЙКОЙ МЯГКИХ ТКАНЕЙ (К ВОПРОСУ ОБЗОРА ЛИТЕРАТУРЫ)

Коростелев М.Ю.[1], Шихалева Н.Г.[2]

CURRENT STATE OF THE PROBLEM OF TREATMENT OF PATIENTS WITH EXTENSIVE TRAUMATIC DETACHMENT OF SOFT TISSUES (A REVIEW OF LITERATURE)

Korostelev M.Iu.[1], Shikhaleva N.G.[2]

[1]ЮУГМУ, Челябинск; [2]ФГБУ «РНЦ «ВТО» им. акад. Г.А. Илизарова» Минздрава России, Курган, Россия

The authors present a brief review of national and foreign literature on the problem of traumatic detachments of integmentary tissues.

Травматическая отслойка кожи является тяжелым повреждением. Как закрытый вариант отслойки покровных тканей она была описана французским хирургом Morel Lavallee в 1863 году (цит. по John F. Carroll, 2010). В отечественной литературе первое сообщение о decollement de la peau появилось в 1930 г. в описании Алексеева В.В., а первая журнальная статья подготовлена Рубашевым С.М. в 1936 г. Однако описания этого вида патологии до настоящего времени в хирургических руководствах и учебниках или вообще не приводится, или же не отличается особой полнотой информации (Микусев И.Е. с соавт., 2013).

Цель. Обзор отечественной и иностранной литературы по проблеме обширных отслоек покровных тканей тела и конечностей.

Материал и обсуждение. Большинство литературных источников по данной проблеме является англоязычным. Отечественными авторами было опубликовано не более 10 статей, включая раздел в монографии Красовитова В.К. (1947). При этом основные работы были подготовлены в прошлом веке (Кодзаев К.К., 1936; Алексеев В.В., 1930; Рубашев С.М., 1936; Элькин М.А., 1939; Гугуцидзе А.Г., 1972).

В вопросах эпидемиологии ученые расходятся во мнении. В России, как показывает литература, данная патология встречается редко либо не привлекает внимание ученых. Микусев И.Е. с соавторами приводят анализ лечения 53 больных без уточнения за какой период времени. Нами за последние 15 лет накоплен опыт лечения более 60 пострадавших, из них 11 пациентов с травматическими отслойками покровных тканей кисти, реабилитированных в отделении хирургии кисти РНЦ «ВТО» им. Илизарова.

По данным иностранной литературы, отслойки – это довольно частое явление. Так, например, D.A. Milcheski et al. (2010) из Португалии приводят результаты лечения 21 больного за четыре года, польские ученые P.Wójc, W. Wojtkiewicz, P. Drozd – 3 тяжелых случая за последние 3 года, американский врач Kenneth A. Kudsk с соавторами (1981) публикуют данные о 21 больном за девять лет наблюдений, ученые из Индии Sandeep Dawre с соавторами описывают 19 случаев возникновения синдрома Мареля-Лавалле и т.д.

При сравнении русскоязычной и иностранной литературы в вопросах механизмов возникновения повреждений разногласий нет. Авторы приводят несколько вариантов развития отслойки и отрыва тканей вследствие падения с лестницы или крыши, касательного соскальзывания тяжелого предмета или прижатия им, сдавливания движущимся вагоном, автомобилем, протаскивание тела по земле.

Классификации обширной травматической отслойки мягких тканей в отечественной литературе представлены В.К. Красовитовым (1947) и дополнены Микусевым И.Е. с соавт., 2013. Авторы выделяют три основных типа травматической отслойки кожи. **Первый тип:** превалирует размозжение подкожной жировой клетчатки в зоне отслойки с разделением ее на участки, связанные с кожей, а оставшаяся часть — с фасцией. **Второй тип**: на первое место выдвигается подкожный разрыв жировой клетчатки, не сопровождающийся грубым нарушением ее и глубжележащих тканей, при этом большая часть подкожно-жировой клетчатки отходит вместе с кожей. **Третий (смешанный) тип**: участки размозжения подкожно-жировой клетчатки чередуются с участками, где сохранилась большая часть этой клетчатки вместе с кожей.

В зарубежной практике используется классификация, предложенная Z.M. Arnez, U. Khan, M.P.H. Tyler в 2009 году. Согласно ей, принято выделять четыре типа повреждений:

1) Ограниченное поверхностное скальпирование. Существует потеря ткани в результате абразивной силы.

2) Нециркулярная скальпированная рана. Покровные ткани либо отсутствуют, либо представлены в виде лоскутов. Зона повреждения ограничена одним слоем (как правило, между глубокой фасцией и подкожно-жировой клетчаткой).

3) Циркулярная скальпированная рана с зоной повреждения тканей на одной плоскости.

4) Циркулярная скальпированная рана с многоплоскостными зонами повреждений, включающая травматизацию мышц, надкостницы, костей, тканей на одной плоскости.

Лечение больных с травматической отслойкой кожи представляет определенные трудности, и шаблонного подхода нет. Как показали наши наблюдения и наблюдения других

авторов, способы лечения зависят от типа, площади и глубины отслойки, выраженности инфицирования тканей, наличия сопутствующих переломов.

В русскоязычной литературе предложено три изобретения, в украинской - одно. Согласно им, в свежих случаях предлагают применять пункции полостей с последующим наложением давящих повязок. А.Г. Гугуцидзе для лечения травматической отслойки кожи малой и средней величины с успехом применял активный дренаж. При открытой отслойке применяют обработку кожи по В.К. Красовитову.

В иностранной литературе предложено, помимо вышеописанных методов, широкое использование вакуумных аппаратов, различных видов очищения ран с помощью ультразвуковых устройств, химические способы обработки полостей и т.д.

Выводы. Отечественная литература бедна работами по теме травматических отслоек покровных тканей. Как в зарубежных, так и в русскоязычных изданиях не затрагиваются вопросы маршрутизации больных, не описаны рекомендации в случаях с обширным размозжением не только покровных тканей, но и фасций, мышц. Крайне мало информации по лечению сочетанной травмы, включая переломы костей; нет публикаций по поводу нередко возникающих различных осложнений (нагноение, сепсис, образование обширных и глубоких дефектов мягких тканей).

КОМПЛЕКСНЫЙ ПОДХОД В ЛЕЧЕНИИ ПАЦИЕНТОВ СО СЛОЖНЫМИ ПЕРЕЛОМАМИ ЛОДЫЖЕК

Котельников Г.П., Лосев И.И., Ардатов С.В., Огурцов Д.А., Панкратов А.С.

INTEGRATED APPROACH IN TREATMENT OF PATIENTS WITH COMPLEX MALLEOLAR FRACTURES

Kotel'nikov G.P., Losev I.I., Ardatov S.V., Ogurtsov D.A., Pankratov A.S.

Самарский государственный медицинский университет, Самара, Россия

The authors made the analysis of the long-term results (after 12 months) of conservative and surgical treatment of patients with complex malleolar fractures over the last ten years. The integrated approach proved to be efficient in this pathology treatment.

Переломы и переломовывихи костей голеностопного сустава относятся к тяжёлым травмам, так как нередко даже при соблюдении современных принципов лечения приводят к инвалидности и составляют от 3 до 12 % повреждений опорно-двигательной системы. При этом в 54,1 % они встречаются в молодом, трудоспособном возрасте. По данным литературы, наибольшее количество неудач в лечении этого вида травм отмечается в группе тяжёлых повреждений голеностопного сустава – при переломах лодыжек с разрывом дистального межберцового синдесмоза, с разрывом дельтовидной связки, при отрывах больших фрагментов переднего или заднего края большеберцовой кости, при разрушении дистального эпифиза большеберцовой кости при прямой травме.

Целью настоящей работы является улучшение результатов лечения больных с переломами лодыжек путем использования разработанного дифференцированного комплексного подхода, включающего психологическую подготовку пациента, усовершенствованный способ проводниковой анестезии стопы, способ репонирования фрагментов, контроль их положениея в гипсовой повязке, раннее функциональное восстановительное лечение.

Материалы и методы. Изучен анамнез 180 больных с повреждениями голеностопного сустава, находившихся на лечении в клинике травматологии и ортопедии Самарского государственного медицинского университета с 2004 по 2014 г. Под нашим наблюдением находилось две группы больных. Больные контрольной группы (90 человек) получали лечение по общепринятой методике ведения лодыжечных переломов – закрытая репозиция, обеспечение

необходимого режима гипсовой иммобилизации, занятия лечебной физкультурой. У больных основной группы (90 человек) применяли разработанный нами комплекс лечебных мероприятий, включая оперативные вмешательства при строгих и обоснованных показаниях. В восстановительном периоде использовали комплекс мер, включающий в себя физиотерапию, лечебную гимнастику, механотерапию (аппаратный комплекс «АРТРОМОТ»), ГБО-терапию, гипергравитацию и психологическую коррекцию, а также предложенные нами реабилитационные устройства.

Результаты. Нами проведен анализ отдаленных результатов (через 12 месяцев) консервативного и оперативного лечения больных в клинике за последние 10 лет. Наряду с рентгенологическим обследованием, оценку результатов лечения больных, силу мышц, состояние мягких тканей области голеностопного сустава, эффективность реабилитационного периода проводили при помощи функциональных методов обследования (стабилометрия, подография, миография, гониометрия, ультразвуковая допплерография), применяемых в лаборатории биомеханики кафедры травматологии и ортопедии СамГМУ («МБН-Биомеханика», «BIODEX») с использованием математического моделирования и элементов доказательной медицины.

Анализ полученных данных клинических и функциональных методов исследования доказал, что суммарная величина отличных и хороших результатов у больных, пролеченных с применением нами разработанного дифференцированного комплексного подхода, на 32 % больше, чем аналогичные показатели у больных контрольной группы.

Заключение. В результате проведенного исследования определены чёткие показания к консервативному и оперативному лечению больных с переломами лодыжек; разработан новый способ проводниковой анестезии голеностопного сустава; усовершенствован способ репозиции отломков; предложен комплекс восстановительных мероприятий и устройств, который значительно улучшил качество лечения больных с переломами лодыжек, о чем свидетельствуют показатели клинического, функционального и биомеханического обследования.

ПЕРЕЛОМ ПЛЕЧЕВОЙ КОСТИ НА УРОВНЕ ХИРУРГИЧЕСКОЙ ШЕЙКИ: ГВОЗДЬ ИЛИ ПЛАСТИНА - ЧТО ВЫБРАТЬ?

Котов В.И., Кулик Н.Г.

HUMERAL FRACTURE AT THE LEVEL OF SURGICAL NECK: WHAT TO CHOOSE – NAIL OR PLATE?

Kotov V.I., Kulik N.G.

Городская больница № 15, Военно-медицинская академия им. С.М. Кирова, Санкт-Петербург, Россия

There is currently no consensus regarding the optimal technique of surgical treatment of closed humeral fractures at the level of surgical neck. Osteosynthesis using plates in most cases provides accurate reposition and stable fixation, but herewith it increases the risk of aseptic necrosis. In case of antegrade insertion of intramedullary nail the pain syndrome may occur caused by the rotator cuff damage that, in its turn, has a negative effect on the functional outcome.

Цель. Сравнение функциональных результатов оперативного лечения закрытых переломов плечевой кости на уровне хирургической шейки при использовании интрамедуллярных гвоздей и пластин.

Материал и методы. Проанализирован опыт лечения двух групп пациентов, однородных по возрасту, полу и социальному положению, получивших оперативное лечение по поводу закрытого перелома плечевой кости на уровне хирургической шейки различными имплантатами. В первой группе (50) пациентов – после стандартного доступа через sulcus deltoideopectoralis выполнен накостный остеосинтез пластинами PHILOS и LPHP. Во второй группе (46) пациентов остеосинтез выполнен при помощи PHN. Из исследования исключены

пациенты, отказавшиеся от сотрудничества на этапах реабилитации, не являющиеся на контрольные осмотры, а также пострадавшие с политравмой, которым в период госпитализации были выполнены операции на других сегментах.

Результаты. Оценивали ранние местные послеоперационные осложнения в период стационарного лечения. Функциональный результат оценивали и сравнивали через 2, 6 и 12 месяцев с момента операции посредством осмотра и контрольной рентгенографии. Статистически значимая частота развития гнойных осложнений не выявлена. Восстановление амплитуды движений в плечевом суставе в обеих группах схожее, однако болевой синдром в послеоперационном периоде у пациентов, получивших лечение посредством открытой репозиции с фиксацией пластиной, выявлен чаще на 15 %.

Выводы. Функциональный результат оперативного лечения закрытых переломов плечевой кости на уровне хирургической шейки при использовании интрамедуллярных гвоздей и пластин по результатам нашего исследования практически не отличается; применение может иметь ограничения лишь в связи с техническими возможностями отделения и уровнем подготовки хирурга.

РОЛЬ УЛЬТРАЗВУКОВОЙ ДОППЛЕРОГРАФИИ У ПАЦИЕНТОВ С ПЕРЕЛОМАМИ ПРОКСИМАЛЬНОГО ОТДЕЛА БЕДРА

Котов В.И., Кулик Н.Г.

THE ROLE OF ULTRASOUND DOPPLEROGRAPHY IN PATIENTS WITH PROXIMAL FEMORAL FRACTURES

Kotov V.I., Kulik N.G.

Городская больница № 15, Военно-медицинская академия им. С.М. Кирова, Санкт-Петербург, Россия

Deep venous thrombosis of the lower limbs develops preoperatively in some cases in elderly patients treated for proximal femoral fractures despite the use of low-molecular heparins; the thrombosis localizes proximal to the popliteal area, and it is asymptomatic in 80 % of cases. The clinical picture appears only in 10-13% patients before pulmonary embolism (PE) starts. PE with lethal outcome often develops in such patients through this during surgical treatment.

Цель. Определить целесообразность включения ультразвуковой допплерографии (УЗДГ) глубоких вен нижних конечностей в план предоперационного обследования пациентов с переломами проксимального отдела бедра.

Материал и методы. В период с 2013 по 2015 г. на стационарном лечении находилось 407 больных с переломами проксимального отдела бедра. Средний возраст пострадавших 76 лет (от 54 до 102 лет), из них женщин 318, мужчин – 89. Всем пациентам при поступлении в стационар назначали низкомолекулярные гепарины с целью профилактики тромбоэмболических осложнений. Все пациенты случайным образом разделены на 2 группы: в первой группе в план предоперационного обследования не включена УЗДГ глубоких вен нижних конечностей; во второй группе, состоявшей из 211 человек, всем проведено УЗДГ глубоких вен нижних конечностей.

Результаты. Среди пациентов из 1 группы в раннем послеоперационном периоде в 12 случаях развились осложнения, завершившиеся летальным исходом. По данным аутопсии, в структуре смертности преобладала ТЭЛА - 9 случаев, трансмуральный инфаркт миокарда 1 случай и 2 случая ОМНК.

Во 2 группе при проведении УЗДГ глубоких вен нижних конечностей у 10 больных выявлен тромбоз глубоких вен выше подколенного сегмента. Принято решение об отказе от оперативного лечения перелома бедра. В этой группе летальные исходы зафиксированы не были. По техническим причинам установка кавафильтра не представлялась возможной. Пациентам назначена тромболитическая терапия с рекомендацией оперативного лечения в

плановом порядке при условии реканализации. Четыре пациента из 10 в срок до 3 месяцев по результатам проведённого лечения и контрольной УЗДГ глубоких вен нижних конечностей были прооперированы по основному заболеванию. Летальные исходы среди этих пациентов не зафиксированы.

Выводы. УЗДГ глубоких вен нижних конечностей должна быть включена в обязательный перечень диагностических мероприятий, проводимых за день или непосредственно перед операцией у пациентов с переломами проксимального отдела бедра.

ОРГАНИЗАЦИЯ ЛЕЧЕБНО-ДИАГНОСТИЧЕСКИХ И ДРУГИХ НЕОБХОДИМЫХ МЕРОПРИЯТИЙ ПРИ СИНДРОМЕ ПУРЧЕРА КАК ПРИМЕР МЕЖДИСЦИПЛИНАРНОГО ВЗАИМОДЕЙСТВИЯ В ТРАВМАТОЛОГИИ

Кубарева И.А.[1], Николайчук Н.К.[1], Иванов С.В.[2], Ивашкина Е.В.[2], Зенин А.А.[2], Зайцев А.Л.[2], Пушкарёв М.П.[2]

THE ORGANIZATION OF TREATMENT-DIAGNOSTIC AND OTHER REQUIRED MEASURES FOR PURTSCHER SYNDROME AS AN EXAMPLE OF INTERDISCIPLINARY COOPERATION IN TRAUMATOLOGY

Kubareva I.A.[1], Nikolaichuk N.K.[1], Ivanov S.V.[2], Ivashkina E.V.[2], Zenin A.A.[2], Zaitsev A.L.[2], Pushkarev M.P.[2]

[1]ГУ Курганский областной госпиталь для ветеранов войн, Курган;
[2]ГОУ ВПО Ижевская Государственная медицинская академия, Ижевск, Россия

The authors devoted the work to the problem of forensic diagnosis and evaluation of the harm to health caused by optic nerve atrophy as a complication of Purtscher syndrome. They demonstrate a case report.

Актуальность. Пурчера болезнь – ретинопатия, возникающая при травме черепа, грудной клетки или брюшной полости и переломе трубчатых костей. При закрытой травме черепа и головного мозга ретинит Пурчера отмечается в 0,5 %, при иной локализации – до 0,1 % случаев. Воздействие силы в область перечисленных рефлексогенных зон вызывает интенсивную афферентную импульсацию в кору головного мозга и обычно описывается пострадавшим как сильная боль, иногда с кратковременной потерей сознания. Фактор агрессии (удар), являющийся в данном случае стрессором, вызывает в организме совокупность изменений – адаптационный синдром. Скорость его развития зависит от парасимпатической нервной системы, филогенетически – самой старой защитной системы. Ответная реакция адренергической и холинергической систем на стрессор – травму – зависит от индивидуальной стрессрезистентности организма, генетически обусловленной влиянием преобладающего тонуса вегетативной нервной системы.

Цель. Исследовать вопросы мультидисциплинарного подхода и междисциплинарного взаимодействия специалистов в клинической медицине.

Материалы и методы. Больной Н., 26 лет, во время выездных игр перенёс в результате ДТП сдавление левой половины грудной клетки с переломом трёх рёбер, перелом левого бедра. После госпитализации в травматологический стационар отмечал сильную головную боль. С жалобами на распирание в глазных яблоках и понижение зрения обратился к офтальмологу на 2-й день после травмы. При осмотре: острота зрения правого глаза - 0,01 не корригируется; острота зрения левого глаза - 0,5 не корригируется. Офтальмоскопически: венозное полнокровие, по ходу сосудов и в макулярной области множественные ватообразные сероватые очаги различных размеров, окаймлённые кровоизлияниями до 0,5 диаметра диска. Слева изменения менее выражены.

Результаты. При выписке острота зрения правого глаза - 0,05 не корригируется, слева - 0,7 не корригируется. Исходом развившейся травматической ретинопатии, при полном восстановлении функции опорно – двигательного аппарата, стала частичная атрофия зрительных

нервов с потерей профессиональной пригодности. В связи с утратой трудоспособности профессиональным спортсменом, игроком команды высшего дивизиона, размеры страховых выплат были весьма значительными. Поэтому компании – страховщики, минимизируя страховые потери, предъявили регрессные иски лечебным учреждениям, сотрудники которых осуществляли лечение и наблюдение в данном случае. Компетентность судмедэкспертов и юристов, защищавших в судах нескольких инстанций интересы лечебных учреждений, позволила перевести дело из гражданского, в котором врачи доказывают свою невиновность в силу презумпции виновности ответчика в гражданском судопроизводстве (ст. 1064 ГК РФ), в уголовное, в ходе которого страховые компании, шедшие по накатанной схеме «плохой почерк – плохой документ – плохой врач», оказались не готовы доказывать вину лечебного учреждения, и были вынуждены оплатить судебные издержки.

Выводы. Междисциплинарное взаимодействие расширяет профессиональные знания специалистов, позволяет избежать врачебных ошибок, сводит к минимуму отрицательное воздействие многих осложнений судебно – медицинского и гражданско-правового плана, которые совершенно зримо встают за каждой возможностью обвинить врачей в плохой диагностике, неправильности и несвоевременности лечения.

ЛЕЧЕНИЕ БИЛАТЕРАЛЬНЫХ И ПОЛИФОКАЛЬНЫХ ПЕРЕЛОМОВ БЕДРЕННОЙ КОСТИ У БОЛЬНЫХ С ПОЛИТРАВМОЙ

Лукин С.Ю., Ушаков С.А.

TREATMENT OF BILATERAL AND POLYFOCAL FEMORAL FRACTURES IN PATIENTS WITH POLYTRAUMA

Lukin S.Ju., Ushakov S.A.

Муниципальное Бюджетное Учреждение Городская Больница № 36, Екатеринбург, Россия

The authors presented a retrospective analysis of treatment of 49 polytraumatized patients with bilateral or polyfocal injury of the femur. They showed that the proper diagnosing femoral injuries should include the examination with adjacent joint visibility and CT in the presence of intraarticular injuries. Intramedullary osteosynthesis is the gold standard for treatment of bilateral shaft injuries. In this case osteosynthesis should be started from the simplest injury. As for treatment of polyfocal femoral injuries, it is advisable to perform it using all the standard techniques combined individually.

Введение. Переломы бедренной кости сопряжены с кровопотерей до 30 % ОЦК и определяют шоковый индекс у больных с политравмой. Полифокальные и билатеральные повреждения являются «обездвиживающими» и требуют стабильного остеосинтеза в ранние сроки с применением универсальных фиксаторов либо комплекса металлоконструкций, позволяющих восстановить опороспособность и двигательную функцию нижней конечности в кратчайшие сроки.

Материал и методы. В работе представлен ретроспективный анализ лечения 49 политравмированных пациентов с билатеральной или полифокальной травмой бедренной кости, пролеченных за период 2005-2014 гг. Рабочие классификации: AO/ASIF, AIS, ISS. При наличии внутрисуставных повреждений рентгенологическое исследование в классических проекциях дополняли компьютерной томографией. Во всех случаях лечение проводили в несколько этапов: на реанимационном этапе стабилизация поврежденных сегментов АВФ была противошоковым мероприятием. Последующая конверсия в накостный, интрамедуллярный или комбинированный остеосинтез выполнялась по стабилизации состояния пациента и проводилась с учетом видов и локализации повреждений скелета. Билатеральные переломы наблюдали у 33 пациентов, полифокальные – у 16 пострадавших. Двухсторонние повреждения наиболее часто были представлены диафизарными переломами 32 B-C, среди полифокальных повреждений доминировало сочетание диафизарного сегмента и проксимального отдела бедра (32B-C+31B – 24 (49 %)). «Нестандартные повреждения» составили: 31A3+31B – 3; 33C+31A -3; 32C+31A+31B

– 2 случая. Открытые переломы встретились у 18 пациентов. При сочетании диафизарных переломов и шейки бедра выполняли ретроградный остеосинтез штифтом, а затем перкутанный остеосинтез шейки винтами. В случае сочетания вертельного и диафизарного переломов использовали различные варианты цефаломедуллярных гвоздей. Накостный остеосинтез блокируемыми пластинами применили в 19 случаях при наличии сочетанных повреждений диафиза и мыщелков бедренной кости. Для лечения полифокальных повреждений проксимального отдела бедра и мыщелков использовали комбинацию фиксаторов: короткий проксимальный гвоздь и блокируемый накостный остеосинтез.

Результаты. Результаты лечения оценивали по шкале Маттиса-Любошица в сроки от 6 мес. до 9 лет. У 3 пациентов с открытыми переломами послеоперационный период осложнился некрозом кожно-мышечных лоскутов. Некрэктомия и вакуумное дренирование обеспечили раннее закрытие дефектов грануляциями, что позволило выполнить кожную пластику. У 3 пациентов через 10-12 мес. выполнено эндопротезирование тазобедренного сустава по причине несросшихся переломов шейки бедренной кости. Четверым, при формировании разгибательных контрактур, проведены мобилизующие операции на мышечно-сухожильном комплексе. В остальных случаях достаточного объема движений добились использованием комплекса консервативных мероприятий. Таким образом, количество хороших результатов лечения в периоде свыше 12 мес. составило 88 % (43 пациента).

Выводы

1. Полноценная диагностика повреждений бедренной кости, наряду с традиционными рентгенограммами, должна включать исследование с обзором смежных суставов и КТ при наличии внутрисуставных повреждений.

2. «Золотым» стандартом для лечения билатеральных диафизарных повреждений является интрамедуллярный остеосинтез. При этом начинать остеосинтез необходимо с наиболее простого повреждения.

3. Лечение полифокальных повреждений бедренной кости целесообразно выполнять всеми стандартными методиками в индивидуальной комбинации.

ПРЯМАЯ ЭЛЕКТРОСТИМУЛЯЦИЯ ПРИ ТРАВМАХ ПЕРИФЕРИЧЕСКИХ НЕРВОВ

Мещерягина И.А.

DIRECT ELECTRICAL STIMULATION FOR PERIPHERAL NERVE INJURIES

Meshcheriagina I.A.

ФГБУ «РНЦ «ВТО» им. акад. Г.А. Илизарова» Минздрава России, Курган, Россия

Recovery of the lost limb function caused by peripheral nerve injury still remains a challenge. Recently stimulation methods are increasingly used including direct electrical stimulation of nerve trunks.

Цель. Лечение тракционных и травматических повреждений периферических нервов верхних и нижних конечностей путем имплантации эпидурального и эпиневральных электродов для последующей электростимуляции.

Материалы и методы. Метод позволяет устанавливать электроды для стимуляции нервных стволов одновременно с выполнением остеосинтеза костных отломков. Курсы электростимуляции низкоинтенсивным переменным электрическим током по установленным электродам выполнялись ежедневно в течение 14 дней 2 раза в день по 15 минут. Контрольные осмотры проводились в течение первого года после выписки 1 раз в полгода, затем 1 раз в год.

Мы располагаем опытом лечения 330 человек с травматическими повреждениями периферических нервов, которым проведена пункционная прямая электростимуляция (I группа больных). Преобладали пациенты с травматическим повреждением периферических нервов

верхних конечностей 228 (69,09 %). У 102 (30,91 %) больных имелись нейропатии нервных стволов нижних конечностей. Возраст больных варьировал от 5 до 75 лет, преобладали пациенты трудоспособного возраста 18 - 60 лет (67,58 %), из них 238 мужчин (72, 12 %), 92 женщины (27,88 %).

С полным нарушением проводимости было 97 больных (29,40 %). Эти пациенты отнесены ко 2 типу – нейропраксии, с частичным нарушением проводимости 233 пациента (70,61 %), преобладали больные с глубоким нарушением проводимости, у которых сила мышц оценивались не более чем в 1-2 балла, электрофизиологически у этих пациентов в отдельных отведениях были выявлены незначительные потенциалы, кривая «интенсивность-длительность» определяла реакцию дегенерации мышц.

У II группы пациентов (80 человек) с сочетанным повреждением нервного ствола и трубчатой кости имплантация электродов выполнена одновременно с остеосинтезом. Среди больных преобладали лица трудоспособного возраста от 18 до 60 лет. Больных с полным нарушением проводимости было 31 (38,75 %), с частичным нарушением проводимости – 49 (61,25 %).

Результаты и обсуждение. Результаты лечения изучены в контрольные сроки от 6 месяцев до 8 лет после лечения. После лечения оценка неврологического статуса у пациентов I группы показала, что полный регресс двигательных расстройств (M_5) отмечен у 178 человек (53,94 %), у 76 больных (23,02 %) сохранялось умеренное ограничение движений (M_2-M_3) и у 70 человек (21,21 %) легкое ограничение объёма активных движений (M_4), без динамики - 6 больных (1,83 %). При характеристике двигательной функции исследовали углы движений в суставах, дефицит сгибания, разгибания, выполнение различных видов захвата. Исследование чувствительных изменений основывались на оценке тактильного, болевого, температурного и мышечно-суставного чувства. У пациентов II группы полный регресс двигательных расстройств (M_5) отмечен у 54 человек (67,5 %), у 16 больных (20 %) сохранялось умеренное ограничение объёма активных движений (M_2-M_3) и у 10 человек (12,5 %) – легкое ограничение объёма активных движений (M_4).

Заключение. Полученные результаты позволяют сделать вывод, что прямая электростимуляция нервных стволов низкоинтенсивным переменным электрическим током при комбинированном воздействии на поврежденные структуры является эффективной.

РЕАБИЛИТАЦИЯ ПРИ ПЕРЕЛОМАХ ДИСТАЛЬНОГО МЕТАЭПИФИЗА ПЛЕЧЕВОЙ КОСТИ

Носивец Д.С.

REHABILITATION FOR FRACTURES OF THE DISTAL HUMERAL META-EPIPHYSIS

Nosivets D.S.

ГУ «Днепропетровская медицинская академия МОЗ Украины», Днепропетровск, Украина

The author has described the program of rehabilitation on the basis of the results of treating 194 patients with the fractures of distal humeral meta-epiphysis. The rehabilitative treatment consists of four periods: I – a preoperative or immobilization period, II – the period of the elbow early mobilization, III – that of the elbow late mobilization, and IV – that of outpatient rehabilitative treatment. The mean follow-up period was 55.2 months (within seven months-14 years after injury). The mean range of flexion/extension was **130^0 (**from 70° to 150°**), that of pronation/supination – 85° (**from **80°** to **90°).** The results of treatment amounted to 75-100 points according to the Mayo Clinic Scale (the mean score – 85).

Цель. Улучшить результаты лечения больных с переломами дистального метаэпифиза плечевой кости (ДМПК) путем усовершенствования программы реабилитации.

Материал и методы. Под нашим наблюдением находилось 194 больных с переломами ДМПК со средним возрастом 50,2 года (от 19 до 89 лет), мужчин – 63 (32,5 %), женщин – 131 (67,5 %). Консервативное лечение применено у 58 (29,9 %) пациентов, оперативное - у 136

(70,1 %). Больных с переломами 13-А было 15 (7,7 %), с переломами 13-В 40 (20,6 %) и с переломами 13-С типов – 139 (71,7 %). Для оптимизации восстановительного лечения выделены 4 периода реабилитации: I - предоперационный (до 3 сут. после травмы) или иммобилизационный (до 4 недель с момента травмы) период; II - период ранней мобилизации локтевого сустава (ЛС); III - период поздней мобилизации ЛС; IV - период амбулаторного восстановительного лечения. В каждом периоде реабилитации на основании общеизвестных методик разработан модифицированный комплекс ЛФК, состоящий из самостоятельных упражнений (пассивных и активных), выполняемых пациентом, и упражнений, выполняемых с инструктором ЛФК. Типичное тренировочное занятие предусматривало выполнение в течение 10-45 мин. упражнений для увеличения амплитуды движений в ЛС, упражнений на растягивание мышечно-связочного аппарата верхней конечности и упражнений для укрепления мышц верхней конечности, которые повторялись пациентом самостоятельно 4-8 раз в день, а занятия с инструктором ЛФК проводились 2-3 раза в день. Для закрепления эффекта, достигнутого применением физических упражнений, завершающим этапом занятий была т.н. «корригирующая укладка конечности»: конечности придавали определенное фиксированное положение растягивающим воздействием умеренной интенсивности, сопровождающееся натяжением капсульно-связочного аппарата в течение 10-15 мин. В перерывах между занятиями ЛС фиксировался ортезом или косыночной повязкой.

Так, в I периоде реабилитации проводились общеукрепляющие и дыхательные упражнения, изометрические напряжения мышц плеча и предплечья в течение 2-3 сек. с постепенным увеличением длительности до 5-7 сек. по 10-12 раз (т.н. «игра мышц»), активные движения в плечевом, лучезапястном суставах, суставах пальцев кисти, симметрично расположенных суставах и идеомоторные движения ЛС. Рекомендовалась низкая интенсивность упражнений, длительность занятий составляла от 10-15 мин. до 20-30 мин. 6-8 раз в день.

Во II периоде (1-2 сут. после операции и до 3 нед. с момента травмы – при оперативном лечении; 4-6 нед. с момента травмы – при консервативном) выполнялись упражнения из I периода и пассивные движения в ЛС целью увеличения амплитуды движений и растяжения мышечно-связочного аппарата. Назначался электрофорез новокаина, электростимуляция мышц плеча и предплечья, фонофорез гидрокортизона и гелевых форм НПВС. Упражнения выполнялись в медленном темпе, плавно, без рывков с расслаблением мышц конечности и максимально возможной амплитудой движений. Длительность занятий составляла 15-25 мин. 6-8 раз в день. В случаях консервативного лечения рекомендовали к концу периода активные движения в ЛС без нагрузки.

В III периоде (4-7 нед. после травмы при оперативном лечении; 7-12 нед. после травмы при консервативном лечении) рекомендовались упражнения из предыдущего периода, гидротерапия (плавание и ЛФК в бассейне), упражнения со жгутом и механотерапия. Назначалась электростимуляция мышц, ультразвук, фонофорез гидрокортизона и гелевых форм НПВС. Упражнения выполнялись с большой интенсивностью без рывков с расслаблением мышц конечности и максимально возможной амплитудой движений. Длительность занятий составляла 30-45 мин. 4-6 раз в день.

В IV периоде рекомендовались упражнения из предыдущего периода, которые выполнялись с большей интенсивностью и нагрузкой. Для укрепления мышц верхней конечности применялись аппараты блокового типа. Первые занятия продолжались 10-15 мин. с ежедневным увеличением к концу курса до 25-30 мин. К концу периода реабилитации пациент возобновлял трудовую деятельность.

Результаты и обсуждение. Средняя длительность диспансерного наблюдения составила 55,2 мес. (от 7 мес. до 14 лет с момента травмы). В конце срока диспансерного наблюдения

средняя амплитуда активных сгибательно-разгибательных движений в ЛС составила 130^0 (от 70^0 до 150^0), пронации/супинации – 85^0 (от 80^0 до 90^0). При оценке результатов лечения по шкале клиники Мейо средний балл составил 85 (от 75 до 100 баллов). Осложнения отмечены у 15 (7,7 %) пациентов с переломами типа 13-С3.3 и были связаны с развитием сгибательно-разгибательных контрактур (амплитуда движений в ЛС в конце срока диспансерного наблюдения составила менее 100^0 (от 70^0 до 100^0).

Выводы. 1. Этапное и дозированное увеличение нагрузки в процессе реабилитации больных с переломами ДМПК позволяет восстановить физиологическую амплитуду движений в ЛС и предотвратить формирование контрактур и вегето-дистрофических осложнений.

2. Усовершенствованная программа реабилитации больных с переломами ДМПК и рациональная тактика восстановительного лечения позволили оптимизировать эффективность лечения и достигнуть отличных и хороших функциональных результатов у 179 (92,3 %) больных.

ОРТОТЕРАПИЯ: ДЕСЯТИЛЕТНИЙ ОПЫТ КЛИНИЧЕСКОГО ОРТЕЗИРОВАНИЯ НИЗКОТЕМПЕРАТУРНЫМ ТЕРМОПЛАСТИКОМ В НЕЙРООРТОПЕДИИ, ТРАВМАТОЛОГИИ И РЕАБИЛИТАЦИИ

Орешков А.Б.[1], Абдулрахим М.[2]

ORTHOTHERAPY: 10-YEAR EXPERIENCE IN CLINICAL ORTHOTICS USING LOW-TEMPERATURE THERMOPLASTICS IN NEUROORTHOPAEDICS, TRAUMATOLOGY AND REHABILITATION

Oreshkov A.B.[1], Abdulrakhim M.[2]

[1]ФГБУ «Научно-исследовательский детский ортопедический институт им. Г.И. Турнера» МЗ РФ;
[2]Медицинский центр клинического ортезирования «Ортотерапия», Санкт-Петербург, Россия

The authors present the directions of clinical orthotics using low-temperature thermoplastics which being developed in neuroorthopaedics, traumatology, and rehabilitation for ten years.

Введение. Полиморфизм проявлений заболеваний локомоторной системы, как правило, требует индивидуального решения задачи ортезирования, выработанного клиницистом (ортопедом-травматологом, нейрохирургом, неврологом и др.). Задачей лечащего врача является грамотно сформулировать требования к техническому средству реабилитации (ТСР) или ортезу перед ортезистом либо самому создать ТСР с необходимыми свойствами.

Клиническое ортезирование - вид лечения заболеваний опорно-двигательной системы и манипуляция в медицине, в частности, в абилитации и реабилитации, выполняемый лечащим врачом, хирургом, ортопедом-травматологом, кинезиотерапевтом и реализующий для пациента индивидуальные требования комплексного лечения ортезами с заданными свойствами, основанными на использовании низкотемпературных термопластиков.

Основным достоинствами распространенного термопластика - поликапролактона в ортопедии являются пластичность при температуре выше 65 градусов Цельсия, обретение жесткой структуры при остывании непосредственно на теле пациента, возможность ремоделирования при повторном разогреве на основе памяти формы.

Материалы и методы. Указанные технологии ортезирования применяли у пациентов с врожденными и приобретенными деформациями опорно-двигательной системы, вялыми и спастическими параличами.

Ортезы классифицировали ГОСТ Р ИСО 13404-2010, Группа Р23 Национального стандарта Российской Федерации Протезирование и ортезирование от 2012.04.01, основанного на топографо-анатомическом признаке.

К настоящему времени существуют следующие направления клинического ортезирования:

Экспресс-иммобилизация сегментов опорно-двигательной системы циркулярной жесткой повязкой за несколько секунд.

Клиническое ортезирование кисти и стопы листами низкотемпературного термопластика малой площади.

Клиническое ортезирование плечевого и тазового поясов листами низкотемпературного термопластика большой площади, покрытого полиуретаном.

Корсетирование, экспресс-корсетирование, этапное корригирующее корсетирование, корсетирование, включающее физиотерапевтическое лечение поликапролактоном, покрытым полиуретаном.

Динамическое клиническое ортезирование устройствами, содержащими подвижные части, динамическое ортезирование с элементами физиотерапии и лечебной физкультуры.

Клиническое ортезирование пациентов со спастическими и вялыми параличами, спинальной мышечной атрофией.

Клиническое ортезирование детей первого года жизни в консервативном и комплексном лечении ортопедических деформаций (врожденные дисплазия бедра, кривошея, косолапость, контрактуры суставов, последствия родового паралича плечевого сплетения, артрогрипоз).

Ортезное сопровождение хирургической коррекции.

Ортезирование в паллиативной медицине.

Результаты. Иммобилизация поликапролактоном реализует требования оперирующего ортопеда-травматолога к послеоперационному режиму, отличающемуся более точным положением сегментов локомоторной системы с высоким качеством жизни пациента, при необходимости обеспечивает реализацию физиотерапевтического лечения, лечебной физкультуры.

Практические навыки внешней иммобилизации поликапролактоном требуют обучения базовым основам владения низкотемпературным термопластиком и деталям интеллектуального ортезирования, соответственно специальной подготовки врачей.

Заключение. Преемственность хирургического, реабилитационного методов и клинического ортезирования поликапролактоном позволяет достичь лучшего результата лечения. В современных условиях в Российской Федерации в ряде случаев достижение целей реабилитации самим клиницистом является более эффективным и менее затратным для государства и больного, поскольку позволяет реализовать технологии персонал-замещения и учреждение-замещения в домашних условиях пациента.

ИСПОЛЬЗОВАНИЕ НИЗКОЧАСТОТНОГО УЛЬТРАЗВУКА ПРИ ЛЕЧЕНИИ ОТКРЫТЫХ ПЕРЕЛОМОВ ТРУБЧАТЫХ КОСТЕЙ

Резник Л.Б., Рожков К.Ю., Котов Д.В.

THE USE OF LOW-FREQUENCY ULTRASOUND IN TREATMENT OF OPEN TUBULAR BONE FRACTURES

Reznik L.B., Rozhkov K.Iu., Kotov D.V.

ГБОУ ВПО «ОмГМУ», Омск, Россия

We analyzed fracture consolidation when using transosseous osteosynthesis in combination with low-frequency ultrasound impact. Low-frequency ultrasound improved the results of fracture treatment. Analysis of consolidation of fractures by using a combination of low-frequency transosseous osteosynthesis and sonication. Low-frequency ultrasound improves the results of treatment of fractures.

Введение. Частота нарушения репаративной регенерации костной ткани при лечении открытых переломов остается высокой (до 30 %). Сочетание двух и более неблагоприятных факторов (обширное повреждение мягких тканей, дефект кости, обильное загрязнение раны,

микробная контаминация) является показанием для активации репаративного остеогенеза. Одним из факторов активации остеогенеза является ультразвуковое воздействие. Однако при прохождении через ткани ультразвуковые колебания затухают. Поэтому, если имеется обширный мягкотканный массив, до кости доходят ультразвуковые колебания низкой интенсивность.

Цель. Оценка результатов лечения открытых переломов трубчатых костей при использовании сочетания чрескостного остеосинтеза и контактного низкочастотного ультразвукового воздействия.

Материалы и методы. Исследования проводились на самцах половозрелых собак, которые были разделены на 2 группы (основная и контрольная) по 7 животных каждая. Для моделирования открытого перелома выполнялся разрез по передней поверхности плеча в средней трети, поперечная остеотомия диафиза плечевой кости в средней трети с формированием дефекта 1,8 мм. Остеосинтез выполнялся аппаратом внешней фиксации, состоящим из 2 стандартных диафизарных стержней – шурупов и 2 стержней - шурупов канюлированных, которые фиксировались в планке аппарата внешней фиксации. Ультразвуковое воздействие осуществлялось при помощи ультразвукового аппарата «Ярус-М» путем введения через полое отверстие канюлированного стержня – шурупа волновода в полость костно-мозгового канала (ежедневно, по 2 минуты). Животные выводились из эксперимента на 42 сутки.

Результаты и обсуждение. У всех животных обеих групп произошло заживление раны первичным натяжением. Сроки заживления ран были примерно одинаковыми в основной и контрольной группе ($p \leq 0{,}37$). Опору на оперированную конечность с аппаратом внешней фиксации в животные основной группы осуществляли раньше, чем в контрольной ($p \leq 0{,}0013$). Патологическая подвижность у животных основной группы также исчезала раньше ($p \leq 0{,}0013$). В основной группе консолидация наступила у всех животных, а в контрольной группе консолидация наступила только у 5 животных, у 3 из которых она была вялая. У 2 животных сформировался ложный сустав. Оптическая плотность костной мозоли в основной группе выше, чем в контрольной ($p \leq 0{,}0017$). Полученные данные говорят о положительном влиянии ультразвука на процесс репаративной регенерации костной ткани. Созданные неблагоприятные условия (наличие раны, дефекта кости, остеосинтез без возможности компрессии) привели в контрольной группе без дополнительной стимуляции остеогенеза к вялой консолидации и формированию ложных суставов, костной мозоли низкой плотности. Дополнительная стимуляция с помощью низкочастотного ультразвука привела консолидации переломов у всех животных, формированию костной мозоли высокой плотности.

Выводы. Использование контактного низкочастотного ультразвукового воздействия улучшает течение репаративного остеогенеза**.**

ОРГАНИЗАЦИЯ МЕДИЦИНСКОЙ ПОМОЩИ ПОСТРАДАВШИМ В ДТП С СОЧЕТАННОЙ И МНОЖЕСТВЕННОЙ ТРАВМОЙ В КУРГАНСКОЙ ОБЛАСТИ

Сазонова Н.В.[1], Девятых Р.В.[1], Люлин С.В.[1,2]

THE ORGANIZATION OF MEDICAL CARE TO PERSONS INJURED IN TRAFFIC ACCIDENTS WITH COMBINED AND MULTIPLE TRAUMA IN THE KURGAN REGION

Sazonova N.V.[1], Deviatykh R.V.[2], Liulin S.V.[1,2]

[1]ФГБУ ФГБУ «РНЦ «ВТО» им. акад. Г.А. Илизарова» Минздрава России;
[1,2]ГБУ «Городская больница № 2», Курган, Россия

The authors analyzed the rendering medical care to persons injured in traffic accidents within the period of 2013-2014. They highlighted the shortcomings and demonstrated the ways of their improvement at all the stages of rendering care.

Введение. Россия занимает первое место среди стран Европы и Северной Америки по ДТП со смертельным исходом на 100 000 населения и 6 – е место при пересчете на 100000 автомобилей. С 1990 года по настоящее время число погибших на дорогах Европы уменьшилось в 2 раза, а в России практически не изменилось. Мировые эксперты считают положение России в мировом рейтинге неудовлетворительным, принимаемые меры государством не эффективны. Поэтому в последние годы перед здравоохранением поставлены задачи, направленные на снижение смертности при ДТП и организации правильной маршрутизации пострадавших с сочетанной травмой.

Цель. Изучить уровень смертности и количество полученных повреждений при ДТП на дорогах Курганской области, состояние травматологической помощи этим больным и определить пути её системной организации.

Материал и методы. Общее количество изученных материалов составило 844 единицы за период с 2013 по 2014 год. Это медицинские карты стационарных больных, лечившихся в отделении ГБУ «Городская больница № 2». Все документы обрабатывались путем выкопировки данных на специальные разработочные карты и вводились с учётом всех клинических, рентгенологических методов обследования и лечения на каждого больного в компьютерную базу данных. Распределение всех полученных данных проводилось согласно Международной статистической классификации болезней и проблем, связанных со здоровьем, 10 пересмотра (МКБ-10). В работе использованы данные официальных статистических отчетов лечебно-профилактических учреждений г. Кургана и области за 2012-2014 г.г.; данные официального статистического отчета Департамента здравоохранения Курганской области.

Результаты и обсуждение. Оказание медицинской помощи пациентам, пострадавшим при ДТП, в Курганской области осуществляется медицинскими организациями на 3-х уровнях. На первом - «Курганская больница № 2» - Региональный травматологический центр для взрослых (далее РТЦ), на втором уровне - ГБУ «Курганская больница скорой медицинской помощи», ГБУ «Шадринская больница скорой медицинской помощи», на третьем уровне - 24 ЦРБ. Кроме того, в целях снижения показателей аварийности и повышения защищенности участников дорожного движения от ДТП в систему оказания медицинской помощи включены также 4 трассовых медицинских пункта.

За последние три года на дорогах Курганской области произошло 5874 ДТП, в которых пострадало 7515человек. Летальность в результате тяжелых травм составляла от 7,7 % в 2013 году до 8,7 % в 2013 и 2014 годах (в РФ - 7,8 %). Несмотря на сложившуюся ситуацию по ДТП Курганской области, обеспеченность травматологами-ортопедами в сельской местности в пересчете на 10000 населения составляет 0,3 (в УрФО – 0,7 и в РФ – 0,7). Только в 4 – х из 24 ЦРБ в штатном расписании выделены ставки врача – травматолога и только в одной ЦРБ работает врач – травматолог, в других данную должность совмещает врач – хирург. Поэтому специализированная помощь пострадавшим с сочетанной травмой в основном сводится к первичной хирургической обработке и борьбе с шоком. В соответствии с приказом Департамента здравоохранения Курганской области от 31 мая 2012 года № 635 «О совершенствовании организации медицинской помощи пострадавшим при дорожно-транспортных происшествиях на территории Курганской области» все пострадавшие с сочетанными, множественными и изолированными травмами, сопровождающимися шоком, полученными в результате высокоэнергетического воздействия (ДТП), при показаниях госпитализируются и/ил переводятся на дальнейшее лечение в РТЦ. С мая 2013 года по декабрь 2014 года пролечено в РТЦ 844 пациента. Из них мужчин - 65,4 %, женщин – 34,6 %. Наибольшее количество пострадавших - 78,4 % (423) среди лиц трудоспособного возраста от 18 до 59 лет. Летальность составила 8,7 % в 2014 году и 9,1 в 2013 году. За период работы РТЦ

выполнено 815 оперативных вмешательств, из них 76,8 % произведено в результате повреждений опорно–двигательной системы. Методом выбора при лечении травматолого-ортопедических пациентов является метод Илизарова. По данной методике пролечено 367 пациентов. Однако в 2014 году доля оперированных пациентов по методу Илизарова начала снижаться по причине внедрения других современных методик остеосинтеза. Так, в 2014 году внедрена методика блокируемого интрамедуллярного остеосинтеза бедренной кости и остеосинтез с армированием костномозгового канала имплантатами с биодеградируемыми покрытиями пролечено 10 и 12 пациентов соответственно.

Заключение. Таким образом, определилась определённая система оказания специализированной медицинской помощи пациентам, пострадавшим при ДТП, направленная на широкое внедрение и дальнейшее развитие новых методов лечения пациентов с множественной и сочетанной травмой. Мы полагаем, что это позволит снизить летальность с тяжелыми травмами, полученными при ДТП, повысит качество жизни и сохранит активный уровень жизни пострадавших при ДТП.

ПЕРКУТАННАЯ ТЕХНИКА ОСТЕОСИНТЕЗА ПЕРЕЛОМОВ ШЕЙКИ БЕДРЕННОЙ КОСТИ В ПРЕВЕНТИВНОЙ ХИРУРГИИ ТАЗОБЕДРЕННОГО СУСТАВА

Сакалов Д.А., Скороглядов А.В.

PERCUTANEOUS OSTEOSYNTHESIS TECHNIQUE FOR FEMORAL NECK FRACTURES IN PREVENTIVE SURGERY OF THE HIP

Sakalov D.A., Skorogliadov A.V.

ГБОУ ВПО РНИМУ им. Н. И. Пирогова, Москва, Россия

We treated two groups of patients with femoral neck fractures. 95 patients of the first group underwent percutaneous osteosynthesis technique using three parallel cannulated screws of 7.3-mm diameter. Patients from the second group underwent osteosynthesis using three standard spongious screws of 6.5-mm diameter with 16-mm thread length. In the first group fracture union achieved in 84.2 % of cases; in the second one it achieved only in 64.7 % of cases. The percutaneous precision technique of femoral neck osteosynthesis using cannulated screws is a little-invasive and high-efficient procedure which allows to improve treatment results significantly.

Цель. Улучшение результатов лечения пациентов с переломами шейки бедренной кости (типы переломов от 31B-1.1 до 31B-3.2 по классификации AO/ASIF) за счет применения перкутанной техники остеосинтеза и минимизации тяжести оперативного вмешательства.

Материал и методы. Две группы пациентов со сроками наблюдения не менее 6 месяцев: 1-ая группа - 95 пациентов, оперированных тремя параллельными оригинальными канюлированными винтами AO/ASIF, введенными перкутанно; 2-ая группа - 102 пациента, оперированных тремя спонгиозными винтами диаметром 6,5 мм с длиной резьбы 16 мм, введенными из обычного подвертельного доступа.

На кафедре травматологии, ортопедии и ВПХ РГМУ с 1995 года для лечения переломов шейки бедренной кости в ряде случаев используется перкутанная техника остеосинтеза тремя параллельными канюлированными винтами AO/ASIF. Показанием для остеосинтеза канюлированными винтами являлись переломы от 31B-1.2 до 31B-3.1 по классификации AO/ASIF.

Техника операции: пациент располагался на ортопедическом столе, позволяющем осуществлять полипроекционную рентгеноскопию. Проводилась стандартная закрытая репозиция шейки бедренной кости. Перкутанно по передней поверхности шейки большого вертела касательно к передней поверхности головки бедренной кости рукой вводилась жесткая ориентировочная спица Киршнера диаметром 2,8 мм, под контролем рентгеноскопии. Спица фиксировалась мягкими тканями. Манипулировали спицей, пока ее изображение не располагалось на середине изображения шейки и головки бедренной кости в особой косой

проекции. Приемник рентгеновского излучения наклонялся на 15 градусов от вертикали, изнутри кнаружи и сверху вниз. Параллельно этой спице, на 15-18 мм кзади, через кожу, мягкие ткани до кости проводилась такая же спица с резьбой на конце, зажатая в патроне дрели, но без вращения. После этого, соблюдая параллельность с первой спицей, аккуратно вводили вторую спицу в шейку и головку бедренной кости, ориентируясь на верхнюю часть центральной ямки, фиксируя конец спицы в субхондральной кости. Положение спицы проверяли в аксиальной проекции. Это положение должно было позволить проведение еще одной спицы кзади на 12-15 мм. По достижении нужного положения второй спицы, с использованием параллельного направителя АО вводилась еще одна спица Киршнера с резьбой на конце диаметром 2.8 мм. Четвертая и последняя спица вводилась ниже, на середине шейки бедренной кости в аксиальной проекции. После проверки положения направляющих спиц в кости проводилось прямое измерение длины необходимых канюлированных винтов диаметром 7,3 мм. Самосверлящие и самонарезающие винты вводились через насечки кожи по спицам с использованием канюлированной отвертки. Важно было, чтобы концы винтов не доходили на 5 мм до субхондральной кости.

Результаты. По этой методике проведено лечение 95 пациентов. Среднее время операции составило 19 + 4 минуты. Средняя кровопотеря – 36 + 5 мл. Переломы срослись у 80 (84,2 %) пациентов, у 15 (15,8 %) пациентов перелом не сросся из-за несоблюдения рекомендаций об ограничении нагрузки весом тела. Асептических некрозов головки бедренной кости и инфекционных осложнений не наблюдали.

Контрольную группу составили 102 пациента с переломами шейки бедренной кости, лечившихся с помощью остеосинтеза тремя обычными спонгиозными винтами AO/ASIF диаметром 6,5 мм. Среднее время операции составило 43 + 8 минут. У 66 (64,7 %)пациентов переломы срослись. Средняя кровопотеря составила 95 + 13 мл. Непараллельность винтов составила от 12 до 32 градусов. В 36 (35,3 %) случаях переломы не срослись. В 16 случаях наступил асептический некроз головки бедренной кости в поздние сроки. У трех пациентов возникло нагноение послеоперационной раны.

Заключение. Перкутанная прецизионная техника остеосинтеза шейки бедренной кости канюлированными винтами является малотравматичной и высоэффективной методикой, позволяющей существенно улучшить результаты лечения.

ВЛИЯНИЕ МЕТОДА ОПЕРАТИВНОГО ЛЕЧЕНИЯ НА ВОССТАНОВЛЕНИЕ ФУНКЦИИ ЛОКТЕВОГО СУСТАВА ПРИ ПЕРЕЛОМЕ ШЕЙКИ ЛУЧЕВОЙ КОСТИ У ДЕТЕЙ

Семенов С.В., Шарпарь В.Д., Каменских М.С., Егоров В.А., Неганов О.А.

THE EFFECT OF SURGICAL TREATMENT METHOD ON THE ELBOW FUNCTION RECOVERY FOR RADIAL NECK FRACTURE IN CHILDREN

Semenov S.V., Sharpar' V.D., Kamenskikh M.S., Egorov V.A., Neganov O.A.

ГБОУ ВПО «Ижевская медицинская академия», Ижевск, Россия

The authors present the results of surgical treatment of radial neck fractures in children depending on the method of surgery. Unlike open reposition and osteosynthesis with Kirschner wires, the method of closed intramedullary osteosynthesis with TEN, due to its little invasiveness, allows to achieve good anatomic, functional and cosmetic results, minimizes intra- and postoperative complications, and can be used in the early periods after injury occurrence.

Цель. Поиск оптимального метода оперативного лечения переломов шейки лучевой кости у детей.

Материалы и методы. Для оперативного лечения переломов шейки лучевой кости нами применены две методики. Закрытая репозиция с остеосинтезом эластичным титановым гвоздем (TEN). Доступ осуществляется в области дистального метафиза лучевой кости. Оператор

ретроградно заводит эластичный гвоздь в канал и, продвигая проксимально, в головку лучевой кости, осуществляется репозиция и остеосинтез. Гвоздь оставляют подкожно. Второй метод – открытая репозиция с остеосинтезом двумя спицами Киршнера из доступа по Кохеру.

По методике с применением TEN было прооперировано 15 детей (10 мальчиков и 5 девочек) в возрасте от 5 до 12 лет. Операции проводились на 2-3 сутки после получения травмы. Для остеосинтеза использовали TEN диаметром 2,5 мм. Открытым способом было прооперировано 12 детей (8 мальчиков и 4 девочки) в возрасте 7-12 лет. Операция проводилась на 5-7 сутки после получения травмы из-за несвоевременного направления в стационар, а также наличия трофических изменений кожи в области локтевого сустава. Продолжительность иммобилизации у всех пациентов составляла 4-6 недель после операции. После снятия гипса дети проходили курс реабилитации. Металлоконструкции удалялись через 3-4 месяца после операции.

Результаты и обсуждение. Послеоперационный период протекал без осложнений. После снятия гипса было ограничение амплитуды движений в локтевом суставе в обеих группах детей, что обусловлено постиммобилизационной контрактурой. На контрольных осмотрах через 3 месяца в группе детей, прооперированных с применением TEN, объем движений восстановлен полностью у 3 (20 %), а у 12 (80 %) - незначительно ограничена супинация. При осмотре через 6 месяцев после операции объем движений полный у 11 (73 %) детей, у 4 (17 %) – ограничена супинация. В группе пациентов после открытой репозиции на контрольном осмотре через 3 месяца после операции сгибательно-разгибательная контрактура локтевого сустава сохранялась у 8 (66 %) детей, у 4 (44 %) – сгибание и разгибание в полном объеме. Следует отметить, что у всех больных была существенно ограничена супинация и пронация. Через 6 месяцев после операции полный объем движений восстановлен у 3 (25 %) детей, ограничена супинация и пронация у 7 (58 %) и у 2 (17 %) пациентов было ограничено разгибание, а также пронация и супинация. У всех детей, прооперированных с применением TEN, удалось избежать таких послеоперационных осложнений как периартикулярная оссификация, аваскулярный некроз головки лучевой кости, увеличение проксимального отдела лучевой кости, повреждение лучевого нерва. Получен косметически более выгодный результат по сравнению с классической открытой репозицией.

Выводы. Метод закрытого интрамедуллярного остеосинтеза TEN, в отличие от открытой репозиции с остеосинтезом спицами Киршнера, благодаря малой травматичности, позволяет достичь хороших анатомических, функциональных и косметических результатов, сводит к минимуму интра- и постоперационные осложнения, может быть применен в ранние сроки после получения травмы. В связи с полученными результатами лечения следует продолжить внедрение в практику вышеописанной методики.

ЭКСПЕРИМЕНТАЛЬНОЕ МОДЕЛИРОВАНИЕ И СТИМУЛЯЦИЯ ЗАЖИВЛЕНИЯ ВНУТРИСУСТАВНОГО ПОВРЕЖДЕНИЯ У КРЫС

Силантьева Т.А., Краснов В.В.

EXPERIMENTAL MODELING AND STIMULATION OF INTRAARTICULAR INJURY HEALING IN RATS

Silant'eva T.A., Krasnov V.V.

ФГБУ «РНЦ «ВТО» им. акад. Г.А. Илизарова» Минздрава России, Курган, Россия

We developed a technique for producing the acetabular linear perforating osteochondral injury in small laboratory animals (rats) with the possibility of graduated infusion of biologically active agents into the zone of injury. The mechanisms of osteoinducing influencing the composition of homologous blood plasma, ascorbic acid and glucose solutions for their combined intraarticular infusion studied using the proposed experimental model. Daily single injections of the mentioned

composition established to accelerate the completion of the inflammatory stage of reparative process, activation of periosteal and endosteal osteogenesis.

Несмотря на внедрение новых хирургических технологий лечения пациентов с повреждениями крупных суставов, число неблагоприятных исходов ежегодно увеличивается, что указывает на необходимость поиска новых подходов и парадигм.

Цель. Тестирование остеоиндуцирующей активности растворов лекарственных веществ при их дозированном внутрисуставном введении на модели линейного сквозного костно-хрящевого повреждения вертлужной впадины крыс.

Материал и методы. Экспериментальное исследование проведено на 20 крысах Вистар обоего пола в возрасте 10 месяцев, массой тела от 250 до 350 г. После вскрытия капсулы сустава производили вывих головки из вертлужной впадины и выполняли поперечный пропил вертлужной впадины со стороны ее дорсальной части до уровня середины суставной ямки (патент РФ № 2470378). Через операционную рану в суставную полость устанавливали мягкий катетер Перификс диаметром 0,6 мм («B. Braun», Германия). Животным контрольной группы (n=10) со 2 по 5 сутки после операции в полость сустава ежедневно, однократно инъецировали 0,9 % раствор натрия хлорида. В опытной группе (n=10) выполняли инъекции композиции, включающей гомологичную плазму крови, официнальные растворы аскорбиновой кислоты и глюкозы (патент РФ № 2463986). Через 5 суток после операции животных эвтаназировали передозировкой тиопентала натрия. Поврежденную суставную впадину вычленяли, полученный костный блок освобождали от пароссальных тканей и заливали в парафин. Гистологические срезы толщиной 5–7 мкм окрашивали гематоксилином и эозином. Экспрессию маркера пролиферативной активности клеток Ki-67 определяли методом иммуногистохимического анализа.

Результаты и их обсуждение. При исследовании зоны повреждения вертлужной впадины у животных контрольной группы обнаружено заполнение диастаза между отломками фибрином, тканевым и клеточным детритом. О начале пролиферативной стадии репарации свидетельствовало присутствие фибробластоподобных клеток. Иммуногистохимический анализ выявил Ki-67-позитивное окрашивание единичных фибробластоподобных клеток зоны сращения. У животных опытной группы в зоне повреждения определялась васкуляризированная грануляционная ткань с митотически активными фибробластоподобными клетками. Экспрессия маркера пролиферации наблюдалась в отростчатых клетках костного мозга отломков (стромальных механоцитах), периостальных остеобластах и периваскулярных клетках грануляционной ткани. Сравнительное морфометрическое исследование клеточного состава зоны сращения отломков выявило снижение численности некротизированных клеток и сегментоядерных лейкоцитов у животных опытной группы в 4,5 и 2,8 раза соответственно. Вместе с тем отмечалось более чем трехкратное увеличение общей численной плотности ядросодержащих клеток, в том числе мононуклеарных фагоцитов – в 1,9 и фибробластоподобных клеток – в 16 раз.

Выводы. Проведенное исследование позволило выявить механизмы, лежащие в основе остеоиндуцирующего влияния гомологичной плазмы крови в сочетании с официнальными растворами аскорбиновой кислоты и глюкозы. Внутрисуставное введение указанной композиции ускоряет завершение воспалительной стадии репаративного процесса, заполнение диастаза грануляционной тканью, активизирует эндостальный и периостальный остеогенез.

ЛЕЧЕНИЕ БОЛЬНЫХ С ЗАКРЫТЫМИ ДИАФИЗАРНЫМИ ПЕРЕЛОМАМИ ПЛЕЧЕВОЙ КОСТИ МЕТОДОМ ЧРЕСКОСТНОГО ОСТЕОСИНТЕЗА АППАРАТОМ ИЛИЗАРОВА

Тарчоков В.Т., Дьячков А.Н.

TREATMENT OF PATIENTS WITH CLOSED HUMERAL SHAFT FRACTURES BY TRANSOSSEOUS OSTEOSYNTHESIS METHOD USING THE ILIZAROV FIXATOR

Tarchokov V.T., D'iachkov A.N.

ФГБУ «РНЦ «ВТО» им. акад. Г.А. Илизарова» Минздрава России, Курган, Россия

The authors demonstrate the distribution of patients with humeral shaft fractures by fracture types, as well as by the periods of the device fixation. The most common type of fractures is comminuted one which occurs in 48.1 % of cases in the patients treated. Spiral fractures account for the lowest average period of fixation with the device applied, that is 67.8 days.

Цель. Проанализировать предварительные результаты лечения больных с закрытыми диафизарными переломами плечевой кости методом чрескостного остеосинтеза в зависимости от типа перелома.

Материалы и методы. В травматолого – ортопедическом отделении № 1 РНЦ «ВТО» им. акад. Г.А. Илизрова 54 пациентам с закрытыми переломами плечевой кости выполнен чрескостный остеосинтез по методу Илизарова. Из них 27 мужчин в возрасте от 16 до 74 лет (средний возраст 35,9) и 27 женщин - 26-86 лет (55,1). Оперативное вмешательство пациентам выполнено в сроки 1-7 сутки после получения травмы. Чаще всего встретились оскольчатые переломы – 26 (48,1 %), винтообразные - 18 (33,3 %), поперечные - 5 (9,3 %), косые – 3 (5,6 %), двойные - 2 (3,7 %).

Результаты и обсуждение. Средний срок пребывания больных в стационаре составил 20,9 дня (от 4 до 84 дней), у 38 человек (70,4 %) длительность госпитализации - от 4 до 18 дней. Фиксация в аппарате в среднем составила 74,6 дня, при этом у 23 больных (42,5 %) этот показатель не превышал 60 дней.

Продолжительность фиксации в зависимости от типа переломов: винтообразный - 53-138 дней (в среднем 67,8), косой - 60-73 (70,7), поперечный - 53-114 (74,8), оскольчатый - 53-138 (79,3), при двойном переломе фиксация достигала 63-109 суток (86).

У 1 больного с поперечным переломом в с/3 плечевой кости на 49 сутки фиксации отмечены признаки воспаления, аппарат был демонтирован, возникла рефрактура. В дальнейшем выполнен реостеосинтез, достигнута консолидация перелома.

Выводы

Чрескостный остеосинтез по Илизарову, при условии соблюдении всех правил метода, позволяет достичь полного сращения перелома плеча. Аппаратная иммобилизация конечности наименее продолжительна при винтообразных переломах, а наибольшим период фиксации отломков был при двойных переломах.

ЛУЧЕВАЯ ДИАГНОСТИКА ПРИ ПОСЛЕДСТВИЯХ ПОЗВОНОЧНЫХ ТРАВМ ГРУДОПОЯСНИЧНОЙ ЛОКАЛИЗАЦИИ

Тураханов А.О., Абдухаликов А.К., Абдухаликов Б.А., Тургунова М.

RADIATION DIAGNOSIS FOR THE CONSEQUENCES OF THORACOLUMBAR INJURIES OF THE SPINE

Turakhanov A.O., Abdukhalikov A.K., Abdukhalikov B.A., Turgunova M.

Научный центр Вертебрологии МЗ РУз., Андижан, Узбекистан

The authors studied the results of examination and treatment of 67 patients with the consequences of vertebral body compression fractures of the lower thoracic and lumbar spine. They drew parallels between MRI data and the data revealed in surgeries, for different pathological conditions of the spine anatomical components (discs, ligaments, dural sac, venous plexuses).

Целью настоящей работы явилось изучение и сопоставление данных клинического и МРТ - исследований у больных с последствиями травм грудопоясничного отдела позвоночника.

Материалы и методы. Изучены результаты обследования и лечения 67 пациентов с последствиями компрессионных переломов тел нижнегрудных и поясничных позвонков.

Результаты. У 57,5 % больных боль охватывала весь поврежденный отрезок позвоночного столба. В 37 % случаев она распространялась краниальнее или каудальнее от уровня бывшего повреждения. Боль отсутствовала в покое и возникала только в вертикальном положении пострадавшего, часто была связана с определенным положением или позой у 41,6 % больных. Функциональная несостоятельность позвоночника наблюдалась в 31,4 % случаев. Нестабильность позвоночника проявлялась в том, что больной не мог находиться в вертикальном положении без внешней иммобилизации, и часто (в 27,8 % случаев) нестабильность позвоночника сочеталась с его функциональной несостоятельностью. У 36 из 67 больных с клинической картиной компрессионной радикулопатии при МРТ обнаружены более выраженные патологические изменения в позвоночнике с большими задними пролапсами дегенерированных дисков в просвет позвоночного канала на 4—7 мм с разной степенью сдавления дурального мешка и перекрытия просвета канала. Хотя и имеется определенное соответствие между выраженностью клинической симптоматики и данными МРТ, в ряде случаев (15—20 %) встречается и диссоциация между ними. Интенсивность сигнала грыжи диска обычно такая же, как и остальной части диска – у 65,3 % больных. При выраженной дегенерации диска интенсивность Т1-сигнала грыжи снижается, из-за чего ее трудно дифференцировать от задней продольной связки и ликвора. В таком случае эффективно Т2-взвешенное изображение, когда на сагиттальном срезе хорошо определялось взаимоотношение грыжи с задней продольной связкой, твердой мозговой оболочкой и эпидуральным пространством. Сублигаментозная грыжа диска ограничена сзади полоской низкой интенсивности сигнала - задней продольной связкой, которая остается интактной. Интенсивность сигнала грыжи в этом режиме может варьировать, при этом часто сохраняется связь грыжи с самим диском. Сагиттальное Т2-взвешенное изображение часто позволяет выявить расширение эпидурального венозного сплетения около грыжи межпозвонкового диска.

ЛЕЧЕНИЕ ПОПЕРЕЧНО ОРИЕНТИРОВАННЫХ И ДВУХКОЛОННЫХ ПЕРЕЛОМОВ ВЕРТЛУЖНОЙ ВПАДИНЫ С ПРИМЕНЕНИЕМ ВНУТРИТАЗОВЫХ И ВНЕТАЗОВЫХ ХИРУРГИЧЕСКИХ ДОСТУПОВ

Ушаков С.А., Лукин С.Ю.

TREATMENT OF TRANSVERSELY ORIENTED AND TWO-COLUMNED ACETABULAR FRACTURES USING INTRA- AND EXTRAPELVIC SURGICAL APPROACHES

Ushakov S.A., Lukin S.Iu.

Муниципальное Бюджетное Учреждение Городская Больница № 36, Екатеринбург, Россия

We presented a retrospective analysis of treatment in 84 patients with two-columned and transversely oriented acetabular fractures over the period of 2003-2014. Group I included 37 patients who underwent open reconstruction via extrapelvic approaches (Kocher-Langenbeck and triradial one). Group II (n=47) included the injured persons treated via intrapelvic approaches (Leoturnel, modified approach with lateral iliac window). Satisfactory results in Group I amounted to 45 %, good ones – 55 %, satisfactory results in Group II amounted to 19 %, good ones – 81 %.

Введение. Двухколонные и поперечно ориентированные переломы вертлужной впадины составляют более 57 % всех повреждений вертлужной впадины, характеризуются значительной дисконгруентностью суставных поверхностей и контузионным повреждением головки бедренной кости, которое манифестирует в отдаленные сроки в виде асептического некроза и требует эндопротезирования тазобедренного сустава.

Материал и методы. В работе представлен ретроспективный анализ лечения 84 пациентов с двухколонными и поперечно ориентированными переломами вертлужной впадины за период 2003-2014 гг., пролеченных в МБУ ГБ № 36 г. Екатеринбурга. Рабочая классификация Leoturnel. На реанимационном этапе всем пациентам была выполнена стабилизация аппаратом внешней фиксации (АВФ) с дистрактором таз-бедро. Предоперационное планирование проводили на основании полипроекционной рентгенографии по R. Judet, компьютерной томографии, оценки состояния мягкотканного компонента в области предполагаемых доступов. В I группу вошли 37 пациентов, пролеченных за период 2003-2009 гг., где открытую реконструкцию выполняли через внетазовые доступы (Kocher-Langenbeck и трехлучевой). Вторую группу (47 человек) составили пострадавшие, пролеченные с применением внутритазовых доступов (Leoturnel, модифицированный доступ с латеральным подвздошным окном). При наличии переломов, ассоциированных с повреждениями задней стенки, во II группе применяли комбинацию внутритазовых и доступа Kocher-Langenbeck. Внутритазовый подход обеспечивал репозицию отломков передней стенки и колонны, четырехгранной поверхности вертлужной впадины, дорсальных отделов подвздошной кости, а также отломков задней колонны при поперечно ориентированных переломах. Переднюю колонну стабилизировали мостовидной пластиной, заднюю – одним или двумя винтами Ø 3,5 мм, проведенными сверху вниз через массив задней колонны до седалищного бугра. Старались избегать позиционирования винтов в параацетабулярной зоне. Импрессионные смещения в области свода устраняли под контролем ЭОП через окончатую остеотомию в области пограничной линии. Следует отметить, что внутритазовая фиксация фрагментов позволяла минимизировать задний доступ и, в большинстве случаев, избегать остеотомии большого вертела. Оперативное вмешательство заканчивали дренированием ран на сутки. После чего пациентов активизировали с костылями с дозированной нагрузкой на конечность, основной упор, делая на лечебную физкультуру и разработку движений для достижения максимально полного объема.

Результаты. Результаты лечения оценивали по шкале Маттиса-Любошица в 2 группах. В I группе: летальные исходы – 1, глубокая периимплантная инфекция – 3 человека. Нейропатия седалищного нерва - 3 пациента. Гетеротопическая оссификация – 12 случаев. Посттравматический коксартроз III ст. и АНГБ – 14 человек. Всем выполнено эндопротезирование тазобедренного сустава. Во II группе летальных исходов не было, глубокая инфекция -1, нейропатии латерального кожного нерва бедра – 5 человек. Проявления деформирующего артроза минимальны. АНГБ не наблюдали. Гетеротопическая оссификация – 3 случая, с локализацией оссификатов в области заднего доступа. Таким образом, количество удовлетворительных результатов I группе составило 45 %, хороших – 55 %, во II группе удовлетворительных – 19 %, хороших – 81 %.

Выводы.

1) Применение модифицированного доступа Stoppa в сочетании с латеральным подвздошным позволяет избежать нарушения кровоснабжения костных структур фемороацетабулярного комплекса и обеспечивает наибольшее количество положительных результатов при лечении двухколонных и поперечно ориентированных переломов вертлужной впадины. Фиксация отломков задней колонны винтами из подвздошной ямки исключает необходимость применения заднего доступа.

2) Для оптимальной реконструкции двухколонных и поперечно ориентированных переломов вертлужной впадины, ассоциированных с повреждениями задней стенки показано, использование комбинации доступов: модифицированного Stoppa, в сочетании с доступом Kocher-Langenbeck.

ОЦЕНКА РЕЗУЛЬТАТОВ ЛЕЧЕНИЯ БОЛЬНЫХ С ПЕРЕЛОМАМИ ПЯСТНЫХ КОСТЕЙ КИСТИ

Хайдаров А.К.

EVALUATION OF THE RESULTS OF TREATMENT IN PATIENTS WITH FRACTURES OF THE HAND METACARPAL BONES

Khaidarov A.K.

Ташкентская Медицинская Академия, Ташкент, Узбекистан

The author presents the results of treatment of 59 patients with the hand metacarpal fractures. A surgical tactics chosen as the principal method of treatment. The results of treatment evaluated by the worked-out working scale, based on four parameters, having the greatest impact on the outcomes of treatment.

Цель: оптимизация результатов лечения переломов пястных костей кисти.

Материал и методы. Под наблюдением находились 59 больных с переломами пястных костей в возрасте от 18 до 58 лет. Всем больным произведены операции, разработанные нами в клинике остеосинтеза с помощью трех спиц Киршнера. Изучены отдаленные результаты лечения в сроки от 1 года до 4 лет. Оценка результатов лечения проводилась по разработанной нами рабочей шкале, где учитывались 4 параметра: консолидация перелома, объем движений в суставах, наличие болевого синдрома и возвращение к трудовой деятельности. Оценка проводилась по балльной системе:

1) Консолидация:

a. Полная консолидация - 2 балла;

b. Меденно срастающийся - 1 балл;

c. Консолидации нет - 0 баллов.

2) Объем движений:

a. В полном объеме, 90^0-180^0 (амплитуда движений 90^0) в пястно-фаланговых суставах (ПФС) - 2 балла;

b. Объем движения на ПФС 100^0-175^0 (амплитуда движений 75^0) - 1 балл;

c. Объем движения на ПФС 120^0-145^0 (амплитуда движений 25^0 и меньше) - 0 баллов.

3) Болевой синдром:

a. Болевого синдрома нет - 2 балла;

b. Болевой синдром незначительный - 1 балл;

c. Болевой синдром сохраняется - 0 баллов.

4) Трудовая деятельность:

a. Возвращение к трудовой деятельности - 2 балла;

b. Инвалидность - 0 баллов.

Результаты и обсуждение. Результаты оценили по следущей балльной системе.

От 8 до 6 баллов – хороший;

От 5 до3 баллов – удовлетворительный;

От 2 и меньше баллов -неудовлетворительный результат.

Хорошие результаты констатированы у 49 (83,1 %) больных, удовлетворительные у 8 (13,6 %), неудовлетворительные у 2 (3,4 %). Разработанная нами рабочая шкала оценки результатов лечения больных с переломами пястных костей кисти построена на основании параметров, наиболее сильно влияющих на исход лечения.

Вывод. Предложенная шкала оценки результатов лечения переломов пястных костей является простой и легкой в применении и не требует дополнительных инструментальных исследований.

СТАБИЛЬНО-ФУНКЦИОНАЛЬНЫЙ ОСТЕОСИНТЕЗ АППАРАТОМ ИЛИЗАРОВА ПЕРЕЛОМОВ ГОЛОВКИ МЫЩЕЛКА ПЛЕЧЕВОЙ КОСТИ У ДЕТЕЙ

Ходжанов И.Ю., Умаров Ф.Х., Рахманов Р.Д., Каримова Т.И.

STABLE-AND-FUNCTIONAL OSTEOSYNTHESIS USING THE ILIZAROV FIXATOR FOR FRACTURES OF HUMERAL CONDYLAR HEAD IN CHILDREN

Khodzhanov I.Iu., Umarov F.Kh., Rakhmanov R.D., Karimova T.I.

НИИ травматологии и ортопедии МЗ РУз, Ташкент, Узбекистан

The work deals with the technique of stable-and-functional osteosynthesis using the Ilizarov fixator for fractures of humeral condylar head. This technique has been developed and introduced in the Clinic of Children Traumatology at Scientific Research Institute of Traumatology and Orthopaedics of the Ministry of Health of the Republic of Uzbekistan. The developed technique been applied in 135 children at the age of 3-14 years with fractures of humeral condylar head. The long-term results studied in 87 patients within the periods from six months to two years after trauma, in this case, good outcomes (full range of motion in the joints, the absence of deformity) noted in 76 patients, satisfactory ones (full range of motion, in some cases complaints of pain in the joint when weather changed) – in 11 patients.

Введение. Среди переломов области локтевого сустава у детей особое место занимают переломы головки мыщелка плечевой кости, которые составляют более 17,4 % среди всех переломов локтевого сустава (Чижик-Полейко А.Н. с соавт., 2007), а по частоте неблагоприятных исходов данные переломы занимают одно из первых мест (Сыса Н.Ф., 1998).

Цель. Улучшение результатов оперативного лечения переломов головки мыщелка плечевой кости у детей путем разработки и применения более удобных и менее травматичных методик внешней фиксации, обеспечивающих стабильную фиксацию отломков и сохранение функции суставов.

В связи с этим нами в клинике детской травматологии разработана и внедрена методика стабильно-функционального остеосинтеза аппаратом Илизарова переломов головки мыщелка плечевой кости, отвечающая вышеуказанным требованиям.

Материал и методы. Разработанная методика применена у 135 детей с переломами головки мыщелка плечевой кости в возрасте от 3 до 14 лет, находившихся на обследовании и лечении в отделении детской травматологии НИИТО МЗ РУз.

Суть разработанной нами методики состоит в следующем. Под наркозом по задней поверхности нижней трети плеча по наружному краю сухожилия трехглавой мышцы с переходом на верхнюю треть предплечья проводится разрез длиной 6-7 см. Выделяется место перелома головки мыщелка плечевой кости, освежаются поверхности излома на отломках, и далее головку мыщелка сопоставляют и проводят 3 спицы с упорной площадкой. Первая спица проводится снаружи кнутри во фронтальной плоскости через ядро окостенения головки мыщелка вне зоны роста; вторая спица проводится через головку мыщелка плечевой кости в сагиттальной плоскости снаружи кнутри и кверху под углом 45° к сагиттальной оси плечевой кости; третья спица проводится во фронтальной плоскости над внутренним мыщелком плечевой кости снутри кнаружи до упора площадкой в костную ткань. Далее все спицы укрепляют на двух полукольцах аппарата Илизарова в натянутом состоянии на спицедержателях и, визуально убедившись в фиксации отломков, создают дозированную компрессию по плоскости перелома.

Результаты и обсуждение. После наложения устройства больные переводятся в палату для дальнейшего наблюдения и лечения. Сроки фиксации аппаратом зависят от характера перелома, возраста пострадавшего и тяжести повреждения.

Разработанный нами стабильно-функциональный метод остеосинтеза позволяет с первых дней после операции проводить активные движения в локтевом суставе и, тем самым,

создавать оптимальные условия для сращения при сохранении функции поврежденного сустава.

Отдаленные результаты изучены у 87 больных в сроки от 6 месяцев до 2 лет после травмы. Хороший исход (полный объем движений в суставах, отсутствие деформации) отмечен у 76 больных. Удовлетворительный (полный объем движений, в ряде случаев жалобы на боли в суставе при перемене погоды) – у 11 больных.

Выводы. Таким образом, наш опыт применения стабильно-функционального остеосинтеза аппаратом Илизарова у больных с переломами головки мыщелка плечевой кости, позволяет нам рекомендовать его как перспективный метод, позволяющий стабильную фиксацию и раннее начало движений в локтевом суставе.

АППАРАТНО-АССИСТИРОВАННЫЙ ЗАКРЫТЫЙ ИНТРАМЕДУЛЛЯРНЫЙ ОСТЕОСИНТЕЗ В ЛЕЧЕНИИ ПЕРЕЛОМОВ ПРОКСИМАЛЬНОГО ОТДЕЛА ПЛЕЧЕВОЙ КОСТИ С ВАРУСНОЙ ДЕФОРМАЦИЕЙ И ИХ ПОСЛЕДСТВИЙ

Челноков А.Н., Лаврукова Е.А.

DEVICE-ASSISTED CLOSED INTRAMEDULLARY OSTEOSYNTHESIS IN TREATMENT OF PROXIMAL HUMERAL FRACTURES WITH VARUS DEFORMITY AND THEIR CONSEQUENCES

Chelnokov A.N., Lavrukova E.A.

Уральский НИИ травматологии и ортопедии им. В.Д. Чаклина, Екатеринбург, Россия

We operated 42 patients with proximal humeral fractures (28) and posttraumatic deformities (14) using the little-invasive technology based on transosseous osteosynthesis. The proposed osteosynthesis technique is a simple and reproducible option of the proximal humeral anatomy recovery for fractures and posttraumatic deformities which does not require complex additional logistical supply. Little-invasive internal osteosynthesis using a temporary external fixator provides good functional outcomes under low incidence of complications.

Актуальность. Переломы и посттравматические деформации проксимального отдела плеча ведут к функциональному дефициту, особенно ограничению отведения.

Нашей **целью** была разработка на основе чрескостного остеосинтеза малоинвазивной технологии коррекции типичной варусной деформации, обеспечивающей беспроблемное закрытое штифтование как при переломах, так и при варусных деформациях проксимального отдела плечевой кости.

Материал и методы. Были оперированы 42 больных с переломами проксимального отдела плечевой кости (28) и посттравматическими деформациями (14). Техника операции включала использование временного аппарата внешней фиксации с двумя спицами в головке плечевой кости, закрепленными на кронштейнах к полукольцу. Это обеспечивало управление положением головки плечевой кости. При переломах это позволяло добиться репозиции с восстановлением оси и длины. В случаях деформаций выполняли чрескожную остеотомию хирургической шейки плеча, после чего накладывали такой же аппарат для одномоментной коррекции. Закрытый интрамедуллярный остеосинтез выполняли малоинвазивно через разрезы 10-15 мм.

Результаты. Для оценки через год были доступны 32 больных. Описанная техника позволила восстановить анатомию проксимального отдел плечевой кости и устранить варусную деформацию. Малоинвазивная операция обеспечивала быстрое функциональное восстановление. Все переломы и остеотомии срослись (в 4 случаях после повторных вмешательств). Пациенты демонстрировали значительно улучшенную функцию плечевого сустава и повысившееся качество жизни.

Заключение. Представленная техника остеосинтеза (патент РФ 2547725) представляет собой несложный и воспроизводимый вариант восстановления анатомии проксимального

отдела плечевой кости при переломах и посттравматических деформациях, который не требует сложного дополнительного материально-технического обеспечения. Малоинвазивный внутренний остеосинтез с использованием временного внешнего фиксатора обеспечивает хорошие функциональные исходы при невысокой встречаемости осложнений.

ЛЕЧЕНИЕ ПЕРИПРОТЕЗНЫХ ПЕРЕЛОМОВ БЕДРА – СМЕНА ПАРАДИГМЫ?

Челноков А.Н.,[1] Пивень И.М.[1], Семенистый А.Ю.[2]

TREATMENT OF PERIPROSTHETIC FEMORAL FRACTURES – IS IT THE PARADIGM CHANGE?

Chelnokov A.N.[1], Piven' I.M.[1], Semenistyi A.Iu.[2]

[1]Уральский НИИТО им. В.Д. Чаклина, Екатеринбург; [2]ГКБ N13, Москва, Россия

The authors have operated 71 patients within the period of 2007-2015. For osteosynthesis performing they used intramedullary rods with a channel into which the end of implant stem inserted. They used Fixator-Assisted Internal Fixation technique – reposition was achieved and maintained using a distractor represented by the Ilizarov fixator of simplified configuration in different variants. The authors studied the results one year later in 64 (90 %) patients. Union achieved in 62 patients (in four of them after secondary procedures). Two patients had asymptomatic non-unions. The use of Fixator-Assisted Internal Fixation technique for periprosthetic fractures and deformities made it easier to control the segment length and axis. The correction of the displaced implant stem provided. Both the type of periprosthetic femoral fracture according to the Vancouver classification and the distal stem end position (inside or beyond the medullary canal of the peripheral fragment) are the key factors when selecting the configuration of the external fixator providing intraosseous or internal osteosynthesis.

Введение. Перипротезные переломы, несращения и деформации бедра являются трудной проблемой. Нестабильность ножки эндопротеза, как предсуществующая, так и возникшая в результате перелома, делает эти повреждения наиболее сложными для лечения. Принятые подходы к хирургическому лечению переломов с нестабильностью ножки эндопротеза базируются на ревизии в диапазоне от замены ножки на более длинную, в сочетании с остеосинтезом пластиной, серкляжем и аллотрансплантатами в различных комбинациях, до тотального замещения бедра. Высока встречаемость плохих результатов и реопераций при использовании традиционных подходов [1]. Представленная в последние годы возможность интрамедуллярного остеосинтеза с удлинением ножки эндопротеза позиционируется как альтернативное решение только для переломов со стабильной ножкой (Vancouver B1 и C). Техника применения этого подхода при нестабильных переломах не разработана. Возможность коррекции положения просевшей нестабильной ножки не изучалась. Интраоперационное использование аппаратов внешней фиксации для этой цели может быть полезным, однако методики их применения при различных клинических ситуациях не разработаны, что и стало целью нашей работы.

Материал и методы. За 2007-2015 гг. оперирован 71 больной, 32 (45 %) мужчин и 39 (55 %) женщин, возраст – 24- 90 лет по поводу перипротезных переломов бедра и их последствий. Переломы со стабильной ножкой (Vancouver B1) – 23 (8 цементных); Vancouver B2 (нестабильная ножка, хорошее костное ложе) – 24 (2 цементных), Vancouver B3 (нестабильная ножка, плохое качество и дефекты кости) – 17 (3 цементных), к типу C – 7 (2 цементных). В 11 случаях имелись несращения после предшествующего остеосинтеза пластинами, серкляжем и/или аллотрансплантатами с несостоятельностью фиксации и/или разрушением имплантата.

Для остеосинтеза использовали интрамедуллярные стержни с каналом, в который внедряли конец ножки эндопротеза. Использовалась техника Fixator-Assisted Internal Fixation – репозиция достигалась и удерживалась с помощью дистрактора, представляющего собой аппарат Илизарова упрощенной компоновки в различных вариантах. У 24 из 41 больных с повреждениями типа Vancouver B2 и B3 нестабильная ножка просела. Был предложен и использован способ коррекции положения ножки эндопротеза. В 10 случаях деформаций и

укорочений бедра выполнялись чрескожные остеотомии с одномоментной коррекцией оси и длины бедра с помощью дистрактора с дальнейшей внутренней фиксацией по описанной технологии.

Результаты. С помощью дистрактора удалось восстановить длину и ось во всех 30 случаях переломов со стабильной ножкой (B1 и C). В случаях переломов на фоне нестабильной ножки (B2 и B3, 41/71) удалось выполнить не только фиксацию, но также коррекцию положения смещенной ножки эндопротеза (29, из них 5 цементных), устранить деформацию (10) и удлинить сегмент до 3 см (8).

Результаты через 1 год изучены у 64/71 (90 %). Сращение достигнуто 62 больных (из них у 4 после вторичных процедур). У двух имеются бессимптомные несращения.

Разработаны 3 варианта дистракторов, конфигурация которых определяется типом перелома по Ванкуверской классификации и положением дистального конца ножки эндопротеза в медуллярном канале периферического отломка или вне его. Дистрактор первого типа (для переломов типа Vancouver B1 и C) фиксируется к проксимальному и дистальному отделам бедра; второго типа (для переломов Vancouver B2 и B3; конец ножки вне медуллярного канала) базируется на крыле подвздошной кости и дистальном отделе бедра; дистрактор третьего типа (для переломовVancouver B2, B3; конец ножки в медуллярном канале) представляет собой одну циркулярную опору (дугу) на уровне дистального отдела бедра, которая соединяется с рукояткой-направителем интрамедуллярного гвоздя.

При наблюдении до 6 лет в случаях коррекции положения бесцементной ножки (24) не отмечено ни одного случая перелома дистальных запирающих винтов, которые являются «индикаторами стабильности», поскольку неспособн противостоять длительным циклическим нагрузкам. Рентгенологически зона просветления вокруг ножки непосредственно после остеосинтеза исчезала к 1 году наблюдения, что было расценено как реинтеграция бесцементных ножек.

В 3 случаях из 5 нестабильных цементных ножек выполнена элективная ревизия после сращения перелома. Остальные пациенты с низкими функциональными потребностями не имеют клинических проявлений нестабильности.

Осложнения включали 1 случай глубокой инфекции через 1,5 года после операции на фоне сросшегося перелома – выполнена двухэтапная ревизия. На начальных этапах работы имелось два наблюдения перелома тонких цементных ножек – выполнена ревизия с заменой на длинные ножки.

Заключение. Использование Fixator-Assisted Internal Fixation при периппротезных переломах и деформациях позволяет легко управлять длиной и осью сегмента. Обеспечивается коррекция положения смещенной ножки эндопротеза. При необходимости длина бедра может быть легко увеличена, и предел удлинения определяется только возможностями нервно-сосудистых структур перенести одномоментное удлинение.

Тип периппротезного перелома бедра по Ванкуверской классификации и положение дистального конца ножки (внутри или вне медуллярного канала периферического отломка) являются ключевыми факторами при выборе конфигурации аппарата внешней фиксации, обеспечивающего внутрикостный или накостный остеосинтез.

При переломах на фоне стабильных ножек предложенный подход может быть методом выбора. При нестабильности бесцементных ножек даже с их значительным проседанием представленная технология позволяет скорректировать положение ножки и надежно фиксировать перелом с ожидаемой последующей реинтеграцией ножки.

При цементных ножках с нестабильностью отсутствует даже предположительная возможность их реинтеграции, но появляется новый двухэтапный подход в лечении. Первым

этапом выполняется относительно малоинвазивный остеосинтез с восстановлением анатомии, а после сращения перелома у пациентов с высокими функциональными требованиями вторым этапом – элективная ревизия, что в условиях сросшегося перелома и правильной формы проксимального отдела бедра дает возможность использовать первичный, а не ревизионный бедренный компонент.

АНТЕГРАДНЫЙ ЗАКРЫТЫЙ ИНТРАМЕДУЛЛЯРНЫЙ ОСТЕОСИНТЕЗ ПРИ ПЕРЕЛОМАХ НАД ЭНДОПРОТЕЗАМИ КОЛЕННОГО СУСТАВА

Челноков А.Н., Шуголь И.Г., Каримов Ж.А.

ANTEGRADE CLOSED INTRAMEDULLARY OSTEOSYNTHESIS FOR FRACTURES ABOVE THE KNEE IMPLANTS

Chelnokov A.N., Shugol' I.G., Karimov Zh.A.

Уральский НИИ травматологии и ортопедии им. В.Д. Чаклина, Екатеринбург, Россия

We used the antegrade closed intramedullary osteosynthesis in 18 patients with distal femoral fractures. We studied the outcomes one year after surgery in 16 patients. Union achieved in all of them. Complications included the cutting-through of distal screws limb axis loss in one case of 16. We performed the retrograde re-osteosynthesis using a tibial nail with the possibility of screw insertion not in the frontal plane, union achieved.

Актуальность. Традиционный подход к лечению переломов бедра над эндопротезами коленного сустава включает применение накостного остеосинтеза с угловой стабильностью и ретроградного интрамедуллярного остеосинтеза. Возможности антеградного штифтования выглядят недооцененными.

Целью нашей работы была разработка техники закрытого интрамедуллярного остеосинтеза при переломах дистального отдела бедренной кости, основанной на применении приемов чрескостного остеосинтеза.

Материал и методы. Антеградный закрытый интрамедуллярный остеосинтез был применен у 18 больных (возраст 41- 82 года) с переломами дистального отдела бедра (Rorabeck-Lewis II). Аппаратно-ассистированное штифтование применили для восстановления длины и оси бедра, и удержания достигнутой репозиции во время введения гвоздя до его запирания. Дистальное запирание выполняли 3-5 винтами диаметром 6 мм. Представлена возможность введения трех винтов встречно в овальное отверстие с их самозаклиниванием. В 4/18 случаях эндопротезов с бедренной ножкой был использован антеградный штифт с каналом под ножку.

Результаты. Исходы через год после операции были изучены у 16/18 больных. У всех достигнуто сращение. Осложнения включали прорезывание дистальных винтов с потерей оси конечности в одном наблюдении из 16. Был выполнен ретроградный реостеосинтез с использованием тибиального гвоздя с возможностью введения винтов не во фронтальной плоскости, достигнуто сращение.

Заключение. Аппаратно-ассистированный антеградный закрытый интрамедуллярный остеосинтез является наименее инвазивным в сравнении с традиционными подходами. Он обеспечивает быструю реабилитацию и высокую встречаемость сращения. Малая его распространенность обусловлена трудностью репозиции и недостаточными фиксирующими свойствами распространенных внутрикостных имплантатов. Использование аппарата Илизарова специальной компоновки обеспечивает хорошее пространственное управление дистальным отломком при репозиции. Новые интрамедуллярные имплантаты с возможностью многоплоскостного введения нескольких винтов, компактно расположенных максимально близко к дистальному концу гвоздя, позволили бы улучшить фиксацию короткого поротичного дистального метафизарного фрагмента бедренной кости.

АНАЭРОБНАЯ КЛОСТРИДИАЛЬНАЯ ИНФЕКЦИЯ В ДЕТСКОЙ ТРАВМАТОЛОГИИ (СЛУЧАЙ ИЗ ПРАКТИКИ)

Шарпарь В.Д., Каменских М.С., Семенов С.В., Неганов О.А., Егоров В.А.

ANAEROBIC CLOSTRIDIAL INFECTION IN PEDIATRIC TRAUMATOLOGY (A CASE REPORT)

Sharpar' V.D., Kamenskikh M.S., Semenov S.V., Neganov O.A., Egorov V.A.

БУЗ УР «РДКБ МЗ УР», Ижевск, Россия

The work deals with the experience of treatment of a child with anaerobic clostridial infection. We have described the dynamics of local pathological process, the changes in laboratory-and-instrumental investigations, represented the features of antigangrenous serum use.

Актуальность. Для анаэробной инфекции характерны большая динамичность процесса, бурное развитие и усиление симптомов, многообразие клинических проявлений, быстрое нарастание интоксикации, быстрое развитие тканевого некроза, расплавление тканей, образование газов или отека, а в ряде случаев - того и другого. Исходом в большинстве случаев является смерть пациента.

Материалы и методы. Пациент П., 10 лет, поступил 08.05.2014 г. в травматолого – ортопедическое отделение БУЗ УР «РДКБ МЗ УР» с диагнозом: открытый перелом проксимальных метафизов обеих костей правой голени со смещением отломков. Обстоятельства травмы: ребенок помогал отцу при вспахивании приусадебного участка, во время работы правая нижняя конечность ребенка попала под ножи культиватора.

После предварительной предоперационной подготовки ребенку проведена первичная хирургическая обработка ран. Отличительными особенностями раны в области голени являлись обширное повреждение мышц голени и обильное загрязнение землей, песком и обрывками одежды.

На 2-е сутки госпитализации пациент начал жаловаться на внезапные острые, распирающие боли в правой голени, мраморную окраску кожных покровов голени. Отек правой голени резко увеличился, при пальпации мягких тканей определялась крепитация. Выполнены рентгенограммы правой голени: на рентгенограммах обнаружено скопление множественных пузырьков газа, а также линейные просветления в мышцах. После краткосрочной предоперационной подготовки выполнены лампасные разрезы. На разрезах мышечная ткань имела бледный оттенок, имелись участки серого цвета, мышцы не кровоточили.

В экссудате и кусочках мышц обнаружена Clostridia perfringens. Противогангренозную сыворотку ввели на 3-и сутки в дозировке 75000 МЕ (½ взрослой дозировки).

В течение всего периода лечения открытые раны обильно орошали 3 % раствором перекиси водорода с фурацилином, раствором метронидазола. Каждую перевязку, до закрытия лампасных разрезов, производили под фторотановым наркозом. Широко использовали антибиотики, противогрибковые препараты, инфузионную терапию, препараты крови. В комплексную терапию входили наркотические и ненаркотические анальгетики, иммуностимуляторы, белковые препараты, антикоагулянты, антигистаминные и седативные препараты

Результаты. На 5-е сутки ребенку выполнена ампутация правой нижней конечности на уровне проксимального метафиза костей голени, что в дальнейшем позволило на 18-е сутки после травмы сформировать культю на уровне в/3 правой голени.

Выводы. Анаэробная газовая инфекция у детей – крайне редкое, но при этом остро и тяжело протекающее состояние с высоким риском летального исхода. Поэтому, от того, насколько полно и правильно будет выполнена ПХО раны, своевременно выполнена специфическая терапия, зависит не только здоровье, но и жизнь ребенка.

УГЛЕРОДНЫЕ НАНОСТРУКТУРНЫЕ ИМПЛАНТАТЫ - НОВЫЕ МАТЕРИАЛЫ ДЛЯ ОСТЕОСИНТЕЗА В ТРАВМАТОЛОГИИ И ОРТОПЕДИИ

Шевцов В.И.[1], Кононович Н.А.[2], Степанов М.А.[2]

CARBON NANOSTRUCTURED IMPLANTS – NEW MATERIALS FOR OSTEOSYNTHESIS IN TRAUMATOLOGY AND ORTHOPAEDICS

Shevtsov V.I.[1], Kononovich N.A.[2], Stepanov M.A[2]

[1]ООО «НаноТехМед Плюс», г. Великий Новгород;
[2] ФГБУ «РНЦ «ВТО» им. акад. Г.А. Илизарова» Минздрава России, Курган, Россия

Carbon implants by their properties are similar to the biological properties of human bone, they have high biological compatibility and the required strength properties. Their porous structure provides bone tissue sprouting into the composite material thereby forming a strong bone-carbon block.

Введение. Современная травматология и ортопедия - отрасль медицины, постоянно испытывающая потребность в пластических материалах для замещения дефектов костей, стимуляции остеогенеза и других целей. Углеродные имплантаты – последнее предложение медицинского рынка.

Материал и методы. Экспериментально на 52 собаках была доказана эффективность использования углеродных наноструктурных материалов при замещении острых циркулярных дефектов диафиза костей голени и частичном замещении дистракционного регенерата. Величина дефекта составляла 9-16 % от исходной длины сегмента.

Результаты и обсуждение. В ходе выполнения экспериментов не было зарегистрировано случаев гибели, резких и систематических отклонений лабораторных показателей, изменения мягких тканей, миграции и механического нарушения целостности имплантата.

На основе проведенных исследований установлено, что углеродные имплантаты по своим свойствам близки к биологическим свойствам кости человека, обладают высокой биологической совместимостью и необходимыми прочностными свойствами. Пористая структура обеспечивают прорастание композиционного материала костной тканью с образованием прочного костно-углеродного блока.

В настоящее время в медицине используют большое количество имплантатов, но применение любых инородных тканей – вынужденная мера, и прибегать к ней необходимо в крайних ситуациях. В ортопедии и травматологии наибольшее распространение получило использование металлов, полимеров и керамики. Возникший интерес к углероду связан с высоким содержанием его в организме человека в целом, а также в мышечной и костной ткани. В связи с этим невольно возникает вопрос: если углерод является составной частью органических соединений разных тканей, то почему он не используется в качестве имплантатов?

К настоящему времени компанией «НаноТехМедПлюс» разработана инновационная технология получения пористого углеродного композитного материала путем связывания углеродных волокон пироуглеродной наноструктурной матрицей, образующейся в процессе пиролиза углеводородной газовой смеси. Компания инвестирует большие средства на проведение научно-исследовательских и опытно-конструкторских работ, связанных с разработкой технологий изготовления новых медицинских изделий из углерода. Это соответствует указаниям Президента РФ о необходимости производства импортозамещающих изделий и согласовывается с Постановлением Правительства РФ №102 от 05.02.2015 «Об ограничении допуска отдельных видов медицинских изделий, происходящих из иностранных государств, для целей осуществления закупок для обеспечения государственных и муниципальных нужд», по разделу «Имплантаты для остеосинтеза».

ДИНАМИКА СОДЕРЖАНИЯ ЛАКТАТА КРОВИ У ПОСТРАДАВШИХ С МНОЖЕСТВЕННЫМИ ПОВРЕЖДЕНИЯМИ ОПОРНО-ДВИГАТЕЛЬНОЙ СИСТЕМЫ

Щеколова Н.Б., Зубарева Н.С.

THE DYNAMICS OF BLOOD LACTATE CONTENT IN INJURED PERSONS WITH MULTIPLE INJURIES OF THE LOCOMOTORIUM

Shchekolova N.B., Zubareva N.S.

ПГМУ им. ак. Е.А. Вагнера, Пермь, Россия

We have studied the dynamics of blood lactate content in 49 injured persons with multiple and combined injuries of the locomotorium. Lactate high values evidenced of tissue hypoxia which persisted up to three weeks of traumatic disease course.

Цель. Изучить динамику концентрации маркера анемии и гипоксии лактата крови у больных с множественными и сочетанными повреждениями опорно-двигательной системы.

Материалы и методы. Работа основана на анализе результатов обследования и лечения 49 пострадавших с множественными травмами опорно-двигательной системы. Доминировал автодорожный травматизм. Мужчин было 34 (69,4 %) человека, женщин – 15 (30,6 %). Средний возраст больных 30,5 лет. Концентрацию лактата крови определяли на спектрофотометре СФ-26.

Результаты и обсуждение. Алгоритм лабораторных исследований при множественных травмах для конкретного больного определяется тяжестью его состояния, локализацией и степенью повреждений. При множественной травме, которая сопровождается массивной кровопотерей, развитием гиповолемического шока и «смертельной триады» - коагулопатии, ацидоза и гипотермии, на первый план выступают исследования, способные оценить степень кровопотери и выявить ее последствия, угрожающие жизни больного. Доказано, что наиболее ранним диагностически и прогностически эффективным показателем тяжести геморрагического шока, степени выраженности гипоксии и гипоперфузии тканей на периферии является лактат. Определение содержания концентрации лактата крови у пострадавших с множественной травмой – важный метод мониторинга состояний, сопровождающихся гипоксией. Повышение содержания лактата в периферической крови является не только признаком гипоксии тканей, но и результатом аэробного гликолиза. Усиленное образование молочной кислоты в тканях рассматривается как адаптивный процесс, нацеленный на противостояние энергетическому кризису. При этом лактат выступает в роли энергетического субстрата для миокарда, что в условиях острого периода травмы может сохранить нормальную функцию сердечной мышцы (Устьянцева И.М., 2009). Накопление лактата и супероксидных радикалов, образовавшихся в результате разобщения окислительного фосфорилирования, приводит к вторично обусловленным структурным изменениям. Нормальные величины концентрации лактата в венозной крови составляют от 0,9 до 1,7 Ммоль/л. В 1 сутки течения травматической болезни содержание лактата составляло 1,15 ± 0,04 Ммоль/л. На 3 сутки происходило падение содержания лактата до 0,81 ± 0,16 Ммоль/л. На 5 сутки отмечали рост его концентрации до 1,59±0,4 Ммоль/л. На 7-10 сутки отмечали повышение лактата до 2,37 ± 0,2 Ммоль/л. На 11-15 сутки средние показатели содержания лактата оставались выше нормы и составляли 2,12±0,2 Ммоль/л. Только к 20 суткам содержание лактата вновь приближалось к норме (1,65±0,2 Ммоль/л.).

Выводы

1. Пострадавшие с множественными повреждениями опорно-двигательной системы составляют тяжелую категорию больных. Течение травматической болезни при таких травмах в значительной мере осложняется анемией, обусловленной массивной кровопотерей, развитием гиповолемического шока, коагулопатии, ацидоза и гипотермии.

2. При тяжелой механической травме на первый план выступают исследования, способные оценить степень кровопотери и выявить ее последствия, угрожающие жизни больного. Ранним диагностически и прогностически эффективным показателем тяжести шока, степени выраженности гипоксии и гипоперфузии тканей на периферии является лактат крови. Лактат считали показателям адекватной доставки кислорода к органам и тканям, что давало возможность оценить их «кислородное голодание» с формированием последующей тканевой гипоксии.

ПРОГНОЗИРОВАНИЕ РЕЗУЛЬТАТОВ РЕАБИЛИТАЦИИ ПОСЛЕ ПЕРЕЛОМА ШЕЙКИ БЕДРЕННОЙ КОСТИ

Щепилина О.В.

PREDICTING REHABILITATION RESULTS AFTER FEMORAL NECK FRACTURE

Shchepilina O.V.

Санкт-Петербургский государственный электротехнический университет «ЛЭТИ», Санкт-Петербург, Россия

We performed the dynamic studying the stress-strain state of *femur-regenerated bone-implant* system at different stages of rehabilitation. The use of the proposed biomechanical approach to rehabilitation technology provides the physician a tool for planning the individual program of patient's femur restoration in the rehabilitative period after femoral neck fracture, as well as it increases the efficiency of treatment.

Анализ литературных источников показал, что до настоящего времени нет четких алгоритмов выбора программы реабилитации для лечения пациентов с переломами шейки бедренной кости различной степени тяжести.

Перелом шейки бедра - это сложный процесс, который не должен рассматриваться изолированно как повреждение лишь костной ткани. Перелом характеризуется структурными изменениями не только в костной, но и мышечной ткани, изменениями в кровоснабжении головки бедренной кости, развитием регенерата.

Таким образом, существует клиническая потребность в разработке технологии проведения реабилитационных мероприятий, основанной на комплексном подходе к решению этой проблемы.

Предлагается следующий алгоритм технологии реабилитации.

1. Создание в программе Mimics геометрической модели бедренной кости по клиническим данным компьютерных исследований: магниторезонансной томографии (МРТ) или компьютерной томографии (КТ).

2. Импорт оболочки из программы Mimics в программу SolidWorks для построения геометрической твердотельной модели бедренной кости.

3. Задание индивидуальных механических свойств костной ткани пациента.

4. Исследование объекта, используя возможности программы CosmosWorks Designer, позволяющей проводить динамические и усталостные исследования объектов.

5. Задание усилий, возникающих при различных движениях в структурах костей и мышц по результатам работ.

6. Построение в программе SolidWorks и подбор имплантатов по стандартным типоразмерам производителей.

Используя методические рекомендации по реабилитации после переломов шейки бедренной кости, проведены исследования состояния «бедренная кость – регенерат -имплантат» при основных движениях пациента:

1. На раннем этапе реабилитации при базовой послеоперационной активизация пациента: а) отведение в сторону и поднятие ноги на 30 град; б) ходьба с опорой на здоровую ногу (больная приподнята) с помощью костылей; в) ходьба с опорой на носок больной ноги с

помощью костылей; г) ходьба с двумя костылями; д) ходьба на обеих ногах (костыль со стороны здоровой ноги и со стороны больной).

2. На позднем послеоперационном периоде: состояние регенерата при падении пациента на лестнице.

3. На отдаленном периоде реабилитации при исследовании полноценной адаптации к ежедневной двигательной активности: а) вождение автомобиля; б) прыжки на батуте; в) занятие велоспортом; г) бег, в зависимости от степени подвижности пациента.

Использование предлагаемого биомеханического подхода к технологии реабилитации дает врачу инструмент для планирования индивидуальной программы восстановления бедренной кости пациента в реабилитационный период после перелома шейки бедренной кости и повышает результативность лечения.

ОПРЕДЕЛЕНИЕ ЖЕСТКОСТИ ФИКСАЦИИ КОСТНЫХ ОТЛОМКОВ ПЛЕЧЕВОЙ И БОЛЬШЕБЕРЦОВОЙ КОСТЕЙ

Щуров В.А., Торчоков А.Т., Бойчук С.П.

DETERMINATION OF THE RIGIDITY OF FIXATION OF HUMERAL AND TIBIAL BONE FRAGMENTS

Shchurov V.A., Torchokov A.T., Boichuk S.P.

ФГБУ «РНЦ «ВТО» им. акад. Г.А. Илизарова» Минздрава России, Курган, Россия

We revealed 2-3-fold less tolerance of axial load during treatment of 35 patients with humeral fractures by Ilizarov and, accordingly, greater micromobility of bone fragments comparing with the same group of patients with leg bone fractures.

Несмотря на то, что функциональная нагрузка на нижние конечности намного больше, чем на верхние, рекомендованные Г.А. Илизаровым оптимальные сроки фиксации при лечении больных с закрытыми переломами плечевой и берцовых костей одинаковые – 54 дня.

Целью исследования было сравнение жесткости фиксации костных отломков при лечении по Илизарову закрытых диафизарных переломов костей плеча и голени.

Методика. В процессе лечения обследованы 2 группы больных трудоспособного возраста по 35 человек с закрытыми диафизарными переломами плечевой кости и костей голени. У всех пациентов определялась микроподвижность отломков плечевой или большеберцовой костей при дозированном, ступенчато возрастающим по 10 кГс аксиальном нагружении поврежденной конечности. При этом с помощью тензостанции и вольтметра В7-73/1 регистрировался сигнал, позволяющий при пересчете определить изменение расстояния между спицами, выходящими из кости выше и ниже зоны перелома. С помощью датчика с несущей частотой 8 МГц комплекса «Ангиодин-2КМ» (Россия) регистрировалась скорость кровотока в зоне перелома.

Результаты. Микроподвижность костных отломков в период фиксации у больных 1-й и 2-й групп изменялась идентично, возрастая в первые две недели после остеосинтеза вследствие резорбции концов отломков. При переломах плеча она составила 219±39, при переломах большеберцовой кости - 71±18 мкм/10кГс ($p \leq 0{,}001$). В последующий период лечения микроподвижность костных отломков в обеих группах неуклонно снижалась.

При этом большинство больных с переломом костей голени способны перенести на поврежденную конечность массу тела, в то время как у больных с переломом плеча максимальная нагрузка составила 15,9±1,3 кГс, и её дальнейшее увеличение сопровождалась появлением болевых ощущений. Столь существенные различия в показателях позволяют утверждать, что свойства костного регенерата плеча отличаются от свойств регенерата большеберцовой кости.

При проведении пробы с возрастающей осевой нагрузкой на плечо скорость кровотока в артериях регенерата начинала снижаться. При достижении нагрузки 15 кГс наблюдался

временный прирост показателя, связанный со снижением интрамурального давления в стенке артерий и уменьшением сосудистого сопротивления. Дальнейшее повышение давления приводило к быстрому снижению скорости кровотока, вследствие механического перекрытия сосудистого русла, и появлению болевых ощущений.

Такая же динамика изменения скорости кровотока наблюдалась и при увеличении нагрузки на голень. При проведении исследования в позе стоя у больных с увеличением функциональной нагрузки на конечность наблюдалось снижение скорости кровотока. На фоне неуклонного снижения этой скорости при достижении нагрузки 20 кГс выявлено относительное увеличение показателя. Это позволяет сделать вывод о том, что сосуды костного регенерата голени лучше защищены от действия прилагаемой извне нагрузки. Эта защита определяется более высокими значениями гидростатического давления и, по-видимому, морфологическими особенностями костного регенерата.

АППАРАТ ДЛЯ ЛЕЧЕНИЯ ДИАФИЗАРНЫХ ПЕРЕЛОМОВ БЕДРЕННОЙ КОСТИ У ДЕТЕЙ

Яшина И.В., Скворцов А.П., Андреев П.С.

A DEVICE FOR TREATMENT OF FEMORAL SHAFT FRACTURES IN CHILDREN

Iashina I.V., Skvortsov A.P., Andreev P.S.

ГФУЗ «Республиканская клиническая больница Министерства здравоохранения Республики Татарстан» Казань, Россия

The authors have developed and successfully applied a configuration of the monolateral external fixator for treatment of femoral shaft fractures in children. Easy application, the absence of major intraoperative complications, as well as the own experience in using the developed medical-and-technical solution in 330 patients with various types of femoral shaft fractures make it possible to recommend the device for wide clinical use.

Введение. При лечении диафизарных переломов бедренной кости у детей и подростков в настоящее время широко используются монолатеральные аппараты внешней фиксации. К их достоинствам следует отнести малый вес и габариты (удобство для больного в послеоперационном периоде), быстроту наложения и малотравматичность. Однако не все конструкции обладают возможностью интра- и послеоперационной докоррекции положения отломков, стабильностью фиксации костных отломков.

Цель. Минимизация веса и габаритов аппарата внешней фиксации с сохранением стабильности фиксации фрагментов и репонирующих возможностей конструкции.

Материалы и методы. Нами применяется монолатеральный двухсекторальный аппарат стержневой остеофиксации для лечения диафизарных переломов бедренной кости. Роль базовых опор выполняют оригинальные выносные кронштейны – стержнефиксаторы (патент РФ № 2454963). С применением данного устройства в период с 1989 по 2014 г. прооперировано 330 больных с диафизарными переломами бедренной кости. Благодаря малым размерам и весу, аппарат не только удобен для пациента, его наложение исключает повреждение сосудисто-нервных образований и занимает у хирурга немного времени, но и позволяет провести раннее реабилитационное лечение. Достаточная жесткость конструкции позволяет полностью нагружать оперированную конечность, что способствует профилактике остеопороза, атрофии мышц и более раннему созреванию регенерата в зоне перелома. Применение выносных кронштейнов вместо опор аппарата кажется оправданно, так как резко сокращаются габариты и вес аппарата без потери жесткости фиксации фрагментов кости, что делает применимой данную компоновку аппарата у детей дошкольного возраста. Дозированная нагрузка на конечность разрешается на 3-4 сутки после проведенной операции, а полная осуществляется больными через 4 недели без помощи вспомогательных средств. Двухсекторальная конструкция аппарата стержневой остеофиксации с использованием выносных остеофиксаторов в качестве базовых

опор позволяет проводить стабильную фиксацию фрагментов кости с пространственным расположением элементов фиксации.

Результаты и обсуждение. Безусловным преимуществом применяемой конструкции является удобство монтажа внутрикостных резьбовых стержней на опорах аппарата, что существенно сокращает время операции без потери жесткости фиксации. За счет малых габаритов и веса позволяет приступить к ранней реабилитации больного, способствует сокращению койко-дня и общего срока лечения больного. У всех больных получены положительные ближайшие и отдаленные результаты лечения.

Выводы. Применение двухсекционной компоновки монолатерального аппарата внешней фиксации с выносными кронштейнами – стержнефиксаторами наиболее целесообразно для лечения диафизарных переломов бедренной кости у детей. Благодаря своему малому весу и размерам, по сравнению с аналогами, позволяет назначить раннюю реабилитацию, избежать артрогенных осложнений и сократить время пребывания на стационарном лечении. Опыт использования конструкции и положительные исходы лечения позволяют рекомендовать её применение в широкую клиническую сеть.

ЛЕЧЕНИЕ ПЕРЕЛОМОВ ПРОКСИМАЛЬНОГО ОТДЕЛА БЕДРЕННОЙ КОСТИ У ДЕТЕЙ С ИСПОЛЬЗОВАНИЕМ МОНОЛАТЕРАЛЬНЫХ АППАРАТОВ ВНЕШНЕЙ ФИКСАЦИИ

Яшина И.В., Скворцов А.П., Андреев П.С.

TREATMENT OF PROXIMAL FEMORAL FRACTURES IN CHILDREN USING MONOLATERAL EXTERNAL FIXATORS

Iashina I.V., Skvortsov A.P., Andreev P.S.

ГАУЗ «Республиканская клиническая больница Министерства здравоохранения Республики Татарстан», Казань, Россия

The authors have developed and successfully used a configuration of the monolateral external fixator for treatment of proximal femoral fractures in children. In the presence of a short proximal bone fragment there are the difficulties to provide stable osteosynthesis that is achieved by spatial arrangement of fixing elements (intraosseous pins) – this characterizes treatment of such fractures using external fixators. The developed construct of out-plates allows to provide rigid fixation of the proximal bone fragment to the fixator support, and, thereby, to achieve stable osteosynthesis while performing both orthopedic and traumatologic interventions in the femoral segment in children.

Введение. При лечении диафизарных переломов бедренной кости у детей и подростков в настоящее время широко используются монолатеральные аппараты внешней фиксации. К их достоинствам следует отнести малый вес и габариты, быстроту наложения, с возможностью послеоперационной докоррекции положения отломков, удобство для больного в послеоперационном периоде. Однако при лечении переломов верхней трети бедренной кости (чрез-, подвертельные переломы) или при коррекции шеечно-диафизарного угла (ШДУ) при варусной или вальгусной деформации шейки бедренной кости приходится сталкиваться с определенными трудностями при фиксации проксимального отдела бедренной кости (ПОБК). Это объясняется как архитектоникой ПОБК, так и тем, что и в случае травматического повреждения, и при ортопедической патологии мы имеем дело с коротким проксимальным фрагментом, а для его стабильной фиксации необходим «пространственный разброс элементов фиксации» (цит. по Г.А. Илизарову).

Цель. Разработка компоновки монолатерального аппарата внешней фиксации для лечения переломов проксимального отдела бедренной кости у детей, предусматривающей установку на проксимальной опоре аппарата двух внутрикостных стержней.

Материалы и методы. Нами разработана и успешно применяется компоновка монолатерального аппарата внешней фиксации (патент РФ № 2472462) для лечения переломов проксимального отдела бедренной кости у детей. Особенностью лечения данного вида переломов с применением аппаратов внешней фиксации является то, что при наличии короткого

проксимального фрагмента кости возникают трудности создания стабильного остеосинтеза, который достигается пространственным расположением фиксирующих элементов (внутрикостные стержни). Разработанная конструкция выносных кронштейнов позволяет достичь жесткой фиксации проксимального фрагмента кости на опоре аппарата, тем самым создать стабильный остеосинтез при выполнении как ортопедических, так и травматологических вмешательств на бедренном сегменте у детей.

С применением данного устройства прооперировано 18 больных с переломами верхней трети бедренной кости и 3 больных с варусной деформацией шейки бедренной кости с положительными исходами лечения.

Результаты и их обсуждение. При установке на проксимальной опоре аппарата двух внутрикостных стержней возможны два варианта фиксации. Первый – проведение одного стержня строго во фронтальной плоскости вблизи линии перелома (подвертельный перелом), другого внутрикостного стержня - вдоль оси шейки бедренной кости. Второй вариант фиксации - это проведение внутрикостных стержней вдоль оси шейки бедренной кости, под углом 25-30° относительно друг друга во фронтальной плоскости. Использование внутрикостных стержней, проведенных таким образом, показало свою эффективность в плане создания жесткости фиксации и послеоперационной управляемости проксимальным фрагментом кости. Разработанные в предлагаемом аппарате выносные стержнефиксаторы обеспечивают фиксацию внутрикостных стержней на опорах аппарата в любом пространственном положении.

Выводы. Разработанная и применяемая конструкция отличается удобством монтажа внутрикостных резьбовых стержней на проксимальной опоре аппарата, что не только существенно сокращает время операции, но и за счет достигаемого «пространственного разброса чрескостных элементов» достигается стабильная фиксация проксимального отдела бедренной кости.

DAMAGE CONTROL ORTHOPEDICS VERSUS EARLY TOTAL CARE: CONTROVERSIES IN DECISION MAKING

КОНТРОЛЬ ПОВРЕЖДЕНИЙ В ОРТОПЕДИИ В СРАВНЕНИИ С РАННИМ ОКАЗАНИЕМ ТОТАЛЬНОЙ ПОМОЩИ: РАЗНОГЛАСИЯ ПРИ ПРИНЯТИИ РЕШЕНИЙ

Hambardzumyan V., FEBS (Tr.), PhD; Al Khayarin M., FRCSC, FRCSI

Hamad General Hospital, Orthopedic Surgery Department, Doha, Qatar

В работе освещена современная доказательная база, а также области противоречий в плане контроля повреждений в ортопедии (DCO) и оказания ранней тотальной помощи (ETC). Представлен наш опыт и подходы при принятии решений и хирургическом вмешательстве. Работа включает уникальную группу больных с переломами обеих бедренных и обеих большеберцовых костей, полученными в результате одномоментной травмы.

Damage Control Orthopedics (DCO) is one of the most controversial areas. It has emerged and underwent significant development during last two decades. New discoveries in the field of Pathophysiology and Molecular Biology pave the way for new approaches in DCO. The understanding of management for severely polytraumatized patients continues to evolve.

The purpose of this study was a thorough review of current evidence in DCO, as well as to present our approaches and results.

We are presenting a non-randomized series of patients with multiple trauma including long bones fractures treated in tertiary Level 1 hospital, either by Early Total Care (ETC) or by Damage Control Orthopedics. Our sample includes a unique, not reported before, group of bilateral femur and bilateral tibia fractures sustained in a single traumatic event in the same patient.

The details regarding their management, such as timing, method and sequence of surgical intervention, as well as Intensive Care protocols are analyzed. The decision for DCO or ETC was made after discussions among Orthopedic Surgeon, Anesthesiologist and Trauma team leader. Injury Severity

Score (ISS); association with thoracic trauma, severe abdominal and pelvic injuries; presence of hemorrhagic shock (BP< 90mm Hg) and Mangled Extremity Severity Score (MESS) were factors considered for decision making. From the other hand, the stable hemodynamics without inotropic and vasoactive stimulation, absence of hypoxemia or hypercapnia, serum lactate < 2.5 mmol/L and urinary output >1 mL/kg/h were most important criteria for definitive surgery.

The surgical intervention was performed using one or combination of the following.

1. Various methods of external fixation, mainly with self-drilling, self-taping pins and snap-and-click clamps allowing very rapid assembly.

2. Reamed and unreamed statically locked intramedullary nailing or flexible intramedullary pins.

3. In rare circumstances open reduction internal fixation.

In the series of patients with bilateral femur and bilateral tibia fractures all the femurs and tibiae were treated by a single surgical procedure that resulted in union in all the fractures. They were followed for in average 18 months. Lower Extremity Functional Scale (LEFS) questionnaire was used to assess the functional outcomes. Regarding mortality and morbidity rates, including infections, nonunions, amputations as well as Adult Respiratory Distress Syndrome (ARDS) after surgical intervention, our preliminary results suggest complication percentage comparable with published data. More patients and further studies are needed to achieve statistically significant results. However, we would like to emphasize that the balanced and reasonable surgical decisions often are situational and not infrequently depend on single operating surgeon's experience.

ЭНДОПРОТЕЗИРОВАНИЕ

БЛИЖАЙШИЙ И СРЕДНЕСРОЧНЫЙ РЕЗУЛЬТАТЫ МОДИФИЦИРОВАННОГО СПОСОБА ЗАДНЕ-БОКОВОГО ДОСТУПА К ТАЗОБЕДРЕННОМУ СУСТАВУ ПРИ ОДНОПОЛЮСНОМ ЭНДОПРОТЕЗИРОВАНИИ ТАЗОБЕДРЕННОГО СУСТАВА

Аболин А.Б., Образцов Б.Б., Дульцев И.А., Котов В.И., Кулик Н.Г.

IMMEDIATE AND MID-TERM RESULTS OF THE MODIFIED TECHNIQUE OF POSTERIOR-LATERAL APPROACH TO THE HIP FOR ITS SINGLE-POLE ARTHROPLASTY

Abolin A.B., Obraztsov B.B., Dul'tsev I.A., Kotov V.I., Kulik N.G.

Санкт-Петербургский государственный университет, Елизаветинская больница, Городская больница № 15, Военно-медицинская академия им. С.М. Кирова, Санкт-Петербург, Россия

The problem of choosing treatment tactics in elderly patients with femoral neck fractures remains unresolved. The patients' age within 80 years with the expected lifespan of about five years is an indication for single-pole arthroplasty. The presence of mental diseases or senile psychosis contributing to femoral component dislocation is a contraindication for the hip arthroplasty performance.

Цель. Оценить методику однополюсного эндопротезирования у пожилых пациентов с переломами шейки бедра на фоне снижения комплаэнтности.

Материал и методы. Авторы располагают опытом оперативного лечения 300 пациентов в возрасте от 63 до 98 лет с переломами шейки бедра. Всем пациентам выполнено однополюсное эндопротезирование тазобедренного сустава с применением разработанного модифицированного заднебокового доступа, с сохранением наружных ротаторов бедра (грушевидной, близнецовых, внутренней запирательной мышц бедра).

Результаты. В период нахождения пациентов в стационаре случаев вывихов компонентов не выявлено. В период от 6 месяцев до 5 лет удалось проследить функциональный результат у 107 пациентов.

По результатам опроса пациентов и их «опекунов» вывихи компонента также не выявлены.

Выводы. Однополюсное эндопротезирование тазобедренного сустава из модифицированного заднебокового доступа может быть рекомендовано в случаях недостаточной комплаэнтности как способ скорейшей активизации пациента, профилактики гипостатических осложнений, а также профилактики повторных оперативных вмешательств в связи с вывихами компонентов.

СРОКИ ОЖИДАНИЯ КВОТНОЙ ОПЕРАЦИИ ЭНДОПРОТЕЗИРОВАНИЯ ТАЗОБЕДРЕННОГО И/ИЛИ КОЛЕННОГО СУСТАВОВ ЖИТЕЛЯМИ САНКТ-ПЕТЕРБУРГА

Вебер Е.В.

THE WAITING PERIOD FOR QUOTA ARTHROPLASTY OF THE HIP AND/OR THE KNEE FOR RESIDENTS OF ST. PETERSBURG

Veber E.V.

ФГБУ «РНИИТО им. Р.Р. Вредена» МЗ РФ, Санкт-Петербург, Россия

We analyzed the materials of state statistical accounting the traumatism and orthopedic morbidity in the adult population of St. Petersburg, as well as the data of the quota register for 2009-2014. We used a statistical method and that of expert assessments used. The time spent by patients with coxarthrosis and gonarthrosis for waiting their surgery under the quota increased and amounted to more than six months. Refusers more often had the waiting period from one to five months.

Введение. Квотный учет жителей СПб, нуждающихся в эндопротезировании тазобедренного (ЭПТБС) и коленного (ЭПКС) суставов, осуществляет ГУЗ МИАЦ Комитета по здравоохранению Санкт-Петербурга.

Цель. Изучить период ожидания пациентов операции ЭПТБС и ЭПКС и выявить причины не- выполнения этого лечения.

Материалы и методы. Материалы государственного статистического учета травматизма и ортопедической заболеваемости взрослого населения СПб и данные квотного регистра МИАЦ за 2009-2014 гг.

Использовался статистический метод и метод экспертных оценок.

Результаты. В пятилетний период количество пациентов, ожидающих операции ЭПТБС или ЭПКС в сроки от 1 до 5 месяцев, уменьшилось с 6,1 % до 2,1 %, а более 6 месяцев увеличилось в среднем в десять раз с 0,3 % до 3,0 %. Количество прооперированных возросло в 2 раза (2009 г.- 1803, 2013 г. - 4390). Большинство отказов от лечения выпадает в период ожидания 1-5 месяцев (в 2011 г. – с 4 до 11, в 2012 г. – с 3 до 9, в 2013 г. – с 6 до 11). В связи с тем, что МИАЦ не обладает данными об отказных пациентах с листа ожидания 2014 года, представляется возможным просмотреть и оценить информацию из РНИИТО им. Р.Р.Вредена. Всего за 2014 год не прибыло на госпитализацию по разным причинам 4131 (82 %) человек, в том числе жителей СПб. 2476 (50 %). Выписано без оказания ВМП 848 (18 %), в том числе жителей СПб. - 298 (6 %).

Выводы. Время, которое пациенты с коксартрозом и гонартрозом тратят на ожидание своей операции по квоте, возросло и составляет более 6 месяцев. Отказники чаще имели период ожидания от 1 до 5 месяцев.

ОСОБЕННОСТИ ЦИТОКИНОВОГО ПРОФИЛЯ КРОВИ В ПРОЦЕССЕ СТРЕССОВОГО РЕМОДЕЛИРОВАНИЯ КОСТНОЙ ТКАНИ ПОСЛЕ ТОТАЛЬНОГО ЭНДОПРОТЕЗИРОВАНИЯ ТАЗОБЕДРЕННОГО СУСТАВА

Карякина Е.В., Гладкова Е.В., Персова Е.А., Царёва Е.Е., Федонников А.С., Пучиньян Д.М.

THE FEATURES OF BLOOD CYTOKINE PROFILE IN THE PROCESS OF BONE TISSUE STRESS REMODELING AFTER TOTAL HIP REPLACEMENT

Kariakina E.V., Gladkova E.V., Persova E.A., Tsareva E.E., Fedonnikov A.S., Puchin'ian D.M.

ФГБУ «Саратовский НИИ травматологии и ортопедии» Минздрава России, Саратов, Россия

Stress remodeling of bone tissue after total hip replacement (THR) in patients with primary osteoarthrosis (OA) is accompanied by the decrease in bone mineral density through marked cytokine disbalance with the prevalence of proinflammatory cytokines in blood serum within up to 12 months postoperatively.

Успех тотального эндопротезирования тазобедренного сустава (ТЭП ТБС) у больных остеоартрозом (ОА) во многом определяется особенностями послеоперационной перестройки кости, прилежащей к имплантату, в значительной мере зависящей от особенностей иммунорегуляции.

Цель. Изучение динамических особенностей цитокинового профиля сыворотки крови в процессе стрессового ремоделирования костной ткани после ТЭП ТБС у больных ОА.

Материалы и методы. Обследовано 60 больных (20 мужчин и 40 женщин в возрасте от 50 до 66 лет) первичным ОА с поражением ТБС (III стадии, II-III степени функциональной недостаточности) с наличием остеопении, которым в СарНИИТО было выполнено бесцементное ТЭП ТБС. Длительность заболевания – более 10 лет, поражения ТБС – более 5 лет. Контрольная группа – 30 доноров. Определяли минеральную плотность костной ткани (МПК), используя стандартную и специальную ортопедическую программу с оценкой МПК в 7 зонах, описанных Gruen, и цитокиновый профиль крови: про- (ФНО-α, IL-1β, IL-6) и противовоспалительные (IL-4, IL-10) цитокины. Обследование больных проводили до операции и через 12-14 дней, 3, 6 и 12 месяцев после операции. Здоровые лица обследованы однократно. Достоверными считались различия при $p<0,05$.

Результаты. Обнаружено снижение абсолютного значения МПК по сравнению с исходным уровнем (12-14 день после операции) во всех 7 зонах во все сроки наблюдения, статистически достоверные ($p<0,05$) изменения МПК - через 6 месяцев, причём в зоне R_1, R_3, R_5 и R_6 это снижение было максимальным именно через полгода. Через 12 месяцев, несмотря на положительную динамику, во всех зонах сохранялся дефицит МПК. До операции у всех больных ОА повышение ($p<0,05$) уровня ФНО-α, ИЛ-1β и ИЛ-6 происходило на фоне значительной вариабельности ИЛ-4 и ИЛ-10 при снижении ($p<0,05$) уровня последнего. Более выраженный цитокиновый дисбаланс с преобладанием провоспалительных форм после операции не у всех больных достигал дооперационного уровня и через 12 месяцев, несмотря на определенную положительную динамику. Отсутствие сбалансированности в воздействии про- и противовоспалительных цитокинов на функционирование остеокластов и остеобластов, возможно, имеет определенное влияние на развитие остеодефицита.

Заключение. У больных первичным ОА после ТЭП ТБС значительный цитокиновый дисбаланс сохраняется на фоне выраженного остеодефицита в течение года после операции.

КОСТНАЯ ПЛАСТИКА ПРИ ОПЕРАЦИЯХ ЭНДОПРОТЕЗИРОВАНИЯ ПРОТРУЗИОННОГО КОКСАРТРОЗА

Лоскутов А.Е.[1], Саид Имад Али[2]

OSTEOPLASTY DURING ARTHROPLASTY SURGERIES FOR PROTRUSION COXARTHROSIS

Loskutov A.E.[1], Said Imad Ali[2]

[1]ГУ «Днепропетровская медицинская академия МЗ Украины»; [2]КУ «Днепропетровская областная клиническая больница им. И.И. Мечникова», Днепропетровск, Украина

Authors on the basis of the analysis of results of treatment of 87 patients with protrusion coxarthrosis estimated bone grafting efficiency in operations arthroplasty on a scale Harris and identified the benefits of using the system is screwed cup "ORTEN."

Цель работы - оценить эффективность костной пластики при операциях тотального эндопротезирования протрузионного коксартроза с применением ввинчивающейся чашки системы «ОРТЭН».

Материал и методы. По шкале Harris оценены результаты тотального эндопротезирования тазобедренного сустава с использованием ввинчивающейся чашки системы «ОРТЭН» у больных с протрузионным коксартрозом.

Результаты и обсуждение. Группу больных составили 87 человек. Из них 56 (64 %) женщин и 31 (36 %) мужчина. Средний возраст пациентов составил 53,4 года (средний возраст женщин - 51,8 года, мужчин - 56,7 года). Для систематизации протрузионных дефектов вертлужной впадины использована классификация по Soleo-Garza и Charnley. Легкая степень протрузии была у 6 (46,2 %) больных, умеренная степень - у 3 (23 %) и тяжелая степень - у 4 (44,4 %).

При протрузии I степени имплантация вертлужного компонента осуществлялась по стандартной методике эндопротезирования. При протрузии II степени осуществлялась пластика дефекта дна вертлужной впадины. В качестве материала для пластики использовалась спонгиозная кость из резецированной головки бедренной кости. Пломбировка дефекта проводилась после имплантации чашки через технические отверстия в области дна. Предварительно спонгиозная кость измельчалась, помещалась в область дефекта, распределялась зажимом Микулича и уплотнялась импактором. При III стадии пластика дефекта осуществлялась массивным костным трансплантатом, предварительно изготовленным из головки бедренной кости.

Результаты эндопротезирования оценены в сроки от 1 года до 3 лет по шкале Harris. В группе больных с I и II степенью протрузии вертлужной впадины до операции эндопротезирования тазобедренного сустава средние баллы по шкале Harris составили 35 и 27 соответственно, после операции показатели составили 70 и 54 соответственно. Через год после операции средние баллы по шкале Harris составили 90 и 92, что соответствует отличному результату. В группе больных с III степенью протрузии вертлужной впадины до операции эндопротезирования средний балл по шкале Harris составил 20, после операции средний балл по шкале Harris увеличился до 48, а уже через год составил 87.

Выводы. 1. Динамика восстановления функции сустава при всех степенях протрузии вертлужной впадины демонстрирует стабильность и тенденцию к восстановлению функции сустава уже к четвертому месяцу после операции, что свидетельствует о рациональном применении ввинчивающегося вертлужного компонента системы «ОРТЭН».

2. Использование костной пластики дефектов дна вертлужной впадины позволяет обеспечить стабильность вертлужного компонента эндопротеза и положительные исходы

тотального бесцементного эндопротезирования системой «ОРТЭН» при протрузионном коксартрозе.

ТОТАЛЬНОЕ ЭНДОПРОТЕЗИРОВАНИЕ ЛУЧЕЗАПЯСТНОГО СУСТАВА КАК АЛЬТЕРНАТИВА АРТРОДЕЗУ

Николаев Н.С., Яковлев Г.М., Орлова А.В.

TOTAL ARTHROPLASTY OF THE WRIST AS AN ALTERNATIVE TO ARTHRODESIS

Nikolaev N.S., Iakovlev G.M., Orlova A.V.

ФГБУ «Федеральный центр травматологии ортопедии и эндопротезирования» Министерства здравоохранения Российской Федерации, Чебоксары, Россия

The work deals with our experience in the wrist arthroplasty. The range of motion recovered completely in 80% of patients one year after surgery. The pain syndrome arrested in 100% of cases, as well as the hand deformity eliminated. Arthroplasty of the wrist allows to return the working ability and improve the patient's quality of life.

Введение. По данным отечественных и зарубежных авторов, около 1–1,5 % населения страдают ревматоидными формами поражения суставов. Примерно 20 % всех операций на суставах приходится на долю артродеза. Некоторые специалисты называют артродез базисной хирургией ревматоидного артрита. Она сравнительно дешева, доступна в любом регионе страны. Артродез лучезапястного сустава в самых различных модификациях позволяет исправить грубую деформацию кисти, устранить нестабильность поврежденного сустава, но, как правило, приводит к еще большему укорочению сегмента и всегда - к полной утрате движений в поврежденном суставе. Наиболее современным методом лечения таких пациентов в настоящее время является эндопротезирование имплантатами.

Цель. Оценка результатов эндопротезирования лучезапястного сустава.

Материалы и методы. Для эндопротезирования лучезапястного сустава мы использовали несвязанные эндопротезы фирмы SBI The Re-Motion (Франция) и керамические эндопротезы фирмы MOJE Total WRIST System (Германия), которые успешно применяются за рубежом с 2001 года. Преимущества эндопротеза фирмы SBI – минимальная резекция дистального отдела лучевой кости; эндопротеза фирмы MOJE – можно применить при разрушениях дистального метаэпифиза лучевой кости.

Результаты и обсуждение. С 2010 по 2013 г. пролечено 39 пациентов, из них 95 % женщин, 5 % – мужчин. Средний возраст составил 43 года. Четверым пациентам проведено эндопротезирование на обоих лучезапястных суставах в течение 1 года. В послеоперационном периоде гипсовая иммобилизация на лучезапястный сустав проводилась в течение 3–х недель, затем ЛФК и дозированная нагрузка на аппарате «Артромот». За годы наблюдений осложнений не было.

Через год после операции обследованы 20 пациентов. Объем движений лучезапястного сустава восстановлен полностью у 16 (80 %) пациентов, частичное ограничение движения – у 4 (20 %) пациентов. У всех больных полностью купирован болевой синдром, устранена деформация кисти.

Ближайшие и отдаленные результаты лечения при этом должны оцениваться следующим образом.

1. Критерии оценки ближайших результатов (через 3 недели после операции):

- заживление раны первичным натяжением, вторичным натяжением вследствие прорезывания швов, нагноение послеоперационной раны;
- послеоперационный отек сустава – его выраженность и динамика спадания;
- объем движений в суставе в градусах;
- сила схвата кисти динамометром в кг/с;

- выраженность болевого синдрома (по субъективным ощущениям).

2. Критерии оценки отдаленных результатов (через 3, 6 12 месяцев после операции):

- амплитуда движений в суставе в градусах;
- динамометрическая сила схвата кисти в кг/с;
- интенсивность болевых ощущений при движениях;
- степень устранения косметического дефекта.

Заключение и выводы. Эндопротезирование лучезапястного сустава в настоящее время является современными эффективным методом лечения артрозов лучезапястного сустава различной этиологии. Показано при значительных дефектах суставных поверхностей, неправильно сросшихся внутрисуставных переломах, изолированном отсутствии суставов или со значительной частью костей запястья, при ревматоидных артритах. Эндопротезирование позволяет купировать болевой синдром, устранить деформацию лучезапястного сустава, восстановить функцию сустава, исправить косметический дефект.

ЭНДОПРОТЕЗИРОВАНИЕ ЛОКТЕВОГО СУСТАВА – СРЕДНЕСРОЧНЫЕ РЕЗУЛЬТАТЫ, ОСЛОЖНЕНИЯ

Слободской А.Б.[1], Прохоренко В.М.[2], Дунаев А.Г.[1], Воронин И.В.[1], Бадак И.С.[1], Лежнев А.Г.[1]

THE ELBOW ARTHROPLASTY – MID-TERM RESULTS, COMPLICATIONS

Slobodskoi A.B.[1], Prokhorenko V.M.[2], Dunaev A.G.[1], Voronin I.V.[1], Badak I.S.[1], Lezhnev A.G.[1]

[1] ГУЗ ОКБ, г. Саратов, [2] ФБГУ Новосибирский НИИТО им. Я.Л. Цивьяна, Новосибирск, Россия

The authors analyzed the results of treatment of 236 patients who underwent 238 surgeries of total arthroplasty of the elbow. They used the implants by Endoservice (Russia) and Coonrad-Morrey implants by Zimmer (USA). They evaluated the results in 189 patients within the periods of six months–ten years after surgery. The evaluation of the results performed according to American elbow surgeons assessment & ASES (Richards R.R. et al., 1994). Good and excellent results obtained in 129 patients, satisfactory ones – in 37 patients. Unsatisfactory results observed in 23 patients. The causes of unsatisfactory results related to deep periprosthetic infection development, ossification of implant hinge, osteolysis of the medullary canals of the humerus and ulna, as well as with aseptic component instability.

Цель. Оценить среднесрочные результаты эндопротезирования локтевого сустава, изучить особенности и осложнения метода.

Материалы и методы. Под нашим наблюдением находилось 236 больных, которым выполнено 238 операций тотального эндопротезирования локтевого сустава. По поводу переломов костей, составляющих локтевой сустав С 2-3 типа, выполнено 69 операций; в связи с застарелыми переломами и вывихами костей, составляющих локтевой сустав, – 82 операции; у пациентов с ревматоидным артритом с преимущественным поражением локтевого сустава III – IV ст. – 38 операций; при артрозах локтевого сустава 3 – 4 ст., анкилозах другой этиологии – 31 и по поводу дефектов и опухоли костей, составляющих локтевой сустав, – 18.

Для операции тотального эндопротезирования локтевого сустава мы использовали импланты фирмы Эндосервис (Россия) в 153 случаях и Coonrad – Morrey фирмы Zimmer (США) в 85, а также наборы специальных инструментов этих же фирм. Фиксация компонентов в зависимости от индивидуальной ситуации – цементная или бесцементная. Соединяются плечевая и локтевая ножки с помощью шарнирного устройства, которое блокируется самозащелкивающимся или винтовым фиксатором.

Конструкция эндопротезов Эндосервис и Coonrad – Morrey позволяет восстановить практически полный объем сгибания и разгибания в локтевом суставе (180 – 40 – 50°) и ротационные движения до 10 - 15°.

Операция обычно выполнялась в положении больного на животе с отведенной на приставной столик рукой и валиком под локтевым суставом или же на спине с рукой, свободно лежащей на грудной клетке. Кровоостанавливающий жгут (манжета) накладывался на границе

средней и верхней трети плеча. В 133 случаях применен задний доступ к локтевому суставу (по Слободскому А.Б., 2010), в 105 – задне–наружный (по Прохоренко В.М., 2010). В послеоперационном периоде локтевой сустав фиксировался мягкой повязкой в положении максимального разгибания, обычно под углом 160-170° на 3 – 5 сут. (до спадения отека), затем дозированно начинали движения в суставе, доводя их до полного объема к исходу 2 – 3 нед. Больным назначались ЛФК, массаж мышц плеча, предплечья, кисти, а после снятия швов – гидромассаж и занятия в плавательном бассейне.

Результаты. Анализу были подвергнуты данные клинико-рентгенологического обследования 189 больных в период от 6 мес. года до 10 лет после операции. В анализируемую группу вошли 76 мужчин и 113 женщин. По поводу острой травмы локтевого сустава были оперированы 65 больных, по поводу заболеваний и последствий травм локтевого сустава - 124 пациента. Оценка результатов проводилась по «Оценке хирургии локтя» (American elbow surgeons assessment & ASES, Richards R.R. et al., 1994). Тест позволяет оценить выраженность болевого синдрома, амплитуду движений в локтевом суставе, состояние сустава, силу руки и повседневную жизненную активность. Максимальное число баллов (100) по этой шкале соответствует нормальному состоянию локтевого сустава. Хорошие и отличные результаты при оценке в сроки через 6 мес. – 10 лет после операции (более 70 баллов) получены у 129 больных, что составило 68,2 % от всех обследованных; удовлетворительные результаты (50 - 69 баллов) зафиксированы у 37 пациентов, соответственно 19,6 % от всех лечившихся. Неудовлетворительный результат эндопротезирования отмечен у 23 больных (12,2 % от общего числа оперированных). Причины неудовлетворительных результатов связаны с развитием глубокой перипротезной инфекции, оссификацией шарнира эндопротеза, остеолизом костно-мозговых каналов плечевой и локтевой костей и асептической нестабильностью компонентов. Развитие глубокого нагноения в области эндопротеза отмечалось у 10 пациентов (5,3 %), развившееся в сроки от 7 мес. до 6 лет после операции, было купировано только после удаления эндопротезов и проведения длительного, зачастую 2 – 3 этапного, лечения. Имплантировать ревизионный эндопротез с хорошими ближайшими результатами (от 3 мес. до 7 лет) удалось у 8 пациентов этой группы. У 5 пациентов (2,6 %) в сроки от 2,5 до 6,5 лет после операции диагностирован остеолиз костно – мозговых каналов плечевой и локтевой костей и у 6 (3,2 %) больных через 2 – 5,5 года развилась оссификация в области узла соединения плечевого и локтевого компонентов эндопротезов. У 1 больного (0,5 %), через 9 мес. после операции произошло разрушение компонентов эндопротеза и у 1 (0,5 %) в раннем послеоперационном периоде произошел отрыв сухожилия трехглавой мышцы плеча. Ревизия компонентов эндопротеза при оссификации шарниров эндопротеза выполнялась во всех 6 случаях (3,2 %), однако без замены компонентов, т.к. в одном случае расшатывания имплантов мы не отмечали, проводили освобождение центров ротации от оссификатов. При разрыве сухожилия трехглавой мышцы при ревизии выполнен шов сухожилия. Кроме того у 3 (1,6 %) пациентов в раннем послеоперационном периоде развился компрессионный неврит локтевого нерва, в связи с чем в течение 2 – 4 месяцев проводилась консервативная нейротропная терапия, практически до полного выздоровления.

ПЕРВИЧНОЕ ЭНДОПРОТЕЗИРОВАНИЕ ТАЗОБЕДРЕННОГО СУСТАВА С ИСПОЛЬЗОВАНИЕМ ПЕРЕДНЕГО ДОСТУПА В УСЛОВИЯХ ГОРОДСКОЙ БОЛЬНИЦЫ

Ушаков С.А., Лукин С.Ю.

PRIMARY ARTHROPLASTY OF THE HIP USING ANTERIOR APPROACH IN A CITY HOSPITAL

Ushakov S.A., Lukin S.Iu.

Муниципальное Бюджетное Учреждение Городская Больница № 36, Екатеринбург, Россия

We performed 750 surgeries of primary arthroplasty. We used anterior-lateral approach in 364 cases (49 %), and 235 patients underwent surgeries via anterior approach. The advantages of anterior approach consist in the shortest intermuscular approach to the hip which provides muscle balance preservation by protection of m. tensor fascia lata and m. gluteus maximus. Moreover, much fewer complications occur when using anterior approach.

Введение. Согласно данным статистики, первичное эндопротезирование тазобедренного сустава в условиях травматологического отделения городской больницы наиболее часто выполняется у пожилых пострадавших с подголовчатыми варусными переломами шейки бедренной кости. Данная группа пациентов характеризуется высоким риском кардиальных осложнений, сниженным мышечным тонусом и малой комплаэнтностью, а следовательно, большой вероятностью вывихов эндопротеза. Ограниченные возможности реабилитации на фоне постоянного уменьшения коечного фонда стационаров требуют восстановления двигательной активности данной группы пациентов в кратчайшие сроки. Одним из путей решения сложившейся проблемы мы считаем применение межмышечного, бессосудистого, межнервного хирургического подхода, коим является передний малоинвазивный доступ к тазобедренному суставу.

Материал и методы. В работе представлен ретроспективный анализ применения переднего прямого доступа при первичном эндопротезировании тазобедренного сустава у пациентов с заболеваниями и травмой проксимального сегмента бедренной кости в условиях травматологического отделения городской больницы № 36 г. Екатеринбурга за период 2008-2014 г.г. За данный период в отделении выполнено 750 операций первичного эндопротезирования. В 364 случаях (49 %) использовали передне-латеральный доступ, у 302 пациентов (40 %) – передний, 84 человека (11 %) оперированы доступом Kocher-Langenbeck. Передний доступ использовали у 235 пациентов с переломами шейки бедренной кости, в 14 случаях у больных с псевдоартрозами шейки, у 42 пациентов с идиопатическим коксартрозом без ацетабулярных дефектов, в 5 случаях - посттравматического коксартроза, у 6 пациентов с АНГБ. Преимуществами доступа является наиболее кратчайший межмышечный подход к тазобедренному суставу, который предусматривает сохранение мышечного баланса за счет протекции m. tensor fascia lata и m. gluteus maximus. Релиз капсулы в области верхушки и вертельной ямки в сочетании с низведением ножного конца операционного стола облегчает выведение проксимального отдела бедра и обработку бедренного канала. Сохранение капсулы сустава с последующим ушиванием ликвидирует «мертвое пространство» и сохраняет проприоцептивную чувствительность. Ограничений по конструкции имплантируемых чашек нет. Ножки применяли изогнутые: Мюллера с цементированием канала, типа Corail с гидроксиапатитным покрытием, которые показали хорошие результаты в условиях остеопороза. У 6 пациентов среднего возраста с АНГБ были использованы ножки с метафизарной стабильностью. Активизацию пациентов с костылями начинали с первых суток после операции под контролем методиста ЛФК. Выписку из стационара осуществляли на 12 сутки после снятия швов.

Результаты. Результаты лечения оценивали по шкале Харриса. При использовании переднелатерального доступа вывихи эдопротеза наблюдали у 5 человек, глубокую

перипротезную инфекцию в раннем периоде – в 7 случаях, интраоперационные перипротезные переломы типа А, по ванкуверской классификации, встретились у 7 пациентов, нестабильность компонентов - 4 случая. При использовании переднего доступа в 1 случае наблюдали глубокую перипротезную инфекцию, у 2 пациентов - переломы большого вертела на фоне недостаточного релиза.

Выводы. 1. Передний доступ к тазобедренному суставу является кратчайшим и анатомичным, поэтому позволяет минимизировать размер операционной раны до 7-9 см, что чаще всего определяется размерами ацетабулярного компонента.

2. Сохранение капсулы сустава и мышечного баланса обеспечивает восстановление проприоцептивной чувствительности и двигательной активности с нормализацией функции прямохождения в кратчайшие сроки. Кроме того, протекция илиофеморального мышечно-сухожильного комплекса обеспечивает высокую люксационную стабильность.

КОМПЬЮТЕРНАЯ НАВИГАЦИЯ КАК МЕТОД ПРЕДОТВРАЩЕНИЯ ОШИБОК В ЭНДОПРОТЕЗИРОВАНИИ КОЛЕННОГО СУСТАВА

Фирсов С.А.

COMPUTED NAVIGATION AS A METHOD OF PREVENTING ERRORS IN THE KNEE ARTHROPLASTY

Firsov S.A.

Центр травматологии и ортопедии, НУЗ Дорожная клиническая больница на ст. Ярославль ОАО «РЖД», Ярославль, Россия

We substantiated the advisability of using the system of kinematic computed navigation in patients during performing the knee arthroplasty. We performed primary arthroplasty with further examination in 254 patients with the knee pathology: 156 patients underwent surgery using computed navigation, 98 ones – without navigation. The system of computed navigation demonstrated to provide more accurate positioning of components. More accurate spatial positioning contributes to decreasing the number of complications related to component loosening, the ligamentous system imbalance, dislocations in the joint.

В настоящее время эндопротезирование коленного сустава является наиболее эффективным способом лечения пациентов с тяжелыми дегенеративно – дистрофическими заболеваниями суставов, особенно в тех случаях, когда у пациентов отсутствует эффект от консервативной терапии либо имеются признаки декомпенсации функций нижних конечностей. В мире число этих оперативных вмешательств неуклонно растет. Эндопротезирование коленного сустава позволяет купировать болевой синдром, устранить деформацию и восстановить функцию пораженного сустава. Однако при своей доказанной эффективности, ортопеды часто сталкиваются с проблемами, основная из которых - неправильная пространственная ориентация компонентов эндопротеза во фронтальной и сагиттальной плоскости, которая может достигать 46 %. Неправильная пространственная ориентация компонентов эндропротеза ведет к раннему асептическому расшатыванию эндопротеза. При применении системы компьютерной навигации эти проблемы могут быть сведены к минимуму. Эти операции, для более точной имплантации компонентов эндопротеза, необходимо проводить под контролем кинематической компьютерной навигации.

Цель. Обосновать целесообразность применения системы кинематической компьютерной навигации у пациентов при выполнении эндопротезирования коленного сустава.

Материалы и методы: Первичное эндопротезирование (254 операции) с последующим обследованием выполнено у 254 пациентов с патологией коленного сустава. Критерии включения в исследование: возраст 18 лет и старше, пол – мужчины и женщины, остеоартроз коленных суставов, наличие клинико – рентгенологических признаков остеоартроза II – III стадии по Н.С. Косинской (1961). Количество мужчин составило 135 человек, женщин – 119

человек. По нозологическим формам основного заболевания пациенты распределились следующим образом: идиопатический гонартроз – 198 (78 %) пациентов, посттравматический гонартроз – 56 (22 %) пациентов. Пациенты с варус – вальгусными деформациями распределились следующим образом: варусная деформация до 20° - 158 (62 %) пациентов, вальгусная деформация до 20° - 96 (38 %) пациентов. Применены следующие виды оперативного лечения: имплантация коленного эндопротеза Aesculap под контролем компьютерной навигации OrthoPilot – 156 (110 с варусной и 46 с вальгусной деформацией) пациентов (61 %), имплантация коленного эндопротеза Aesculap без компьютерной навигации – 98 (48 с варусной и 50 с вальгусной деформацией) пациентов (39 %). Без дополнительной опоры до операции могли передвигаться 57 % пациентов.

В зависимости от варианта проведенного эндопротезирования коленных суставов все пациенты были разделены на четыре группы.

В первую группу вошли 110 пациентов с варусной деформацией, которым был имплантирован эндопротез Aesculap под контролем компьютерной навигации. Средний возраст пациентов в данной группе составил 65±2 года.

Вторую группу составили 48 пациентов с варусной деформацией, которым были имплантированы эндопротезы Aesculap без применения компьютерной навигации. Средний возраст пациентов составил 71±1,5 года.

В третью группу вошли 46 пациентов с вальгусной деформацией, которым были имплантированы эндопротезы Aesculap под контролем компьютерной навигации. Средний возраст пациентов составил 67±1,9 года.

Четвертую группу составили 50 пациентов с вальгусной деформацией, которым были имплантированы эндопротезы Aesculap без применения компьютерной навигации. Средний возраст пациентов составил 69±1,2 года.

Выполнено изучение диагностических ортопедических показателей после ТЭКС с использованием внутриоперационного контроля положения компонентов эндопротеза с помощью системы кинематической компьютерной навигации OrthoPilot (Aesculap).

Результаты и обсуждение: В первой группе пациентов с варусной деформацией, оперированных с применением системы кинематической компьютерной навигации, отклонение контрольных параметров от механической оси составило 0° - 75 пациентов (68 %), 1-2° - 29 пациентов (26 %), 3° - 6 пациентов (6 %).

Во второй группе пациентов с варусной деформацией, которым было выполнено эндопротезирование коленного сустава без применения компьютерной навигации, отклонение от механической оси составило 0° - 10 пациентов (21 %), 1-2° - 19 пациентов (40%), 4° - 12 пациентов (25 %), 5-6° - 7 пациентов (14 %).

В третьей группе пациентов с вальгусной деформацией, которым было выполнено замещение коленного сустава с применением компьютерной навигации, отклонение от механической оси составило 0° - 21 пациент (46 %), 1-2° - 20 пациентов (43 %), 3° - 5 пациентов (11 %).

Четвертая группа пациентов с вальгусной деформацией, которым выполнялось эндопротезирование без применения компьютерной навигации, показала следующие результаты: 0° - 13 пациентов (26 %), 1-2° - 21 пациент (42 %), 4° - 10 пациентов (20 %), 5-8° - 6 пациентов (12 %).

Из полученных результатов мы видим, что система компьютерной навигации дает более точное позиционирование компонентов. В результате более точного пространственного позиционирования уменьшается количество осложнений, связанных с расшатыванием компонентов, дисбалансом связочного аппарата, вывихами в суставе.

Выводы. Использование системы кинематической компьютерной навигации позволяет хирургу восстановить точную механическую ось конечности даже при выраженных деформациях и добиться баланса связочного аппарата коленного сустава.

Полученные результаты говорят о том, восстановление механической оси конечности и баланс связок при использовании компьютерного навигатора дают лучший результат, чем использование стандартной методики.

При ежедневном использовании кинематической компьютерной навигации простота и информативность превосходит привычную мануальную технику.

KNEE KINEMATICS AND TKA DESIGNS

Moreno Alonso

КИНЕМАТИКА КОЛЕННОГО СУСТАВА И ДИЗАЙНЫ ДЛЯ ЕГО ТОТАЛЬНОЙ АРТРОПЛАСТИКИ

Морено Алонцо

University Hospital La Paz, Madrid, Spain

Оптимизация функции коленного сустава после проведения тотальной его артропластики (ТКА) стала целью хирургов-ортопедов и инженеров. Хорошо известно, что восстановление кинематики вблизи здорового коленного сустава приводит к более хорошим исходам. Естественный коленный сустава позволяет осуществлять свободные движения в пределах шести градусов, в том числе смещение в трёх плоскостях и ротацию в трёх плоскостях. При этом, сгибательно-разгибательная ротация, передне-заднее смещение и внутренне-наружная ротация являются ключевыми особенностями кинематики коленного сустава. Для этих целей разработаны различные конструкции имплантатов.

The **flexion-extension movement** of the knee is the most important feature to regain function after TKA surgery. Several clinical and design factors affect postoperative flexion, which ranges in optimal TKA from 90 to 120 degrees. The geometry of the femoral component influences greatly the kinematics of TKA. Nowadays there are three approaches to this fact regarding the femoral component: multi-radius designs, single radius designs and high-flex designs.

The multi-radius femoral components were designed to reduce stress in the insert polyethylene, due to a relatively large primary distal radius, during the principal load bearing and high frequency activities, such as standing or gait. A smaller posterior radius of curvature would reduce the implant conformity and would enable femoral rollback with knee flexion. This implant designs were based on the "four bar link theory", which has been demonstrated to be wrong after the kinematic studies of Freeman and Pinskerova *(Freeman, 2003).* Fluoroscopic video images of these implants showed a consistent pattern of anterior translation of the femur on the tibia in flexion. This finding was the reverse of the expected rollback and was termed paradoxical motion *(Dennis, 1998).* It occurs most frequently in posterior cruciate ligament-retaining knees, although it has been reported in PS implants *(Schmidt, 2003).* This paradoxical movement is the consequence of multi-radius design of the femoral component, incongruity of the femoro-tibial surfaces and the soft tissue laxity in flexion. The anterior positioning of the femur, due to paradoxical motion, reduces tibio-femoral range of motion, increases the potential for insert wear and reduces quadriceps moment arms and efficiency *(Banks, 2004).*

Single radius femoral components has shown better functional outcomes and better extensor performance compared to multiple-radius TKA *(Wang, 2006).* Anatomical studies in the normal knee showed that both femoral condiles are circular from 20º to 120º. MRI studies allowed us to know that the tibia rotates about a constant axis. Single radius design delivers a constant contact area in flexion and extension reducing the poliethilene wear, and prevents laxity throughout the whole range of motion, improving stability. A more physiologic kinematic behavior of these implants has resulted in excellent results in patient reported outcomes studies *(Harwin, 2013).*

High-flex component designs seek to facilitate higher degrees of flexion (120-150º). The femoral component of these designs has an enhanced posterior condylar geometry to improve contact areas in high flexion, as well as modifications to the anterior aspect of the tibial polyethylene insert to reduce the potential for extensor mechanism impingement, and optimization of the cam-post design of PS variants to reduce the risk of dislocation. However, no clinically relevant or statistically significant improvement has been shown in any of the published comparative studies *(Li, 2015).*

Anterior-posterior stability is a key feature for a knee implant. Regarding this matter, several designs have been developed either to retain, sacrifice or replicate the function of the posterior cruciate ligament (PCL). For Bicruciate-retaining TKA the AP stability is provided by natural cruciate ligaments. Survival rates of 82% at 22 years have been reorted *(Sabouret, 2013).* Cruciate retaining (CR) implants are based on the suggested beneficial effect of the PCL on femoral rollback, range of movement, quadriceps efficiency, joint stability, and on reducing tibial shear forces. However, fluoroscopic video studies have shown the presence of the paradoxical motion with its deleterious implications. The posterior-stabilized (PS) implants question the function of the PCL in isolation, but acknowledge the need for posterior stabilization and uses the cam/post mechanism to replicate the physiological functions of the PCL. Nevertheless, paradoxical anterior femoral movement in PS implants can sometimes be present. Wear problems of the cam/post have also been reported. The medially conforming "ball-and-socket" (MCBS) implants were developed after the studies of Freeman in the 90s. In the normal knee, posterior femoral rollback of the lateral condyle during a deep knee bend routinely occurs. Therefore, a medial pivot kinematic pattern is present in the natural knee. MCBS designs have a conforming, congruent, medial tibiofemoral articulation with a raised anterior and posterior lip. Consequently, this provides stability throughout the whole range of motion to prevent AP translation. On the lateral side, there is a lack of congruence allowing lateral femoral rollback in a manner close to the normal kinematic profile of the knee. Several studies have demonstrated the efficacy of this design in terms of AP stability *(Moonot, 2009).*

Internal-external rotation along the longitudinal knee axis has been described in the normal knee. Evidence from dynamic MRI studies demonstrates that the medial condyle essentially remains static on the tibia as flexion occurs, with rollback basically limited to the lateral condyle. CR and PS implant designs allow a small amount of rotation, which is always inferior to the physiological one. It has been shown that in CR and PS implants many cases go beyond the rotational boundaries of the designs, creating shearing forces in the polyethylene and post that would accelerate wear *(Dennis, 2004).* The self-aligning rotating-platform bearing designs are conceived to decouple flexion-extension and rotation into two unidirectional motions allowing internal-external rotation. Yet, the center of rotation is usually in the middle of the tibial tray, and the presence of a backside mobile surface has been mentioned as a possible source of debris. Finally, MCBS implants, due to its tibial tray design, allow for a close to normal rotation over the medial condyle. This fact has a very important relevance on patelo-femoral tracking and range of motion *(Hossain, 2011).*

Knee arthroplasty seeks to relieve pain and restore function, with a lifelong implant. Patient expectations after TKA go nowadays beyond returning to walking and pain relief. There are patients with correct radiological studies and adequate range of motion that are still not satisfied *(Kim, 2015).* The knowledge of natural knee kinematics, and its application to TKA designs will help us to achieve better results in our daily practice.

TOTAL ANKLE REPLACEMENT AS AN ALTERNATVE TO ANKLE FUSION - MID-TERM RESULTS OF THE TARIC TOTAL ANKLE

Dirk Brandauer

ТОТАЛЬНОЕ ЗАМЕЩЕНИЕ ГОЛЕНОСТОПНОГО СУСТАВА КАК АЛЬТЕРНАТИВА СРАЩЕНИЮ Г/С СУСТАВА – РЕЗУЛЬТАТЫ ТОТАЛЬНОГО ЗАМЕЩЕНИЯ ПРОТЕЗОМ TARIC В СРЕДНИЕ СРОКИ

Дирк Брандауэр

Germany

Тотальное замещение голеностопного (г/с) сустава протезом TARIC появилось в 2006 году для оптимизации существующих конструкций TAR в целях обеспечения уменьшения костной резекции, а также упрощения инструментария и большей его надёжности. В период с 2006 по 2014 г. прооперировано 100 пациентов, проведена клиническая и рентгенографическая оценка спустя 58 месяцев (11-100). У 55% пациентов был посттравмтический артрит, у 25% - системный и у 20% - первичный остеоартрит. Средний возраст пациентов – 57 (16-85) лет. Было 62% пациентов женского пола и 38% - мужского. Отмечалось существенное улучшение оценки заднего отдела стопы по системе AOFAS. Улучшение ROM было меньше ожидаемого, но, как оказалось, не повлияло на субъективный успех операции у пациентов. При рентгенографическом анализе было выявлено пять случаев просветления и четыре случая образования кист, из которых две были заполнены из-за их величины. Проведено 19 ревизий, которые привели к восьми вторичным сращениям, три ревизии **медиальной выемки**, пять изменений вкладыша, шесть процедур по коррекции положения, включая ТС-сращение, остеотомии пяточной кости и **слайд**-остеотомии медиального мыщелка. Среди всех пациентов у двоих были раневые инфекции, из которых в одном случае пришлось провести ревизию без развития глубокого инфицирования. В заключение надо отметить, что тотальное замещение г/с сустава протезом TARIC приводит к результатам, сопоставимым с другими процедурами в плане инструментария, обеспечивая надёжную систему для артропластики г/с сустава с короткой кривой обучаемости благодаря простому инструментарию и минимальной костной резекцией при хорошей стабильности и интеграции в средние сроки. Таким образом, эта процедура является хорошей альтернативой сращению г/с сустава при правильных показаниях.

The TARIC total ankle has been introduced in 2006 to optimize the existing TAR-designs in order to reduce bone resection and make the instrumentation simpler and more reliable.

Between 2006 and 2014 100 patients have been operated and assessed clinically and radiographically after 58 months (11-100). 55% have been posttraumatic, 25% systemic arthritis and 20% primary osteoarthritis. The average age was 57 (16-85). 62% female and 38% male. There was a significant improvement of the AOFAS hindfoot score. Improvement of ROM was poorer than expected but seemed not to affect the subjective success of the operation for the patient. The radiographically analysis showed 5 cases of radiolucency and 4 cases of cysts of which 2 have been filled because of the size. There have been 19 revisions with 8 secondary fusions, 3 revisions of the medial gutter, 5 changes of the inlay, 6 alignement corrections including TC-fusion, calcaneal-osteotomies and slide-osteotomies of the medial malleolus. Within all the patients there have been 2 wound infection of which one had to be revised without deep infections.

In conclusion the TARIC total ankle has comparable results to other devices providing a reliable system for ankle arthroplasty with a short learning curve due to simple instrumentation and a minimal bone resection with a good mid-term stability and integration. Therefor it is a good alternative to ankle fusion if the indication is correct.

MicroPort
Orthopedics
Integrity in Motion ™

Почувствуйте стабильность

ADVANCE

Medial Pivot Knee System

ООО «ЭндОрто»

Полное и точное решение
для реконструкции коленного сустава

РТО ИФЕЙ

Имплантаты для ортопедии и травматологии, медицинское оборудование
Расходные материалы

ОФИЦИАЛЬНЫЙ ПРЕДСТАВИТЕЛЬ НА ТЕРРИТОРИИ УРФО

ОРТОПЕДИЯ

implantcast

TARIC ACTINIA AIDA ACS ACS SC CEMPADIC

ИМПЛАНТЫ И ИНСТРУМЕНТЫ

620026, Екатеринбург, Большакова 25, секция 3, оф. 107
Тел.: (343)382-43-91, 287-17-91(92)

ДЕБРИДМЕНТ РАН

Söring
INNOVATIVE SURGERY



При лечении хронических и острых ран:
→ эффективное удаление биопленок и некротических тканей.

Аппарат SONOCA 185:
практичный и компактный.

Ультразвуковой дебридмент ран (UAW) представляет собой современную технологию обработки и очистки ран. Благодаря целенаправленному использованию физических эффектов дебридмент является очень эффективным, и в то же время безопасным для здоровой ткани методом.

Если на хронических ранах постоянно образовываются отложения фибрина и биопленки, их можно регулярно и полностью удалять с помощью UAW в рамках периодической очистки ран. Возможность тщательного отслоения биопленок делает метод очень привлекательным для применения в септической хирургии — например, для обработки инфицированных ран или для подготовки к трансплантации расщепленных кожных лоскутов.

Преимущества UAW:

- быстрое и удобное обращение
- эффективное удаление биопленок и некротических тканей[1]
- сохранение здоровой ткани
- возможность применения врачами и медсестрами
- экономичность благодаря возможности автоклавирования

Рекомендуется для широкого спектра ран:

хронические раны
- язва голени
- диабетическая стопа
- пролежни

острые раны
- инфицированные
- травматические
- ожоги
- послеоперационные

Пример применения: впечатляющий результат.

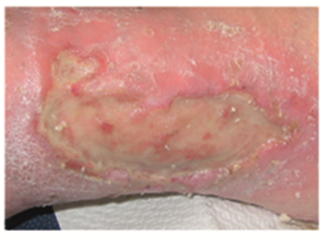

Рана до обработки UAW

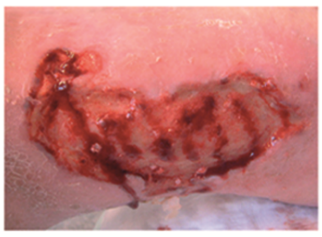

Рана после обработки UAW

Сонотрод «двойной шарик»:
для дебридмента раневых карманов

Сонотрод «копытце»:
идеален для ровных раневых поверхностей

Сонотрод «шпатель»:
предназначен для ран в труднодоступных местах

→ Зёринг ГмбХ
Россия
125424, Москва
Сходненский тупик, д. 16
Тел.: +7 (495) 545-21-71
Факс: +7 (495) 602-09-44
E-mail: russia@soering.com

Для получения дополнительной информации: **www.soring.ru**

[1] Herberger K, Franzke N, Blome C, Kirsten N, Augustin M.: Efficacy, tolerability and patient bene†t of ultrasound-assisted wound treatment versus surgical debridement: a randomized clinical study, Dermatology. 2011;222(3):244-9.

BIOLOX® inside

BIOLOX®OPTION. Первый выбор для ревизий Э-ТБС

Вы сможете:

- **существенно уменьшать объем износа и связанный с ним риск остеолиза**
- **осуществить апграйд в случае замены чашки, если ножка хорошо заркеплена и может оставаться***
- **выбрать надёжную пару трения после редкого случая поломки керамического компонента**
- **исправить офсет шейки конуса в первичной операции**

BIOLOX®OPTION

это возможность апгрейда на систему с минимальным износом и наименьшей коррозией

* Пожалуйста учтите указания производителя (IFU) для BIOLOX®OPTION по поводу требований к конусам ножек.

CeraNews

CeraNews App

для Apple® и Android™ планшетов и смартфонов

Download on the App Store

ANDROID APP ON Google play

CeramTec
THE CERAMIC EXPERTS

BIOLOX® – зарегистрированный товарный знак.
© 2014 CeramTec GmbH www.biolox.ru

Выбор пары трения для ревизии после поломки керамики

Пары трения из твердых и мягких материалов: керамика/полиэтилен (PE), керамика/полиэтилен с высокой плотностью поперечно-связанных молекул (XPE) и металл (CoCrMo)/XPE были исследованы на предмет возможных воздействий керамических частиц на износостойкость (трехтельный износ).[11]

Материал и метод

Головки: алюмооксидный матричный композиционный материал (BIOLOX®*delta*), CoCrMo

Вкладыши: XPE 32 мм, PE 32 мм

Посторонние частицы: частицы алюмооксидной керамики (AL_2O_3) (BIOLOX®*forte*)

Для исследования износостойкости была проведена симуляция трехтельного износа, при этом между поверхностями трения были внесены посторонние керамические частицы размером до 5 мм (рис.1- 2).

Износостойкость головок из материала BIOLOX®*delta* и из CoCrMo в сочетании с вкладышами из PE и из XPE была исследована на симуляторе эндопротеза тазобедренного сустава (EndoLab® Rosenheim). Перед началом исследований в соответствующие вкладыши были размещены частицы AL_2O_3 (рис. 2). Во время испытаний при помощи тестовой жидкости (телячья сыворотка) в пары трения помещали дополнительные керамические частицы (рис. 1). Каждая пара трения прошла 5 миллионов испытательных циклов. Испытания проводились с соблюдением норм ISO 14242, часть 1 и часть 2.

Состояние поверхностей пар трения оценивалось визуально. Износ измерялся гравиметрическим методом.



Источник: EndoLab® (Rosenheim, Германия)

Рис. 1: Керамические частицы, внесенные между поверхностями трения во время испытаний



Источник: EndoLab® (Rosenheim, Германия)

Рис. 2: Точки 1-5 - в эти места перед началом испытаний были внесены частицы AL_2O_3

Результаты

Керамика/PE и керамика/XPE

Результаты испытаний с посторонними керамическими частицами выявили, что пары трения керамика/PE и керамика/XPE можно использовать для медицинского обслуживания после перелома одной из керамических компонент, это поможет уменьшить проблемы, вызванные трехтельным износом и связанные с этим осложнения. У пары трения Ke/XPE объем износа головки был в 1000 раз меньше, чем у пары трения Me/XPE (рис. 6). Из-за внесения посторонних керамических частиц было невозможно дать количественную оценку износа PE- и XPE-вкладышей. После проведения 5 миллионов циклов целостность обеих поверхностей сохранялась и, таким образом, функциональность пары трения была обеспечена (рис. 3-4).

Рис. 5: Первичное вмешательство Рис. 6: Вмешательство после перелома керамики

Источник: EndoLab® (Rosenheim, Германия)

Рис. 3: Поверхность BIOLOX®delta после проведения 5 млн. циклов

Источник: EndoLab® (Rosenheim, Германия)

Рис. 4: Поверхность XPE вкладыша после проведения 5 млн. циклов

Выводы

1. Среди исследованных до сих пор пар трения у пар трения керамика/керамика был выявлен очень низкий объем износа (рис. 5)[9]. С трибологической точки зрения пара трения керамика/керамика является наилучшим вариантом после перелома керамики.[8]

2. Второе место с трибологической точки зрения относительно оптимальности занимает пара трения керамика/PE (XPE).

3. Применение пары трения металл/PE после перелома керамики противопоказано.[1-5, 11-20] Керамические частицы могут впрессоваться в PE-вкладыш и привести к сильному разрушению металлической головки (рис. 7-8).

Клинический опыт подтверждает эти результаты испытаний.[6, 7, 10-12] Для ревизионного вмешательства после перелома керамики в распоряжении хирургов имеются варианты головок BIOLOX®OPTION из керамики BIOLOX®*delta*.

Рис. 7



Рис. 8

Рис. 7-8: Металлоз, через 1,5 года после установки варианта металл/PE при переломе керамики (Источник: с любезного согласия проф. К. Ломанна, университетская клиника Магдебурга, Германия)

Литература: [1] **Allain J et al.** Revision Total Hip Arthroplasty Performed After Fracture of a Ceramic Femoral Head: A Multicenter Survivorship Study. J Bone Joint Surg Am 2003;85:825–830; [2] **Gozzini PA et al.** Massive wear in a CoCrMo head following the fracture of an alumina head. Hip Int 2002;12(1):37–42; [3] **Hasegawa M et al.** Cobalt-chromium head wear following revision hip arthroplasty performed after ceramic fracture – a case report. Acta Orthopaedica 2006;77(5):833–835; [4] **Kempf I et al.** Massive Wear of a steel ball head by ceramic fragtments in the polyethylene acetabular cup after revision of a total hip prosthesis with fractured ceramic ball head. Acta Orthop Trauma Surg 1990;109:284–287; [5] **Matziolis G et al.** Massive metallosis after revision of a fractured ceramic head onto a metal head. Archives of orthopaedic and trauma surgery. 2003;123(1):48–50; [6] **Traina F et al.** Revision of a Ceramic Hip for Fractured Ceramic Components. Scientific Exhibit at the 78th AAOS Annual Meeting, San Diego, 2011; [7] **Thorey F et al.** Early results of revision hip arthroplasty using a ceramic revision ball head. Seminars in Arthroplasty 2011;22(4):284–289 ; [8] **Oberbach T. et al.** Resistenz von Dispersionskeramiken gegenüber Dreikörperverschleiß. Abstract, Deutscher Kongress für Orthopädie und Orthopädische Chirurgie 2007; [9] **Pandorf T. et al.** Abrieb von großen keramischen Gleitpaarungen, 55. Jahrestagung der Vereinigung Süddeutscher Orthopäden, Baden-Baden, 26.–29. April 2007; [10] **Trebse R et al.** Clinical results after revision total hip arthroplasty for fracture of ceramic bearing surfaces. Abstract, 10th Congress of the European Hip Society, 2012; [11] **Hintner M et al.** What an Orthopedic Surgeon Should Know: Selection of a Bearing Couple in Case of Revision After a Fractured Ceramic Component. Semin Arthro 2012;23:241-247; [12] **Traina F et al.** Revision of Ceramic Hip Replacements for Fracture of a Ceramic Component. J Bone Joint Surg Am 2011;93:e147(1-9); [13] **Sharma OP et al.** Severe Metallosis Leading to Femoral Head Perforation. Orthopedics 2013;36(2):e241-e243; [14] **Fard-Aghaie MH et al.** Traumatic Ceramic Femoral Head Fracture: An Initial Misdiagnosis. The Open Orthopaedics Journal 2012;6:362-365; [15] **O'Brien ST et al.** Abrasive Wear and Metallosis Associated With Cross-Linked Polyethylene in Total Hip Arthroplasty. J Arthroplasty 2013;28(1):17-21; [16] **Pazzaglia UE et al.** Cobalt, chromium and molybdenum ions kinetics in the human body:data gained from a total hip replacement with massive third body wear of the head and neuropathy by cobalt intoxication. Arch Orthop Trauma Surg 2011;131:1299-1308; [17] **Zywiel MG et al.** Fatal cardiomyopathy after revision total hip replacement for fracture of a ceramic liner. J Bone Joint Surg Br 2013;95-B:31-37; [18] **Rizzetti MC et al.** Loss of sight and sound. Could it be the hip? Lancet 2009;373:1052; [19] **Wittingham-Jones P et al.** Fracture of a ceramic component in total hip replacement. J Bone Joint Surg Br 2012;94-B:570-573; [20] **Oldenburg M et al.** Severe cobalt intoxication due to prosthesis wear in repeated total hip arthroplasty. J Arthroplasty 2009;24(5):825.e15-20

CeramTec
THE CERAMIC EXPERTS

Подумайте о защите

Вы блестяще выполнили вашему пациенту большую ортопедическую операцию.
Сейчас время задуматься о профилактике венозных тромбоэмболических осложнений

- **Ксарелто®– единственный новый пероральный антикоагулянт, показавший превосходящую эффективность по сравнению с эноксапарином[1]**
- **Благоприятный профиль безопасности[1]**
- **Нет необходимости в коррекции дозы – 1 таблетка 10 мг 1 раз в день[2]**
- **Рекомендованная длительность профилактики до 35 дней[3,4]**
- **Более 6 лет практического применения у 10 млн пациентов[5]**

ЗАО «БАЙЕР»
107113, Москва, 3-я Рыбинская ул., д. 18, стр. 2.
Тел.: +7 (495) 231 1200, факс: +7 (495) 231 1202.
www.bayerpharma.ru

Ксарелто® РИВАРОКСАБАН

КСАРЕЛТО®. Международное непатентованное название: ривароксабан. Лекарственная форма: таблетки, покрытые пленочной оболочкой. 1 таблетка, покрытая пленочной оболочкой содержит 10 мг ривароксабана микронизированного. ПОКАЗАНИЯ К ПРИМЕНЕНИЮ. Профилактика венозной тромбоэмболии (ВТЭ) у пациентов, подвергающихся большим ортопедическим оперативным вмешательствам на нижних конечностях. ПРОТИВОПОКАЗАНИЯ. Повышенная чувствительность к ривароксабану или любым вспомогательным веществам, содержащимся в таблетке. Клинически значимые активные кровотечения (например, внутричерепные кровотечения, желудочно-кишечные кровотечения). Повреждение или патологическое состояние, связанное с повышенным риском большого кровотечения, например, имеющаяся или недавно перенесенная желудочно-кишечная язва, наличие злокачественных новообразований с высоким риском кровотечения, недавние травмы головного или спинного мозга, недавние оперативные вмешательства на головном, спинном мозге или глазах, недавнее внутричерепное кровоизлияние, диагностированное или предполагаемое варикозное расширение вен пищевода, артериовенозные мальформации, аневризмы сосудов или большие аномалии строения сосудов головного или спинного мозга. Сопутствующая терапия какими-либо другими антикоагулянтами, например, нефракционированным гепарином (НФГ), низкомолекулярными гепаринами (эноксапарин, далтепарин и др.), производными гепарина (фондапаринукс и др.), пероральными антикоагулянтами (варфарин, апиксабан, дабигатран и др.), за исключением тех случаев, когда пациент переводится с терапии или на терапию препаратом Ксарелто®, или же когда НФГ назначается в низких дозах для поддержания проходимости центрального венозного или артериального катетера. Заболевания печени, протекающие с коагулопатией, которая обуславливает клинически значимый риск кровотечения, включая пациентов с циррозом печени классов В и С по классификации Чайлд-Пью. Беременность и период лактации (период грудного вскармливания). Детский и подростковый возраст до 18 лет (эффективность и безопасность для пациентов данной возрастной группы не установлены). Клинические данные о применении ривароксабана у пациентов с тяжелой почечной недостаточностью (клиренс креатинина <15 мл/мин) отсутствуют. Поэтому применение ривароксабана не рекомендуется для данной категории пациентов. Наследственная непереносимость лактозы или галактозы (например, врожденный дефицит лактазы или глюкозо-галактозная мальабсорбция), поскольку в состав данного лекарственного препарата входит лактоза. С ОСТОРОЖНОСТЬЮ: – При лечении пациентов с повышенным риском кровотечения (в том числе при врожденной или приобретенной склонности к кровотечениям, неконтролируемой тяжелой артериальной гипертензией, язвенной болезни желудка и 12-перстной кишки в стадии обострения, недавно перенесенной язвенной болезни желудка и 12-перстной кишки, сосудистой ретинопатии, недавно перенесенном внутричерепном или внутримозговом кровоизлиянии, при патологии сосудов спинного или головного мозга, после недавно перенесенной операции на головном, спинном мозге или глазах), при бронхоэктазах или легочном кровотечении в анамнезе). – При лечении пациентов с почечной недостаточностью средней степени тяжести (клиренс креатинина <50–30 мл/мин), получающих одновременно препараты, повышающие уровень ривароксабана в плазме крови. – При лечении пациентов с тяжелой почечной недостаточностью (клиренс креатинина <30–15 мл/мин), поскольку вследствие основного заболевания такие пациенты подвержены повышенному риску, как кровотечения, так и тромбообразования. – Ривароксабан не рекомендуется к применению у пациентов, получающих системное лечение противогрибковыми препаратами азоловой группы (например, кетоконазолом) или ингибиторами протеазы ВИЧ (например, ритонавиром). – У пациентов, получающих лекарственные препараты, влияющие на гемостаз (например, НПВП, антиагреганты или другие антитромботические средства). – У пациентов с риском обострения язвенной болезни желудка и 12-перстной кишки может быть оправдано назначение профилактического противоязвенного лечения. СПОСОБ ПРИМЕНЕНИЯ И ДОЗЫ: Внутрь, независимо от приема пищи, по 1 таблетке 10 мг 1 раз в сутки. Продолжительность лечения: 5 недель после большой операции на тазобедренном суставе; 2 недели после большой операции на коленном суставе. Если пациент не способен проглотить таблетку целиком, таблетка Ксарелто® может быть измельчена и смешана с водой или жидким питанием, например яблочным пюре, непосредственно перед приемом внутрь. Измельченная таблетка Ксарелто® может быть введена через желудочный зонд. ПОБОЧНОЕ ДЕЙСТВИЕ. Учитывая механизм действия, применение Ксарелто® может сопровождаться повышенным риском скрытого или явного кровотечения из любых органов и тканей, которое может приводить к постгеморрагической анемии. Риск развития кровотечений может увеличиваться у пациентов с неконтролируемой артериальной гипертензией и/или при совместном применении с препаратами, влияющими на гемостаз. Геморрагические осложнения могут проявляться слабостью, бледностью, головокружением, головной болью, одышкой, а также увеличением конечности в объеме или шоком, необъяснимыми другими причинами или необъяснимой припухлостью. В некоторых случаях вследствие анемии развивались симптомы ишемии миокарда, такие как боль в груди и стенокардия. Также часто отмечаются анемия (включая соответствующие лабораторные параметры), кровоизлияние в глаз (включая кровоизлияние в конъюнктиву), кровоточивость десен, желудочно-кишечное кровотечение (включая ректальное кровотечение), боли в области желудочно-кишечного тракта, диспепсия, тошнота, запор, диарея, рвота, лихорадка, периферические отеки, ухудшение общего самочувствия (включая слабость, астению), кровоизлияния после проведенных процедур (включая послеоперационную анемию и кровотечение из раны), избыточная гематома при ушибе, повышение уровня трансаминаз, боли в конечностях, головокружение, головная боль, кровотечение из урогенитального тракта (включая гематурию и меноррагию), почечная недостаточность (включая повышение уровня креатинина, повышение уровня мочевины), носовое кровотечение, кровохарканье, зуд (включая нечастые случаи генерализованного зуда), сыпь, экхимоз, кожные и подкожные кровоизлияния, гипотензия, гематома. Регистрационный номер: ЛСР-009820. Актуальная версия инструкции от 10.06.2014. Производитель: Байер Фарма АГ, Германия. Отпускается по рецепту врача. Подробная информация содержится в инструкции по применению.

1. По объединённому анализу RECORD 1-3 Eriksson et al. J Bone Joint Surg Br 2009; 916 636-44:Wong A, Kraus PS, Lau BD, et al. Patient preferences regarding pharmacologic venous thromboembolism prophylaxis. J Hosp Med. 2014 Nov 22. 2. Инструкция по применению Ксарелто® 10 мг от 10.06.2014. 3. «Профилактика венозных тромбоэмболических осложнений в травматологии и ортопедии», Российские клинические рекомендации. Ассоциация травматологов-ортопедов России. Ассоциация флебологов России. Национальное руководство. Ортопедия. 2-ое издание, переработанное и дополненное. 2013 Под ред. Г.П. Котельникова, С.П. Миронова). 4. Falck-Ytter Y. et al. Prevention of VTE in Orthopedic Surgery Patients: Antithrombotic Therapy and Prevention of Thrombosis, 9th ed: American College of Chest Physicians Evidence-Based Clinical Practice Guidelines, 2012 Chest. 2012;141(2_suppl):e278S-e325S. 5. IMS Health MIDAS, Database: Monthly Sales July 2014.

L.RU.GM.10.2014.0451

ТРАБЕКУЛЯРНЫЙ МЕТАЛЛ: ЛУЧШЕ ТОЛЬКО КОСТЬ

Ни один другой материал из пористого металла не обладает столь близким сходством с трабекулярной костью по структуре, функции и физиологии [1,2].

Уникальный биоматериал с высокой пористостью.

Разработан для воссоздания формы, структуры и эластичности кости.

- **По показателю стабильности импланта,** технология трабекулярного металла не имеет аналогов.
- **11 лет клинического опыта** — наиболее долгосрочные результаты, опубликованные в рецензируемых источниках[3].
- **Исключительная первичная фиксация и стабильность** — коэффициент сцепления 0,98 для необработанных поверхностей снижает риск ранней нестабильности импланта[4].
- **Максимальное прорастание костью и мягкими тканями и васкуляризация** — наибольшая пористость, до 80%[1,2,5].

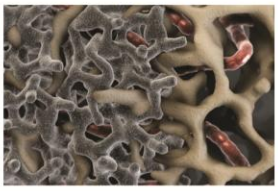

Прорастание костью и васкуляризация материала из трабекулярного металла.

Ссылки:

1. J Bone Joint Surg Br. 1999;81-B:907-914

2. Bobyn JD, et al. Characterization of a new porous tantalum biomaterial for reconstructive orthopaedics. Scientific Exhibit, Proc AAOS, Anaheim, Calif, 1999.

3. J Bone Joint Surg Br. 2006;88-B:304-309.

4. J Musculoskel Res. 1999;3:245-251.

5. Medlin DJ, et al.Metallurgical characterization of a porous tantalum biomaterial (Trabecular MetalTM) for orthopaedic implant applications. Presentation, Matherials & Processes for Medical Devices Conference, Anaheim, Calif, 2003.

Непревзойденный спектр продуктов, включающий импланты для тазобедренного, коленного и плечевого суставов, позвоночника и травмы.

125167 Россия
г. Москва
ул. Викторенко, 5/1

Телефоны:
+7 (495) 980-0885
+7 (495) 980-0886

www.zimmer.com

zimmer
Personal Fit. Renewed Life.™

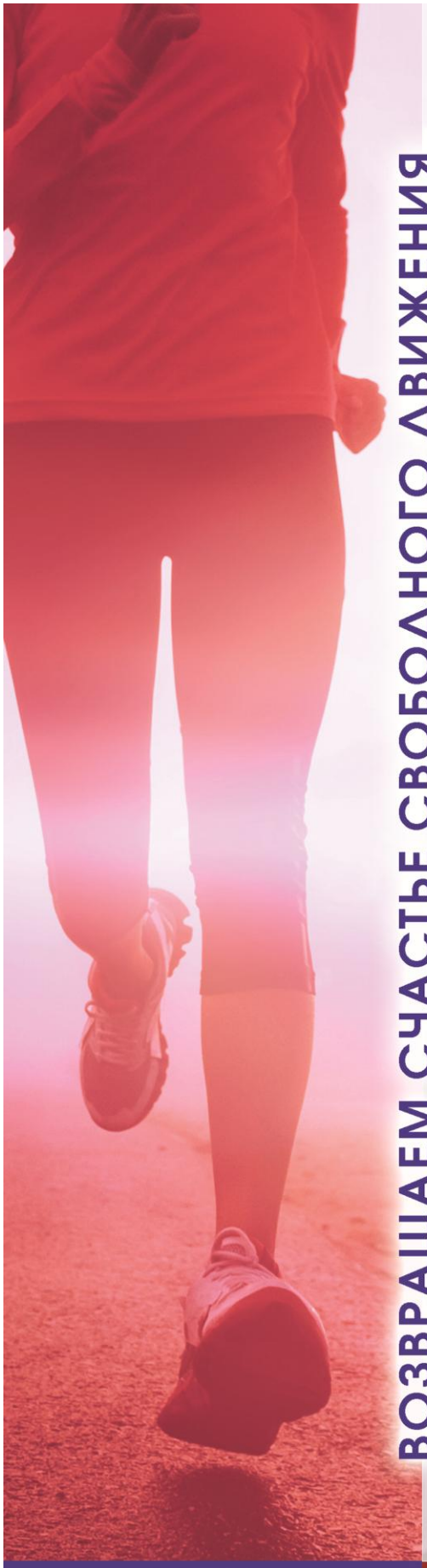

ВОЗВРАЩАЕМ СЧАСТЬЕ СВОБОДНОГО ДВИЖЕНИЯ

DEOST

+7 (495) 540-40-04
www.deost.ru

Завод основан в 2005 г.

Российский производитель медицинских изделий

Продукция завода ДиСи реализуется через центры продаж Компании ДЕОСТ

ЖИЗНЕННО ВАЖНЫЙ ФЕРМЕНТ

ДЕФИЦИТ ФЕРМЕНТА СМЕРТЕЛЕН

ПРИ ГИПОФОСФАТАЗИИ ДЕФИЦИТ ЩЕЛОЧНОЙ ФОСФАТАЗЫ

ПРИВОДИТ К РАЗРУШЕНИЮ КОСТНОЙ ТКАНИ,
ПОВРЕЖДЕНИЮ ДРУГИХ ОРГАНОВ И, ВОЗМОЖНО, К СМЕРТИ[1, 2]

1. Whyte MP. Hypophosphatasia: nature's window on alkaline phosphatase function in humans. In: Bilezikian JP, Raisz LG, Martin TJ, eds. Principles of Bone Biology. Vol 1. 3rd ed. San Diego, CA: Academic Press; 2008:1573-1598. **2.** Barvencik F, Beil FT, Gebauer M, et al. Skeletal mineralization defects in adult hypophosphatasia – a clinical and histological analysis. Osteoporos Int. 2011;22(10):2667-2675.

RUOHPP/140001 08 2014

ООО «Алексион Фарма»
143421, Московская обл., Красногорский р-н,
26-й км автодороги «Балтия», бизнес-центр «Рига-Ленд», стр. Б

ALEXION

MATHYS
European Orthopaedics
Looks good?
97.3%
Works even better!
balanSys®