МИНИСТЕРСТВО ЗДРАВООХРАНЕНИЯ РОССИЙСКОЙ ФЕДЕРАЦИИ

Федеральное государственное бюджетное учреждение
«Научно-исследовательский детский ортопедический институт
имени Г.И. Турнера»
Министерства здравоохранения Российской Федерации

Федеральное государственное бюджетное учреждение
«Российский научный центр
«Восстановительная травматология и ортопедия»
имени академика Г.А. Илизарова»
Министерства здравоохранения Российской Федерации

ИЛИЗАРОВСКИЕ ЧТЕНИЯ

АКТУАЛЬНЫЕ ВОПРОСЫ ТРАВМАТОЛОГИИ И ОРТОПЕДИИ ДЕТСКОГО ВОЗРАСТА

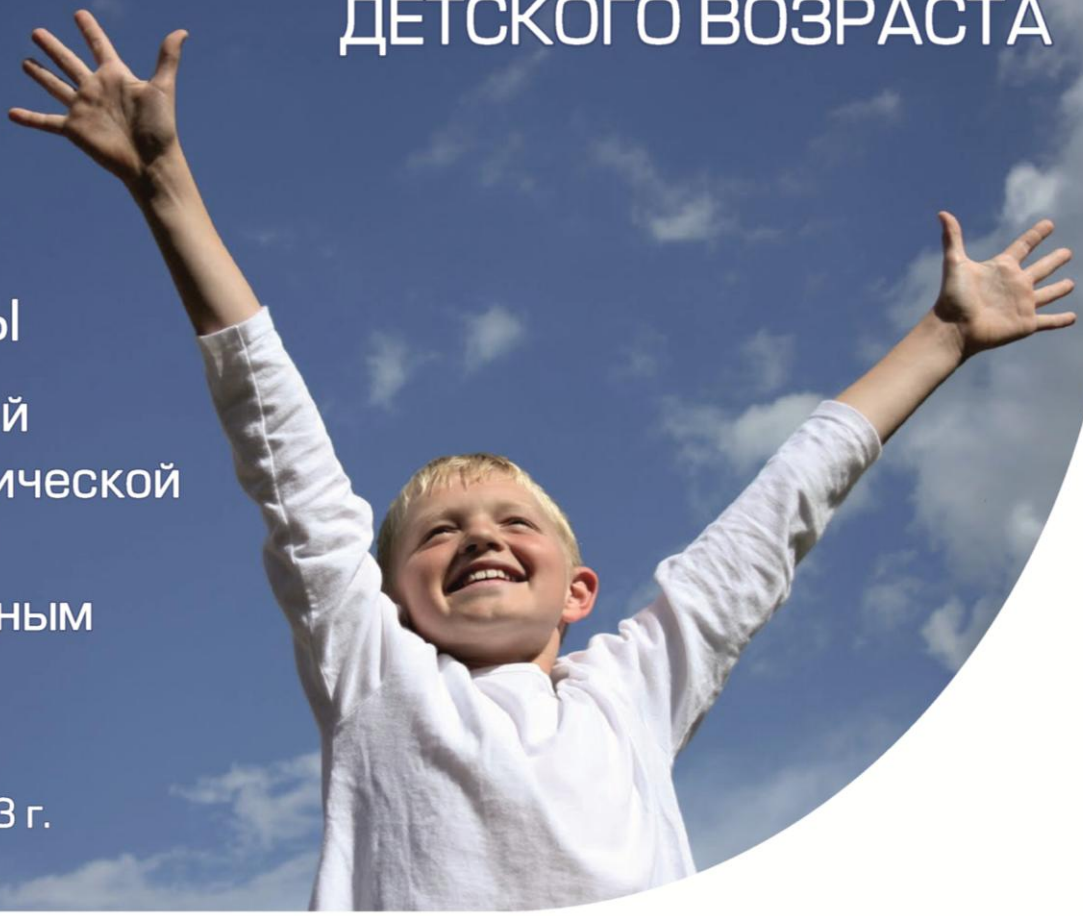

МАТЕРИАЛЫ

Всероссийской научно-практической конференции с международным участием

13–15 июня 2013 г.
г. Курган

DEOST
Комплексные решения в медицине

Тел. (495) 540-40-04
www.deost.ru

Травматология и эндопротезирование

Артроскопия

Современные средства лечения ран

Медицинское оборудование

Лучшее для травматологии, артроскопии и эндопротезирования

smith&nephew

ДЕОСТ официальный дистрибьютор

stryker

НАВИГАЦИОННЫЕ СИСТЕМЫ

БИОМАТЕРИАЛЫ

ЭНДОСКОПИЯ

ТРАВМАТОЛОГИЯ

ЧЕЛЮСТНО-ЛИЦЕВАЯ ХИРУРГИЯ

ЭНДОСКОПИЯ

СИЛОВОЕ ОБОРУДОВАНИЕ

НЕЙРОХИРУРГИЯ

Компания Остеолайн с 2005 года является официальным представителем корпорации Stryker на всей территории Российской Федерации.

Имея в своем составе команду опытных и профессиональных сотрудников, мы готовы вместе с Вами решить все вопросы в области закупки, эксплуатации, сервисного обслуживания продукции Stryker, а также оказать помощь во внедрении инновационных технологий лечения и реабилитации пациентов и обучении специалистов новейшим методикам в области травматологии, ортопедии, нейрохирургии и эндоскопии.

OSTEOLINE
MEDICAL EQUIPMENT

Тел.: +7 (343) 379-20-30,
Факс.: +7 (343) 379-20-31
г. Екатеринбург, ул. Посадская 23
www.osteoline.ru

Представительство в Курганской области
ООО "Дельрус-Курган"
тел. (3522) 600 386, факс (3522) 600 385
г. Курган, ул. Кирова, 51-212, 213

DePuy Synthes
COMPANIES OF Johnson&Johnson

– ВЫБОР ХИРУРГОВ.

АЛЬТЕРНАТИВА НЕ НУЖНА

РУ ФСЗ 2006/1020 от 29.06.2006. РУ ФСЗ 2008/03211 от 15.12.2008. РУ ФСЗ 2008/03214 от 09.12.2008. РУ ФСЗ №2006/147 от 07.02.2006. РУ ФСЗ №2012/12800. Товар Сертифицирован.

ООО «Джонсон & Джонсон»
121614 Москва, ул. Крылатская, д.17, корп.3, этаж 2
Тел.: +7 (495) 580 77 77,
Факс: +7 (495) 580 78 78
www.jnj.ru

DePuy Synthes
COMPANIES OF Johnson&Johnson

Сагиттальная пила TRS Recon

Пила, предназначенная
для эндопротезирования

Модульный привод TRS

Разнообразие функций
Широчайший выбор насадок

Насадка AO / ASIF
быстрым соединением

Насадка для римирования
с большим AO / ASIF
быстрым соединением

Насадка трехкулачковый
безключевой патрон

Насадка пила сагиттальная, длинная

Насадка для
проведения
спиц Киршнера

Уникальный съемный силовой модуль с литий-ионным аккумулятором

Значительно увеличенный срок службы для
самых энергозатратных операций

SYNTHES® ЗАО «Синтез». 109147, Москва, ул. Марксистская, д. 16. Тел.: +7 (495) 232-22-02, факс: +7 (495) 232-22-01; info.ru@synthes.com

СИМПЛАНТ ООО «СИМПЛАНТ» официальный дистрибьютор.
197342, Санкт-Петербург, ул. Сердобольская, д. 64-1А, оф. 530А. Тел.: +7 (812) 605-07-88; www.s-implant.com

ЕКАМЕД
медицинские расходные материалы и оборудование

ООО «Екамед» является надежным поставщиком расходных медицинских материалов по Уральскому региону и России.

Нашими партнерами являются мировые лидеры в области производства расходных медицинских материалов и оборудования: «JOHNSON & JOHNSON» (США), «Covidien», «Tyco Healthcare» (США) , «LOHMANN & RAUSCHER» (Германия–Австрия), «CONVATEC», «INTERSURGICAL»,«KENDALL», «3M», «B.BRAUN» (Германия) , «PORTEX», «PAUL HARTMAN», «ANSELL», «BE-MEDICAL».

Главное направление деятельности - комплексное оснащение медицинских учреждений, монтаж и техническое обслуживание специализированного оборудования, обеспечение расходными медицинскими и гигиеническими материалами.

г. Екатеринбург,
ул. 8 Марта, д. 267
тел.: +7-(343)-217-97-70
e-mail: oooekamed@yandex.ru

МИНИСТЕРСТВО ЗДРАВООХРАНЕНИЯ РОССИЙСКОЙ ФЕДЕРАЦИИ

Федеральное государственное бюджетное учреждение
«Научно-исследовательский детский ортопедический институт
имени Г.И. Турнера»
Министерства здравоохранения Российской Федерации

Федеральное государственное бюджетное учреждение
«Российский научный центр «Восстановительная травматология и ортопедия»
имени академика Г.А. Илизарова»
Министерства здравоохранения Российской Федерации

«ИЛИЗАРОВСКИЕ ЧТЕНИЯ»

МАТЕРИАЛЫ

Всероссийской научно-практической конференции
с международным участием
«АКТУАЛЬНЫЕ ВОПРОСЫ ТРАВМАТОЛОГИИ И ОРТОПЕДИИ
ДЕТСКОГО ВОЗРАСТА»

13-15 июня 2013 г.
г. Курган

УДК [616–001+617.3]–053.2

ББК 54.58:74.27

А–43

Материалы Всероссийской научно-практической конференции с международным участием «Актуальные вопросы травматологии и ортопедии детского возраста». – Курган, 2013. – 240 с.

РЕДАКЦИОННЫЙ СОВЕТ:

ГЛАВНЫЕ РЕДАКТОРЫ:

Баиндурашвили А.Г. – директор ФГБУ «НИДОИ им. Г.И. Турнера» Минздрава России, член-корреспондент РАМН;

Губин А.В. – директор ФГБУ «РНЦ «ВТО» им. акад. Г.А. Илизарова» Минздрава России, доктор медицинских наук.

ЧЛЕНЫ РЕДАКЦИОННОГО СОВЕТА:

Соловьева К.С. – кандидат медицинских наук (ответственный секретарь).

Борзунова О.Б.

Перевод на английский язык – Малкова Т.А.

Компьютерная верстка, дизайн – Беляева М.А.

© ФГБУ «НИДОИ им. Г.И. Турнера» Минздрава России, 2013.
© ФГБУ «РНЦ «ВТО» им. акад. Г.А. Илизарова» Минздрава России, 2013.
© Коллектив авторов, 2013.

ОГЛАВЛЕНИЕ

ОСОБЕННОСТИ ПРОВОДНИКОВОГО ОБЕЗБОЛИВАНИЯ ПРИ ЛЕЧЕНИИ ПОВРЕЖДЕНИЙ ВЕРХНЕЙ КОНЕЧНОСТИ У ДЕТЕЙ
Авакова М.А., Меркулов В.Н., Аржакова Н.И. 11
ОПЫТ ПРИМЕНЕНИЯ СОВРЕМЕННЫХ ТЕХНОЛОГИЙ В РЕАБИЛИТАЦИИ ДЕТЕЙ С ПАТОЛОГИЧЕСКИМ ПАТТЕРНОМ ХОДЬБЫ
Авдонина В.Ю., Казацкер А.Л., Денисова Е.В., Тогидный А.А. 12
ХИРУРГИЧЕСКОЕ ЛЕЧЕНИЕ ПАТОЛОГИЧЕСКОГО ДИСТЕНЗИОННОГО ВЫВИХА БЕДРА У ДЕТЕЙ
Андреев П.С., Скворцов А.П. 13
ХИРУРГИЧЕСКОЕ ЛЕЧЕНИЕ ОСТЕОХОНДРОПАТИИ ГОЛОВКИ БЕДРЕННОЙ КОСТИ
Андреев П.С., Скворцов А.П., Хасанов Р.Ф., Яшина И.В., Ахтямов И.Ф. 15
ОТДАЛЕННЫЕ РЕЗУЛЬТАТЫ ЛЕЧЕНИЯ ДЕТЕЙ С АХОНДРОПЛАЗИЕЙ
Аранович А.М., Климов О.В., Дьячков К.А., Меньщикова Т.И., Щукин А.А. 16
ПРОВОЦИРУЮЩИЕ ФАКТОРЫ РАЗВИТИЯ МЕЖПОЗВОНКОВОГО ОСТЕОХОНДРОЗА У ДЕТЕЙ И ПОДРОСТКОВ
Арустамян Э.Э., Тарасов А.Н., Левченко В.А. 18
НОВЫЕ ТЕХНОЛОГИИ В ЛЕЧЕНИИ И РЕАБИЛИТАЦИИ ДЕТЕЙ С КОМПРЕССИОННЫМИ ПЕРЕЛОМАМИ ПОЗВОНОЧНИКА
Астахова Н.А., Боляев Ю.В. 19
ДЕФОРМАЦИИ ПОЗВОНОЧНИКА И ГРУДНОЙ КЛЕТКИ У ДЕТЕЙ ПРИ НЕЙРОФИБРОМАТОЗЕ I ТИПА
Афанасьев А.П., Комолкин И. А. 20
ОРГАНИЗАЦИОННЫЕ АСПЕКТЫ ОКАЗАНИЯ ВЫСОКОТЕХНОЛОГИЧНОЙ МЕДИЦИНСКОЙ ПОМОЩИ В КЛИНИКЕ ФГБУ «НИДОИ ИМ. Г.И. ТУРНЕРА» МИНЗДРАВА РОССИИ
Баиндурашвили А.Г., Калева Т.А. 21
ОСОБЕННОСТИ ОРТОПЕДИЧЕСКОЙ РЕАБИЛИТАЦИИ ДЕТЕЙ ПРИ ПОРАЖЕНИИ ПЕРВИЧНЫМИ ОПУХОЛЯМИ КОСТЕЙ ГОЛЕНИ
Балаев П.И., Борзунов Д.Ю. 23
ИСПРАВЛЕНИЕ РЕЦИДИВИРУЮЩЕЙ, ЗАПУЩЕННОЙ И РИГИДНОЙ ВРОЖДЕННОЙ КОСОЛАПОСТИ МЕТОДОМ ИЛИЗАРОВА
Mofakhkharul Bari 24
КОМПРЕССИОННО-ДИСТРАКЦИОННЫЙ АППАРАТ ИЛИЗАРОВА ДЛЯ ДИСТРАКЦИОННОГО АНГИОГЕНЕЗА ПРИ ОБЛИТЕРИРУЮЩЕМ ТРОМБОАНГИИТЕ
Mofakhkharul Bari 25
МЕТОД ИЛИЗАРОВА ПРИ РЕКОНСТРУКЦИИ ВЕРХНИХ И НИЖНИХ КОНЕЧНОСТЕЙ
Mofakhkharul Bari 25
ЛЕЧЕНИЕ ДЕФЕКТ-ПСЕВДОАРТРОЗОВ ВЕРХНЕЙ КОНЕЧНОСТИ И ДЕФОРМАЦИЙ ЛОКТЕВОГО СУСТАВА МЕТОДОМ ИЛИЗАРОВА
Mofakhkharul Bari 26
ОСТЕОМИЕЛИТ ГОРИТ В ПЛАМЕ РЕГЕНЕРАЦИИ
Mofakhkharul Bari 26
ТАКТИКА ОПЕРАТИВНОГО ЛЕЧЕНИЯ ДЕТЕЙ С *ЮНОШЕСКИМ* ЭПИФИЗЕОЛИЗОМ ГОЛОВКИ БЕДРЕННОЙ КОСТИ
Барсуков Д.Б., Поздникин И.Ю., Краснов А.И. 27
ИСПОЛЬЗОВАНИЕ РОБОТИЗИРОВАННОЙ ТЕХНИКИ «LOKOMAT» В РАННЕЙ ПОСЛЕОПЕРАЦИОННОЙ РЕАБИЛИТАЦИИ ДЕТЕЙ ПОСЛЕ ТОТАЛЬНОГО ЭНДОПРОТЕЗИРОВАНИЯ ТАЗОБЕДРЕННОГО СУСТАВА
Басков В.Е., Икоева Г.А., Ляпина О.В. 28
ДИСТАНЦИОННАЯ КООРДИНАЦИЯ ЛЕЧЕБНОГО И УЧЕБНОГО ПРОЦЕССА ДЕТЕЙ
Батршин И.Т. 29
ИННОВАЦИОННЫЕ ТЕХНОЛОГИЙ РАЗВИТИЯ МЕДИЦИНСКОЙ ПОМОЩИ В ЗАПАДНОЙ СИБИРИ
Батршин И.Т. 30
ОСОБЕННОСТИ СЕГМЕНТАРНО-ПЕРИФЕРИЧЕСКОГО НЕЙРОМОТОРНОГО АППАРАТА ПОЯСНИЧНО-КРЕСТЦОВОГО УРОВНЯ СПИННОГО МОЗГА У ДЕТЕЙ С ОСЛОЖНЕННЫМ ТЕЧЕНИЕМ ДИСПЛАЗИИ ТАЗОБЕДРЕННЫХ СУСТАВОВ
Бахтеева Н.Х., Коршунова Г.А., Зоткин В.В. 31
ЗНАЧЕНИЕ ФАКТОРОВ ВОСПАЛЕНИЯ В ПАТОГЕНЕЗЕ НЕДИФФЕРЕНЦИРОВАННОЙ ДИСПЛАЗИЕЙ СОЕДИНИТЕЛЬНОЙ ТКАНИ У ДЕТЕЙ МЛАДШЕГО ВОЗРАСТА
Белова Ю.С., Карякина Е.В., Гладилин Г.П. 32
ОРТОПЕДИЧЕСКОЕ ЛЕЧЕНИЕ И РЕАБИЛИТАЦИЯ ДЕТЕЙ С ПОСЛЕДСТВИЯМИ ОСТЕОМИЕЛИТА
Белокрылов Н.М., Полякова Н.В., Белокрылов А.Н. 33
ПРИМЕНЕНИЕ АППАРАТНЫХ СПОСОБОВ ЗАМЕЩЕНИЯ ДЕФЕКТОВ КОСТИ ПРИ ОПУХОЛЯХ И ОПУХОЛЕПОДОБНЫХ ЗАБОЛЕВАНИЯХ У ДЕТЕЙ
Белокрылов Н.М., Белокрылов А.Н. 35
РЕЗУЛЬТАТЫ ЛЕЧЕНИЯ АРТРОГРИПОТИЧЕСКОЙ ЭКВИНО-ВАРУСНОЙ И ПЛОСКО-ВАЛЬГУСНОЙ ДЕФОРМАЦИИ СТОП С ИСПОЛЬЗОВАНИЕМ МЕТОДА I.PONSETI И M. DOBBS
Бландинский В.Ф., Вавилов М.А., Громов И.В. 36
ОПЫТ ХИРУРГИЧЕСКОГО ЛЕЧЕНИЯ ВОРОНКООБРАЗНОЙ ДЕФОРМАЦИИ ГРУДНОЙ КЛЕТКИ
Богосьян А.Б., Крупко А.В. 37
ОПТИМАЛЬНЫЕ ПОДХОДЫ К ЛЕЧЕНИЮ СИНДАКТИЛИЙ
Борзых А.В., Шакалов Ю.Б., Кравченко А.В., Погориляк А.И. 38
АСЕПТИЧЕСКИЙ НЕКРОЗ ТАРАННОЙ КОСТИ ПОСЛЕ ХИРУРГИЧЕСКОГО ЛЕЧЕНИЯ ВРОЖДЕННОЙ КОСОЛАПОСТИ
Бродко В.Г., Соколовский О.А., Заровская А.В., Бродко Г.А. 39
СПОСОБ РЕНГЕНОМЕТРИЧЕСКОГО ОПРЕДЕЛЕНИЯ МЕТОДА КОРРЕКЦИИ РЕЦИДИВА ЭКВИНУСНОЙ ДЕФОРМАЦИИ СТОП ПОСЛЕ ЛЕЧЕНИЯ ВРОЖДЕННОЙ КОСОЛАПОСТИ
Бродко В.Г., Соколовский О.А., Бродко Г.А. 40

РАННЯЯ ДИАГНОСТИКА НЕСТАБИЛЬНОСТИ НАДКОЛЕННИКА ДИСПЛАСТИЧЕСКОЙ ЭТИОЛОГИИ, КАК ПРОФИЛАКТИКА ФЕМОРОПАТЕЛЛЯРНОГО АРТРОЗА
Буравцов П.П., Мальцева Л.В. 41
ОПЫТ ИСПОЛЬЗОВАНИЯ АППАРАТА ОСНОВАННОГО НА КОМПЬЮТЕРНОЙ НАВИГАЦИИ ОРТО-СУВ В ДЕТСКОЙ ОРТОПЕДИИ
Бухарев Э.В., Поздеев А.П., Соломин Л.Н., Виленский В.А. 42
НАШ ОПЫТ ПРИМЕНЕНИЯ ЧРЕЗКОСТНОГО ОСТЕОСИНТЕЗА ПРИ ЛЕЧЕНИИ КОСТНЫХ КИСТ
Вердиев Ф.В., Вердиев В.Г., Кулиев А.М. 43
ТОРАКОСКОПИЧЕСКАЯ ДИСКЭКТОМИЯ В ХИРУРГИЧЕСКОМ ЛЕЧЕНИИ ДЕТЕЙ С ИДИОПАТИЧЕСКИМ СКОЛИОЗОМ
Виссарионов С.В., Сюндюков А.Р., Николаев Н.С., Григорьев И.В. 44
НЕКОТОРЫЕ ВОПРОСЫ ОРГАНИЗАЦИИ НАПРАВЛЕНИЯ ДЕТЕЙ С ВРОЖДЕННОЙ ПАТОЛОГИЕЙ КОСТНО-МЫШЕЧНОЙ СИСТЕМЫ НА МЕДИКО-СОЦИАЛЬНУЮ ЭКСПЕРТИЗУ
Владимирова О.Н., Корюков А.А. 45
УДЛИНЕНИЕ БЕДРА ПОСЛЕ ТОТАЛЬНОГО ЭНДОПРОТЕЗИРОВАНИЯ ТАЗОБЕДРЕННОГО СУСТАВА У ДЕТЕЙ (ПЕРВЫЕ РЕЗУЛЬТАТЫ)
Гаркавенко Ю.Е. 47
ЛЕЧЕНИЕ БОЛЕВОГО СИНДРОМА БОЛЕЗНИ ОСГУД-ШЛАТТЕРА МЕТОДОМ ВНУТРИКОСТНОЙ ЭЛЕКТРОСТИМУЛЯЦИИ
Герасимов А.А. 47
НОВЫЕ ВОЗМОЖНОСТИ КОНСЕРВАТИВНОГО ЛЕЧЕНИЯ СКОЛИОТИЧЕСКОЙ БОЛЕЗНИ
Герасимов А.А. 49
СПОСОБ ОБЪЕКТИВНОЙ ДИАГНОСТИКИ БОЛИ В КОНЕЧНОСТЯХ
Герасимов А.А. 50
АНАЛИЗ ЭФФЕКТИВНОСТИ ОБЕЗБОЛИВАНИЯ ПАЦИЕНТОВ В ПОСЛЕОПЕРАЦИОННОМ ПЕРИОДЕ ПРИ ТОРАКОПЛАСТИКЕ
Гончарук Э.В., Дрозд В.А. 51
ВЛИЯНИЕ МОДИФИКАЦИИ ПОВЕРХНОСТИ ТИТАНОВОЙ ПОДЛОЖКИ ПЕРЕД МАГНЕТРОННЫМ НАПЫЛЕНИЕМ СЕРЕБРОСОДЕРЖАЩЕГО ГИДРОКСИАПАТИТА НА СТРУКТУРУ, МЕХАНИЧЕСКИЕ И ФИЗИКО-ХИМИЧЕСКИЕ СВОЙСТВА СФОРМИРОВАННОГО ПОКРЫТИЯ
Грубова И. Ю., Иванова А.А., Сурменева М.А, Сурменев Р.А. 52
АЛГОРИТМ ВЫБОРА МЕТОДИКИ ОПЕРАТИВНОГО ЛЕЧЕНИЯ ВОРОНКООБРАЗНОЙ ДЕФОРМАЦИИ ГРУДНОЙ КЛЕТКИ
Губа А.Д., Шатохин Д.В., Карпенко А.В., Колчин Д.В., Баймуратов А.А. 53
ИСПОЛЬЗОВАНИЕ ЧРЕСКОСТНОГО ОСТЕОСИНТЕЗА В ЛЕЧЕНИИ ХРОНИЧЕСКОГО ОСТЕОМИЕЛИТА У ДЕТЕЙ
Губин А.В., Клюшин Н.М., Коркин А.А., Коюшков А.Н. 54
КОМПЛЕКСНАЯ РЕАБИЛИТАЦИЯ ПРИ ТРАВМАТИЧЕСКОМ ПОВРЕЖДЕНИИ СПИННОГО МОЗГА С ПОЛНЫМ АНАТОМИЧЕСКИМ ПЕРЕРЫВОМ НА УРОВНЕ ВТОРОГО ШЕЙНОГО ПОЗВОНКА У РЕБЕНКА В ВОЗРАСТЕ ДЕВЯТИ ЛЕТ
Губин А.В., Ерохин А.Н., Кобызев А.Е., Рябых С.О. 55
ХИРУРГИЧЕСКОЕ ЛЕЧЕНИЕ ВОРОКООБРАЗНЫХ ДЕФОРМАЦИЙ ГРУДНОЙ КЛЕТКИ
Губина Е.В., Рыжиков Д.В. 56
ЛЕЧЕНИЕ ВРОЖДЕННЫХ ДЕФОРМАЦИЙ СТОП
Давлетшин Р.И., Псянчин Т.С., Салимов Р.Н. 57
УСТРАНЕНИЕ ДЕФОРМАЦИЙ КОСТЕЙ КИСТИ АППАРАТОМ НАРУЖНОЙ ФИКСАЦИИ
Данилкин М.Ю. 58
ЛЕЧЕНИЕ БОЛЬНЫХ С СИНДАКТИЛИЕЙ АППАРАТОМ НАРУЖНОЙ ФИКСАЦИИ
Данилкин М.Ю. 59
КРИТЕРИИ ОЦЕНКИ СТЕПЕНИ ДЕФОРМАЦИИ И ПОДВИЖНОСТИ ГРУДИННО-РЕБЕРНОГО КОМПЛЕКСА
Данилов В.Ф., Губа А.Д., Шатохин В.Д., Пушкин С.Ю., Карпенко А.В., Баймуратов А.А. 60
ВОЗМОЖНОСТИ МРТ ВИЗУАЛИЗАЦИИ У ДЕТЕЙ С КОСОЛАПОСТЬЮ ПРИ АРТРОГРИПОЗЕ
Деревянко Д.В., Мануев А.Ю. 61
ИСПОЛЬЗОВАНИЕ МЕТОДА ПОНСЕТИ ПРИ ЛЕЧЕНИИ ДЕТЕЙ ПЕРВОГО ГОДА ЖИЗНИ С КОСОЛАПОСТЬЮ И АРТРОГРИПОЗОМ
Деревянко Д.В., Петрова Е.В., Трофимова С.И., Буклаев Д.С. 62
ПОСТУРАЛЬНЫЙ КОНТРОЛЬ В ОПРЕДЕЛЕНИИ ОПТИМАЛЬНЫХ ВЕЛИЧИН КОРРЕКЦИИ РАЗНОВЫСОКОСТИ НОГ
Долганов Д.В., Попков А.В., Попков Д.А. 63
БИОМЕХАНИЧЕСКИЕ ИЗМЕНЕНИЯ ПРИ СУСТАВНОМ И ВЕРТЕБРОГЕННОМ СИНДРОМАХ ДИСПЛАЗИИ СОЕДИНИТЕЛЬНОЙ ТКАНИ
Долганова Т.И., Менщикова Т.И., Долганов Д.В., Сазонова Н.В., Тёпленький М.П. 64
КРИТЕРИИ КОНТРОЛЯ ПО ДАННЫМ ПЕРИФЕРИЧЕСКОЙ ГЕМОДИНАМИКИ КУРСА ГИПЕРБАРИЧЕСКОЙ ОКСИГЕНАЦИИ У ДЕТЕЙ
Долганова Т.И., Сазонова Н.В. 66
МЕДИКО-СОЦИОЛОГИЧЕСКИЙ МОНИТОРИНГ ПАЦИЕНТОВ, ОПЕРИРОВАННЫХ В ИНСТИТУТЕ ИМЕНИ ТУРНЕРА ПО ПОВОДУ ВРОЖДЕННОЙ И ПРЕОБРЕТЕННОЙ ПАТОЛОГИИ ПОЗВОНОЧНИКА
Долженко Н.В., Соловьева К.С., Виссарионов С.В., Залетина А.В. 67
ЧРЕСКОСТНЫЙ ОСТЕОСИНТЕЗ ПРИ ЛЕЧЕНИИ ПОСТТРАВМАТИЧЕСКИХ НЕРАВЕНСТВ ДЛИНЫ НИЖНИХ КОНЕЧНОСТЕЙ У ДЕТЕЙ
Дорохин А.И., Дамбинимаев А.В., Дергачев Д.А. 68
50 ЛЕТ САНКТ-ПЕТЕРБУРГСКОЙ ШКОЛЕ-ИНТЕРНАТУ ДЛЯ ЛЕЧЕНИЯ СКОЛИОЗОВ
Дрожжина Л.А., Суворова В.А. 69
ЛЕЧЕНИЕ СКОЛИОТИЧЕСКОЙ БОЛЕЗНИ В КОРСЕТЕ ШЕНО
Дрожжина Л.А., Сницаренко А.С., Барановская И.А., Дульцева Л.П. 71

ВОЗМОЖНОСТИ ЛЕЧЕНИЯ ЮНОШЕСКОГО КИФОЗА С ИСПОЛЬЗОВАНИЕМ КОРСЕТНОЙ ТЕХНОЛОГИИ
Дубоносов Ю.В., Макаренко С.И., Лысов Д.В., Гриценко М.М., Макаренко И.С. 72
ВОЗМОЖНОСТИ СОЧЕТАНИЯ ИНДИВИДУАЛЬНОЙ ГИМНАСТИКИ И КОРСЕТНОГО ЛЕЧЕНИЯ СКОЛИОЗА У ДЕТЕЙ
Дубоносов Ю.В., Дубоносова Г.Н. 73
СИНДРОМ ОСТРОЙ КРИВОШЕИ У ДЕТЕЙ
Егоров В.А., Шарпарь В.Д., Каменских М.С., Неганов О.А., Семенов С.В. 74
КЛИНИЧЕСКИЕ ОСОБЕННОСТИ ТАКТИКА ЛЕЧЕНИЯ СКРЫТЫХ СПИНАЛЬНЫХ ДИЗРАФИИ
Еликбаев Г.М. 75
ИСПОЛЬЗОВАНИЕ АРМИРУЮЩЕГО ЛОКАЛЬНОГО АНТИБАКТЕРИАЛЬНОГО НОСИТЕЛЯ ПРИ ЛЕЧЕНИИ ОСТЕОМИЕЛИТА ДЛИННЫХ ТРУБЧАТЫХ КОСТЕЙ (ЭКСПЕРИМЕНТАЛЬНОЕ ИССЛЕДОВАНИЕ)
Ерофеев С.А., Дзюба Г.Г., Одарченко Д.И. 76
ТЕМПЕРАТУРА В БИОЛОГИЧЕСКИ АКТИВНЫХ ТОЧКАХ У ДЕТЕЙ И ПОДРОСТКОВ С ФОСФАТ-ДИАБЕТОМ
Ерохин А.Н. 77
ОСОБЕННОСТИ ТАКТИКИ ХИРУРГИЧЕСКОГО ЛЕЧЕНИЯ ДОБРОКАЧЕСТВЕННЫХ ОПУХОЛЕВЫХ И ОПУХОЛЕПОДОБНЫХ ЗАБОЛЕВАНИЙ КОСТЕЙ У ДЕТЕЙ
Жердев К.В., Малахов О.А., Овечкина А.А., Челпаченко О.Б., Семенова Л.А., Морев С.Ю. 78
МАЛОИНВАЗИВНЫЕ МЕТОДЫ ЛЕЧЕНИЯ СПАСТИЧНОСТИ У ДЕТЕЙ С ЦЕРЕБРАЛЬНЫМИ ПАРАЛИЧАМИ
Звозиль А.В. 79
КОМПРЕССИОННО-ДИСТРАКЦИОННЫЙ МЕТОД ПРИ ЛЕЧЕНИИ ПАЦИЕНТОВ С АНОМАЛИЯМИ РАЗВИТИЯ КИСТИ
Иванов А.В., Грибова И.В., Лысиков В.А., Гаврилова Ю.В. 80
МАЛОТРАВМАТИЧНЫЙ ОСТЕОСИНТЕЗ ПРИ ЛЕЧЕНИИ ДИАФИЗАРНЫХ ПЕРЕЛОМОВ БЕДРА И ГОЛЕНИ У ДЕТЕЙ
Игнатьев А.Ю., Гумеров А.А., Давлетшин Р.И., Псянчин Т.С., Юнусов Д.И. 81
ЭФФЕКТИВНОСТЬ ПРИМЕНЕНИЯ СИСТЕМЫ РОБОТИЗИРОВАННОЙ РЕАБИЛИТАЦИИ ВЕРХНЕЙ КОНЕЧНОСТИ «АРМЕО» В ПОСЛЕОПЕРАЦИОННОМ ПЕРИОДЕ У ДЕТЕЙ С ДЕТСКИМ ЦЕРЕБРАЛЬНЫМ ПАРАЛИЧОМ
Икоева Г.А., Коченова Е.А, Новиков В.А. 83
ЭНДОСКОПИЧЕСКАЯ РЕКОНСТРУКЦИЯ ПЕРЕДНЕЙ КРЕСТООБРАЗНОЙ СВЯЗКИ У ДЕТЕЙ СТАРШЕГО ВОЗРАСТА
Исаев И.Н., Коротеев В.В, Гнелица Н.Н., Тарасов Н.И., Выборнов Д.Ю. 84
ПРОГНОЗИРОВАНИЕ ХАРАКТЕРА ТЕЧЕНИЯ ВРОЖДЕННЫХ ДЕФОРМАЦИЙ ПОЗВОНОЧНИКА У ДЕТЕЙ
Казарян И.В., Виссарионов С.В., Разоренова Т.С., Ларионова В.И. 85
НЕОБХОДИМОСТЬ КОМПЛЕКСНОГО ПОДХОДА В ДИАГНОСТИКЕ ДИСПЛАЗИИ ТАЗОБЕДРЕННЫХ СУСТАВОВ У НЕДОНОШЕННЫХ ДЕТЕЙ
Каменских М.С., Шарпарь В.Д., Неганов О.А., Ислентьев А.В., Семенов С.В., Егоров В.А. 86
ОПЕРАТИВНОЕ ЛЕЧЕНИЕ ЗАСТАРЕЛЫХ ПОВРЕЖДЕНИЙ ГРУДНОГО И ПОЯСНИЧНОГО ОТДЕЛОВ ПОЗВОНОЧНИКА
Капрош Н.Ф., Пульбере О.П., Ступак И.В., Тагадюк А.Ф., Унгурян В.С., Бордиан О.П., Олару А.М. 87
ТАКТИКА ЛЕЧЕНИЯ КОМБИНИРОВАННЫМ МЕТОДОМ БОЛЬНЫХ С НЕОСЛОЖНЕННЫМИ ПАТОЛОГИЧЕСКИМИ ПЕРЕЛОМАМИ ПОЗВОНОЧНИКА НА ФОНЕ МЕТАСТАТИЧЕСКОГО ПОРАЖЕНИЯ (НАЧАЛЬНЫЙ ОПЫТ)
Капрош Н.Ф., Мереуцэ И., Олару А. 88
РЕЗУЛЬТАТЫ ЛЕЧЕНИЯ ОСЕВЫХ ДЕФОРМАЦИЙ НИЖНИХ КОНЕЧНОСТЕЙ У ДЕТЕЙ МАЛОИНВАЗИВНЫМИ МЕТОДАМИ
Каратаева Д.С., Богосьян А.Б., Тенилин Н.А. 89
МЕТОД ЧРЕСКОСТНОГО ОСТЕОСИНТЕЗА ПО ИЛИЗАРОВУ В РЕКОНСТРУКТИВНО-ВОССТАНОВИТЕЛЬНОЙ ХИРУРГИИ ПОЗВОНОЧНОГО СТОЛБА (ЭКСПЕРИМЕНТАЛЬНО-МОРФОЛОГИЧЕСКОЕ ИССЛЕДОВАНИЕ)
Кирсанов К.П., Краснов В.В., Кирсанова А.Ю., Кубрак Н.В. 90
КОРРИГИРУЮЩИЕ ОСТЕОТОМИИ КОСТЕЙ НИЖНЕЙ КОНЕЧНОСТИ ПРИ ЛЕЧЕНИИ ПАТОЛОГИИ ТАЗОБЕДРЕННОГО СУСТАВА У ДЕТЕЙ
Климовицкий В.Г., Лобко А.Я., Черныш В.Ю., Илюшенко Ю.К., Жилицын Е.В., Евтеев Р.В. 91
АЛГОРИТМ ОБСЛЕДОВАНИЯ И ЛЕЧЕНИЯ ВРОЖДЕННОЙ КОСОЛАПОСТИ У ДЕТЕЙ
Клычкова И.Ю., Кенис В.М., Конюхов М.П. 93
СОВРЕМЕННЫЕ ПРЕДСТАВЛЕНИЯ О ЛЕЧЕНИИ ГИГАНТИЗМА НИЖНИХ КОНЕЧНОСТЕЙ У ДЕТЕЙ
Клычкова И.Ю. 94
ЧРЕСКОСТНЫЙ ОСТЕОСИНТЕЗ В ЛЕЧЕНИИ ДЕТЕЙ, СТРАДАЮЩИХ ХРОНИЧЕСКИМ ОСТЕОМИЕЛИТОМ ГОЛЕНИ
Клюшин Н.М., Коркин А.А. 97
ЧРЕСКОСТНЫЙ ОСТЕОСИНТЕЗ В ЛЕЧЕНИИ ДЕТЕЙ С ХРОНИЧЕСКИМ ОСТЕОМИЕЛИТОМ КОСТЕЙ ВЕРХНЕЙ КОНЕЧНОСТИ
Клюшин Н.М., Леончук Д.С., Степаненко П.А. 98
ЧРЕСКОСТНЫЙ ОСТЕОСИНТЕЗ В ЛЕЧЕНИИ ДЕТЕЙ С ХРОНИЧЕСКИМ ОСТЕОМИЕЛИТОМ БЕДРЕННОЙ КОСТИ
Клюшин Н.М., Михайлов А.Г., Шляхов В.И., Васильева Н.В. 99
МОРФОФУНКЦИОНАЛЬНЫЕ ОСОБЕННОСТИ КОЖНОГО ПОКРОВА В УСЛОВИЯХ МОДЕЛИРОВАНИЯ СКОЛИОЗА И ЕГО ЛЕЧЕНИЯ В ПЕРИОДЕ РОСТА (ЭКСПЕРИМЕНТАЛЬНОЕ ИССЛЕДОВАНИЕ)
Кобызев А.Е., Горбач Е.Н., Кононович Н.А., Краснов В.В. 100
ПРИМЕНЕНИЕ МИНИМАЛЬНОИНВАЗИВНЫХ ХИРУРГИЧЕСКИХ ТЕХНОЛОГИЙ ПРИ ЛЕЧЕНИИ ДЕТЕЙ С ИДИОПАТИЧЕСКИМ СКОЛИОЗОМ
Кобызев А.Е., Рябых С.О. 101
ТАКТИКА ХИРУРГИЧЕСКОГО ЛЕЧЕНИЯ ВРОЖДЕННОГО ВЫВИХА БЕДРА У ДЕТЕЙ В ЗАВИСИМОСТИ ОТ СТЕПЕНИ СМЕЩЕНИЯ ГОЛОВКИ БЕДРЕННОЙ КОСТИ
Кожевников О.В., Кралина С.Э., Негматов Ж.М. 102
КОМПЛЕКСНЫЙ ПОДХОД В ХИРУРГИЧЕСКОМ ЛЕЧЕНИИ ВРОЖДЕННОГО ВЫВИХА БЕДРА У ДЕТЕЙ РАЗНОГО ВОЗРАСТА
Кожевников В.В., Григоричева Л.Г., Осипов А.А., Тимофеев В.В., Ворончихин Е.В. 103

АНАЛИЗ РЕЗУЛЬТАТОВ ХИРУРГИЧЕСКОГО ЛЕЧЕНИЯ ПАЦИЕНТОВ С БОЛЕЗНЬЮ ЛЕГГА-КАЛЬВЕ-ПЕРТЕСА
Кожевников О.В., Иванов А.В., Лысиков В.А. 105
ОСОБЕННОСТИ ХИРУРГИЧЕСКОЙ КОРРЕКЦИИ ПЛОСКО-ВАЛЬГУСНОЙ ДЕФОРМАЦИИ СТОП У ДЕТЕЙ
Кожевников О.В., Грибова И.В., Лысиков В.А. 105
ОРГАНИЗАЦИЯ ИНТРАОПЕРАЦИОННОГО НЕЙРОМОНИТОРИНГА ПРИ ОПЕРАТИВНОЙ КОРРЕКЦИИ ДЕФОРМАЦИИ ПОЗВОНОЧНИКА У ДЕТЕЙ
Колчанов К.В., Скрипников А.А., Криворучко Г.А., Рябых С.О., Шеин А.П. 106
ИСПОЛЬЗОВАНИЕ СИСТЕМЫ «MATRIX RIB» В ХИРУРГИЧЕСКОМ ЛЕЧЕНИИ ВРОЖДЕННЫХ ДЕФОРМАЦИЙ ГРУДНОЙ КЛЕТКИ У ДЕТЕЙ
Комолкин И.А., Афанасьев А.П. 108
ИНТРАМЕДУЛЛЯРНЫЙ ЭЛАСТИЧНЫЙ СТАБИЛЬНЫЙ ОСТЕОСИНТЕЗ ПРИ ЛЕЧЕНИИ ДИАФИЗАРНЫХ ПЕРЕЛОМОВ КОСТЕЙ ПРЕДПЛЕЧЬЯ У ДЕТЕЙ
Коробейников А.А., Попков Д.А. 109
ВРОЖДЕННАЯ АМЕЛИЯ И ЭКЗАРТИКУЛЯЦИЯ В ПЛЕЧЕВОМ СУСТАВЕ У ДЕТЕЙ. МЕДИКО-СОЦИАЛЬНАЯ ПОМОЩЬ
Корюков А.А., Владимирова О.Н. 110
ФИЗИОЛОГИЧЕСКИЕ АСПЕКТЫ ФОРМИРОВАНИЯ ДВИГАТЕЛЬНОГО НАВЫКА У ДЕТЕЙ С ПОСЛЕДСТВИЯМИ РОДОВЫХ ПОВРЕЖДЕНИЙ ПЛЕЧЕВОГО СПЛЕТЕНИЯ С ПРИМЕНЕНИЕМ МЕТОДА ФУНКЦИОНАЛЬНОГО БИОУПРАВЛЕНИЯ
Косов И.С., Михайлова С.А. 111
ОПТИМИЗАЦИЯ ФУНКЦИОНАЛЬНЫХ ИСХОДОВ ЛЕЧЕНИЯ ПАЦИЕНТОВ С ПЛОСКОВАЛЬГУСНОЙ ДЕФОРМАЦИЕЙ СТОП С ИСПОЛЬЗОВАНИЕМ МЕТОДА ФУНКЦИОНАЛЬНОГО БИОУПРАВЛЕНИЯ (ФБУ)
Косов И.С., Михайлова С.А., Кожевников О.В., Иванов А.В. 112
ОЦЕНКА ЦЕЛЕСООБРАЗНОСТИ КОНСЕРВАТИВНОГО ЛЕЧЕНИЯ HALLUX VALGUS У ДЕТЕЙ
Крестьяшин В.М., Домарев А.О., Крестьяшин И.В., Процко В.Г., Султанов Э.М., Хамоков З.Х. 113
ОСТРАЯ МЕДИАЛЬНАЯ НЕСТАБИЛЬНОСТЬ ЛОКТЕВОГО СУСТАВА У ЮНЫХ СПОРТСМЕНОВ (ТАКТИКА ЛЕЧЕНИЯ)
Куксов В.Ф. 115
ПРИМЕНЕНИЕ АППАРАТОВ ВНЕШНЕЙ ФИКСАЦИИ У ДЕТЕЙ С РЕЦИДИВИРУЮЩЕЙ КОСОЛАПОСТЬЮ ТЯЖЕЛОЙ СТЕПЕНИ
Куксов В.Ф., Рыжов В.И., Юрченков С.В. 116
ОПТИМИЗАЦИЯ ХИРУРГИЧЕСКОГО ЛЕЧЕНИЯ БОЛЬНЫХ С ВНУТРИСУСТАВНЫМИ ПЕРЕЛОМАМИ ПРОКСИМАЛЬНОГО ОТДЕЛА БОЛЬШЕБЕРЦОВОЙ КОСТИ
Кутепов С.М., Антониади Ю.В, Гилев М.В. 116
РОЛЬ СОВРЕМЕННЫХ МЕТОДОВ ЛУЧЕВОЙ ДИАГНОСТИКИ В ОПРЕДЕЛЕНИИ ТАКТИКИ ЛЕЧЕНИЯ БОЛЬНЫХ ВРОЖДЕННЫМ ЛОЖНЫМ СУСТАВОМ ГОЛЕНИ
Кутиков С.А, Дьячкова Г.В., Борзунов Д.Ю., Дьячков К.А. 118
КОНСЕРВАТИВНОЕ ЛЕЧЕНИЕ ДЕТЕЙ С НАРУШЕНИЯМИ ОСАНКИ НА ФОНЕ ГИПЕРМОБИЛЬНОГО СИНДРОМА
Леонова И.В., Ярыгин Н.В., Шаклычев О.К. 119
ВОЗМОЖНОСТИ ЧРЕСКОСТНОГО ОСТЕОСИНТЕЗА ПО Г.А. ИЛИЗАРОВУ ПРИ ЛЕЧЕНИИ ДЕТЕЙ СТАРШЕЙ ВОЗРАСТНОЙ ГРУППЫ С ВРОЖДЕННОЙ РЕЦИДИВИРУЮЩЕЙ КОСОЛАПОСТЬЮ
Леончук С.С., Неретин А.С., Иванов Г.П. 120
ОСОБЕННОСТИ КЛИНИКИ И ЛЕЧЕНИЯ РАЗГИБАТЕЛЬНО-ОТВОДЯЩЕЙ КОНТРАКТУРЫ ТАЗОБЕДРЕННОГО СУСТАВА У ДЕТЕЙ
Мавыев Б.О., Велиев С.В., Ниязов Н.Р. 121
АСПЕКТЫ ОРГАНИЗАЦИИ ЭКСТРЕННОЙ ПОМОЩИ ДЕТЯМ С ТРАВМАМИ В ЛЕНИНГРАДСКОЙ ОБЛАСТИ
Макеев А.Б., Голубев А.В., Николаев В.Ф. 122
ОСОБЕННОСТИ РЕАБИЛИТАЦИИ ПАЦИЕНТОВ ДЕТСКОГО ВОЗРАСТА С НЕДИФФЕРЕНЦИРОВАННОЙ ДИСПЛАЗИЕЙ СОЕДИНИТЕЛЬНОЙ ТКАНИ
Мальдова М.А., Корюков А.А. 123
АРТРОСКОПИЯ ПРИ ТРАВМЕ И ЗАБОЛЕВАНИЯХ КОЛЕННОГО СУСТАВА У ДЕТЕЙ
Мамошук Л.И., Шляпникова Н.С., Петров М.А. 125
НЕКОТОРЫЕ МЕДИКО-СОЦИАЛЬНЫЕ ХАРАКТЕРИСТИКИ ПАЦИЕНТОВ ДЕТСКОГО ВОЗРАСТА С ОТКРЫТЫМИ ПЕРЕЛОМАМИ КОСТЕЙ ГОЛЕНИ, ЛЕЧИВШИХСЯ В РНЦ «ВТО» ПО МЕТОДУ ИЛИЗАРОВА
Мартель И.И., Матушкин П.А. 126
МЕТОД ИЛИЗАРОВА В ЭТАПНОМ ЛЕЧЕНИИ ПОСТРАДАВШИХ С ПОЛИТРАВМОЙ
Мартель И.И., Самусенко Д.В., Шведов В.В., Карасев А.Г. 127
К ВОПРОСАМ ФИКСАЦИИ И ПЕРЕМЕЩЕНИЯ В МЕТОДЕ ЧРЕСКОСТНОГО ОСТЕОСИНТЕЗА
Мацукатов Ф.А. 128
ИСПОЛЬЗОВАНИЕ ОСТЕОГЕННЫХ ПОТЕНЦИЙ ОРГАНИЗМА КАК ОСНОВА УСПЕШНОГО ЛЕЧЕНИЯ ПЕРЕЛОМОВ КОСТЕЙ
Мацукатов Ф.А., Мартель И.И. 129
ВЫБОР ФУНКЦИОНАЛЬНОГО МЕТОДА ЛЕЧЕНИЯ ВРОЖДЕННОГО ВЫВИХА (ПОДВЫВИХА) БЕДРА У ДЕТЕЙ ПЕРВОГО ГОДА ЖИЗНИ
Мельник И.Л., Пулатов А.Р. 130
ПРИМЕНЕНИЕ ШАРНИРНО-ДИСТРАКЦИОННОГО АППАРАТА ВОЛКОВА-ОГАНЕСЯНА КАК ЭТАПА ХИРУРГИЧЕСКОГО ЛЕЧЕНИЯ ПОСТТРАВМАТИЧЕСКИХ КОНТРАКТУР И АНКИЛОЗОВ ЛОКТЕВОГО СУСТАВА У ДЕТЕЙ
Меркулов В.Н. Дорохин А.И., Дергачев Д.А. 131
СУХОЖИЛЬНО-МЫШЕЧНАЯ ПЛАСТИКА ПРИ ПОВРЕЖДЕНИЯХ СЕДАЛИЩНОГО НЕРВА ИЛИ ЕГО ВЕТВЕЙ У ДЕТЕЙ
Меркулов В.Н., Дорохин А.И., Имяров Ш.Д. 132
ЛЕЧЕНИЕ ХРОНИЧЕСКОЙ РЕЦИДИВИРУЮЩЕЙ НЕСТАБИЛЬНОСТИ ПЛЕЧЕВОГО СУСТАВА У ДЕТЕЙ И ПОДРОСТКОВ
Меркулов В.Н., Ельцин А.Г., Мининков Д.С. 133

ОБОСНОВАНИЕ ПРОВЕДЕНИЯ СИМУЛЬТАНТНЫХ ОПЕРАЦИЙ ПРИ ПОВРЕЖДЕНИЯХ ОПОРНО-ДВИГАТЕЛЬНОГО АППАРАТА У ДЕТЕЙ
Меркулов В.Н., Дорохин А.И., Ельцин А.Г., Мининков Д.С., Дергачев Д.А. 134
РАННЯЯ ДИАГНОСТИКА МЯГКОТКАНЫХ РОДОВЫХ ПОВРЕЖДЕНИЙ ШЕЙНОГО ОТДЕЛА ПОЗВОНОЧНИКА
Мурга В.В., Рассказов Л.В., Копцева А.В. 135
МОНОЛАТЕРАЛЬНЫЙ АППАРАТ ВНЕШНЕЙ ФИКСАЦИИ В ЛЕЧЕНИИ ЗАБОЛЕВАНИЙ ТАЗОБЕДРЕННОГО СУСТАВА У ДЕТЕЙ
Мусихина И.В., Введенский П.С., Тенилин Н.А., Пермяков М.В. 136
АРТРОСКОПИЯ В ДИАГНОСТИКЕ И ЛЕЧЕНИИ ЗАБОЛЕВАНИЙ КОЛЕННОГО СУСТАВА У ДЕТЕЙ И ПОДРОСТКОВ
Нагыманов Б.А., Орловский В.Н., Досанов Б.А., Туреханов А.Т., Асылбекова М.К. 137
АНАЛИЗ РЕЗУЛЬТАТОВ НАДКАПСУЛЯРНОГО СПОСОБА СОПОСТАВЛЕНИЯ КОСТНЫХ ОТЛОМКОВ ПРИ ПЕРЕЛОМАХ ПРОКСИМАЛЬНОГО ОТДЕЛА ЛУЧЕВОЙ КОСТИ У ДЕТЕЙ
Нарзикулов У.К. 139
ОЦЕНКА РЕЗУЛЬТАТОВ ОПЕРАТИВНОГО ЛЕЧЕНИЯ ПРИ ПЕРЕЛОМАХ ПРОКСИМАЛЬНОГО ОТДЕЛА ЛУЧЕВОЙ КОСТИ У ДЕТЕЙ
Нарзикулов У.К., Назиркулов Г.М. 140
К ВОПРОСУ О ФАКТОРАХ РИСКА И ХАРАКТЕРЕ ДВИГАТЕЛЬНЫХ НАРУШЕНИЙ ПРИ ДЕТСКОМ ЦЕРЕБРАЛЬНОМ ПАРАЛИЧЕ
[1]Ненахова Я.В., Белокрылов Н.М. 141
ИСПОЛЬЗОВАНИЕ ОСТЕОТОМИИ КОСТЕЙ СРЕДНЕГО ОТДЕЛА СТОПЫ ПРИ ЛЕЧЕНИИ ДЕТЕЙ С ВРОЖДЕННЫМ УКОРОЧЕНИЕМ СТОП МЕТОДОМ ЧРЕСКОСТНОГО ОСТЕОСИНТЕЗА
Неретин А.С., Аранович А.М., Попков Д.А. 142
ВАРИАНТ ЛЕЧЕНИЯ СЕДЛОВИДНОЙ ДЕФОРМАЦИИ ГОЛОВКИ БЕДРА ПРИ БОЛЕЗНИ ПЕРТЕСА
Николаев А.И., Николаев П.А. 143
КОМПЕНСАЦИЯ РАЗНОЙ ДЛИНЫ НИЖНИХ КОНЕЧНОСТЕЙ У ДЕТЕЙ И ПОДРОСТКОВ С ПОСЛЕДСТВИЕМ ТРАВМЫ МЕТОДОМ УПРАВЛЯЕМОГО ЧРЕСКОСТНОГО ОСТЕОСИНТЕЗА ПО ИЛИЗАРОВУ
Новиков К.И., Колесникова Э.С., Велиев З.С., Мурадисинов С.О., Гребенюк Е.Б. 144
ОРГАНОСОХРАНЯЮЩИЕ ОПЕРАЦИИ ПО ИЛИЗАРОВУ ПРИ ТЯЖЕЛЫХ ВРОЖДЕННЫХ АНОМАЛИЯХ РАЗВИТИЯ НИЖНИХ КОНЕЧНОСТЕЙ У ДЕТЕЙ
Новиков К. И., Мурадисинов С.О., Чернаков А.Ю. 145
ОПЫТ ЛЕЧЕНИЯ ПЕРЕЛОМОВ ПЛЕЧЕВОЙ КОСТИ У ДЕТЕЙ С ПРИМЕНЕНИЕМ ТИТАНОВЫХ ЭЛАСТИЧНЫХ СТЕРЖНЕЙ
Новиков И.Ю., Попков Д.А. 146
ОСТЕОСИНТЕЗ ЗАКРЫТЫХ ДИАФИЗАРНЫХ ПЕРЕЛОМОВ БЕДРЕННОЙ КОСТИ У ДЕТЕЙ
Обухов С.Ю., Синица Н.С., Довгаль Д.А. 148
АЛГОРИТМ ЛЕЧЕНИЯ БОЛЬНЫХ С ИШЕМИЧЕСКОЙ КОНТРАКТУРОЙ ФОЛЬКМАННА
Орешков А.Б., Шведовченко И.В., Агранович О.Е., Лахина О.Л., Шапкова Е.Ю., Абдулрахим М., Рождественский В.Ю. 149
СОМАТОТИПОЛОГИЧЕСКИЕ ОСОБЕННОСТИ СТОПЫ ДЕТЕЙ ПЕРВОГО ДЕТСТВА
Перепелкин А.И., Краюшкин А.И., Атрощенко Е.С. 150
ОРТОПЕДИЧЕСКОЕ ОБЕСПЕЧЕНИЕ ДЕТЕЙ С ДЦП
Переходко П.Г., Смирнова С.М., Родина В.В., Корюков А.А. 151
АНТИБИОТИКОПРОФИЛАКТИКА ХИРУРГИЧЕСКИХ ИНФЕКЦИЙ В ДЕТСКОЙ КОСТНОЙ ФТИЗИОХИРУРГИИ
Першин А.А., Мушкин А.Ю. 153
ХИРУРГИЧЕСКОЕ ЛЕЧЕНИЕ ПОРОКОВ РАЗВИТИЯ И ЗАБОЛЕВАНИЙ СТОП У ДЕТЕЙ
Петров М.А., Выборнов Д.Ю. 154
ПОДХОД К ЛЕЧЕНИЮ ДЕТЕЙ С АРТРОГРИПОЗОМ В ВОЗРАСТЕ ДО 1 ГОДА
Петрова Е.В., Агранович О.Е. , Буклаев Д.С. ,Трофимова С.И, Деревянко Д.В., Коченова Е.А., Батькин С.Ф. 155
ЛЕЧЕНИЕ ДЕТЕЙ С ПОВРЕЖДЕНИЯМИ ХРЯЩА КОЛЕННОГО СУСТАВА
Плигина Е.Г., Буркин И.А., Езельская Л.В. 156
ОСОБЕННОСТИ СОСТОЯНИЯ ПЛОТНОСТИ ГОЛОВКИ БЕДРЕННОЙ КОСТИ У ДЕТЕЙ С ЗАДЕРЖКОЙ ФОРМИРОВАНИЯ ЯДЕР ОКОСТЕНЕНИЯ
Погосян И.А., Соснин Е.Б., Алексина М.А., Степаненко А.Д. 157
ТАКТИКА ЛЕЧЕНИЯ ДЕТЕЙ ПЕРВОГО ГОДА ЖИЗНИ С ВРОЖДЕННЫМ ВЫВИХОМ БЕДРА
Поздникин И.Ю. 158
ПРОБЛЕМЫ И ПЕРСПЕКТИВЫ КОРРЕКЦИИ ДЕФОРМАЦИЙ У БОЛЬНЫХ ФОСФАТ-ДИАБЕТОМ
Попков А.В., Коркин А.Я, Попков Д.А., Шутов Р.Б., Гофман Ф.Ф. 159
СОВРЕМЕННЫЕ МЕТОДЫ ОПЕРАТИВНОГО ЛЕЧЕНИЯ БОЛЬНЫХ НЕСОВЕРШЕННЫМ ОСТЕОГЕНЕЗОМ
Попков А.В., Попков Д.А., Шутов Р.Б. 161
РЕЗУЛЬТАТЫ МНОГОУРОВНЕВЫХ ОДНОМОМЕНТНЫХ ОПЕРАТИВНЫХ ВМЕШАТЕЛЬСТВ У ПАЦИЕНТОВ С ДЕТСКИМ ЦЕРЕБРАЛЬНЫМ ПАРАЛИЧОМ
Попков Д.А., Аранович А.М., Попков А.В., Щукин А.А. 162
ЭФФЕКТИВНОСТЬ КОНСЕРВАТИВНОГО ЛЕЧЕНИЯ ИДИОПАТИЧЕСКОГО СКОЛИОЗА У ДЕТЕЙ
Пугачева Н.В. 164
ЛЕЧЕНИЕ КОСОЛАПОСТИ В НОВОСИБИРСКОМ НИИТО
Ревкович А.С. Рыжиков Д.В. 165
ЭТИОЛОГИЧЕСКОЕ ЗНАЧЕНИЕ СТАФИЛОКОККОВ В РАЗВИТИИ ХРОНИЧЕСКОГО ГЕМАТОГЕННОГО ОСТЕОМИЕЛИТА И АНТИБИОТИКОРЕЗИСТЕНТНОСТЬ ВОЗБУДИТЕЛЕЙ
Розова Л.В., Науменко З.С., Годовых Н.В. 166
ОПЫТ НОВОСИБИРСКОГО НИИТО В ЛЕЧЕНИИ ОПУХОЛЕПОДОБНЫХ ЗАБОЛЕВАНИЙ КОСТЕЙ У ДЕТЕЙ
Рыжиков Д.В., Сенченко Е.В., Губина Е.В. 167

АЛГОРИТМ ВЫБОРА ХИРУРГИЧЕСКОЙ ТАКТИКИ ПРИ ВРОЖДЕННЫХ ДЕФОРМАЦИЯХ ПОЗВОНОЧНИКА НА ФОНЕ МНОЖЕСТВЕННЫХ ПОРОКОВ ПОЗВОНКОВ
Рябых С.О., Губин А.В., Савин Д.М., Третьякова А.Н. 169
КЛИНИКО-СТАТИСТИЧЕСКАЯ ХАРАКТЕРИСТИКА ДЕТЕЙ С ДЦП, ОБРАТИВШИХСЯ В КОНСУЛЬТАТИВНО-ДИАГНОСТИЧЕСКОЕ ОТДЕЛЕНИЕ РНЦ «ВТО»
Сазонова Н.В., Попков Д.А. 170
АНАЛИЗ ПРОБЛЕМ ВНЕДРЕНИЯ МЕТОДОВ БИОЛОГИЧЕСКОЙ ОБРАТНОЙ СВЯЗИ В ОРТОПЕДИЧЕСКУЮ КЛИНИКУ
Сайфутдинов М.С. 171
РЕЗУЛЬТАТЫ ОПЕРАТИВНОГО ЛЕЧЕНИЯ СТОЙКИХ КОНТРАКТУР КОЛЕННОГО СУСТАВА
Семенов А.Л., Рыжиков Д.В., Губина Е.В., Ревкович А.С. 172
ОПЕРАТИВНОЕ ЛЕЧЕНИЕ НЕОСЛОЖНЕННЫХ ПЕРЕЛОМОВ ТЕЛ ПОЗВОНКОВ У ДЕТЕЙ ГОРОДА ТЮМЕНИ
Сергеев К.С., Скрябин Е.Г., Бреев Д.М., Смирных А.Г. 173
ГЕМОДИНАМИКА В ЯГОДИЧНЫХ МЫШЦАХ ПОД ВЛИЯНИЕМ СТИМУЛЯЦИИ АУТОПЛАЗМОЙ И АНТИОКСИДАНТОМ МЕТАБОЛИЧЕСКОГО ДЕЙСТВИЯ ПРИ ЛЕЧЕНИИ ЭКСПЕРИМЕНТАЛЬНЫХ ПЕРЕЛОМОВ ТАЗА
Силантьева Т.А., Кононович Н.А., Краснов В.В. 174
СИНЕРГИЧНОЕ ВЛИЯНИЕ АУТОПЛАЗМЫ И АНТИОКСИДАНТА МЕТАБОЛИЧЕСКОГО ДЕЙСТВИЯ НА РЕПАРАТИВНЫЙ ОСТЕОГЕНЕЗ
Силантьева Т.А., Краснов В.В. 176
ЛЕЧЕНИЕ ПОВРЕЖДЕНИЙ ОПОРНО-ДВИГАТЕЛЬНОЙ СИСТЕМЫ У ДЕТЕЙ С ПОЛИТРАВМОЙ
Синица Н.С., Довгаль Д.А., Обухов С.Ю. 177
НЕКОТОРЫЕ АСПЕКТЫ ПАТОГЕНЕЗА РОТАЦИОННОГО ПОДВЫВИХА АТЛАНТА У ДЕТЕЙ
Ситкалиева Ф.С., Тарасов А.Н. 178
ПРЕДОПЕРАЦИОННОГО ПЛАНИРОВАНИЕ ВОЗМОЖНЫХ ГНОЙНЫХ ОСЛОЖНЕНИЙ У ДЕТЕЙ С ОРТОПЕДИЧЕСКИМИ ПОСЛЕДСТВИЯМИ ГЕМАТОГЕННОГО ОСТЕОМИЕЛИТА
Скворцов А.П., Мустафин И.Г., Андреев П.С. 179
ВАРИАНТЫ НАЛОЖЕНИЯ МОНОЛАТЕРАЛЬНОГО АППАРАТА ДЛЯ ЛЕЧЕНИЯ ПОВРЕЖДЕНИЙ И ЗАБОЛЕВАНИЙ ПРОКСИМАЛЬНОГО ОТДЕЛА БЕДРЕННОЙ КОСТИ У ДЕТЕЙ
Скворцов А.П., Андреев П.С., Яшина И. В., Цой И.В., Хасанов Р.Ф. 181
ОСОБЕННОСТИ ОРТОПЕДИЧЕСКОГО ОБЕСПЕЧЕНИЯ ДЕТЕЙ С УКОРОЧЕНИЕМ НИЖНЕЙ КОНЕЧНОСТИ ДО 30 ММ
Скирмонт Е.И., Кудрявцев В.А., Зимина Е.Л., Горелова И.К., Голубева Ю.Б. 182
ПРЯМАЯ ЭЛЕКТРОНЕЙРОСТИМУЛЯЦИЯ В СИСТЕМЕ КОМПЛЕКСНОГО ВОССТАНОВИТЕЛЬНОГО ЛЕЧЕНИЯ ПОВРЕЖДЕНИЙ ПЕРИФЕРИЧЕСКИХ НЕРВОВ У ДЕТЕЙ
Скрипников А.А., Мещерягина И.А., Россик О.С. 183
АНОМАЛИИ ПОЗВОНОЧНИКА У ДЕТЕЙ, ПОЛУЧАЮЩИХ ЛЕЧЕНИЕ ПО ПОВОДУ ПЕРЕЛОМОВ ПОЗВОНКОВ: ЧАСТОТА, ХАРАКТЕР, ОСОБЕННОСТИ КЛИНИЧЕСКОГО ТЕЧЕНИЯ
Скрябин Е.Г., Смирных А.Г. 184
ОПЫТ ТЮМЕНСКИХ ВРАЧЕЙ В ДИАГНОСТИКЕ И ЛЕЧЕНИИ ПАТОЛОГИЧЕСКИХ ПЕРЕЛОМОВ ТЕЛ ПОЗВОНКОВ У ДЕТЕЙ
Скрябин Е.Г., Сергеев К.С., Шайтарова А.В., Смирных А.Г. 185
РОЛЬ МАЛОИНВАЗИВНЫХ МЕТОДИК В ХИРУРГИЧЕСКОМ ЛЕЧЕНИИ ОСТЕОИДНОЙ ОСТЕОМЫ И ОСТЕОБЛАСТОМЫ ПОЗВОНОЧНИКА У ДЕТЕЙ
Снетков А.И., Франтов А.Р., Батраков С.Ю., Котляров Р.С., Кесян О.Г. 186
КОМПЛЕКСНОЕ ЛЕЧЕНИЕ ДЕТЕЙ С ХРОНИЧЕСКИМ ОСТЕОМИЕЛИТОМ ПОД НАБЛЮДЕНИЕМ ИММУНОЛОГА
Снетков А.И., Симонова А.В., Франтов А.Р., Батраков С.Ю., Акиньшина А.Д. 187
ВЛИЯНИЕ ЭЛЕКТРОМАГНИТНЫХ ВОЛН ТЕРАГЕРЦЕВОГО ДИАПАЗОНА НА ОБЪЕМНУЮ СКОРОСТЬ КРОВОТОКА И ГАЗОВЫЙ РЕЖИМ КОЖИ ПРИ ЗАБОЛЕВАНИЯХ И ПОВРЕЖДЕНИЯХ ОПОРНО-ДВИГАТЕЛЬНОЙ СИСТЕМЫ
Солдатов Ю.П., Овчинников Е.Н., Щурова Е.Н., Киричук В.Ф., Киреев С.И., Чибиров Г.М. 188
ЛЕЧЕНИЕ ДЕТЕЙ С АНОМАЛИЯМИ ЧЕЛЮСТНО-ЛИЦЕВОЙ ОБЛАСТИ И СОПУТСТВУЮЩЕЙ ОРТОПЕДИЧЕСКОЙ ПАТОЛОГИЕЙ
Степанова Ю.В., Цыплакова М.С. 189
ПРОФИЛАКТИКА РАННИХ ВЕРТЕБРАЛЬНЫХ БОЛЕЙ В ПОЯСНИЧНОМ ОТДЕЛЕ У ДЕТЕЙ И ПОДРОСТКОВ
Степкина М.А., Федотов В.К., Жуков С.Ю. 191
БИОХИМИЧЕСКИЕ ПОКАЗАТЕЛИ СЫВОРОТКИ КРОВИ И МОЧИ ДЕТЕЙ С СИСТЕМНЫМИ ЗАБОЛЕВАНИЯМИ СКЕЛЕТА
Стогов М.В., Ткачук Е.А., Коркин А.Я., Шутов Р.Б. 192
УЛЬТРАЗВУКОВАЯ ДИАГНОСТИКА ИНВЕРСИОННЫХ ПОВРЕЖДЕНИЙ КАПСУЛЬНО-СВЯЗОЧНОГО АППАРАТА ГОЛЕНОСТОПНОГО СУСТАВА У ДЕТЕЙ
Стужина В.Т., Кусова Ф.У., Савиных Т.О. 193
ВОЗМОЖНОСТИ БЕЗГИПСОВОЙ ТЕХНОЛОГИИ ЛЕЧЕБНО-ТРЕНИРОВОЧНОГО ПРОТЕЗИРОВАНИЯ ДЕТЕЙ С АМПУТАЦИОННЫМИ ДЕФЕКТАМИ ГОЛЕНИ И БЕДРА
Сусляев В.Г., Щербина К.К., Соболев С.Е., Янковский В.М., Крюков А.С., Гусев М.Г., Минькин А.В. 194
ПРИМЕНЕНИЕ СОВРЕМЕННЫХ МЕТАЛЛОФИКСАТОРОВ ПРИ ЛЕЧЕНИИ ДЕТЕЙ С УКОРОЧЕНИЯМИ КОНЕЧНОСТЕЙ
Тарасов Н.И., Трусова Н.Г, Коротеев В.В, Тихоненко Т.И., Петрухин И.А, Лозовая Ю.И 195
НОВЫЙ ФУНКЦИОНАЛЬНЫЙ АППАРАТ ДЛЯ ЛЕЧЕНИЯ ВРОЖДЕННОГО ВЫВИХА БЕДРА У ДЕТЕЙ
Тенилин Н.А., Пермяков М.В. 196
АЛГОРИТМ ПОСТРОЕНИЯ КЛИНИЧЕСКОГО ДИАГНОЗА У ПАЦИЕНТОВ С ДЕФОРМАЦИЕЙ ПОЗВОНОЧНИКА ПРИ ИДИОПАТИЧЕСКОМ СКОЛИОЗЕ
Тесаков Д.К., Белецкий А.В., Тесакова Д.Д., Мухля А.М., Макаревич С.В., Бабкин А.В., Урьев Г.А., Ломать Л.Н. 197
ИЗМЕНЕНИЯ ГЕМОДИНАМИКИ В ГОЛОВКЕ БЕДРЕННОЙ КОСТИ У ПАЦИЕНТОВ С БОЛЕЗНЬЮ ПЕРТЕСА ПРИ ЛЕЧЕНИИ С ПОМОЩЬЮ ТУННЕЛИРОВАНИЯ СПИЦАМИ И ВВЕДЕНИЯ АУТОЛОГИЧНОГО КОСТНОГО МОЗГА
Тёпленький М.П., Бунов В.С., Парфёнов Э.М. 199

ИЗМЕНЕНИЯ ГОЛОВКИ БЕДРЕННОЙ КОСТИ У ПАЦИЕНТОВ С БОЛЕЗНЬЮ ПЕРТЕСА ПРИ ЛЕЧЕНИИ С ПОМОЩЬЮ ТУННЕЛИРОВАНИЯ И ВВЕДЕНИЯ АУТОЛОГИЧНОГО КОСТНОГО МОЗГА
Тёпленький М.П., Бунов В.С., Парфёнов Э.М. 200
РЕКОНСТРУКЦИЯ ТАЗОБЕДРЕННОГО СУСТАВА У ДЕТЕЙ С ДИСПЛАСТИЧЕСКИМ КОКСАРТРОЗОМ
Тёпленький М.П., Олейников Е.В. 200
ТАКТИКА ОРТОПЕДО-ХИРУРГИЧЕСКОГО ЛЕЧЕНИЯ МОБИЛЬНОЙ ФОРМЫ ЭКВИНО-ПЛАНО-ВАЛЬГУСНОЙ ДЕФОРМАЦИИ СТОП У БОЛЬНЫХ ДЕТСКИМ ЦЕРЕБРАЛЬНЫМ ПАРАЛИЧОМ
Умнов Д.В. 201
ОСНОВНЫЕ ПРИЧИНЫ И СПОСОБЫ КОРРЕКЦИИ СГИБАТЕЛЬНОЙ КОНТРАКТУРЫ КОЛЕННОГО СУСТАВА У БОЛЬНЫХ ДЦП
Умнов В.В. 202
ПРОБЛЕМА ДЕТСКИХ ЦЕРЕБРАЛЬНЫХ ПАРАЛИЧЕЙ С ТОЧКИ ЗРЕНИЯ ОРТОПЕДА-ХИРУРГА
Умханов Х.А 203
УПРАВЛЕНИЕ РОСТОМ ПРИ КОРРЕКЦИИ ОСЕВЫХ И УКОРАЧИВАЮЩИХ ДЕФОРМАЦИЙ НИЖНИХ КОНЕЧНОСТЕЙ У ДЕТЕЙ И ПОДРОСТКОВ
Урьев Г.А., Белецкий А.В., Соколовский О.А., Сердюченко С.Н. 206
ПРИМЕНЕНИЕ БОТУЛОТОКСИНА ТИПА А В РАННЕЙ РЕАБИЛИТАЦИИ БОЛЬНЫХ С ПАРЕЗОМ ЭРБА
Филатова Н.Б., Чочиев Г.М., Юдин П.В., Дороговцева Э.А., Ганькина В.К. 207
ОПЫТ КИНЕЗИОТЕЙПИРОВАНИЯ У ДЕТЕЙ С ПОСЛЕДСТВИЯМИ СКЕЛЕТНОЙ ТРАВМЫ
Хамидулина О.Н., Погосян И.А. 208
ОПЫТ ПРИМЕНЕНИЯ ИНТРАМЕДУЛЛЯРНЫХ ТЕЛЕСКОПИЧЕСКИХ МЕТАЛЛОФИКСАТОРОВ У ДЕТЕЙ
Хмызов С. А., Пашенко А. В., Ершов Д.В. 209
АНТИБАКТЕРИАЛЬНАЯ ЭНДОЛИМФАТИЧЕСКАЯ ТЕРАПИИ ПРИ ОТКРЫТЫХ ПОВРЕЖДЕНИЯХ КОНЕЧНОСТЕЙ У ДЕТЕЙ
Ходаков Г.Д., Шуваев С.О., Сушаков С.В., Рахинштейн М.В., Баранов Ф.А., Радайкин А.Н., Кашичкин Н.Н., Ефимов А.Е. 210
ВОЗМОЖНЫЕ ОСЛОЖНЕНИЯ ХИРУРГИЧЕСКОГО ЛЕЧЕНИЯ ПЕРЕЛОМОВ КОСТЕЙ ПРЕДПЛЕЧЬЯ И СПОСОБЫ ИХ КОРРЕКЦИИ У ДЕТЕЙ
Цой И.В., Скворцов А.П., Андреев П.С., Хасанов Р.Ф., Яшина И.В. 211
ЛЕЧЕНИЕ ДЕТЕЙ С ДЕФЕКТ-ДИАСТАЗАМИ БОЛЬШЕБЕРЦОВОЙ КОСТИ ПОСЛЕ ПЕРЕНЕСЕННОГО ГЕМАТОГЕННОГО ОСТЕОМИЕЛИТА МЕТОДИКОЙ ТИБИАЛИЗАЦИИ АППАРАТОМ ИЛИЗАРОВА
Чевардин А.Ю., Борзунов Д.Ю., Митрофанов А.И. 212
ЛЕЧЕНИЕ ДЕТЕЙ С ВРОЖДЕННЫМ ДЕФЕКТОМ БОЛЬШЕБЕРЦОВОЙ КОСТИ МЕТОДИКОЙ МЕЖБЕРЦОВОГО СИНОСТОЗИРОВАНИЯ С ИСПОЛЬЗОВАНИЕМ АППАРАТА ИЛИЗАРОВА
Чевардин А.Ю., Борзунов Д.Ю., Митрофанов А.И. 213
ОПЕРАТИВНОЕ ЛЕЧЕНИЕ БОЛЬНЫХ С ВРОЖДЕННОМ ВЫВИХОМ БЕДРА МЕТОДОМ РЕКОНСТРУКТИВНОГО ЭНДОПРОТЕЗИРОВАНИЯ
Чегуров О.К., Нифтуллаев Э.Г. 214
ПРИМЕНЕНИЕ КОРРИГИРУЮЩИХ ВЕРТЕБРОТОМИЙ ПРИ ПРОТЯЖЕННЫХ КИФОТИЧЕСКИХ ДЕФОРМАЦИЯХ ПОЗВОНОЧНИКА
Челпаченко О.Б., Жердев К.В., Кулешов А.А., Ветрилэ М.С., Овечкина А.А. 215
ВЛИЯНИЕ ЛЕЧЕНИЯ МЕТОДОМ ЧРЕСКОСТНОГО ОСТЕОСИНТЕЗА НА ИММУННЫЙ СТАТУС ПОДРОСТКОВ С ПАТОЛОГИЕЙ ТАЗОБЕДРЕННОГО СУСТАВА
Чепелева М.В., Кузнецова Е.И., Тепленький М.П. 217
РАННЕЕ ОПЕРАТИВНОЕ ЛЕЧЕНИЕ ДЕТЕЙ С ВРОЖДЕННЫМИ ПОРОКАМИ РАЗВИТИЯ ПОЗВОНОЧНИКА И СПИННОГО МОЗГА
Чечухин Е.В, Михеев А.П., Гончарова Л.А. 218
ОШИБКИ И ОСЛОЖНЕНИЯ В РЕКОНСТРУКТИВНОЙ ХИРУРГИИ ЛОКТЕВОГО СУСТАВА С ПРИМЕНЕНИЕМ ЧРЕСКОСТНОГО ОСТЕОСИНТЕЗА
Чибиров Г.М., Солдатов Ю.П. 219
10-ЛЕТНИЙ ОПЫТ ЛЕЧЕНИЯ ВРОЖДЕННОЙ КОСОЛАПОСТИ ПО МЕТОДУ ПОНСЕТИ
Чочиев Г.М., Ганькин И.А., Пантелеев Л.Н. 220
МИНИИНВАЗИВНЫЙ ОСТЕОСИНТЕЗ (MIPO) В ЛЕЧЕНИИ ПЕРЕЛОМОВ ДЛИННЫХ ТРУБЧАТЫХ КОСТЕЙ
Чочиев Г.М., Пантелеев Л.Н., Шалегин Е.И., Ганькин И.А. 221
ГЕМИЭПИФИЗИОДЕЗ НАКОСТНЫМИ ПЛАСТИНАМИ В КОРРЕКЦИИ ФРОНТАЛЬНЫХ ДЕФОРМАЦИЙ НИЖНИХ КОНЕЧНОСТЕЙ У ДЕТЕЙ
Чочиев Г.М. 222
ФУНКЦИОНАЛЬНЫЕ ПОКАЗАНИЯ К ВЫПОЛНЕНИЮ ТОРАКОПЛАСТИКИ ПРИ КИЛЕВИДОЙ ДЕФОРМАЦИИ ГРУДНОЙ КЛЕТКИ У ДЕТЕЙ – МИФ ИЛИ РЕАЛЬНОСТЬ?
Шамик В.Б., Ковалев М.С., Франциянц К.Г., Тер-Сааков С.С. 223
СРАВНИТЕЛЬНАЯ ОЦЕНКА ЭФФЕКТИВНОСТИ ХИРУРГИЧЕСКОГО ЛЕЧЕНИЯ ЭКВИНУСНОЙ ДЕФОРМАЦИИ СТОП У ДЕТЕЙ С ДЕТСКИМ ЦЕРЕБРАЛЬНЫМ ПАРАЛИЧОМ
Шамик В.Б., Франциянц К.Г., Попов В.И., Рябоконев С.Г. 224
ВЫБОР ОПТИМАЛЬНОГО МЕТОДА ОПЕРАТИВНОГО ЛЕЧЕНИЯ НЕПРАВИЛЬНО СРАСТАЮЩИХСЯ ПЕРЕЛОМОВ КОСТЕЙ ПРЕДПЛЕЧЬЯ У ДЕТЕЙ
Шарипов И.С., Кутянов А.И., Волкова А.С. 226
ДИАГНОСТИКА И ЛЕЧЕНИЕ ВРОЖДЕННОЙ МЫШЕЧНОЙ КРИВОШЕИ
Шарпарь В.Д., Семенов С.В., Каменских М.С., Неганов О.А., Егоров В.А. 227

ОПЕРАЦИЯ ПОЛЛИЦИЗАЦИИ, КАК МЕТОД КОРРЕКЦИИ ВРОЖДЕННОГО ТРЕХФАЛАНГИЗМА I ПАЛЬЦА КИСТИ
Шведовченко И.В., Каспаров Б.С., Кольцов А.А. ... 228
ХИРУРГИЧЕСКОЕ ЛЕЧЕНИЕ ВРОЖДЕННОЙ ЛОКТЕВОЙ КОСОРУКОСТИ У ДЕТЕЙ – ЧТО ОПРЕДЕЛЯЕТ ВАРИАНТ ОПЕРАЦИИ?
Шведовченко И.В., Кольцов А.А., Минькин А.В ... 229
ХИРУРГИЧЕСКОЕ ЛЕЧЕНИЕ КАК ПОДГОТОВИТЕЛЬНЫЙ ЭТАП К ОРТЕЗИРОВАНИЮ ДЕТЕЙ С ПРОГРЕССИРУЮЩИМИ НАСЛЕДСТВЕННЫМИ НЕЙРОМЫШЕЧНЫМИ ЗАБОЛЕВАНИЯМИ С ЦЕЛЬЮ ВЕРТИКАЛИЗАЦИИ
Шведовченко И.В., Кольцов А.А., Петров В.Г., Поляков Д.С. ... 229
ХИРУРГИЧЕСКОЕ ЛЕЧЕНИЕ ДЕФОРМАЦИЙ ПЕРВОГО ЛУЧА У ДЕТЕЙ С АКРОЦЕФАЛОСИНДАКТИЛИЕЙ
Шведовченко И.В., Бардась А.А., Минькин А.В. ... 230
ХИРУРГИЧЕСКОЕ ЛЕЧЕНИЕ ВРОЖДЕННОГО РАСЩЕПЛЕНИЯ СТОП
Шведовченко И.В., Минькин А.В., Бардась А.А. ... 232
ВОЗРАСТНЫЕ АНАТОМО-ФИЗИОЛОГИЧЕСКИЕ ПРЕДПОСЫЛКИ К ИСПОЛЬЗОВАНИЮ ИНДИВИДУАЛЬНЫХ И ГРУППОВЫХ ФОРМ ЛЕЧЕБНОЙ ФИЗКУЛЬТУРЫ ПРИ РАЗЛИЧНОЙ ТЯЖЕСТИ СКОЛИОТИЧЕСКОЙ БОЛЕЗНИ
Шкляренко А.П. ... 233
ОЦЕНКА ПСИХОЭМОЦИОНАЛЬНОГО ФОНА ПОДРОСТКОВ С ОРТОПЕДИЧЕСКИМИ НАРУШЕНИЯМИ
Шкляренко А.П., Яхник Я.В. ... 235
СОСТОЯНИЕ ДЕТСКОЙ ТРАВМАТОЛОГО-ОРТОПЕДИЧЕСКОЙ СЛУЖБЫ УРАЛЬСКОГО ФЕДЕРАЛЬНОГО ОКРУГА
Шлыков И.Л., Рыбин А.В., Горбунова З.И. ... 236
ОСНОВНЫЕ ПРИЧИНЫ ДЕФОРМАЦИЙ ПРОКСИМАЛЬНОГО ОТДЕЛА БЕДРЕННОЙ КОСТИ У ДЕТЕЙ И ПОДРОСТКОВ ПРИ ДОБРОКАЧЕСТВЕННЫХ НОВООБРАЗОВАНИЯХ
Шпилевский И.Э., Белецкий А.В., Соколовский О.А. ... 237
ВОЗРАСТНАЯ ДИНАМИКА ПОКАЗАТЕЛЕЙ СИЛЫ МЫШЦ И КРОВОСНАБЖЕНИЯ В НОРМЕ И ПРИ ЗАБОЛЕВАНИЯХ КОНЕЧНОСТЕЙ
Щуров В.А. ... 239
ВНЕШНЯЯ ФИКСАЦИЯ ПРИ ЛЕЧЕНИИ ПЕРЕЛОМОВ НАДКОЛЕННИКА И ЛОКТЕВОГО ОТРОСКА У ДЕТЕЙ АФГАНИСТАНА
Dr Mohammed Ismail Wardak, A. Razaqe Siawash ... 240

ОСОБЕННОСТИ ПРОВОДНИКОВОГО ОБЕЗБОЛИВАНИЯ ПРИ ЛЕЧЕНИИ ПОВРЕЖДЕНИЙ ВЕРХНЕЙ КОНЕЧНОСТИ У ДЕТЕЙ

Авакова М.А., Меркулов В.Н., Аржакова Н.И.

CONDUCTION ANESTHESIA IN MANAGEMENT OF UPPER EXTREMITY INJURIES IN CHILDREN

Avakova M.A., Merkulov V.N., Arzhakova N.I.

ФГБУ «ЦИТО им. Н.Н. Приорова» Минздрава России, г. Москва

Продленная проводниковая анальгезия плечевого сплетения аксилярным доступом является безопасным и высокоэффективным компонентом лечения повреждений верхней конечности в педиатрической практике. Используя методы лазерной допплеровской флоуметрии и компьютерной термографии, в данной работе проводится исследование эффективности влияния продленной проводниковой анальгезии плечевого сплетения на параметры гемодинамики в микроциркуляторном русле оперированной конечности.

Prolonged conduction analgesia of the brachial plexus via axillary approach is a safe and highly effective component of the treatment of injuries of the upper extremity in children. Using laser Doppler flowmetry and thermography we studied the influence of extended conduction analgesia of the brachial plexus on hemodynamic parameters in the microcirculation vasculature of the operated limb.

Актуальность. Успех оперативного лечения во многом зависит от состояния периферического кровотока, характера утилизации кислорода тканями, состояния свертывающей системы крови. В поврежденных конечностях отмечается снижение всех этих показателей. Проводниковые блокады не только позволяют проводить безболезненные оперативные вмешательства на верхней конечности, но и являются мощным средством для улучшения кровообращения в поврежденных тканях.

Цель работы – усовершенствование методики безопасного применения и оценка состояния периферического сосудистого русла при применении продленного аксилярного блока в лечении повреждений верхней конечности у детей.

Материал и методы. Нами проанализированы результаты лечения 57 пациентов, оперированных по поводу острой травмы или последствий травм верхней конечности. Средний возраст пациентов составил 14 лет. В исследование не вошли пациенты с повреждением нервов на оперируемой конечности.

Операции проводились с применением блокады плечевого сплетения аксилярным доступом. Верификация иглы относительно нерва осуществлялась при помощи двигательного ответа, вызванного электростимуляцией при уровне тока 0,5 мА.

Анестетики – 0,5 % раствор наропина, в общей дозе 2,5 мг/кг и 1,5 % раствор лидокаина, в общей дозе 5 мг/кг, вводились из различных точек позади и кпереди от плечевой артерии с целью улучшения качества блока. Для проведения адекватного послеоперационного обезболивания вдоль подмышечного сосудисто-нервного пучка в асептических условиях устанавливался пластиковый катетер.

В течение всего оперативного вмешательства пациенты находились на самостоятельном дыхании с инсуфляцией увлажненным кислородом, в состоянии седации.

Послеоперационная анальгезия достигалась дробным введением 0,5-0,375 % раствора наропина, на фоне постоянной инфузии – 0,2 % раствора того же анестетика по катетеру, установленному фасциальном влагалище сосудисто-нервного пучка.

Мониторинг включал в себя регистрацию АД, ЧСС, ЭКГ, SaO_2. По оценочным шкалам изучали качество и продолжительность послеоперационной аналгезии, оценку моторного блока, степень седации. Состояние периферического кровотока оценивалось с помощью методов лазерной допплеровской флоуметрии и компьютерной термографии. Контроль за положением катетера и распространением анестетика осуществлялся с помощью методов ультразвуковой диагностики.

Результаты и их обсуждение. На фоне эпиневрального введения местных анестетиков в подмышечной ямке, осуществляется развитие периферического сенсомоторного и

вегетативного блока, что дает возможность достигать оптимальных условий для проведения оперативного вмешательства в условиях полной анестезии и мышечной релаксации оперируемого сегмента, без вмешательства в жизненно-важные системы организма больного. Пролонгированный аксилярный блок обеспечивает повышение качества жизни, безболезненные перевязки, раннюю активизацию и реабилитацию пациентов и имеет наименьшее число противопоказаний к применению и осложнений.

ОПЫТ ПРИМЕНЕНИЯ СОВРЕМЕННЫХ ТЕХНОЛОГИЙ В РЕАБИЛИТАЦИИ ДЕТЕЙ С ПАТОЛОГИЧЕСКИМ ПАТТЕРНОМ ХОДЬБЫ

Авдонина В.Ю., Казацкер А.Л., Денисова Е.В., Тогидный А.А.

OUR EXPERIENCE IN USING CURRENT TECHNOLOGIES FOR REHABILITATION OF CHILDREN WITH GAIT PATTERN PATHOLOGY

Avdonina V.Ju., Kazatsker A.L., Denisova E.V., Togidny A.A.

Бюджетное учреждение Воронежской области Областной центр реабилитации детей и подростков «Парус надежды», г. Воронеж, Россия

В последние годы в Российской Федерации отмечается неуклонный рост числа инвалидов. Среди причин детской инвалидности первое место занимают болезни нервной системы и органов чувств, в эту же группу входит детский церебральный паралич (ДЦП). При всем многообразии проявлений ДЦП, основными клиническими признаками являются двигательные расстройства – нарушение поддержания позы и произвольной моторики.

Принципиально новым направлением в реабилитации больных ДЦП является применение функциональной программируемой электростимуляции мышц (ФПЭМ) для искусственной коррекции движений на комплексе «МБН-Стимул» производства научно-медицинской фирмы МБН (г. Москва), сочетающего свойства лечебной физкультуры и физиотерапии и способствующего выработке нового правильного двигательного навыка.

Цель исследования – изучение эффективности метода ФПЭМ в реабилитации детей с ДЦП.

Объект и методы исследования. Применение метода ФПЭМ начато в центре «Парус надежды» с января 2012 года. Критерии включения больных к применению метода были: возраст старше 5 лет, наличие патологического паттерна движения, наличие реабилитационного потенциала (РП) (психически сохранные пациенты, не подвергавшиеся оперативному лечению с целью коррекции моторного дефекта, самостоятельно бипедально передвигающиеся с приспособлениями или без таковых по дому и улице). Реабилитация проводилась курсом от 12 до 20 процедур. Длительность процедуры составляла 15-30 минут. Повторные курсы проводились через 4-6 месяцев. Во время первого курса проводились электростимуляция (ЭС) групп мышц-разгибателей тазобедренного сустава (большая и/или средняя ягодичная); ЭС переднеберцовой мышцы. На повторных курсах добавлялась, в зависимости от клиники, ЭС мышц разгибателей или коррекция сгибательных движений других суставов нижней конечности. За процедуру стимулировались две группы симметричных мышц, в определенную фазу шага, в соответствии с физиологической программой действия мышцы. Использовались варианты движения: на тредмиле – у среднетяжелых больных; по комнате по специальной скользящей подвеске – у пациентов с легкой степенью тяжести

Результаты исследования. За данный период пролечено 20 детей (мальчики – 12, девочки – 8), в возрасте от 5 до 18 лет, средний возраст – 11 лет. Из них больные со спастической диплегией (G80.1) и гемипаретической формой (G80.2) составили, соответст-

венно, по 35 % случаев, с дискинетическим церебральным параличом (гиперкинетическая форма) (G80.3) – 5 % и 25 % случаев – больные с парезами, обусловленные другими причинами. По 2 курса лечения получили 25 % больных. Статистический анализ изменения показателей движений при патологической ходьбе пациентов показал следующие результаты: значительное улучшение и улучшение отмечено соответственно у – 85 % пролеченных больных (4 и 13); незначительное улучшение – у 15 % (3). Структура «улучшения»: незначительное – проявлялось улучшением функционального состояния нейромышечного аппарата, в клиническом плане: повышением устойчивости и большей выносливости при ходьбе; улучшение сопровождалось нормализацией биомеханической структуры ходьбы – уменьшение времени цикла шага на 8,7 % (по результатам анализа данных показателей в ходе процедуры); значительное проявлялось уменьшением периода опоры за счет двухопорного периода на 12,5 %, сокращением периода одиночной опоры и увеличение периода переноса на 9,6 % (функционально подстраиваемый характер). Незначительное улучшение отмечено у больных: со спастико-гиперкинетической формой и при сниженном уровне мотивации, обусловленной тяжестью психоневрологического дефекта.

Обсуждение полученных результатов. Таким образом, первые результаты применения ФПЭМ показали высокую его эффективность у больных со спастическими формами церебрального паралича. Для закрепления и улучшения положительных результатов реабилитации методом ФПЭМ с целью предотвращения формирования патологических установок и деформаций, целесообразно проведение повторных курсов.

ХИРУРГИЧЕСКОЕ ЛЕЧЕНИЕ ПАТОЛОГИЧЕСКОГО ДИСТЕНЗИОННОГО ВЫВИХА БЕДРА У ДЕТЕЙ

Андреев П.С., Скворцов А.П.

SURGICAL MANAGEMENT OF PATHOLOGICAL DISTENSION HIP DISLOCATION IN CHILDREN

Andreev P.S., Skvortsov A.P.

Республиканская клиническая больница Министерства здравоохранения Республики Татарстан, г. Казань

Среди всех форм постостеомиелитических поражений проксимального отдела бедра у детей дистензионный вывих наиболее благоприятен в плане дальнейшего прогноза. Формы дистензионных «состоявшихся» вывихов бедра у детей и методы хирургического лечения данной группы больных аналогичны больным с врожденным вывихом бедра и должны быть направлены на восстановление нормальных биомеханических взаимоотношений проксимального отдела бедра и тазового компонента при этом необходимо учитывать вероятность с учетом возможности «вспышки» дремлющей инфекции.

Among all forms of post-osteomyelitic lesions of the proximal femur in children, distentsion dislocation is the most favorable in terms of further prognosis. The forms of distension hip dislocations in children and methods of surgical treatment in this group of patients are similar to the management of congenital dislocation of the hip and must be directed to restoration of the normal biomechanical relationships of the proximal femur and pelvic component. It is necessary to take into account the probability of dormant infection ‘wake-up”.

Цель исследования – определение показаний к хирургическому лечению патологического дистензионного вывиха бедра (ДВБ) в зависимости от выявленных типов и форм.

Материалы и методы. В отделении детской ортопедии Травмцентра РКБ МЗ РТ с последствиями острого гематогенного остеомиелита (ОГО) области тазобедренного сустава наблюдалось 140 пациентов (143 сустава). В основном наблюдались больные с различными формами деструкций проксимального отдела бедренной кости (ПОБК). Только у 4 больных (5 суставов) возник ДВБ(3,49±0,01 %), в основе механизма возникновения, которого лежит скопление экссудата в полости сустава, ведущего к растяжению капсулы и повышению внутрисуставного давления. При этом наступает внутрисуставной сдвиг головки бедра кнаружи и кверху. Несвоевременная декомпрессия и санация первичного гнойного очага, и эвакуация экссудата ведут к выталкиванию головки бедра из вертлужной впадины (гидравлическому выбросу), рефлекторному сокращению окружающих сус-

тав мышц и формированию порочного положения конечности. Однако, если своевременное хирургическое лечение, направленное на санацию гнойного очага, сопровождалось ортопедическими мероприятиями, направленными на профилактику сгибательно-приводящих контрактур сустава с центрацией элементов проксимального отдела бедренной кости в вертлужной впадине, возможно развитие так называемого «самовправившегося» дистензионного вывиха. У наблюдаемых больных «самовправившийся» ДВБ встречался двух типов. Первому типу соответствовала рентгенологическая картина врожденного вывиха бедра, и эти больные подвергались только консервативному лечению (в группу наблюдаемых больные не вошли, так как не требовалось оперативного лечения). Второй тип «самовправившегося» ДВБ наблюдался в виде остаточных подвывихов бедра, и характеризовались наличием значительного интерпоната в суставе в виде обширных рубцовых разрастаний.

Степень изменения в суставе напрямую зависел от адекватности хирургического лечения, своевременности диагностики, оказываемого ортопедического пособия при купировании гнойного процесса. В случае их отсутствия формировался ДВБ, получивший в литературе название «состоявшегося дистензионного вывиха».

Результаты и их обсуждение. Отсутствие деструктивных изменений ПОБК относит дистензионный вывих бедра, вследствие перенесенного ОГО в области тазобедренного сустава, к наиболее благоприятной форме ортопедического осложнения в свете последующего оперативного лечения. Хирургическое лечение ДВБ по своей сути аналогично лечению врожденного вывиха бедра у детей и имеет практически те же формы (подвывих, маргинальный, надацетабулярный, подвздошный).

В результате лечения 4 больных (5 суставов) в возрасте от 3 до 5 лет во всех случаях получены положительные результаты лечения. Следует отметить, что эффективность лечения ДВБ значительно выше, чем патологического деструктивного вывиха бедра при различной степени деструкции.

Выводы:

– больные с ДВБ составили 3,49 % от числа всех больных с различными видами ортопедических осложнений в области тазобедренного сустава;

– среди «самовправившихся» ДВБ встречаются дистензионные вывихи с выраженным рубцовым интерпонатом в суставе, требующие оперативного лечения. Больные, получавшие адекватное и своевременное хирургическое лечение острого гнойного процесса, наряду с ортопедической профилактикой возможных осложнений, имеют возможность избежать оперативного вмешательства;

– среди всех форм поражений ПОБК у детей данный вид осложнения наиболее благоприятен в плане дальнейшего прогноза;

– формы дистензионных «состоявшихся» вывихов бедра у детей и методы хирургического лечения данной группы больных аналогичны больным с врожденным вывихом бедра и должны быть направлены на восстановление нормальных биомеханических взаимоотношений проксимального отдела бедра и тазового компонента;

– при лечении данного контингента пациентов, в отличие от больных с ВВБ, необходимо учитывать возможность «вспышки» дремлющей инфекции.

ХИРУРГИЧЕСКОЕ ЛЕЧЕНИЕ ОСТЕОХОНДРОПАТИИ ГОЛОВКИ БЕДРЕННОЙ КОСТИ

Андреев П.С., Скворцов А.П., Хасанов Р.Ф., Яшина И.В., Ахтямов И.Ф.

SURGICAL TREATMENT OF THE OSTEOCHONDROPATHY OF THE FEMORAL HEAD (LEGG-CALVE-PERTHES DISEASE)

Andreev P.S., Skvortsov, A.P., Khasanov R.F., Yashina I.V., Akhtyamov I.F.

Государственное автономное учреждение здравоохранения, научно-практический центр травматологии «Республиканской клинической больницы» Министерства здравоохранения Республики Татарстан, г. Казань, РФ

Авторами представлены результаты хирургического лечения детей и подростков с болезнью Легг-Кальве-Пертеса. Предложен алгоритм выбора метода оперативного лечения с учетом возраста, стадии и тяжести степени дегенеративно-дистрофического процесса.

The authors present the results of surgical treatment of children and adolescents with Legg-Calve-Perthes disease. They offer the algorithm for selecting the method of surgical treatment taking into account the age of the patient, stage and severity of the degree of the degenerative and dystrophic process.

Актуальность. Среди заболеваний тазобедренного сустава в детском возрасте болезнь Пертеса отмечена в 25-30 % (Низковская М.М., Грацианский В.П., 1940; Абальмасова Е.А., 1983; Овчинников Г.И., 1991;). Высокий уровень распространенности заболевания тазобедренного сустава у детей и определяет медицинскую и социальную значимость проблемы. Прогноз при лечении болезни Пертеса при тяжелом поражении эпифиза до 89,5 % случаев заканчивается остаточной деформации и дисконгруэнтности головки бедренной кости и вертлужной впадины и развитием коксартроза (Лимин А.Л., 1974). Хирургический метод лечения остеохондропатии головки бедра у детей имеет решающее значение.

Целью нашего исследования является улучшение результатов медицинской реабилитации детей и подростков с болезнью Легга-Кальве-Пертеса с применением современных реконструктивно-восстановительных вмешательств на основе концепции трехплоскостной коррекции пространственной патологической ориентации проксимального отдела бедренной кости с учетом стадии заболевания локализации дегенеративно-дистрофического процесса и тяжести поражения.

Материалы и методы исследования. Нами был проведен анализ лечения 57 пациентов с болезнью Пертеса, в возрасте от 0 до 17 лет среди которых было 19 девочек и 38 мальчиков. С I ст. было 3 больных (5,2 %), со II ст. 8 больных (14 %), с III ст. 42 больных (73,6 %) и с IV ст. 4 больных (7,2 %). При обследовании больных использованы клинические, лучевые методы исследования (рентгенологический, магнитно-резонансный и компьютерная рентгеновская томография).

Результаты. Вид оперативного вмешательства определялся стадией и степенью деструкции при дегенеративно-дистрофическом поражении проксимального метаэпифиза бедра, возраста больного. Диапазон видов оперативных вмешательств включал малоинвазивные оперативные вмешательств в виде остеоперфорации бедра и надацетабулной области до торсионно-флексионных корригирующих остеотомий бедра (патент на изобретение №2440050 «Способ лечения болезни Пертеса») и надацетабулярных ротационных остеотомий таза.

У 4 (7,2 %) больных произведена остеоперфорация шейки бедра и надацетабулярной области, у 17 (29,7 %) больных – ДВО бедра с накостным остеосинтезом, у 22 (38,4 %) больных – ДВО бедра с наложение АВФ, у 8 (14 %) больных – торсионно-флексионная остеотомия бедра, у 2 (3,5 %) больных – ротационная остеотомия таза и у 4 (7,2 %) больных – биостимуляция головки бедра аллотрансплантатом.

При остеоперфорации шейки бедра и надацетабулярной области хорошие результаты наблюдались у 2 больных (50 %), удовлетворительные у 2 (50 %).

При выполнении ДВО бедра с накостным остеосинтезом хорошие результаты наблюдались у 9 больных (52,9 %), удовлетворительные результаты у 7 больных (41,2 %) и неудовлетворительный результат у 1 больного (5,9 %).

При выполнении ДВО бедра с наложением АВФ хорошие результаты были достигнуты у

12 больных (54 %), удовлетворительные у 9 (42 %) и неудовлетворительные у 1 больного (4 %).

При биостимуляции головки бедра с применением аллотрансплантата хорошие результаты получены у 3 больных (75 %), удовлетворительные у 1 больного (25 %).

При ротационно-флексионных остеотомиях бедра хорошие исходы наблюдались у 5 больных (62,5 %), удовлетворительные у 2 больных (25 %) и неудовлетворительный исход наблюдался у 1 больного (12,5 %).

При выполнении ротационной остеотомии таза у всех больных получены хорошие результаты.

Выводы.

При выборе способа оперативного вмешательства должен учитываться возраст больного, стадия и степень деструкции головки бедренной кости и биомеханические взаимоотношения в тазобедренном суставе.

При деструкции головки бедра без нарушения соконгруентности головки бедра и вертлужной впадины показаны остеоперфорация, межвертельной и надацетабулярной области, ДВО бедра с накостным остеосинтезом или с разгрузкой тазобедренного сустава в АВФ.

При дисконгруентности в суставе показана ротационно-флексионная остеотомия бедренной кости, с разгрузкой тазобедренного сустава в АВФ.

Биостимуляция с костной аллопластикой показана при длительном течении стадии восстановления без нарушения биомеханических взаимоотношений в тазобедренном суставе.

Ротационная надацетабулярная остеотомия таза показана при диспластической нестабильности сустава.

ОТДАЛЕННЫЕ РЕЗУЛЬТАТЫ ЛЕЧЕНИЯ ДЕТЕЙ С АХОНДРОПЛАЗИЕЙ

Аранович А.М., Климов О.В., Дьячков К.А., Меньщикова Т.И., Щукин А.А.

TREATMENT OF ACHONDROPLASIA: LONG-TERM OUTCOMES

Aranovich A.M., Klimov O.V., Diachkov K.A., Menshchikova T.I., Shchukin A.A.

ФГБУ «РНЦ «ВТО» им. акад. Г.А. Илизарова» Минздрава России, г. Курган

Были изучены результаты лечения 700 детей с ахондроплазией, которым было произведено удлинение голени, бедра и плечевой кости.

Treatment outcomes of 700 children with achondroplasia were studied; they underwent staged lengthening of tibias, femurs and humerus.

Ахондроплазия – системное заболевание скелета, характеризующееся низкорослостью, диспропорциональностью туловища и конечностей, различными видами деформаций костей суставов. Проблема увеличения роста у больных ахондроплазией с одновременным устранением деформаций конечностей является одной из сложных и важных в ортопедии, так как отставание в росте к его окончанию достигает 30-40 см.

Предложенный Г.А. Илизаровым метод чрескостного компрессионно-дистракционного остеосинтеза впервые в истории ортопедии позволил комплексно решать проблему удлинения конечностей и устранение сопутствующих деформаций.

Разработанные методики дистракционного остеосинтеза являются общепризнанными и используются в комплексном лечении больных ахондроплазией. За период с 1983 по 2009 год пролечено более 700 детей, которым произведено удлинение голеней, бедер, плеч с целью увеличения роста, исправления деформаций и уменьшение диспропорции между длиной туловища и конечностями.

Опираясь на опыт лечения больных ахондроплазией, мы пришли к выводу, что оперативное лечение лучше начинать с 6-7 лет с этапа моно- или билокального дистракционного остеосинтеза голеней на величину удлинения до 7-8 см.

В последующем применяется двухэтапное перекрестное удлинение бедер и голеней до 10-12 см, что позволяет за три этапа лечения достичь анатомически и эстетически более зна-

чимых результатов и добиться пропорций тела, близких к нормальным.

В настоящее время, на основании многолетнего опыта лечения больных ахондроплазией мы пришли к выводу, что удлинение конечностей у пациентов данной категории целесообразнее производить методом билокального дистракционного остеосинтеза. Это позволяет в 1,5-2 раза увеличить скорость удлинения по сравнению с монолокальным его вариантом и резко сократить сроки минерализации костного регенерата, одновременно с удлинением ликвидировать все имеющиеся деформации кости.

Билокальный дистракционный остеосинтез обеспечивает комплекс условий, необходимых для успешного решения поставленных задач и отличается низким количеством осложнений.

При удлинении голени детям с ахондроплазией в возрасте 6-8 лет нами предложена и применяется методика удлинения большеберцовой кости билокально, а малоберцовой кости – монолокально (патент на изобретение 2002111547 (13)).

Увеличение роста больных за счет нижних конечностей ещё в большей степени усугубляет диспропорциональность между длиной туловища и верхней конечностью. На четвертом, заключительном этапе лечения производят удлинение плечевого сегмента до анатомически и биомеханически обоснованных величин. В Центре принято удлинять оба плеча одновременно. Величина анатомического удлинения плеча составила в среднем 10 см.

Ультразвуковые исследования (УЗИ) выполнены на аппарате VOLUSON-730 PRO (Австрия) с использованием линейного датчика на 7,5 Мгц. Первой реакцией мягких тканей на удлинение является отек подкожно-жировой клетчатки, мышц, связанный с альтерацией костной и мягких тканей. Сонографически это проявлялось снижением ПЭХ и увеличением толщины комплекса «подкожно-жировая клетчатка – мышцы». В дальнейшем ускоренный рост сегментов нижних конечностей приводил к постепенной дезорганизации пучков мышечных волокон: истончению мышечных слоев, неровности их контуров, нарушению дифференцировки и исчерченности мышц, что в целом являлось сонографическим эквивалентом мышечной атрофии. Проведенные исследования показали, что при удлинении сегментов нижних конечностей наибольшим структурным изменением подвергалась передняя группа мышц голени, что связано с ее анатомическими особенностями. Критической величиной удлинения голени в данной возрастной группе являлась величина 9,5±0,50 см, которая характеризовалась нарушением характерной мышечной исчерченности, истончением мышечных перегородок, увеличением количества соединительной ткани и, соответственно, показателя эхоплотности мышц m. tibialis anterior и m. exterior digitorum longus по сравнению с исходным уровнем на 55 % и 65 %. M. tibialis anterior, m. extensor digitorum longus визуализировались в виде сплошной гомогенной полосы, что соответствовало эффекту «матового стекла».

По данным КТ в большинстве наблюдений в отдаленном периоде отмечена завершенная рентгенморфологическая перестройка костной ткани, что говорило о функциональной полноценности новообразованной кости Достоверно значимое снижение плотности зоны дистракционного регенерата у больных ахондроплазией было связано с активным формированием костно-мозгового канала и функциональной перестройки кости. Увеличение плотности кортикальной пластинки происходило достаточно равномерно для различных групп больных. По данным МРТ в отдаленном периоде структура перестройка регенерата аналогична прилежащим участкам материнской кости.

Изучение отдаленных результатов лечения при очном консультировании и путем анкетного опроса больных, закончивших лечение, показало, что в 98 % случаев итоги лечения расценены как хорошие и отличные. Практически все больные остались довольны результатами лечения, отмечая возросшие функциональные возможности в социальном и бытовом плане.

ПРОВОЦИРУЮЩИЕ ФАКТОРЫ РАЗВИТИЯ МЕЖПОЗВОНКОВОГО ОСТЕОХОНДРОЗА У ДЕТЕЙ И ПОДРОСТКОВ

Арустамян Э.Э., Тарасов А.Н., Левченко В.А.

FACTORS THAT PROVOKE INTERVERTEBRAL OSTEOCHONDROSIS IN CHILDREN AND ADOLESCENTS

Arustamyan E.E., Tarasov A.N., Levchenko V.A.

ГБОУ ВПО «Астраханская государственная медицинская академия» Минздрава РФ, г. Астрахань, Россия

Дегенеративно-дистрофические заболевания позвоночника у детей и подростков относятся к одному из наименее изученных и спорных разделов ортопедии. Работа основана на клиническом исследовании и опросе 126 детей в возрасте от 6 до 18 лет с консультативного приема ортопеда в ГБУЗ ДГП № 5 г. Астрахани. Полученные данные свидетельствуют, что остеохондроз позвоночника часто встречаемая патология в подростковом возрасте (41,3 %); отмечается прямая зависимость между наличием предрасполагающих факторов и развитием остеохондроза позвоночника; устранение провоцирующих факторов способствует уменьшению клинических проявлений данной патологии.

Degenerative and dystrophic diseases of the spine in children and teenagers fall into to one of the least studied and disputable sections of an orthopedics. Work is based on clinical research and poll of 126 children aged from 6 till 18 years from the referral clinic of GBUZ DGP No. 5 in Astrakhan. The obtained data testify that spine osteochondrosis is a frequent pathology in the teenage age (41.3 %); direct dependence between existence of contributing factors and development of osteochondrosis of the spine is noted; elimination of provocative factors promotes decrease of clinical manifestations of this pathology.

Дегенеративно-дистрофические заболевания позвоночника у детей и подростков относятся к одному из наименее изученных и спорных разделов ортопедии. В настоящее время прослеживается тенденция к росту распространенности данных заболеваний в детском возрасте, что приводит к постепенному повышению их удельного веса в общей структуре ортопедической патологии. За последние годы значительное распространение среди детей и подростков получил межпозвонковый остеохондроз, считающийся патологией зрелого и пожилого возраста.

Цель работы – выявление факторов риска развития, распространенности остеохондроза у подростков, а так же определение группы риска подростков по данному заболеванию.

Работа основана на анализе осмотра, данных инструментальных методов исследования и опроса 126 детей в возрасте от 6 до 18 лет с консультативного приема ортопеда в ГБУЗ ДГП № 5.

Для выполнения поставленной цели проведено стандартное клиническое исследование ребенка, во время которого определялись жалобы и имеющиеся изменения, рентгенологическое исследование. По показаниям назначалась магнитно-резонансная томография скомпрометированного отдела позвоночника. Также пациенту предлагалось заполнить разработанную нами анкету для выявления факторов риска развития межпозвонкового остеохондроза у данных лиц.

При сопоставлении и анализе анкетных данных и клинического обследования получены следующие результаты: 52 человека были с диагнозом межпозвонковый остеохондроз. Предрасполагающие факторы были представлены у них в полном объеме.

У 38 человек имелись различные виды нарушений осанки без четких признаков остеохондроза. Из 19 факторов, которые мы учитывали в анкете у данных детей выявлено до 2/3 из них.

В 18 случаях патологии со стороны позвоночника не было, а из предрасполагающих факторов было выявлено минимальное количество, или они вообще отсутствовали.

Группу риска составило 18 подростков, у которых имелась генетическая отягощенность по данному заболеванию, или выявлялся дизрафический статус.

По итогам проведенной работы были сделаны следующие **выводы**:

– остеохондроз позвоночника часто встречаемая патология в подростковом возрасте (41,3 %);

– имеется прямая зависимость между наличием предрасполагающих факторов и развитием остеохондроза позвоночника;

– устранение провоцирующих факторов способствует уменьшению клинических проявлений данной патологии.

НОВЫЕ ТЕХНОЛОГИИ В ЛЕЧЕНИИ И РЕАБИЛИТАЦИИ ДЕТЕЙ С КОМПРЕССИОННЫМИ ПЕРЕЛОМАМИ ПОЗВОНОЧНИКА

Астахова Н.А., Боляев Ю.В.

NOVEL TECHNOLOGIES IN TREATMENT AND REHABILITATION OF CHILDREN WITH COMPRESSION FRACTURES OF THE SPINE

Astahova N.A., Bolyaev Ju.V.

ГБОУ ВПО Дальневосточный государственный медицинский университет, г. Хабаровск, Россия

Авторами представлен в сравнительном аспекте опыт лечения детей с компрессионными переломами позвоночника с использованием традиционной методики и с применением новых технологий. Анализ результатов лечения проводился через 12 месяцев после выписки из специализированного отделения.

The authors presented in the comparative aspect their experience in the treatment of children with compression fractures of the spine, using traditional methods and using new technologies. Treatment results analysis was conducted 12 months after discharge from a specialized department

Цель исследования – повышение эффективности консервативного лечения компрессионных переломов позвоночника у детей

Материалы и методы. В основу настоящей работы положен анализ обследования и лечения 180 детей в возрасте от 1 до 18 лет (10,6±0,5 лет) с неосложненными компрессионными переломами тел позвонков грудопоясничного отдела позвоночника I-II степени за период с 2004 по 2009 годы. Все больные получили консервативное лечение и наблюдались в условиях Детской краевой клинической больницы г. Хабаровска, являющейся клинической базой Дальневосточного государственного медицинского университета.

Для решения поставленных задач из общей совокупности мы отобрали 80 больных в возрасте от 1 до 18 лет (10,6±0,5 лет) с неосложненными компрессионными переломами тел позвонков грудопоясничного отдела позвоночника I-II степени. Первую группу составили 40 пациентов, получивших лечение по традиционной методике, вторую группу – пациенты, лечившиеся с применением новых технологий. Новые технологии включали использование реклинирующих устройств авторской конструкции, которые применялись с момента госпитализации в специализированное отделение и в течение 6 месяцев после выписки на амбулаторное лечение.

Результаты и их обсуждения. Средняя продолжительность госпитализации больных в первой группе составила 25,7±0,88 дней, во второй существенно меньше – 22,97±0,82дня ($p = 0,95$). Результаты лечения оценивались по клиническим и рентгенологическим критериям при контрольном осмотре через 12 месяцев после выписки из специализированного отделения. Восстановление средней поперечной площади поврежденного позвонка в первой группе 1094,6±39,99(мм²), во второй группе=1382,1±23,8(мм²)($t=7,58$; $p<0,005$). Среднее количество посещений врача-ортопеда в течение первого года в первой группе составило 13,05±0,52 раза, во второй - 7,4±0,15 раза ($p<0,05$).

В первой группе хорошие результат лечения наблюдались у 20 (50 %) пациентов, отличный – у 13 (32,4 %), удовлетворительный – у 7 (17,5 %). Во второй группе отличный результат отмечен в большинстве случаев – 35 (87,5 %), хороший – 5 (12,5 %), удовлетворительных результатов не было.

Выводы. Таким образом, разработанная авторами новая технология в лечении и реабилитации детей с компрессионными переломами позвоночника, позволяет улучшить результаты лечения детей с данным видом повреждений, сократить сроки их пребывания в условиях специализированного отделения, уменьшить количество повторных посещений врача-ортопеда на амбулаторном этапе лечения.

ДЕФОРМАЦИИ ПОЗВОНОЧНИКА И ГРУДНОЙ КЛЕТКИ У ДЕТЕЙ ПРИ НЕЙРОФИБРОМАТОЗЕ I ТИПА

Афанасьев А.П., Комолкин И. А.

SPINE AND CHEST DEFORMITIES IN CHILDREN WITH TYPE I NEUROFIBROMATOSIS

Afanasiev A.P., Komolkin I. A.

ГБОУ ВПО Санкт-Петербургский Государственный Педиатрический Университет Минздрава России, Санкт-Петербург, Россия

Обследовано 5 детей с деформацией позвоночника и грудной клетки при нейрофиброматозе 1 типа (НФ-1). Проведено хирургическое лечение двум пациентам. Воронкообразная деформация грудной клетки имеет свои особенности, характерные для НФ-1. Сочетание деформации грудной клетки и позвоночника усложняет хирургическое лечение и дальнейший прогноз у пациентов с данной патологией.

Five children with spinal deformity and chest with associated Type I neurofibromatosis were examined, and two patients underwent surgical treatment. Funnel chest has the features characteristic of neurofibromatosis. Combination of thorax and spine deformations complicates the surgery and further prognosis in patients with this disease.

Введение. Нейрофиброматоз 1 типа (НФ-1) – наследственное, системное заболевание, встречаемое у 1 на 3000 новорожденных. Ортопедические осложнения при НФ-1 довольно часты: кифосколиоз, деформации и псевдоартрозы длинных трубчатых костей.

Цель исследования – изучение особенностей деформации грудной клетки и позвоночника у детей с НФ-1.

Материал и методы. Под наблюдением находилось 5 пациентов с НФ-1 с тяжелой воронкообразной деформации грудной клетки (ВДГК) и деформацией позвоночника в возрасте от 7 до 12 лет. Преимущественно преобладали мальчики – 4. У всех детей имелись главные критерии диагностики НФ-1 по ВОЗ (пятна светло-коричневые (100 %), нейрофибромы кожные и подкожные (100 %), дистрофические изменения костной ткани позвоночника и грудной клетки (100 %), первая степень родства (60 %), а также интергинозные пятна, узелки Лиша и другие).

Результаты и их обсуждение. Деформация грудной клетки выявлена с рождения, деформация позвоночника проявлялась на 1-3 году жизни.

Воронкообразная деформация грудной клетки стремительно прогрессировала, достигая к 3-5 годам III степени. Деформация позвоночника также быстро прогрессировала, но несколько меньшими темпами. Проводимое консервативное лечение у больных оказалось неэффективным.

По локализации деформации позвоночника чаще всего страдал грудной отдел (100 %). Направленность дуги искривления: левосторонняя – 3, правосторонняя – 1, комбинированная – 1.

Величина сколиотической деформации составила от 31º до 125º, двух пациентов имелась деформация IV степени (84 и 125º), у трех пациентов сколиоз III степени (31, 45º и 53º).

Тяжесть воронкообразной деформации грудной клетки определялась индексом Гижитской и находилась в пределах 0,4-0,6, что соответствовало III степени.

На основании анализа результатов клинико-лучевого исследования позвоночника у всех больных имелся дистрофический вариант НФ-1, с типичными для этого варианта характеристиками (олигосегментарная дуга искривления, с альтернирующей ротацией, клиновидностью, остеопорозом позвонков, скаллопинг, неравномерность позвоночного канала, расширение межпозвонковых отверстий, дистрофия дужек, реберных концов и др.).

ВДГК характеризовалась тяжелой деформацией на всем протяжении грудины по типу расщелины, асимметричностью формы, ротацией грудины, выраженной деформацией хрящевой части ребер, лучевыми признаками дистрофии костной ткани грудины.

Хирургическое лечение проведено 2 пациентам. В одном случае первым этапом проведена коррекция грудины по Sulamaa-Paltia в возрасте 5 лет. Вторым этапом через лет коррек-

ция позвоночника с дискэктомией и фиксацией позвоночника по методу Harrington-Luque. Получено позднее осложнение в виде нагноения через 9 месяцев, что потребовало удаление металлоконструкции и в последующем обусловило потерю полученной коррекции. Второй пациент оперирован в возрасте 8 лет по поводу деформации позвоночника многоопорным дорсальным эндокорректором. Через 1 год ему проведена коррекция деформации грудной клетки по Nuss с хорошим косметическим результатом.

Выводы. Воронкообразная деформация грудной клетки у детей с НФ-1 имеет свои особенности, характерные для этого заболевания дистрофические изменения. Сочетание деформации позвоночника и воронкообразной деформации грудной клетки утяжеляет состояние пациента, его лечение и дальнейший прогноз.

ОРГАНИЗАЦИОННЫЕ АСПЕКТЫ ОКАЗАНИЯ ВЫСОКОТЕХНОЛОГИЧНОЙ МЕДИЦИНСКОЙ ПОМОЩИ В КЛИНИКЕ ФГБУ «НИДОИ ИМ. Г.И. ТУРНЕРА» МИНЗДРАВА РОССИИ

Баиндурашвили А.Г., Калева Т.А.

ORGANIZATIONAL ASPECTS OF RENDERING HIGH TECHNOLOGY MEDICAL CARE IN THE TURNER HOSPITAL OF ST.PETERSBURG

Baindurashvili A.G., Kaleva T.A.

ФГБУ «НИДОИ им. Г.И. Турнера» Минздрава России, г. Санкт-Петербург

Приоритетным направлением деятельности ФГБУ «НИДОИ им. Г.И. Турнера» Минздрава России является совершенствование организации плановой высокотехнологичной медицинской помощи детскому населению России. Оказание специализированной, в том числе высокотехнологичной медицинской помощи детскому населению распространяется на 87 субъектов Российской Федерации: 2010 год – 78,0 %, 2011 год – 79,0 %, 2012 год – 78,0 % и в среднем по годам до 30 % составляют жители села.

К сожалению, потребность в оказании высокотехнологичной медицинской помощи в области детской травматологии и ортопедии неуклонно возрастает. В связи с этим отмечается прогрессивное увеличение ассигнований федерального бюджета для оказания высокотехнологичной медицинской помощи, что обязывает к новым формам организации, эффективному использованию материально-технических ресурсов, рациональному использованию профильного коечного фонда, оптимизации процесса госпитализации и увеличения доступности и качества оказания ВМП.

Развитие преемственности в работе с амбулаторной сетью на до- и после госпитальных этапах, регулирование потоков больных, нуждающихся в плановом хирургическом лечении.

В рамках отдела госпитализации клиники института, созданного в январе 2008 г. началась работа по созданию информационной базы данных пациентов клиники Института, работающей в системе единой сети. Для эффективной реализации задач, стоящих перед клиникой института в оказании медицинской помощи был создан программный продукт – медицинская информационная система, отвечающая особенностям института. К настоящему времени база данных составляет 63 420 (данные на 28.02.2013 г.) человек, которая включает в себя пациентов уже пролеченных, находящихся под наблюдением специалистов клиники, консультированных и ожидающих госпитализации, а также находящихся на лечении. Результатом явилась система, обеспечивающая высокий уровень качества оказания и увеличение доступности ВМП детскому населению России и как следствие увеличение объемов ВМП. За последние три года отмечается динамическое увеличение плановых объемов оказания ВМП. По годам: 2010 г. – 3218, 2011 г. – 3691, 2012 г. – 3766.

Высокотехнологичная медицинская помощь в структуре оказания медицинской помощи в клинике института составляет 63 % в 2010 году, 60 % – в 2011 году и 60 % – в 2012 году.

В структуре профилей ВМП хирургическое лечение составляет в 2010 году – 92 %, в 2011 году – 92 %, в 2012 году – 89 %.

От общего числа проведенных в клинике операций высокотехнологичная помощь составила в 2010 году 81 %, в 2011 году – 82 %, в 2012 году – 77 %.

Хирургическое лечение в 2010 году получили – 74 % от общего числа детей, получивших лечение в клинике института, в 2011 году – 73 %, в 2012 году – 72,8 %.

В структуре хирургических профилей – профиль: травматология и ортопедия составляет 76 % на протяжении последних трех лет. Из них 80,7 % это высокой степени сложности реконструктивно-пластические операции. В последние годы развитие новых направлений в деятельности института позволило оказывать медицинскую помощь по профилям: челюстно-лицевая хирургия, педиатрия, в дополнение к нейрохирургии и комбустиологии. Внедрение новых технологий позволило увеличить оказание медицинской помощи детям с диагнозом: идиопатический сколиоз III – IV степени с 15 случаев в 2010году до 180 в 2012 году, эндопротезирование получили с 2010 года 80 детей. Интеграция медицинской помощи – взаимодействие первичного амбулаторного звена в субъекте РФ, многопрофильного областного или краевого стационара с федеральным медицинским учреждением создает возможности управления качеством оказания высокотехнологичной медицинской помощи. Благодаря совместной работе с органами управления здравоохранением субъектов РФ организовано своевременное выявление детей, нуждающихся в оказании специализированной, в том числе высокотехнологичной медицинской помощи в условиях института. За период 2010-2012 год комплексные осмотры детей с различной ортопедической патологией проводились в КЧР, Орловской, Ульяновской, Тамбовской областях. Выявлено увеличение количества детей с ДЦП, врожденной патологией верхних и нижних конечностей, патологией позвоночника. Патология тазобедренного сустава в структуре диагнозов, регистрируемых в клинике на протяжении последних трех лет, занимает третье место. Благодаря совместной работе с органами управления здравоохранением субъектов РФ позволяет обеспечить своевременное направление пациентов для хирургического лечения с необходимым объемом обследований, что позволяет постепенно уменьшать показатели предоперационного койко-дня и общую длительность пребывания в клинике. В комплексе с созданной системой регулирования потоков пациентов создаются условия к повышению качества оказания ВМП.

В структуре обращения к оказанию ВМП, первичное обращение составляет по годам: 2010 г. – 77,8 %, 2011 г. – 72,6 %, 2012 г. – 62,7 %. Отмечается рост повторных обращений с 22,2 % в 2010 г. до 37,3 % в 2012 г. Это продиктовано значительным количеством пациентов с сочетанной тяжелой врожденной ортопедической патологией предусматривающей многоэтапное хирургическое лечение. В 2011 году зарегистрировано 1175 многоэтапных госпитализаций. В 2012 году – 1104. Большинство из них – двухэтапное хирургическое лечение.

Прогрессивное развитие научных направлений, интеллектуальный потенциал, технологическое оснащение клиники позволяет развивать этапную последовательность оказания специализированной, в том числе высокотехнологичной медицинской помощи включающую в себя: обследование, требующее специального оборудования, хирургическое лечение, восстановительное лечение, медицинскую и социальную реабилитацию.

ОСОБЕННОСТИ ОРТОПЕДИЧЕСКОЙ РЕАБИЛИТАЦИИ ДЕТЕЙ ПРИ ПОРАЖЕНИИ ПЕРВИЧНЫМИ ОПУХОЛЯМИ КОСТЕЙ ГОЛЕНИ

Балаев П.И., Борзунов Д.Ю.

ORTHOPAEDIC REHABILITATION OF CHILDREN WITH PRIMARY TUMOURS OF THE TIBIA

Balaev P.I., Borzunov D.Y.

ФГБУ «РНЦ «ВТО» им. акад. Г.А. Илизарова» Минздрава России, г. Курган
Областной онкологический диспансер, г. Курган

Проанализированы результаты лечения 22 больных детского возраста от 10 до 17 лет с морфологически верифицированным диагнозом первичной опухоли кости голени. Всем пациентам для замещения пострезекционных дефектов были применены варианты моно- и полилокального удлинения отломков, смежных сегментов и межкостного синостозирования, а также разработанный вариант свободной аутопластики в сочетании с чрескостным остеосинтезом по Илизарову. Оценка анатомо-функциональных исходов ортопедической реабилитации свидетельствовала о том, что технологии чрескостного остеосинтеза по Илизарову были эффективны при реабилитации пациентов с первичными опухолями костей голени.

We analyzed the results of treatment of 22 pediatric patients aged 10 to 17 years with morphologically verified diagnosis of primary tumors of the tibia. Post-resection defects in all the patients were managed with the variants of mono- and polifocal lengthening of fragments, adjacent segments or tibiofibular interosseous synostosis as well as using the developed variant of free autoplasty combined with transosseous osteosynthesis by Ilizarov. Evaluation of anatomic and functional outcomes of orthopedic rehabilitation proved that the technologies of Ilizarov transosseous osteosynthesis were effective in the rehabilitation of patients with primary tumors of the tibia.

Введение. Первичные опухоли костей встречаются редко, в большинстве случаев они возникают у лиц детского возраста и локализуются в длинных трубчатых костях. Опухолевый процесс преимущественно поражает кости нижних конечностей с излюбленной локализацией в области коленного сустава. Доброкачественная опухоль костей голени встречается в 36 % клинических ситуаций и в 40 % наблюдений опухоль имеет злокачественный характер. Для большинства больных хирургический метод лечения является основным. При хирургическом методе лечения больных с опухолями костей голени у пациентов детского возраста является высокоактуальной разработка органно-сохранных операций. Целью оперативного вмешательства у лиц детского возраста является ликвидация патологического процесса, адекватное замещение образующегося после операции дефекта кости и сохранение способности конечности к росту с восстановлением ее опорно-двигательной функции.

Цель исследования – изучить возможность применения чрескостного остеосинтеза по Илизарову, как метода ортопедической реабилитации при первичных опухолях костей голени у детей и лиц с незавершенным формированием скелета.

Материал и методы. Работа основана на результатах лечения 22 больных детского возраста от 10 до 17 лет с морфологически верифицированным диагнозом первичной опухоли кости голени. Пациентов мужского пола было 14, женского – 8. У 10 (45,5 %) больных была выявлена злокачественная опухоль, у 12 (55,5 %) доброкачественная. Опухоль локализовалась в проксимальном суставном конце большеберцовой кости у – 11, в диафизе большеберцовой – у 9 и у двух больных был поражен дистальный суставной конец большеберцовой кости. В исследовании применялись антропометрический, рентгенологический, морфологический методы.

Результаты исследования. С учетом показаний восьми (80,0 %) больным со злокачественными опухолями костей была проведена неоадьювантная химиотерапия, согласно методикам, разработанным в РОНЦ им. Н.Н.Блохина РАМН. Пострезекционные дефекты кости составили от 5 до 15 см. Для их замещения были применены варианты моно- и полилокального удлинения отломков, смежных сегментов и межкостного синостозирования, а также разработанный вариант свободной аутопластики в сочетании с чрескостным остеосинтезом по Илизарову при околосуставной локализации доброкачественной опухоли.

Анализ результатов лечения показал, что в группе больных (12) с доброкачественными опухолями рецидивов не было. Выживаемость больных (10) со злокачественными опухолями соответствовала средним статистическим данным мировой литературы, составила в течение трех лет 73,6 % и была пятилетней у 52,6 % лечившихся. Оценка анатомо-функциональных исходов ортопедической реабилитации свидетельствовала о том, что технологии чрескостного остеосинтеза по Илизарову были эффективны у 97,5 % пациентов, закончивших лечение.

Выводы.

1. Технологии чрескостного остеосинтеза по Илизарову высокоэффективны и позволяют замещать пострезекционные дефекты кости и осуществлять оптимальную реконструкцию конечности не только у взрослых, но и у детей с незавершенным формированием скелета.

2. У больных с саркомой кости с учетом показаний технология чрескостного остеосинтеза используется только после предварительного комплекса неоадьювантной химиотерапии и радикальной, абластичной резекции опухоли. Проведение ортопедического этапа замещения оперированного дефекта конечности может проводиться в сочетании с послеоперационной химиотерапией либо после ее завершения.

3. При резекции доброкачественных костных опухолей реабилитационные мероприятия по анатомо-функциональному восстановлению оперированной конечности должны выполняться одноэтапно.

ИСПРАВЛЕНИЕ РЕЦИДИВИРУЮЩЕЙ, ЗАПУЩЕННОЙ И РИГИДНОЙ ВРОЖДЕННОЙ КОСОЛАПОСТИ МЕТОДОМ ИЛИЗАРОВА

Mofakhkharul Bari

CORRECTION OF RELAPSED, NEGLECTED AND RIGID CTEV BY G. A. ILIZAROV TECHNIQUE

Mofakhkharul Bari

Department of Reconstructive Surgery, Chennai, India, Department of Orthopaedics & Reconstructive Surgery of NITOR, Dhaka, Bangladesh

Relapsed, neglected and rigid CTEV at the age of 1 and above present specific difficulties. These maybe due to neglect, improper treatment or inadequate bracing or they may follow soft tissue releases and are stiff and have severe deformities of cavus, dductus and equinovarus. From December 1992 to December 2012 we treated 186 feet in 1088 children. The ages of the patients ranged from 12months to 33 years averaging 5 years. In relatively supple feet, casting is still a choice. At the end of casting, hindfoot equinus persists. At this stage, Ilizarov apparatus was applied. The fixator duration is short and full correction of the hindfoot equinus was achieved. In older children, with very stiff feet, the Ilizarov external fixator offers significant advantages due to modularity and flexibility in application. Inadequate correction was seen in 3 feet. In 1 foot, there was flattening of the talar dome. In another patient, inadequate followup caused the incomplete correction in both his feet. Mild persistent cavus remained in the forefoot and varus in the heel. The parents were not unhappy as they got at lest 95 % improvement. The mean followup time was 36 months (12 months – 15 years). Modularity of the Ilizarov fixator permits us to confirm the Ponseti principles which allows us to have a kinesiological correction with fewer complications. It gives total control and better results.

КОМПРЕССИОННО-ДИСТРАКЦИОННЫЙ АППАРАТ ИЛИЗАРОВА ДЛЯ ДИСТРАКЦИОННОГО АНГИОГЕНЕЗА ПРИ ОБЛИТЕРИРУЮЩЕМ ТРОМБОАНГИИТЕ

Mofakhkharul Bari

ILIZAROV COMPRESSION - DISTRACTION DEVICE FOR DISTRACTION ANGIOGENESIS IN TAO (THROMBO ANGITIS OBLITERANS)

Mofakhkharul Bari

Department of Reconstructive Surgery, Chennai, India, Department of Orthopaedics & Reconstructive Surgery of NITOR, Dhaka, Bangladesh

Thrombo Angitis Obliterans or Buerger's disease is still one of the diseases that has no medical cure. In modern world in recent times, the magic wires and rings of Prof. Gabriil Abramovich Ilizarov has emerged as the only hope that could be offered to the patient affected with this dreaded disease. In a well selected case a single episode of distraction angiogenesis may offer a cure to the patient. However, this method of treatment is not quite expensive in its cost but proper placement of olive wires and proper distraction of corticotomy site requires a special training. The surgeon, too, needs to have expertise in performing the surgery. The unique nature of Ilizarov device allows a longer period of distraction.

We at Bari-Ilizarov Orthopaedic centre have come up with this Ilizarov device that can accomplish this task to the same level of perfection. In our case pre-surgery arteriogram confirmed the extensive degree of involvement: obliteration of the popliteal artery, partial repermeabilization of the anterior tibial artery, obstruction of the posterior tibial artery. A sugical procedure was performed at the anterolateral part of the tibia approximately 12cm long and 2 cm wide. The Ilizarov device consists of two rings and 6 olive wires linked to a lateral plate. The tibial section has been moved approximately 1mm per day for 3 weeks. The clinical status improved within a few weeks: cure of the trophic ulcers and no more pain. Arteriogram at the second months offers the surgery depicted and improved circulatory result. After 6 months the result is very satisfying with a walking distance of 3 kms, and absence of pain and the perfect trophic cutaneous status improved.

We hope that the meticulous intelligent follow-up and application of this novel device will bring angiogenesis within the reach of all deserving patients.

МЕТОД ИЛИЗАРОВА ПРИ РЕКОНСТРУКЦИИ ВЕРХНИХ И НИЖНИХ КОНЕЧНОСТЕЙ

Mofakhkharul Bari

ILIZAROV IN UPPER AND LOWER LIMB RECONSTRUCTION (IULLR)

Mofakhkharul Bari

Department of Reconstructive Surgery, Chennai, India, Department of Orthopaedics & Reconstructive Surgery of NITOR, Dhaka, Bangladesh

Introduction. Treatment of upper and lower limb reconstruction by Ilizarov Technique in different diseases is a good choice of treatment. Biological reconstruction is the corner stone of our belief in different diseases.

Materials & Methods. We treated different diseases of the upper limb (GCT of humeral head, FFD of elbow, non-union of humerus, big-gap non-union of radius & ulna, post-burn contracture of the wrist, cubitus varus, old dislocation of elbow, diaphyseal aclasis) and in lower limb (Legg-Calvé-Perthes disease, fibrous dysplasia, bowing of femur & tibia, GCT of lower femur & upper tibia, congenital bi-lateral genu-valgum, Wind swept deformity, hockey-stick deformity of ankle, relapsed & neglected CTEV, chronic osteomyelitis of long bones, achondroplasia, foot lengthening, Charcot's disease) from 1990 to 2011 using Ilizarov technique.

Results. The overall functional outcome of upper and lower limb reconstruction of different diseases using Ilizarov technique is safe, reliable and an effective procedure.

Discussion & Conclusion. Reconstruction of the upper and lower limbs by Ilizarov technique in different diseases is cost-effective and functionally better. Corticotomy and distraction osteogenesis helped in deformity correction, burning out the resistant infection and also contributed in attaining a good limb-length equality leading to better functional outcome in treating different groups of patients.

ЛЕЧЕНИЕ ДЕФЕКТ-ПСЕВДОАРТРОЗОВ ВЕРХНЕЙ КОНЕЧНОСТИ И ДЕФОРМАЦИЙ ЛОКТЕВОГО СУСТАВА МЕТОДОМ ИЛИЗАРОВА

Mofakhkharul Bari

MANAGEMENT OF PSEUDOARTHROSIS DEFECTS OF UPPER LIMB AND DEFORMITIES AROUND THE ELBOW BY ILIZAROV TECHNIQUE

Mofakhkharul Bari

Department of Reconstructive Surgery, Chennai, India, Department of Orthopaedics & Reconstructive Surgery of NITOR, Dhaka, Bangladesh

The management of pseudoarthrosis defects of upper limbs and deformities around the elbow is a challenging job for orthopaedic surgeons. From Jan. 1997 to Jan. 2012 (15 years), we have been managing pseudoarthrosis and defects of upper limbs with deformities around the elbow joint (Pseudoarthrosis – 87, upper limb defects – 76, deformities around the elbow – 46) in Bari-Ilizarov Orthopaedic Centre and in NITOR. Patient age ranged from 6 to 62 years. The results are excellent and fair if meticulous intelligent follow-up is maintained properly.

ОСТЕОМИЕЛИТ ГОРИТ В ПЛАМЕ РЕГЕНЕРАЦИИ

Mofakhkharul Bari

OSTEOMYELITIS BURNS IN THE FIRE OF REGENERATION

Mofakhkharul Bari

Department of Reconstructive Surgery, Chennai, India, Department of Orthopaedics & Reconstructive Surgery of NITOR, Dhaka, Bangladesh

Chronic osteomyelitis is very common in Bangladesh. We have treated 155cases during the last 15 years. Of these, 85 were severe. Severity was measured by two parameters.

Cierny-Mader classification

Local status (sequelae) such as:

The length of gap created after debridement.

Shortening due to growth arrest and gap closure.

Growth arrest.

Formation of involucrum.

Presence of deformity.

These cases were treated as follows:

1. Thorough debridement; removal of sequestrii, curreting cavity.

2. Acute docking, if acute docking is not possible, then gradual docking is done.

3. Condrodiastesis or corticotomy and application of Ilizarov frame. Gaps were closed by bone transport. Lengthening was done as required. Deformities were corrected by the Ilizarov frame.

4. Pan-diaphyseal osteomyelitis with pathological fractures were treated by only the stable fixation of Ilizarov with full weight bearing and motion.

Conclusion. Radical removal of all dead tissues, lengthening of bone and bone transport have given excellent results. Children tolerate multiple lengthening very well. Bold resection and bone transport have revolutionized the treatment of chronic osteomyelitis. Recurrence is not due to resistant organism but to inadequate debridement.

ТАКТИКА ОПЕРАТИВНОГО ЛЕЧЕНИЯ ДЕТЕЙ С ЮНОШЕСКИМ ЭПИФИЗЕОЛИЗОМ ГОЛОВКИ БЕДРЕННОЙ КОСТИ

Барсуков Д.Б., Поздникин И.Ю., Краснов А.И.

OPERATIVE ACTICS OF MANAGEMENT OF JUVENILE FEMORAL HEAD EPIPHYSIOLYSIS

Barsukov D.B., Pozdnikin I.Ju., Krasnov A.I.

ФГБУ «НИДОИ им. Г.И. Турнера» Минздрава России, г. Санкт-Петербург

На основании опыта лечения 342 пациентов были разработаны принципы диагностики и обоснована хирургическая тактика при юношеском эпифизеолизе головки бедренной кости. Хорошие и удовлетворительные результаты лечения в начальных стадиях заболевания получены в среднем в 95 % случаев.

Based on the experience of 342 treated patients the principles of diagnosis were stated and surgical approach of the slipped capital femoral epiphysis was justified. Average rate of good and satisfactory results in the initial stages of the disease was 95 %.

Цель исследования – повышение эффективности хирургического лечения детей с юношеским эпифизеолизом головки бедренной кости (ЮЭГБК).

Материал и методы. Мы располагаем опытом лечения 342 пациентов с ЮЭГБК и считаем, что всегда поражаются оба тазобедренных сустава. Согласно классификации А.Н. Кречмара (1982), больные распределялись следующим образом: I стадия – 90, II стадия – 75, III стадия – 128, IV стадия – 15 и V стадия – 34.

В I и II стадиях при отсутствии смещения или наличии смещения кзади не более 300 и кнутри не более 150 для удержания эпифиза в имеющемся положении выполнялись эпифизеодез головки бедра ауто- или аллотрансплантатами и фиксация эпифиза спицами Ноулеса.

С 2011 года эпифизеодез головки бедра и фиксация эпифиза проводятся канюлированным винтом диаметром 7 мм с использованием электронно-оптического преобразователя рентгеновского изображения.

В III стадии при наличии смещения кзади более 300 и кнутри более 150 для восстановления исходного положения эпифиза по отношению к вертлужной впадине выполнялись корригирующие остеотомии бедра с возможностью коррекции в трех плоскостях – операция А.Н. Кречмара и операция А.И. Краснова, включающие вращательный компонент коррекции, а также операция типа Imhauser.

В последние годы корригирующая остеотомия бедра выполнялась без предварительного эпифизеодеза головки бедра и фиксации эпифиза, при этом прогрессирования смещения не отмечалось ни в одном из наблюдений.

В IV стадии при наличии острого смещения эпифиза лечение было направлено на репозицию последнего и достижение синостоза метаэпифизарной ростковой зоны путем скелетного вытяжения (12-16 дней) с последующим эпифизеодезом головки бедра и фиксацией эпифиза по одной из вышеупомянутых методик. При наложении скелетного вытяжения всегда производилась лечебно-диагностическая пункция тазобедренного сустава.

В V стадии при наличии выраженной остаточной деформации бедренного компонента пораженного сустава выполнялась корригирующая остеотомия бедра, однако, в некоторых случаях наиболее тяжелых деформаций методом выбора являлось тотальное эндопротезирование тазобедренного сустава.

С 2011 года в III и V стадиях заболевания в зависимости от выраженности смещения эпифиза применяется операция Sugioka и другие разновидности передне-ротационной остеотомии бедра.

Результаты и их обсуждение. Хорошие и удовлетворительные результаты были получены: в I и II стадиях – в 95,0 % случаев, в III и V стадиях – при смещении эпифиза кзади не более 450 в 82,0 % случаев, при смещении эпифиза кзади более 450 в 23,0 % случаев и в IV стадии – в 75,0 % случаев.

Выводы. Проводимое лечение детей, страдающих легкими формами ЮЭГБК, характе-

ризуется высокой эффективностью. В связи с изменениями, вносимыми в хирургическую тактику, отмечается улучшение анатомо-функциональных результатов лечения детей с тяжелыми формами ЮЭГБК.

ИСПОЛЬЗОВАНИЕ РОБОТИЗИРОВАННОЙ ТЕХНИКИ «LOKOMAT» В РАННЕЙ ПОСЛЕОПЕРАЦИОННОЙ РЕАБИЛИТАЦИИ ДЕТЕЙ ПОСЛЕ ТОТАЛЬНОГО ЭНДОПРОТЕЗИРОВАНИЯ ТАЗОБЕДРЕННОГО СУСТАВА

Басков В.Е., Икоева Г.А., Ляпина О.В.

USE OF LOKOMAT COMPLEX IN EARLY POSTOPERATIVE REHABILITATION OF CHILDREN AFTER TOTAL HIP REPLACEMENT

Baskov V.E., Ikoeva G.A., Lyapina O.V.

ФГБУ «НИДОИ им. Г.И. Турнера» Минздрава России, г. Санкт-Петербург

Введение. Заболевания тазобедренного сустава такие как: дисплазия, болезнь Легга-Кальве-Пертеса, юношеский эпифизеолиз головки бедренной кости, последствия инфекционного коксита и травм составляют до 25 % от всех заболеваний опорно-двигательного аппарата у пациентов детского возраста. При этом не менее 50 % пациентов отделения патологии тазобедренного сустава ФГБУ «НИДОИ им. Г.И. Турнера» составляют дети с ятрогенным деформирующим коксартрозом, развившимся после неадекватного и в 70 % случаев неоднократного хирургического лечения вышеперечисленных болезней.

У таких детей, помимо выраженной дисфункции тазобедренного сустава, отмечаются значительные рубцовые изменения окружающих его мягких тканей: кожи, фасций, мышц, сухожилий и связок. В совокупности это приводит к выраженному и стойкому нарушению стереотипа правильной походки. Самые значительные отклонения от нормальной биомеханики ходьбы наблюдаются у пациентов, которым из-за полной гибели тазобедренного сустава приходится выполнять тотальное эндопротезирование.

Проблема эндопротезирования тазобедренного сустава у детей является наименее изученной в ортопедии, а послеоперационная реабилитация детей, перенесших данное вмешательство, совершенно не разработана.

В последние годы в детской практике появился ряд новых роботизированных реабилитационных комплексов («Lokomat”, «Artromot», «MOTOMED Letto”, «Gait Trainer») Современные технологии двигательной реабилитации, основанные на применении роботизированных биомеханических комплексов с обратной связью, позволяют осуществить тестирование и тренировку мышц, сформировать двигательный стереотип на основе индивидуальных двигательных комбинаций.

Цель – провести сравнительную оценку динамики восстановления функции нижней конечности и выработки стереотипа правильной походки у детей после эндопротезирования тазобедренного сустава в раннем послеоперационном периоде с применением роботизированной техники.

Материалы и методы. Проведен анализ эффективности послеоперационной реабилитации в двух группах пациентов. В каждую группу вошло по 20 детей, в возрасте от 13 до 18 лет, перенесших тотальное эндопротезирование тазобедренного сустава. У первой группы реабилитация проводилась с использованием роботизированной техники «Lokomat” с контролем осевой нагрузки, скорости и амплитуды движений в тазобедренных и коленных суставах. Во второй группе реабилитация проводилась стандартным комплексом ЛФК.

Результаты. Проведенный сравнительный анализ показал, что в группе №1 получено достоверное более раннее увеличение амплитуды движений в оперированном тазобедренном суставе, восстановление силы мышц и улучшение походки.

Выводы. Реабилитация с использованием роботизированной техники «LOKOMAT» в раннем послеоперационном периоде, у детей перенесших тотальное эндопротезирование тазобедренного сустава, существенно ускоряет восстановление функции нижней конечности и способствует выработке правильного стереотипа ходьбы.

ДИСТАНЦИОННАЯ КООРДИНАЦИЯ ЛЕЧЕБНОГО И УЧЕБНОГО ПРОЦЕССА ДЕТЕЙ

Батршин И.Т.

DISTANT COORDINATION OF TREATMENT AND SCHOOLING PROCESSES

Batrshin I.T.

МБУ «Городская детская поликлиника», г. Нижневартовск

Цифровые телекоммуникационные технологии объединяют и глобализируют информационное пространство, в том числе и в медицинской отрасли, что накладывает свои особенности на организацию медицинской помощи на современном этапе.

Цель – взаимодействие лечебных и образовательных учреждений в оказании медицинских и образовательных услуг детскому населению при помощи информатизационных технологий.

Материал и методы. Под наблюдением находились 75 детей и подростков (7-17 лет) посещающие центр реабилитации для детей с ограниченными возможностями (42 человек) и дети, находящиеся на домашнем обучении (33 человек).

Результаты. Для работы с детьми с ограниченными возможностями был предложен совместный проект Департамента образования и здравоохранения на основе инновационной программы «Дистанционная поддержка детей с ограниченными возможностями». При этом средней школе № 29 и Детской поликлинике № 5 был присвоен статус городского инновационного центра. На дистанционное обучение принимались дети с сохранным интеллектом, заключением врачебной комиссии о признании у ребенка статуса ограниченных физических.

В ходе реализации проекта каждому учащемуся было предоставлено оборудование: компьютер, веб-камера, принтер, сканер, позволяющее проводить видеосеанс с учителем, а в школе оборудован специализированный электронный класс. Видеосвязь осуществлялся при помощи общедоступной и бесплатной программы Skype через интернет.

Задачей медицинской части данного проекта состояла в проведении лечебно-реабилитационных мер в домашних условиях при помощи технологий телемедицины. Для каждого ученика была составлена индивидуальная образовательная и лечебно-реабилитационная программа. Для этого был налажен регулярный телемедицинский мониторинг за детьми, находящимися в домашних условиях обучения при помощи интернет программы Skype. Посредством телемедицины проводились восстановительно-профилактические мероприятия, ЛФК, упражнения по редрессации крупных суставов, был предложен адаптированный каждому больному индивидуальный режим труда и отдыха, проводился визуальный контроль эффективности реабилитационных мер.

В 2010 году дистанционно обучались и лечились 19 учащихся с ограниченными возможностями здоровья, в 2011 году – 25 человек. В 2012 году в данном проекте участвовали 33 человек. При этом наиболее многочисленным контингентом на дистанционном обучении и лечении в домашних условиях являются дети с диагнозом детский церебральный паралич (47,8 %) ограничивающее двигательные и координационные возможности. Следующей группой являются дети (29,5 %), находящиеся на домашнем обучении и лечении после различных видов хирургических вмешательств и травм, которые ограничивают двигательную функцию от 1 до 6 мес. Еще одна группа детей с диагнозом компрессионный перелом позвоночника

(22,6 %), которые после выписки из стационарного отделения длительное время (3-9 мес.) не могут посещать общеобразовательную школу.

Можно констатировать, что современные информатизационные технологии дают возможность совместного согласованного и координированного взаимодействия различноведомственных коллективов, создавая, виртуальные рабочие сообщества для достижения общей цели.

ИННОВАЦИОННЫЕ ТЕХНОЛОГИЙ РАЗВИТИЯ МЕДИЦИНСКОЙ ПОМОЩИ В ЗАПАДНОЙ СИБИРИ

Батршин И.Т.

INNOVATION TECHOLOGIES OF RENDERING MEDICAL AID IN WESTERN SIBERIA

Batrshin I.T.

МБУ «Детская городская поликлиника», г. Нижневартовск

Большая часть Российской Федерации расположена на территории Сибири и Дальнего Востока. Значительные расстояния, удаленность сибирских территорий, недостаточная кадровая и техническая оснащенность медицинских учреждений вызывает неравномерность развития здравоохранения.

Цель – повышение эффективности медицинской помощи в отдаленных территориях Западной Сибири при помощи информатизационных технологий.

Результат. На основе федеральных, региональных правовых и нормативных документов нами была разработана структурно-функциональная модель организации медицинской помощи детям с деформациями позвоночника в условиях дальних и труднодоступных территорий Крайнего Севера при помощи информационных технологий.

В связи с этим врачебные кабинеты были оснащены АРМ (автоматизированное рабочее место) возможностью работы сети. На следующем этапе к данной системе были подключены цифровые информационные терминалы. Они предназначены для самостоятельной записи пациента на прием к врачу, без помощи оператора и регистратора.

Следующим этапом было внедрение к общей системе программы «Интернет – регистратура Югры» – единой окружной системы интернет записи, которая позволяет любому застрахованному жителю ХМАО-Югры записаться на прием к врачу независимо от территориальной удаленности. Запись осуществляется через веб-портал www.ugrazdrav.ru.

В итоге система «Интернет – регистратура Югры» объединяет запись на прием через регистратуру, электронный терминал и интернет, что позволяет врачу видеть список всех пациентов, записанных на прием любым из способов. Таким образом, развивается виртуальная регистратура. Кроме этого такая форма работы запускает постоянный режим телемедицины в форме off line. При этом имеется возможность консультации нуждающихся больных при помощи различных режимов телеконсультаций высококвалифицированными специалистами регионального, федерального уровней.

С целью активного выявления больных и диспансеризации детского населения были организованы специальные скрининг программы: АСПОН – автоматические профилактические осмотры на базе цифровых технологий с разноплановой скринирующей диагностикой; КОМОТ – компьютерная топография.

В связи с этим поступление пациента к врачу было организовано следующим образом: через АСПОН скрининг с последующим направлением к профильным специалистам; после КОМОТ скрининг (компьютерной топографии); непосредственно через регистратуру ЛПУ при самообращении; по предварительной самозаписи через один из электронных терминалов; по предварительной самозаписи через интернет из различных населенных пунктов округа.

Таким образом, было обследовано всего 18500 детей и подростков на предмет наличия ортопедической патологии, собрана электронная база данных на каждого пациента, они разделены по нозологическим единицам. С целью определения вертебрологического статуса все дети были исследованы и обработаны на системе КОМОТ с последующей систематизацией.

Инновационная система, основанная на информатизационных технологиях, направлена на повышение доступности медицинской помощи пациентам независимо от территориальной отдаленности, места проживания и статуса населенного пункта.

ОСОБЕННОСТИ СЕГМЕНТАРНО-ПЕРИФЕРИЧЕСКОГО НЕЙРОМОТОРНОГО АППАРАТА ПОЯСНИЧНО-КРЕСТЦОВОГО УРОВНЯ СПИННОГО МОЗГА У ДЕТЕЙ С ОСЛОЖНЕННЫМ ТЕЧЕНИЕМ ДИСПЛАЗИИ ТАЗОБЕДРЕННЫХ СУСТАВОВ

Бахтеева Н.Х., Коршунова Г.А., Зоткин В.В.

PECULIARITIES OF SEGMENTAL PERIPHERAL NEUROMOTOR APPRATUS AT THE LUMBOSACRAL LEVEL OF THE SPINAL CORD IN CHILDREN WITH COMPLICATED COURSE OF HIP DYSPLASIA

Bakhteeva N.H., Korshunova G.A., Zotkin V.V.

ГБОУ ВПО Саратовский Государственный Медицинский Университет им. В.И. Разумовского Минздрава России, г. Саратов, Россия

Представлены результаты электронейромиографического обследования (изучалось состояние сегментарно-периферического нейромоторного аппарата пояснично-крестцового уровня спинного мозга) 29 пациентов в возрасте от 3 до 16 лет, которым были выполнены операции – межвертельные центрирующие остеотомии бедренных костей. Из них у 18 пациентов отмечались плохие исходы, у 11 детей – хорошие. Выявлено, что хирургическое вмешательство оказало отрицательное воздействие на сегментарный аппарат всех больных. Однако у пациентов с хорошим результатом снижение нейрональной активности носило больше функциональный характер, а у больных с плохим исходом отмечалась тяжелая миелорадикулопатия поясничного отдела спинного мозга.

Results of an electroneuromyographical study of 29 patients at age from 3 to 16 years who have undergone the operations of intertrochanteric centering osteotomy of the femur are presented. The status of the segmental-peripheral neuromotor apparatus at the lumbosacral level of the spinal cord was investigated. Of them, 18 patients had poor outcomes and 11children had good ones. It was revealed that the surgical treatment had a negative impact on the segmental apparatus of all patients. But in the patients with good outcomes, the decrease of the neuronal activity had a more functional character, and the patients with bad outcomes had a severe myeloradiculopathy at the lumbosacral level of the spinal cord.

При обследовании детей с дисплазией тазобедренных суставов были выявлены больные с упорными рецидивами торсионно-вальгусных деформаций проксимальных отделов бедренных костей, релюксациями после проведенных оперативных вмешательств. При сравнении результатов интерференционной электромиографии (ЭМГ) у этих больных и у пациентов с не осложненным течением заболевания особенностей амплитудно-частотных характеристик мышц, окружающих тазобедренный сустав, не было выявлено.

Цель – определить состояние сегментарно-периферического нейромоторного аппарата пояснично-крестцового уровня спинного мозга при осложненном течении дисплазии тазобедренных суставов.

Материалы и методы. Под нашим наблюдением находилось 29 пациентов в возрасте от 3 до 16 лет, которым были выполнены операции – межвертельные центрирующие остеотомии бедренных костей. Больные были разделены на 2 группы: первую составили 18 пациентов с осложненным течением заболевания и плохим исходом, вторую – 11 детей с благоприятным формированием сустава и хорошим результатом.

Для обследования пациентов было использовано нейрофизиологическое исследование – электронейромиография (ЭНМГ). Состояние мотонейронов определялось с помощью исследования антидромного ответа нейронов на стимуляцию периферических нервов (F-волны), состояние проводимости корешков спинного мозга – по изучению времени проведения импульса по ним, проводимости нервных стволов – по скорости распространения возбуждения по периферическим нервам (СРВ), мышц – по параметрам вызванных мышечных ответов (М-ответ).

Результаты. Анализ результатов обследования показал, что у больных 1 группы снижение показателей ЭНМГ было отмечено не только на стороне оперативного вмешательства, но и на интактной конечности. В 78 % случаев антидромный ответ мотонейронов уровня L_V

спинного мозга отсутствовал полностью, что указывало на значительное падение активности нейронального аппарата. На уровне S_I спинного мозга также значительно снижалась амплитуда F-волн (с 0,75±0,01 мВ до 0,36±0,2 мВ, P<0,05), что свидетельствовало о снижении функциональной активности мотонейронов спинного мозга. У 87 % больных снижение проводимости L_V корешков проявлялось увеличением латентного периода (ЛП) с 33,02±0,01 до 43,04±0,01 мс (P<0,05), ЛП S_I корешков с 32,01±0,02 до 36,01±0,02 мс (P<0,05). Изменения показателей ЭНМГ касались не только проксимальных отделов, но и дистальных. Так, у 79,6 % больных уменьшение амплитуды М-ответа до 2,70±0,03 мВ (P<0,05) сопровождалось снижением СРВ по малоберцовому нерву до 35,50±0,04 (P<0,05) м/с, по большеберцовому до 40,01±0,02 м/с. Прогрессирование аксонопатии после операции сочеталось уже с демиелинизацией нервных стволов.

При анализе результатов ЭНМГ обследования больных 2 группы также было выявлено снижение нейрональной активности. Это выражалось в появлении блоков выявляемости F-нейронов L_V уровня спинного мозга на 40-45 % (P<0,05), однако эти изменения определялись только на оперированной конечности. Проводимость корешков спинного мозга при этом не снижалась, амплитуда мышечных ответов падала в меньшей степени (на 5-15 %), на уровне S_I спинного мозга отмечались признаки повышения возбудимости нейронов. Указанные изменения показателей ЭНМГ у больных 2 группы носили функциональный характер.

Выводы. Таким образом, хирургическое вмешательство оказало отрицательное воздействие на сегментарный аппарат больных обеих групп. Но, если у пациентов 2 группы снижение нейрональной активности носило больше функциональный характер и захватывало одно звено двигательной единицы, то у больных 1 группы отмечалась более выраженные изменения ЭНМГ-показателей, которые мы расценили как проявление миелорадикулопатии пояснично-крестцового отдела спинного мозга.

ЗНАЧЕНИЕ ФАКТОРОВ ВОСПАЛЕНИЯ В ПАТОГЕНЕЗЕ НЕДИФФЕРЕНЦИРОВАННОЙ ДИСПЛАЗИЕЙ СОЕДИНИТЕЛЬНОЙ ТКАНИ У ДЕТЕЙ МЛАДШЕГО ВОЗРАСТА

Белова Ю.С., Карякина Е.В., Гладилин Г.П.

SIGNIFICANCE OF INFLAMMATION FACTORS IN PATHOGENESIS OF UNDIFFERENTIATED DYSPLASIA OF THE CONNECTIVE TISSUE IN INFANCY

Belova Ju.S., Karyakina E.V., Gladilin G.P.

ГБОУ ВПО «Саратовский ГМУ им. В.И. Разумовского» Минздрава России,
ФГБУ «Саратовский НИИ травматологии и ортопедии» Минздрава России, Саратов

При изучении клинико-диагностического значения факторов воспаления в патогенезе недифференцированной дисплазией соединительной ткани (НДСТ) у детей младшего возраста обнаружено наличие цитокинового дисбаланса с преобладанием провоспалительных цитокинов на фоне нарастания уровня С-реактивного протеина крови и существенного нарушения метаболизма суставных тканей. Выявленные особенности метаболического состояния должны учитываться при проведении оперативного лечения детей с НДСТ.

In the course of the study of clinicodiagnostic significance of inflammation factors in pathogenesis of undifferentiated dysplasia of the connective tissue (UDCT) in infancy the occurrence of cytologic imbalance with predominance proinflammatory cytokines in cases of increase in C-reactive protein blood level and essential metabolic imbalance of articular tissues is detected. The identified features of metabolic status should be taken into account during the performance of surgical treatment of children with UDCT.

Увеличение числа детей с НДСТ, а также серьезные социальные последствия и недостаточная изученность патогенетических особенностей заболевания у детей младшего возраста определяют актуальность исследования.

Цель – изучение особенностей цитокинового профиля и концентрации С-реактивного протеина в сыворотке крови, а также состояние метаболизма суставных тканей у детей младшего возраста с НДСТ.

Материалы и методы. Обследовано 42 ребенка младшего возраста с НДСТ, находившихся на стационарном лечении в СарНИИТО. Контрольную группу составили 20 практически

здоровых детей аналогичного возраста. Всем детям выполнялось общепринятое клинико-инструментальное и лабораторное обследование. Состояние цитокинового профиля: про-(ФНО-α, IL-1, IL-6) и противовоспалительные (IL-4, IL-10) цитокины, а также метаболизм суставного хряща (CartiLaps) и процессы ремоделирования костной ткани (SerCrLaps и костно-специфическая щелочная фосфатаза) оценивали по маркерам крови методом твердофазного иммуноферментного анализа, используя соответствующие тест-системы. Содержание С-реактивного протеина изучалось с помощью иммунотурбидиметрического метода. Достоверными считались данные при показателе вероятности $p<0,05$.

Результаты. У детей с НДСТ обнаружены разнонаправленные изменения уровня про- и противовоспалительных цитокинов сыворотки крови по сравнению с практически здоровыми детьми: достоверное ($p<0,05$) повышение содержания IL-6 в сочетании с повышением ($p<0,05$) концентрации С-реактивного протеина свидетельствовали о наличии воспалительного компонента в патогенезе НДСТ. Выраженные нарушения метаболизма суставных тканей характеризовались достоверным снижением ($p<0,05$) уровня костно-специфической щелочной фосфатазы и более выраженной, чем в норме, вариабельностью абсолютных значений SerCrLaps, что сочеталось с достоверным ($p<0,05$) повышением концентрации CartiLaps в сыворотке крови.

Заключение. Факторы воспаления играют определяющую роль в патогенезе НДСТ у детей младшего возраста. Наличие цитокинового дисбаланса при выраженном нарушении метаболизма суставных тканей необходимо учитывать при проведении оперативного лечения детей с НДСТ.

ОРТОПЕДИЧЕСКОЕ ЛЕЧЕНИЕ И РЕАБИЛИТАЦИЯ ДЕТЕЙ С ПОСЛЕДСТВИЯМИ ОСТЕОМИЕЛИТА

Белокрылов Н.М., Полякова Н.В., Белокрылов А.Н.

ORTHOPAEDIC MANAGEMENT OF PATIENTS WITH OSTEOMYELITIC SEQUELAE

Belokrylov N.M., Polyakova N.V., Belokrylov A.N.

ГБУЗ ПК «Медсанчасть № 9 им. М.А. Тверье», г. Пермь, Россия

Изучены результаты хирургического лечения 60 детей от 3 до 17 лет с последствиями остеомиелита (2003-2012 годы). У 2-х процесс был двусторонний. У 56 больных были исходы гематогенного, и у 4 – посттравматического остеомиелита. Поражения бедра были у 41, голени – у 12, плеча – у 3, стопы – у 3 пациентов, предплечья – у 1-го больного. У всех больных была внутри- или околосуставная локализация очагов. Основными задачами были восстановление опороспособности, осевых соотношений и длины конечности. Разработан способ вертельной артропластики (патент РФ № 2238688 от 27.10.2004). Вмешательства проведены не ранее чем через 6 месяцев после закрытия гнойных свищей. В 87 % наблюдений применяли чрескостные аппараты внешней фиксации на основном или последующих этапах хирургической реабилитации в связи с возникающими деформациями и поражениями зон роста. Опороспособность восстановлена у всех оперированных больных. У 30 % детей отмечено увеличение сроков удлинения и фиксации в аппарате Г.А. Илизарова в сравнении с другими нозологическими формами. Специфических локальных обострений воспалительного процесса у оперированных больных не наблюдали.

Authors report the results of surgical treatment of 60 children from 3 to 17 years with the consequences of osteomyelitis (2003-2012). 2 patients had a two-side process. 56 patients had hematogenous outcomes, and 4 – post-traumatic osteomyelitis. Lesions were located in 41 hips, on 12 shins, in 3 shoulders, in 3 feet, in 1 forearm. All patients had intra- or periarticular localization of lesions. The main problems were to restore support ability, axial ratio and the length of the limb. A method of trochanteric hip arthroplasty was developed (RF patent number 2238688 from 27.10.2004). Interventions carried out not earlier than 6 months after the close of purulent fistulas. In 87 % of cases authors used transosseous external fixation devices on the primary or subsequent stages of surgical rehabilitation of emerging strains and lesions of the growth zones. Support ability restored in all the operated patients. 30 % of children have been an increase in terms of distraction and fixation in Ilizarov's apparatus in comparison with other nosological forms. Specific local acute inflammations weren't observed in the operated patients.

Цель исследования – определение особенности хирургической тактики и оптимальных подходов к коррекции последствий остеомиелита у детей.

Материал и методы. В отделении детской ортопедии и травматологии с 2003 по 2012 год включительно прошли хирургическое лечение 60 детей в возрасте от 3 до 17 лет с последствиями костных поражений остеомиелитом, у 2-х остеомиелит был двусторонний. Мальчиков было 36 (60 %), девочек 24 (40 %). Из них у 56 были исходы гематогенного, и у 4 – посттравматического остеомиелита. Поражения бедра были у 41, голени – у 12,

плеча – у 3, стопы – у 3 пациентов, предплечья – у 1-го больного. У всех больных была внутри- или околосуставная локализация очагов, которая приводила к остеолизу головки и шейки бедра, дефектам мыщелков, укорочениям, на уровне коленного и голеностопного сустава к тяжелым деформациям или образованию псевдоартрозов (4 больных, 5 суставов), образованию участков костного остеолиза или склероза по мере закрытия свищей. Всем детям проведено тщательное клиническое, лабораторное, лучевое обследование, включающее рентгенографию, компьютерную томографию, ультрасонографию. Все больные (60) прооперированы, проведены вмешательства на 62 суставах (96 операций). Проблема создания стабильной опоры на уровне тазобедренного сустава разрешалась различными способами: путем проведения двухуровневой реконструктивной остеотомии бедра по Илизарову, вертельной артропластики по разработанному в клинике способу (патент РФ на изобретение № 2238688 от 27.10.2004), вправления культи шейки бедра в вертлужную впадину, корригирующих остеотомий бедра и таза. Удлинение бедра после артропластики для сохранения стабильности упора нередко требовало фиксации тазового компонента либо удлиняющей односторонней остеотомии таза с увеличением наклона суставной впадины. Поражение зон роста приводило к осевым деформациям и укорочению сегмента от 3 до 25 см, удлинение проводилось в 1-2 и даже 3 этапа на бедре и голени, предпочитали проводить оперативные вмешательства на заинтересованном сегменте. В меньшей степени проблема укорочения была актуальной на верхней конечности и стопе.

Результаты и обсуждение. Хирургические вмешательства осуществляли не ранее чем через 6 мес. после закрытия свищей. В отдельных случаях участки мацерации кожи не служили препятствием к началу лечения. Для лечения посттравматического и гематогенного остеомиелита с дефектами кости использовали методики чрескостного остеосинтеза. На этапах лечения применяли аппараты для ходьбы с компенсацией укорочения, ортопедическую обувь. Проблематичным было удлинение на уровне диафиза, что приводило к замедленному формированию регенерата, а в 1 случае потребовало реконструкции с вынужденным временным укорочением. У всех детей локальные очаги остеомиелита были санированы и замещены, опороспособность конечности восстановлена. Положительные результаты достигнуты у 100 % больных. Функциональная способность оперированных сегментов была сохранена и улучшена, болевой симптом купирован. В целом при применении методик чрескостного остеосинтеза в 30 % наблюдений отмечено увеличение сроков лечения в аппарате в сравнении с другими нозологическими формами.

Выводы.

1. У детей с поражением суставных концов костей в результате перенесенного остеомиелита создание опороспособной конечности является главным приоритетом, при этом сохранение подвижности сустава в физиологически выгодных пределах требует сложных, нередко многоэтапных вмешательств.

2. При последствиях посттравматического и гематогенного остеомиелита в 87 % наблюдений оптимальным выбором является применение чрескостных аппаратов внешней фиксации на основном или последующих этапах хирургической реабилитации в связи с возникающими деформациями и поражениями зон роста.

3. При хирургических вмешательствах в стадии исхода острого остеомиелитического процесса не ранее чем через 6 месяцев после закрытия свищей специфических осложнений, связанных с воспалительным внутрикостным процессом, как правило, не бывает.

ПРИМЕНЕНИЕ АППАРАТНЫХ СПОСОБОВ ЗАМЕЩЕНИЯ ДЕФЕКТОВ КОСТИ ПРИ ОПУХОЛЯХ И ОПУХОЛЕПОДОБНЫХ ЗАБОЛЕВАНИЯХ У ДЕТЕЙ

Белокрылов Н.М., Белокрылов А.Н.

USE OF THE TECHNIQUES WITH APPRATUS APPLICATION FOR BONE DEFECT MANAGEMENT IN TUMOUR OR TUMOUR-LIKE DISEASES IN CHILDREN

Belokrylov N.M., Belokrylov A.N.

ГБУЗ ПК «Медсанчасть № 9 им. М.А. Тверье», г. Пермь, Россия

Изучены результаты восстановления целостности кости при ее дефектах от 5 до 20 см у 20 больных 4-14 лет с использованием аппарата Г.А. Илизарова (2003-2011г.). Дефекты были обусловлены костными опухолями и опухолеподобными заболеваниями и локализовались у 10 больных на большеберцовой кости, и у 10 – на плечевой. Применяли методики билокального остеосинтеза и дозированного перемещения костного отщепа на надкостнице. Разработан и у 9 больных успешно применен для замещения дефектов плеча величиной от 1/5 до 2/3 продольного размера кости оригинальный способ лечения с применением чрескостного аппарата внешней фиксации (патент РФ № 2447855 от 20.04.2012). Положительные результаты достигнуты у 100 % детей, полностью восстановлена целостность и структура кости, сохранена функция смежных суставов.

The study reports the results of the recovery of bone integrity with initial defects from 5 to 20 cm in 20 patients aged 4-14 years using the Ilizarov apparatus (2003-2011 years). The defects were caused by bone tumors and tumor-like diseases and localized in 10 patients on the tibia, and in 10 - on the shoulder. Bifocal osteosynthesis techniques were used and dosed transport of the bone split connected with the periosteum. An original method of treatment using a transosseous external fixator designed was applied and in a 9 patients successful reconstruction of shoulder defects sized from 1/5 to 2/3 of bone length was performed (Russia patent number 2447855 from 20.04.2012). Positive results were achieved in 100 % of children with fully restored bone integrity and structure and preserved functions of the adjacent joints.

Цель – повысить эффективность оперативного замещения обширных очагов поражения кости при опухолях и опухолеподобных заболеваниях у детей собственной регенерирующей костной тканью с применением аппаратов внешней фиксации.

Материалы и методы. Под нашим наблюдением с 2003 по 2011 год находилось 20 детей от 4 до 14 лет (16 мальчиков и 4 девочки) с обширными костными дефектами при опухолях и опухолеподобных заболеваниях. Всем больным проведено лучевое исследование (рентгенография, компьютерная томография, по показаниям магнито-резонансная томография и ультрасонография). Патологические очаги протяженностью от 4 до 20 см локализовались в метафизарном и диафизарном отделе плечевой или большеберцовой кости, занимая от 1/5 до 2/3 продольного размера кости, в отдельных случаях была поражена зона роста. У 10 больных было поражение большеберцовой кости, у 10 – плеча. На большеберцовой кости в 6 случаях была диагностирована фиброзная дисплазия (в 3 наблюдениях с псевдоартрозом), в 2-х установлена аневризмальная, в 1 – остеобластокластома и в 1 – солитарная киста. На плече наиболее часто встречалась обширная активная солитарная костная киста (4 б-х), у 3-х была установлена остеобластокластома, у 2-х аневризмальная костная киста, и у 1-го – фиброзная дисплазия. Общее укорочение сегмента было на голени у 3-х, на плече – у 6 больных. Все больные оперированы с замещением дефекта способами билокального остеосинтеза или перемещаемой аутокостью на надкостнице (отщеп). На голени отщеп использовали у 3, на плече – у 1-го больного. Разработан и у 9 больных успешно применен способ циркулярной резекции скомпрометированного участка плечевой кости с замещением дефекта путем перемещения в аппарате в проксимальном направлении мобилизованного дистального костного фрагмента (патент РФ № 2447855 от 20.04.2012).

Результаты и обсуждение. Во всех проведенных способах хирургического лечения достигнуто восстановление целостности и полноценное трубчатое ремоделирование кости с восстановлением костно-мозгового канала и кортикального слоя. Восстановлена длина сегмента в случаях укорочения, сохранена функция смежных суставов, ни в одном случае не потребовалось взятие аутокости или использование других материалов. При хирургическом лечении на плече этап сопоставления перемещенного фрагмента проводился закрыто, на большеберцовой кости у 4 больных второй этап билокального остеосинтеза потребовал открытой репозиции на месте стыка отломков: в 3 случаях причиной был ложный сустав, а в 1-м – необходимость обеспечить контакт с ростковой зоной в условиях интерпозиции образовавшихся рубцовых

тканей. Положительными результаты признаны у 100 % оперированных больных.

Выводы. 1. Замещение дефектов кости после радикальной резекции обширных очагов при опухолях и опухолеподобных заболеваниях у детей с помощью аппаратов внешней фиксации является высокоэффективным и функциональным методом лечения. 2. Предпочтение отдается разработанным на основе билокального остеосинтеза способам лечения, при краевых поражениях кости для замещения дефекта эффективно перемещение костного отщепа на надкостнице. Аппаратные технологии полностью решают проблему замещения кости и позволяют избежать использования свободной аутокости и других имплантируемых материалов. 3. В наших наблюдениях у 100 % детей после реконструкции достигнуто полное качественное ремоделирование кости и сохранение функции смежных суставов. Разработан эффективный аппаратный способ замещения дефектов плеча, позволивший у 9 больных достичь полного излечения и компенсации укорочения.

РЕЗУЛЬТАТЫ ЛЕЧЕНИЯ АРТРОГРИПОТИЧЕСКОЙ ЭКВИНО-ВАРУСНОЙ И ПЛОСКО-ВАЛЬГУСНОЙ ДЕФОРМАЦИИ СТОП С ИСПОЛЬЗОВАНИЕМ МЕТОДА I.PONSETI И M. DOBBS

Бландинский В.Ф.[1], Вавилов М.А.[2], Громов И.В.[1]

RESULTS OF USING I.PONSETI AND M. DOBBS TECHNIQUES FOR EQUINE-VARUS OR FLAT VALGUS FOOT DEFORMITIES DUE TO ARTHROGRYPOSIS

Blandinski V.F.[1], Vavilov M.A.[2], Gromov I.V.[1]

[1]ГБОУ ВПО «ЯГМА» Минздрава России, кафедра детской хирургии, Ярославль,
[2]ГБУЗ ЯО «ОДКБ» г. Ярославль, Россия

В нашей клинике с 2003 года пролечено 26 детей с тяжелой артрогрипотической косолапостью и тяжелой плоско-вальгусной деформацией (40 стоп). В период с 2008 года по настоящий момент мы используем как стартовое лечение этапную гипсовую коррекцию по методам I.Ponseti и M.Dobbs. Данными методиками пролечено 13 детей (21 стопа). У 11 детей (18 стоп) первично удалось достичь среднего положения стопы. На фоне роста у всех детей указанной группы, не смотря на массивную консервативную терапию, мы замечаем потерю коррекцию, которая пока не привела к необходимости повторного гипсования, реахиллотомии, релизам и т.д. Указанная тенденция заставляет ортопеда и родителей быть готовыми к большим операциям. Методы I. Ponseti и M. Dobbs при артрогрипотических эквино-варусных и плоско-вальгусных деформациях стоп позволили нам вывести стопы из порочного положения в 83 %, и минимизировать оперативную активность в возрасте до 5 лет.

In our clinic, 26 children with severe artrogripotic clubfeet and heavy flat-foot deformity were treated since 2003 (40 feet). In the period from 2008 to the present, we are using staged plaster correction as a starting treatment with the methods and I.Ponseti M.Dobbs. These methods were used in 13 children (21 feet). In 11 children (18 feet) we initially failed to reach the middle position of the foot. As all the children of this group continue growth, despite the massive conservative therapy, we notice a loss of correction, which has not yet led to a need to recast, reachillotomy or releases, etc. This tendency makes the doctor and parents be prepared for larger surgeries. Methods I.Ponseti and M.Dobbs fort deformation due to artrogriposys allowed us to correct the deformity in 83 %, and minimize the need for surgery before the age of 5 years.

Артрогрипоз – врожденное заболевание, характеризующееся контрактурами двух и более крупных суставов несмежных областей, а также поражением мышц и спинного мозга. Артрогрипоз регистрируется примерно у 1 на 3000 новорожденных. Дифференциальную диагностику необходимо проводить с другими системными и нейромышечными заболеваниями, такими как синдром Larsen, диастрофическая дисплазия, хондродистрофия, синдром Ehlers-Danlos, спинальная амиотрофия, периферические невропатии, миопатии, миотоническая дистрофия и т.д. Наиболее частым признаком поражения стоп являются ригидные эквиноварусная и плоско-вальгусная деформации, что по данным доступной литературы сравнительно более тяжелая патология, чем идиопатические заболевания.

Цель исследования – изучение возможности метода I. Ponseti и M. Dobbs для лечения детей артрогрипотической эквино-варусной и плоско-вальгусной деформацией стоп.

Материалы и методы. За период с 2003 года в нашей клинике пролечено 26 детей с тяжелой артрогрипотической косолапостью и тяжелой плоско-вальгусной деформацией (40 стоп).

Результаты и их обсуждение. До введения методов I. Ponseti и M. Dobbs (с 2003 по 2008 гг.) в нашу повседневную практику этапное гипсование проводилось в основном с использованием методов Виленского и ЦИТО (13 детей-19 стоп) у всех детей независимо от варианта поражения в сроки до 3 лет это приводило к необходимости мягкотканных операций. Двум детям

этой группы (3 стопы) по достижению 10 лет выполнен трехсуставной артродез с использованием канюлированных винтов, учитывая неопорные, болезненные стопы.

В период с 2008 года по настоящий момент мы используем как стартовое лечение этапную гипсовую коррекцию по методам I. Ponseti и M. Dobbs. Пролечено 13 детей (21 стопа). У 11 детей (18 стоп) первично удалось достичь среднего положения стопы, несмотря на основной диагноз. У 2 больных (3 стопы) из этой группы указанные техники не позволили вывести стопы в оптимальное положение, несмотря на многократные гипсования (максимально 13 повязок). Им был проведен медиальный и задний релиз с фиксацией спицами M.Kirschner по N.Carroll. У 1 больного выявлена тотальная костная тарзальная коалиция подтаранного сустава при косолапости, что не позволило без операции совершить маневр I.Ponseti на этом уровне. Все дети после гипсования носили брейсы. На фоне роста у всех детей указанной группы, не смотря на массивную консервативную терапию (массаж, озокеритовые аппликации, ЛФК и др.) мы замечаем потерю коррекцию, которая пока не привела к необходимости повторного гипсования, реахиллотомии, релизам и т.д. Указанная тенденция заставляет ортопеда и родителей быть готовыми к большим операциям.

Выводы. Методы I. Ponseti и M. Dobbs при артрогрипотических эквино-варусных и плоско-вальгусных деформациях стоп позволили нам вывести стопы из порочного положения в 83 %, и минимизировать оперативную активность в возрасте до 5 лет. Мы надеемся, что использование новых для России методов коррекции стоп при артрогрипозе позволит уменьшить количество больших мягкотканых и артродезирующих операций. Что требует дальнейшего исследования.

ОПЫТ ХИРУРГИЧЕСКОГО ЛЕЧЕНИЯ ВОРОНКООБРАЗНОЙ ДЕФОРМАЦИИ ГРУДНОЙ КЛЕТКИ

Богосьян А.Б., Крупко А.В.

OUR EXPERIENCE WITH SURGICAL TREATMENT OF FUNNEL CHEST DEFORMITY

Bogosyan A.B., Krupko A.V.

ФГБУ «ННИИТО» Минздрава России, г. Нижний Новгород

Представлен опыт хирургического лечения воронкообразной деформации грудной клетки (ВДГК) за 8 лет с 2004 по 2012 года. Выполнялись различные мобилизационно-резекционные торакопластики, малоинвазивные и косметические вмешательства. Выработан дифференцированный подход к хирургическому лечению пациентов с ВДГК.

Experience of surgical treatment of the pectus excavatum in the period from 2004 to 2012 is presented. Various mobilizing and resection thoracoplasties, mini-invasive and cosmetic surgery were performed. The differentiated approach to surgical treatment of patients with pectus excavatum is developed.

Цель – обосновать выбор способа оперативного лечения ВДГК в зависимости от типа, степени деформации и возраста пациента.

Материалы и методы. 87 пациентов с диагнозом ВДГК II-IV степени. Для устранения деформации применялись различные методики элевационной и косметической торакопластики.

У 21 больного (от 5 до 24 лет) с деформацией III-IV степени выполнялись мобилизационно-резекционные торакопластики по методу В.А.Тимощенко и в модификации отдела, заключающиеся в широком доступе, мобилизации мышц, резекции ребер, стернотомии и стабилизации пластиной. Продолжительность операции составила около 2 часов, время пребывания в отделении реанимации и интенсивной терапии (ОРИТ) – 3-4 дня, время пребывания в стационаре около 21 дня. В 15 случаях возникли ранние послеоперационные осложнения: гемопневмоторакс – 3, пневмоторакс – 6, миграция пластины в плевральную полость – 3, долевая пневмония – 2, реактивный плеврит – 1. Средний срок стабилизации составил 1 год и 3 мес. У 19 больных после удаления фиксатора получены хорошие и удовлетворительные результаты. В двух случаях результаты оцениваем как неудовлетворительные из-за формирова-

ния рецидива и вторичной реберной деформации.

Малоинвазивные торакопластики были выполнены 60 пациентам. По способу Nuss D. прооперировано 43 пациента (от 3 до 23 лет) с деформацией III-IV степени. По способу А.В. Виноградова – 5 больных (от 4 до 7 лет), с деформацией II-III степени. Методом, разработанным в отделе, прооперировано три пациента в возрасте от 5 до 10 лет. Базовым в выполнении малоинвазивных вмешательств являлось формирование ретростернального тоннеля из двух малых доступов и проведении через него металлической пластины. Отличительной чертой собственного способа являлось использование съемного проводника. Продолжительность операции составила около 50 мин, время пребывания в ОРИТ: 2-3 дня, время пребывания в стационаре около 10 дней. В раннем послеоперационном периоде осложнения наблюдались у 3 пациентов: пневмоторакс – 1, гематоракс – 1, реактивный перикардит – 1. Средний срок стабилизации составил 2 года. У 57 пациентов получены хорошие и удовлетворительные результаты. У 3 больных с асимметричным, несбалансированным типом деформации (J. Park) отмечалось выраженное формирование вторичной деформации в виде реберного горба, потребовавшей оперативного вмешательства.

Шести пациентам были выполнены косметические вмешательства: двум – произведена транспозиция реберных дуг, четырем – имплантированы подкожные импланты. Осложнений в послеоперационном периоде не наблюдалось, импланты не удалялись. У всех пациентов получены хорошие и удовлетворительные результаты, рецидивов деформации не отмечалось.

Выводы. 1. Использование малоинвазивных методик позволяет в большинстве случаев избежать интероперационных и ранних послеоперационных осложнений, добиться хорошего косметического эффекта и ранней реабилитации пациентов. 2. Показанием для мобилизационно-резекционной торакопластики являются тяжелые и ригидные деформации, асимметричные анатомические типы (Park IB, IIA3, IIB). 3. Выполнение косметических вмешательств показано при I-II степени деформации и низко расположенных воронках, когда нет отклонений со стороны кардио-респираторной системы.

ОПТИМАЛЬНЫЕ ПОДХОДЫ К ЛЕЧЕНИЮ СИНДАКТИЛИЙ

Борзых А.В., Шакалов Ю.Б., Кравченко А.В., Погориляк А.И.

OPTIMAL APPROACHES TO MANAGE SYNDACTYLY TYPES

Borzyh A.B., Shakalov Ju.B., Kravchenko A.V., Pogorilyak A.I.

Областная клиническая травматологическая больница, г. Донецк, Украина

Проведен анализ лечения 126 больных в разных возрастных группах с врожденными синдактилиями, которым выполняли оперативное лечение по разделению пальцев и формирование межпальцевой складки различными способами. Из выявленных закономерностей определен оптимальный возраст для первичных операций и способы пластики межпальцевой складки.

The analysis of the treatment of different age groups with congenital syndactylies was made. These patients had the surgical treatment of the separation of the fingers and the formation of interddigital folds by different ways. Due to the revealed regularities, the optimal age for primary operations and methods of plasty was determined.

Цель исследования – на основе ретроспективного анализа результатов лечения больных определить оптимальные сроки первичных оперативных вмешательств, показания к применению различных видов кожно-пластических оперативных вмешательств.

Материал и методы. Под нашим наблюдением находилось 126 больных, которым было произведено в разные временные промежутки 301 операция на 168 кистях. Первое оперативное вмешательство выполняли в возрасте от 8 месяцев до 28 лет. Больные распределены на следующие возрастные группы: до 1 года – 7 (5,6 %), 1-3 года – 46 (36,5 %), 4-7 лет – 55 (43,7 %), 8-13 лет – 10 (7,9 %), 13 и старше – 8 (6,3 %). С простыми формами синдактилии был 71 пациент (56,3 %), со сложными формами синдактилии – 55 человек (43,7 %). Сращение 3-4 пальцев – 60 человек, 1-2 пальцев – 2 человека, других трехфаланговых пальцев – 9 человек. Сложные фор-

мы синдактилии 1 и 2 пальцев – 7 человек, трехфаланговых пальцев – 46 человек, тотальная – 2 пациента.

Следует отметить, в зависимости от формы синдактилии и наличия изменений в кисти больным требовалось от 1 при простых формах и до 5 оперативных вмешательств при сложных формах. Пластику межпальцевой складки выполняли четырьмя способами. Пластика трапециевидными или прямоугольными лоскутами, встречными треугольными лоскутами (Bunnell; Cronin), языкообразным лоскутом (Morrel-Fatio), пластика полнослойными свободными кожными лоскутами.

Выполняя пластику, стремились так сформировать межпальцевую складку, чтобы она имела близкую к анатомической глубину и ширину. Направление линии швов планировалось согласно канонам пластической хирургии. Дефекты кожи, возникающие при разделении пальцев обращенных друг к другу, замещали по возможности местными тканями, при необходимости применяли полнослойные кожные трансплантаты, предельно щадили кожу на ладонной поверхности пальцев. В области суставов линии швов преломляли.

Результаты и обсуждения. При анализе результатов первичных операций мы установили следующие закономерности: Пациентам первой и второй возрастных групп, независимо от способа пластики, требовалось вмешательство по устранению рубцовых разгибательных контрактур пальцев и повторная пластика межпальцевого промежутка. Эти вмешательства производились уже спустя 1-2 года после первичной операции.

В третьей возрастной группе раньше всего повторные оперативные вмешательства требовались пациентам, которым выполнялась пластика боковых поверхностей пальцев и межпальцевого промежутка полнослойными кожными лоскутами через 2-2,5 года. Следующими в списке были пациенты, которым выполнялась пластика межпальцевого промежутка встречными треугольными лоскутами через 2-3,5 года. Наибольший временной промежуток 5-10 лет между операциями в этой возрастной группе был у пациентов, которым была выполнена пластика межпальцевой складки трапециевидными и прямоугольными лоскутами.

В четвертой и пятой возрастных группах наилучшие результаты устранения синдактилий были у пациентов, которым выполняли пластику межпальцевой складки трапециевидными и встречными треугольными лоскутами. Пластика полнослойным кожным лоскутом и пластика по Morel-Fatia в отдаленном послеоперационном периоде не давала желаемый косметический и функциональный результаты, чаще всего при этих видах пластики формировались трехплоскостные послеоперационные рубцы, требующие коррекции.

Выводы. Исходя из выявленных закономерностей, оптимальным возрастом для первичных операций мы считаем 4-7 лет. При сложных синдактилиях лечение носит многоэтапный характер. Лучшие результаты пластики межпальцевой складки получены при трапециевидных, прямоугольных и встречных треугольных лоскутах.

АСЕПТИЧЕСКИЙ НЕКРОЗ ТАРАННОЙ КОСТИ ПОСЛЕ ХИРУРГИЧЕСКОГО ЛЕЧЕНИЯ ВРОЖДЕННОЙ КОСОЛАПОСТИ

Бродко В.Г., Соколовский О.А., Заровская А.В., Бродко Г.А.

ASEPTIC NECROSIS OF THE TALUS AFTER SURGICAL TREATMENT OF CLUBFOOT

Brodko V.G., Sokolovski O.A., Zarovskaya A.V., Brodko G.A.

ГУ «Республиканский научно-практический центр травматологии и ортопедии», г. Минск, Республика Беларусь

Цель – определить причины возникновения асептического некроза таранной кости после хирургического лечения врожденной косолапости.

Материалы и методы. При анализе результатов лечения 89 пациентов с рецидивом косолапости после оперативной коррекции деформации стоп, выявлено, что у 20 (22,5 %) паци-

ентов имел место асептический некроз блока таранной кости, что явилось причиной последующей эквинусной деформации стоп.

Для оценки нарушения кровообращения костей стопы после оперативного лечения косолапости были проведены исследования сосудов стопы с помощью цветовой дуплексной сонографии (ЦДС) у всех 20 пациентов с асептическим некрозом блока таранной кости и у 16 пациентов, где асептического некроза не наблюдалось (контрольная группа).

Средний возраст пациентов на момент операции 2,81 года. Одиннадцати из них выполнялась операция периталярного релиза по Турку, восьми - удлинение ахиллова сухожилия в сочетании с задней артротомией, тринадцати пациентам производилась ахиллотомия и четверо лечились консервативно.

Результаты исследования. Проведенные исследования показали, что при любом виде оперативного лечения, выраженное снижение кровотока в последующем имелось в бассейнах всех магистральных артерий области голеностопного сустава (снижение Vmax в 2-4 раза). При хирургическом лечении, выраженный функциональный спазм и замедление микроциркуляции наблюдались в бассейне a. tibialis posterior, artery of the tarsal canal и a. dorsalis pedis.

Заключение. Полученные нами данные свидетельствуют о том, что оперативные вмешательства по открытому устранению деформаций стопы при косолапости с использованием существующих методик часто приводят к нарушению кровоснабжения таранной кости, что является причиной ее асептического некроза, вызывающего изменение формы блока таранной кости и, как следствие, ограничения движений в голеностопном суставе, рецидива деформации. Таким образом, целесообразна разработка менее травматичных оперативных вмешательств по устранению деформаций стопы при косолапости.

СПОСОБ РЕНГЕНОМЕТРИЧЕСКОГО ОПРЕДЕЛЕНИЯ МЕТОДА КОРРЕКЦИИ РЕЦИДИВА ЭКВИНУСНОЙ ДЕФОРМАЦИИ СТОП ПОСЛЕ ЛЕЧЕНИЯ ВРОЖДЕННОЙ КОСОЛАПОСТИ

Бродко В.Г., Соколовский О.А., Бродко Г.А.

THE WAY OF ROENTGENOMETRIC DETERMNATION OF THE METHOD TO CORRECT EQUINE FOOT DEFORMITY RECURRENCE AFTER CONGENITAL CLUBFOOT MANAGEMENT

Brodko V.G., Sokolovsky O.A., Brodko G.A.

ГУ «Республиканский научно-практический центр травматологии и ортопедии», г. Минск, Республика Беларусь

Цель – определение величины возможной коррекции эквинусной деформации стоп за счет голеностопного сустава у детей с рецидивирующей косолапость.

Материалы и методы. Нами проанализированы результаты лечения 42 пациентов с врожденной рецидивирующей косолапостью после аппаратной коррекции по Илизарову. Выявлено что у 15 (35,7 %) наступил рецидив эквинусной деформации стоп, причиной которого явилась недооценки степени сферичности блока таранной кости. Для того чтобы предотвратить это осложнение, нами предложена методика расчета степени сферичности блока таранной кости при которой использовались методы рентгенологического и математического исследования. На рентгенограмме стопы в боковой проекции определяется радиус полусферы блока таранной кости, для этого проводятся линии, соединяющие четыре произвольные точки на полусфере блока таранной кости, затем к середине каждой линии восстанавливается перпендикуляр, точка пересечения перпендикуляров является центром окружности полусферы блока таранной кости. Затем из этой точки проводят две линии: одна от центра через передний край суставной поверхности большеберцовой кости, вторая от центра через крайнюю переднюю точку суставной поверхности блока таранной кости и определяется в градусах угол А (величина возможной коррекции), который расположен между этими линиями. Величину эквинуса стопы определяем по рентгенограмме стопы в боковой проекции: измеряется таран-

но-большеберцовый угол, образующийся от пересечения осей таранной и большеберцовой костей (угол В), и из его величины вычитается значение этого угла в норме (100 градусов). Затем находится разница в градусах между величиной эквинуса стопы (угол В) и величиной возможной коррекции (угол А). Если эта разница равна или больше величины эквинусной деформации стопы, то устранение деформации осуществляется за счет голеностопного сустава, если нет, то за счет других отделов стопы.

Заключение. Таким образом, на этапе предоперационного планирования можно рассчитать величину возможной коррекции эквинусной деформации стопы за счет голеностопного сустава, что позволяет планировать способ операции по устранению эквинусной деформации стопы при лечении рецидивов врожденной косолапости.

РАННЯЯ ДИАГНОСТИКА НЕСТАБИЛЬНОСТИ НАДКОЛЕННИКА ДИСПЛАСТИЧЕСКОЙ ЭТИОЛОГИИ, КАК ПРОФИЛАКТИКА ФЕМОРОПАТЕЛЛЯРНОГО АРТРОЗА

Буравцов П.П., Мальцева Л.В.

EARLY DIAGNOSIS OF DYSPLASTIC PATELLAR INSTABILITY AS PROPHYLAXIS OF FEMOROPATELLAR ARTHROSIS

Buravtsov P.P., Maltseva L.V.

ФГБУ «РНЦ «ВТО» им. акад. Г.А. Илизарова» Минздрава России, г. Курган

Аннотация. Нестабильность надколенника, чаще диспластической этиологии и при поздней диагностике приводит к феморопателлярному артрозу и инвалидности. Метод ультрасонографии позволяет, начиная с шести лет выявить признаки дисплазии.

Цель сообщения: обратить внимание на раннюю диагностику нестабильности надколенника, приводящую к развитию феморопателлярного артроза и инвалидности.

Термин нестабильность надколенника указывает на самостоятельность заболевания, степень тяжести нестабильности определяется по классификации врожденного вывиха М.В. Волкова, 1962. Смещение надколенника при сгибании коленного сустава латерально может проявляться периодически или при каждом шаге пациента. Надколенник может смещаться и при разгибании коленного сустава (Нуждин, В.И., Миронов А.М. 1980). В соответствии с особенностями клинического проявления мы разделяем нестабильность на сгибательную и разгибательную формы.

Клинические проявления нестабильности надколенника описаны в литературе, но проблема ранней диагностики нестабильности по-прежнему актуальна. 42 пациента из 83, лечившихся в нашем центре в течение последних 10 лет были старше 16 лет и обратились к нам только при появлении боли из-за развившегося пателлофеморального артроза. Пациенты лечились много лет с разными диагнозами, некоторые из них 20 лет и больше.

На нестабильность диспластической природы, приводящую феморопателлярному артрозу указывает С.А. Нестеренко, 2000. Дисплазию, как основную причину артроза отмечает и Т.А. Кинчая-Полищук, 2001.

Проведенное исследование методом ультрасонографии выявило, что у детей шести лет угол раскрытия блока бедра равнялся 150±0,4°. У детей от семи до десяти лет он был таким же, как у взрослых (Мальцева Л.В., 2013). При выявлении отклонения от этих показателей в сторону уплощения блока можно предполагать наличие дисплазии. В алгоритм обследования пациентов желательно включать ультрасонографическое обследование коленных суставов, начиная с возраста шести лет для выявления дисплазии.

ОПЫТ ИСПОЛЬЗОВАНИЯ АППАРАТА ОСНОВАННОГО НА КОМПЬЮТЕРНОЙ НАВИГАЦИИ ОРТО-СУВ В ДЕТСКОЙ ОРТОПЕДИИ

Бухарев Э.В.[1], Поздеев А.П.[1], Соломин Л.Н.[2], Виленский В.А.[3]

OUR EXPERIENCE WITH THE USE OF ORTO-SUV APPARATUS BASED ON COMPUTER NAVIGATION IN PEDIATRIC ORTHOPAEDICS

Bukharev E.V.[1], Pozdeev A.P.[1], Solomin L.N.[2], Vilensky V.A.[3]

[1] ФГБУ «НИДОИ им. Г.И. Турнера» Минздрава России, г. Санкт-Петербург
[2]ФГБУ «РНИИТО им. Р.Р.Вредена» Минздрава России, г. Санкт-Петербург,
[3]ООО «Орто-СУВ», Санкт-Петербург, Россия

Представлен опыт применения аппарата, основанного на компьютерной навигации Орто-СУВ при лечении 35 детей. Ожидаемый до начала лечения результат был достигнут у всех пациентов. Количество осложнений было сопоставимо с их количеством при применении аппарата Илизарова. Аппарат нового поколения – гексапод, позволяет исправлять сложные многоплоскостные деформации в максимально короткие сроки с результатом, максимально удовлетворяющим лечащего врача и пациента.

We present our experience of computer-based Ortho-SUV frame clinical use in 35 children. Results which were expected when planning the treatment were achieved in all cases. The number of complications was similar between Ortho-SUV and Ilizarov apparatus used. Computer-assisted external fixation device of a new generation – hexapod- provides correction of complex deformities in the maximum short time with satisfactory results for surgeons and patients.

Цель – проанализировать результаты хирургического лечения пациентов детского возраста с ортопедической патологией различной этиологии, при лечении которых применялся аппарат Орто-СУВ.

Материал и методы. Всего было пролечено 35 детей (37 сегментов) с деформациями нижних конечностей разной степени тяжести. Из них пациентов с деформациями бедра было 18, с деформациями голени – 18, в двух случаях проводилась одновременная коррекция бедра и голени, у одного пациента аппарат был использован для устранения сгибательной контрактуры коленного сустава и подвывиха голени. С учетом этиологии пациенты распределились следующим образом: в 3 случаях деформация была посттравматической, в 4 – последствия инфекции, 28 детей имели врожденные причины деформаций. С учетом классификации деформаций длинных трубчатых костей (http://ortho-suv.org/images/razrabotk/defor_class_rus.jpg) простых деформаций было 9, средней степени тяжести – 12, сложных – 16. Анатомо-функциональные результаты проведенного лечения были изучены с учетом рентгенологической оценки референтных линий и углов, сроков коррекции, индекса остеосинтеза и количества осложнений. Проведена сравнительная оценка коррекции рекурвационной деформации голени аппаратом Орто-СУВ и аппаратом Илизарова группы пациентов, состоявшей из 14 человек.

Результаты и их обсуждение. Во всех случаях была достигнута полная коррекция деформаций. При проведении сравнительной характеристики сроков коррекции деформаций между группами пациентов, при лечении которых использовался аппарат Орто-СУВ и аппарат Илизарова, выяснилось, что срок коррекции при использовании аппарата Орто-СУВ составил в среднем 23±3,8 дней, а при использовании шарниров 31±4,5 дней. Количество осложнений в обеих группах не имело достоверно значимой разницы.

Выводы. Использование аппарата Орто-СУВ показывает высокую эффективность его применения при коррекции деформаций нижних конечностей у детей и требует дальнейшего изучения для оценки результатов лечения большего контингента больных.

НАШ ОПЫТ ПРИМЕНЕНИЯ ЧРЕЗКОСТНОГО ОСТЕОСИНТЕЗА ПРИ ЛЕЧЕНИИ КОСТНЫХ КИСТ

Вердиев Ф.В., Вердиев В.Г., Кулиев А.М.

OUR EXPERIENCE OF TRANSOSSEOUS OSTEOSYNTHESIS IN THE TREATMENT OF BONE CYSTS

Verdiyev F.V., Verdiyev V.G., Guliyev A.M.

НИИ травматологии и ортопедии, Баку, Азербайджан

We analyzed the outcomes of 32 patients with bone cysts treated by transosseous osteosynthesis. The cysts were located in humerus, femur, tibia and radius. Twenty one patients used to have a history of pathological fracture at the same location. There were 22 unicameral and 10 aneurismal bone cysts. In our study group of 32 cases, 30 were classified as completely healed or healed with residual radiolucency. Recurrence was observed in 2 cases. Taking into account our positive results, we can state that transosseous osteosynthesis is one of the effective methods of treatment, with simultaneous elimination of deformity and restoration of limb length, especially in the patients with pathological fractures.

Актуальность. Проблема лечения кист костей, учитывая высокую частоту встречаемости и отсутствие общепринятой тактики лечения, остается актуальной по сей день. Несмотря на большое число исследований и публикаций все еще не выявлен метод выбора и не удалось устранить рецидивы заболевания. Большой вклад в изучении применения аппаратов внешней фиксации при лечении костных кист принадлежит последователям школы Илизарова.

Цель исследования – изучить эффективность применения чрезкостного остеосинтеза при лечении костных кист.

Материал и методы. Мы проанализировали результаты лечения 32 пациентов с костными кистами в возрасте от 6 до 20 лет. Проксимальный отдел плечевой кости был поражен у 20, диафизарный – 5, дистальный отдел бедренной – 5, проксимальный отдел большеберцовой – 1 и дистальный отдел лучевой у – 1 больного. Диагноз солитарной кисты был установлен у 22, аневризмальной у 10 пациентов. Патологический перелом в области кисты наблюдался в 21 наблюдении. Укорочения и угловые деформации имели место у 8 больных. Компрессия в области патологического очага после наложения аппарата Илизарова осуществлялась открытым, полуоткрытым и закрытым методом в зависимости от размера кисты, толщины и разности сечений ее стенок. Закрытый метод был применен у пациентов с патологическим переломом с длиной кисты менее 7 см и рентгенологически разными диаметрами проксимальных и дистальных отделов кисты. Полуоткрытый метод использовался при наличии патологического перелома, когда сломанные концы не могли быть внедрены друг в друга. Кортикотомия проводилась через разрез в 0.5-1 см в области дистального участка кисты с наименьшим диаметром (в области переходных диаметров). Открытый способ использовали при длинных кистах (обычно более 7 см) с утолщенными стенами и при наличии перегородок. При этом методом сминания производился ятрогенный полифрагментарный перелом с использованием этих фрагментов в качестве аутотрансплантата. Совмещение гидрооксиапатита с дистракционным остеогенезом было проведено у 8 пациентов. Оценку результатов проводили в сроки от 6 до 12 месяцев и более по рентгенологической системе классификации предложенной Capanna et. al. Функциональная оценка лечения была проведена по системе Enneking et al.

Результаты и их обсуждение. При оценки результатов лечения по Capanna хорошие результаты отмечались у 30 больных. Рецидив наблюдался в двух наблюдениях с активными кистами у детей в возрасте до 10 лет. Функциональная оценка выявила отличные результаты у всех больных кроме одного с рецидивом в проксимальном отделе плечевой кости. У одного пациента с кистой плечевой кости сразу после операции отмечалась нейропраксия лучевого нерва которая была излечена консервативным путем.

Выводы. 1. Чрескостный остеосинтез является эффективным методом лечения кист костей, в особенности у больных с патологическим переломами, сопутствующими укорочениями и деформациями. 2. Применение гидрооксиапатита, учитывая его остеокондуктивные свойства, ускоряет созревание дистракционного регенерата и увеличивает его прочность.

ТОРАКОСКОПИЧЕСКАЯ ДИСКЭКТОМИЯ В ХИРУРГИЧЕСКОМ ЛЕЧЕНИИ ДЕТЕЙ С ИДИОПАТИЧЕСКИМ СКОЛИОЗОМ

Виссарионов С.В., Сюндюков А.Р., Николаев Н.С., Григорьев И.В.

THORACOSCOPIC DISCECTOMY IN SURGICAL TREATMENT OF PEDIATRIC IDIOPATHIC SCOLIOSIS

Vissarionov S.V., Siundiukov A.R., Nikolaev N.S., Grigoriev I.V.

ФГБУ «НИДОИ им. Г.И. Турнера» Минздрава России, г. Санкт-Петербург
ФГБУ «ФЦТОЭ» Минздрава России, г. Чебоксары

Введение. Одним из возможных методов оперативной коррекции тяжелых и ригидных форм идиопатического сколиоза является применение двухэтапного вмешательства в объеме дискэктомии на вершине основной дуги искривления в сочетании с корпородезом из переднебокового доступа и исправлении деформации многоопорной металлоконструкцией в сочетании со спондилодезом из дорсального доступа.

В зарубежных изданиях имеются исследования применения торакоскопической дискэктомии при деформациях позвоночника. Мнения всех авторов сводились к одному, что торакоскопическая дискэктомия у пациентов с деформацией позвоночника практически ничем не уступает торакотомии, но лишена ее многих недостатков.

Цель исследования – анализ особенностей технологии торакоскопической дискэктомии и результатов ее применения у детей с идиопатическим сколиозом грудной локализации.

Материал и методы. Под нашим наблюдением за период с 2009 по 2012 годы находилось 42 пациента (33 женского пола и 9 мужского) в возрасте от 13 до 18 лет с идиопатическим сколиозом грудной локализации. У всех больных имела место правосторонняя сколиотическая дуга искривления. Величина основной сколиотической дуги деформации варьировала от 70° до 86° (в среднем 74±5,2). Всем пациентам выполнено одномоментное хирургическое вмешательство в объеме эндоскопической дискэктомии в сочетании с корпородезом и коррекции деформации позвоночника многоопорной металлоконструкцией на фоне HALO-тибиального вытяжения с задним локальным спондилодезом из дорсального доступа. Сроки наблюдения за больными составили от 6 месяцев до 3 лет.

Результаты и их обсуждение. Общая продолжительность хирургического вмешательства составила 480±59 минут, кровопотеря в ходе операции 450±124,1 мл. Длительность торакоскопического этапа зависела от количества удаляемых дисков и в среднем составила 110±12 минут. У 88 % (37 детей) пациентов выполняли удаление 4 дисков, у остальных 5 больных дискэктомию в сочетании с корпородезом осуществляли на 5 уровнях. При выполнении манипуляций на торакоскопическом этапе кровопотеря составила в среднем 20±5,7 мл. По данным рентгенологического исследования в послеоперационном периоде остаточный угол сколиотической деформации по Cobb составил от 10° до 20°. Величина коррекции деформации позвоночника достигала 79,9±6,5 %. Пациентов вертикализировали на 3-6 сутки после операции и выписывали на амбулаторное лечение на 8-10 сутки после операции. Выраженность болевого синдрома составляла 6-7 баллов.

Заключение. Показаниями для торакоскопической дискэктомии являются ригидные деформации с величиной искривления до 90° и незавершенный рост ребенка. Применение

эндоскопической технологии переднего этапа хирургического вмешательства у пациентов с идиопатическим сколиозом грудной локализации позволяет обеспечить незначительную кровопотерю в ходе дискэктомии, уменьшить выраженность болевого синдрома в послеоперационном периоде и улучшить косметический результат операции.

НЕКОТОРЫЕ ВОПРОСЫ ОРГАНИЗАЦИИ НАПРАВЛЕНИЯ ДЕТЕЙ С ВРОЖДЕННОЙ ПАТОЛОГИЕЙ КОСТНО-МЫШЕЧНОЙ СИСТЕМЫ НА МЕДИКО-СОЦИАЛЬНУЮ ЭКСПЕРТИЗУ

Владимирова О.Н., Корюков А.А.

SOME ISSUES OF ORGANIZING THE REFERRRAL OF CHILDREN WITH CONGENITAL PATHOLOGIES OF THE LOCOMOTOR SYSTEM FOR MEDICAL AND SOCIAL EXAMINATION

Vladimirova O.A., Koryukov A.A.

ФГБОУ ДПО «Санкт-Петербургский институт усовершенствования врачей-экспертов» Министерства труда и социальной защиты Российской Федерации

В публикации рассматриваются некоторые методические и организационные особенности направления детей с врожденной патологией костно-мышечной системы на медико-социальную экспертизу, в частности, своевременность, обоснованность направления, формирование рекомендаций по медицинской реабилитации и др.

The article discusses some of the methodological and organizational features of referral of children with congenital disorders of the musculoskeletal system to medical and social expertise, in particular, timeliness, validity of direction, generating recommendations for medical rehabilitation, etc.

Подписание и ратификация Российской Федерацией в 2008-2012 гг. Конвенции о правах инвалидов (ООН, 2006) привели к необходимости совершенствования медико-социальной помощи инвалидам с учетом «социальной модели инвалидности». В новой трактовке инвалидность рассматривают как результат взаимодействия между людьми с нарушениями здоровья и окружающей средой, имеющей барьеры, которые препятствуют полному и эффективному участию в жизни общества.

Барьеры окружающей среды, влияющие на своевременность и качество медико-социальной помощи детям-инвалидам с врожденной патологией костно-мышечной системы, выявляются в деятельности «служб, административных систем и политики», в частности, в доменах e5800 «службы здравоохранения» и e5801 «административные системы здравоохранения» по терминологии Международной классификации функционирования, ограничений жизнедеятельности и здоровья (ВОЗ, 2001).

При организации направления на медико-социальную экспертизу (МСЭ) детей с врожденной патологией костно-мышечной системы особое внимание уделяется: 1) своевременности направления на МСЭ; 2) его обоснованности; 3) усовершенствованию технологий передачи направительных документов из медицинской организации в учреждения МСЭ; 4) полноте и согласованности рекомендаций по медицинской реабилитации, представленных в направлении на МСЭ, потребностям детей и возможностям государственной поддержки (обозначенной в нормативно-правовых и организационных документах).

Порядок направления гражданина на МСЭ определен Правилами признания лица инвалидом (утверждены постановлением Правительства Российской Федерации от 20.02.2006 N 95). Организация, оказывающая лечебно-профилактическую помощь, направляет гражданина на МСЭ после проведения необходимых диагностических, лечебных и реабилитационных мероприятий при наличии данных, подтверждающих стойкое нарушение функций организма, обусловленное заболеваниями, последствиями травм или дефектами. При врожденных пороках развития нарушения функций определяются как стойкие после рождения, следовательно, ребенок может быть направлен на МСЭ в первые ме-

сяцы после рождения, что будет способствовать раннему началу реабилитационных мероприятий и включению государственной поддержки при их осуществлении.

Направление на МСЭ в течение 3 рабочих дней со дня их выдачи направляются организацией, оказывающей лечебно-профилактическую помощь, в бюро МСЭ в форме электронного документа с использованием единой системы межведомственного электронного взаимодействия и подключаемых к ней региональных систем межведомственного электронного взаимодействия, а при отсутствии доступа к этой системе - на бумажном носителе с соблюдением требований законодательства Российской Федерации в области персональных данных.

Направление на МСЭ обосновано только в случаях наличия у ребенка нарушений функции, прежде всего, статодинамической, стойкой умеренной, выраженной или значительно выраженной степеней. При стойких незначительных нарушениях функций инвалидность не устанавливается.

За полноту и достоверность информации, изложенной в «Направлении на МСЭ организацией, оказывающей лечебно-профилактическую помощь" (форма №088/у-06) ответственность несет руководитель врачебной комиссии медицинской организации.

В направлении на МСЭ указываются данные о состоянии здоровья ребенка, отражающие степень нарушения функций органов и систем, состояние компенсаторных возможностей организма, а также результаты проведенных реабилитационных мероприятий. В пункте 34 «Рекомендации по медицинской реабилитации» приводятся:

– конкретные виды протезов, ортезов, ортопедической обуви; формулировки согласуются с видами технических средств изложенных в «Сроках пользования техническими средствами реабилитации, протезами и протезно-ортопедическими изделиями до их замены» /утверждены приказом Минздравсоцразвития России от 27.12.2011 N 1666н/ и «Перечне медицинских показаний и противопоказаний для технических средств реабилитации» / утверждены приказом Минтруда России от 18.02.2013 №65н; определение нуждаемости в технических средствах для социальной и профессиональной реабилитации, для обучения (например, кресло-коляска, приспособления для самообслуживания и др.) находится в компетенции специалистов МСЭ;

– конкретные виды медицинской реабилитации ребенка в соответствии с формулировками ГОСТ Р 52877-2007«Услуги по медицинской реабилитации инвалидов. Основные положения» и ГОСТ Р 51079-2006 «Технические средства реабилитации людей с ограничениями жизнедеятельности. Классификация»;

– объем конкретных рекомендаций, который не должен быть ниже государственных гарантий, определенных Федеральным перечнем реабилитационных мероприятий, технических средств реабилитации и услуг, предоставляемых инвалидов/утвержден распоряжением Правительства РФ от 30.12.2005 N 2347-р.

Таким образом, для уменьшения/устранения барьеров окружающей среды на этапе направления детей на МСЭ необходима согласованность специалистов медицинских организаций и учреждений МСЭ по основным методическим и организационным вопросам.

УДЛИНЕНИЕ БЕДРА ПОСЛЕ ТОТАЛЬНОГО ЭНДОПРОТЕЗИРОВАНИЯ ТАЗОБЕДРЕННОГО СУСТАВА У ДЕТЕЙ (ПЕРВЫЕ РЕЗУЛЬТАТЫ)

Гаркавенко Ю.Е.

LENGTHENING OF THE FEMUR AFTER TOTAL HIP ARTHROPLASTY IN CHILDREN (PRELIMINARY RESULTS)

Garkavenko Yu.E.

ФГБУ «НИДОИ им. Г.И. Турнера» Минздрава России, г. Санкт-Петербург
ГБОУ ВПО «Северо-Западный государственный медицинский университет им. И.И. Мечникова» Минздрава России, г. Санкт-Петербург

Представлены первые результаты удлинения бедра у детей после тотального эндопротезирования тазобедренного сустава. Отмечено сохранение стабильности дистракционного аппарата в процессе удлинения бедра, а также эндопротеза в отдаленные сроки наблюдения.

Preliminary results of lengthening of the femur in children after total hip arthroplasty were presented. The preservation of stability of the distraction apparatus in the process of the femur lengthening as well as that of the endoprosthesis in long-term observation was noted.

С 2010 по 2012 годы в сроки от 8 месяцев до 4 лет после тотального эндопротезирования тазобедренного сустава методом дистракционного остеосинтеза проведено удлинение нижней конечности 4 пациентам в возрасте от 15 до 17 лет с последствиями болезни Пертеса (2), гематогенного остеомиелита (1) и двустороннего врожденного вывиха бедер (1).

Восстановление длины нижней конечности проводили преимущественно за счет бедра стержневыми аппаратами. Дополнительное вмешательство на голени выполняли при ее деформации или нарушении анатомических соотношений в коленном суставе.

Нарушение стабильности эндопротеза тазобедренного сустава и аппарата внешней фиксации в процессе удлинения конечности отмечено не было. Темпы формирования дистракционного регенерата не отличались от среднестатистических.

Отдаленные результаты в сроки от 1 года до 2 лет после удлинения бедра свидетельствовали о сохранении стабильности эндопротеза тазобедренного сустава и функции коленного сустава.

Представленные результаты свидетельствуют о возможности восстановления длины нижней конечности после тотального эндопротезирования тазобедренного сустава у детей за счет удлинения бедра. Отрицательное влияние удлинения бедра на степень стабильности эндопротеза тазобедренного сустава по предварительным данным не выявлено. Формирование дистракционного регенерата протекает в среднестатистические сроки, характерные для данной патологии.

ЛЕЧЕНИЕ БОЛЕВОГО СИНДРОМА БОЛЕЗНИ ОСГУД-ШЛАТТЕРА МЕТОДОМ ВНУТРИКОСТНОЙ ЭЛЕКТРОСТИМУЛЯЦИИ

Герасимов А.А.

PAIN MANAGEMENT FOR OSGOOD-SCHLATTER DISEASE WITH INTRAOSSEOUS ELECTROSTIMULATION

Gerasimov A.A.

ГБОУ ВПО «Уральская государственная медицинская академия» Минздрава России, г. Екатеринбург

Предложен способ лечения болезни с помощью специального электрического тока для воздействия на больную зону. Лечение у 18 детей показало быстрый и стабильный эффект. Лечение является патогенетическим.

We propose a method of treating the disease with a special electrical current applied in the affected area. Using it in 18 children showed a fast and stable effect. Treatment is pathogenetic.

Остеохондропатия бугристости большеберцовой кости встречается преимущественно у мальчиков и юношей 13-16 лет, занимающихся спортом. Поражение чаще бывает двусторонним. Традиционные методы консервативного лечения болезни Осгуд-Шлаттера трудоемки, длительны и малоэффективны. Лечение затягивается на несколько лет. Детям

ограничивают занятия спортом. Болевые явления часто сохраняются до периода закрытия зон роста. В этих случаях в области бугристости сохраняется деформация в виде выступа, при обострении боли отек увеличивается.

При реографическом и полярографическом исследовании апофизов, а также надкостницы и мягких тканей области бугристости игольчатым электродом выявлены нарушения кровоснабжения и микроциркуляции.

Цель исследований – разработка эффективного патогенетического метода лечения патологии.

Метод. Для воздействия на остеорецепторы апофизов и окружающую кость разработан метод внутрикостной электростимуляции. Суть метода заключается в подведении специального электрического тока к патологически измененным тканям с помощью иглы-электрода (можно применять обычную инъекционную иглу). Известно, что при накожных электропроцедурах кожа уменьшает силу тока до 500 раз. Замыкающая пластинка кости также является следующим барьером для тока, т.к. обладает большим сопротивлением. Известно, что электроток не проходит внутрь кости, а обходит кость, шунтируясь по токопроводящим мягким тканям. Поэтому для подведения тока мы используем иглу-электрод, подводимую в болевые точки апофиза и в окружности бугристости до контакта с большеберцовой костью. Электрод противоположной полярности укладывается накожно с противоположной стороны кости.

Определено, что оптимальным током для воздействия на остеорецепторы является низкочастотный импульсный положительной полярности ток (патент 1103855). Аппарат ЭСП-01 по методу А.А. Герасимова разрешен МЗ РФ. Этот электроток обладает обезболивающим действием, улучшает кровообращение, активизирует восстановительные процессы в зоне роста.

Материалы и результаты. Проведено обследование и лечение 18 детей в возрасте 10-17 лет, у всех боль возникала при постоянных физических нагрузках. У детей старшего возраста наблюдалась деформация и увеличение бугристости до 2-2,5 см над большеберцовой кости. Лечение проводилось только внутрикостной электростимуляцией, как единственным методом. Курс лечения состоял из 1-3 процедур на одну конечность до полного прекращения боли. Боль исчезала через 3-5 дней, что подтверждалось накожной электрометрией. Через 10 дней разрешались физические нагрузки. Рецидивы боли не было в течение 3-х лет наблюдения. После лечения исчезал отек тканей. Увеличения деформаций бугристости большеберцовой кости у детей не прогрессировали, у части исчезли. При рентгенографии через 2-3 года у 3-х человек зона роста бугристости исчезла. У 3-х обследованных зона уменьшилась и остановилась у нижнего края.

При исследовании внутритканевого кровообращения в области бугристости наблюдалось существенное улучшение, как кровообращения, так и микроциркуляции, что дает основание считать внутрикостную электростимуляцию патогенетическим методом воздействия.

Заключение. Внутрикостная электростимуляция эффективно и быстро устраняет болевой синдром, восстанавливая при этом кровообращение костной ткани.

НОВЫЕ ВОЗМОЖНОСТИ КОНСЕРВАТИВНОГО ЛЕЧЕНИЯ СКОЛИОТИЧЕСКОЙ БОЛЕЗНИ

Герасимов А.А.

NEW OPPORTUNITIES FOR CONSERVATIVE TREATMENT OF SCOLIOSIS

Gerasimov A.A.

ГБОУ ВПО «Уральская государственная медицинская академия» Минздрава России, г. Екатеринбург

Разработан метод электростимуляции позвонков в области сколиоза, который активизирует нормальное восстановление зон роста позвонков. Проведенное лечение у 17 девочек с деформацией II-III степени, устранение деформации было у 3, у остальных улучшение.

We developed a method of electrical stimulation of vertebrae in scoliosis, which activates the normal recovery of the vertebral growth zones. The treatment of 17 girls with grade II-III scoliosis achieved deformity elimination in three and improvements in the the remaining cases.

Сколиотическая болезнь до сих пор относится к числу наиболее сложных в ортопедии, поскольку это системное заболевание и прогрессирует оно в процессе роста ребенка. Патогенез заболевания сложен. Среди ведущих его звеньев мы выделили дистрофические изменения в позвоночнике, которые связаны с нарушением кровообращения и микроциркуляции тканей, вовлеченных в процесс позвоночников, неравномерной односторонней иннервацией и ослаблением трофического влияния на участки позвоночников по вогнутой стороне позвоночника, а, следовательно, односторонним снижением активности зон роста на вогнутой стороне, слабостью мышц пораженной стороны и компенсаторным повышением биоэлектрической активности паравертебральных мышц на выпуклой стороне. Одностороннее ослабление симпатической иннервации вогнутой стороны приводит к прогрессирующей дистрофии межпозвонковые диски, суставные капсулы, связки, а главное структуру костной ткани и апофизы. Нарушение трофики и кровообращения является основой для возникновения структурных изменений в костях и суставах. На этом фоне появляются ранние болевые явления сначала на вогнутой стороне.

Цель исследования заключается в разработке метода исправления сколиотической деформации путем воздействия на зоны роста позвонков. Это на наш взгляд возможно путем восстановления симметрии иннервации, трофики и кровообращения позвоночных тканей и локальном воздействии на отстающую в росте сторону позвоночника.

Методика. Для лечения больных мы применяли разработанный нами метод внутритканевой электростимуляции (патенты 1103855, 1273120), который имеет существенные и доказанные преимущества для решения поставленной цели. Специальный низкочастотный импульсный ток физиологических параметров подводят с помощью иглы-электрода к заинтересованным позвонкам и проводят электростимуляцию. Предварительные исследования показали, что раздражение остеорецепторов костной ткани позвонков таким током резко улучшает кровообращение и микроциркуляцию, а электростимуляция симпатической нервной системы улучшает трофику и восстановительные процессы.

Методика предусматривала электростимуляцию позвонков в зоне сколиотической дуги и паравертебральные участки по вогнутой стороне. Курс состоял из 4-7 процедур.

Результаты и их обсуждение. Проведено лечение у 17 девочек в возрасте 11-25 лет с II-III степенью сколиоза по Чаклину. Из них в периоде роста 11-14 лет было 11 человек, 8 из них пользовались корсетами, получали ЛФК, укрепляющее лечение. Лечение проводили амбулаторно 2 раза в неделю. Повторный курс лечения проводили при III степени у 3-х девочек через 3 месяца. Обследование проводили через 1 и 2 года.

При анализе отдаленных результатов полное исправление оси позвоночника наблюдалось у 3 девочек со II степенью в возрасте 11 и 12 лет. Частичное исправление деформации было у 8: II степень перешла в I, III – во II. У остальных произошла стабилизация, прогрессирования не наблюдалось. Исправление деформаций не происходило после прекращения роста

позвоночника у девочек после 14 лет. Болевые явления, выявляемые при пальпации, у 12 человек полностью ликвидированы. Повторные курсы улучшают результаты. Поэтому совершенствование методики лечения может их улучшить.

Заключение. Метод внутритканевой электростимуляции активизирует функцию зон роста позвонков и способствует исправлению сколиоза у пациентов в периоде поста позвоночника. После окончания роста электростимуляция устраняет прогрессирование сколиоза и болевой синдром.

СПОСОБ ОБЪЕКТИВНОЙ ДИАГНОСТИКИ БОЛИ В КОНЕЧНОСТЯХ

Герасимов А.А.

METHOD OF OBJECTIVE DIAGNOSIS OF PAIN IN THE EXTREMITIES

Gerasimov A.A.

ГБОУ ВПО «Уральская государственная медицинская академия» Минздрава России, г. Екатеринбург

Предложен аппарат и методика измерения кожного электропотенциала на участке болевых ощущений и симметричном ему участке тела или конечности. Высчитывают коэффициент асимметрии, который является объективной и достоверной величиной. Чем больше коэффициент, тем больше степень интенсивности боли.

We propose an apparatus and a method for measuring skin electropotential at the site of pain and the symmetric part of the body or limb. We calculate the asymmetry which is an objective and reliable value. The higher the ratio, the greater is the intensity of the pain.

Объективизация боли в конечностях при заболеваниях опорно-двигательного аппарата до сих пор остается нерешенной проблемой. Боль это сложный патологический процесс, и современная физиология изучила только основные патогенетические механизмы, участвующие в болевой реакции. Одним из косвенных проявлений боли является изменение перспирации, потоотделения кожи при возникновении очага боли.

Основным недостатком измерения проводимости тока или сопротивления кожи является недостоверность данных измерений. Это обусловлено эффектом поляризации кожи, возникающим при проведении через ткани слабого электрического тока. Кожа, препятствует прохождению тока, уменьшает его амплитудные характеристики более, чем в 100 раз. При этом сопротивление кожи у людей различается иногда более, чем в 10 раз. Показатели изменений варьируют даже у одного пациента в течение суток, а сопротивление кожи в момент измерения меняется в первые 10 минут.

Цель – разработать метод и прибор для объективного измерения степени интенсивности боли на конечностях.

Прибор. Предложены новые принципы осуществления электрометрии, которые реализованы в приборе "Альгезиметр" (патент № 1456089). Прибор измеряет кожный электрический потенциал, возникающий на электроде в контакте с кожей. Измерение потенциала служит критерием наличия боли.

Прибор состоит из усилителя потенциалов (милливольтметра). Накожный электрод выполняет функцию генератора постоянного тока, выполнен в виде круга и состоит из пластин двух разнородных металлов (медь, цинк), которые создают на коже электродвижущую силу до 0,4-0,6 В, являющуюся физиологической для организма. Потенциал усиливается и регистрируется на шкале прибора.

Методика основана на измерении электропотенциала на симметричных точках кожи конечностей. При измерении электрод плотно прижимают на 2-4 секунды к коже в области локализации боли и в симметричном участке противоположной конечности. Результаты сопоставляют и выводят коэффициент асимметрии, который является критерием интенсивности боли.

Результаты и обсуждение. Степень болевого синдрома можно косвенно оценить в зависимости от величины соотношения потенциалов (КА-коэф. асим.) и количества во-

влеченных в процесс дерматомов. Критерии степени интенсивности боли составлены на основании обследования 480 больных с болевыми синдромами позвоночника, суставов, конечностей. При этом учитывались субъективные ощущения больных, электропроводность кожи, данные клинического обследования, миография, рео- и полярографии, комплексного биомеханического обследования. Данные исследований косвенно коррелировали со степенью интенсивности боли.

Прибор прост в эксплуатации, измерение занимает 1-2 минуты и может быть отнесен к экспересс-диагностике. Степень интенсивности боли, регистрируемая прибором, сохраняется при введении в наркоз, т. е. не зависит от психоэмоциональных наслоений.

Заключение. Способ дает точную диагностику у детей, больных без сознания, необходим при врачебно-трудовой экспертизе, удобен при объективном контроле эффективности методов лечения, оценки результатов лечения, диагностики неврологической патологии, особенно симпатической нервной системы. Методы диагностики прошли успешную апробацию в центральных и в ведущих институтах страны.

АНАЛИЗ ЭФФЕКТИВНОСТИ ОБЕЗБОЛИВАНИЯ ПАЦИЕНТОВ В ПОСЛЕОПЕРАЦИОННОМ ПЕРИОДЕ ПРИ ТОРАКОПЛАСТИКЕ

Гончарук Э.В., Дрозд В.А.

ANALYSIS OF THE ANESTHESIS EFFICIENCY IN THE POSTOPERATIVE PERIOD FOLLOWING THORACOPLASTY

Goncharuk E.V., Drozd V.A.

ФГБУ «РНЦ «ВТО» им. акад. Г.А. Илизарова» Минздрава России, г. Курган

Актуальность. Минимально-инвазивная торакопластика по методу Nuss при воронкообразных деформациях грудной клетки в послеоперационном периоде проявляется интенсивными острыми болями. Чаще всего для купирования болевого синдрома в остром периоде после вышеуказанных оперативных вмешательств используются наркотические анальгетики, обладающие сильной анальгезирующей активностью. Также известно, что применение наркотических анальгетиков сопряжено с широким списком побочных эффектов, ограничениями назначения, необходимостью тщательного контроля учёта использования за их расходованием.

В связи с этим авторами исследования был предложен метод обезболивания с помощью катетера Smart Fuser при минимально-инвазивной торакопластике по методу Nuss.

Цель исследования – оценка результатов эффективности обезболивания пациентов в послеоперационном периоде при торакопластике по методу Nuss с помощью катетеров Smart Fuser.

Материалы и методы. Первая группа – контрольная (26 человек), в которой пациенты после оперативного лечения наркотическими анальгетиками, вторая группа (13 человек) – обезболивалась с применением катетеров Smart Fuser.

Результаты. В результатах лечения прослежены сроки в раннем послеоперационном периоде и количество применяемых наркотических анальгетиков без использования и при наличии катетера Smart Fuser. Отмечалось снижение частоты и количества использования наркотических анальгетиков во второй группе пациентов

Вывод. Полученные результаты позволяют судить о целесообразности применения катетеров Smart Fuser в остром послеоперационном периоде в связи:

– со снижением частоты и количества потребляемых наркотических анальгетиков

– с эффективным купированием болевого синдрома у пациентов,

– с сокращением сроков восстановления в раннем послеоперационном периоде.

ВЛИЯНИЕ МОДИФИКАЦИИ ПОВЕРХНОСТИ ТИТАНОВОЙ ПОДЛОЖКИ ПЕРЕД МАГНЕТРОННЫМ НАПЫЛЕНИЕМ СЕРЕБРОСОДЕРЖАЩЕГО ГИДРОКСИАПАТИТА НА СТРУКТУРУ, МЕХАНИЧЕСКИЕ И ФИЗИКО-ХИМИЧЕСКИЕ СВОЙСТВА СФОРМИРОВАННОГО ПОКРЫТИЯ

Грубова И. Ю., Иванова А.А., Сурменева М.А, Сурменев Р.А.

IMPACT OF THE SURFACE MODIFICATION OF THE TITANIUM IMPLANT BEFORE COATING WITH ARGENTUM-CONTAINING HYDROXYAPATITE ON THE STRUCTURE, MECHANICAL, PHYSICAL AND CHEMICAL PROPERTIES OF THE COATING

Grubova I.Y., Ivanova A.A., Surmeneva M.A., Surmenev P.A.

Национальный исследовательский Томский политехнический университет, г. Томск, Россия

Особую роль при интеграции костного имплантата с живыми тканями играют свойства его поверхности: шероховатость и физико-химический состав. Стабильность имплантата можно усилить микроструктурированием его наружной поверхности при помощи химической, механической обработки и плазменным напылением. Желание улучшить показатель «покрываемости» поверхности имплантата костной тканью привело к разработке гидроксиапатитного покрытия, обладающего остеоиндуктивными свойствами.

The ossteointegration rate of titanium bone implants is related to their composition and surface roughness. Osteoconductive calcium phosphate coatings promote bone healing and apposition, leading to the rapid biological fixation of implants. The different methods used for increasing surface roughness or applying osteoconductive coatings to titanium implants are reviewed.

Целью данной работы является исследование влияния модификации поверхности подложки из сплава технически чистого титана (Ti) перед напылением серебросодержащего гидроксиапатитового (Ag-ГА) покрытия на топографию и физико-химические свойства.

В качестве подложки был выбран Ti марки ВТ1-0. Для придания подложкам развитого рельефа была проведена модификация поверхности: пескоструйная обработка корундом (Al2O3=250-320μм) при варьируемом давлении (P=0,45 МПа и P=0,61 МПа); травление во фторсодержащем растворе; напыление Ag-ГА покрытия.

Для напыления использовалась установка 08ПХО–100Т-005 с ВЧ-магнетронным источником. Для определения фазового состава использовался дифрактометр D8 Advance. Элементный состав и морфология поверхности изучалась на микроскопе Quanta 400. Свободную энергию поверхности определяли на приборе EasyDrop. Рельеф и механические свойства образцов исследовались на нанотвердомере «НаноСкан-3D». Эллипсометрические измерения (толщина, показатель преломления) были проведены на эллипсометре «Эллипс 1891-САГ».

Исследование механических характеристик Ag-ГА покрытий показало, что независимо от давления обработки величина нанотвердости покрытий достигает 3,10-5,32 ГПа, что выше аналогичного значения, полученного для Ti после химического травления. Значение модуля упругости покрытий ниже, чем аналогичная величина для подложки, и составляет 89-150 ГПа.

Исследования смачиваемости показали, что она слабо зависит от показателя шероховатости Ra. Так как значительный рост его для образцов, обработанных при давлении P=0,45 МПа (53 %) и незначительный рост при давлении P=0,61 МПа (40 %) после напыления приводит в обоих случаях к увеличению контактного угла и к снижению поверхностной энергии для образцов без покрытий.

Исследование фазового состава Ag-ГА покрытий показало уменьшение интенсивности «базовой» текстуры (002) ГА в обоих случаях. Кроме того, рефлексы 31,8° (211), 32,2° (112), 32,9° (300) перекрываются, образуя один диффузионный пик. Последнее обстоятельство может не только свидетельствовать об уменьшении размеров кристаллитов, а также о формировании радиационных дефектов и появлении сжимающих напряжений в покрытии.

Таким образом, исследование подготовки Ti поверхности перед напылением Ag-ГА покрытий показало, что обработка поверхности приводит к образованию более развитого рельефа, а также к снижению поверхностного натяжения, в большей степени за счет его полярной составляющей.

АЛГОРИТМ ВЫБОРА МЕТОДИКИ ОПЕРАТИВНОГО ЛЕЧЕНИЯ ВОРОНКООБРАЗНОЙ ДЕФОРМАЦИИ ГРУДНОЙ КЛЕТКИ

Губа А.Д., Шатохин Д.В., Карпенко А.В., Колчин Д.В., Баймуратов А.А.

THE SELECTION ALGORITHM METHOD OF SURGICAL TREATMENT OF FUNNEL CHEST

Guba A.D., Shatohin D.V., Karpenko A.V., Kolchin D.V., Baimuratov A.A.

Городская клиническая больница № 5, г. Тольятти. Россия
Областная клиническая больница, г. Самара, Россия

В исследовании приводится обоснование выбора методик лечения 89 больных с воронкообразной деформацией грудной клетки, которым для этой цели применили разработанные клинико-рентгенологические критерии оценки степени деформации и подвижности грудинно-реберного комплекса (ГРК).

In a study of the rationale for the choice of methods of treatment of 89 patients with funnel chest, which for this purpose applied the clinical and radiological criteria for assessing the degree of deformation and mobility of the sterno-costal complex (SCC).

Цель – определение объективных критериев к выбору методики оперативного лечения деформации грудной клетки.

Материал и методы. Мы располагаем опытом оперативного лечения 89 пациентов-детей от 10 до 18 лет и взрослых от 18 лет до 26 лет, которым выполнена торакопластика по поводу воронкообразной деформации грудной клетки 2-3 степени. Кроме общепринятого дооперационного обследования (показатели крови, спирометрии, рентгенографии, МРТ, СКТ) мы использовали дополнительные методы исследования: стерно-вертебральный индекс (СВИ) и коэффициент сагиттальной подвижности торакса (КСПТ), которые позволяют определить степень деформации грудной клетки и степень подвижности (ригидности) грудной клетки.

Для коррекции и фиксации мобилизованного грудинно-реберного комплекса (ГРК) мы использовали различные способы: внешнее вытяжение, постоянное магнитное поле, стабилизацию его с помощью спиц, пластинами по Салаама-Палтиа, торакопластику по Насса, металлодез деформации корректором грудины. Исходя из нашего опыта и анализа литературных данных, использовали следующий алгоритм принятия решений:

При наличии симметричной деформации грудной клетки у детей до 15 лет применяли малоинвазивную технику операции по методике Насса. В случае наличия несимметричной деформации грудной клетки с учетом вида деформации операцию необходимо дополнить открытой резекцией деформированных ребер по Равичу.

У больных старше 16 лет кроме степени деформации грудной клетки (СВИ) необходимо учитывать и степень ее ригидности, используя для этого коэффициент сагиттальной подвижности (КСПТ). Методика Насса в чистом виде при ригидной грудной клетке у взрослых не позволяет устранить деформацию полностью, вызывает появление западения ребер в месте опоры пластины на ребра, а иногда вызывает появление стойкого болевого синдрома от давления пластины на внутреннюю поверхность грудины. Поэтому у взрослых больных с ригидной грудной клеткой мы применяем методику Равича с хондротомией деформированных ребер по наружной границе деформации и стернотомией в месте деформации грудины. Для стабилизации ГРК в положении коррекции оптимальным по нашему представлению является применение дуги Уолтера-Лоренца в модификации Разумовского А.Ю.

Результаты лечения. Разработанные нами алгоритмы и использованные методы оперативного лечения позволили получить хорошие и отличные результаты в 85 % случаев.

Выводы. 1. При выборе методики необходимо учитывать возраст больного, величину деформации грудной клетки, а также степень ее ригидности. 2. У детей до 15 лет целесообразно использовать малоинвазивную методику Насса. 3. У детей старше 15лет и у взрослых больных с ригидной грудной клеткой необходимо ослабить напряжение в области грудино-реберного комплекса стернотомией и хондротомией по Равичу. 4. Для стабилизации ГРК в

положении коррекции надежнее использовать пластину Уолтера-Лоренца в модификации Разумовского А.Ю.

ИСПОЛЬЗОВАНИЕ ЧРЕСКОСТНОГО ОСТЕОСИНТЕЗА В ЛЕЧЕНИИ ХРОНИЧЕСКОГО ОСТЕОМИЕЛИТА У ДЕТЕЙ

Губин А.В., Клюшин Н.М., Коркин А.А., Коюшков А.Н.

USE OF TRANSOSSEOUS OSTEOSYNTHESIS IN MANAGEMENT OF CHRONIC OSTEOMYELITIS IN CHILDREN

Gubin A.V., Klushin N.M., Korkin A.A., Koyushkov A.N.

ФГБУ «РНЦ «ВТО» им. акад. Г.А. Илизарова» Минздрава России, г. Курган

Центр гнойной остеологии располагает опытом лечения методом чрескостного остеосинтеза 466 детей с хроническим остеомиелитом различной этиологии и локализации. Метод чрескостного остеосинтеза по Илизарову показал высокую эффективность в лечении данной патологии и коррекции сопутствующей ортопедической патологии, что позволило добиться 97.6 % положительных исходов лечения.

The department of purulent osteology has the experience of treating 466 children with chronic osteomyelitis of different etiology and localization using transosseous osteosynthesis technique. The technique of transosseous osteosynthesis according to Ilizarov demonstrated high effectiveness in treatment of this pathology, as well as in correction of associated orthopedic pathology thereby allowing achieve 97.6 % of positive treatment outcomes.

Одно из ведущих мест, по распространенности, среди хирургических инфекций у детей занимает хронический остеомиелит. Сложность лечения, длительное течение заболевания, сопровождаемое тяжелой ортопедической патологией, сопряжены с инвалидизацией детей в 10-15 % случаев и высокой частотой осложнений, что является актуальной проблемой на сегодняшний день. Главной причиной неудовлетворительных результатов лечения остеомиелита является недостаточно радикальная хирургическая обработка патологического очага, обусловленная известной проблемой замещения костных дефектов, получаемых после операции.

Цель работы – проанализировать результаты лечения хронического остеомиелита у детей с использованием чрескостного остеосинтез.

Центр гнойной остеологии располагает опытом лечения методом чрескостного остеосинтеза 466 детей с хроническим остеомиелитом различной этиологии и локализации. Среди них преобладали мальчики – 299 (64 %), девочек – 167 (36 %). Возрастной диапазон пролеченных пациентов составил от 1 года до 18 лет. Среди них преобладали дети юношеского возраста – 42 % от 15 до 17 лет, 20 % – 18 летние. Подростки от 10 до 14 лет составили 27 %, от 5 до 9 – 10 %, до 4 лет – 1 % соответственно. Наиболее распространенным видом остеомиелита стал посттравматический, и составил 54 %, необходимо отметить, что послеоперационный выявлен в 24 % случаев. Реже встречались гематогенный и огнестрельный варианты остеомиелита, доля которых составила 17 % и 1 % соответственно. Широкий спектр ортопедической патологии, обусловленный сложным характером заболевания, включал ложные суставы, дефекты костной и мягких тканей, укорочения, деформации, контрактуры, трофические язвы, посттравматические периферические нейропатии. При этом наиболее часто развитие остеомиелита отмечалось в нижних конечностях, где на бедро приходилось 32 % случаев, а на голень и стопу – 30 % и 10 % соответственно. Значительно реже выявлялись остеомиелитические очаги в остальных сегментах тела, что далеко не в последнюю очередь связано с более благоприятными условиями трофики тканей. Так на долю предплечья приходилось 4 %, на долю плеча – 3 %, ключицы – 2 %, кисти – 1 %, позвоночника – 1 %, смешанной локализации – 7 % и другой области – 4 %. Распространенность патологического процесса на суставы отмечена в 6 % случаев.

Несмотря на всю сложность и вариабельность исследованной патологии, использование чрескостного остеосинтеза по Илизарову позволило комплексно решить проблему ликвидации хронического гнойного процесса и решения задач по восстановлению ортопедического статуса пациентов.

Анализ полученных результатов показал высокую эффективность метода чрескостного остеосинтеза в лечении детей с хроническим остеомиелитом и коррекции сопутствующей ортопедической патологии, что позволило добиться 97.6 % положительных исходов лечения.

КОМПЛЕКСНАЯ РЕАБИЛИТАЦИЯ ПРИ ТРАВМАТИЧЕСКОМ ПОВРЕЖДЕНИИ СПИННОГО МОЗГА С ПОЛНЫМ АНАТОМИЧЕСКИМ ПЕРЕРЫВОМ НА УРОВНЕ ВТОРОГО ШЕЙНОГО ПОЗВОНКА У РЕБЕНКА В ВОЗРАСТЕ ДЕВЯТИ ЛЕТ

Губин А.В., Ерохин А.Н., Кобызев А.Е., Рябых С.О.

COMPLEX REHABILITATION IN TRAUMATIC INJURY OF SPINAL CORD WITH COMPLETE ANATOMIC DISRUPTION AT THE C_2 LEVEL IN A NINE-YEAR-OLD CHILD

Gubin A.V., Erokhin A.N., Kobyzev A.E., Ryabykh S.O.

ФГБУ «РНЦ «ВТО» им. акад. Г.А. Илизарова» Минздрава России, г. Курган

Проанализирован уникальный опыт реабилитации при полном травматическом перерыве спинного мозга на уровне второго шейного позвонка у ребенка в возрасте девяти лет. Определено, что расширение функциональной автономии при данной клинической ситуации зависит от сбалансированности немедикаментозных мероприятий: электростимуляции диафрагмального нерва, аудиовизуальной поддержки и адекватной пассивно-активной лечебной физкультуры.

Unique experience of rehabilitation in the event of complete traumatic disruption of the spinal cord at the C2 level in a nine-year-old child was analyzed. It was determined that widening of functional autonomy in this clinical situation depends on the balance of non-medication measures: electrical stimulation of phrenic nerve, audiovisual support and adequate passive and active physical exercise therapy.

Введение. Травмы шейного отдела позвоночника с полным перерывом спинного мозга ранее считались инкурабельными. Современные технологии позволяют не только сохранить жизнь таким пациентам, что обусловливает проблему расширения их функциональной автономии, но и улучшить ее качество.

Цель исследования – разработка и анализ комплекса реабилитационных мероприятий у больного У., 9-ти лет, с диагнозом: травматическая болезнь спинного мозга, поздний период, полный анатомический перерыв спинного мозга на уровне C_2 позвонка, состояние после оперативного лечения, спастическая тетраплегия.

Материал и методы. Для поддержания режимов искусственного и вспомогательного дыхания у пациента применяли комплекс LTV 1200 CareFusion (USA). Электростимуляция диафрагмальных нервов проводилась посредством устройства для тестовой нейростимуляции НейСи-3М. ТС (Украина) после оперативного вмешательства и введения стимулирующего 4-х контактного цилиндрического электрода эпидурально на уровне C_2-C_4 позвонков. Для определения уровня сатурации кислорода в тканях использовали пульсоксиметр Nonin Onyx (USA). Аудиовизуальную поддержку реализовали посредством ЖК-телевизора со встроенным DVD-плеером и Stereo 3D Multimedia video glasses (China).

Результаты и их обсуждение. Процесс расширения функциональной автономии пациента состоял из четырех взаимосвязанных этапов. Первый этап – формирование режимов электростимуляции, моделирующих последовательности паттернов с частотой 12, 15 и 20 дыхательных циклов в минуту. На данном этапе электростимуляцию проводили два раза в день по 15 минут на фоне режима вспомогательного дыхания с понижением функции поддержки с 11 до 7 мм вд. ст. Динамика частоты дыхания пациента при стимуляции проявляла тенденцию к подстройке к задаваемому ритму. Длительность этапа составила 2 недели. На втором этапе электростимуляцию проводили при аудиовизуальной поддержке в виде специально сформированных синглов из мультфильмов, без вспомогательного дыхания, с контролем уровня сатурации кислорода в периферических сегментах верхней конечности. За пять дней стимуляции в данном режиме способность пациента к самостоятельному дыханию при стабильном уровне сатурации кислорода (98-100 %) выросла с 9 до 16 минут и 30 секунд, что составило более 80 % прироста. Общая длительность второго этапа составила две недели. Способность пациента дышать без аппаратной поддержки при стимуляции диафрагмальных нервов достигла двадцати минут. В течение третьего этапа электростимуляцию проводили четыре раза в день по пятна-

дцать минут при самостоятельном дыхании пациента одновременно с аудиовизуальной поддержкой. Длительность этапа составила четыре недели. В течение этого этапа у пациента значительно расширился круг функциональных возможностей, который выразился в увеличении амплитуды активных поворотов головы, значительном улучшении дикции и громкости речи, а также появлении качательных движений туловища в положении сидя. На четвертом этапе пациенту имплантировали устройство для хронической электростимуляции Нейси-3М (Украина) с версией программы V18.6.2 (Курган). На протяжении всех четырех этапов пациенту ежедневно проводили массаж и ЛФК – по 20 и 60 минут соответственно.

Выводы. Таким образом, сочетание электростимуляции диафрагмального нерва с аудиовизуальной поддержкой и адекватной ЛФК позволило расширить возможности пациента с высоким уровнем повреждения спинного мозга в контроле самостоятельного дыхания, что увеличило диапазон его функциональных возможностей и повысило уровень автономии.

ХИРУРГИЧЕСКОЕ ЛЕЧЕНИЕ ВОРОКООБРАЗНЫХ ДЕФОРМАЦИЙ ГРУДНОЙ КЛЕТКИ

Губина Е.В., Рыжиков Д.В.

SURGICAL TREATMENT OF FUNNEL CHEST DEFORMITIES

Gubina E.V., Ryzhikov D.V.

ФГБУ «Новосибирский НИИТО» Минздрава России, г. Новосибирск

Проблема хирургического лечения воронкообразных деформаций грудной клетки (ВДГК) несомненна. В детской клинике Новосибирского НИИТО в год в среднем оперируется 30 пациентов с ВДГК. Приоритет за малоивазивными методиками, демонстрирующими стабильные результаты. У пациентов с сочетанием ВДГК и порока сердца мы считаем целесообразным одномоментное вмешательство. Пациентов младшего возраста считаем необходимым оперировать при наличии выраженных кардиореспираторных расстройств. Функциональные нарушения являются ведущими в определении показаний для оперативного лечения, однако нельзя не учитывать эстетический аспект устранения косметического дефекта, определяющий «качество жизни».

The problem of surgical treatment of the funnel deformations of the thorax is undoubted. Every year, nearly 30 patients with funnel chest deformations are operated in the children's clinic of Novosibirsk NIITO. Minimally invasive surgery is a priority showing stable results. We believe that modern equipment and anesthesia enable simultaneous intervention for cardiopathology and pectus excavatum among certain patients. We consider that younger patients must be operated in cases of marked cardiorespiratory impairment. Functional disorders are the main factors for indications of surgical treatment. However, elimination of the cosmetic defect should be also considered as it determines the quality of life.

Введение. Актуальность вопроса хирургического лечения воронкообразных деформаций грудной клетки (ВДГК) несомненна. Радикальные торакопластики травматичны и неоднозначны для применения у детей младшего возраста, а также их косметический результат в отдаленные сроки не всегда соответствует ожиданиям пациента и хирурга. Функциональные нарушения являются ведущими в определении показаний для оперативного лечения, однако нельзя не учитывать эстетический аспект устранения косметического дефекта, определяющий «качество жизни».

Материалы и методы. В детской клинике Новосибирского НИИТО в год в среднем оперируется 30 пациентов с ВДГК. При радикальных торакопластиках средний возраст пациентов 18,5 лет (15,3-24,3), средняя продолжительность операции 2 ч. 38 мин., средняя интраоперационная кровопотеря 189 мл. Нами разработана медицинская технология по лечению ВДГК (ФС 2011-377) с алгоритмом, определяющим показания к различным типам хирургического вмешательства. Однако последние несколько лет мы перешли на малоинвазивные хирургические вмешательства. Формирование загрудинного канала, проведение пластины выполняем только слева направо, видеоассистенцию не используем. Средний возраст пациентов 13,4 лет (2,4-54,1), средняя продолжительность операции 42 мин., средняя интраоперационная кровопотеря 30 мл. В том числе оперировано 4 пациентов с рецидивными деформациями, оперированными по месту жительства. У пациентов с сочетанием ВДГК и порока сердца мы считаем целесообразным одномоментное с кардиохирургами вмешательство: длительность операции увеличивается не существенно, дополнительная кровопотеря небольшая, повторная торакопластика более опасна из-за спаечного процесса, послеоперационный пери-

од восстановления сердца в корригированной грудной клетке лучше. Особенности симультанных операций у кардиохирургических пациентов: гепаринизация (в условиях АИК), срединная стернотомия (преимущественно несимметричная), общая продолжительность операции, общая кровопотеря, необходимость установки кардиоэлектродов, не исключена необходимость реторакотомии, более длительный послеоперационный постельный режим.

Не решенным остается вопрос лечения ВДГК у пациентов с большим потенциалом роста. Мы считаем, что такие пациенты должны оперироваться так рано, как только кардиореспираторные нарушения становятся клинически значимыми. Самому юному нашему оперированному пациенту было 2,4 года.

Результаты. Перечень возможных осложнений в хирургии ВДГК обширен и объясняется анатомией зоны вмешательства. Мы сталкивались с пневмо- и гидротораксом и несколькими случаями плексита плечевого сплетения, которые излечивались консервативно. Неудовлетворительных результатов у нас не было, менее чем у 20 % пациентов отмечен незначительный косметический дефект за счет умеренно выраженного западения нерезецированных дуг, функционально незначимая потеря коррекции. На сегодняшний пластина удалена только у 4 пациентов после малоинвазивной торакопластики, однако в сроке 3-4 года после операции методика демонстрирует свою эффективность в том числе, при симультанных операциях.

Выводы. В нашем регионе вопросы лечения ВДГК требуют дальнейшего развития. Определяя показания для хирургического лечения ВДГК и в оценке результатов необходимо учитывать не только функциональный, но и косметический результат. Приоритет в коррекции ВДГК за малоинвазивными методиками. В лечении сочетанной патологии целесообразно выполнение симультанных вмешательств.

ЛЕЧЕНИЕ ВРОЖДЕННЫХ ДЕФОРМАЦИЙ СТОП

Давлетшин Р.И., Псянчин Т.С., Салимов Р.Н.

MANAGEMENT OF CONGENITAL FOOT DEFORMITIES

Davletshin R.I., Psyanchin T.S., Salimov R.N.

Государственное бюджетное учреждение здравоохранения
Республиканская детская клиническая больница, г. Уфа

Введение. Врожденная деформация стоп является сложным пороком развития, при котором изменения внешней формы стопы сопровождаются вывихами и подвывихами в суставах стопы, а также нарушением иннервации и кровоснабжения. Эта патология занимает одно из ведущих мест среди пороков опорно-двигательного аппарата, в среднем составляя 1 случай на 1000 новорожденных.

В настоящее время консервативное лечение является общепризнанным, однако стандартный метод этапных коррекций с наложением гипсовых повязок недостаточно эффективен. Детям с неисправленной деформацией выполняются различные операции с рассечением капсулярно-связочного аппарата стопы по задней и передневнутренней поверхности.

В связи с этим возрастает интерес к методу I. Ponseti, при котором направление манипуляций подчиняется строгой последовательности, основанной на биомеханике суставов стопы, что позволяет избежать компрессии суставов и восстановить соотношения в них.

Цель работы – изучение результатов лечения врожденных деформаций стоп и выявление преимуществ метода Понсети.

Материал и методы. Изучены результаты лечения детей в РДКБ за последние три года. Всего пролечено 84 ребенка (134 стопы); двусторонняя деформация была у 50 детей, правосторонняя – у 18, левосторонняя – у 16. Возраст детей ко времени обращения до 2-х недель в 23 случаях, 3-4 недели – в 25, от 1 до 2 мес. – в 20, от 2 до 3 мес. – в 6, позже 3 мес. – в 10.

Коррекцию стоп проводили типично по Понсети. Основным отличием метода Понсети от традиционных методик является продольная тракция стопы для освобождения места для головки таранной кости, при этом стопа не выводиться насильственно в положение ротации. Деформация исправляется при 5-6 кратной смене гипса с постепенной коррекцией; не устраняется супинация стопы на начальных этапах; после исправления деформации проводиться подкожная ахиллотомия под местной анестезией, чтобы устранить эквинус и накладывается заключительная гипсовая повязка на 4 недели до восстановления ахиллова сухожилия. После завершения коррекции всем детям назначаются брейсы на обе стопы в положении отведения 60-70 градусов и тыльной флексии 15 градусов на начальных этапах постоянно (23 часа) далее преимущественно на ночное время.

Результаты и обсуждение. В большинстве случаев оказалось достаточным 5-6 гипсовых повязок, а средний срок лечения (до назначения брейсов) 5-6 недель. Подкожная ахиллотомия для устранения эквинуса проведена – у 80 детей (130 стопы), без ахиллотомии лечение завершено у 4 детей (6 стоп). Результаты лечения считали хорошими у 64 (76,19 %) детей; у них в последующем не потребовались дополнительные коррекции, тыльное сгибание было более 10°. К удовлетворительным отнесены результаты у 12 (14,29 %) детей, которым проводилась повторная этапная коррекция (6 детей), повторная ахиллотомия (5 детей) или транспозиция сухожилия передней большеберцовой мышцы на 2 клиновидную кость (1 ребенок), тыльное сгибание стопы было до 10°. К неудовлетворительным отнесены результаты у 8 (8,52 %) детей, которым выполнены оперативные вмешательства на мягких тканях стопы по методу Т.С. Зацепина. Причинами неудовлетворительных результатов послужило отсутствие брейсов на начальных этапах освоения метода Понсети.

Вывод. Таким образом, метод Понсети является методом выбора при раннем лечении врожденных деформаций стопы у детей, эффективность метода достигает 90 %.

УСТРАНЕНИЕ ДЕФОРМАЦИЙ КОСТЕЙ КИСТИ АППАРАТОМ НАРУЖНОЙ ФИКСАЦИИ

Данилкин М.Ю.

HAND BONE DEFORMITY CORRECTION USING THE APPARATUS FOR EXTERNAL FIXATION

Danilkin M.Y.

ФГБУ «РНЦ «ВТО» им. акад. Г.А. Илизарова» Минздрава России, г. Курган

Представлены основные принципы и технология применения аппаратов внешней фиксации, используемых для устранения врожденных и приобретенных деформаций трубчатых костей кисти.

We present the basic principles and technologies of using external fixation for congenital and acquired short tubular bone deformities in the hand.

Проблема лечения деформаций трубчатых костей кисти до настоящего времени не теряет своей актуальности. По данным многочисленных авторов во всей структуре травм травма кисти достигает от 30 до 60 %, из них на переломы костей всех локализаций приходится более 30 %, которые нередко срастаются неправильно, являясь причиной приобретенных деформаций костей кисти.

Удельный вес патологии конечностей в структуре врожденных пороков развития составляет до 30 %, составляя более 100 на 10 000 рождений. При этой патологии так же нередки деформации костей кисти. Все это обуславливает высокую степень социальной и медицинской значимости необходимости лечения больных с врожденными и приобретенными деформациями костей кисти.

В функциональном отношении кисть является терминальным органом, и для ее функции необходим непосредственный контакт с объектами окружающего мира, и в подавляющем большинстве случаев именно с ее ладонной стороной. Это и обусловило расположение аппарата с тыльной стороны кисти.

Материалы и методы исследования. Анализировали непосредственные и отдаленные результаты лечения методом чрескостного остеосинтеза 43 больных с врожденными и приобретенными деформациями костей кисти, из них врожденных 12, приобретенных 31, деформацию устраняли на 48 сегментах кисти, из них ротационных – 4, ступенчатых – 3, угловых – 36, комбинированных – 5. Из них одномоментно – на 36 сегментах, на регенерате – на 10 сегментах, постепенно – на 2 сегментах. Деформация пястных костей встретилась в 22 случаях, основных фаланг – 15, средних – 11. Использовали клинические, рентгенологические и функциональные методы исследования, определяли количество и силу схватов до и после лечения, косметический вид кисти.

Полученные результаты. Представленные технологии лечения деформаций костей кисти во всех случаях позволили получить положительный результат – были устранены смещения и деформации костей кисти, восстановлено анатомо-функциональное состояние кисти и ее косметический вид.

Следует отметить, что при изучении результатов лечения через 3-4 недели после снятия аппарата, объем движений в смежных суставах полностью восстанавливался.

Рецидивы деформации лучей происходили в редких случаях, обычно на уровне суставов, и были обусловлены мягкотканым компонентом.

Выводы. Использование аппарата наружной фиксации позволяет комплексно решать проблему лечения деформаций костей кисти, создавая оптимальные условия для регенерации костной тканей. Оптимальные условия регенерации и восстановления функции обеспечиваются малой травматичностью оперативного вмешательства, сохранением кровоснабжения и иннервации фрагментов, точным сопоставлением и перемещением костных фрагментов, их надежной и жесткой фиксацией с управляемой компрессией и возможностью ранней функциональной нагрузки смежных перелому суставов, сокращая время лечения и реабилитации больного.

ЛЕЧЕНИЕ БОЛЬНЫХ С СИНДАКТИЛИЕЙ АППАРАТОМ НАРУЖНОЙ ФИКСАЦИИ

Данилкин М.Ю.

TREATMENT OF PATIENTS WITH SYNDACTYLY USING THE APPARATUS FOR EXTERNAL FIXATION

Danilkin M.Y.

ФГБУ «РНЦ «ВТО» им. акад. Г.А. Илизарова» Минздрава России, г. Курган

Из литературных источников известно, что на каждые 2000-3000 родов встречается 1 случай синдактилии, а сама синдактилия составляет половину всех врожденных аномалий развития верхних конечностей. В 41 % случаев встречается двухстороннее симметричное поражение, которое нередко передается по наследству, являясь причиной не только косметического дефекта – кожные покровы, связывая вместе фаланги с суставами, находящимися на разных уровнях, вызывает их контрактуру, часто в порочном положении.

В отличие от общепринятых методов лечения, наша методика воссоздает межпальцевые промежутки только за счет местных тканей, исключая использование трансплантатов, взятие которых травмирует донорский участок. В РНЦ «ВТО» дистракцию для лечения синдактилии применяют с 1979 года, а в 1999 году нами был разработан аппарат оригинальной конструкции.

Данный аппарат применяется всего в двух вариантах, которые, однако, обеспечивают излечение простых форм синдактилии. В нашем центре также разработаны четкие рекомендации по их применению для каждого конкретного клинического случая.

Результат лечения 40 больных оценивался следующим образом. Отлично – в случае полного восстановления косметического вида кисти и ее функциональных возможностей

8 человек (20 %). Хорошо – при полном восстановлении косметического вида и частичном ограничении функции кисти из-за наличия контрактур межфаланговых суставов 24 человека (60 %). Удовлетворительно – при контрактурах межфаланговых суставов и недостаточно качественном косметическом виде из-за узкого дна межпальцевого промежутка вследствие недостаточного запаса кожи для пластической операции 8 человек (20 %). Неудовлетворительных результатов – при неудавшемся лечении, например вследствие преждевременного снятия аппарата из-за воспалительного процесса, не было (0 %). Рецидивов вследствие рубцовых изменений в ближайшее и отдаленное время после лечения не наблюдалось. Нами отмечено, что косметический вид кисти после лечения зависит в основном от правильности выполнения медицинской технологии, а функциональный результат – от состояния суставов кисти больного до лечения, так как после устранения десмогенной составляющей контрактур, контрактуры самих суставов частично сохраняются.

КРИТЕРИИ ОЦЕНКИ СТЕПЕНИ ДЕФОРМАЦИИ И ПОДВИЖНОСТИ ГРУДИННО-РЕБЕРНОГО КОМПЛЕКСА

Данилов В.Ф., Губа А.Д., Шатохин В.Д., Пушкин С.Ю., Карпенко А.В., Баймуратов А.А.

CRITERIA FOR EVALUATION OF DEFORMATION DEGREE AND MOBILITY OF THE STERNOCOSTAL COMPLEX

Danilov V.F., Guba A.D., Shatohin V.D., Pushkin S.Y., Karpenko A.V., Baimuratov A.A.

Городская клиническая больница № 5, г.Тольятти, Россия, Областная клиническая больница, г.Самара, Россия

Разработаны и применены в клинике объективные клинико-рентгенологические критерии степени деформации и подвижности грудинно-реберного комплекса. Изучены стерно-вертебральный индекс (СВИ), коэффициент сагиттальной подвижности торакса (КСПТ) у 126 здоровых и 89 больных с воронкообразной деформацией грудной клетки. На основании данных критериев уточнены показания к применению методик лечения.

We developed and applied in the clinic the objective clinical and radiographic criteria for the degree of deformation and mobility of the sternocostal complex. We studied the sterno-vertebral index (SVI), the coefficient of the sagittal mobility of the thorax (CSMT) in 126 healthy and 89 patients with funnel chest. On the basis of the criteria, we specified the indications for the use of the treatment techniques.

Цель исследования – разработка и клиническое применение объективных критериев оценки функционального состояния и степени анатомических изменений грудино-реберного каркаса у больных с воронкообразными деформациями грудной клетки.

Материал и методы исследования. Для разработки критериев были проведены клинико-рентгенологические исследования у 126 здоровых детей в возрасте от 10 до 16 лет и 89 пациентов с воронкообразной деформацией грудной клетки. Оценка преморбидного статуса и результатов реконструктивно-пластических вмешательств на начальном этапе исследования проводилась с использованием следующих критериев и тестов:

1. Рентгенография грудной клетки в прямой и боковой проекции с контрастированием грудины полоской просвинцованной резины.

2. Индекс Gizjcka, однако при деформациях грудинно-реберного комплекса (ГРК) на большом протяжении он не отражает реального нарушения функциональных возможностей грудной клетки и органов груди.

Результаты исследования. С целью объективной оценки анатомических и функциональных нарушений при данной патологии нами были разработаны следующие показатели: стерно-вертебральный индекс (СВИ) и коэффициент сагиттальной подвижности торакса (КСПТ).

СВИ – это расстояние, определяемое по боковым торакограммам, выполненных в положении стоя на фазах максимального вдоха и выдоха, между апексом воронки и передней поверхностью тел грудных позвонков в процентном выражении от нормы (т.е. от 100 %).Норма для каждого пациента своя и представляет собой протяженность перпендикуляра, восстановленного в проекции вершины деформации грудины от линии, соединяющей оба основания воронки и заканчивающегося у передней поверхности тел грудных позвонков.

Сравнивая показания СВИ на вдохе и выдохе, определяли коэффициент сагиттальной подвижности грудной клетки (КСПТ). Величина КСПТ всегда коррелирует с глубиной нарушений как в сердечно-сосудистой и дыхательной системах, так и в показателях основного обмена.

В проведенном нами исследовании у 126 здоровых детей старше 10 лет КСПТ колебался в пределах 20-30 % ,что отражает оптимальные условия для функционирования органов грудной клетки.

КСПТ у пациентов с воронкообразной деформацией грудной клетки колебался от 7 до 18 %.Эти показатели служили основой для принятия решения о целесообразности и объеме предстоящего оперативного вмешательства.

Выводы. 1. Если КСПТ менее 15 %, что свидетельствует о значительной ригидности деформации, то планировалось расширенное оперативное вмешательство - дополнительная стернотомия на другом уровне или в особо тяжелых случаях остеотомии ребер по среднеключичной линии. 2. Если КСПТ достаточно высок и превышает 15 %,то предполагаемый объем оперативного вмешательства может быть уменьшен.

ВОЗМОЖНОСТИ МРТ ВИЗУАЛИЗАЦИИ У ДЕТЕЙ С КОСОЛАПОСТЬЮ ПРИ АРТРОГРИПОЗЕ

Деревянко Д.В., Мануев А.Ю.

MRI VISUALIZATION IN PEDIATRIC CLUBFOOT ASSOCIATED WITH ARTHROGRYPOSIS

Derevyanko D.V., Manuev A.Ju.

ФГБУ «НИДОИ им. Г.И. Турнера» Минздрава России, г. Санкт-Петербург

В работе представлен результат МРТ исследования стоп 8 пациентов с косолапостью при артрогрипозе, дана характеристика патологических изменений, выявленных с помощью магнитно-резонансной томографии в суставах стопы до начала лечения и на этапах коррекции по методу Понсети.

Results of the MRI investigation in 8 children with clubfoot and arthrogryposis are revealed in the paper. Features of foot joints abnormalities before correction and on the phases of treatment using Ponseti method are reported.

Введение. Особенности строения костей стопы у детей младшего возраста вызывает значительные трудности в их оценке у больных с косолапостью при артрогрипозе с использованием стандартного рентгенологического метода исследования. Метод магнитно-ядерной томографии дает возможность визуализировать неоссифицированые элементы скелета стопы у детей младшего возраста. До настоящего времени в отечественной литературе результатов МРТ исследования стоп у детей с косолапостью и артрогрипозом представлено не было.

Цель – определить возможности МРТ диагностики у детей с косолапостью при артрогрипозе.

Материалы и методы. В течение 2012-2013 годов в НИДОИ им Г. И. Турнера обследовано 8 пациентов (8 стоп) с врожденным множественным артрогрипозом. Обследование проводилось на МР томографе Philips Panorama 1,0T в косой корональной и сагиттальной проекциях с использованием импульсных последовательностей PD, T1 TSE, а так же градиентных импульсных последовательностей mFFE, 3D T1 FFE с толщиной среза 3 мм. Возраст больных составил от 5 месяцев до 2,5 лет. Всем пациентам обследование выполнялось до начала лечения. 4 детям исследование производилось также на этапах коррекции гипсовыми повязками с применением метода Понсети: 1 больному до ахиллотомии, 3 больным после ахиллотомии. Исследование одобрено локальным этическим комитетом (протокол № 9/12 от 02.11.2012).

Результаты. Метод МРТ позволил идентифицировать такие патологические изменения при косолапости у больных с артрогрипозом как:

– тибиоталарную плантофлексию, при которой только задняя часть тела таранной кости артикулирует с суставной поверхностью большеберцовой кости.

– медиальное отклонение шейки таранной кости.

– медиальное смещение и инверсия ладьевидной кости таким образом, что суставная ее поверхность артикулирует только с медиальной поверхностью головки таранной кости.

– близкое расположение ладьевидной кости к медиальной лодыжке.

– клиновидная форма ладьевидной кости.

– приведение и инверсия пяточной кости таким образом, что ее передний отросток находится под головкой таранной кости, а не латерально от нее.

– медиальное смещение кубовидной кости и инверсия ее относительно пяточной таким образом, что только медиальная часть передней бугристости пяточной кости артикулирует с кубовидной.

При исследованиях, выполненных на этапе коррекции, выявлено увеличение расстояния меду медиальной лодыжкой и ладьевидной костью, увеличение площади артикулирующих поверхностей между ладьевидной и таранной костями, изменение положения пяточной кости, когда ее передний отросток перемещается латерально относительно головки таранной кости, изменение соотношения в пяточно-кубовидном суставе (уменьшение инверсии кубовидной кости и увеличения площади артикулирующих поверхностей).

Выводы. Метод МРТ позволяет визуализировать неоссифицированые элементы скелета стопы детей младшего возраста, определять характер и степень патологических изменений, а так же оценивать динамику этих изменений в суставах стопы на этапах консервативного лечения с применением метода Понсети.

ИСПОЛЬЗОВАНИЕ МЕТОДА ПОНСЕТИ ПРИ ЛЕЧЕНИИ ДЕТЕЙ ПЕРВОГО ГОДА ЖИЗНИ С КОСОЛАПОСТЬЮ И АРТРОГРИПОЗОМ

Деревянко Д.В., Петрова Е.В., Трофимова С.И., Буклаев Д.С.

USE OF PONSETI METHOD FOR CLUBFOOT TREATMENT IN CHILDREN WITH ARTHROGRYPOSIS IN THE FIRST YEAR OF LIFE

Derevyanko D.V., Petrova E.V., Trofimova S.I., Bukaev D.S.

ФГБУ «НИДОИ им. Г.И. Турнера» Минздрава России, г. Санкт-Петербург

В работе представлен анализ ближайших результатов лечения 10 детей (20 стоп) с первого года жизни с косолапостью при артрогрипозе с использованием метода Понсети.

Short-term outcomes of clubfoot treatment in10 children (20 feet) with arthrogryposis from the first year of life using Ponseti method are reported in the study.

Введение. У 90 % детей с артрогрипозом с поражением нижних конечностей встречается косолапость, которая обладает высокой склонностью к рецидивам. Хирургическое лечение является основным методом, при этом талэктомия до последнего времени оставалась операцией выбора при тяжелых формах деформации. Однако в зарубежной литературе последних пяти лет представлены положительные результаты консервативного лечения косолапости у детей с артрогрипозом с применением метода Понсети.

Цель – оценить ближайшие результаты лечения детей первого года жизни с косолапостью при артрогрипозе с применением метода Понсети.

Материалы и методы. Проведена оценка ближайших результатов лечения 10 больных (20 стоп) с косолапостью с применением метода Понсети. Средний возраст начала лечения пациентов составил 7 месяцев (3-11 месяцев). Оценка тяжести деформации проводилась по шкале Catterall-Pirani. Среднее значение на момент начала гипсования составило 5,5 баллов (3,5-6,0 баллов). 6 пациентам (12 стоп) выполнялась ранняя ахиллотомия через 1-2 повязки для устранения пяточно-большеберцового блока и обеспечения подвижности в подтаранном суставе (до начала гипсования – 1 пациенту, после устранения опущения первого луча – 5 пациентам).

Результаты. Среднее количество повязок у больных с артрогрипозом составило 7,3 (2-15), что значительно больше, чем при идиопатической косолапости. К моменту окончания этап-

ной гипсовой коррекции среднее значение по шкале Catterall-Pirani составило 2,5 баллов (0,5-5). В 9 случаях была получена полная коррекция, однако у 1 из них (1 стопа) в течение 1 года развился рецидив приведения переднего отдела и эквино-варусного положения пятки, которые были устранены 3 дополнительными гипсовыми повязками. В 11 случаях сохранялась остаточная деформация, устранение которой потребовало выполнения хирургических вмешательств на мягких тканях стопы: постериомедиальные релизы в 8 случаях, задние релизы в 3 случаях. Период наблюдения за больными после окончания лечения с применением метода Понсети составил от 1 месяца до 1,5 лет. Все пациенты после окончания лечения обеспечивались ортезными изделиями. 6 пациентов переведены в режим ношения брейсов (ботинки на планке-распорке с поворотным механизмом, позволяющим устанавливать стопы в положении отведения), 3 пациентам изготовлены индивидуальные тутора из термопластика, что связано с наличием деформаций в смежных суставах, требующих их коррекции и затрудняющих использование брейсов.

Выводы. 1. Применение метода Понсети у детей первого года жизни с артрогрипозом позволило в 45 % устранить косолапость. 2. В 55 % случаев наблюдений применение данной методики позволило значительно уменьшить объем последующего оперативного лечения и ограничить его мягкоткаными релизами без вмешательства на скелете стопы. 3. Метод Понсети можно использовать при лечении косолапости при артрогрипозе как самостоятельную методику, так и в качестве подготовительного этапа в комплексном ортопедо-хирургическом лечении.

ПОСТУРАЛЬНЫЙ КОНТРОЛЬ В ОПРЕДЕЛЕНИИ ОПТИМАЛЬНЫХ ВЕЛИЧИН КОРРЕКЦИИ РАЗНОВЫСОКОСТИ НОГ

Долганов Д.В., Попков А.В., Попков Д.А.

POSTURAL CONTROL FOR OPTIMAL AMOUNTS OF LEG LENGTH DISCREPANCY CORRECTION

Dolganov D.V., Popkov A.V., Popkov D.A.

ФГБУ «РНЦ «ВТО» им. акад. Г.А. Илизарова» Минздрава России, г. Курган

Для определения оптимальных величин коррекции разновысокости ног использован постуральный контроль формы позвоночника и осанки туловища пациентов. В ортостатике по десяти топограммам за 2-3 минутный интервал стояния с неполной, полной и избыточной компенсацией укорочения методом компьютерной оптической топографии обследованы дети и подростки (32) в возрасте 9-17 лет с укорочением одной из нижних конечностей от 3 до 7 сантиметров. Установлено, что при постуральном определении оптимальных величин коррекции укорочений необходимо учитывать онтогенетический императив функционального профиля латеральной асимметрии пациента.

To determine the optimal values for correction of uneven legs we used the postural control of the spine and torso posture of our patients. Computer optical topography was used to examine 32 children and adolescents in the age of 9-17 years and with the unilateral shortening from 3 to 7 cm studying ten topograms in each patient performed with 2-3 minutes standing periods using incomplete, complete and excessive compensation of shortening. It was found that by postural determination of the optimal values of discreapancy correction it is necessary to take into account the ontogenetic imperative of the functional profile of the lateral asymmetry of the patient.

При изучении влияния разновысокости ног на постуральные стереотипы туловища установлено, что такой сложноорганизованный многопараметровый предмет изучения, как осанка тела имеет большое число степеней свободы, очень динамичен во времени и зависит от целого ряда внешних и внутренних обстоятельств. В частности, обнаружено, что адаптационные стратегии стереотипов осанки на уровне кинематических элементов туловища определяются не только величиной разновысокости ног, но и зависят от индивидуальных геометрических характеристик физиологической кривизны позвоночника, продолжительности стояния, давности заболевания, срока после лечения и т.д. Кроме того, оказалось, что под влиянием длительно существующих изменений в статике сформировавшиеся приспособительные элементы постуральной активности у некоторых больных с односторонним укорочением нижней конечности сохраняются и после полного оперативного выравнивания длины ног. При этом характеристики функциональной лабильности позвоночника и других отделов опорно-двигательной системы в большинстве случаев не страдают. Из перечисленных обстоятельств следуют два предположения. Первое, либо структурально не консолидируемые стереотипы двигательной активности обладают инертностью и в полной мере не контролируются постуральными потребностями, что

в совершенных регулируемых системах ставит под сомнение их приспособительную целесообразность. Либо, второе, выбираемый критерий оптимальности (максимально возможное выравнивание ног по длине) не всегда является адекватным, поскольку не учитывает природный онтогенетический императив латерального профиля функциональной асимметрии пациента.

С целью проверки истинности второго предположения обследованы пациенты (32) в возрасте 9-17 лет с укорочением одной из нижних конечностей от 3 до 7 сантиметров. Суть обследования состояла в том, что постуральный контроль ортоградного стереотипа осуществлялся за 2-3 минутный интервал стояния пациента с использованием метода компьютерной оптической топографии по 10 снимкам. Для этого вначале обследования стереотипы постуральной активности позвоночника и туловища регистрировались с компенсацией укорочения до полного выравнивания таза во фронтальной плоскости, а затем с недокомпенсацией и перекомпенсацией в 1-2 см.

В результате проведенного исследования установлено, что в зависимости от критерия оптимальности наилучшие характеристики постуральных стереотипов всегда регистрировались при наличии небольших величин разновысокости. При этом функциональный оптимум постуральной активности во фронтальной плоскости мог достигаться при одних значениях разновысокости, а в горизонтальной и сагиттальной – при других. Следует отметить, что в стереотипах постуральной активности позвоночника аномальные элементы активности во фронтальной плоскости (топографические признаки сколиотических деформаций) исчезали только при перераспределении опорной нагрузки на функционально доминирующую конечность. В случае перераспределения опорной нагрузки на гипотрофированную конечность или функционально не доминирующую аномальные элементы постуральной активности усиливались (появлялись топографические признаки сколиотических деформаций позвоночника), и достигался противоположный эффект.

Таким образом, при постуральном определении оптимальных величин коррекции укорочений необходимо учитывать природный онтогенетический императив функционального профиля латеральной асимметрии пациентов.

БИОМЕХАНИЧЕСКИЕ ИЗМЕНЕНИЯ ПРИ СУСТАВНОМ И ВЕРТЕБРОГЕННОМ СИНДРОМАХ ДИСПЛАЗИИ СОЕДИНИТЕЛЬНОЙ ТКАНИ

Долганова Т.И., Менщикова Т.И., Долганов Д.В., Сазонова Н.В., Тёпленький М.П.

BIOMECHANICAL CHANGES BY ARTICULAR AND VERTEBROGENIC SYNDROMES OF CONNECTIVE TISSUE DYSPLASIA

Dolganova T.I., Menshchikova T.I., Dolganov D.V., Sazonova N.V., Teplenki M.P.

ФГБУ «РНЦ «ВТО» им. акад. Г.А. Илизарова» Минздрава России, г. Курган

Предложены диагностические критерии подография при скрининг-обследовании детей и подростков. При регистрации показателя «соотношение задний/передний толчок» менее 1,0 и его асимметрии более 20 % назначать УЗИ тазобедренного сустава. Величины медиального смещения ОЦД от 26 % до 40 % – расценивать как субкомпенсированные, при отсутствии с ростом ребенка их уменьшения - показание к углубленному исследованию ортопедического статуса. Медиальное смещение более 40 % – патология. При асимметрии вариабельности траектории ОЦД более 30 % – дополнительное обследование у невролога для исключения неврологического симптома.

Diagnostic criteria of podography for a screening examination of children and adolescents were proposed. Ultrasound study of the hip is performed when the ratio of rear/front push is less than 1.0 and its asymmetry is more than 20 %. The values of OCP medial displacement from 26 % to 40 % may be regarded as subcompensated, the absence of their reduction with child's growth is an indication to a detailed study of his/her orthopedic status. Medial displacement > 40 % should be considered as pathology. When the asymmetry of variability OCP trajectory > 30 % – an additional examination by a neurologist is indicated to exclude neurological symptoms.

Универсальных патологических повреждений соединительной ткани, которые бы формировали конкретный фенотип, не существует. Общепринят классификационный подход с выделением синдромов и симптомов, связанных с диспластическими изменениями и патологическими состояниями.

Цель – клинико-физиологическая оценка степени выраженности суставного и вертеброгенного синдромов дисплазии соединительной ткани у детей и подростков.

С 2006 по 2012 годы проведено комплексное обследование опорно-двигательного аппарата у детей и подростков (200 человек) в возрасте от 3 до17 лет с суставным синдромом дисплазии соединительной ткани, 100 человек с нарушением осанки в возрасте от 7 до 17 лет. По данным УЗИ выделено две основные формы проявления суставного синдрома: диспластические изменения мягких тканей сустава и нарушение конгруэнтности поверхностей головки и впадины.

При одностороннем поражении отмечается смена приоритета нагружения конечностей в статике и при ходьбе, возрастает асимметрия силовых показателей цикла шага и разница длины траектории ОЦД (общего центра давления) более 5 %. При двустороннем поражении у всех пациентов соотношение задний/передний толчок менее 1,0. Этот показатель имеет диагностическую значимость: увеличение/уменьшение согласовывается с положительной/отрицательной динамикой по данным УЗИ.

При сочетании суставного и вертеброгенного синдрома, по данным подографии регистрировалось медиальное смещение ОЦД свыше 30 %, более выраженое на интактной или пораженной стороне, что позволяет интерпретировать его как компенсаторно-приспособительную реакцию при патологической ходьбе. В норме медиальное смещение траектории ОЦД отражает возрастной процесс торсионного развития нижней конечности. Отсутствие с ростом ребенка динамики уменьшения величины медиального смещения сочетается с патологическими изменениями в эхоструктуре тазобедренного сустава и увеличением степени нарушения осанки.

Аллометрический рост (выявлен в 5 % случаев) на начальных этапах приводит к латеральным асимметриям, изменению опорной биомеханики и нарушению двигательных стереотипов. В последующем, если под влиянием аллометрических процессов, нарушенные двигательные стереотипы не превышают компенсаторно-приспособительных возможностей опорно-двигательной системы, то они клинически не проявляются. Если же, под воздействием чрезмерно продолжительных или возрастающих нагрузок, возникающие функциональные декомпенсации усиливают двигательную патологию, то запускаются процессы, приводящие к формированию выявляемых заболеваний на органном уровне.

В 62 % ортопедические проявления синдрома дисплазии соединительной ткани сочеталось с клиникой гипертензионного синдрома. На подограммах регистрировались критерии неустойчивой походки с увеличением до 35 % асимметрии вариабельности траектории ОЦД.

Результаты исследования позволили выработать следующие диагностические критерии. Оценка биомеханических параметров ходьбы у детей является неспецифическим методом исследования, и её использование целесообразно для скринин- обследования. При регистрации показателя «соотношение задний/передний толчок» менее 1,0 и его асимметрии более 20 % назначать УЗИ тазобедренного сустава. Локомоторные стереотипы при величинах медиального смещения ОЦД от 26 % до 40 % следует расценивать как субкомпенсированные, при отсутствии с ростом ребенка их уменьшения – показание к углубленному исследованию ортопедического статуса. Стереотипы с медиальным смещением траектории более 40 % - критерий двигательной патологии.

При регистрации асимметрии вариабельности траектории ОЦД более 30 %, увеличения напряжения регуляторных систем в сочетании с уменьшением уровня толерантности к гипоксии – дополнительное обследование у невролога для исключения неврологического симптома.

КРИТЕРИИ КОНТРОЛЯ ПО ДАННЫМ ПЕРИФЕРИЧЕСКОЙ ГЕМОДИНАМИКИ КУРСА ГИПЕРБАРИЧЕСКОЙ ОКСИГЕНАЦИИ У ДЕТЕЙ

Долганова Т.И., Сазонова Н.В.

CRITERIA OF HBO PROCEDURES CONTROL WITH FINDINGS OF PERIPHERAL HEMODYNAMICS

Dolganova T.I., Sazonova N.V.

ФГБУ «РНЦ «ВТО» им. акад. Г.А. Илизарова» Минздрава России, г. Курган

Критерии контроля адекватной реакции тканей у детей и подростков при применении курса ГБО (10 сеансов) при рабочем давлении 1,3-1,5 АТА, длительности изопрессии 40 мин, длительности сеанса – до 60 минут: показатели РВГ, УЗДГ соответствуют значениям нормы; сохранение резервных возможностей капиллярного русла (индекса пикового кровотока не менее 1,7); развитие гиперкапнии при нормоксии – фактор, определяющий последующее компенсаторное развитие вазодилатации сосудов.

The criteria for adequate control of tissue reactions in children and adolescents during HBO course (10 sessions) at an operating pressure of 1.3-1.5 ATA, izopressia duration - 40 minutes, the duration of the session - 60 minutes: rheovasography results, Doppler ultrasound correspond to the norms, preservation of the reserve capacity of the capillary bed (peak blood flow index of at least 1.7), the development of hypercapnia in normoxia is a factor that determines the subsequent development of compensatory vasodilation of blood vessels.

Необходимо учитывать, что одним из компенсаторно-приспособительных механизмов в организме при действии гипербарического кислорода в условиях нормоксии тканей является сужение артерий с развитием вазокострикции от 30 % до 70 % различной длительности и венозный застой. Под действием кислорода происходит сдвиг изменения толщины гликокалиса (эндотелия), что приводит к увеличению сопротивления кровотоку и снижению скорости в капиллярах.

Цель – по данным периферической гемодинамики оценить влияние курса ГБО на неишемизированные ткани у детей для обоснования критериев контроля.

Проведено комплексное физиологическое обследование 9 детей и подростков в возрасте от 9 до 15 лет без патологии опорно-двигательного аппарата до и после курса ГБО. Показанием к проведению курса ГБО явилось наличие гипертензионного синдрома (8), нейродермита (1). Сеансы ГБО проводились в одноместной барокамере БЛКС-303 МК при рабочем давлении 1,3-1,5 АТА. Длительность изопрессии 40 мин, длительность сеанса – до 60 мин. Курс лечения – 10 сеансов.

Оценивали показатели периферической гемодинамики по данным ультразвуковой допплерографии (АНГИО-ПЛЮС, Москва), реовазографии («РЕОАНАЛИЗАТОР РиД-114Д», г. Санкт-Петербург), лазерной допплеровской флоуметрия (BLF21 фирмы Transonic Sistems Inc,. США), парциального давления кислорода и углекислого газа в тканях («NOVAMETRIX», США).

По данным РВГ и УЗДГ все изменения расчетных показателей после курса ГБО не выходили за пределы допустимого «коридора нормы», т.е. не выявлено снижения кровенаполнения тканей, отсутствовала вазоконтрикция магистральных артерий, венозный отток не нарушен, отсутствовала достоверная динамика артериального давления.

После курса ГБО, по данным лазерной допплеровской флоуметрии, в кожных покровах уменьшаются значения капиллярного кровотока в покое и после 3-х минутной ишемической пробы на 30-50 %, но индекс пикового кровотока, отражающий резервные возможности капиллярного русла, не меняется, составляя 1,7-2,0 усл.ед. После курса ГБО регистрируется снижение реактивности сосудов прекапиллярного звена: время гиперемии и период полувосстановления КК ($T_{1/2}$) уменьшались на 2-2,5 минуты. Формирование вазоконстрикции является адаптационно-приспособительной реакцией организма на избыточное поступление кислорода в ткани. При этом сохранялся общий вид кривой, характерный для детей, волнообразный характер восстановления капиллярного кровотока во время реактивной гиперемии, что является следствием неустойчивого тонуса капиллярного русла.

Значения парциального напряжения кислорода в неишемизированных тканях не меняются под воздействием курса ГБО. Ишемическая проба не выявила отклонений в механизмах

утилизации кислорода тканями, сохранялся общий вид кривой, расчетные показатели времени полувыведения и времени полувосстановления кислорода в тканях были идентичны. Это результат работы защитных компенсаторно-приспособительных механизмов организма от избыточного поступления кислорода в ткани, направленных на поддержание их оптимального газового состава. Наибольшие изменения выявлены в значениях парциального напряжении углекислого газа в тканях тыла стопы. Его значения увеличились более, чем в 2 раза (до значений 58,0±4,9, $p \leq 0,05$), указывая на развитие гиперкапнии в тканях. При этом все основные показатели постишемической кривой утилизации углекислого газа были также одинаковы. Развивающаяся гиперкапния после окончания курса ГБО является одним из факторов, определяющих последующее компенсаторное развитие вазодилатации сосудов.

Вывод. У детей и подростков при применении курса ГБО (10 сеансов) при рабочем давлении 1,3-1,5 АТА, длительности изопрессии 40 мин, длительности сеанса – до 60 мин. критерием контроля адекватной реакции тканей является отсутствие динамики показателей РВГ, УЗДГ. Допустимо уменьшение значений капиллярного кровотока по данным лазерной флоуметрии до 50 % при сохранении индекс пикового капиллярного кровотока после трехминутной ишемической пробы не менее 1,7. По данным полярографии развитие гиперкапнии при нормоксии.

МЕДИКО-СОЦИОЛОГИЧЕСКИЙ МОНИТОРИНГ ПАЦИЕНТОВ, ОПЕРИРОВАННЫХ В ИНСТИТУТЕ ИМЕНИ ТУРНЕРА ПО ПОВОДУ ВРОЖДЕННОЙ И ПРЕОБРЕТЕННОЙ ПАТОЛОГИИ ПОЗВОНОЧНИКА

Долженко Н.В., Соловьева К.С., Виссарионов С.В., Залетина А.В.

MEDICAL AND SOCIOLOGICAL MONITORING OF PATIENTS OPERATED FOR CONGENITAL AND ACQUIRED SPINAL PATHOLOGY IN THE TURNER INSTITUTE

Dolzhenko N.V., Solovyeva K.S., Vissarionov S.V., Zaletina A.V.

ФГБУ «НИДОИ им. Г.И. Турнера» Минздрава России, г. Санкт-Петербург

Представлены первые результаты анкетирования пациентов (и их родителей), которые были оперированы в институте по поводу врожденной и приобретенной патологии позвоночника в течение 10 лет (с 2001 по 2010 годы). Отмечено сохранение удовлетворенности пациентов проведенным хирургическим лечением и хорошая адаптация пациентов в социальной среде.

We present the first results of the questionnaire for patients who were operated at the Institute for congenital and acquired diseases of the spine during the period of 10 years (from 2001 to 2010) and for their parents. We show patients' satisfaction with surgical treatment and good adaptation of the patients in the social environment.

Как показывает практика, для того, чтобы иметь полное представление о реальном состоянии дел в системе здравоохранения и уровне здоровья населения, необходимо регулярное изучение медицинских, экономических, политических и социальных проблем охраны здоровья населения путем создания постоянной системы сбора и оценки информации – медико-социологического мониторинга общественного здоровья, который в перспективе должен стать одним из основных методов прогноза развития как позитивных, так и негативных тенденций.

Нами проведен анализ лечения (по медицинской документации) и анкетирование 484 пациентов (выборка 40-50 историй в год), получивших хирургическое лечение в отделении патологии позвоночника и нейрохирургии в течение 10 лет (с 2001 по 2010 гг.). После рассылки анкет, было получено 114 ответов (анкет), 13 анкет вернулось в связи отсутствия адресата.

В результате анализа можно говорить о следующих данных: за последние 5 лет (с 2007 по 2010 гг.) выявлена тенденция к увеличению хирургических вмешательств у детей до 6 лет (до 2007 года практически не проводилось). Проведенный средний койко-день (к/д) сократился: в 2001 году в 70 % случаев средний к/д составлял от 151 до 210; в 2010 году в 70 % случаев средний к/д составлял от 22 до 60. Все пациенты планомерно наблюдались в институте после хирургического лечения (от 6 мес. до 4 лет). Более 80 % носили корсет по показаниям от 6 мес. до 3 лет. Равномерно по годам 40-70 % детей получали лечения в детской поликлинике;

и 30-40 % пациентов получали лечения во взрослой поликлинике по месту жительства.

Санаторное лечение после выписки из института получили: с 2001 по 2005 гг. 22 %, с 2005 по 2010 гг. 40 % бывших пациентов.

Категорию «Ребенок-инвалид» до 17 лет имели 78 % пациентов после выписки из института.

Окончили школу 98 % анкетированных, из них 67 % получили аттестат 11 классов. Высшее образование получили 42 % респондентов; 21 % имеют только среднее образование, из них 62 % по возрасту (до 17 лет).

Трудовая деятельность: начиная с 2002 по 2010 гг. процент неработающих респондентов постепенно растет с 8 % до 100 %, причем, имеют полный рабочий день по специальности в 2001 г. 100 % анкетированных, затем идет тенденция планомерного снижения к 2008 г. до 12 % (с учетом возраста).

Ограничения на сегодняшний день имеют 100 % опрошенных, из них: 33 % отмечают болевой синдром; 27 % имеют функциональные нарушения (ограничение движений и ношения тяжестей); 2 % имеют соматические нарушения; 22 % имеют ограничение активного образа жизни; менее 2 % – ограничения образования и служебной деятельности.

Нуждаются в лечении (равномерно по годам) около 10 % респондентов, в постоянной реабилитации 45 % бывших пациентов.

Представленные результаты свидетельствуют о возможности хорошей социальной адаптации детей после проведенного хирургического лечения по поводу врожденной и приобретенной патологии позвоночника. Отрицательная тенденция в плане трудоустройства, отмечающаяся у наших респондентов, протекает параллельно общественной тенденции в России, сложившейся за последние годы.

ЧРЕСКОСТНЫЙ ОСТЕОСИНТЕЗ ПРИ ЛЕЧЕНИИ ПОСТТРАВМАТИЧЕСКИХ НЕРАВЕНСТВ ДЛИНЫ НИЖНИХ КОНЕЧНОСТЕЙ У ДЕТЕЙ

Дорохин А.И., Дамбинимаев А.В., Дергачев Д.А.

TRANSOSSEOUS OSTEOSYNTHESIS FOR POSTTRAUMATIC LOWER LIMB DISCREPANCY IN CHILDREN

Dorokhin A.I., Dambinimaev A.V., Dergachev D.A.

ФГБУ «ЦИТО им. Н.Н. Приорова» Минздрава России, г. Москва

На основании лечения свыше 300 пациентов с посттравматическими неравенствами длины нижних конечностей были разработаны дифференцированные методы лечения с использованием чрескостного остеосинтеза. Получены положительные результаты лечения.

Based on the treatment of over 300 patients with post-traumatic lower limb length inequalities, were developed differentiated methods of treatment using transosseous osteosynthesis with positive results.

В последние годы во всем мире регистрируется рост числа переломов у детей, при этом увеличивается и число пациентов с посттравматическими неравенствами длины нижних конечностей (ПНДНК). Несмотря на достигнутые успехи в хирургическом лечении данной сложной патологии, проблема ПНДНК до настоящего времени остается до конца нерешенной.

Цель исследования – улучшение результатов хирургического лечения детей и подростков с ПНДНК.

Материалы и методы. В отделении детской травматологии ФГБУ ЦИТО (заведующий профессор В.Н. Меркулов) с 1994 по 2009 годы проведено хирургическое лечение 329 детей с ПНДНК в возрасте от 2 до 18 лет. Осуществлено 424 операций.

Все пациенты были нами распределены на следующие клинические группы: с ПНДНК без нарушения целостности кости и осевых деформаций – 67 детей, с ПНДНК без нарушения целостности кости в сочетании с деформацией – 209, с ПНДНК с нарушением целостности кости – 53.

В каждой группе проводилось дифференцированное лечение. Применяли удлиняющую (УО), корригирующую остеотомию (КО) или их комбинацию. В основном проводилась стандартная УО в наиболее благоприятной зоне для удлинения конечности. КО проводилась на вершине деформации с последующим остеосинтезом.

Наряду со стандартной методикой монолокального чрескостного остеосинтеза по показаниям применялся и билокальный остеосинтез.

При лечении укорочений с нарушениями целостности кости, первоочередной задачей было получение консолидации в зоне несращения, с последующим восстановлением длины конечности и восстановлением всех поврежденных структур.

При анализе материалов выявлено замедление оссификации костного регенерата у ряда пациентов. В основном это были дети с повторными удлинениями конечностей; с рубцовыми изменениями кожных покровов и мягких тканей; с двойными УО, при локализации одной из них в неблагоприятных для регенерации зонах.

В тех случаях, когда имелись рубцовые дефекты кожных покровов в зонах предполагаемых остеотомий, проводилось их полноценное восстановление. Во всех случаях проведение удлинений дополнялись превентивной костной пластикой в зоне остеотомии. Аллопластика проводилась костным матриксом, а так же костной пластикой по регенерату.

Получены следующие результаты: – 145 (44 %) – отличные, 111 (34 %) – хорошие, 37 (11 %) – удовлетворительные, неудовлетворительные – 6 (2 %), не удалось оценить 20 (6 %) клинических случаев.

Заключение. При лечении посттравматических укорочений конечностей необходимо использовать чрескостный остеосинтез. При сочетании деформации и укорочения проводится КО, которая может использоваться как УО. При сочетании укорочения с несращением – первичной задачей является получение консолидации костных отломков. При замедлении регенерации лечение дополняется превентивной костной пластикой.

50 ЛЕТ САНКТ-ПЕТЕРБУРГСКОЙ ШКОЛЕ-ИНТЕРНАТУ ДЛЯ ЛЕЧЕНИЯ СКОЛИОЗОВ

Дрожжина Л.А., Суворова В.А.

FIFTY YEARS' ANNIVERSARY OF ST. PETERSBURG BOARDING SCHOOL FOR TREATMENT OF SCOLIOSIS

Drozhzhina L.A., Suvorova V.A.

ГГОУ ВПО «СПб Государственный медицинский университет им. И.П. Павлова», г. Санкт-Петербург
Школа-интернат № 49,г. Санкт-Петербург

Единственной в Северо-Западном регионе коррекционной школе-интернату для лечения сколиотической болезни исполнилось 50 лет. За этот период школу окончило более 2500 выпускников. В интернате учебно-лечебный процесс сочетается с программой общеобразовательной школы и основан на классических принципах разгрузки позвоночника и создания мышечного корсета.

Многолетний мониторинг физического развития в динамике показал, что дети со сколиозом, освобожденные от урока физкультуры в общеобразовательной школе имели задержку физического развития по возрасту и ограничения ряда двигательных навыков и умений.

С целью всестороннего гармоничного развития личности, трудовой, социальной, психологической и физической адаптации в школе разработана, апробирована и реализована комплексная и дифференцированная Программа физической реабилитации. Программа составлена с учетом анатомо-физиологических особенностей развития ребенка по возрасту и степени тяжести сколиоза. Коррекционная Программа включает лечебную гимнастику, лечебное плавание и физическое воспитание.

Лечебная гимнастика (ЛГ) состоит из ряда дифференцированных комплексов упражнений, разработанных в соответствии с возрастом, степенью тяжести сколиоза и локализацией основной дуги искривления. Сюда включены упражнения на формирование рефлекса правильной осанки и мышечного корсета, а также корригирующие и деротационные упражнения. На этапах обучения и лечения комплексы упражнений ЛГ корректируются для каждого ребенка, усложняются и увеличивается количество повторов. Для повышения сократительной способности и выносливости отдельных мышечных групп используются утяжелители для верхних и нижних конечностей, амортизаторы. С целью поднятия эмоционально-психологического тонуса в комплексы ЛГ включаются инновационные элементы корригирующей аэробики, целенаправленной тренажерной гимнастки, вертебрального фитнеса, пилатеса.

Лечебное плавание включает в себя плавание оздоровительное и лечебное. Эта часть Программы преследует задачи обучения способам плавания по элементам и в координации, а также четкого выполнения индивидуальных упражнений и проплывов в положении коррекции сколиотической деформации. Учащимся начальных классов назначается оздоровительное плавание с целью освоения водной среды, обучения выдоху в воду, умению удерживать туловище на воде. Учащиеся средних и старших классов совершенствуются в лечебном плавании. Для них разработаны дифференцированные комплексы с учетом возраста и течения сколиоза. Для усиления эффекта коррекции и нагрузки на определенные мышечные группы используются ласты, плавательные лопатки и доски, мячи и другие предметы. Для снятия эмоционального напряжения в лечебно-педагогическом процессе применяются допустимые упражнения синхронного плавания.

Программа по физическому воспитанию имеет разделы, включающие упражнения, допустимые при различных степенях тяжести сколиоза. Большинство школьников с патологией позвоночника повсеместно освобождаются от уроков физкультуры, что наносит определенный вред их физическому развитию. У них отсутствует рефлекс правильной осанки, ослаблен мышечный корсет, недостаточно развиты координация, равновесие, ловкость, обеспечивающие владение своим телом. Ученики не умеют бегать, прыгать, ловить и передавать мяч и координировано ходить.

Постепенное усвоение Программного материала позволяет дифференцированно воздействовать на формирование мышечного корсета, выработку стереотипа правильной осанки и дыхания, на стабилизацию сколиотической деформации. Оценка достижений учащихся ориентируется на индивидуальные темпы продвижения в развитии их двигательных способностей, а не на усредненную сдачу нормативов по физкультуре в обычных школах.

Лечебно-педагогическая ценность комплексной Программы состоит в том, что она адаптирована для работы с учащимися, страдающими тяжелой формой патологии позвоночника и занимающимися физкультурой с использованием необходимых и доступных средств: лечебной гимнастики, лечебного плавания и физического воспитания. Реализация ее в сочетании со знаниями по валеологии позволяет выработать у учащихся принципы формирования здорового образа жизни, профессиональной ориентации и социальной адаптации.

Методические разработки Программы в сочетании с рекомендациями по ортопедическому режиму, использованием корсетов, физиотерапевтическими процедурами могут быть основой определенного стандарта комплексного консервативного лечения детей со сколиотической болезнью. Как показал наш многолетний опыт, подобное лечение целесообразно реализовать в специализированных школах-интренатах, которые в России, к сожалению, становятся единичными.

Наша комплексная Программа используется в коррекционных общеобразовательных школах, санаториях и детских садах ортопедического профиля Санкт-Петербурга и регионов России.

Коррекционная школа является базой для обучения студентов медицинских и спортивных вузов, а также для врачей и специалистов по лечебной и адаптивной физической культуре Санкт-Петербурга и городов России по Программе комплексного лечения заболеваний опорно-двигательного аппарата детей и подростков.

ЛЕЧЕНИЕ СКОЛИОТИЧЕСКОЙ БОЛЕЗНИ В КОРСЕТЕ ШЕНО

Дрожжина Л.А., Сницаренко А.С., Барановская И.А., Дульцева Л.П.

CHENEAU BRACE FOR TREATMENT OF SCOLIOSIS

Drozhzhina L.A., Snitsarenko A.S., Baranovskaya I.A., Dultseva L.P.

Санкт-Петербургский Государственный Медицинский Университет им. И.П. Павлова, ЗАО «ОРТО-С», г. Санкт-Петербург

Цель – способствовать коррекции сколиотической деформации.

Материалы и методы. В течение 3 лет (2010-2013) под наблюдением находилось 22 пациента с идиопатическим сколиозом. Из них 17 девочек, 5 мальчиков в возрасте от 10-14 лет-3, от 15-18 лет-19 чел. По типу деформации: грудной сколиоз-3, грудопоясничный-4, комбинированный тип сколиоза диагностирован у 15 пациентов. По величине деформации во фронтальной плоскости определилось 2 группы:

1 группа – от 25˚ до 35˚ по Коббу – 9 человек(41 %), ротация у этих пациентов составила от 10˚ до 25˚;

2 группа – от 36˚ до 55˚ – 13 пациентов(59 %), ротация от 15˚ до 30˚.

Первая коррекция корсета Шено осуществлялась через 4 недели, последующая – через 4-6 месяцев. Рентген контроль в корсете выполнялся через 4-8 недель. По индивидуальным показаниям (антропометрические изменения, значительная коррекция деформации) производилась дополнительная коррекция или изготовлялся новый корсет.

В реабилитационном центре все наблюдаемые пациенты получали курс лечения 3 раза в год. В программу включалась дыхательная гимнастика в корсете, корригирующие и деторсионные упражнения с целю уменьшения деформации, укрепления мышечного корсета и дыхательной мускулатуры. Одновременно назначались физиотерапевтические процедуры: трансдермальное введение карипаина в виде фонофореза и электрофореза, гряземагнитолазеротерапия, разновидности дифференцированного массажа и электростимуляция по направленности дуги сколиоза.

Оздоровительное и лечебное плавание следует назначать осторожно, только при строгом соблюдении режима ношения корсета!

Результаты. Величина коррекции сколиотической деформации в корсете во фронтальной плоскости составила:

1 группа – от 64 % до 90 % от исходной величины дуги у 45 % пациентов. У 55 % детей коррекция была от 30 % о 48 %; ротация уменьшилась у 50 % детей.

2 группа – коррекция деформации составила от 43 % до 69 % у 46 % пациентов. У 54 % она составила от 15 % до 35 %; ротация уменьшилась в 20 % случаях.

Выводы. Наилучшие результаты ортезирования корсетом Шено наблюдались в 1 группе, где преобладали пациенты со сколиотической деформацией от 25˚ до 35˚ по Коббу. Это свидетельствует о том, что лечение корсетом Шено в сочетании с программой реабилитационных мероприятий наиболее благоприятно на ранних этапах заболевания.

ВОЗМОЖНОСТИ ЛЕЧЕНИЯ ЮНОШЕСКОГО КИФОЗА С ИСПОЛЬЗОВАНИЕМ КОРСЕТНОЙ ТЕХНОЛОГИИ

Дубоносов Ю.В.[1], Макаренко С.И.[2], Лысов Д.В.[2], Гриценко М.М.[2], Макаренко И.С.[3]

TREATMENT OF JUVENILE KYPHOSIS USING BRACING

Dubonosov Y.V., Makarenko S.I., Lysov D.V., Gritsenko M.M., Makarenko I.S.

[1]ГУЗ «ТГКБСМП им. Д. Я. Ваныкина», [2]ООО ПТФ «ЛОЦ», г. Тула, Россия, [3]ФГБОУ ДПО СПбИУВЭК Минтруда России, г. Санкт-Петербург

The main principles of treatment of patients with kyphosis are presented. They are specific time and order for treatment of this spine pathology. Good results were achieved using spine orthoses like Cheneau brace.

Цель исследования – анализ результатов и оценка возможностей корсетной коррекции позвоночника у детей, больных юношеским кифозом, в зависимости от степени выраженности деформации и возраста.

До настоящего времени основными методами лечения юношеского кифоза остаются гимнастика, массаж, медикаментозная терапия и физиотерапия. С 2006 года для коррекции и лечения кифотической деформации позвоночника нами используется корсетная технология Ж. Шено (J. Cheneau).

Материал и методы. За шестилетний период наблюдения и лечения проведен анализ протоколов и изучены результаты лечения 34 пациентов в возрасте от 12 до 22 лет, из них 20 мужского пола (58,8 %) и 14 женского (41,2 %).

Корсетное лечение проходили дети с подтвержденными клинически и рентгенологически диагнозами «юношеский кифоз» (болезнь Шейермана-Мау) – 24 (70,6 %) и «кифосколиоз» – 10 (29,4 %). По величине деформации позвоночника пациенты распределились следующим образом: от 20° до 40° – 21 человек (61,8 %); от 41° до 60° – 12 человек (35,3 %); более 60° – 1 человек (2,9 %). Оценка проводилась по спондилограммам, выполненным в стандартных проекциях, а также при клинических осмотрах. Величина деформации определялась на рентгенограммах по методу Кобба.

Рекомендованный режим ношения корсета – 21 час в сутки. Изготовление корсета проводилось индивидуально по гипсовому позитиву методом вакуумного формования полиэтилена низкого давления.

Результаты и обсуждение. Режим ношения корсета соблюдался не всеми пациентами. На момент проведения анализа из 34 пациентов продолжают лечение 20 (58,8 %), в том числе мужского пола – 5 человек (25,0 %) и женского пола – 15 человек (75,0 %). Преимущественный возраст обращения к ортопеду – 14 лет. Жалобы на деформацию у 32 человек (94,1 %) и боль в спине – у 19 человек (55,9 %). Высота кифотической деформации у пациентов была выражена на уровне Th_{VI-VII} у 13 человек (38,2 %); на уровне $Th_{VIII-IX}$ – у 14 человек (41,2 %) и на уровне Th_{XI}-L_I – у 7 человек (20,6 %). Большинство прекративших корсетное лечение – подростки 13– 15 лет. Сроки ношения корсета варьировались: до 6 мес. – 17 человек (50 %), 1 год – 7 человек (20,6 %), 3 года – 7 человек (20,6 %), 6 лет – 3 человека (8,8 %). В процессе лечения положительная динамика отмечена у 10 человек (29,4 %), стабилизация процесса – у 2 человек (5,9 %), ухудшение – у 6 человек (17,6 %).

Выводы. При своевременном начале корсетного лечения и добросовестном соблюдении рекомендаций ортопеда у пациентов получены положительные результаты. Положительным моментом стало не только уменьшение величины кифоза, но и восстановление формы и структуры тел позвонков, имеющих клиновидную деформацию на протяжении 2-5 сегментов. Данная корсетная методика позволяет достигать определенной коррекции деформации позвоночника, а также сдерживать ее прогрессирование. Даже при отрицательной динамике рентгенологической картины отмечены случаи формирования правильной осанки и купирования боли.

ВОЗМОЖНОСТИ СОЧЕТАНИЯ ИНДИВИДУАЛЬНОЙ ГИМНАСТИКИ И КОРСЕТНОГО ЛЕЧЕНИЯ СКОЛИОЗА У ДЕТЕЙ

Дубоносов Ю.В., Дубоносова Г.Н.

COMBINATION OF INDIVIDUAL EXERCISE THERAPY PROTOCOL AND BRACING FOR TREATMENT OF SCOLIOSIS IN CHILDEREN

Dubonosov Y.V., Dubonosova G.N.

Детское отделение травматологии и ортопедии ГУЗ «ТГКБСМП им. Д.Я. Ваныкина», г. Тула
ГУЗ «ТОЦВМиР им. Я.С. Стечкина», г. Тула

Лечение прогрессирующего сколиоза у детей в сочетании индивидуально подобранной гимнастики и корригирующего корсета изготовленного по технологии Ж. Шено (J.Cheneau). Изучены результаты комплексного лечения у 30 пациентов в возрасте от 10 до 16 лет. Гимнастика проводилась в группах по 2-4 человека с учетом возраста и дозирования нагрузки. Клинически и рентгенологически получены положительные результаты у 24 человек и стабилизация деформации у 6 человек. Лечение сколиоза требует более эффективного индивидуального подбора гимнастического комплекса с последующим удержанием в корригированном положении с помощью корсета.

Progressive scoliosis was treated in children by combination of individualized exercises and correction bracing (J. Cheneau). We analyzed the results of the treatment of 30 patients aged 10 to 16 years. Exercises in groups of 2-4 children were based on age and level of dosage. Positive results assessed clinically and radiographically were obtained in 24, and the deformity was stabilized in 6 patients. Treatment of scoliosis requires more effective individual selection of a gymnastic complex and subsequent retention in the corrected position with a brace.

Лечение прогрессирующего сколиоза у детей остается не простой задачей. Основными способами воздействия на деформацию позвоночника при консервативном лечении является гимнастика и вынужденное активное принудительное воздействие на растущий организм ребенка «твердого» корригирующего корсета. Отдельно используемые методы реабилитации и корсетного лечения не всегда достигают желаемого результата. Отработка навыков правильной осанки и закрепление достигнутого корригирующего положения позвоночника, требует индивидуального и дифференцированного подхода с учетом локализации деформации, и физических данных пациента.

Цель – изучить результаты и оценить возможность комплексного воздействия подобранной индивидуальной гимнастики в сочетании с корсетной терапией у детей при различной степени тяжести и локализации сколиотической деформации.

Материалы и методы. Проанализированы протоколы ведения пациентов получающих корсетное лечение по технологии Ж. Шено (J. Cheneau) и занимающихся по индивидуальной программе разработанной лечебной гимнастикой. Изучены результаты 30 пациентов получающих комплексное лечение на протяжении 3 лет, в возрасте от 10 до 16 лет, в т.ч. 4 мальчика (9,5 %) и 26 девочек (90,5 %). По степени тяжести (Чалкин В.Д. Патология, клиника и лечение сколиоза / Труды 1 Всесоюзного съезда травматологов-ортопедов. – М., 1965, с. 209-217) пациенты распределились следующим образом: II – 19 (63,4 %), III – 11 (36,6 %). Величина основной дуги от начала лечения составляла от 20° до 55° по Коббу. Диагноз подтверждался рентгенологическим обследованием, которое проводили до начала лечения в стандартном положении стоя в двух проекциях. В последующем, спондилография осуществлялась по показаниям при контрольных осмотрах, которые проводились не реже одного раза в три месяца. Занятия лечебной гимнастикой проводились во врачебно-физкультурном диспансере 3-4 раза в неделю. Курс ЛФК длился 1,5-2 месяца, перерыв между курсами 1-2 месяца. В год ребенок проходил 2-3 курса. Индивидуализация лечебного воздействия достигалась комплектованием группы по 2-4 человека, с учетом деформации, возраста, а также назначением индивидуальных упражнений и дозирования нагрузки. По возрасту, дети распределялись на 3 группы: 10-12-летние; 13-14-летние; 15-16-летние.

Результаты и обсуждение. С началом лечения у каждого пациента оценивались показатели функциональных проб, обеспечивающих дифференцированный подход к назначению индивидуального комплекса на занятиях лечебной гимнастики. За время проведения регулярных занятий эти показатели возрастали в 2-3 раза. Клинически и рентгенологически положительная динамика отмечена у 24 (80 %) человек, а у 6(20 %) человек рентгенологически под-

твержденная стабилизация деформации с клинически выработанным стойким динамическим стереотипом правильной осанки. Это небольшая группа детей с высокими параметрами величины деформации и выраженной ригидностью дуг искривления. Лечебная гимнастика с непосредственным сочетанием корсетной терапии, строится из трех взаимосвязанных звеньев: мобилизация искривленного отдела позвоночника, коррекция деформации и стабилизация позвоночника в положении достигнутой коррекции. Для детей, занимающихся корригирующей гимнастикой, большое значение имеют дыхательные упражнения, которые включены в основной комплекс и выполняются в корсете и без корсета. Уменьшение количества занятий до 2 раз в неделю является неэффективным.

Выводы. Наиболее трудной задачей, решение которой определяет успех лечения в целом, является не мобилизация и коррекция искривления, а стабилизация позвоночника, в корригированном положении осуществляемая с помощью корсета. Коррекция деформации, не подкрепленная мероприятиями, обеспечивающими стабилизацию позвоночника, неэффективна. Истинное излечение сколиотической болезни, т.е. уменьшение структурной деформации позвонков, может быть достигнуто только длительным настойчивым лечением на протяжении всего периода роста позвоночника с обязательным комплексным использованием ортопедического лечения. Трехмерная коррекция сколиоза в настоящее время требует более эффективного индивидуального подбора гимнастического комплекса, который должен включать в себя ряд асимметричных упражнений.

СИНДРОМ ОСТРОЙ КРИВОШЕИ У ДЕТЕЙ

Егоров В.А., Шарпарь В.Д., Каменских М.С., Неганов О.А., Семенов С.В.

SYNDROME OF ACUTE TORTICOLLIS IN CHILDREN

Egorov V.A., Sharpar V.D., Kamenskikh M.S., Neganov O.A., Semenov S.V.

БУЗ РДКБ МЗ УР, г. Ижевск, Российская Федерация

Применение четкого алгоритма обследования детей с патологией краниовертебральной области позволяет избегать ошибок в диагностике, назначать адекватное лечение и реабилитацию.

The use of a clear algorithm for examination of children with pathology in the kraniovertebralis area allows us to avoid mistakes in the diagnosis and to prescribe adequate treatment and rehabilitation.

Актуальность. Клиническая картина синдрома острой кривошеи может наблюдаться при различных состояниях. Чаще всего при первичном осмотре детей с данной патологией травматолог в поликлинике ставит диагноз ротационный подвывих атланта и направляет ребенка в стационар, хотя подтвержденных диагнозов ротационный подвывих атланта менее половины. Цель. Улучшить качество диагностики и лечения детей с синдромом острой кривошеи, разработать алгоритм обследования.

Пациенты и методы. Проанализированы 1180 обращений в травматологическую поликлинику № 2 ДГКБ г. Ижевска с острой патологией шейного отдела позвоночника. Изучены 473 (63,6 %) истории болезни, 272 (36,6 %) амбулаторные карты, рентгенограммы шейного отдела позвоночника 743 детей с синдромом острой кривошеи, находившихся на лечении в травматолого-ортопедических отделениях поликлиники № 2 ДГКБ и стационара РДКБ в период с 2008 по 2011 гг.

Применяли следующие методы исследования: сбор анамнестических данных, рентгенологический метод, ретроспективный анализ историй болезней.

Результаты. Из 1180 обращений с острой патологией шейного отдела позвоночника госпитализированы в травматолого-ортопедическое отделение РДКБ 473 ребенка с диагнозом ротационный подвывих атланта. При выписке из стационара РДКБ детям с патологией краниовертебральной области поставлены следующие заключительные диагнозы: ротационный подвывих атланта 221 ребенку (46,9 %), миозит шеи 216 (45,7 %), ушиб, повреждение связоч-

ного аппарата шеи 17 (3,8 %), вывихи , подвывихи, переломы других шейных позвонков 9 (2,0 %), болезнь Гризеля 5 (1,1 %), аномалия развития шейных позвонков 1 (0,2 %).

Таким образом, диагноз ротационный подвывих атланта подтверждается далеко не всегда. Дети с диагнозом миозит шеи могли бы получать лечение амбулаторно. Поэтому при первичном обращении ребенка в травматологическую поликлинику целесообразно использовать следующий алгоритм обследования детей с патологией краниовертебральной области:

• жалобы пациента: чаще всего это боли в шее, ограничение функции в шейном отделе позвоночника, вынужденное положение головы, а также головные боли, их локализация и иррадиация, неврологическая симптоматика;

• сбор анамнеза: давность появления симптомов, наличие или отсутствие травмы, механизм получения травмы;

• осмотр: положение головы, наличие кривошеи в положении сгибания, разгибания или ротации, гипермобильность шейного отдела позвоночника, симметричность лица, гипертрихоз в затылочной области;

• пальпация: напряжение мышц, локальная болезненность, ограничение подвижности в шейном отделе позвоночника или гипермобильность;

• инструментальные методы: рентгенологическое обследование, выполнение КТ или МРТ.

Выводы. Применение алгоритма обследования детей с патологией краниовертебральной области, первично обращающихся к травматологу, позволит избегать ошибок в диагностике, назначать адекватное лечение и реабилитацию, что значительно сократит необоснованную госпитализацию в специализированные стационары.

КЛИНИЧЕСКИЕ ОСОБЕННОСТИ ТАКТИКА ЛЕЧЕНИЯ СКРЫТЫХ СПИНАЛЬНЫХ ДИЗРАФИИ

Еликбаев Г.М.

CLINICAL TACTICS OF TREATEING SPINA BIFIDA OCULTA

Ekimbaev G.M.

Международный казахско-турецкий университет им. Х.А. Ясави, Республика Казахстан

Цель исследования – изучение клинических проявлении и тактика лечения spina bifida occulta при сочетании со спинальными врожденными патологиями.

Материалы и методы. Нами пролечено 82 больных со скрытым спинным дизрафизмом (22,7 % от всех врожденных пороков развития позвоночника и спинного мозга) в РНХИ имени А.Л. Поленова (Санкт-Петербург) и областной детской больницы г. Шымкента (Казахстан). Отмечено преобладание девочек (мальчиков было 31, девочек – 51). Часто отмечалось сочетание spina bifida occulta со спинальной липомой 20 больных (24,4 %), с фиксированным спинным мозгом – 17 (20,7 %), с диастематомиелией 10 (12,2 %), а также с сирингомиелией - 8 детей. Возраст больных колебался от 6 месяцев до 18 лет. Дети до 3 лет составили – 15,9 %, от 3 до 7 лет было 20,7 % и большую часть составили дети старше 7 лет – 63,4 %.

Результаты и их обсуждение. Клиническая картина заболевания разнообразна и складывалась не только из неврологических проявлений, но и урологическими, ортопедическими синдромами и кожными изменениями. Нарушения походки за счет слабости в ногах встречалось у 76,8 % детей. Мышечная гипотрофия - в 43,9 %. Чувствительные нарушения в нижних конечностях отмечались в 62,2 %. Боль в пояснице, в ногах, в стопах отмечены у 24,4 % детей. Нарушения функции тазовых органов в виде недержания мочи и кала отмечено в 51,2 % случаях. По нашему мнению недержание мочи должно быть решающим признаком, указывающим на нарушение формирования позвоночника и спинного мозга. Сколиоз или кифоз отмечен у 62,2 % больного, а деформация стоп с укорочением ноги встречалось в 47,6 % случаях.

Нарушение сегментаций и слияния дуг позвоночника (поясничная и крестцовая) обнаружено у 70 детей. Кожные проявления встречались у 35(42,7) % больных. Часто отмечалась подкожная липома (без роста в спинальный канал) – у 19 детей, гипертрихоз (излишнее оволосение) - у 11, а также гемангиома, дермальный синус и т.п - в 5 случаях.

Нами для диагностики патологии в 89,1 % использовали МРТ, КТ- 73,2 %, спондилография – 95,1 %. УЗИ проведено всего лишь в 12,2 % случаях. Оперативное вмешательство выполнено у 60(73,2 %) детей. В ближайшем послеоперационном периоде только у 46,7 % отмечено улучшение в двигательных, чувствительных, трофических, тазовых функциях. Но улучшения ортопедических нарушений не наблюдалась, а также плохо восстанавливались урологические нарушения, и связано это по нашему мнению старшим возрастом лечившихся детей.

Выводы. Скрытый спинальный дизрафизм проявляется двигательными, чувствительными, ортопедическими, урологическими нарушениями, которые обусловлены компрессией нервных структур рубцово-спаечным процессом на уровне костного дефекта, развитием синдрома фиксированного спинного мозга, связанного с липомами, фибромами, диастематомиелией. Хирургическое лечение показано при сочетании spina bifida occulta с липомой, фиксированным спинным мозгом и диастематомиелией. При минимальной выраженности клинических проявлений и отсутствии прогредиентности предпочтение отдается динамическому наблюдению и симптоматической терапии.

ИСПОЛЬЗОВАНИЕ АРМИРУЮЩЕГО ЛОКАЛЬНОГО АНТИБАКТЕРИАЛЬНОГО НОСИТЕЛЯ ПРИ ЛЕЧЕНИИ ОСТЕОМИЕЛИТА ДЛИННЫХ ТРУБЧАТЫХ КОСТЕЙ (ЭКСПЕРИМЕНТАЛЬНОЕ ИССЛЕДОВАНИЕ)

Ерофеев С.А., Дзюба Г.Г., Одарченко Д.И.

USE OF LOCAL ANTIBACTIRIAL CARRIER IN MANAGEMENT OF LONG BONE OSTEOMYELITIS (EXPERIMENTAL STUDY)

Erofeev S.A., Dzyuba G.G., Odarchenko D.I.

ГБОУ ВПО Омская государственная медицинская академия, г. Омск

Цель – изучение особенности репаративной регенерации костной ткани в условиях хронического остеомиелита при использования армирующего локального антибактериального носителя.

Материалы и методы. Эксперимент выполнен на кроликах, которые были разделены на 2 группы: контрольную и основную по 18 голов в каждой. У всех животных формировали модель остеомиелита трубчатой кости. После клинической и рентгенологической верификации инфекционного процесса в обеих группах выполнялось оперативное лечение. Оно заключалось в резекции кости в зависимости от степени распространенности очага остеомиелитической деструкции. Полученный пострезекционный дефект в контрольной группе замещался гемопломбой или выполнялась мышечная пластика. В основной группе в сформированный пострезекционный дефект устанавливался антибактериальный носитель на основе полиметилметакрилата с добавлением антибиотиков в соответствии с антибиотикограммой.

Динамику воспалительных процессов и репаративной регенерации костной ткани в ране у животных обеих групп оценивали по клиническим, рентгенологическим и морфологическим исследованиям.

Результаты и обсуждение. К 14-м суткам после операции в основной группе явления воспаления купировались, нормализовалась температура тела, частично восстановилась функция оперированной конечности, заживление ран в 94,4 % происходило первичным натяжением. В контрольной группе подобная динамика наблюдалась к 28-50 суткам после операции, при этом заживление ран происходило преимущественно вторичным натяжением (66,6 %).

У животных контрольной группы лишь на 28-е сутки отмечали первые признаки появления регенерации костной ткани. К 80-м суткам эксперимента в дефекте формировался типичный ложный сустав. В основной группе к 50-м суткам эксперимента в области контакта антибактериального носителя с корковым слоем прилежащей кости отмечалось наползание костной ткани на поверхность носителя с признаками гипертрофии – толщина новообразованной костной ткани здесь превышала толщину коркового слоя в 1,5-2 раза. К 80-м суткам исследования костный дефект был полностью заполнен гомогенными тенями новообразованной костной ткани и имплантом с признаками отчетливой остеоинтеграции.

Гистологическое исследование процессов репаративной регенерации подтвердило клиническую и рентгенологическую картину. Морфологическая картина в основной группе характеризовалась бурными регенераторными процессами всех структурных элементов кости, завершающим этапом которой являлась ее органотипическая перестройка.

Выводы. Использование армирующего локального антибактериального носителя при лечении остеомиелита длинных трубчатых костей позволяет эффективно купировать инфекционный процесс и добиться раннего восстановления опорной функции конечности, что способствует активации репаративной регенерации костных структур с формированием функционально зрелой костной мозоли, индуктором и основным структурным элементом которой является антибактериальный имплант.

ТЕМПЕРАТУРА В БИОЛОГИЧЕСКИ АКТИВНЫХ ТОЧКАХ У ДЕТЕЙ И ПОДРОСТКОВ С ФОСФАТ-ДИАБЕТОМ

Ерохин А.Н.

TEMPERATURE AT BIOLOGICALLY ACTIVE SPOTS AREA IN CHILDREN WITH PHOSPHATE-DIABETES

Erokhin A.N.

ФГБУ «РНЦ «ВТО» им. акад. Г.А. Илизарова» Минздрава России, г. Курган

В предоперационном периоде у 16 детей и подростков с фосфат–диабетом и 37 с врожденной аномалией развития нижних конечностей исследована температура кожного покрова в области проекции концевых и начальных биологически активных точек акупунктурных каналов верхних и нижних конечностей. Выявлено статистически значимое превышение температуры в 15-ти локусах у больных с фосфат–диабетом, что свидетельствует о выраженном напряжении регуляторной функции вегетативной нервной системы.

We studied the skin temperature at biologically active spots area in preoperative period in 16 children with phosphate-diabetes and in 37 children with congenital anomaly of lower limbs. Statistically significant temperature increase was found out in 15 loci in patients with phosphate-diabetes and it proves expressed tensioning of regulatory function of vegetative nervous system.

Введение. Известен стандартный вегетативный тест ЦИТО А.И. Нечушкина и А.М. Гайдамакиной (1976), в котором на основе измерения величины электрического сопротивления и температуры в биологически активных точках дают оценку функционального состояния вегетативной нервной системы.

Цель исследования – на основе сравнительного анализа температуры в биологически активных точках у детей и подростков с фосфат-диабетом и врожденными аномалиями развития нижних конечностей дать оценку функционального состояния вегетативной нервной системы у больных с указанной патологией.

Материал и методы. В предоперационном периоде обследованы 16 детей и подростков с фосфат-диабетом в возрасте 12,1±3,3 лет (M±δ) и 37 – с врожденной аномалией развития нижних конечностей в возрасте 10,2±4,0 лет. Всем пациентам производили измерение общей температуры и кожного покрова в области проекции концевых и начальных биологически активных точек (БАТ) акупунктурных каналов верхних и нижних конечностей посредством электронного термометра DT-635 фирмы A&D Medical (Япония). Исследование проводили в помещении при температуре 25,2±1,5 град.С0. Для статистического анализа различий использовали непарный t-критерий Стьюдента.

Результаты и их обсуждение. Выявлено, что температура в БАТ верхних конечностей у пациентов с фосфат-диабетом превышает таковую у больных с врожденной аномалией нижних конечностей на 1,3-1,9 %. Статистически значимые различия определены в 4-х БАТ: L11S, LI1S, TH1S, H9S. Превышение температуры в БАТ нижних конечностей у больных с фосфат–диабетом составило от 4,4 до 7,5 %. Статистически значимые различия определены в 11 БАТ: SP1 D et S, LR1 D et S, ST45 D et S, KI1 D et S, GB44 D et S, BL67 S. Общая температура тела в указанных выборках не имела статистических различий – 36,5±0,2 и 36,5±0,3 С0 соответственно. Исследованный пул БАТ относится к разряду биологически активных локусов, содержащих терминали вегетативных периваскулярных сплетений, которые в свою очередь, характеризуются более интенсивными метаболическими процессами и усиленным поглощением кислорода. По-видимому, у больных с фосфат-диабетом функциональное состояние вегетативной нервной системы активировано и соответствует диапазону значительного напряжения.

Выводы. Выявленную особенность функционального состояния ВНС у детей и подростков с фосфат-диабетом необходимо учитывать при проведении оперативного лечения.

ОСОБЕННОСТИ ТАКТИКИ ХИРУРГИЧЕСКОГО ЛЕЧЕНИЯ ДОБРОКАЧЕСТВЕННЫХ ОПУХОЛЕВЫХ И ОПУХОЛЕПОДОБНЫХ ЗАБОЛЕВАНИЙ КОСТЕЙ У ДЕТЕЙ

Жердев К.В., Малахов О.А., Овечкина А.А., Челпаченко О.Б., Семенова Л.А., Морев С.Ю.

FEATURES OF TACTICS FOR SURGICAL TREATMENT OF BENIGN BONE TUMOURS AND TUMOR-LIKE LESION IN CHILDREN

Zherdev K.V., Malakhov O.A., Ovechkina A.A., Chelpachenko O.B., Semenova L.A., Morev S.Ju.

ФГБУ «Научный центр здоровья детей» РАМН, Москва

В работе изложены методы хирургического лечения детей с доброкачественными опухолевыми и опухолеподобными заболеваниями, применяемые в ортопедическом отделении ФГБУ «НЦЗД» РАМН. Рассматриваются особенности тактики хирургического лечения при аневризмальных и солитарных кистах, фиброзной и остеофиброзной дисплазии, экзостозной хондродисплазии, остеоид-остеоме.

Methods of surgical treatment of different tumour and tumor-like lesion of bone are reported in this work. Children were treated in ortopaedic department of Scientific center of children's health of Russian Academy of Medical Science. Features of tactics of surgical treatment are considered at aneurysmal and solitary cysts, fibrous and osteofibrous dysplasia, multiple exostosis, osteoid-osteoma cases.

Цель исследования – оптимизация тактики оперативного лечения детей с доброкачественными опухолевыми и опухолеподобными заболеваниями костей.

Пациенты и методы. В ортопедическом отделении НЦЗД РАМН проводилось лечение 66 детей с доброкачественными опухолевыми и опухолеподобными заболеваниями костей в возрасте от 1 года до 18 лет. С болезнь Оллье – 5 пациентов, аневризмальные и солитарные кисты костей – у 28, метафизарные фиброзные дефекты костей – у 8, фиброзная дисплазия – у 2, экзостозная хондродисплазия – у 20 (в т. ч. множественная форма – у 5 пациентов), остеофиброзная дисплазия, гетеротопический оссификат и остеоид-остеома – по 1 пациенту. Все диагнозы подтверждены морфологическим исследованием. По локализации – поражение костей кисти отмечено у 5 больных, плечевой кости – у 20, бедренной – у 23, костей голени – у 11, костей стопы – у 4, костей таза – у 3 больных.

Основным методом лечения являлась краевая резекция кости, аллопластика образовавшейся полости с учетом нозологических особенностей заболевания. В качестве пластического материала использовался человеческие, животные аллоимплантаты, имплантаты на основе морского коралла и трикальцийфосфатной керамики. Для пластики кист применялись кортикально-губчатые и кортикальные имплантаты, а также имплантаты на основе морского коралла. Данные формы материала отличаются более длительной перестройкой и высокими прочностными качествами, что важно в условиях остеолитического характера патологического процесса. Обязательно проводилась тугая пластика, герметично ушивалась надкостница.

При остеофиброзной дисплазии после удаления очагов для аллопластики применялись кортикальные имплантаты, что обусловлено высокой вероятностью рецидива вне зависимо-

сти от характера проведенного оперативного лечения.

При операциях по поводу множественной экзостозной хондродисплазии проводилось радикальное удаление экзостозов, отошедших от зоны роста. При начинающихся деформациях и расположении экзостозов в непосредственной близости к зоне роста, в частности в области лучезапястного сустава, мы применяли методику этапных моделирующих краевых резекций кости. Это не исключает продолженного роста, но предупреждает формирование деформаций, оперативное лечение которых может требовать проведение дополнительных остеотомий и удлинений костей.

При удалении остеоид-остеомы выполнялась экономная краевая резекция кости под интраоперационным ЭОП-контролем.

Результаты. Сроки наблюдения составили от 2 месяцев до 4,5 лет. Средние сроки перестройки внедряемого материала и замещение дефектов костной тканью составили от 6 месяцев до 2 лет.

Заключение. Учитывая сроки функционального восстановления (от 6 месяцев до 2 лет) оперированных сегментов — результаты лечения можно расценивать как хорошие. Особо отметим необходимость дифференцированного подхода к выбору тактики оперативного лечения в зависимости от нозологической формы, характера и локализации патологического очага.

МАЛОИНВАЗИВНЫЕ МЕТОДЫ ЛЕЧЕНИЯ СПАСТИЧНОСТИ У ДЕТЕЙ С ЦЕРЕБРАЛЬНЫМИ ПАРАЛИЧАМИ

Звозиль А.В.

LOW INVASIVE METHODS OF TREATING SPASTICITY IN CHILDREN WITH CEREBRAL PALSY

Zvozil A.V.

ФГБУ «НИДОИ им. Г.И. Турнера» Минздрава России, г. Санкт-Петербург

Введение. Одним из современных методов временного снижения тонуса мышц, участвующих в формировании патологического двигательного стереотипа у больных спастическими формами ДЦП в настоящее время является использование препаратов ботулотоксина типа А – БОТОКС и ДИСПОРТ. Однако лечение препаратами ботулотоксина типа А имеет ряд недостатков: невозможность применения у детей в возрасте до 2-х лет, снижение эффективности при повторных введениях вплоть до его отсутствия к 3-4 разу, значительная дороговизна препарата, максимальная эффективность в основном при эквинусе, ограничение количества мышц мишеней максимальной возрастной дозой препарата, избыточная мышечная слабость с ухудшением двигательных навыков. Учитывая недостатки данного метода, в отделении церебральных параличей НИДОИ имени Г.И. Турнера разработан и апробирован способ снижения спастичности у детей с детским церебральным параличом с помощью применения метода радиочастотной деструкции (РЧД) периферических нервов и двигательных точек мышц.

Цель исследования – сравнение возможностей применения препаратов ботулотоксина типа А и радиочастотной деструкции периферических нервов и двигательных точек мышц для снижения спастичности у детей, страдающих детским церебральным параличом.

Материал и методы. В основу данного исследования положены клинические результаты лечения спастичности 100 детей с церебральным параличом с применением препаратов ботулотоксина типа А (Диспорт) и радиочастотной деструкции в возрасте от 1 г. 2 мес. до 15 лет. Обследование пациентов включало в себя клиническое (амплитуда активных и пассивных движений конечностей, выполнение функциональных тестов, оценка спастичности мышц по шкале Ashworth) и электро-физиологическое исследования.

Результаты. Препараты ботулотоксина типа А и радиочастотная деструкция периферических нервов и двигательных точек мышц являются высокоэффективными методами ле-

чения спастичности. Однако использование препаратов ботулотоксина более рационально для лечения рефлекторной эквинусной установки стопы. Применение РЧД у детей до 2-х лет позволяло стойко купировать спастичность мышц соответствующей не менее 3-х баллов по шкале Ashworth.

Выводы. Эффективность применения РЧД для лечения спастичности вполне сопоставима с эффективностью применения препаратов ботулотоксина типа А, и при этом может иметь следующие преимущества:

– отсутствие возрастных ограничений, а значит применение до развития выраженных структуральных изменений в мышцах;

– возможность применения на значительно большем количестве мышц-мишеней ввиду отсутствия ограничений, связанных с дозировкой препарата;

– независимость от наличия препарата;

– отсутствие аллергической реакции;

– экономическая целесообразность.

Основным недостатком радиочастотной нейродеструкции является необходимость проведения процедуры под общим обезболиванием. Однако современные способы анестезиологического пособия практически исключают возникновение побочных эффектов, а безболезненность манипуляции делает ее психологически гуманной для пациента.

КОМПРЕССИОННО-ДИСТРАКЦИОННЫЙ МЕТОД ПРИ ЛЕЧЕНИИ ПАЦИЕНТОВ С АНОМАЛИЯМИ РАЗВИТИЯ КИСТИ

Иванов А.В., Грибова И.В., Лысиков В.А., Гаврилова Ю.В.

COMPRESSION-DISTRACTION TECHNIQUE FOR TREATMENT OF HAND ANOMALIES

Ivanov A.V., Gribova I.V., Lysikov V.A., Gavrilova Ju.V.

ФГБУ «ЦИТО им. Н.Н. Приорова» Минздрава России, г. Москва

Представлен анализ результатов хирургического лечения 47 детей от 1 до 13 лет с аномалиями развития кисти – синдактилиями за период 2006-2012 гг. Исследованы варианты этапного и единовременного разделения пальцев кисти у различных групп пациентов.

The analysis of the results of surgical treatment of 47 children from 1 till 13 years old with congenital malformations of hand - the syndactyly for the period 2006-2012 was perfomed. The variants of staged and simultaneous separation of fingers in different groups of patients were examined.

Цель исследования – анализ результатов хирургического лечения пациентов с врожденными аномалиями развития кисти - различными формами синдактилий.

Материалы и методы. В отделении детской ортопедии ФГБУ ЦИТО проведен анализ хирургической коррекции 47 детей с синдактилиями в возрасте от 1 до 13 лет, за период 2006-2012 гг. Распределение пациентов по виду синдактилий: костная – 9, мягкотканная –32, сочетанная – 7. По форме: базальная – 5, субтотальная – 12, тотальная – 5 (в т.ч. 3 с синдромом Апера). Брахисиндактилий –3, синдактилий в сочетании с амниотическими перетяжками – 4. По локализации синдактилий кисти: I-II пальцы – 4 пациента, II-III-IV пальцы – 12, III-IV пальцы – 18 (из них симметричная – 7), IV-V пальцы – 8, полисиндактилий (все пальцы кисти) – 5. Сочетание синдактилий кистей и стоп выявлено в 30 случаях. Абсолютным показанием к лечению детей дошкольного возраста явилось формирование сгибательной (осевой) деформации одного из пальцев, участвующих в сращении. Вид вмешательства определяли в зависимости от вида синдактилии и величины кожной складки. При дефиците кожи проводили этапное лечение: наложение компрессионно-дистракционного аппарата МЦТ, при необходимости с устранением костного сращения между фалангами (24 случая, в том числе 10 с неоднократным наложением аппарата в разные госпитализации). После периода дистракции в аппарате, вторым этапом формировали межпальцевой промежуток. При достаточной кожной складке, выполняли пластику местными тканями (встречными треугольными лоскутами по Лимбергу или вариантами формы лоскутов) – 13 пациентов. В 10 случаях выполнена комбинированная кожная пластика

(местные ткани в сочетании с полнослойным перфорированным лоскутом).

Результаты. В группе с этапным лечением в 95,8 % случаев промежуток был сформирован местными тканями. Дисциркуляторные явления в некоторых лоскутах в раннем послеоперационном периоде отмечены в 20,8 % (5 пациентов) Из них вторичное заживление в 8,3 % (2 пациента). Рубцовых контрактур в отдаленном периоде не отмечено. В 4,2 % (1 пациент) потребовалось использование свободного кожного лоскута.

Группа с единовременным формированием межпальцевого промежутка: местными тканями (13 пациентов) – дисциркуляторные явления в лоскутах в ближайшем послеоперационном периоде отмечены в 30,8 % (4 пациента). Из них лизис лоскутов после второй недели возник в 15,4 % (2 пациента), формирование рубцовой сгибательной контрактуры в отдаленном периоде (от 12 до 24 мес.) в 23 % (3 пациента). В случае комбинированной кожной пластики дисциркуляторные явления в лоскутах в ближайшем послеоперационном периоде отмечены в 20 % (2 пациента). Из них лизис лоскутов после второй недели развился в 10 % (1 пациент). Рубцовые сгибательные контрактуры отмечены в 10 % (1 пациент).

Заключение. Усложнение методики хирургической коррекции с применением компрессионно-дистракционного метода целесообразно ввиду большего числа благоприятных исходов. Достоверно существенное снижение числа рубцовых сгибательных контрактур и улучшение функционального результата.

Выводы. Компрессионно-дистракционный метод позволяет снизить процент неблагоприятных функциональных исходов, а так же делает возможным лечение пациентов со сложными формами синдактилий. Этапное лечение с использованием компрессионно-дистракционного метода позволяет уменьшить операционную травму в связи с существенным уменьшением потребности в свободной кожной пластике. Компрессионно-дистракционный метод сохраняет свою актуальность и является востребованным при реконструктивной хирургии состояний, сопровождающихся дефицитом мягких тканей.

МАЛОТРАВМАТИЧНЫЙ ОСТЕОСИНТЕЗ ПРИ ЛЕЧЕНИИ ДИАФИЗАРНЫХ ПЕРЕЛОМОВ БЕДРА И ГОЛЕНИ У ДЕТЕЙ

Игнатьев А.Ю., Гумеров А.А., Давлетшин Р.И., Псянчин Т.С., Юнусов Д.И.

MINIMALLY INVASIVE OSTEOSYNTHESIS IN TREATMENT OF DIAPHYSEAL FRACTURES OF FEMUR AND TIBIA IN CHILDREN

Ignatiev A.Y., Gumerov A.A., Davletshin R.I., Psyanchin T.S., Yunusov D.I.

ГБУЗ РДКБ, г. Уфа

У 42 детей с диафизарными переломами бедренной и большеберцовой кости проведен малоинвазивный остеосинтез титановыми эластичными стержнями. Длительность операции при переломе бедренной кости составляла 64,5±12,0 мин, при переломе большеберцовой – 50,2±7,3 мин., опоидные аналгетики назначались в течение 1,85±0,4 дней субфебрильная температура сохранялась в течении 2,1±0,4 дней, осложнений не было, движения в смежных суставах дети начинали с 3-4 дня, послеоперационный койко-день составлял 9,6±0,.2. Стержни удаляли в зависимости от возраста и локализации перелома через 6 -8 мес. после операции. В группе сравнения у 39 детей оперированных ранее с применением накостного остеосинтеза пластинами продолжительность операции была при переломе бедренной кости 92,2±14,3 мин., большеберцовой – 62,5±5,2. Опоидные аналгетики назначали в течение 2,8±0,6 дней, субфебрильная температура сохранялась 2,8±0,6 дня, нагноение раны наблюдалось в у одного ребенка после остеосинтеза бедренной кости, ограничение движений в суставах сохранялось более длительно – до 2-3мес., послеоперационный койко-день составлял 12,6+0,3,пластины удаляли через 12-14 мес. после операции).

Results of intramedullary osteosynthesis with titanium elastic nails in diaphyseals fractures of the femur and tibia of 42 children (main group) and osteosynthesis with a plate (39 children) were studied. Patients groups matched for age and location of fractures. It was found that the average duration of the operation in the main group was 1.5 times less than in the control group and the need for opioids decreased by 1.5 times. Recovery of weight bearing on the operated limb was 2 times shorter in group 1(4-6 weeks and 8-10 weeks respectively) and consolidation was 1.5 times shorter (6-8 weeks vs 9-12 weeks).

Цель исследования – изучение эффективности малоинвазивного интрамедуллярного остеосинтеза при диафизарных переломах костей детей.

Материалы и методы. В период с 2009 по 2012 годы в отделении травматологии и ортопедии Республиканской детской клинической больницы прооперирован 81 ребенок по по-

воду переломов нижних конечностей.

В зависимости от методов лечения больные разделены на две группы. 1–я (основная) группа включала 42 пациента, которым был выполнен малоинвазивный интрамедулярный остеосинтез, 2-ю (контрольную) группу составили 39 детей, которым был проведен накостный остеосинтез пластинами с винтами. Возраст детей колебался от 6 до 15 лет, мальчиков было 52, девочек - 29. Распределение больных по возрасту и локализации перелома в обеих группах: бедро N=58 – в 1-ой группе от 1 мес. до 2 лет – 2, 3-6 лет – 12, 7-10 лет – 11, 11-14 лет – 5, во 2-ой группе от 1 мес. до 2 лет – 0, 3-6 лет – 12, 7-10 лет – 14, 11-14 лет – 2; голень N=23 - от 1 мес. до 2 лет – 0, 3-6 лет – 2, 7-10 лет – 7, 11-14 лет – 3, во 2-ой группе от 1 мес. до 2 лет – 2, 3-6 лет – 12, 7-10 лет – 11, 11-14 лет – 5

Показанием к остеосинтезу являлись диафизарные переломы типа А1,А2,А3,В1 – поперечные, косые, спиральные и клиновидные оскольчатые с короткой протяженностью.

Интрамедуллярный остеосинтез проводили с использованием стандартного набора инструментов и имплантов, выполняется под контролем ЭОП. После введения обоих стержней обеспечивается устойчивость перелома. Лишь в отдельных случаях была возможность стабилизации одним стержнем. Открытая репозиция проводилась у 5 детей из 42 при поступлении позже 6 дня после травмы. В этих случаях проводили разрез длинной 2-3 см в проекции перелома для дополнительной ассистенции инструментом, то есть в этих наблюдениях также исключалось скелетирование отломков.

Для изучения эффективности хирургического лечения переломов в сравниваемых группах оценивали: длительность операции (мин), интенсивность и длительность болевого синдрома (по визуальной аналоговой шкале мимической оценки), восстановление опорности, сроки консолидации перелома и койко-день после операции.

Результаты и их обсуждение. При анализе полученных результатов установлено, что средняя продолжительность операции в основной группе в 1,5 раза меньше, чем в контрольной группе.

Уменьшении интенсивности болевого синдрома в 1-й группе позволило сократить в 2 раза длительность введения наркотических анальгетиков по сравнению с контрольной и составила в среднем 1,8±0,44 и 3,9±0,74.

Более раннее купирование болевого синдрома в послеоперационном периоде в 1-й группе обусловлено минимальным травмирующим воздействием на ткани при выполнении хирургического вмешательства. Длительность болевого синдрома в 1группе – 1,7±0,6 и 3,2±0,4 во 2 группе.

Эффективность интрамедуллярного остеосинтеза в сравнении с накостным остеосинтезом определяется сокращением сроков лечения в стационаре в 1,3 раза.

Основными факторами оценки эффективности оперативного лечения были восстановление опорности и сроки консолидации перелома: сроки восстановления опорности в 1-й группе в 2 раза меньше, чем во 2ой группе(4-6 недель и 8-10 недель), а сроки консолидации в 1 группе 1,5 раза меньше, чем во 2-й группе(6-8 недель и 9-12 недель).

Вывод. Интрамедулярный остеосинтез с использованием эластичных стержней обеспечивает репозицию и фиксацию отломков, не повреждает окружающие ткани, что способствует ускорению процессов регенерации. Функция опоры и движения восстанавливается до консолидации перелома. Результаты исследования свидетельствуют, что данный метод является малотравматичным, эффективным и наиболее функциональным при лечении диафизарных переломов у детей.

ЭФФЕКТИВНОСТЬ ПРИМЕНЕНИЯ СИСТЕМЫ РОБОТИЗИРОВАННОЙ РЕАБИЛИТАЦИИ ВЕРХНЕЙ КОНЕЧНОСТИ «АРМЕО» В ПОСЛЕОПЕРАЦИОННОМ ПЕРИОДЕ У ДЕТЕЙ С ДЕТСКИМ ЦЕРЕБРАЛЬНЫМ ПАРАЛИЧОМ

Икоева Г.А., Коченова Е.А, Новиков В.А.

POSTOPERATIVE EFFICIENCY OF ROBOTISED ARMEO SYSTEM FOR UPPER EXTREMITY REHABILITATION IN PATIENTS WITH CEREBRAL PALSY

Ikoeva G.A., Kochenova E.A, Novikov V.A.

ФГБУ «НИДОИ им. Г.И. Турнера» Минздрава России, г. Санкт-Петербург

Среди пациентов с ДЦП поражение верхней конечности является серьезной проблемой. При реабилитации таких детей используется комплексный подход. Использование системы двигательной реабилитации «Армео» в комплексном лечении «спастической руки» позволяет достичь лучших результатов лечения и, следовательно, увеличить функциональные перспективы конечности.

Among the patients with cerebral palsy upper limbs deformations and contractures are serious problems. In the rehabilitation of these children a complex approach is used. The application of motor rehabilitation "Armeo" (Hocoma) in complex treatment of "spastic hands" provide better outcomes and increase the functional perspective of limbs.

Введение. Среди пациентов с ДЦП поражение верхней конечности встречается у 30-40 % больных детей. Состояние и функциональные возможности верхних конечностей занимают важную позицию при планировании комплексного лечения, так как нарушения функции препятствуют самообслуживанию, обучению письму, передвижению с использованием дополнительных средств опоры и ограничивает перспективы трудовой деятельности.

Целью исследования являлась оценка результатов применения роботизированной системы «Армео» в послеоперационной реабилитации пациентов с ДЦП.

Материалы и методы. С 2011 по 2012 годы обследовано и пролечено 16 пациентов с ДЦП с поражением верхних конечностей. Основными клиническими проявлениями являлись: сгибательная контрактура в локтевом суставе, пронационная контрактура предплечья, сгибательно-ульнарная установка в лучезапястном суставе, сгибательные контрактуры пальцев кисти, приведение и сгибательная контрактура 1 пальца кисти.

В комплексе восстановительного лечения проводились занятия на «Армео» в раннем послеоперационном периоде с 5 пациентами (группа I), а с 11 – в срок от 3-х до 6 месяцев после оперативного лечения (группа II). В качестве контрольной группы (группа III) были проанализированы результаты лечения 20 пациентов, которым не проводилось восстановительное лечение с помощью системы «Армео».

При проведении работы использовали следующие методы обследования: клинический и биомеханический.

При обследовании производилась оценка 3 основных параметров:

1. Оценка функциональных возможностей верхней конечности. Разработана схема функциональных тестов, позволяющих оценить активную амплитуду движений в суставах, степень произвольного контроля конечности и бимануальные навыки.

2. Оценка амплитуды движений в суставах. Анализировалась амплитуда активных и пассивных движений в плечевом, локтевом, лучезапястном суставах и в суставах пальцев кисти, а также ротационные движения предплечья.

3. Оценка спастичности мышц. С этой целью нами применялись классификации Ashworth в модификации Bohannon и классификация, предложенная Leclercq.

Результаты. При сравнении результатов обследования пациентов основной и контрольной групп были выявлены следующие закономерности:

1. Показатели функциональных тестов имеют прямую зависимость от применения в восстановительном лечении роботизированной системы реабилитации «Армео» (показатели в группе I и II выше, чем в группе III в среднем на 20 %). При этом исследование, проведенное

в срок более чем 1 год после хирургического лечения, показало, что результаты лечения в группе I и II, также различны – пациенты первой группы справлялись с функциональными тестами лучше в среднем на 7 %, чем пациенты второй.

2. Амплитуда движений в суставах:

– пассивная амплитуда движений менялась в процессе восстановительного лечения в сторону увеличения с одинаковой прогрессией во всех трех группах

– амплитуда активных движений в группе I и II оказалась выше, чем в группе III

3. Спастичность мышц снизилась во всех трех группах в полном соответствии с видом хирургического лечения, проведенного пациенту, без какой либо зависимости от вида восстановительного лечения.

Выводы. Использование системы двигательной реабилитации «Армео» в комплексном лечении «спастической руки» позволяет достичь лучших результатов лечения и, следовательно, увеличить функциональные перспективы конечности. Применение «Армео» в период ранней послеоперационной реабилитации более эффективно, чем в срок от 3-х до 6 месяцев после оперативного лечения.

ЭНДОСКОПИЧЕСКАЯ РЕКОНСТРУКЦИЯ ПЕРЕДНЕЙ КРЕСТООБРАЗНОЙ СВЯЗКИ У ДЕТЕЙ СТАРШЕГО ВОЗРАСТА

Исаев И.Н., Коротеев В.В, Гнелица Н.Н., Тарасов Н.И., Выборнов Д.Ю.

ENDOSCOPIC RECONSTRACTION OF ACL IN OLDER CHILDREN

Isaev I.N., Koroteev V.V, Gnelica N.N., Tarasov N.I., Vybornov D.Ju.

ДГКБ № 13 им Н.Ф Филатова, г. Москва, Кафедра детской хирургии РНИМУ им Н.И. Пирогова

Актуальность. Повреждение передней крестообразной связки (ПКС) – одна из наиболее частых травм связочного аппарата коленного сустава в спорте, приводящая к потере полноценной функции конечности при нагрузке. В последние годы отмечается тенденция к омоложению данной травмы, которая все чаще встречается у детей старшего возраста. Целью успешного лечения пациентов с повреждением ПКС является восстановление физиологической функции коленного сустава и возвращение в спорт. В связи с анатомо-физиологическими особенностями у детей для восстановления ПКС использовалась hamstring пластика.

Материалы и методы. На базе ДГКБ № 13 им. Филатова была выполнена эндоскопическая реконструкция ПКС методикой hamstring у 16 детей, в возрастном интервале от 13 до 17 лет. Среди них 5 помимо разрыва ПКС имели сочетанную травму менисков и связочного аппарата коленного сустава (2 – медиального мениска, 1 – латерального мениска, 1 – обоих менисков, 1 – медиального мениска и боковой связки).

Результаты. При контрольных осмотрах и МРТ коленных суставов у 10 детей в 3, 6 и 12 месяцев после операции – все пациенты удовлетворены результатами операции, нет ощущения нестабильности сустава, объем движений в суставе полный, 5 занимаются профессиональным спортом. По данным МРТ – ПКС изометрична, волокна в связке расположены равномерно, натяжение удовлетворительное.

Выводы. Эндоскопическая реконструкция ПКС у детей старшего возраста методикой hamstring позволяет достичь хороших результатов стабильности коленного сустава и тем самым дает возможность этим детям раньше вернуться к полноценной спортивной жизни.

ПРОГНОЗИРОВАНИЕ ХАРАКТЕРА ТЕЧЕНИЯ ВРОЖДЕННЫХ ДЕФОРМАЦИЙ ПОЗВОНОЧНИКА У ДЕТЕЙ

Казарян И.В., Виссарионов С.В., Разоренова Т.С., Ларионова В.И.

PROGNOSIS OF THE COURSE OF CONGENITAL DEFORMITIES OF THE SPINE IN CHILDREN

Kazaryan I.V., Vissarionov S.V., Razorenova T.S., Larionova V.I.

ФГБУ «НИДОИ им. Г.И. Турнера» Минздрава России, г. Санкт-Петербург

Аннотация. На основании комплексного исследования с использованием результатов клинического, лучевого, биохимического и молекулярно-генетического обследования выявлены прогностические критерии прогрессирования врожденных деформаций позвоночника у детей.

Abstract. Based on a comprehensive study using the results of the clinical, radiation, biochemical and molecular genetic testing identified predictors of progression of congenital spinal deformities in children.

Цель исследования – выявление прогностических признаков прогрессирования врожденной деформации позвоночника у детей на основании комплексного анализа.

Материалы и методы. Обследовано 154 ребенка в возрасте от 6 месяцев до 18 лет с врожденными деформациями позвоночника (ВДП) на фоне нарушения формирования, слияния, сегментации позвонков и комбинированные аномалии. Из них 91 девочка и 63 мальчика. Использовался клинико-анамнестический, лучевой, биохимический, молекулярно-генетический методы исследования и многофакторный анализ с применением метода статусметрии. Для многофакторного анализа были взяты показатели результатов клинико-анамнестического исследования, данные акушерского анамнеза матери, биохимические показатели костного метаболизма (остеокальцин, βCrossLaps, P1NP, витамин D) и молекулярно-генетического тестирования (полиморфные варианты -1997G/T и Sp1 по гену коллагена I типа (COL1A1) и полиморфные варианты -3731A/G и +61968T/C по гену рецептора к витамину D (VDR).

Результаты. 129 пациентам, деформация которых отнесена по клинико-лучевым критериям (выраженное нарушение баланса туловища, асимметрия надплечий, треугольников талии и углов лопаток, перекос таза при исходной величине деформации позвоночника во фронтальной плоскости более 30º Cobb и/или в сагиттальной плоскости более 20º Cobb в сочетании с нарастанием величины деформации в динамике) к деформациям с прогрессирующим характером течения, выполнена хирургическая коррекция. 25 неоперированных детей наблюдались в динамике от 3 лет до 4 лет 8 месяцев (в среднем 3 года 11 мес.). Эту группу составили пациенты с непрогрессирующим характером деформации позвоночника на основании отсутствия нарастания величины деформации позвоночника за весь период наблюдения, а также дети с практически завершенным ростом скелета (девочки старше 15 лет и мальчики старше 16 лет с тестом Риссера III-IV) и небольшим по величине искривлением позвоночника. После проведения многофакторного анализа были вычислены 5 наиболее информативных показателей из 38 изученных, по которым пациенты с прогрессирующим течением деформации позвоночника отличались от пациентов с предполагаемым непрогрессирующим течением. Оказалось, что в группе пациентов с прогрессирующим течением врожденной деформации позвоночника обнаружен более высокий уровень P1NP (амино-терминальный пропептид проколлаген I типа) и большее количество вовлеченных в диспластический процесс систем органов. А для детей с непрогрессирующим течением врожденной деформации позвоночника характерны более высокие значения уровня остеокальцина и витамина D, более частая встречаемость генотипа TT полиморфизма – 1997G/T по гену COL1A1.

Вывод. Проведенное исследование позволило разработать прогностическую модель прогрессирующего характера течения врожденной деформации позвоночника.

НЕОБХОДИМОСТЬ КОМПЛЕКСНОГО ПОДХОДА В ДИАГНОСТИКЕ ДИСПЛАЗИИ ТАЗОБЕДРЕННЫХ СУСТАВОВ У НЕДОНОШЕННЫХ ДЕТЕЙ

Каменских М.С., Шарпарь В.Д., Неганов О.А., Ислентьев А.В., Семенов С.В., Егоров В.А.

THE NECESSITY OF A COMPLEX APPROACH TO HIP DYSPLASIA DYAGNOSIS IN PREMATURELY BORN BABIES

Kamenskikh M.S., Sharpar V.D., Neganov O.A., Islentev A.V., Semenov S.V., Egorov V.A.

БУЗ УР «РДКБ МЗ УР», г. Ижевск

Соблюдение принципа "комплексного подхода" в диагностике врожденного вывиха бедра позволяет начинать лечение в наиболее ранние сроки и получать хорошие результаты лечения.

It is deduced as a result of the conducted work, that the observance of the principle of a "complex approach" in diagnosis of congenital dislocation of the hip allows treatment in the earliest time and obtains good results of treatment.

Цель работы – разработка алгоритма ранней диагностики дисплазии тазобедренных суставов у недоношенных детей.

Материалы и методы. В исследовании приняли участие 132 ребенка. В группу наблюдения включены 64 недоношенных ребенка в возрасте от 10 дней до 3 месяцев.

В контрольную группу включены 68 доношенных детей в возрасте от 10 дней до 3 месяцев.

Методы исследования включали: клинический осмотр, ультразвуковое исследование тазобедренных суставов с использованием ультразвуковой допплерографии. Определение содержания метаболитов соединительной ткани в сыворотке крови и моче проводили однократно по методике Шараева П.Н.

Результаты и их обсуждение. Клиническая симптоматика у детей с неизмененными тазобедренными суставами отсутствовала у 14,4 % недоношенных детей и у 22,3 % доношенных детей. Симптом «щелчка» и асимметрия продольных осей бедер были выявлены только у детей с дисплазией тазобедренных суставов. Ограничение разведения бедер и асимметрия кожных складок не могут являться патогномоничными симптомами дисплазии тазобедренных суставов у детей неонатального периода.

Диагностическую программу у всех обследуемых детей дополняли ультрасонографией тазобедренных суставов. В обеих группах выявлено 3 типа тазобедренных суставов: здоровые суставы, физиологически незрелые суставы и диспластичные тазобедренные суставы. Наибольший интерес представляли дети с физиологически незрелыми суставами, у которых на фоне замедленного созревания формировались диспластичные тазобедренные суставы.

С целью выявления и изучения особенностей гемодинамики магистральных сосудов (arteria iliaca externa) произведено обследование детей группы наблюдения и контрольной группы методом ультразвуковой допплерографии.

У детей с дисплазией тазобедренных суставов выявлен магистрально-измененный тип кровотока.

У детей с дисплазией определяется резкое снижение свободного гидроксипролина (менее 30 мкмоль/л) и пептидсвязанного гидроксипролина (менее 300 мкмоль/л) в моче по отношению к здоровым детям, что может свидетельствовать о резком замедлении метаболизма соединительной ткани.

В результате после проведения клинических, инструментальных и биохимических методов исследования нами предложен алгоритм диагностики дисплазии тазобедренных суставов у недоношенных детей. Особенностью представленного алгоритма является то, что основное внимание уделяется детям группы риска – детям с физиологически незре-

лыми тазобедренными суставами.

Выводы.

Дети с физиологически незрелыми суставами составляют группу риска по формированию дисплазии тазобедренных суставов.

Классические методы диагностики дисплазии тазобедренных суставов у недоношенных детей необходимо дополнять ультразвуковой допплерографией и биохимическими методами исследования.

Принцип комплексного подхода в диагностике дисплазии тазобедренных суставов позволяет начинать функциональное лечение в наиболее ранние сроки (с 10-го дня с момента рождения) и добиваться хороших результатов лечения.

ОПЕРАТИВНОЕ ЛЕЧЕНИЕ ЗАСТАРЕЛЫХ ПОВРЕЖДЕНИЙ ГРУДНОГО И ПОЯСНИЧНОГО ОТДЕЛОВ ПОЗВОНОЧНИКА

Капрош Н.Ф., Пульбере О.П., Ступак И.В., Тагадюк А.Ф., Унгурян В.С., Бордиан О.П., Олару А.М.

SURGICAL TREATMENT OF NEGLECTED INJURIES OF THE THORACIC AND LUMBAR SPINE

Kaprosh N.F., Pulbere O.P., Stupak I.V., Tagadyuk A.F., Unguryan V.S., Bordian O.P., Olaru A.M.

«Государственный университет медицины и фармации им. Н. Тестемицану», г. Кишинев, Республика Молдова

Приведены результаты хирургического лечения 62 пациентов (возраст от 14 до 65 лет) с травмой грудного и поясничного отделов позвоночника. Хорошие функциональные результаты были получены в 82,3 % случаев.

The results of surgical treatment of 62 patients (age 14 to 65 years) with the trauma of the thoracic and lumbar spine. Good functional results were obtained in 82.3 % of cases.

Цель исследования – изучение результатов хирургического лечения пациентов с застарелыми повреждениями грудного и поясничного отделов позвоночника.

Материалы и методы. В нашей клинике в период 2007-2012 лечилось 62 больных с застарелыми повреждениями грудного и поясничного отделов позвоночника. Возраст от 14 до 65 лет, давность травмы от 4 месяцев до 1,5 лет. Мужчин было 37 (60 %), женщин – 25 (40 %). Механизм повреждений: ДТП – 30 (48,5 %), кататравмы – 23 (37 %), другие – 9 (14,5 %).

Хирургические методы лечения: декомпрессивно-реконструктивная гемилямин- или ляминэтомия с миелорадикулодуролизом, фасетэктомией, резекцией клина Урбана (по показаниям) + задняя стабилизация позвоночника с системой CDI ”Synthes” – 21 (33,9 %) и транспедикулярная фиксация системами USS и USS II от AO/Synthes – 14 (22,6 %).

Из переднего или переднебокового доступа прооперировано 9 (14,5 %) больных. Осуществлена передняя декомпрессия посредством диск-корпороэктомии с реконструкцией позвоночного канала и межтеловым корпородезом системой Synex от AO/Sythes у 7(11,3 %) больных; биополимером – 3(4,8 %) и аутотрансплантатами – 2 (3,2 %) случая. Передний спондилодез + вентральный рахисинтез пластинами „Ventrofix” проведен у 2 (3,2 %) больных.

Из комбинированных доступов (передняя декомпрессия + межтеловой спондилодез + задняя стабилизация) одноэтапно прооперированно 4 (6,4 %) больных.

Выводы. Методы хирургического лечения являются основополагающими в комплексе медицинской реабилитации больных с позвоночными и спинномозговыми повреждениями в позднем периоде травматической болезни спинного мозга, что позволило нам в 82,3 % случаях получить хорошие и удовлетворительные результаты.

ТАКТИКА ЛЕЧЕНИЯ КОМБИНИРОВАННЫМ МЕТОДОМ БОЛЬНЫХ С НЕОСЛОЖЕННЫМИ ПАТОЛОГИЧЕСКИМИ ПЕРЕЛОМАМИ ПОЗВОНОЧНИКА НА ФОНЕ МЕТАСТАТИЧЕСКОГО ПОРАЖЕНИЯ (НАЧАЛЬНЫЙ ОПЫТ)

Капрош Н.Ф., Мереуцэ И., Олару А.

TREATMENT TACTICS OF NONCOMPLICATED PATHOLOGICAL VERTEBRAL FRACTURES DUE TO METASTASIS WITH A COMBINED METHOD (FIRST EXPERIENCE)

Kaprosh N.F., Mereutse I., Olaru A.

«Государственный университет медицины и фармации им. Н. Тестемицану», г. Кишинев, Республика Молдова

Комбинированный метод лечения больных с неосложненными патологическими переломами позвоночника на фоне метастатического поражения является эффективным малоинвазивным методом, требующая дальнейшего клинического исследования.

The combined method of treatment of patients with uncomplicated pathological vertebral fractures associated with metastatic disease is an effective minimally invasive treatment that requires further clinical investigation.

Введение. Проведя детальный анализ метастатического поражения костной системы, можно отметить, что скелет является третьей по частоте локализацией поражения после легких и печени, причем поражение позвоночника наблюдается в более чем 90 % случаев.

Одной из важнейших проблем современной хирургии позвоночника является проблема лечения патологических переломах позвоночника на фоне опухолевого поражения. Основной целью лечения этой категории больных является улучшение их качества жизни путем восстановления стабильности в пораженном сегменте, сохранения или восстановления неврологического дефицита, уменьшение болевого синдрома и местного контроля развития опухолевого поражения.

Цель исследования – изучение ближайших результатов комбинированного лечения пациентов с неосложненными патологическими переломами позвоночника на фоне метастатического поражения.

Материал и методы. В настоящее время все больше применяются малоинвазивные методы хирургического лечения, какими являются: чрезкожная вертебропластика и чрезкожная радиочастотная (РЧ) абляция опухолевых тканей позвоночника. Данные методы позволяют избежать проведения обширных операций при нестабильных неосложненных патологических переломах позвоночника на фоне опухолевого поражения.

Всем больным на дооперационных этапах проводятся подробные исследования: клинические и лабораторные анализы, двух-проекционная спондилограмма, КТ и/или МРТ пораженного сегмента позвоночника, сцинтиграфия костей скелета, УЗИ внутренних органов, оценка неврологического статуса в пред- и послеоперационном периоде, трепанобиопсия пораженного позвонка при первично-невыявлянных опухолях.

Операция, состоящая из трех этапов, проводится чрезкожно, пункционным методом, под воздействием нейролептанальгезии и контролем ЭОП-а. После проведения трепанобиопсии пораженного позвонка, через те же канюли проводятся монополярные активные электроды комплекса для РЧ-абляции опухолевых тканях. После проведения процедуры РЧ-абляции к канюлям присоединяется нагнетатель, с помощью которого вводится 2-5 мл костного цемента в пораженный сломанный позвонок.

В нашей клинике проводились 14 подобных вмешательств. Критерием эффективности данной методики являлся регресс болевого синдрома у всех больных, в среднем от 7-8 баллов до 2-3 баллов по ВАШ. Так же после проведении вмешательства в течение 2 месяцев не наблюдался дальнейший рост опухоли на уровне «обработанного» позвонка.

Вывод. Комбинированный метод лечения больных с неосложненными патологическими переломами позвоночника на фоне метастатического поражения является эффективным малоинвазивным методом нуждающейся в дальнейшем клиническом исследовании.

РЕЗУЛЬТАТЫ ЛЕЧЕНИЯ ОСЕВЫХ ДЕФОРМАЦИЙ НИЖНИХ КОНЕЧНОСТЕЙ У ДЕТЕЙ МАЛОИНВАЗИВНЫМИ МЕТОДАМИ

Каратаева Д.С., Богосьян А.Б., Тенилин Н.А.

RESULTS OF AXIAL DEFORMITY CORRCETION IN LOWER EXTREMITIES IN CHILDREN USING LOW INVASIVE METHODS

Karataeva D.S., Bogosyan A.B., Tenilin N.A.

ФГБУ «ННИИТО» Минздрава России, г. Нижний Новгород

Представлены результаты лечения больных с осевыми деформациями нижних конечностей различной этиологии. Применялись малоинвазивные оперативные вмешательства – гемиэпифизеодез и гемипериостеотомия. Для оценки результатов лечения использовали «Систему оценки общества коленного сустава KNEE SOCIETY CLINICAL RATYNG SYSTEM». После периостеотомии большинство результатов были отнесены к хорошим – 89 %, удовлетворительные результаты составили 11 %. После выполнения гемиэпифизеодеза получено 64 % хороших результатов, 29 % – удовлетворительных, в связи с возникшими осложнениями (миграция винта, длительное отсутствие сгибания в коленном суставе после операции), 6 % – плохие, так как коррекция не наступила.

The results of treatment of patients with various axial deformities of lower extremities are presented. Such operations as hemiepiphyseodesis and hemiperiosteotomy were applied. «KNEE SOCIETY CLINICAL RATYNG SYSTEM» was used to assess the results. After hemiperiosteotomy the majority of results were rated good – 89 %, 11 % appeared to be satisfactory. After hemiepiphyseodesis 61 % results were good and 29 % – satisfactory in connection with complications followed (screw migrations, lack of knee flexibility after the operations), 6 % results can be classfied as unsatisfactory as correction was not obtained.

Цель работы – анализ результатов применения малоинвазивных методов лечения у пациентов с осевыми деформациями нижних конечностей.

Материал и методы исследования. Изучено 38 пациентов с осевыми деформациями нижних конечностей различного генеза: при болезни Эрлахер-Блаунта, экзостозной болезни, рахите, после травматического повреждения ростковых зон кости. Средний возраст составил 7,5±0,5 года. Средний показатель степени варусной и вальгусной деформации составил 19,2±1,9°. Для лечения применялись: гемипериостеотомия (12), гемиэпифизеодез (48), гемипериостеотомия в сочетании с гемиэпифизеодезом (18). Для оценки результатов лечения использовали «Систему оценки общества коленного сустава KNEE SOCIETY CLINICAL RATYNG SYSTEM» (по J.N. Insall и соавт., 1989). Результаты лечения разделили на хорошие (125-110 баллов), удовлетворительные (109-90) и плохие (менее 90). В работе применена статистическая обработка данных с помощью непараметрического критерия Манна-Уитни. Минимальным пороговым значением достоверности отличий принято p=0,05.

Результаты и обсуждение. Гемипериостеотомия выполнялась 9 больным (на 12 голенях). Сроки наблюдения составили от 6 до 20 лет. Полная коррекция деформации достигнута в среднем в течение 27,52±1,32 мес. Ни у одного больного не диагностировался гонартроз в отдаленном периоде, не усугублялась нестабильность связочного аппарата, отсутствовала хромота. Таким образом, по системе оценки к хорошим результатам отнесено 89 %, удовлетворительные – 11 %.

Гемиэпифизеодез выполнен 17 пациентам. Фиксация проксимальной ростковой зоны большеберцовой кости осуществлена на 34 голенях, дистальной ростковой зоны бедренной кости – на 12 бедрах. Средние сроки коррекции деформации составили 13,85±1,65 мес. По системе оценки получено 64 % хороших результатов, 29 % –удовлетворительных результатов, в связи с возникшими осложнениями (миграция винта, сгибательная контрактура в коленном суставе), 6 % – плохой результат, так как коррекция после операции не наступила.

После операции фиксация в гипсовой лонгете в большинстве случаев не применялась, нагрузка на конечность разрешалась на следующий день.

Мы пришли к выводу, что возможно применять гемиэпифизеодез и гемипериостеотомию одновременно, так как это позволяет воздействовать на ростковую зону кости с двух сторон. По данной методике прооперировано 12 больных. Средние сроки коррекции составили 11,62±0,81 мес. Средний индекс коррекции при гемиэпифизеодезе в сочетании с периостеотомией составил 1,7º в месяц, что превышает показатели при выполнении изолированно только периостеотомии (0,69º в месяц) и только гемиэпифизеодеза (1,4º в месяц).

Считается, что малоинвазивные вмешательства не эффективны при высоком значении угла деформации кости и избыточном весе пациента. Однако результаты лечения показали, что происходит полная коррекция деформации. Индекс коррекции у ребенка с избыточным весом -0,9º в месяц, с нормальным весом – 1,5º в месяц, то есть у детей с повышенным весом скорость коррекции медленнее. Индекс коррекции при 3 степени деформации составил 1,3º в месяц и 1-2 степени – 2º. Таким образом, были получены хорошие результаты, несмотря на увеличение сроков коррекции.

Выводы. Тактика лечения больных с осевыми деформациями нижних конечностей различной этиологии едина. При рентген-позитивном физисе следует выполнять малоинвазивные вмешательства – периостеотомию и гемиэпифизеодез. Важна ранняя диагностика заболевания и начало лечения в ранние сроки для формирования правильного стереотипа походки, для отдаления сроков или предупреждения развития гонартроза.

МЕТОД ЧРЕСКОСТНОГО ОСТЕОСИНТЕЗА ПО ИЛИЗАРОВУ В РЕКОНСТРУКТИВНО-ВОССТАНОВИТЕЛЬНОЙ ХИРУРГИИ ПОЗВОНОЧНОГО СТОЛБА (ЭКСПЕРИМЕНТАЛЬНО-МОРФОЛОГИЧЕСКОЕ ИССЛЕДОВАНИЕ)

Кирсанов К.П., Краснов В.В., Кирсанова А.Ю., Кубрак Н.В.

ILIZAROV TRANSOSSEOUS OSTEOSYNTHESIS IN RECONSTRUCTION SURGERY OF THE SPINE (EXPERIMENTAL MORPHOLOGICAL STUDY)

Kirsanov K.P., Krasnov V.V., Kirsanova A.Yu., Kubrak N.V.

ФГБУ «РНЦ «ВТО» им. акад. Г.А. Илизарова» Минздрава России, г. Курган

Представлены возможности метода чрескостного остеосинтеза по Илизарову в реконструктивно-восстановительной хирургии позвоночного столба экспериментальных животных.

The paper presents the possibilities of the method of transosseous osteosynthesis by Ilizarov in reconstructive-restorative spinal surgery of experimental animals.

Цель исследования – экспериментальное доказательство эффективности метода управляемого чрескостного остеосинтеза по Илизарову в реконструктивно-восстановительной хирургии позвоночного столба.

Материал и методы. В основу работы положен анализ результатов исследований, выполненных в лаборатории экспериментальной вертебрологии и нейрохирургии Центра с 1987 по 2011 годы. Опыты проведены на 273 беспородных собаках обоего пола в возрасте от 3,5 месяцев до 4 лет в соответствии с требованиями «Европейской конвенции по защите позвоночных животных, используемых для экспериментальных и других научных целей» (Страсбург, 1986). Использовали экспериментально-клинический, рентгенографический и морфологический методы исследования.

Результаты и их обсуждение. Проведенные (совместно с д.м.н. И.А. Меньщиковой) анатомические и морфометрические исследования позволили изучить видовые особенности позвоночного столба собак, на основе которых были разработаны безопасные способы фиксации передних и задних отделов позвонков спицами и стержнями-шурупами.

Для осуществления внешней стабильной фиксации позвоночного столба экспериментальных животных были разработаны компоновки аппарата и другие вспомогательные технические средства (свидетельства и патенты на полезные модели РФ №№ 16645, 16647, 28819, 29229, 38104, 43758, 73776, 104444, 108283, 117286).

Разработаны и экспериментально апробированы способы, которые обеспечили увеличение размеров и моделирование формы позвоночного столба путем формирования дистракционных регенератов передних и/или задних отделов позвонков: увеличение высоты поясничных позвонков от 28 % (щенки, эпифизеолиз) до 96,6 % (взрослые собаки, остеотомия) от исходных величин; увеличение размеров позвоночного канала: сагиттального до

96 %, фронтального – до 25 %; увеличение размеров межпозвонковых отверстий от 50 % (кранио-каудальных) до 100 % (вентро-дорсальных); получение переднего и заднего спондилодеза с формированием костного или фиброзно-хрящевого блоков; моделирование и исправление разноплоскостных деформаций позвоночного столба, моделирование и лечение переломов крестцовой кости (патенты на изобретения РФ №№: 2164098, 2170063, 2278633, 2428946, 2452998).

Изучены (совместно с к.б.н. А.М. Чирковой и к.б.н. Т.А. Силантьевой) особенности динамики рентгенографической и гистологической картины дистракционного остеогенеза и продолжительность органотипической перестройки сформированных регенератов передних и задних отделов позвонков. Доказано, что создание и поддержание в тканях позвоночного столба условий напряжения, как источника их роста и регенерации подчиняется тем же закономерностям, что и при формировании дистракционного регенерата трубчатых и плоских костей.

Выводы. На основе метода управляемого чрескостного остеосинтеза впервые экспериментально доказана возможность получения дистракционных регенератов тела позвонка и его задних структур и, тем самым, эффективность целенаправленного воздействия на формообразовательные процессы в тканях позвоночного столба путем создания условий их напряжения (эффект Илизарова). Применение метода открывает принципиально новые подходы в решении вопросов реконструктивно-восстановительной хирургии позвоночника, обеспечивая достижение положительных, клинически значимых результатов.

КОРРИГИРУЮЩИЕ ОСТЕОТОМИИ КОСТЕЙ НИЖНЕЙ КОНЕЧНОСТИ ПРИ ЛЕЧЕНИИ ПАТОЛОГИИ ТАЗОБЕДРЕННОГО СУСТАВА У ДЕТЕЙ

Климовицкий В.Г., Лобко А.Я., Черныш В.Ю., Илюшенко Ю.К., Жилицын Е.В., Евтеев Р.В.

CORRECTIVE OSTEOTOMIES OF LOWER LIMBS BONES IN TREATMENT OF HIP PATHOLOGY IN CHILDREN

Klimovitsky V.G., Lobko A.Y., Chernysh V.Y., Ilyushenko Y.K., Zhilitsyn E.V., Evteev R.V.

НИИ травматологии и ортопедии Донецкого национального медицинского университета им. М. Горького, г. Донецк, Украина

Приведен опыт лечения 17 больных с патологией тазобедренных суставов с применением внесуставных опорно-коррегирующих остеотомий бедра и костей голени на основе метода наружного чрескостного остеосинтеза спице-стержневыми аппаратами. Авторы пришли к выводу, что оптимальным сроком выполнения таких вмешательств является возраст 12-17 лет, что дает возможность обеспечить хороший клинический и рентгенологический результат на продолжительный срок.

The experience of treatment of 17 patients with the pathology of hip joints using extraarticular supportive and corrective osteotomies of the femur and tibia with the method of external transosseous osteosynthesis and fixation with half-pins and wires. Authors conclude that the optimal time for the method is the age of about 12-17 years that enables to secure a favorable result for a long time period.

Введение. Выбор тактики лечения у детей 12-17 лет с врожденным вывихом бедра и дисплазией тазобедренного сустава, у которых патология клинически проявляется фронтальной нестабильностью сустава (симптом Тренделенбурга), деформацией проксимального отдела бедра и связанной с ними хромотой, но болевой синдром, артрозные изменения и существенные ограничения объема движений в суставе отсутствуют, остается дискуссионным вопросом.

Для обеспечения фронтальной стабильности тазобедренного сустава, устранения часто наблюдающегося при этом гиперлордоза и улучшения биомеханики ходьбы предложено применение опорных и опорно-корригирующих остеотомий, предусматривающих повышение стабильности тазобедренного сустава, коррекцию оси и длины конечности (Илизаров Г.А., Самчуков М.Л., 1988), однако отношение к ним противоречиво. Исходя из этого, целью исследования стал анализ собственного опыта применения опорно-корригирующих остеотомий проксимального отдела бедренной кости при лечении пато-

логии тазобедренного сустава у детей.

Материал и методы. Изучены результаты лечения 17 детей. Врожденная патология (врожденный вывих бедра, дисплазия) была у 10 чел., последствия ортопедической патологии (болезнь Пертеса, опухоль проксимального отдела бедренной кости, эпифизарный остеомиелит) – у 7 чел.. Возраст больных от 12 до 17 лет.

Всем больным выполнена внесуставная реконструкция бедра с использованием разработанного в Донецком НИИТО спице-стержневого аппарата «Остеомеханик» (Катаев И.А., Лобко А.Я., 1994).

Результаты и их обсуждение. В результате проведенного лечения улучшение отмечено у всех пациентов. Оно проявилось устранением симптома Тренделенбурга и улучшением походки, что объясняется восстановлением фронтальной стабильности сустава, компенсацией деформаций и укорочения. Из оперированных 6 чел. мы наблюдаем от 5 до 8 лет: у всех сохранена опорность бедра, пациенты ходят без дополнительной опоры, и вопрос об эндопротезировании на данный период не является актуальным. В случае появления впоследствии показаний к эндопротезированию, вмешательство будет выполняться в условиях скорректированной оси и длины конечности. Проблема на перспективу в этом случае состоит не в противопоставлении корригирующих вмешательств и эндопротезирования, а в изучении возможности выполнения их как элементов этапного лечения с учетом возраста и результатов динамического наблюдения.

Представляет интерес, выявленный в ходе исследования факт развития деформаций дистально расположенных отделов конечности при врожденной патологии тазобедренного сустава и последствиях заболеваний, перенесенных в детстве. Так, при оперативном лечении у 7 (41,2 %) пациентов для восстановления опорности и биомеханической оси конечности одной остеотомии в проксимальном отделе бедра оказалось достаточно. Двойная остеотомия бедра выполнена в 4 наблюдениях (23,6 %), остеотомия верхней трети бедра и остеотомия костей голени – в 3 (17,6 %), двойная остеотомия бедра и остеотомия голени – в 3 (17,6 %) наблюдениях. Необходимость коррекции оси и длины конечности на нескольких уровнях была вызвана наличием деформаций дистально расположенных отделов, которые мы расцениваем как компенсаторные, сформировавшиеся в процессе роста в условиях адаптации к ходьбе при нестабильном тазобедренном суставе и нарушенных анатомических соотношениях в проксимальном отделе бедра.

Оптимальным периодом для выполнения опорно-корригирующих остеотомий считаем возраст до 18 лет (предпочтительно 12-15 лет), когда проявления диспластического коксартроза, как правило, отсутствуют. Впоследствии необходим этапный контроль для коррекции возможных в процессе роста вновь появившихся нарушений оси и длины конечности.

Выводы. Выполнение опорно-корригирующих остеотомий у лиц молодого возраста при диспластической патологии тазобедренного сустава и последствиях перенесенных в детстве заболеваний, приведших к нарушению стабильности на уровне сустава и развитию деформаций оси бедра и голени, дает возможность обеспечить опороспособность конечности, улучшить биомеханику ходьбы, сохранить возможность медико-социальной адаптации на длительный период.

АЛГОРИТМ ОБСЛЕДОВАНИЯ И ЛЕЧЕНИЯ ВРОЖДЕННОЙ КОСОЛАПОСТИ У ДЕТЕЙ

Клычкова И.Ю., Кенис В.М., Конюхов М.П.

ALGORITHM FOR EXAMINATION AND TREATMENT OF CONGENITAL CLUBFOOT IN CHILDREN

Klychkova I.Ju., Kenis V.M., Konyukhov M.P.

ФГБУ «НИДОИ им. Г.И. Турнера» Минздрава России, г. Санкт-Петербург

Введение. Как известно, частота встречаемости врожденной косолапости составляет 1-2 случая на 1000 новорожденных. Метод Понсети, принятый в настоящее время, как в мировой практике, так и в нашей стране в качестве «золотого стандарта» консервативного лечения, позволяет устранить деформацию у большинства пациентов, обратившихся за помощью, к периоду начала вертикализации. Однако при деформациях тяжелой и крайне тяжелой степени, по данным ряда авторов, рецидивы деформации в последующие пять лет наблюдения, составляют от 19 до 25 %.

В связи с этим хирургическое лечение тяжелых форм косолапости остается актуальным. Преимущественно, это относится к деформациям, отягощенным неврологической патологией или пороками развития костей стопы, в том числе, их конкресценцией, аномалиями прикрепления сухожилий.

Цель – разработка алгоритма диагностики и лечения косолапости тяжелой степени у детей.

Материалы и методы. Комплексное обследование 140 пациентов с врожденной косолапостью в возрасте от рождения по 5 летнего возраста; консервативное лечение 86 пациентов (136 стоп) по методу И.Понсети; оперативное лечение 54 пациентов (82 стопы) с тяжелыми формами врожденной косолапости в возрасте до 7 лет, из них 4 пациента в возрасте до 1 года).

Результаты и обсуждение. Использование разработанных дополнительных позиций датчика при ультрасонографическом исследовании стопы позволяет не только выявить место прикрепления сухожилия передней большеберцовой мышцы и определить соотношения в таранно-ладьевидном суставе, но и оценить форму клиновидных костей, а также заподозрить наличие фиброзных сращений в подтаранном или других суставах.

Рентгенологическое исследование выполняется перед началом и по окончании консервативного лечения. Его результаты являются основанием для выбора метода хирургической коррекции от малоинвазивных до расширенных релизов. Компьютерно-томографическое исследование выполняется в фазу сна ребенка и применяется при невозможности исключить наличие тератогенных факторов в развитии деформации стопы тяжелой степени.

Необходимо отметить, что количество пациентов с первичной врожденной косолапостью, нуждающихся в хирургическом лечении, что связано с внедрением в нашей клинике метода Понсети, как единственной альтернативы консервативного лечения. Всем детям была проведена предоперационная подготовка этапным гипсованием с применением принципов, разработанных Понсети. Выбор тактики хирургического лечения основывался на данных клинического, ультрасонографического и рентгенологического методов исследования.

У пациентов старше 4 лет при достигнутом отведении стопы до 70º, нормальной пяточно-таранной дивергенции и полностью устраненном подвывихе в таранно-ладьевидном суставе, но сохраняющейся динамической супинации, производилась изолированная транспозиция передней большеберцовой мышцы на 3 клиновидную кость. Имеющийся эквинус, не

превышающий 100º, устранялся путем закрытой ахиллотомии (24 пациента, 42 стопы).

При сохраняющемся подвывихе в таранно-ладьевидном суставе, оперативное вмешательство дополняется его локальным релизом с фиксацией спицей Киршнера. Эквинус, составляющий 100-110º, устранялся путем открытой ахиллопластики (8 пациентов, 10 стоп).

Если сохраняется увеличение угла между первой плюсневой и первой клиновидной костями свыше 15º, производится оперативное лечение по разработанной методике: коррекция приведения переднего отдела путем ротации и моделирующей резекции первой клиновидной кости, медиализации первой плюсневой кости, отсечение дистальной точки прикрепления передней большеберцовой мышцы с перемещением ее на наружную поверхность первой клиновидной кости в диастаз между клиновидными костями. Медиализация переднего отдела выполнена у 12 пациентов (14 стоп).

В тех случаях, когда при клиническом исследовании отмечается тугоподвижность в подтаранном суставе, ультрасонографическая картина демонстрирует нарушения соотношений в суставах заднего и среднего отделов стопы, а на рентгенограммах угол таранно-пяточной дивергенции снижен, сохраняется подвывих таранной кости кпереди относительно вилки голеностопного сустава, показан расширенный заднее-медиальный релиз (10 пациентов, 16 стоп). Аппарат Илизарова с целью докоррекции деформации в послеоперационном периоде был наложен только у одного пациента с односторонней косолапостью крайне тяжелой степени при значительном уплощении блока таранной кости и несоответствии его размеров вилке голеностопного сустава.

Выводы. Несмотря на высокую эффективность метода Понсети в лечении врожденной косолапости, хирургическая коррекция данного порока развития все еще является актуальным. Показанием к оперативному вмешательству является сохранение остаточных деформаций после окончания гипсовых коррекций, возникновение рецидива деформации или сохраняющаяся динамическая супинация.

Предоперационная подготовка с применением техники этапного гипсования по методу Понсети позволяет значительно уменьшить объем оперативного вмешательства, и ограничиться транспозицией передней большеберцовой мышцы более, чем в 50 % случаев и уменьшить необходимость применения аппаратной коррекции до 0, 5 %

При выявлении тератогенных факторов формирования врожденной косолапости целесообразно выполнять раннее оперативное вмешательство в объеме полного заднемедиального релиза с целью восстановления взаимоотношений во всех суставах стопы. Транспозиция передней большеберцовой мышцы является обязательным элементов завершения хирургического лечения первичной косолапости, уровень перемещения зависит от выбранной тактики лечения.

СОВРЕМЕННЫЕ ПРЕДСТАВЛЕНИЯ О ЛЕЧЕНИИ ГИГАНТИЗМА НИЖНИХ КОНЕЧНОСТЕЙ У ДЕТЕЙ

Клычкова И.Ю.

CURRENT VIEWS ON THE MANAGEMENT OF LOWER LIMB GIGANTISM IN CHILDREN

Klychkova I.Yu.

ФГБУ «НИДОИ им. Г.И. Турнера» Минздрава России, г. Санкт-Петербург

Введение. Гигантизм нижних конечностей у детей в настоящее время рассматривается не только как самостоятельное заболевание, возникающее, как спорадические случаи, но и является одним из симптомов системной патологии и генетических синдромов.

Увеличение размеров нижних конечностей или их отдельных сегментов не только в длину, но и в объеме можно разделить на первичные и вторичные проявления патологического процесса.

К первичному, или идиопатическому гигантизму относятся увеличение конечности или ее сегментов при отсутствии диагностически подтвержденной дисплазии сосудистого русла. Кровоснабжение пораженной конечности у данной категории пациентов может осуществляться по гиповаскулярному – нормоваскулярному – или гиперваскулярному типам приблизительно в одинаковых процентных соотношениях. Данные типы кровоснабжения не являются препятствием для выполнения хирургической коррекции деформации, но способствуют выбору тактики лечения и определению его объема.

К вторичному гигантизму относятся увеличение длины и окружности конечности на фоне мальформаций сосудистого русла. Клиническим проявлением пороков развития сосудов является изменение цвета кожных покровов увеличенной конечности или ее сегмента, болевой синдром, ассиметричный характер увеличения объема мягких тканей. Увеличение конечности или ее сегмента на фоне изменений со стороны кожных покровов, приобретающих складчатый характер или при наличии подкожных опухолей, является диагностическим признаком синдрома Протея, носящего полиморфный характер.

Цель исследования – выработать показания к различным видам хирургических вмешательств у детей с гигантизмом нижних конечностей.

Материалы и методы. Под нашим наблюдением за последние 15 лет находилось 98 ребенка с гигантизмом нижних конечностей в возрасте от 6 месяцев до 18 лет. Оперативное лечение проведено всем пациентам. Из них 76 пациентам выполнено несколько этапов хирургического лечения.

Коррекция длины и объема стопы выполнена у 93 пациентов, из них 5 детям производилась также коррекция длины конечности. 4 пациентам с гемигипертрофией выполнялась только коррекция длины пораженной конечности. Одному ребенку на этапе лечения выполнялась коррекция объема конечности путем резекции костной ткани и кожной пластики.

Результаты и обсуждение. Оценка отдаленных результатов лечения гигантизма стоп выявила, что: хорошие результаты при коррекции длины и объема стоп получены у 74 пациентов (одноэтапное лечение – экзартикуляция одного или нескольких лучей – 48 пациентов, моделирующие укорачивающие остеотомии фаланг в сочетании с эпифизеодезом ростковых зон – 4 пациентов и 2 пациента после периостэктомии и выполнения стяжки плюсневых костей длинными разгибателями 2-3 пальцев и 2-х этапное – иссечение остатков увеличенных мягких тканей или однократно выполненные укорачивающие остеотомии фаланг пальцев – 20 детей). Как хороший результат расценивалась одинаковая длина стоп (±0,5 см), одинаковая ширина стоп (±0,5 см) и объем, не превышающий 1 см, возможность подбора обуви одинакового размера и симметричные биомеханические отпечатки при плантографии.

Удовлетворительный результат выявлен у 10 пациентов: сохраняющаяся разница в объеме, длине и ширине стопы в диапазоне от 0,5 до 1,5 см, нарушение биомеханической функции переката – 8 пациентов, появление деформаций переднего отдела стопы (узкий передний отдел – 1 ребенок, отведение переднего отдела – 1 пациент, при компьютерной томографии которых была выявлена коалиция костей среднего отдела стопы). В первом случая выполнено расширение костного мостика путем скользящей остеотомии и резек-

ция коалиции, во втором случае – артродез Шопарова сустава.

Неудовлетворительные результаты – 9 пациентов – обусловлены возникновением выраженных трофических нарушений при выполнении реконструктивных операций, направленных на уменьшение длины и объема увеличенных пальцев на этапе лечения – 5 детей, у 1 пациента произошла экстравазальная компрессия тыльной артерии стопы при выполнении стяжки плюсневых костей, у 3 пациентов не удалось достигнуть размера стопы, соответствующей здоровой стороне (пациенты с крайне тяжелой степенью поражения).

Уменьшение длины конечности у пациентов с открытыми ростковыми зонами целесообразно выполнять с помощью управляемого роста – временного эпифизеодеза ростковых скобами или 8-образными пластинами. Это позволяет остановить прогрессирование или уменьшить разницу в длине конечностей, причем, чем раньше выполнен эпифизеодез, тем больший эффект может быть достигнут. Показанием к временному эпифизеодезу является возраст ребенка старше 2 лет при разнице в длине конечности от 2 см. После закрытия ростковых зон укорочение длины бедра или голени выполняется путем укорачивающих остеотомий с фиксацией пластинами.

Хирургическое лечение пациентов с дисплазией глубоких вен включает в себя сосудистый этап, направленный на удаление эмбриональных вен, флеболиз глубоких вен, аутовенозная пластика и т.д. Хирургическая коррекция ортопедической патологии в данном случае направлена на достижения опороспособности пораженной конечности и возможности ее обувания. В ряде случаев операцией выбора является ампутация конечности или ее сегмента.

Хирургическая коррекция при синдроме Протея также имеет относительные показания и не может преследовать косметические цели в связи с выраженными трофическими нарушениями у данной категории пациентов.

Выводы. Анализ отдаленных результатов лечения гигантизма нижних конечностей у детей позволил сделать следующие выводы:

– хирургическая коррекция при гигантизме стоп должна быть максимально радикальной – уменьшение длины и объема стопы целесообразно производить за счет экстирпации одного или 2-х лучей с последующими этапными коррекциями длины оставшихся лучей, преимущественно, за счет удаления ногтевой фаланги.

– органосохраняющие вмешательства, преследующие целью сохранить все лучи стопы, целесообразны только при легкой степени тяжести гигантизма у пациентов с нормоваскулярным типом кровоснабжения. При гиповаскулярном типе крайне высок риск некрозов тканей, а при гиперваскулярном типе продолжается прогрессирование роста лучей, как в длину, так и в объеме.

– коррекцию длины конечности целесообразно начинать в раннем возрасти с применением временного эпифизеодеза ростковых зон увеличенных сегментов. Выполнение укорачивающих остеотомий на величину остаточного удлинения рекомендуется отложить до окончания полового созревания.

– при гигантизме тяжелой и крайне тяжелой степени необходимо проводить углубленное обследование с целью исключения сосудистой патологии, требующей безотлагательной хирургической коррекции. Крайне тяжелая степень поражения на фоне дисплазий магистральных вен требует расширения показаний к ампутации конечности или ее сегмента.

ЧРЕСКОСТНЫЙ ОСТЕОСИНТЕЗ В ЛЕЧЕНИИ ДЕТЕЙ, СТРАДАЮЩИХ ХРОНИЧЕСКИМ ОСТЕОМИЕЛИТОМ ГОЛЕНИ

Клюшин Н.М., Коркин А.А.

TRANSOSSEOUS OSTEOSYNTHESIS IN MANAGEMENT OF CHRONIC OSTEOMYELITIS OF THE TIBIA IN CHILDREN

Klyushin N.M., Korkin A.A.

ФГБУ «РНЦ «ВТО» им. акад. Г.А. Илизарова» Минздрава России, г. Курган

На базе лаборатории гнойной остеологии РНЦ «ВТО» обобщен опыт лечения 140 пациентов – детей с хроническим остеомиелитом голени, пролеченных методом Илизарова. В 98,3 % случаев у пациента имелась сопутствующая ортопедическая патология. Применяемая тактика оперативного лечения методом чрескостного остеосинтеза позволила в 98,6 % случаев получить положительный исход, решить имеющийся симптомокомплекс заболевания со стойкой ликвидацией гнойного процесса и коррекцией сопутствующей ортопедической патологии.

We report our experience of treatment of 140 pediatric patients with chronic osteomyelitis of the tibia treated with the Ilizarov method at infection osteology lab, RISC RTO. An accompanying orthopaedic pathology was documented in 98.3 % of the cases. The tactics of operative treatment with transosseous osteosynthesis technique allowed us to obtain 98.6 % of positive outcomes, address the whole symptomocomplex of the disease providing stable arrest of infection and correction of the accompanying orthopaedic pathology.

Цель работы – проанализировать результаты лечения детей страдающих хроническим остеомиелитом голени с использованием чрескостного остеосинтеза.

Материалы и методы. В клинике гнойной остеологии РНЦ «ВТО» обобщен опыт лечения методом чрескостного остеосинтеза 140 детей страдающих хроническим остеомиелитом голени различной этиологии. Среди них преобладали мальчики – 97 (69 %), девочек – 43 (31 %).

Возрастной диапазон пролеченных пациентов составил от 1 года до 18 лет. Среди них преобладали дети юношеского возраста – 36 % от 15 до 17 лет, 20 % – 18 летние. Подростки от 10 до 14 лет составили 31 %, от 5 до 9 – 12 %, до 4 лет – 1 % соответственно.

Чаще всего дети страдали хроническим посттравматическим остеомиелитом – 56 %. Важно отметить, что 28 % от общего числа составили пациенты с послеоперационным остеомиелитом. Доля случаев хронического гематогенного остеомиелита составила 15 %, огнестрельного – 1 %.

В 98,3 % случаев у пролеченных пациентов помимо хронического остеомиелита имелась сопутствующая ортопедическая патология – дефекты костной ткани, укорочения, ложные суставы, деформации, контрактуры, посттравматические периферические нейропатиии комбинированные ортопедические патологии.

Главными задачами ортопедической реабилитации являлись: достижение стойкой ремиссии остеомиелитического процесса путем удаления патологически измененных костных и мягких тканей, инородных тел, создания условий для заживления ран; восстановление опороспособности конечности; сохранение возможности роста сегмента; восстановление оси конечности; обеспечение максимально возможной функции смежных суставов.

При всем многообразии имевшейся патологии разработаны показания к методикам чрескостного остеосинтеза по Илизарову, что позволило комплексно решить проблему ликвидации хронического гнойного процесса и решения ортопед задач.

Результаты и обсуждение. Анализ результатов лечения показал высокую эффективность метода чрескостного остеосинтеза в плане стойкости купирования хронического гнойного процесса и исключения рецидива ортопедического заболевания, что позволило добиться 98.6 % положительных исходов лечения.

Выводы. Опыт лечения детей страдающих хроническим остеомиелитом голени показал, что метод чрескостного остеосинтеза по Илизарову позволяет решить проблему реабилитации данной группы пациентов в один или несколько этапов лечения с достижением стойкой ликвидации гнойного процесса и максимально возможным восстановлением функции сегмента.

ЧРЕСКОСТНЫЙ ОСТЕОСИНТЕЗ В ЛЕЧЕНИИ ДЕТЕЙ С ХРОНИЧЕСКИМ ОСТЕОМИЕЛИТОМ КОСТЕЙ ВЕРХНЕЙ КОНЕЧНОСТИ

Клюшин Н.М., Леончук Д.С., Степаненко П.А.

USE OF TRANSOSSEOUS OSTEOSYNTHESIS FOR TREATMENT OF UPPER EXTREMITY OSTEOMYELITIS IN CHILDREN

Klyushin N.M., Leonchuk D.S., Stepanenko P.A.

ФГБУ «РНЦ «ВТО» им. акад. Г.А. Илизарова» Минздрава России, г. Курган

На базе лаборатории гнойной остеологии и замещения дефектов конечностей в РНЦ «ВТО» обобщен опыт лечения 22 пациентов – детей с хроническим остеомиелитом костей верхней конечности, пролеченных методом Илизарова. Использование методик управляемого чрескостного остеосинтеза, наряду со стойким купированием хронического гнойного воспалительного процесса, позволяет достигать сращения поврежденной кости, замещать дефекты костных и мягких тканей, исправлять деформации сегмента, заполнять костные полости, с одновременным восстановлением функций смежных суставов. При этом в 98,5 % случаев возможно достижение положительных исходов лечения.

The laboratory of purulent osteology and defect management of the Russian Ilizarov Scientific Centre for Restorative Traumatology and Orthopaedics analyzed the treatment outcomes of 22 patients. Those patients were all children and suffered chronic osteomyelitis in the upper extremities. They were treated using the Ilizarov method. The outcomes were control of infection, defect management alongside with deformity correction, filling in bone cavities, bone union, and restoration of function in the adjacent joints. The outcomes were assessed as successful in 98.5 % of cases.

Цель работы – оценка эффективности лечения у детей с хроническим остеомиелитом костей верхней конечности с использованием методик чрескостного остеосинтеза.

На базе лаборатории гнойной остеологии и замещения дефектов конечностей в РНЦ «ВТО» обобщен опыт лечения 22 пациентов – детей с хроническим остеомиелитом костей верхней конечности, пролеченных методом Илизарова. Плечевой кости 12 и 10 с хроническим остеомиелитом костей предплечья (лучевой кости 4 случая, локтевой кости – 4, обеих костей предплечья – 2). Среди них преобладали мальчики – 19 (86 %), девочек – 3 (14 %). Возрастной диапазон пролеченных пациентов от 12 лет до 18 лет. Среди них преобладали дети юношеского возраста – 73 % от 15-17 лет, подростки от 12-14 лет составили 18 %, 9 % – 18 летние.

Наиболее распространенным видом остеомиелита был – посттравматический и составил 77 % , гематогенный остеомиелит встречался в 14 % случаев, в 9 % случаев остеомиелит развился после оперативного лечения.

При поступлении больные были обследованы по общепринятым методикам Центра. На основании результатов обследования определяли тактику оперативного лечения и ведение больных в послеоперационном периоде.

Выбор методики остеосинтеза зависел от распространенности поражения кости, локализации очага поражения, наличия сопутствующей ортопедической патологии (деформаций, контрактур смежных суставов, вывихов и т.д.). При дефекте кости от 1 до 2,5 см преимущество отдавалось монолокальному одномоментному компрессионному остеосинтезу. Монолокальный постепенный компрессионный остеосинтез применялся при дефекте кости от 2,5 до 8 см, а также при грубых рубцовых изменениях, наличие неврологической симптоматики.

Виды методик остеосинтеза аппаратом Илизарова при хроническом остеомиелите костей верхней конечности:

- монолокальный одномоментный компрессионный остеосинтез плеча;
- монолокальный постепенный компрессионный остеосинтез плеча;
- монолокальный компрессионный остеосинтез предплечья:
  – лучевой кости;
  – локтевой кости;
  – обеих костей;
- монолокальный дистракционный остеосинтез (лучевой кости);
- билокальный дистракционно-компрессионный остеосинтез предплечья:
  – лучевой кости;

– локтевой кости.

Оперативное лечения детей больных хроническим остеомиелитом костей верхней конечности методом управляемого чрескостного остеосинтеза открыло в современной гнойной остеологии новое направление реконструктивно-восстановительной хирургии, когда на ряду со стойким купированием хронического гнойного воспалительного процесса, разработанные методики чрескостного остеосинтеза позволяют достигать сращения поврежденной кости, замещать дефекты костных и мягких тканей, исправлять деформации сегмента, заполнять костные полости, с одновременным восстановлением функций смежных суставов. При этом в 98,5 % случаев возможно достижение положительных исходов лечения.

ЧРЕСКОСТНЫЙ ОСТЕОСИНТЕЗ В ЛЕЧЕНИИ ДЕТЕЙ С ХРОНИЧЕСКИМ ОСТЕОМИЕЛИТОМ БЕДРЕННОЙ КОСТИ

Клюшин Н.М., Михайлов А.Г., Шляхов В.И., Васильева Н.В.

TRANSOSSEOUS OSTEOSYNTHESIS IN MANAGEMENT OF CHRONIC OSTEOMYELITIS OF THE FEMUR IN CHILDREN

Klyushin N.M., Mikhailov A.G., Shlyakhov V.I., Vasilieva N.V.

ФГБУ «РНЦ «ВТО» им. акад. Г.А. Илизарова» Минздрава России, г. Курган

На базе лаборатории гнойной остеологии РНЦ «ВТО» обобщен опыт лечения 149 пациентов - детей с хроническим остеомиелитом бедренной кости, пролеченных методом Илизарова. В 97,9 % случаев у пациента имелась сопутствующая ортопедическая патология. Применяемая тактика оперативного лечения методом чрескостного остеосинтеза позволила в 98,7 % случаев получить положительный исход, решить имеющийся симптомокомплекс заболевания со стойкой ликвидацией гнойного процесса и коррекцией сопутствующей ортопедической патологии.

We report our experience of treatment of 149 pediatric patients with chronic osteomyelitis of the femur treated with the Ilizarov method at infection osteology lab, RISC RTO. An accompanying orthopaedic pathology was documented in 97.9 % of the cases. The tactics of operative treatment applied with transosseous osteosynthesis technique allowed us to obtain 98.7 % of positive outcomes, address the whole symptomocomplex of the disease providing stable arrest of infection and correction of the accompanying orthopaedic pathology.

Цель работы – проанализировать результаты лечения хронического остеомиелита бедра у детей с использованием чрескостного остеосинтеза.

На базе лаборатории гнойной остеологии РНЦ «ВТО» обобщен опыт лечения 149 пациентов – детей с хроническим остеомиелитом бедренной кости, пролеченных методом Илизарова, из них мальчиков – 67 % (100), девочек – 33 % (49).

Распределение больных по возрастным группам, согласно ВОЗ было следующим: первое детство – 13 детей, второе детство М – 14, Д – 7, подростковый возраст М – 37, Д – 15, юношеский возраст М – 41, Д - 22.

Распределение остеомиелита по этиологии и патогенезу. Большинство пролеченных больных с хроническим посттравматическим остеомиелитом 51,1 % (76), в том числе 2,6 % (4) после огнестрельных ранений, в меньшем количестве последовательно с гематогенным 25,5 % (38) и послеоперационным 23,4 % (35).

В 97,9 % случаев у пациента имелась та или иная ортопедическая патология: укорочение бедра от 1 до 20 см наблюдались у 37 больных, деформация бедра в различных плоскостях у 47, дефекты кости от 1 до 20 см у 31 больного, псевдоартрозы у 6, различные виды инородных тел у 3 больных. Большинство пациентов имели различные виды контрактур смежных суставов, тазобедренного сустава у 51 ребенка, коленного у 126 детей, анкилоз тазобедренного сустава встречался в 5 случаях, коленного в 4 случаях. Также наблюдалось 4 случая патологического перелома диафиза бедренной кости и 4 случая патологического вывиха в тазобедренном суставе.

Учитывая клинико-рентгенологические данные, главными задачами восстановительного лечения являлись: купирование воспалительного процесса (удаление секвестров, инородных тел, патологически измененных мягких тканей); восстановление целостности кости, сохранение ростковых зон и оси сегмента; обеспечение максимально возможной функции сегмента.

Тактика оперативного лечения определялась на основании полученных диагностиче-

ских данных. Он включал следующие виды оперативных методик:

– монолокальный одномоментный компрессионный остеосинтез;

– монолокальный постепенный компрессионный остеосинтез;

– монолокальный дистракционный остеосинтез;

– билокальный комбинированный дистракционно-компрессионный остеосинтез;

– билокальный последовательный дистракционно-компрессионный остеосинтез.

В раннем послеоперационном периоде проводилась целенаправленная антибиотикотерапия и нейротропная терапия.

Опыт лечения детей больных хроническим остеомиелитом бедренной кости показал, что данный метод позволяет решить имеющийся симптомокомплекс заболевания в один или несколько этапов со стойкой ликвидацией гнойного процесса и максимально возможным восстановлением функции сегмента. При этом в 98,7 % случаев возможно достижение положительных исходов лечения.

МОРФОФУНКЦИОНАЛЬНЫЕ ОСОБЕННОСТИ КОЖНОГО ПОКРОВА В УСЛОВИЯХ МОДЕЛИРОВАНИЯ СКОЛИОЗА И ЕГО ЛЕЧЕНИЯ В ПЕРИОДЕ РОСТА (ЭКСПЕРИМЕНТАЛЬНОЕ ИССЛЕДОВАНИЕ)

Кобызев А.Е., Горбач Е.Н., Кононович Н.А., Краснов В.В.

MORPHOLOGICAL AND FUNCTIONAL FEATURES OF THE SKIN IN THE CONDITIONS OF SCOLIOSIS MODELLING AND MANAGEMENT DURING THE PERIOD OF GROWTH (EXPERIMENTAL STUDY)

Kobyzev A.E., Gorbach E.N., Kononovich N.A., Krasnov V.V.

ФГБУ «РНЦ «ВТО» им. акад. Г.А. Илизарова» Минздрава России, г. Курган

Экспериментально определили, что формирование сколиотической деформации поясничного отдела вызывает деструктивные изменения волокнистого остова кожи, нарушение микроциркуляции, уменьшение толщины эпидермиса и дермы. При коррекции - происходит восстановление морфофункционального состояния кожного покрова. Проблема диагностики сколиоза в ранние сроки остается актуальной. При разных формах сколиоза обнаруживаются нарушения строения тканей многих анатомических структур, в т.ч. и кожного покрова (Echenne B et all., 1988; Worthington V, Shambaugh P.,1991; Кадурина Т.И. 2003).

The authors determined experimentally that lumbar scoliotic deformity formation caused the destructive changes in skin fibrous stroma, microcirculation disorder, the decrease in epiderma and derma thickness. The recovery of morphofunctional skin integument condition occurred in case of correction.

Цель исследования – выявить морфофункциональные особенности кожного покрова при моделировании сколиоза и его лечении у щенков.

Материал и методы. На 18 щенках выполнили две серии экспериментов: в первой – моделировали сколиоз, осуществляя одностороннюю коагуляционную ганглиотомию на 5 сегментах L_{II}-L_{VI}, во второй – для предупреждения формирования деформации осуществляли фиксацию тел смежных позвонков скобой из никелида титана и имплантировали пластины в субхондральную область пластинки роста позвонков. В качестве контроля исследовали кожный покров щенков соответствующего возраста.

Использовали гистологический, гистохимический, морфометрический (90 суток опыта) и физиологический (30, 60 и 90 суток опыта) методы исследования. Кожный покров изучали в проекции L_I, L_{IV} и L_{VII} позвонков.

Результаты и их обсуждение. В I серии на всех изучаемых уровнях отмечено уменьшение толщины эпидермиса и дермы кожного покрова от 20 до 44 %. Минимальные значения отмечались на вершине сколиотической деформации. При этом с выпуклой стороны показатели толщины на 6-12 % были меньше, чем с вогнутой. Наблюдали ослабление ШИК-положительного окрашивания дермы. Отмечали существенное уменьшение содержания эластических волокон, наиболее выраженное на уровне L_I и L_{IV} позвонков с выпуклой стороны (на 35 и 84 %, соответственно). Стенки некоторых микрососудов дермы были гиперплазированы, просветы артериол – сужены, а капилляров – расширены и за-

полнены эритроцитами. Обнаруживались микрососуды с облитерированными просветами. Изменения показателей фотоплетизмографии коррелировали с гистологическим состоянием кожи и ее сосудов. Усиливался приток крови за счет вазоконстрикции сосудов крупного, среднего, мелкого калибра на фоне затрудненного венозного оттока. При коррекции деформации – на уровне всех исследуемых зон, морфометрические значения изучаемых параметров были выше чем в I серии в среднем на 20-30 % и приближались к таковым у интактных животных. ШИК-положительное окрашивание становилось более насыщенным. Отмечалась густая сеть сосудов капиллярного типа. Нарушение строения микрососудов артериального и венозного типов было выражено в меньшей степени. Показатели кровообращения в коже в период лечения имели незначительные различия с контролем и нормализовались к концу опыта.

Выводы. Формирование сколиотической деформации поясничного отдела вызывает деструктивные изменения коллагенового и эластического каркаса кожного покрова, нарушение микроциркуляции, уменьшение толщины эпидермиса и дермы. Своевременное выполнение мероприятий направленных на предупреждение развития сколиоза способствует восстановлению структуры эпидермиса, стабилизации фибриллогенеза и улучшению микроциркуляции дермы.

ПРИМЕНЕНИЕ МИНИМАЛЬНОИНВАЗИВНЫХ ХИРУРГИЧЕСКИХ ТЕХНОЛОГИЙ ПРИ ЛЕЧЕНИИ ДЕТЕЙ С ИДИОПАТИЧЕСКИМ СКОЛИОЗОМ

Кобызев А.Е., Рябых С.О.

USE OF MINIMALLY INVASIVE SURGICAL TECHNIQUES FOR MANAGEMENT OF IDIOPATHIC SCOLIOSIS IN CHILDREN

Kobyzev A.E., Ryabykh S.O.

ФГБУ «РНЦ «ВТО» им. акад. Г.А. Илизарова» Минздрава России, г. Курган

Стратегия хирургического лечения больных с идиопатическим сколиозом направлена на решение следующих задач: прекращение прогрессирования деформации, осуществление ее максимально возможной коррекции и создание условий для стабилизации полученного результата. Тактически это реализуется в вариантах инструментальной коррекции: этапная дистракция, уравновешивающий эпифизиодез , варианты мобилизирующих вмешательств от вентрального релиза апикальной зоны до методик вертебротомии.

Цель исследования – обоснование методик минимальноинвазивного хирургического лечения идиопатического сколиоза и определение показаний к их применению у детей с незавершенным ростом.

Материал и методы исследования. Работа основана на анализе результатов хирургического лечения 57 пациентов с идиопатическим сколиозом в возрасте 9-17 лет. Угол основной дуги сколиотической деформации позвоночного столба составлял от 42° до 91°.

I группа – 2 пациента в возрасте 9 лет с величиной деформации 60°, которым выполнено вмешательство на передних отделах грудных позвонков с целью «контроля их роста» с выпуклой стороны.

II группа – 7 пациентов в возрасте 11 лет, со сколиозом от 42° до 57°, которым выполнялась этапная коррекция деформации системами VEPTR и TSRH.

III группа – 16 пациентов в возрасте 14-17 лет с величиной деформации от 53° до 68°, которым в одну сессию осуществлялись эндоскопический передний релиз и задняя инструментальная коррекция.

IV группа –32 пациента в возрасте 14-17 лет и величиной деформации от 72° до 91°, которым выполнялись в первую сессию эндоскопический релиз и транскутанный монтаж аппарата наружной транспедикулярной фиксации (НТПФ) позвоночника; финальная коррекция во

второй сессии – транспедикулярной погружной конструкцией.

Результаты. В I группе коррекция деформации на момент выписки составила 10°. Основная коррекция рассчитана на продолжающийся рост с вогнутой стороны тел позвонков. Во II группе коррекция деформации в среднем составила 76 % от исходной. Сложность применения методики связана с формированием спонтанного спондилодеза на протяжении зоны фиксации позвоночника. В III группе коррекция 83 % , в IV группе – 78 % от исходной. При применении модифицированного аппаратного наружной фиксации (НТПФ) коррекция торсионного компонента центральных позвонков достигла 38 % от исходной.

Заключение. Показания к проведению хирургического лечения должны определяться с учетом возраста, степени выраженности деформации и прогноза дальнейшего прогрессирования. У детей в возрасте 8-10 лет с бурным прогрессированием деформации целесообразно применение «контроля роста» позвонков с выпуклой стороны. В возрасте 11-13 лет с высокой потенцией прогрессирования деформации показано использование систем «коннекторного» типа как для первичной интраоперационной коррекции, так и для динамической – в процессе роста ребенка. При наличии декомпенсированной ригидной деформации у пациентов старше 14 лет показано использование погружных конструкций комбинированных с аппаратной коррекцией позвоночного столба, при этом применение минимальноинвазивных хирургических методик в значительной степени сокращает сроки лечения и реабилитации пациентов.

ТАКТИКА ХИРУРГИЧЕСКОГО ЛЕЧЕНИЯ ВРОЖДЕННОГО ВЫВИХА БЕДРА У ДЕТЕЙ В ЗАВИСИМОСТИ ОТ СТЕПЕНИ СМЕЩЕНИЯ ГОЛОВКИ БЕДРЕННОЙ КОСТИ

Кожевников О.В., Кралина С.Э., Негматов Ж.М.

SURGICAL TACTICS IN MANAGEMENT OF CONGENITAL HIP DISLOCATION IN CHILDREN AND ITS DEPENDENCE ON THE DEGREE OF THE FEMORAL HEAD DISLOCATION

Kozhevnikov O.V., Kralina S.E., Negmatov Zh.M.

ФГБУ «ЦИТО им. Н.Н. Приорова» Минздрава России, г. Москва

Представлены методы диагностики врожденного вывиха бедра, схемы и методика хирургического лечения при разной степени вывиха. Результаты лечения оценены у 107 пациентов по классификации Северин.

The study presents the methods of diagnosis of congenital dislocation of the hip, the scheme and the technique of surgical treatment by different degree of dislocation. Results of treatment were estimated in 107 patients according to classification of Severin.

Проблема лечения врожденного вывиха бедра, продолжает оставаться актуальной. Хирургические методы лечения этого порока многообразны, предложены различные авторские варианты операций, комплексные методики восстановления соотношений в суставе. Несмотря на это, число неудовлетворительных исходов продолжает оставаться достаточно высоким.

Цель работы – разработка оптимальных схем хирургического лечения при различных степенях врожденного вывиха бедра у детей и подростков.

В отделении детской ортопедии ЦИТО проведено комплексное хирургическое лечение 107 пациентов в возрасте от 1 года до 15 лет с различной степенью врожденного вывиха бедра. Для определения тактики хирургического лечения проводилась предоперационная диагностика – рентгенография и контрастное исследование сустава. С учетом степени смещения головки бедра, решался вопрос об одноэтапном или двухэтапном оперативном лечении. При смещении головки бедра до ацетабулярного уровня, с прерывистостью линии Шентона 1-2 см, выполнялся одноэтапный вариант хирургического лечения- вправление осуществлялось без предварительного низведения бедра, и сочеталось с укорачивающей корригирующей остеотомией бедренной кости и остеотомией таза по Солтеру. В случаях значительного смещения головки бедра (выше ацетабулярного уровня), при прерывистости линии Шентона 2.5 см и более, разрабатывался двухэтапный план лечения. Первым этапом выполнялась экономная, укорачивающая корригирующая остеотомия бедренной кости с наложением системы дистракции. После низве-

дения головки бедра выполнялся второй этап - вправление с коррекцией крыши впадины.

Вопрос о методе вправления, осуществляемом на этапах хирургической коррекции, решался на основании результатов контрастных методов исследования. Выполнялась стандартная артрография и/или компьютерная томография с контрастированием тазобедренного сустава. При обнаружении внутрисуставных препятствий выставлялись показания к артротомии и открытому вправлению, которое осуществлялось одновременно с реконструкцией компонентов сустава. В случаях, когда по данным контрастных методов исследования, полость сустава была свободна, имелось соответствие размеров головки бедра и впадины, артротомия во время оперативного вмешательства не выполнялась, то есть осуществлялось закрытое вправлении головки во время внесуставной хирургической коррекции тазобедренного сустава.

После предоперационного планирования одноэтапная реконструкция тазобедренного сустава – «классическая триада» выполнена 26 пациентам (36 суставов). Реориентация проксимального отдела бедренной кости и фиксация осуществлялась, при помощи разработанного в отделении установочного канюлированного инструментария и специального набора пластин для остеосинтеза. В 29 суставах вправление головки бедра осуществлено без вскрытия его полости, артротомия произведена в 7 случаях. Коррекция крыши впадины произведена при помощи остеотомии таза по Солтеру.

Двухэтапное лечение проведено 35 больным (42 сустава). Размер резекции бедренного сегмента составлял 35-40 % от величины смещения. Низведение бедра проводилось с помощью спице-стержневого дистракционного аппарата МКЦ. Формирование крыши вертлужной впадины, на втором этапе, осуществлялось по методике Солтера (36 суставов) или при помощи тройной остеотомии таза (6 суставов). Вправление без артротомии выполнено в 36 случаях, открытым методом – в 6 случаях.

Детям до 1,5 лет закрытое (11 пациентов (18 суставов) или открытое вправление (11 пациентов (13 суставов) выполнялось без реконструктивных операции на бедренном и тазовом сегментах. Оперативные вмешательства паллиативного характера выполнены 10 пациентам (12 суставов) в запущенных случаях. Производились: периацетабулярная остеотомия над неовпадиной, и ангуляционная остеотомия бедренной кости.

Результаты хирургического лечения оценены с использованием классификации Severin. 1 группу (по классификации Severin) составили 60 % оперированных пациентов, 2 группу – 26,6 %, 3 группу – 4,4 %, 4 группу – 6,7 %, 5 группу – 0, 6 группу – 1,8 %.

КОМПЛЕКСНЫЙ ПОДХОД В ХИРУРГИЧЕСКОМ ЛЕЧЕНИИ ВРОЖДЕННОГО ВЫВИХА БЕДРА У ДЕТЕЙ РАЗНОГО ВОЗРАСТА

[1]Кожевников В.В., [1]Григоричева Л.Г., [2]Осипов А.А., [1]Тимофеев В.В., [1]Ворончихин Е.В.

A COMPLEX APPROACH TO SURGICAL TREATMENT OF CONGENITAL DISLOCATION OF THE FEMUR IN CHILDREN

Kozhevnikov V.V., Grigoricheva L.G., Osipov A.A., Timofeev V.V., Voronchihin E.V.

[1]ФГБУ «Федеральный центр травматологии, ортопедии и эндопротезирования» Минздрава России, г. Барнаул
[2]КГБУЗ «Алтайская краевая клиническая детская больница», г. Барнаул, Россия

Предложен индивидуальный подход к хирургическому лечению врожденного вывиха бедра. У детей до 2-х лет или старше с наличием признаков гипотрофии предлагается методика создания дополнительной связки без остеотомии таза. У детей возраста старше 3 лет предлагается стандартный подход с остеотомией таза по Солтеру. Восстановительное лечение проводится для улучшения кровотока в тазобедренном суставе по собственной разработке.

The individual surgical method of congenital hip dislocation has been presented. The method of accessory ligament formation without pelvic osteotomy is offered for children under 2 years old or those who have the signs of hypotrophy. The standard approach with Salter pelvic osteotomy is used in children older than 3 years. Medical rehabilitation is provided according to the author's method to improve the blood flow of the hip joint.

Поиск новых хирургических методов лечения врожденного вывиха бедра не утратил свою актуальность и в настоящее время. Определены основополагающие принципы хирургической коррекции врожденного вывиха бедра у детей различного возраста, в том числе с

реконструкцией тазового компонента. Однако, не у всех детей возможно выполнение остеотомии таза с реориентацией вертлужного компонента, особенно у детей 1,5-летнего возраста. У 2-х летних детей с общей гипотрофией отмечаются рентгенологические особенности строения опорно-двигательного аппарата, характерные для детей 1-1,5 летнего возраста, что также вызывает трудности в реконструкции тазового компонента сустава.

Материалы и методы. Нами разработан способ хирургического лечения врожденного вывиха бедра у детей (патент на изобретение № 2400167 от 27.09.2010 года).

Для определения объема предполагаемого вмешательства и оценки результатов хирургического и восстановительного лечения применялись: рентгенологический метод, мультиспиральная компьютерная томография (МСКТ), ультразвуковое допплерографическое (УЗДГ) исследование сосудов тазобедренного сустава.

Предлагаемый способ лечения врожденного вывиха бедра у детей заключается в открытом вправлении головки бедра с корригирующей укорачивающей межвертельной (либо подвертельной) остеотомией бедренной кости и щадящем иссечении избытка капсулы сустава. Отличительная особенность данной методики – дополнительное формирование подвздошно-бедренной связки путем выкраивания лоскута из переднего отдела гипертрофированной капсулы перед ее иссечением шириной около 0,5-0,6 см до места прикрепления у верхнего края впадины и последующее укладывание сформированной связки диагонально в передневерхнем направлении сверху вниз с подшиванием к межвертельной области бедренной кости после иссечения избытка капсулы и сшивание ее краев атравматичным материалом.

Описанная операция без реконструкции тазового компонента была выполнена у 12 детей 1,5-2,5-летнего возраста и 7 гипотрофичных детей 3-х летнего возраста с врожденным вывихом бедра.

У детей раннего детского возраста, а также раннего школьного возраста (до 8 лет) применяется подход с объемом вмешательства, стандартизированным ведущими специалистами института им. Г.И. Турнера. Подход включает в себя открытое вправление вывиха бедра (обязательное устранение нижнего блока) с корригирующей межвертельной остеотомией бедренной кости и остеотомией таза по Salter.

У всех детей в раннем и позднем восстановительном периоде проводится коррекция развивающихся сосудистых нарушений с применением медикаментозной терапии, а также авторской методики гидродинамической манжеточной терапии (патент на изобретение № 2454975 от 10 июля 2012 года).

Результаты и обсуждение. В отдаленном периоде ни в одном из случаев не отмечено релюксации, даже у детей с тяжелой дисплазией впадины. На рентгенограммах отмечались признаки положительного развития впадины. В 3 случаях постишемического аваскулярного некроза головки бедренной кости 1-2 степени на фоне комплексного лечения по результатам УЗДГ, рентгенографии и МСКТ-обследования отмечалась положительная динамика.

Выводы. Индивидуальный комплексный подход к хирургическому и восстановительному лечению позволяет надежно предупреждать развитие латеропозиции бедра, обеспечивать стабильное расположение головки бедренной кости во впадине, ее доформирование в условиях сохранного кровотока, а в дальнейшем гармоничное развитие тазобедренного сустава и снижение риска развития раннего коксартроза.

АНАЛИЗ РЕЗУЛЬТАТОВ ХИРУРГИЧЕСКОГО ЛЕЧЕНИЯ ПАЦИЕНТОВ С БОЛЕЗНЬЮ ЛЕГГА-КАЛЬВЕ-ПЕРТЕСА

Кожевников О.В., Иванов А.В., Лысиков В.А.

ANALYSIS OF OUTCOMES OF SYRGICAL TREATMENT OF LEGG-CALVE-PERTHES DISEASE

Kozhevnikov O.V., Ivanov A.V., Lysikov V.A.

ФГБУ «ЦИТО им. Н.Н. Приорова» Минздрава России, г. Москва

За 2006-2012 годы в клинике детской ортопедии ЦИТО реконструктивные операции на проксимальном отделе бедренной кости (ПОБК) выполнены у 121 пациента с болезнью Пертеса. Учитывая особенности реконструкции кости, в частности, при выполнении переднеротационной остеотомии, нагружение пораженной конечности в ряде случаев начинали через 4 месяца после операции.

In the period 2006–2012, 121 patients had reconstructive operations in the proximal femur in the CITO pediatric orthopedic clinic. Given the characteristics of bone reconstruction, loading of the affected limb in some cases began 4 months after the surgery following anterorotation osteotomy.

Цель исследования – повышение эффективности лечения болезни Легга-Кальве-Пертеса на основе рациональных методов хирургической коррекции.

Материалы и методы. За 2006-2012 год в клинике детской ортопедии ЦИТО реконструктивные операции на проксимальном отделе бедренной кости (ПОБК) выполнены у 121 пациента в возрасте от 5 до 12 лет. Из них: деторсионно-варизирующих остеотомий ПОБК проведено 38, с переднеротационной коррекцией – 71, вальгизирующих было 12. Остеосинтез осуществляли пластинами из детского набора ЦИТО. Динамику репарации в области остеотомии оценивали посредством стандартной рентгенографии, компьютерной томографии и сагиттальными срезами, а так же ультразвуковым исследованием с элементами доплерографии.

Результаты. Отмечено, что в группе исследования число пациентов с компенсацией функции тазобедренного сустава находилось в пределах 83,3 %. Возможность нагружения конечности варьировала в пределах 6-8 мес. Учитывая особенности реконструкции кости, в частности, при выполнении переднеротационной остеотомии, нагружение пораженной конечности в ряде случаев начинали через 4 месяца после операции. Сроки резорбции некротизированной кости сократились по сравнению с группой контроля до 25 %, что определило ускорение темпов остеорепарации и интенсификацию течения процесса по стадийности. Появление рентгенологических признаков костной регенерации отмечено уже через 2 мес., а консолидация через 4 мес. после операции.

Заключение. Течение послеоперационного периода, темпы остеорепарации и функция тазобедренного сустава в исходе лечения позволяют рассматривать оперативное лечение как наиболее эффективный метод у пациентов с болезнью Пертеса. Анализ результатов дает возможность расширения показаний для хирургической коррекции и наглядно демонстрирует преимущества этого метода.

ОСОБЕННОСТИ ХИРУРГИЧЕСКОЙ КОРРЕКЦИИ ПЛОСКО-ВАЛЬГУСНОЙ ДЕФОРМАЦИИ СТОП У ДЕТЕЙ

Кожевников О.В., Грибова И.В., Лысиков В.А.

SURGICAL CORRECTION OF FLAT VALGUS FOOT IN CHILDREN

Kozhevnikov O.V., Gribova I.V., Lysikov V.A.

ФГБУ «ЦИТО им. Н.Н. Приорова» Минздрава России, г. Москва

В работе представлены результаты дифференцированного подхода к хирургической коррекции плоско-вальгусной деформации стоп у детей. Оценка результатов проведена 75 пациентам по методике AOFAS.

The results of a differentiated approach to the surgical correction of flat valgus foot in children are presented in the work. Evaluation of the results was carried out in 75 patients using the AOFAS method.

Цель исследования – улучшение анатомо-функциональных результатов лечения плоско-вальгусной деформации стоп у детей.

Материалы и методы. В отделении детской ортопедии ФГБУ ЦИТО им.

Н.Н. Приорова за период с 2007 года по 2012 год 75 пациентам с ПВДС различной степени выраженности в возрасте от 1,5 до 18 лет выполнено 168 операций. В работе использованы следующие методы исследования: рентгенологический, компьютерная томография, биомеханика ходьбы, электронейромиография, подография.

В зависимости от этиологии, выраженности деформации, возраста пациента и состояния сухожильно-мышечной системы нами использованы различные методы хирургической коррекции.

Модифицированная операция Куммера-Коэла-Рамсея выполнена у 34 пациентов (68стоп) с врожденной или нейрогенной ПВДС, когда рентгенологически имело место вертикальное положение таранной кости, ее вклинение между ладьевидной и пяточной костями, эквинусное положением пяточной кости. Величина продольного свода составляет 180˚ или угол открыт в тыльную сторону, с формированием стопы-качалки.

У 33 пациентов (66стоп) со статической плоско-вальгусной деформацией стоп старше 8 лет, при наличии функциональных нарушений, когда при закрытом мануальном воздействии имелась возможность достижения коррекции выполнен артроэрез стопы с использованием погружного импланта, в сочетании с подкожным удлинением ахиллова сухожилия.

У 8 (16 стоп) пациентов с тяжелыми нейрогенными деформациями стопы по типу стоп-качалок, старше 8 лет, у которых имелись грубые нарушения со стороны мышечно-связочного аппарата, для профилактики рецидивов и обеспечения стойкого результата лечения, выполнена двухэтапная комбинированная коррекция деформации, которая включала реконструкцию стопы по Куммеру-Коэлу-Рамсею в модификации отделения с последующим артроэрезом стопы.

Оценка результатов хирургического лечения проведена по методике AOFAS. Получен прирост показателя с 72,25 до 96,40. Таким образом, дифференцированный подход к оперативной коррекции различных видов деформации стоп позволил значительно улучшить функциональное состояние голеностопного сустава и стопы.

ОРГАНИЗАЦИЯ ИНТРАОПЕРАЦИОННОГО НЕЙРОМОНИТОРИНГА ПРИ ОПЕРАТИВНОЙ КОРРЕКЦИИ ДЕФОРМАЦИИ ПОЗВОНОЧНИКА У ДЕТЕЙ

Колчанов К.В., Скрипников А.А., Криворучко Г.А., Рябых С.О., Шеин А.П.

INTRAOPERATIVE NEUROMONITORING ORGANIZATION IN SURGICAL CORRECTION OF SPINAL DEFORMITY IN CHILDREN

Kolchanov K.V., Skripnikov A.A., Krivoruchko G.A., Ryabykh S.O., Shein A.P.

ФГБУ «РНЦ «ВТО» им. акад. Г.А. Илизарова» Минздрава России, г. Курган

Предложена схема интраоперационного нейромониторинга (ИОМ) при выполнении реконструктивных оперативных вмешательств на позвоночнике, основанная на тестировании функции восходящих и нисходящих трактов спинного мозга. Использование интраоперационных нейродиагностических технологий, реализованных на базе системы ISIS IOM, позволяет своевременно выявлять признаки развивающихся нарушений проводниковой функции спинного мозга и принимать меры по их устранению на операционном столе.

A scheme of intraoperative neuromonitoring (IOM) in reconstructive surgery of the spine, based on testing the function of ascending and descending tracts of spinal cord, was proposed. Using intraoperative technologies based on ISIS IOM system, allows to detect signs of developing impairment spinal cord conductivity function and take measures to eliminate them on the operating table

Введение. В хирургии грубых деформаций позвоночника послеоперационные неврологические осложнения являются наиболее серьезными. Их частота, в зависимости от применяемого метода хирургического лечения и исходного состояния нервных структур, колеблется от 0,37 до 10,00 % [Bridwell K.H. et al., 1998]. Основной причиной этих осложнений являются т.н. «одномоментные» изменения биомеханических соотношений костных, фиброзных и нервных структур позвоночного канала, влекущие за собой функцио-

нальные расстройства проводниковых систем спинного мозга различной тяжести и продолжительности. В связи с этим обстоятельством особое значение придается развитию интраоперационных диагностических технологий, позволяющих хирургу отслеживать реакцию корешково-спинномозговых структур на альтерирующие воздействия в ходе выполнения оперативного вмешательства. В частности, методы интраоперационного нейромониторинга на сегодняшний день стали стандартом интраоперационного исследования при выполнении корригирующих операций на позвоночнике и рассматриваются в качестве неинвазивного способа получения срочной и достоверной информации о состоянии афферентных и эфферентных проводящих путей спинного мозга (СМ).

Материал и методы. Под нейрофизиологическим контролем производилась коррекция грубой сколиотической деформации (III-IV степень) у восьми пациентов 3-16 лет. В двух случаях коррекция деформации сочеталась с экстирпацией полупозвонков через корень дуги и иссечением костно-фиброзной перегородки позвоночного канала. Оценка текущего функционального состояния проводящих путей СМ осуществлялась с помощью специализированной системы интраоперационного нейромониторинга «ISIS IOM System» (Inomed, Германия). При поступлении пациентов в стационар и перед выпиской пациентов из стационара проводилось комплексное электронейромиографическое обследование (использована система ЭМГ/ВП Viking-IV производства Nicolet Biomedical, США), включающее анализ произвольной, рефлекторной и вызванной биоэлектрической активности мышц нижних конечностей, а также регистрация соматосенсорных вызванных потенциалов (СВП) при стимуляции n. tibialis билатерально.

Результаты. В процессе оперативного вмешательства анализировались параметры СВП при стимуляции n. tibialis билатерально, и вызванные моторные ответы (ВМО) в условиях транскраниальной электростимуляции коры головного мозга в отведении от m. tibialis anterior и m. gastrocnemius c.l. билатерально. СВП и ВМО регистрировались перед началом операции, после формирования доступа, во время основного этапа операции, после завершения оперативного вмешательства и в процессе ушивания раны. В качестве индикатора интраоперационного нарушения проводимости по указанным трактам СМ принято снижение амплитуды ответа на 50 % и более и/или увеличение латентности на 10 % и более, воспроизводящееся в серии из 3-5 реализаций. В трех случаях наблюдалось значимое снижение анализируемых показателей. При этом в двух наблюдениях зарегистрировано последующее восстановление характеристик СВП и ВМО до исходных значений, а в одном случае анализируемые показатели оставались измененными на всех последующих этапах оперативного вмешательства. При проведении послеоперационного ЭМГ обследования у семи пациентов не выявлено значимой отрицательной динамики ЭНМГ показателей, а у одного пациента зарегистрировано умеренное снижение средней амплитуды суммарной ЭМГ мышц нижних конечностей, не сопровождавшееся нарушением чувствительности.

Заключение. Полученные данные свидетельствуют о том, что интраоперационный нейромониторинг функционального состояния афферентных и эфферентных трактов СМ позволяет своевременно выявлять признаки интраоперационно развивающихся функциональных нарушений проводниковой функции СМ и принимать меры по их устранению на операционном столе.

ИСПОЛЬЗОВАНИЕ СИСТЕМЫ «MATRIX RIB» В ХИРУРГИЧЕСКОМ ЛЕЧЕНИИ ВРОЖДЕННЫХ ДЕФОРМАЦИЙ ГРУДНОЙ КЛЕТКИ У ДЕТЕЙ

Комолкин И.А., Афанасьев А.П.

USE OF THE MATRIX RIB SYSTEM IN SURGICAL MANAGEMENT OF CONGENITAL CHEST DEFORMITIES IN CHILDREN

Komolkin I.A., Afanasiev A.P.

ГБОУ ВПО «Санкт-Петербургский педиатрический медицинский университет» Минздрава России, г. Санкт Петербург

Исследуемая группа представлена 21 пациентом в возрасте от 12 до 18 лет. С воронкообразной деформацией грудной клетки – 2, с килевидной деформацией – 19 больных. Дана характеристика клинического материала по степени и виду деформации грудной клетки. Во всех случаях выполнена торакопластика. Объем хирургического вмешательства зависел от степени и вида деформации. Остеосинтез выполнен при помощи пластин и блокируемых винтов «Matrix rib». Хороший косметический результат получен во всех случаях.

The study group consisted of 21 patients aged 12 to 18 years (funnel chest - 2, keeled deformation – 19). The characteristic clinical data on the degree and type of chest deformation are given in the work. In all cases thoracoplasty was performed. The volume of surgery depended on the degree and type of deformation. Osteosynthesis was performed using plates and locking screws «Matrix rib». Good cosmetic result was obtained in all cases.

Введение. Среди врожденных деформаций грудной клетки 90 % составляют воронкообразные и 8 % килевидные деформации. Синдром Куррарино-Сильвермана, изолированные деформации ребер наблюдаются в 2 % случаев.

Цель исследования – провести анализ результатов хирургического лечения пациентов с врожденными деформациями грудной клетки с использованием инструментария «Matrix rib».

Материалы и методы. Исследуемая группа представлена 20 пациентами в возрасте от 12 до 18 лет. Из них с ВДГК – 2, с КДГК – 18 больных. У детей с ВДГК диагностирована II степень, асимметричная форма. У пациентов с КДГК в 6 наблюдениях диагностирован корпокостальный тип, у 6 пирамидальный, у 3 костальный. В 3 наблюдениях диагностирован манубрио-костальный тип при синдроме Куррарино-Сильвермана. Симметричная форма КДГК выявлена в 10 случаях, асимметричная в 8.

Жалобы на косметический дефект были во всех наблюдениях. В предоперационном периоде всем пациентам проведено обследование. Показаниями к операции были эстетическая неудовлетворенность внешним видом грудной клетки, психо-эмоциональный дискомфорт. Во всех случаях проведено хирургическое лечение.

Результаты и их обсуждения. Пациентам с ВДГК выполнена торакопластика с поднадхрящничной сегментарной резекцией деформированных реберных хрящей, поперечной корригирующей остеотомией тела грудины, мобилизацией ретростернального пространства. Проведен остеосинтез грудино-реберного комплекса в анатомически правильном положении при помощи пластины, установленной ретростернально, с опорой и фиксацией на костные отделы ребер. Дополнительная фиксация ГРК осуществлена при помощи пластин и блокируемых винтов «Matrix rib».

В группе пациентов с КДГК распределение по объему оперативного вмешательства зависело от вида и типа деформации. Шести пациентам с пирамидальным, 6 с корпокостальным и трем с манубрио-костальным (синдром Куррарино-Сильвермана) типами выполнена поднадхрящничная сегментарная резекция деформированных реберных хрящей, корригирующая остеотомия грудины, остеосинтез пластинами и винтами «Matrix rib». Трем больным с костальным типом КДГК выполнена поднадхрящничная резекция деформированных реберных хрящей, остеосинтез пластинами и винтами «Matrix rib». Стернотомия не проводилась.

Особенностью операции при синдроме Куррарино-Сильвермана была обширная по объему корригирующая остеотомия грудины, что служило основанием к остеосинтезу места

стернотомии в положении оптимальной коррекции.

Послеоперационный период у всех пациентов протекал гладко. Критерии оценки были: правильная форма грудной клетки, формирование костно-хрящевой модели грудино-реберного комплекса. У всех пациентов получен хороший косметический результат. Пластины удаляли в сроки от 1 года до 2 лет.

Вывод. Полученные результаты позволяют говорить о целесообразности применения и высокой эффективности хирургического лечения врожденных деформаций грудной клетки при помощи инструментария «Matrix rib», позволяющего осуществить стабильный остеосинтез и сохранить полученную коррекцию на протяжении длительного времени.

ИНТРАМЕДУЛЛЯРНЫЙ ЭЛАСТИЧНЫЙ СТАБИЛЬНЫЙ ОСТЕОСИНТЕЗ ПРИ ЛЕЧЕНИИ ДИАФИЗАРНЫХ ПЕРЕЛОМОВ КОСТЕЙ ПРЕДПЛЕЧЬЯ У ДЕТЕЙ

Коробейников А.А., Попков Д.А.

ELASTIC INTRAMEDULLARY STABLE OSTEOSYNTHESIS FOR MANAGEMENT OF PEDIATRIC DIAPHYSEAL FRACTURES OF FOREARM BONES

Korobeinikov A.A., Popkov D.A.

ФГБУ «РНЦ «ВТО» им. акад. Г.А. Илизарова» Минздрава России, г. Курган

В докладе представлен анализ ближайших результатов лечения 22 детей с диафизарными переломами костей предплечья, которым был выполнен интрамедуллярный эластичный стабильный остеосинтез.

The study reports short-term outcomes of 22 children that sustained diaphyseal fractures of the forarm bones and were treated with elastic stable intrameduallary osteosynthesis.

Цель исследования – анализ результатов применения метода интрамедуллярного эластичного стабильного остеосинтеза при лечении диафизарных переломов у детей.

Материалы и методы. Были исследованы 22 случая (18 мальчиков ,4 девочки) диафизарных переломов костей предплечья. Средний возраст составил 10,2±0,78 лет (от 4 до 16 лет).

У 21 пациента перелом костей предплечья был первичным, в одном случае мы выполнили остеосинтез по поводу рефрактуры костей предплечья после консервативного лечения.

Показаниями для оперативного лечения в данной группе явились следующие: неудовлетворительное положение отломков после закрытой ручной репозиции и фиксации в гипсовой повязке (угловое смещение больше 10^0 у детей старше 6 лет), вторичное смещение костных отломков в гипсовой повязке, нестабильный характер перелома, открытый характер перелома, возраст старше 10 лет. Требования со стороны родителей исключить внешнюю иммобилизацию также учитывалось при выборе метода лечения.

При выполнении вмешательства мы использовали оперативную технику, описанную авторами метода. Результаты лечения оценивались в ближайшем после операционном периоде, через 1, 3, 6 месяцев по следующим клиническим критериям: объем активных движений в локтевом и лучезапястном суставах, супинация-пронация предплечья, присутствие осложнений. Рентгенологически в те же периоды оценивали наличие и величину смещения отломков, позицию интрамедуллярных стержней, формирование костной мозоли.

Кроме того, для систематизации полученных результатов использовали классификацию Anderson et al. (The Journal of Bone and Joint Surgery, 1975, № 3).

Результаты. В течение первых суток после травмы были оперированы 10 детей, на 2-3 сутки прооперировано 8 детей, в срок более 3 суток после травмы вмешательство выполнено у 3 детей. В остальных случаях вмешательство выполнено через 7-23 суток после травмы. Средняя продолжительность операции составляла 50,5±4,2 минут. Длительность госпитализации составила в среднем 7,9±0,65 дней. Болевой синдром купировался на 3-7 сутки после операции. Пользоваться оперированной конечностью в повседневной жизни (принимать пищу, одеваться, пользоваться предметами гигиены) дети начинали к 10-12 дню после остео-

синтеза. Посещение школы возобновлялось через 3-14 дней после выписки из стационара. Восстановление амплитуды движений оперированной конечности отмечалось у всех детей через 4-6 недель после оперативного.

Удаление имплантата было выполнено в 20 случаях через 6 и более месяцев после остеосинтеза. При оценке результатов лечения у пациентов после окончания лечения во всех случаях было отмечено достижение отличного результата по классификации Anderson et al., у всех больных после удаления имплантатов.

Среди встретившихся осложнений отмечен один случай (4,5 %) перфорации кожи стержнем в нижней трети предплечья, что потребовало выполнения операции для укорачивания стержня; у одного пациента (4,5 %) образовалась подкожная гематома в проекции конца стержня в верхней трети предплечья через 1 месяц после остеосинтеза (оперативного лечения не потребовалось), в одном случае (4,5 %) возникла ирритация чувствительной ветви лучевого нерва концом стержня, купированная после удаления имплантата. Причиной осложнений в нашей серии явилось нарушение техники выполнения метода

Выводы. Основываясь на полученных результатах можно говорить о том, что эластичный интрамедуллярный стабильный остеосинтез может быть рекомендован для лечения диафизарных переломов костей предплечья у детей от 5 лет и старше. Возрастные рамки могут быть расширены при невозможности или неэффективности консервативного лечения. При этом немногочисленные противопоказания к применению и относительная безопасность метода делает его методом выбора при оперативном лечении.

ВРОЖДЕННАЯ АМЕЛИЯ И ЭКЗАРТИКУЛЯЦИЯ В ПЛЕЧЕВОМ СУСТАВЕ У ДЕТЕЙ. МЕДИКО-СОЦИАЛЬНАЯ ПОМОЩЬ

Корюков А.А., Владимирова О.Н.

CONGENITAL AMELIA AND EXARTICULATION OF THE SHOULDER IN CHILDREN, MEDICAL AND SOCIAL ASSISTANCE TO THEM

Koryukov A.A., Vladimirova O.N.

ФГБОУ ДПО СПбИУВЭК Минтруда России, г. Санкт-Петербург

The congenital amelia and exarticulation in the shoulder joint is a very rare but a very difficult malformation of the locomotor system in children. It necessary to find the ways for creation of a grasping function with surgical, conservative treatment or fitting a prosthesis.

Цель исследования – показать возможности медико-социальной помощи при полном отсутствии верхней конечности у детей.

Среди дефектов верхней конечности ее полное отсутствие у детей в результате врожденной амелии (Q 71.0) или после вычленения в плечевом суставе (S48.0) встречается в 5,4 % случаев.

Материал и методы. Больные с полным отсутствием верхней конечности имеют следующие клинические признаки: отсутствие функции схвата; деформацию плечевого пояса (скошенность надплечья); гипо или аплазию ключицы и лопатки; гипо или аплазию большой грудной мышцы, сколиотическую осанку или сколиоз позвоночника. Согласно международной классификации функционирования (МКФ) эти клинические признаки расцениваются как:

– нарушение функций: b730.4 абсолютные нарушения (96-100 %) для верхней конечности;

– нарушение структур: s730.41 полное отсутствие верхней конечности.

Результаты и их обсуждение. Ребенок, родившийся с полным отсутствием верхней конечности, может впервые направляться на МСЭ в возрасте 1-2 месяцев и после освидетельствования относится к категории ребенок-инвалид; при разработке его индивидуальной программы реабилитации (ИПР) рекомендуются соответствующие мероприятия.

1. Восстановительное лечение (начинается с первого года жизни) включает:

– массаж, общий, в течение первого года жизни 3-4 курса по 15 процедур;

– теплолечение (парафин, озокерит) 2 курса по 10 процедур на область пораженной половины тела.

2. Реконструктивная хирургия (показана с первого года жизни) включает:

– кожную пластику в области рубцово-измененных мягких тканей;

– реконструкцию ключицы при ее деформации.

3. Протезирование (возможно с 8-10 мес.):

– протез на вычленение плеча (функционально-косметический, активный, в том числе и с внешним источником энергии;

– приспособления для самообслуживания.

Выводы. Полное отсутствие верхней конечности у ребенка является причиной инвалидности и требует оказания разнообразной медико-социальной помощи. Восстановительная терапия осуществляется в медицинской организации по месту жительства, реконструктивная хирургия проводится в специализированном учреждении. Санаторно-курортное лечение показано детям как этап восстановительного лечения. Замена протеза осуществляется 1 раз в год. Динамическое наблюдение врача-ортопеда 1 раз в 6 мес. до окончания роста.

ФИЗИОЛОГИЧЕСКИЕ АСПЕКТЫ ФОРМИРОВАНИЯ ДВИГАТЕЛЬНОГО НАВЫКА У ДЕТЕЙ С ПОСЛЕДСТВИЯМИ РОДОВЫХ ПОВРЕЖДЕНИЙ ПЛЕЧЕВОГО СПЛЕТЕНИЯ С ПРИМЕНЕНИЕМ МЕТОДА ФУНКЦИОНАЛЬНОГО БИОУПРАВЛЕНИЯ

Косов И.С., Михайлова С.А.

PHYSIOLOGICAL ASPECTS OF CREATING MOTOR SKILLS WITH THE METHOD OF BIOCONTROL IN CHILDREN WITH CONSEQUENCES OF BRACHIAL PLEXUS LESIONS

Kosov I.S., Mikhailova S.A.

ФГБУ «ЦИТО им. Н.Н. Приорова» Минздрава России, г. Москва

Представлена модель формирования типичных деформаций верхних конечностей на основании данных клинико-физиологических и клинико-биомеханических исследований, проведенных у 85 больного в возрасте от 2 до 26 лет с последствиями родового повреждения плечевого сплетения. Проведен анализ результатов лечения 52 пациентов с использованием метода функционального биоуправления, направленного на формирование адекватного двигательного навыка. Продемонстрирована эффективность лечения, обусловленная патогенетической направленностью метода.

A typical upper extremity deformity was modeled, basing on the results of clinical-physiological and clinical-biomechanical studies of 85 patients aged from 2 to 26 years with neurogenic upper extremity deformity due to Obstetrical Brachial Plexus Palsy. Treatment results with the use of functional biocontrol directed on the formation of adequate motor skill were analyzed in 52 patients. Efficacy of treatment stipulated by pathogenetic approach of the method was demonstrated.

Цель исследования. Статистические данные свидетельствуют о сохранении значительного числа детей, получающих повреждения плечевого сплетения в перинатальном периоде. В развитых странах этот показатель приближается к 1,5 на 1000. У большинства пострадавших детей предполагается выздоровление без остаточных явлений, однако от 10 до 35 % в последствии имеют грубые двигательные нарушения. В настоящем исследовании преследовались две основные цели: определение причин формирования характерных контрактур и оценка эффективности лечения средствами функционального биоуправления.

Материалы и методы. За 2001-2012 г. в лаборатории клинической физиологии и биомеханики обследовано 85 пациентов с последствиями натальных брахиоплексопатий (акушерских парезов) в возрасте от 2 до 26 лет.

Результаты и обсуждение. Данные комплексного обследования выявили у всех пациентов с повреждениями верхнего и смешанного типа, вне зависимости от степени двигательного дефекта, наличие удовлетворительной иннервации мышечного аппарата в зоне предполагаемых максимальных нарушений сохранность тонических функций дельтовидной и двуглавой мышц, а так же отчетливые нарушения реципрокных взаимоотношений

околосуставных мышц, расцененные как паттерн заместительного движения. Анализ рентгенограмм и данных компьютерной томографии показал, что изменения костного скелета пораженной верхней конечности вызваны деформацией зон роста плечевой кости и костей предплечья вследствие перераспределения осевых нагрузок, избыточного тонического напряжения двуглавой мышцы плеча.

Таким образом, формирование приводящей внутреннеротационной контрактуры плеча при РППС проксимального типа представляется следствием формирования у ребенка патологического двигательного стереотипа с его автоматизацией и значительной резистентностью к проводимой терапии. Основные патогенетические изменения локализуются в ЦНС (отсутствие адекватного двигательного навыка, закрепленное соответствующими межнейронными связями).

Выбор методики ФБУ в нашей работе обусловлен возможностью целенаправленной коррекции двигательной функции: устранение патологического двигательного стереотипа закрепленного в центральном звене двигательного анализатора.

Лечение прошли 52 пациента в возрасте от 3,9 до 26 лет. Анализ эффективности лечебных мероприятий включал в себя изучение ближайших и отдаленных результатов с оценкой динамики параметров функционального состояния нервно-мышечного аппарата, биомеханических параметров и данных ортопедического статуса. Наиболее отчетливая динамика отмечена после 2-3 курсов повторного лечения. Увеличение объема движений значительно зависело от возраста, в котором было начато лечение, состояния зон роста, выраженности костных деформаций и степени реиннервации мышц. Катамнез наблюдений (от 6 месяцев до 5 лет) свидетельствует о стойкости достигнутых результатов лечения и позволяет значительно улучшить функциональные результаты комплексного лечения больных в позднем периоде РППС.

Выводы. Используемый алгоритм обследования и лечения пациентов с РППС показал свою высокую эффективность и может быть рекомендован к применению в практике лечебных учреждений.

ОПТИМИЗАЦИЯ ФУНКЦИОНАЛЬНЫХ ИСХОДОВ ЛЕЧЕНИЯ ПАЦИЕНТОВ С ПЛОСКОВАЛЬГУСНОЙ ДЕФОРМАЦИЕЙ СТОП С ИСПОЛЬЗОВАНИЕМ МЕТОДА ФУНКЦИОНАЛЬНОГО БИОУПРАВЛЕНИЯ (ФБУ)

Косов И.С., Михайлова С.А., Кожевников О.В., Иванов А.В.

OPTIMIZING THE FUNCTIONAL OUTCOMES OF PATIENTS WITH PLANOVALGUS DEFORMITY USING THE METHOD OF FUNCTIONAL BIOCONTROL

Kosov I.S., Mikhailova S.A., Kozhevnikov O.V., Ivanov A.V.

ФГБУ «ЦИТО им. Н.Н. Приорова» Минздрава России, г. Москва

Проведен анализ двигательных нарушений у больных с плоско-вальгусной деформацией. Использована методика накожной электромиографии, механомиографии, исследования походки. Установлено, что имеется выраженное изменение соотношения функционирующих быстрых и медленных волокон в мышцах голени. Для восстановления реципрокных взаимоотношений мышц голени применялась тренировка мышц по методике функционального биоуправления. Результаты оценены через 3 года.

A retrospective analysis of motor disturbances in patients with planovalgus foot was conducted. We used the techniques of skin electromyography, mechanomyography, and gait motion capture systems. It was established that there was the change in the ratio of functioning of fast and slow twitch muscel fibers in the muscles of the shin. Training of muscles was used to restore the reciprocal mutual relations of the shin muscles with the technique of functional biocontrol. The results of treatment were estimated after 3 years.

Цель работы – повышение эффективности реабилитации больных с врожденной деформацией стоп.

Материалы и методы. В лаборатории клинической физиологии и биомеханики ФГБУ ЦИТО им. Н.Н. Приорова было обследовано 76 больных с плоско-вальгусной деформацией стоп и в возрасте от 3 до 17 лет, с отсутствием в клинической картине признаков патологии пе-

риферической нервной системы. Группу контроля составили 23 практически здоровых ребенка сопоставимого возраста. В работе использовали клинический, статистический, инструментальные методы исследования: биомеханические и нейрофизиологические в том числе – стабилометрия, анализ походки, механомиография, электромиография, подография и др. Оценивали вызванную произвольную и биоэлектрическую активность мышц нижних конечностей в условиях «открытого» (без осевой нагрузки) и «закрытого» биомеханических контуров при выполнении двигательных заданий, изучали параметры вызванных механических ответов мышц.

Результаты и обсуждение. Анализ полученных данных позволил оценить существующий адаптационный двигательный навык у пациентов с ПВДС с нарушением двигательной функции как пассивных, так и активных стабилизаторов стопы. В подавляющем большинстве случаев у больных выявили отчетливый дисбаланс между функциональной активностью перонеальной и задней групп мышц голеней, выявленной при электромиографическом и механомиографическом исследовании. При этом выявлено отчетливое снижение БЭА икроножных мышц за счет низкочастотной «тонической» составляющей по с равнению с контрольной группой пациентов, отмечено более высокое значение тонуса «покоя» в передней большеберцовой мышце относительно медиальной головки икроножной мышцы, что отражает существующий дисбаланс. В контрольной группе соотношение тонуса перонеальной и большеберцовой групп мышц приблизительно одинаковы. Исследование сократительных характеристик мышц голени при прямой стимуляции одиночными стимулами длинной 1 мс выявили качественные отличия в скорости сокращения и длительности фазы плато ($p<0,05$), более выраженные в передней большеберцовой мышце, и свидетельствующие о перестройке архитектоники двигательных единиц (фазическая «быстрая» мышца приобретает свойства тонической). Соотношение медленно- и быстро сокращающихся тонических волокон является исключительно рефлекторным видом деятельности системы биоуправления. При этом очевидно, что максимальная оптимизация функциональных исходов реабилитации пациентов с ПВДС возможна при корректировке «рабочей схемы» системы управления движениями с восстановлением нарушенных афферентно-эфферентных взаимоотношений между ЦНС и опорно-двигательного аппарата, путем введения искусственной обратной связи с произвольным контролем нарушенной функции – метода функционального биоуправления (ФБУ).

Ближайшие (1-2 года) и отдаленные (более 3 лет) функциональные результаты у 17 из 19 человек, прошедших лечение с применением метода ФБУ после оперативного лечения ПВДС были оценены как хорошие, рецидивов отмечено не было ни у одного из пациентов.

ОЦЕНКА ЦЕЛЕСООБРАЗНОСТИ КОНСЕРВАТИВНОГО ЛЕЧЕНИЯ HALLUX VALGUS У ДЕТЕЙ

Крестьяшин В.М., Домарев А.О., Крестьяшин И.В., Процко В.Г., Султанов Э.М., Хамоков З.Х.

ASSESSMENT OF CONSERVATIVE TREATMENT OF HALLUX VALGUS IN CHILDREN

Krestiashin V.M., Domarev A.O., Krestiashin I.V., Procko V.G., Sultanov E.M., Khamokov Z.H.

Российский национальный исследовательский университет им. Н.И. Пирогова,
Детская городская клиническая больница № 13 им. Н.Ф. Филатова,
Научно-производственное учреждение «Сурсил-орто», г. Москва

Представлен анализ 5-летнего катамнеза 33-х детей, получавших консервативное лечение по поводу идиопатического Hallux valgus.

We are present the results of comparing the effectiveness of different types of conservative treatment of idiopatic Hallux valgus in 33 children (6-11 years).

Среди общего количества плановых ортопедических оперативных вмешательств у взрослого населения патология переднего отдела стопы занимает в мире одно из первых мест. Идиопатический hallux valgus у детей, как правило, манифестирует в возрастных периодах 5-7 или 8-10 лет и характеризуется проградиентным течением. По нашим данным соотношение мальчиков и девочек составляет до 1:4. Общепринято, что радикальное опе-

ративное устранение деформации в этом возрасте нецелесообразно, а отношение к консервативному лечению специалистов зачастую достаточно скептическое, при этом поиск возможности приостановить прогресс деформации, улучшить качество жизни пациента всегда представлялся перспективным.

Мы представляем 5-летний катамнез 33 детей с hallux valgus 1-4 ст., наблюдавшихся в ЦАХ ДГКБ № 13 с 2005 по 2012 гг. в четырех группах пациентов: I – 7 детей с 2-4 степенью деформации и началом лечения в 6-7 летнем возрасте; II – 10 пациентов с HV 2-3 ст., обратившиеся за помощью в 9-10 лет; III группу сравнения составили 6 детей с деформацией 2-3 ст. с исходным возрастом 7-11 лет; в отдельную IV группу детей вошли 10 девочек в возрасте 11-14 лет, занимающихся спортом (теннис, фехтование, спортивная гимнастика), с HV 1-2 ст., обратившихся с жалобами на боли в и с выявленными дегенеративно-воспалительными изменениями области первого плюсне-фалангового сустава. При контрольных осмотрах проводимых раз в полгода проводились дополнительные функциональные тесты для оценки переднего отдела стопы.

Всем пациентам, за исключением III группы, наряду с рекомендациями о рациональной обуви, режиме нагрузок, изготавливались индивидуальные вкладные ортезы по технологии «Сурсил-Орто» с созданием метатарзального корректора. Учитывая способность материала к ремоделированию, в ряде случаев проводилось поэтапное увеличение объема выкладки поперечного свода для усиления коррекции. Толщина готовой стельки составляет 2–3 мм, при этом передняя и задняя части выполнены из мягкого материала, что обеспечивает правильную последовательность компонентов шага, динамическую коррекцию при использовании в любой типовой обуви. Шины, приводящие первый палец, не использовались. При высокой степени деформации пациенты носили силиконовые межпальцевые вкладыши для предотвращения вторичных изменений мягких тканей. Обязательной составляющей лечения являлось ежедневное двухразовое выполнение пациентом комплекса индивидуально подобранных упражнений, включающих активную коррекцию деформации и укрепление заинтересованных мышц.

В IV группе лечебные мероприятия дополнялись месячным курсом «Траумель» per os и местно, теплолечением, магнитотерапией, что позволило, при сохранении интенсивных физических нагрузок купировать жалобы и добиться хорошего функционального результата (в первые 6 месяцев наблюдения у 2-х пациенток был отмечен однократный рецидив, в дальнейшем без клинических проявлений). В I и II группах за период наблюдения у всех пациентов увеличилась физическая активность при ходьбе и беге, улучшились клинические результаты функциональных тестов, в группе сравнения – 3 детей из 6 жаловались на дискомфорт и боли в стопах после длительной ходьбы, занятий физической культурой. Прогресс деформации отмечен в I группе у 2-х детей (28,6 %), во II – у 3-х (30 %), в III – у 5 пациентов (83,3 %). У 2-х пациентов I группы (3 и 4 ст.) и 2-х II группы (3 ст.) отмечено уменьшение угловых характеристик деформации.

Принимая во внимание полученные данные, мы считаем целесообразным применение консервативных мероприятий при идиопатическом hallux valgus у детей.

ОСТРАЯ МЕДИАЛЬНАЯ НЕСТАБИЛЬНОСТЬ ЛОКТЕВОГО СУСТАВА У ЮНЫХ СПОРТСМЕНОВ (ТАКТИКА ЛЕЧЕНИЯ)

Куксов В.Ф.

ACUTE MEDIAL INSTABILITY OF THE ELBOW IN YOUNG SPORTSMEN (TREATMENT TACTICS)

Kuskov V.A.

ГБУЗ СО «Самарская городская детская больница № 2», г. Самара, Россия

Комбинированные повреждения (вывихи обеих костей предплечья и отрывные переломы внутреннего надмыщелка и блока плечевой кости) встречаются довольно часто у юных спортсменов. Они, как правило, ведут к острой медиальной нестабильности локтевого сустава, трудны в отношении правильной диагностики и выборе лечения.

Combined injuries (dislocations of both forearm bones and evulsion fractures of the medial epicondyle and humeral coalition) are very frequent in young sportsmen. They, as a rule, result in acute medial unstability of the elbow, difficult to proper diagnosis and choice of treatment. Purpose – to eliminate acute medial unstability of the elbow at optimal time, applying adequate treatment.

Цель – ликвидировать острую медиальную нестабильность локтевого сустава в оптимально ранние сроки, применив адекватное лечение.

Материалы и методы. Под нашим наблюдением с 2000-2010 годы прошли лечение 75 юных спортсменов с острой медиальной нестабильностью локтевого сустава. Возраст пациентов от 7 до 14 лет. Их спортивная специализация: греко-римская борьба и вольная борьба – 47, дзюдо – 15, спортивная гимнастика – 10, акробатика – 3. При рентгенологическом исследовании нередко использовали сравнительную рентгенографию. По локализации: задне-наружные или задние вывихи обеих костей предплечья с отрывом и ущемлением внутреннего надмыщелка плеча в полости сустава – у 66; задние вывихи предплечья с отрывным переломом блока плечевой кости – у 9 пациентов. Отдавали предпочтение двухэтапному лечению. 1 этап – консервативное лечение (устранение вывиха предплечья закрытым путем с обязательным рентгенологическим контролем). 2 этап – хирургическое лечение (непосредственная ликвидация нестабильности локтевого сустава). Оперативный доступ – внутренне-боковой; ревизия, извлечение отломка из полости сустава, сопоставление его с материнским ложем и фиксация внутреннего надмыщелка или блока спицами Киршнера, дополнительно восстановление внутренней боковой связки лавсановыми швами. Гипсовая иммобилизация на 14-15 дней. В полном объеме проводили медицинскую и спортивную реабилитацию. К спортивным тренировкам в облегченном режиме юные спортсмены приступали через 3-4 месяца после операции.

Результаты. Изучены отдаленные результаты комплексного лечения у всех 75 пациентов (в сроки от 2 до 7 лет после травмы). У всех обследованных отличные анатомические показатели: истинное сращение внутреннего надмыщелка или блока, конфигурация мыщелка плечевой кости правильная, процессы синостозирования ускорены. Полный объем движений в локтевом суставе, симптомов нестабильности не выявлено. Продолжают активные занятия в спортивных секциях.

Заключение. Примененное двухэтапное комплексное лечение у юных спортсменов с острой медиальной нестабильностью локтевого сустава в оптимально ранние сроки (первые 3 дня) полностью оправдало себя. Анатомо-функциональные показатели отличные. Спортивный прогноз благоприятный.

ПРИМЕНЕНИЕ АППАРАТОВ ВНЕШНЕЙ ФИКСАЦИИ У ДЕТЕЙ С РЕЦИДИВИРУЮЩЕЙ КОСОЛАПОСТЬЮ ТЯЖЕЛОЙ СТЕПЕНИ

Куксов В.Ф., Рыжов В.И., Юрченков С.В.

USE OF EXTERNAL FIXATION FOR SEVERE RECURRENT CLUBFOOT IN CHILDREN

Kuksov V.F., Ryzhov V.I., Yurchenkov S.V.

ГБУЗ СО «Самарская городская детская больница № 2», г. Самара, Россия

Несвоевременно начатое, неадекватно проведенное лечение, необоснованные перерывы в лечении детей с врожденной косолапостью – основные причины рецидива этого сложного ортопедического заболевания. Отсюда и актуальность проблемы лечения рецидивов.

Untimely start, unproper treatment, and untimely intervals in treatment of children with clubfoot are the main causes of recurrence of this difficult orthopedic disease. The aim of study was to determinate the optimal methods of recurrent clubfoot management.

Цель исследования – определение оптимального метода лечения детей с рецидивирующей косолапостью тяжелой степени.

Материалы и методы. Нами проведено лечение 68 пациентам с рецидивирующей косолапостью. Возраст детей от 4 до 12 лет. При оперативном лечении отдавали предпочтение аппаратам внешней фиксации (АВФ), выполняя последовательно 3 этапа.

1 этап – подкожные ахилло- и плантотомии с закрытой редрессацией. 2 этап – наложение АВФ на голень и стопу с шарнирным устройством. 3 этап – открытая поперечная остеотомия среднего отдела стопы. К дозированному устранению деформации стопы приступали на 5 сутки. Темп дистракции – 1,0 мм в сутки. Сроки лечения АВФ – 1,5-2 месяца. Были устранены все компоненты деформации стопы. После снятия АВФ накладывали гипсовые повязки (на 1 месяц). Затем в течение 1 года ношение ортопедической обуви.

Результаты. Изучены отдаленные результаты лечения у 60 пациентов в сроки от 2 до 10 лет. Рентгеноанатомические показатели: отличные и хорошие – у 50 пациентов (видимой деформации стоп нет; кожные рубцы нежные, подвижные; полная конгруентность суставных поверхностей костей стопы, раннее синостозирование; сравнительная длина стоп одинаковая); удовлетворительные – у 10 пациентов (все 12-летнего возраста) – умеренная инконгруентность таранно-ладьевидного и таранно-пяточного суставов; разница в сравнительной длине стоп. Полный объем движений в оперированных стопах у всех обследованных. Ходят в обычной обуви.

Заключение. При лечении детей с рецидивирующей косолапостью необходимо использовать аппараты внешней фиксации, о чем свидетельствуют отличные и хорошие исходы у большинства наших пациентов.

ОПТИМИЗАЦИЯ ХИРУРГИЧЕСКОГО ЛЕЧЕНИЯ БОЛЬНЫХ С ВНУТРИСУСТАВНЫМИ ПЕРЕЛОМАМИ ПРОКСИМАЛЬНОГО ОТДЕЛА БОЛЬШЕБЕРЦОВОЙ КОСТИ

Кутепов С.М., Антониади Ю.В, Гилев М.В.

OPTIMIZING SURGICAL TREATMENT OF INTRAARTICULAR FRACTURES OF THE PROXIMAL TIBIA

Kutepov S.M., Antoniadi Yu.V, Gilev M.V.

ГБОУ ВПО «Уральская государственная медицинская академия» Минздрава России, г. Екатеринбург

Введение. Переломы проксимального отдела большеберцовой кости (ПОББК) относятся к тяжелым повреждениям нижних конечностей и составляют от 2 до 5 % среди всех переломов костей скелета. Наиболее тяжелые переломы сопровождаются импрессией костной ткани со стороны суставной поверхности и повреждением важных суставно-связочных структур, что следует из особенностей строения сустава и сложности его кинематики. Акту-

альность проблемы лечения внутрисуставных переломов ПОББК определяется высоким числом неблагоприятных функциональных исходов, таких как деформирующий остеоартроз, контрактуры, нестабильность коленного сустава. Число осложнений остается неоправданно высоким и составляет от 20 до 40 %, при этом выход на инвалидность достигает 5,9-9,1 %.

Цель работы – обоснование тактики лечения больных с внутрисуставными переломами ПОББК для улучшения результатов.

Материалы и методы. В основу исследования лег анализ 145 клинических наблюдений больных с внутрисуставными переломами ПОББК, пролеченных хирургически в МБУ ЦГКБ №24 г. Екатеринбурга за период с 2007 по 2012 гг. Применяли классификацию переломов по J. Schatzker (1979): I тип – 34 больных (23,4 %), II – 31 (21,4 %), III – 29 (20,0 %), IV тип – 18 (12,4 %), V – 23 (15,9 %) и VI тип – 10 (6,9 %). Использовали клинический, рентгенологический и статистический методы. Отдаленные результаты хирургического лечения изучали в сроке 3, 6, 12 и 18 месяцев. Для оценки исходов лечения использовали бальную систему оценки переломов по P.S. Rasmussen (1973).

Обсуждения и результаты. При выполнении оперативного пособия применяли дистракционный аппарат для улучшения технических приемов репозиции и адекватной интраоперационной визуализации сустава; соблюдали такие принципы лечения внутрисуставных переломов, как восстановление конгруэнтности плато большеберцовой кости с остеопластикой субхондрального дефекта, достижение стабильной фиксации костных фрагментов для профилактики проседания мыщелков. Тем самым оптимизировали условия для регенерации суставного хряща и восстановления ранних движений в коленном суставе. Для остеосинтеза применяли опорные пластины, пластины с угловой стабильностью. Накостную фиксацию пластинами сочетали с субхондральной фиксацией спонгиозными винтами и/или спицами Киршнера. Остеосинтез пластинами с угловой стабильностью был применен в 29,8 %, опорными мыщелковыми пластинами – в 61,7 %, комбинированный остеосинтез – в 8,5 % случаев.

Основной задачей в послеоперационном периоде считали восстановление функции сустава. В зависимости от тяжести перелома назначали программу реабилитации с дозированной амплитудной и осевой нагрузкой на сустав и физеолечение. Большинство больных к моменту выписки сгибали голень до 70 градусов. После выписки из стационара больные получали остео- и хондропротекторы.

Отличные результаты имели место в 46,7 % случаев, хорошие – в 32,9 %, удовлетворительные – в 15,1 %, неудовлетворительные – в 5,3 %. Среди осложнений вторичное смещение отломков отмечено у 11 пациентов (7,7 %), контрактуры сустава – в 3 (2 %) случаях. Локальный гнойно-воспалительный процесс развился у 3 (2 %) больных с тяжелыми повреждениями типа Schatzker V и VI. В отдаленном периоде наблюдения у 5 (3,5 %) пациентов диагностирована нестабильность коленного сустава.

Выводы. Соблюдение современных принципов хирургического лечения больных с внутрисуставными переломами, таких как ранняя декомпрессия сустава и открытая репозиция в условиях дистракционного аппарата с восстановлением целостности суставной поверхности, адекватное восполнение субхондрального костного дефекта, первично стабильный остеосинтез опорными металлофиксаторами, интраоперационное восстановление пассивных сгибательно-разгибательных и ротационных движений коленного сустава, наряду с комплексным восстановительным лечением и ЛФК, назначение остео- и хондропротектеров послеоперационном периоде, создали оптимальные условия для регенерации гиалинового хряща и позволили достигнуть положительных результатов в 79,6 % случаях.

РОЛЬ СОВРЕМЕННЫХ МЕТОДОВ ЛУЧЕВОЙ ДИАГНОСТИКИ В ОПРЕДЕЛЕНИИ ТАКТИКИ ЛЕЧЕНИЯ БОЛЬНЫХ ВРОЖДЕННЫМ ЛОЖНЫМ СУСТАВОМ ГОЛЕНИ

Кутиков С.А, Дьячкова Г.В., Борзунов Д.Ю., Дьячков К.А.

THE ROLE OF MODERN RADIOLOGICAL TECHNIQUES IN DETERMINATION OF TREATMENT TACTICS IN PATIENTS WITH CONGENITAL PSEUDOARTHROSIS OF THE TIBIA

Kutikov S.A., Diachkova G.V., Borzunov D.Y., Diachkov K.A.

ФГБУ «РНЦ «ВТО» им. акад. Г.А. Илизарова» Минздрава России, г. Курган

Введение. Проблема лечения врожденных ложных суставов костей голени (ВЛСКГ) связана как с тяжестью формирующегося патологического симптомокомплекса, так и высокой частотой рецидивов. По данным D. Paley, в 50 % случаев причиной ВЛС является нейрофиброматоз I типа, в 10 % – фиброзная дисплазия и остеофиброзная дисплазия Campanacci и 40 % приходится на идиопатическую форму. Отсутствие дифференцированного подхода к лечебно-реабилитационному процессу уменьшает шансы на радикальное решение проблемы. Методы мультиспиральной компьютерной томографии (МСКТ) и магнитно-резонансной томографии (МРТ) позволяют выявлять протяженность и структурные особенности зоны ложного сустава и разрабатывать, исходя из полученных данных, максимально эффективную стратегию лечения.

Introduction. The problem of treating congenital pseudoarthroses (CP) of leg bones relates to both the severity of the complex of pathological symptoms and high recurrence incidence. According to D. Paley's data, CP cause is Type I neurofibromatosis in 50 % of cases, fibrous dysplasia and Campanacci osteofibrous dysplasia – in 10 %, and idiopathic form develops in 40 % of cases. The absence of differentiated approach to the treatment and rehabilitation process reduces the chances of radical solution. The techniques of multispiral computer tomography (MSCT) and magnetic resonance tomography (MRI) allow to reveal the extension and structural features of pseudoarthrosis zone, as well as to develop the most effective strategy of treatment based on the data.

Цель работы – изучение по данным МСКТ и МРТ структурных особенностей ВЛСКГ для определения тактики лечения.

Материалы и методы. Методом МСКТ (GE Lihgt Speed VCT-64 и Toshiba Aquilion-6) обследовано 14 больных, методом МРТ(Magnetom Symphony, 1,5 Тл) – четверо больных врожденным ложным суставом.

Результаты. Данные рентгенографии и КТ выявили у больных ВЛСКГ изменения архитектоники кости не только в зоне ложного сустава, но и на всем протяжении сегмента. Чем старше пациент, тем более выраженные изменения отмечали в проксимальном и дистальном отделах большеберцовой кости, которые проявлялись снижением плотности до 170-197 HU в проксимальном эпифизе, в дистальном она колебалась от 70 до 102 HU. В корковых и замыкательных пластинках остеонный слой имел меньшую толщину. У двух больных замыкательные пластинки не имели трехзонального строения. В области дистального эпифиза бессистемно располагались утолщенные вертикально расположенные костные трабекулы. Горизонтальные и косо расположенные трабекулы прерывались, что придавало структуре вид «изношенного кружева». Имело место диффузное снижение плотности корковой пластинки с локальными участками ее повышения до 1900 HU. Методом МРТ выявлено утолщение надкостницы, фиброзные изменения мягких тканей в зоне ложного сустава. Полученные данные позволили четко определить границы и характер измененных тканей, а также необходимый объем лечебно – реабилитационных мероприятий учитывая весь патологический симптомокомплекс ВЛСКГ.

Выводы. Применение методов МСКТ и МРТ при лечении больных с врожденными ложными суставами голени позволило разработать индивидуальный подход к лечебно – реабилитационному процессу, контролировать репаративный процесс, проводить профилактические мероприятия по предотвращению рецидива заболевания.

КОНСЕРВАТИВНОЕ ЛЕЧЕНИЕ ДЕТЕЙ С НАРУШЕНИЯМИ ОСАНКИ НА ФОНЕ ГИПЕРМОБИЛЬНОГО СИНДРОМА

Леонова И.В., Ярыгин Н.В., Шаклычев О.К.

CONSERVATIVE TREATMENT OF CHILDREN WITH POSTURE DISORDERS DUE TO HYPERMOBILITY

Leonova I.V., Yarygin N.V., Shaklychev O.K.

Детская городская поликлиника № 137 ДЗ г. Москвы,
Московский государственный медико-стоматологический университет им. А.И. Евдокимова, г. Москва

Проведен анализ патогенетически обоснованного лечения 187 детей в возрасте 6-8 лет с нарушениями осанки фоне гипермобильного синдрома, лечившихся и наблюдавшихся в детской городской поликлинике № 137 ДЗ г.Москвы в 2011-2013г.г. Преимущественно отмечалась «S»-образная осанка, у 1/3 она сочеталась с кефотической. У всех больных с деформацией позвоночного столба, были выявлены нарушении развития стоп в виде плоско-вальгусных деформаций. Полученные положительные результаты консервативного лечения, позволяют рекомендовать их в клинической практике.

The study analysed treatment based on pathogenesis in 187children aged 6-8 years old suffering from incorrect posture caused by hypermobility syndrome which were treated and followed at the Moscow municipal children's clinic # 137 in 2011-2013. «S» shaped posture was the most common and it was combined with kyphosis in one third of the patients. All the patients suffering from spinal deformity had foot disorders such as planovalgus. The positive results of conservative treatment obtained allow us recommend it in clinical practice.

Цель – патогенетическое обоснование лечения детей, с нарушениями осанки на фоне гипермобильного синдрома.

Материал и методы исследования. В работе проведен анализ лечения 187 детей в возрасте 6-8 лет с нарушения осанки фоне гипермобильного синдрома, лечившихся и наблюдавшихся в ДГП №137 ДЗ г.Москвы в 2011-2013г.г.

При обследовании состояния больных, выбора тактики лечения, планирования курса восстановительного лечения применялся комплекс исследований: общеклинический осмотр, включающий систему Бейтона (Beighton), позволяющую диагностировать гипермобильность, инструментальные исследования: рентгенография, электромиография, плантоскопия, барометрическая плантография со стабилометрической оценкой.

Были изучены клинические варианты деформации позвоночника. В возрастных группах пациентов определяли частоту и локализацию патологии позвоночника. Так у детей преимущественно отмечалась « S » образная осанка, у 1/3 , в основном у мальчиков, она сочеталась с кефотической.

Необходимо отметить, что у всех больных с деформацией позвоночного столба, были выявлены вальгусные отклонения коленных суставов и нарушении развития стоп в виде плоско-вальгусных деформаций.

Результаты. При проведении сравнительного анализа полученных результатов нами была разработана последовательная тактика лечения такого рода пациентов. Известно, что двигательная активность, достигающаяся правильным развитием стоп, оказывает благоприятное воздействие на состояние опорно-двигательной системы, и является реальным механизмом, обеспечивающим укрепление здоровья и повышение уровня физической работоспособности детей с нарушениями осанки. В связи с этим, в процессе лечения мы делали упор на восстановление формы и функции стоп.

Наряду с общепринятым восстановительным лечением (ЛФК, массаж, электростимуляция мышц, парафиновые аппликации, плавание – преимущественно способом «брас», выполнение домашних заданий лежа на животе и т.д.), особое внимание уделяли подбору ортопедического пособия: сон на ортопедическом матрасе, ношение грудо-поясничных ортопедических корсетов при сидении, а так же функциональных стелек супинаторов обеспечивающих поддержание продольного свода стопы и устранения вальгусной установки пяточной кости..

Таким образом, полученные положительные результаты консервативного лечения позволяют рекомендовать их в клинической практике.

Выводы. 1. Коррекция нарушения осанки должна сочетаться с исправлением формы стопы. 2. Наряду с ЛФК, массажем, физиопроцедурами, плаванием, и разгрузкой позвоночного столба, необходимо ношение функциональных стелек супинаторов с устранением вальгусной установки пяточной кости.

ВОЗМОЖНОСТИ ЧРЕСКОСТНОГО ОСТЕОСИНТЕЗА ПО Г.А. ИЛИЗАРОВУ ПРИ ЛЕЧЕНИИ ДЕТЕЙ СТАРШЕЙ ВОЗРАСТНОЙ ГРУППЫ С ВРОЖДЕННОЙ РЕЦИДИВИРУЮЩЕЙ КОСОЛАПОСТЬЮ

Леончук С.С., Неретин А.С., Иванов Г.П.

TRANSOSSEOUS OSTEOSYNTHESIS ACCORDING TO ILIZAROV IN TREATMENT OF CHILDREN OF OLDER AGE GROUP WITH CONGENITAL RECURRENT CLUBFOOT

Leonchuk S.S., Neretin A.S., Ivanov G.P.

ФГБУ «РНЦ «ВТО» им. акад. Г.А. Илизарова» Минздрава России, г. Курган

Проанализированы результаты лечения 64 пациентов в возрасте от 13 до 17 лет, находившихся в центре Илизарова для коррекции деформаций стоп. У пациентов данной группы наряду с проведением спиц на голени и стопе, соответствующим монтажом аппарата Илизарова нами использовались хирургические вмешательства на мягких тканях, остеотомии и стабилизирующие операции.

The results of treatment of 64 patients aged from 13 to 17 years who were treated in the Ilizarov center for correction of foot deformities were analyzed. Alongside with the Ilizarov techniques of foot correction using a corresponding frame assembly and bone control with wires, surgical procedures on soft tissue, osteotomies and stabilizing operations were performed in the patients of this group.

Цель исследования. Показать эффективность метода чрескостного остеосинтеза по Г.А. Илизарову при лечении детей 13-17 лет с врожденной рецидивирующей косолапостью.

Материалы и методы. В нашей клинике с 2000 по 2011 гг. пролечено 64 пациента в возрасте 13-17 лет с врожденной рецидивирующей косолапостью, что составило 78 стоп. Мы составили план оперативных вмешательств согласно собственной рабочей классификации деформаций стоп с учетом клинических форм заболевания, возрастных особенностей рентгеноанатомии костей стопы (Садофьева В.И., 1990) и используемых методик чрескостного остеосинтеза.

Данную группу пациентов мы разделили на две подгруппы: с деформацией стопы без укорочения и с ее укорочением.

Пациентам с А степенью деформации стопы и без ее укорочения показано консервативное лечение в амбулаторных условиях. Если присутствовало укорочение, то производили дозированное удлинение стопы за счет остеотомии среднего отдела и пяточной кости.

При В степени деформации мы выполняли одномоментное устранение деформации стопы посредством трехсуставного артродеза. При сопутствующем укорочении сегмента мы производили постепенную коррекцию и удлинение в основном за счет остеотомии костей стопы, а в отдельных случаях за счет удлиняющего артродеза. В случаях с деформацией С-Со степени устраняли деформацию сегмента постепенно аппаратом Илизарова. Затем, не снимая аппарата, выполняли трехсуставной артродез стопы. Если было показано еще и удлинение стопы, то его производили на втором этапе лечения по описанным выше методикам. Показанием для удлинения являлось укорочение сегмента 2,5 и более сантиметров.

При избыточной торсии костей голени выполняли кортикотомию верхней трети большеберцовой и нижней трети малоберцовой костей для последующей деротации аппаратом Илизарова. По показаниям выполняли перемещение места прикрепления большеберцовых мышц на латеральную клиновидную кость стопы. При выраженных нормо- и гипертрофичных рубцах использовали нанесение поперечных насечек на рубцовые ткани или же достаточное их иссечение.

Результаты. Ближайшие результаты лечения в сроки до 1 года оценены у всех пациентов как хорошие, отдаленные (1-3 года) – у 47 пациентов (73,4 %). Среди последних хорошие результаты лечения отмечены у 32 пациентов (68,1 %), удовлетворительные – у 12 пациентов

(25,5 %), неудовлетворительные результаты наблюдались у 3 пациентов (6,4 %). Критериями оценки служили данные клинического осмотра, рентгенологического и физиологического обследований.

Выводы. Таким образом, использование метода чрескостного остеосинтеза по Г.А. Илизарову при лечении больных с врожденной рецидивирующей косолапостью позволяет селективно подойти к оперативной коррекции в зависимости от возрастных особенностей скелета стопы и степени деформации, что способствует достижению положительного результата лечения и минимизирует вероятность рецидива деформации.

ОСОБЕННОСТИ КЛИНИКИ И ЛЕЧЕНИЯ РАЗГИБАТЕЛЬНО-ОТВОДЯЩЕЙ КОНТРАКТУРЫ ТАЗОБЕДРЕННОГО СУСТАВА У ДЕТЕЙ

Мавыев Б.О., Велиев С.В., Ниязов Н.Р.

FEATURES OF CLINICAL SYMPTOMS AND TREATMENT OF CHILDREN WITH EXTENSION-ABDUCTION HIP JOINT CONTRACRURE

B.O. Maviyev, S.V. Veliyev, N.R. Niyazov

Ашхабадская городская детская больница, г. Ашхабад, Туркменистан

Разгибательно-отводящая контрактура тазобедренного сустава у детей редкая патология. Главный клинический признак это отсутствие сгибания и приведения бедра вследствие чего ребенок не может нормально присесть. Основным методом лечения является оперативный.

Extension-abduction hip joint contracture is a rare pathology in children. The main clinical signs are absence of hip flexion and adduction which lead to functional limitations. Surgery is the main way of treatment.

Разгибательно-отводящая контрактура тазобедренного сустава относится к редкой и малоизученной ортопедической патологии у детей. В основе заболевания лежат фиброзные изменения в ягодичных мышцах. Причина диспластических изменений до сегодняшнего дня неизвестна. В изучаемой нами литературе основными этиологическими факторами рассматриваются длительные инъекции в ягодичную область, а также врожденная предрасположенность мышц ягодичной области к диспластическим изменениям. Заболевание в основном встречается в странах центральной Азии. Фиброзные изменения в мышцах со временем приводят к ограничению движений в тазобедренном суставе и как следствие отсутствие сгибания и приведения бедра, ребенок может присесть «на корточки» только в позе «лягушки».

В ортопедическом отделении Ашхабадской городской детской больницы находилось на лечении 8 детей в возрасте 4-14 лет. Все больные обратились с жалобами на ограничение движений в тазобедренном суставе. При клиническом обследовании отмечается резкое ограничение сгибания и приведение бедра, приседание возможно только при полном отведении бедер. Болевых или других ощущений не отмечалось . При осмотре выявлялась атрофия мышц ягодичной области с характерными мышечными углублениями в центре, усиливающая при максимально возможном сгибании бедра. Пальпаторно определялась плотная и смещенная кнутри большая ягодичная мышца. На произведенных рентгенограммах, только у одного пациента выявлена патологическая антеторсия, и увеличение шеечно-диафизарного угла (165°). В связи с этим ему произведена деторсионно-вальгизирующая остеотомия бедренной кости с фиксацией металлической пластиной. К сожалению ощутимого положительного результата мы не добились. На основании чего мы считаем эти рентгенологические данные как вторичные изменения.

С учетом полученных данных и более тщательного клинического обследования остальным больным произведена ревизия ягодичной области. Ягодичная фасция была плотно спаяна с большой ягодичной мышцей. Последняя представлена плотным фиброзным тяжом в нижней ее части, который упирался в большой вертел и препятствовал сгибанию и приведению бедра. После его мобилизации и рассечения фиброзного измененного участка мышцы и

фасции достигнуто полное сгибание в тазобедренном суставе. Визуально проводился контроль расположения седалищного нерва. В послеоперационном периоде назначалась ранняя лечебная гимнастика (с 5-го дня). Всем пациентам оперативное вмешательство проводилось с двух сторон с интервалом в 1 месяц. Через 5 лет при клиническом осмотре отмечался полный объем движений в тазобедренных суставах.

Таким образом, сгибательно-отводящая контрактура тазобедренного сустава требует дополнительного изучения. Основным методом лечения является оперативный. До окончания роста ребенка для предотвращения рецидива необходимо проводить постоянные реабилитационные мероприятия.

АСПЕКТЫ ОРГАНИЗАЦИИ ЭКСТРЕННОЙ ПОМОЩИ ДЕТЯМ С ТРАВМАМИ В ЛЕНИНГРАДСКОЙ ОБЛАСТИ

Макеев А.Б., Голубев А.В., Николаев В.Ф.

ORGANIZATION OF URGENT CARE FOR INGURED CHILDREN IN LENINGRAD REGION

Makeev A.B., Golubev A.V., Nikolaev V.F.

Ленинградское областное ГБУЗ "Детская клиническая больница"; ФГБОУ ДПО «СПбИУВЭК» Минтруда России, г. Санкт-Петербург

The structure of the organization of urgent care in isolated and combined injuries of the musculoskeletal system in children of the Leningrad region is offered. The introduction of modern telecommunication technologies available in practice allows professionals to render assistance to the injured children in the maximum operative and professional way, in the so-called "golden hour".

Цель исследования – улучшение качества оказания неотложной специализированной медицинской помощи детям с использованием современных технологий.

Ленинградская область занимает территорию размером 83 908 км^2 и на ее территории располагается 99 сельских врачебных амбулаторий и 429 фельдшерско-акушерских пунктов.

Кроме того, имеются два травмоцентра 1 уровня, пятнадцать травмоцентров 2 уровня и шесть – 3 уровня, которые оснащены для оказания первичной специализированной помощи как при изолированных травмах опорно-двигательного аппарата, так и при сочетанных повреждениях.

В соответствии с приказом Министерства здравоохранения Российской Федерации от 15.11 2012 г. № 927-н зоны ответственности между травмоцентрами распределены по территориальному принципу, включая федеральные и областные автодороги. Дети, имеющие сочетанные, множественные и изолированные травмы, сопровождающиеся шоком, доставляются бригадами скорой помощи в ближайшую больницу, в которой имеется реанимационно-анестезиологическая служба. В большинстве случаев, это стационары для взрослого контингента больных, соответственно, их специалисты имеют относительно меньший опыт работы с детьми, чем, к примеру, специалисты травмоцентра 1 уровня.

В сложных случаях больные на 2-4 сутки переводятся для продолжения лечения в травмоцентры 1 уровня, такие как Ленинградское областное государственное бюджетное учреждение здравоохранения "Детская клиническая больница", которая оборудована и обеспечена более высококвалифицированными специалистами для лечения травматологических больных детского возраста.

Иногда в зависимости от места происшествия и относительной близости больные напрямую доставляются в травмоцентр 1 уровня.

Периодически возникает необходимость выезда специализированной бригады в травмоцентры 2 и 3 уровня, особенно после черепно-мозговой травмы, когда специалист на месте должен определиться с тактикой лечения пострадавшего ребенка и, при необходимости, сможет выполнить оперативное вмешательство. Отдаленность медицинских учреждений от ЛОГБУЗ "ДКБ" может составлять до 4-4,5 часов езды на специализированном транспорте. В

это время в травмоцентре 2 и 3 уровня проводятся противошоковые мероприятия, подготовка больного к возможному оперативному вмешательству.

Часто у врачей травмоцентров 2 и 3 уровня появляется необходимость в неотложной консультации специалистов ЛОГБУЗ "ДКБ". Консультативную помощь врачам травмоцентров 2 и 3 уровня оказывают травматологии и нейрохирурги непосредственно по телефону в режиме реального времени. При поступлении такого больного и необходимости консультации для уточнения тактики ведения специалист связывается по мобильному телефону с заведующим травматологического отделения или дежурным травматологом ЛОГБУЗ "ДКБ" и получает соответствующие рекомендации. Превосходство мобильного телефона в этом случае в том что он всегда при специалисте независимо от того где он находится в это конкретное время. Но основное преимущество заключается в возможности быстро передать в виде MMS-сообщения любую картинку. Это может быть внешний вид травмированной конечности, рентгенограмма или компьютерная томография и т.д. Специалисту ЛОГБУЗ "ДКБ" по принимаемым снимкам легче скорректировать тактику ведения больного, предложить выбор метода лечения, подсказать особенности остеосинтеза. Такая необходимость консультации у специалистов травмоцентров 2 и 3 уровня может возникнуть прямо во время операции и фотоснимок операционной раны, отправленный консультанту и его ответ, также позволяет быстро определиться в дальнейших действиях и получить хороший результат лечения.

Внедрение простых и доступных современных телекоммуникационных технологий в более широкую практику позволит медикам оказывать помощь пострадавшим детям максимально оперативно и квалифицированно, в так называемый «золотой час».

ОСОБЕННОСТИ РЕАБИЛИТАЦИИ ПАЦИЕНТОВ ДЕТСКОГО ВОЗРАСТА С НЕДИФФЕРЕНЦИРОВАННОЙ ДИСПЛАЗИЕЙ СОЕДИНИТЕЛЬНОЙ ТКАНИ

Мальдова М.А., Корюков А.А.

PECULIARITIES OF MANAGEMENT OF UNDIFFERENTIATED CONNECTIVE TISSUE DYSPLASIA IN CHILDREN

Maldova M.A., Koryukov A.A.

ФГБОУ ДПО СПбИУВЭК Минтруда России, г. Санкт-Петербург

The article presents the peculiarities of the patient management in pediatric population diagnosed with undifferentiated connective tissue dysplasia. The necessity for monitoring and rehabilitation of such children throughout the entire period of growth is due to the fact that 20 % of children with UCTD acquire disability in adulthood.

Цель исследования – разработка принципов тактики ведения пациентов детского возраста с НДСТ с целью улучшения качества жизни и предотвращения развития и прогрессирования имеющихся нарушений опорно-двигательного аппарата.

Недифференцированная дисплазия соединительной ткани (НДСТ) встречаются у 94 % детей в возрасте от 1 года на территории РФ, а у 50 % детей к школьному возрасту формируются различные патологические состояния опорно-двигательного аппарата. Отмечено, что 20 % пациентов с НДСТ к 30-летниму возрасту становятся инвалидами. Наиболее часто НДСТ диагностируется по патологии скелета – в 57–94 % от всех дисплазий. Наиболее распространенной патологией являются кифосколиозы (70–80 %), плоскостопие (60,5–78 %), арахнодактилия (36 %), полая стопа (16 %), гиперкифоз, гиперлордоз (11–19 %), гипермобильность суставов (25-33 %), полисегментарные ранние (ювенильные) остеохондрозы (38 %). До 27–41 % дисплазий имеют изолированные или сочетанные черепно-лицевые аномалии – чаще асимметрия носовой перегородки – 33 %, дисфункция височно-нижнечелюстного сустава – 16 % (Аббакумова Л.Н. 2006г., Кадурина Т.И., Горбу-

нова В.Н., 2009 г.)

Механизмы, вследствие которых может развиваться дисплазия соединительной ткани: 1) абнормальный синтез или сборка коллагена; 2) синтез абнормального коллагена; 3) чрезмерная деградация коллагена; 4) нарушения структуры коллагеновых волокон, вследствие недостаточной поперечной сшивки; 5) аналогичные аномалии, связанные с эластиновыми волокнами; 6) разрушения ткани посредством аутоиммунных реакций; 7) много других, не изученных на сегодняшний момент механизмов.

В номенклатуре болезней ВОЗ термин «дисплазия соединительной ткани» не используется, в пространстве классификационной медицины (МКБ-10) место ДСТ не определено. Синдромы ДСТ, как дифференцированные, так и недифференцированные, «рассеяны» в различных классах и рубриках МКБ-10 (отдельные рубрики XIII и XVII классов).

Материал и методы. Изучено 236 историй болезни пациентов-детей с признаками НДСТ (в возрасте от 6 мес. до 18 лет) (база данных ассоциации пациентов с редкими наследственными заболеваниями) и осмотрено 22 ребенка с НДСТ. У всех 258 детей (100 %) была зафиксирована патология опорно-двигательного аппарата: сколиоз – 238 детей (92,3 %); деформации стоп – 221 ребенок (85,7 %); гипермобильность суставов/привычные вывихи – 192 ребенка (74,4 %); дисплазии тазобедренных суставов – 186 детей (72,1 %); частые переломы костей пальцев кистей и стоп (без смещения -«трещины») – 184 ребенка (71,3 %); дисплазии позвоночника – 181 ребенок (70,2 %); ювенильный остеохондроз – 178 детей (69 %); ювенильные артрозы – 92 ребенка (35,6 %); гиперкифоз – 86 детей (33,3 %); плоская спина – 21 ребенок (8,1 %); готическое небо – у 148 детей (57,4 %).

Из общего количества больных с НДСТ наиболее часто встретились пациенты со сколиозами и деформациями стоп.

Результаты и обсуждение. Анализ изученного клинического материала показал, что все дети нуждаются в различных аспектах медицинской реабилитации, диспансерном учете, диагностике и наблюдении специалистами различного профиля. Кроме того, целесообразен обязательный контроль проводимого лечения и состояния ребенка. Выявлена необходимость составления индивидуального режима и образа жизни, детям требуется 9-часовой ночной сон; профориентация диетотерапия, с исключением аллергенных продуктов, богатая белками и минеральными веществами, составление индивидуальных программ питания. Консервативное лечение направленно на снижение болевого синдрома и коррекцию патологических состояний и одним из его методов является физиотерапевтическое лечение курсами 1 р / в 4 мес. (в холодных климатических регионах – 1 р / 3 мес.). Может быть рекомендована рациональная физическая нагрузка в виде ЛФК, помощь в быту, что является наиболее оптимальным вариантом реабилитации. Профессиональные занятия спортом таким детям не показаны. Важное место занимает ортезирование – ортопедические стельки, ортопедическая обувь, корсеты, реклинаторы, фиксаторы на суставы.

Выводы. НДСТ весьма серьезное патологическое состояние опорно-двигательного аппарата, затрагивающее все его структуры и требующее особого режима жизни, реабилитации, диспансерного наблюдения на протяжении всего периода жизни ребенка. Основная задача специалистов лечение и профилактика нарушений ограничения жизнедеятельности вследствие патологических состояний опорно-двигательного аппарата в целях снижения процента инвалидности лиц молодого возраста.

АРТРОСКОПИЯ ПРИ ТРАВМЕ И ЗАБОЛЕВАНИЯХ КОЛЕННОГО СУСТАВА У ДЕТЕЙ

Мамошук Л.И.[2], Шляпникова Н.С.[2], Петров М.А.[1, 2]

ARTHROSCOPY IN INJURIES AND DISEASES OF THE KNEE JOINT IN CHILDREN

Mamoshuk L.I., Shlyapnikova N.S., Petrov M.A.

[1]Кафедра детской хирургии ГБОУ ВПО РНИМУ им. Н.И.Пирогова, г. Москва
[2]Морозовская детская городская клиническая больница, г. Москва

Артроскопия коленного сустава является доминирующим эндоскопическим исследованием в детской травматологии и ортопедии. Коленный сустав – объект наиболее пристального внимания в травматологии детского возраста: многокомпонентная анатомическая структура, включающая рентгенпозитивные и рентгеннегативные структуры, выраженные рентгенологические различия в зависимости от возраста пациента определяют сложность своевременной диагностики внутрисуставных повреждений.

Особую проблему представляют травмы коленного сустава в детском возрасте ввиду того, что рентгенологическая диагностика является малоинформативной, а современные методы исследования (УЗИ, МРТ) зачастую в трактовке нормы и патологии основываются на существующих «взрослых» критериях интерпретации результатов.

Анализ проведения артроскопии у детей был проведен с 2010 по 2012 год на базе Морозовской ДГКБ. Всего проведено 60 артроскопий, при этом в последний год значительно возросло количество пациентов с травмой коленного сустава, нуждающийся в проведении артроскопии.

Основными показаниями к артроскопическому исследованию в детской клинике явились: острая травма коленного сустава, сопровождающаяся явлениями гемартроза или синовита, острые и рецидивирующие блоки сустава, клиника травматического и диспластического вывиха, хронические боли в суставе, рецидивирующие синовиты, инородные тела суставов и т.д. Большую часть больных с острой травмой коленного сустава составили дети с клиникой гемартроза (71 %). Отдельную группу составили дети младшей возрастной группы с гнойными артритами, некупирующимися на фоне повторных пункций сустава, при течении острого гематогенного эпиметафизарного остеомиелита.

При выполнении артроскопии в последние годы мы избегаем тактики выполнения диагностической артроскопии, совмещая последнюю с хирургическим восстановлением анатомического и функционального состояния сустава. В случае повреждения менисков выполнялась их резекция; при вывихах надколенника пластика связочного аппарата; при внутрисуставных переломах их репозиция и остеосинтез, либо при невозможности – удаление свободных хондральных тел; при гнойных артритах (эпиметафизарный остеомиелит в младшей возрастной группе) санация и дренирование сустава.

В связи с особенностями детского возраста мы не выполняли пластику передней крестообразной связки при ее разрыве.

Т.о., на наш взгляд, диагностика патологии коленного сустава у детей затрудняется сложностью интерпретации не только результатов клинических, но и инструментальных исследований. В настоящее время артроскопия является не только методом окончательной верификации внутрисуставной патологии, но и методом малоинвазивного лечения травм и заболеваний коленного сустава у детей во всех возрастных группах.

НЕКОТОРЫЕ МЕДИКО-СОЦИАЛЬНЫЕ ХАРАКТЕРИСТИКИ ПАЦИЕНТОВ ДЕТСКОГО ВОЗРАСТА С ОТКРЫТЫМИ ПЕРЕЛОМАМИ КОСТЕЙ ГОЛЕНИ, ЛЕЧИВШИХСЯ В РНЦ «ВТО» ПО МЕТОДУ ИЛИЗАРОВА

Мартель И.И., Матушкин П.А.

MEDICAL AND SOCIAL CHARACTERISTICS OF THE PEDIATRIC PATIENTS THAT WERE TREATED AT RISC RTO WITH THE ILIZAROV METHOD

Martel I.I., Matushkin P.A.

ФГБУ «РНЦ «ВТО» им. акад. Г.А. Илизарова» Минздрава России, г. Курган

Введение. В последние годы в России сохраняется наметившийся с начала 90-х годов прошлого столетия рост числа пострадавших среди детского населения с открытыми повреждениями костей нижних конечностей, и чаще голеней. Эта тенденция является весьма важной медико-социальной проблемой по ряду причин, а именно: широкое распространение, риск инвалидизации, экономический ущерб в настоящем и будущем.

Цель исследования – анализ некоторых медико-социальных характеристик пациентов детского возраста с открытыми повреждениями голени, лечившихся в РНЦ «ВТО» методом чрескостного остеосинтеза.

Материал и методы. За последние 10 лет в клинике РНЦ «ВТО» по технологии Илизарова было пролечено 1470 пациентов с открытыми повреждениями конечностей, из них 609 (41,4 %) – с открытыми переломами костей голени, среди которых 27 (4,4 %) – дети. У всех пациентов применяли метод чрескостного остеосинтеза аппаратом Илизарова, позволившийдобиться анатомо-функционального восстановления конечностей во всех случаях.

Результаты. Установлено, что среди пострадавших детей преобладали мальчики (21). Наибольший удельный вес имели пациенты в возрасте 15–17 лет – 17, тогда как 6–8 лет – 2, 9–11 лет – 4 и 12–14 лет – 4. Средний возраст составил 14±1,7 (p=0,95) лет. Жителями города Кургана были 7 пациентов, Курганской области – 18, из других регионов РФ – 2. У большинства 22 пациентов имелись переломы средней трети диафиза голени, нижней трети – у 4, верхней трети – у 1 больных. Сложные оскольчатые и многооскольчатые переломы со смещением отломков по длине, ширине и под углом имелись у 17 больных, у остальных отмечались косые (4) или поперечные (6) переломы. По тяжести повреждения мягких тканей в соответствии с классификацией А.В. Каплана и О.Н. Марковой больные распределялись следующим образом: I тип – 4, II тип – 14, III тип – 9 случаев. При переломах голени I типа проводили туалет раны, в остальных случаях выполнялась хирургическая обработка открытого перелома. У всех пострадавших производили закрытую репозицию и стабильную фиксацию отломков берцовых костей аппаратом Илизарова без выключения функции смежных суставов. Сроки фиксации зависели от тяжести повреждения мягких и костной тканей и продолжались от 31 до 76 дней. Во всех случаях достигнута консолидация перелома в правильном положении и полное восстановление функции конечности.

Выводы. Применение малотравматичных методик чрескостного остеосинтеза по Илизарову при лечении открытых повреждений голени у детей позволяет добиваться полного анатомо-функционального восстановления конечностеи в короткие сроки во всех случаях.

МЕТОД ИЛИЗАРОВА В ЭТАПНОМ ЛЕЧЕНИИ ПОСТРАДАВШИХ С ПОЛИТРАВМОЙ

Мартель И.И., Самусенко Д.В., Шведов В.В., Карасев А.Г.

DAMAGE CONTROL ILIZAROV BASED PRINCIPLES OF POLYTRAUMA MANAGEMENT

Martel I.I., Samusenko D.V., Shvedov V.V., Karasev A.G.

ФГБУ «РНЦ «ВТО» им. акад. Г.А. Илизарова» Минздрава России, г. Курган

Базируясь на разработанных в Центре Илизарова организационных и лечебных мероприятиях, усовершенствована концепция лечения переломов при политравме, особенностью которой является щадящий и малотравматичный второй этап лечения, что позволяет избежать осложнений и ухудшения состояния, связанного с повторным оперативным вмешательством.

Being based on the developed in the Ilizarov Center organizational and medical procedures, the concepts of polytrauma management were improved which include the sparing and low invasive second stage of treatment that allows us avoid complications and deterioration of the condition associated with a repeated surgery.

Цель исследования. Современная медицина в лечении тяжелых повреждений прошла путь от концепции ETC (Early total care – ранний полный остеосинтез всех сегментов) до Damage control orthopedics (остеосинтез в два этапа). Основные принципы последней: правило «золотого» часа, количественные критерии (не менее 16 баллов по шкале Injury Severity Score), реанимационные мероприятия при крайне тяжелом состоянии, а при более легких степенях повреждений – внешний стержневой остеосинтез в фиксационном варианте с заменой на блокируемый интрамедуллярный остеосинтез после стабилизации состояния. Цель исследования: предложить усовершенствованную концепцию, обеспечивающую достижение положительных результатов при применении менее травматичных и более щадящих методик остеосинтеза.

Материал и методы. В своей практике при лечении 76 пострадавших с тяжелой множественной и сочетанной травмой (ISS = 28,7±3,2 баллов) мы с успехом использовали метод Илизарова на всех этапах лечения, при этом у большинства из них точная репозиция была достигнута на операционном столе без повторных оперативных вмешательств.

Результаты и их обсуждение. У 16 больных ввиду ограничения времени оперативного вмешательства, продиктованного тяжестью травмы и состоянием пострадавшего (32±3,5 балла, от 19 до 41), остеосинтез был произведен в полном объеме, но без достижения точной репозиции, то есть проведены все элементы фиксации, смонтированы все необходимые опоры, устранено грубое смещение отломков, а полная репозиция этим больным осуществлена в первые две-четыре недели после операции. Из них 10 больным проводился перемонтаж аппарата или менее продолжительные манипуляции с опорами (чрескостными элементами), а шести – перепроведение спиц (проведение дополнительных спиц).

Следует сказать, что эти манипуляции были значительно менее травматичными, чем блокируемый интрамедуллярный остеосинтез. К разработке движений эти больные приступали уже на первом этапе лечения. Наличие аппаратов Илизарова не препятствовало лечению смежных повреждений и осложнений травматической болезни.

Данная тактика, в отличие от традиционной концепции, названа нами «Damage control Ilizarov» и базируется на более чем 20-летнем опыте оказания помощи специализированной травматологической бригадой РНЦ «ВТО» в составе Центра медицины катастроф. При этом ни в одном случае мы не наблюдали ухудшения состояния после проведения второго этапа репозиции или связанных с ним осложнений системного характера.

Выводы. Таким образом, правильно и вовремя произведенный на первом этапе чрескостный остеосинтез аппаратом Илизарова не требует его замены на какие-либо другие виды остеосинтеза по стабилизации состояния больного. Роль чрескостного остеосинтеза в системе Damage control orthopedics недооценивается, а зачастую – незаслуженно занижается. Его следует использовать как можно шире и на всех этапах оказания помощи, в том числе и при лечении пострадавших детского возраста.

К ВОПРОСАМ ФИКСАЦИИ И ПЕРЕМЕЩЕНИЯ В МЕТОДЕ ЧРЕСКОСТНОГО ОСТЕОСИНТЕЗА

Мацукатов Ф.А.

TO THE ISSUES OF FIXATION AND TRANSPORT OF FRAGMENTS WITH THE METHOD OF TRANSOSSEOUS OSTEOSYNTHESIS

Matsukatov F.A.

ФГБУ «РНЦ «ВТО» им. акад. Г.А. Илизарова» Минздрава России, г. Курган

Основой метода внешней фиксации является статически и динамически направленное воздействие на процессы остеогенеза путем приложения к отломкам костей внешних усилий.

Как любое свободное физическое тело, костный отломок имеет 6 степеней свободы и может сместиться по 3 линейным (вверх-вниз, вперед-назад, влево-вправо) и 3 вращательным (во фронтальной, сагиттальной и горизонтальной плоскостях) направлениям. Успешная репозиция перелома аппаратами внешней фиксации предполагает возможность осуществления перемещений по всем указанным линейным и угловым координатам. Первыми АВФ, достигшими этого предела, были гексаподальные устройства внешней фиксации. Однако практика их применения выявила другую, не менее сложную, проблему.

Все перемещения, осуществляемые механическими системами, делятся на независимые и зависимые. Перемещение, осуществляемое изолированно вдоль или вокруг одной из осей декартовой системы координат, является независимым. Если же оно является суммарной траекторией двух и более независимых перемещений, то относится к зависимым. Причем сложность последних определяется числом составляющих их независимых перемещений. Гексаподальные устройства осуществляют наиболее сложный тип зависимых перемещений, координаты конечной точки траектории которых можно рассчитать только математически. Поэтому для работы с ними создано специальное программное обеспечение. В то же время любое по сложности перемещение можно осуществить через ряд последовательно производимых независимых перемещений, что на сегодняшний день является наиболее рациональным, точным и эргономичным.

Проведенные нами эксперименты по исследованию стабильности фиксации при различной по качеству репозиции убедительно доказали, что достижение точной репозиции является основным условием обеспечения стабильной фиксации. При этом если репозиция осуществлялась узлами перемещения, то это создавало оптимальные условия для стабильной фиксации. Если же она осуществляется спицами, то это приводило к их деформации, вследствие чего в последующем может развиться резорбция кости вокруг с риском появления вторичного смещения.

Изложенные выше биомеханические критерии оптимальной фиксации и перемещения в значительной степени воплощены в аппарате Мацукидиса-Шевцова (патент РФ № 2357699 С2). Устройство обладает 6 степенями свободы и, в зависимости от типа перелома, осуществляет от 4 до 6 независимых перемещений. При косых и винтообразных переломах он может производить 6 независимых перемещений, при поперечных – 4. Опыт лечения данным устройством больных с переломами голени, плеча и бедра выявил его уникальные функционально-эргономические характеристики, благодаря которым репозицию можно осуществить значительно быстрее и, в то же время, точнее, чем с известными аналогами. Это позволило нам сделать вывод о том, что достижение репозиции путем ряда последовательно производимых независимых перемещений является наиболее рациональным. В свою очередь, условия для стабильной фиксации могут быть созданы только после достижения точной репозиции, осуществление которой узлами перемещения является наиболее оптимальным с биомеханической точки зрения.

ИСПОЛЬЗОВАНИЕ ОСТЕОГЕННЫХ ПОТЕНЦИЙ ОРГАНИЗМА КАК ОСНОВА УСПЕШНОГО ЛЕЧЕНИЯ ПЕРЕЛОМОВ КОСТЕЙ

Мацукатов Ф.А., Мартель И.И.

OSTEOGENIC POTENTIAL OF THE ORGANISM AS A GROUND FOR SUCCESS IN FRACTURE REPAIR

Matsukatov F.A., Martel I.I.

ФГБУ «РНЦ «ВТО» им. акад. Г.А. Илизарова» Минздрава России, г. Курган

Теоретически идеальным результатом лечения переломов следует считать состояние полной реституции как поврежденной кости, так и конечности в целом, когда она анатомически и функционально полностью соответствует своему преморбидному статусу. Наилучшим сроком их лечения является генетически детерминированный минимальный временной интервал, в течение которого в созданных оптимальных условиях наступает костная консолидация отломков. Под оптимальными условиями для консолидации переломов следует понимать атравматичную, точную репозицию и функционально-стабильную фиксацию. Последняя предполагает полное исключение поперечных и угловых смещений отломков при наличии возможности их взаимной компрессии, которая должна быть переменной и пропорциональной степени зрелости контактного регенерата. Наиболее вероятным исходом лечения при соблюдении перечисленных выше условий при переломах типа А является первичное костное сращение.

Однако в современной травматологии стремительно набирает популярность поиск путей лечения переломов, в основе которых лежат зачастую утопические попытки «обойти» некоторые общебиологические закономерности регенерации. Это технологии внутреннего шинирования, попытки замены естественной регенерации различными видами биотехнологий, искусственными трансплантатами и пр. Нет сомнений, что подобные технологии имеют право на жизнь, но они должны рассматриваться как дополнение к возможности эффективного использования регенераторных возможностей организма.

Остеогенный потенциал организма человека на 2/3 представлен регенераторными возможностями костного мозга и на 1/3 – надкостницы (Привес М.Г., 1938 г; Ключевский В.В., 1993 г.; Л.Н.Анкин, 2003 г.). Чрескостный остеосинтез – единственный из оперативных методов лечения, имеющий возможность практически полного его использования, что дает ему право считаться наиболее перспективным. Однако реализация данной перспективы в клинической практике сталкивается с рядом трудностей. Это возможно только при условии наличия у аппаратов внешней фиксации высоких функционально-эргономических и фиксационных характеристик, разработка которых является одной из главных задач успешного развития чрескостного остеосинтеза.

Нами проведена значительная работа в области теории механизмов и биомеханики внешней фиксации с целью обоснования направлений совершенствования средств внешней фиксации, которая завершилась разработкой аппарата Мацукидиса-Шевцова (а/с РФ № 2357699 С2). На сегодняшний день данным аппаратом по методу Илизарова пролечено 376 пациентов с переломами бедра, голени и плеча. У 341 (90,7 %) больного достигнуты отличные результаты, у 30 (8 %) хорошие и у 5 (1, 3 %) удовлетворительные. При этом у 39 (19,1 %) из 204 больных с переломами типа А клинически и рентгенологически достигнуто первичное костное сращение. Последнее свидетельствует об эффективном использовании остеогенных потенциий организма, которое возможно только при соблюдении принципов чрескостного остеосинтеза, заложенных Г.А. Илизаровым.

ВЫБОР ФУНКЦИОНАЛЬНОГО МЕТОДА ЛЕЧЕНИЯ ВРОЖДЕННОГО ВЫВИХА (ПОДВЫВИХА) БЕДРА У ДЕТЕЙ ПЕРВОГО ГОДА ЖИЗНИ

Мельник И.Л.[1], Пулатов А.Р.[2]

CHOICE OF THE FUNCTIONAL METHOD OF TREATMENT OF CONGENITAL DISLOCATION (INCOMPLETE DISLOCATION) OF THE HIP IN BABIES

Melnik I.L., Pulatov A.R.

[1]ГБУЗ Областная детская клиническая больница № 1, г. Екатеринбург
[2]ФГУ УНИИТО им. В.Д. Чаклина Минздравсоцразвития России, г. Екатеринбург

Проанализировано 58 клинических случаев врожденного вывиха и подвывиха бедра у детей первого года жизни, проведена оценка эффективности отдельных функциональных шин при консервативном лечении данной патологии. В процессе работы определен наиболее дифференцированный подход к выбору консервативного лечения врожденного вывиха и подвывиха бедра, который создает благоприятные условия для развития сустава и способствует улучшению исходов.

58 clinical cases of congenital dislocation and subluxation of the hip in babies were analysed. The assessment of efficiency of separate functional fixation splints was carried out. In the course of the study, the most differentiated approach to the choice of treatment of congenital hip dislocation or subluxation was determined which creates favorable conditions for the development of the joint and promotes improved outcomes.

Цель работы – оптимизация функционального метода лечения врожденного вывиха (подвывиха) бедра у детей первого года жизни.

Материалы и методы исследования. Материалом исследования послужили клинические, сонографические и рентгенологические данные 58 пациентов с врожденным вывихом и подвывихом бедра (ВВБ и ВПБ), получивших лечение в ГБУЗ «ОДКБ № 1» и ФГУ УНИИТО им. В.Д. Чаклина, в период с 2007 по 2012 гг. Возрастной интервал пациентов на момент начала специализированного лечения в клинике составлял от 3 недель до 14 мес. Все дети были разделены на 2 группы в зависимости от проведенного лечения: 1) этапное лечение в шине Koszla (23 ребенка); 2) функциональное лечение с применением шин Tübinger, УНИИТО, перинки Фрейка, закрытое вправление вывиха с гипсованием по Тер-Егиазарову-Шептуну с использованием дозированного вытяжения OVER HEAD (35 детей).

Результаты. Отдаленные результаты консервативного лечения ВВБ рентгенологически оценивались по системе Kalamchi через 1, 2 и 5 лет после начала лечения (A. Kalamchi, G.D. MacEwen, 1980). Клинически результат лечения по шкале ЦИТО (Г.М. Тер-Егиазаров, Г.П. Юкина, 1968) считался хорошим при уверенной походке, отрицательном симптоме Дюшена-Тренделенбурга, отсутствии укорочения конечности и болевого синдрома, а отрицательным – при формировании маргинального вывиха, асептического некроза головки и необходимостью выполнения оперативного вмешательства.

В I группе пациентов у 18 детей (86 %) анатомо-функциональные результаты оценены как хорошие – полное восстановление структуры сустава. Отсутствие эффекта от лечения с использованием шины Koszla отмечалось в 3 случаях (маргинальный вывих) – 14 %, что вызвано поздним началом специализированного лечения (после 8 месяцев), нарушением режима и несоблюдением сроков ношения шины. В возрасте 2,5 и 3 лет двум пациентам было выполнено оперативное лечение, одному – планируется в 1,5 года. При оценке отдаленных результатов консервативного лечения у пациентов I группы диспластических изменений в суставе выявлено не было.

Во II группе положительный результат достигнут в 60 % случаев (22 ребенка), из них пятеро продолжают наблюдаться с дисплазией тазобедренных суставов. У 7 пациентов (21 %), которым первоначально была назначена шина Tübinger, сформировался маргинальный вывих. Детям в конечном итоге было выполнено закрытое вправление вывиха в условиях стационара. Среди пациентов данной группы у 8 детей (22 %) отмечалась приводящая контрактура бедер, в 2 случаях (6 %) потребовалась закрытая тенотомия приво-

дящих мышц, диспластические изменения в суставе определялись у 9 детей (в 25 % случаев). Во II группе оперативно пролечено 8 детей (22 %).

Заключение. Примененный нами дифференцированный подход к выбору консервативного (функционального) лечения ВВБ и ВПБ создает благоприятные условия для развития сустава и способствует улучшению исходов.

ПРИМЕНЕНИЕ ШАРНИРНО-ДИСТРАКЦИОННОГО АППАРАТА ВОЛКОВА-ОГАНЕСЯНА КАК ЭТАПА ХИРУРГИЧЕСКОГО ЛЕЧЕНИЯ ПОСТТРАВМАТИЧЕСКИХ КОНТРАКТУР И АНКИЛОЗОВ ЛОКТЕВОГО СУСТАВА У ДЕТЕЙ

Меркулов В.Н. Дорохин А.И., Дергачев Д.А.

USE OF HINGED-BASED DISTRACTION VOLKOVA&OGANESYAN APPARATUS AS A STAGE OF SURGICAL TREATMENT OF POSTTRAUMATIC CONTRACTURES AND ANKYLOSIS OF THE ELBOW IN CHILDREN

Merkulov V.N. Dorokhin A.I., Dergachev D.A.

ФГБУ «ЦИТО им. Н.Н. Приорова» Минздрава России, г. Москва

Проводится исследование эффективности хирургического лечения посттравматических контрактур и анкилозов локтевого сустава у детей с применением метода артропластики локтевого сустава в сочетании с функциональной разгрузкой в шарнирно-дистракционном аппарате Волкова-Оганесяна.

In this study, we verified the efficiency of surgical treatment of post-traumatic contracture and ankylosis of the elbow in children using the method of arthroplasty of the elbow joint combined with functional unloading in Volkov-Oganesyan hinged-distraction apparatus.

Актуальность: Контрактуры и анкилозы локтевого сустава у детей и подростков являются тяжелой патологией, ведущей к стойкой инвалидизации, потере трудоспособности и снижению качества жизни пациентов. В то же время, лечение последствий повреждений локтевого сустава, встречающихся в виде контрактур и анкилозов, продолжает оставаться сложной и до конца нерешенной проблемой.

Цель исследования – на архивном и клиническом материале рассмотреть эффективность лечения контрактур и анкилозов локтевого сустава с применением метода артропластики у детей и подростков. Повысить эффективность лечения и разработать алгоритм помощи детям и подросткам, страдающим посттравматическими анкилозами и контрактурами локтевого сустава.

Пациенты и методы. Пациенты и методы: В период с 1965 по 2009 год в отделении детской травматологии ЦИТО находилось на лечении 85 детей и подростков с контрактурами (объем движений 50-70) и анкилозами локтевого сустава, методом лечения которых была выбрана артропластика. Из них 47 (55,3 %) составили пациенты с посттравматическими контрактурами локтевого сустава. 20 пациентов (23,5 %) с фиброзными и 18 (21,2 %) с костными анкилозами локтевого сустава. Средний возраст пациентов составил 14 лет. После выполнения артропластики с целью разгрузки локтевого сустава и ранней разработки движений показано наложение шарнирно-дистракционного аппарата Волкова-Оганесяна.

Лечение контрактур и анкилозов локтевого сустава требует противоположных действий: с одной стороны, необходим продолжительный покой для заживления поврежденных тканей сустава, с другой стороны – ранние движения, которые поддерживают физиологический тонус мышц, препятствуют их атрофии, образованию спаек, облитерации суставной щели, оссификации околосуставных тканей, поддерживают нормальное кровообращение тканей, предупреждают тугоподвижность в суставе и чрезмерное взаимное давление суставных поверхностей.

Эти условия соблюдаются при использовании шарнирно-дистракционного аппарата

Волкова – Оганесяна, который позволяет осуществить полную разгрузку поврежденного сустава при движениях с сохранением постоянства щели между суставными поверхностями заданной величины, исключающую чрезмерное патологическое взаимодавление и трение суставных концов, возникающее во время ретракции мышц и разрушающе действующих на вновь образующийся на суставных поверхностях хрящ, что позволяет в дальнейшем существенно улучшить анатомо-функциональные результаты лечения (Оганесян О.В. и соавт. 1970, 1996, 2004, 2008 гг.).

Оценка отдаленных результатов проводилась с применением клинического, рентгенологического обследования, компьютерной томографии. Указанные исследования проводились в динамике: на этапах лечения и в отдаленные сроки после оперативного вмешательства.

Результаты. Артропластика локтевого сустава является эффективным методом лечения контрактур анкилозов локтевого сустава у детей и подростков. Во всех случаях был достигнут положительный результат. Объем движений в локтевом суставе увеличился от 400 до 1500. В отделении детской травматологии ЦИТО разработан алгоритм помощи детям и подросткам с анкилозами и контрактурами локтевого сустава включающий в себя способы предоперационного планирования, проведения оперативного вмешательства и послеоперационного ведения и реабилитации пациентов.

СУХОЖИЛЬНО-МЫШЕЧНАЯ ПЛАСТИКА ПРИ ПОВРЕЖДЕНИЯХ СЕДАЛИЩНОГО НЕРВА ИЛИ ЕГО ВЕТВЕЙ У ДЕТЕЙ

Меркулов В.Н., Дорохин А.И., Имяров Ш.Д.

TENDON AND MUSCLE PLASTY FOR LESIONS OF THE SCIATIC NERVE AND ITS BRANCHES IN CHILDREN

Merkulov V.N., Dorokhin A.I., Imyarov Sh.D.

ФГБУ «ЦИТО им. Н.Н. Приорова» Минздрава России, г. Москва

В данном исследовании изучены отдаленные результаты лечения 158 пациентов с повреждениями седалищного нерва или его ветвей, доказывающее эффективность разработанной в клинике детской травматологии ЦИТО системы диагностики, оперативного лечения и реабилитации пациентов.

The study examined long-term results of treatment of 158 patients with injuries of the sciatic nerve or its branches and proved the efficiency of the developed system of diagnosis, surgical treatment and rehabilitation of patients in the CITO pediatric trauma clinic.

Одним из осложнений после повреждения нервных стволов является развитие деформаций. Посттравматические нейрогенные деформации стоп относятся к тяжелой патологии опорно-двигательной системы. Они значительно нарушают их функцию и приводят к снижению трудоспособности и к инвалидности. Вопросы лечения нейрогенных деформаций стоп до конца не отработаны и остаются дискутабельны.

Цель работы – изучение отдаленных результатов лечения больных с посттравматическими нейрогенными деформациями стоп, для усовершенствования алгоритма диагностики, оптимизации лечебной тактики и реабилитации для повышения социальной адаптации данной категории больных.

Пациенты и методы. В период с 1993 по 2012 год в отделении детской травматологии ЦИТО находилось на лечении 158 детей и подростков с посттравматическими нейрогенными деформациями стоп, вызванные последствиями повреждения седалищного, большеберцового и малоберцового нерва. Оценка отдаленных результатов проводилась с применением клинического, рентгенологического, электрофизиологического и биомеханического методов исследования. Указанные исследования проводились на различных этапах лечения и в отдаленные сроки после оперативного вмешательства. После шва нер-

ва одновременно выполняли лавсанодез стопы (32 пациента), последний благоприятно влияет на восстановление мышечного баланса. Основным методом лечения, была выбрана сухожильно-мышечная пластика. Всего было выполнено 134 различного вида сухожильно-мышечных пластик.

Выводы. Сухожильно-мышечная пластика является основным методом лечения посттравматических нейрогенных деформаций стоп. Изучение отдаленных результатов свидетельствует о восстановлении функции денервированной конечности, что доказывает эффективность разработанной в отделении детской травматологии ЦИТО системы диагностики, оперативного лечения и реабилитации пациентов с посттравматическими нейрогенными деформациями стоп.

ЛЕЧЕНИЕ ХРОНИЧЕСКОЙ РЕЦИДИВИРУЮЩЕЙ НЕСТАБИЛЬНОСТИ ПЛЕЧЕВОГО СУСТАВА У ДЕТЕЙ И ПОДРОСТКОВ

Меркулов В.Н., Ельцин А.Г., Мининков Д.С.

MANAGEMENT OF CHRONIC RECURRENT SHOULDER INSTABILITY IN CHILDREN

Merkulov V.N., Eltsin A.G., Mininkov D.S.

ФГБУ «ЦИТО им. Н.Н. Приорова» Минздрава России, г. Москва

В отделении детской травматологии ФГУ «ЦИТО им. Н.Н. Приорова РФ» за период с 2005 г. по 2013 г. оперировано 18 больных в возрасте от 11 до 18 лет с хронической рецидивирующей нестабильностью плечевого сустава, из них 13 мальчиков и 5 девочек.

18 patients aged from 11 to 18 years with chronic recurrent instability of the showlder were operated in the CITO pediatric trauma clinic of (RF Federal State N. N. Priorov Institute) from 2005 for 2013, 13 boys and 5 girls among them.

Материалы и методы. Левосторонняя нестабильность плечевого сустава отмечена у 7 больных, правосторонняя – у 11. У всех оперированных больных первичный вывих плеча произошел во время занятий различными видами спорта (футбол, хоккей, различные виды борьбы и т.д.). Длительность анамнеза составила от 3-х до 32 месяцев. Количество вывихов плеча составило: у 11 больных – от 2 до 5 рецидивов; у 7 больных – от 6 и более рецидивов.

В предоперационном обследовании, кроме клинических тестов и рентгенограмм, всем больным выполнялось УЗИ сустава и МРТ с целью локализации и степени патологических изменений. У 16 больных выявлена передняя хроническая нестабильность, у двух больных – задняя.

Результаты. При артроскопической диагностике выявлены различной степени застарелые повреждения переднего или заднего отделов хрящевой губы суставной впадины лопатки, рубцовоизмененные отделы капсулы сустава и признаки хронического синовита. В нескольких случаях выявлены повреждение суставного хряща головки плечевой кости и свободные хрящевые фрагменты, которые были удалены.

Всем больным выполнена артроскопическая стабилизация плечевого сустава. 4-м из них выполнена рефиксация переднего отдела хрящевой губы и капсулы сустава траносальным швом (от 1 до 3-х швов), проведенным через шейку лопатки. Иммобилизация повязкой Дезо от 4 до 5 недель. У 14-ти больных выполнена рефиксация переднего отдела хрящевой губы и капсулы сустава с использованием различных биодеградируемых якорных фиксаторов (от 1 до 3-х фиксаторов). Иммобилизация бандажом для плечевого сустава от 4 до 5 недель.

У всех больных проведен курс реабилитационного лечения, отмечено восстановление функции плечевого сустава, рецидивов вывиха плеча в сроки до 5 лет не отмечено.

ОБОСНОВАНИЕ ПРОВЕДЕНИЯ СИМУЛЬТАНТНЫХ ОПЕРАЦИЙ ПРИ ПОВРЕЖДЕНИЯХ ОПОРНО-ДВИГАТЕЛЬНОГО АППАРАТА У ДЕТЕЙ

Меркулов В.Н., Дорохин А.И., Ельцин А.Г., Мининков Д.С., Дергачев Д.А.

RATIONALES FOR SIMULTANEOUS INTERVENTIONS IN INJURIES OF THE LOCOMOTOR APPARATUS IN CHILDREN

Merkulov V.N., Dorokhin A.I., Eltsin A.G., Mininkov D.S., Dergachev D.A.

ФГБУ «ЦИТО им. Н.Н. Приорова» Минздрава России, г. Москва

В условиях увеличения числа пациентов с множественной травмой, развитием анестезиологической службы и усовершенствованием методов хирургического лечения повреждений обосновывается использование нескольких оперативных вмешательств в одну операционную сессию.

The increasing number of patients with multiple trauma, development of anesthesia services, and improved methods of surgical treatment are the grounds of using multiple surgeries in one operating session.

Актуальность. На территории России ежегодно регистрируется свыше 600 000 случаев травм у детей. При этом отмечается увеличение числа больных с множественными травмами, которые составляют от 2,8 % до 8 % от всех видов переломов. Показания к проведению оперативного лечения в этих случаях ставятся чаще, чем при лечении изолированных повреждений.

Развитие анестезиологической службы позволяет проводить несколько разнородных оперативных вмешательств во время одного наркоза. Данное хирургическое лечение, когда в одну операционную сессию проводится несколько операций, называется симультантной операцией. Симультантные операции могут проводиться на нескольких сегментах конечностей при множественной травме или несколько разнородных операций на одном сегменте при полиструктурных повреждениях.

Цель исследования – обоснование и отработка тактики ведения пациентов с множественными переломами или полиструктурными повреждениями при использовании симультантных операций.

Пациенты и методы. В отделении детской травматологии ФГБУ ЦИТО (заведующий профессор В.Н. Меркулов) в течение последних 8 лет были проведены симультанные операции у 97 пациентов. Из них в остром периоде: при множественной травме у 26 пациентов, при полиструктурных повреждениях у 17, в одном случае было множественное и полиструктурное повреждение. В отдаленном периоде: при множественной травме у 23 пациентов, при полиструктурных повреждениях в 28 случаях, в двух наблюдениях имелось сочетание множественности и полиструктурности повреждений.

Результаты. Во всех случаях после предоперационной подготовки и проведения диагностических мероприятий, позволяющий выявить все имеющиеся повреждения составлялся план проведения требующихся оперативных вмешательств. Определялась последовательность вмешательств. Все оперативные вмешательства проводились последовательно одной хирургической бригадой или одномоментно несколькими бригадами. В отдельных случаях при разнородных повреждениях (например: позвоночник – конечности и/или повреждения внутренних органов) первоначальную операцию выполняла одна бригада, а затем ее заменяли одна или две других.

Подобная тактика лечения позволила сократить время операций и сроки лечения больных. При последовательном выполнении нескольких операций одной бригадой общая длительность симультантных операции была более длительной, чем при выполнении отдельной операции, но сроки излечения этих пациентов были существенно короче.

Заключение. Симультантные операции в показанных случаях при адекватном анестезиологическом обеспечении должны более широко применяться в практике травматологических отделений, это существенно сокращает сроки лечения и позволяет получить восстановление поврежденных структур в сроки естественной органо-типичной регенерации.

РАННЯЯ ДИАГНОСТИКА МЯГКОТКАНЫХ РОДОВЫХ ПОВРЕЖДЕНИЙ ШЕЙНОГО ОТДЕЛА ПОЗВОНОЧНИКА

Мурга В.В., Рассказов Л.В., Копцева А.В.

EARLY DISGNOSIS OF CERVICAL SPINE SOFT TISSUE LESIONS AFTER BABY DELIVERY

Murga V.V., Rasskazov L.V., Koptseva A.V.

Тверская государственная медицинская академия, Детская областная клиническая больница, г. Тверь

Натальная травма позвоночника остается актуальной проблемой в педиатрии, травматологии и ортопедии. Проведен анализ клинических и рентгенологических изменений в шейном отделе позвоночника у новорожденных. Определены особенности выявления ранних признаков мягкотканных повреждений шейного отдела позвоночника для своевременной диагностики и адекватной коррекции.

Spinal injury at birth remains an urgent problem in pediatrics, trauma and orthopedics. The analysis of the clinical and radiological changes in the cervical spine in infants was done. There were found the features of early signs of soft tissue lesions of the cervical spine for timely diagnosis and adequate correction.

Родовые повреждения костно-хрящевых образований шейного отдела позвоночника вызывают отчетливые клинические проявления и, как правило, своевременно распознаются и адекватно лечатся. Значительно чаще в процессе родов встречаются более легкие травмы, такие как растяжение связочных структур или мышечной ткани. Они могут происходить без- или на фоне диспластических изменений позвоночного столба. В последних случаях мягкотканые повреждения возникают и при нормально протекающих родах. Клиническая картина родовых мягкотканых повреждений шейного отдела позвоночника скудна и маскируется симптомами ишемического поражения ЦНС. В результате патологические изменения на уровне шейного отдела позвоночника просматриваются, или им не придается должного значения, и своевременное ортопедическое лечение не проводится. Позднее, когда у этой категории больных ортопедические проблемы становятся более очевидными и сопровождаются вегетативными нарушениями, назначается симптоматическая терапия, но не принимается во внимание, что эти патологические проявления являются последствием мягкотканой родовой травмы шейного отдела позвоночника.

Цель работы – изучение ранних клинических проявлений мягкотканой родовой травмы шейного отдела позвоночника.

Материал и методы. В период 2010-2012г. под нашим наблюдением находились 82 ребенка (36 – мальчики, 46 – девочки) в возрасте от 3 до 8 недель с последствиями мягкотканных родовых повреждений шейного отдела позвоночника. 21 (25,6 %) детей были направлены неврологом, 39 (47,6 %) – педиатром, 26,8 % обращений было по инициативе родителей. Всем направленным детям ранее была выполнена сонография головного мозга, 17 детям – УЗИ и 12 – рентгенография шейного отдела позвоночника.

Результаты. Осложненное течение родов отмечено у 40 (48,8 %) детей, 16 (19,5 %) родились путем Кесарева сечения, у остальных роды протекали нормально. Признаки дисплазии соединительной ткани у родителей были выявлены в 62 % наблюдений.

У всех клинически обследованных нами детей отмечались гипотония мышц верхних и нижних конечностей и гипертонус задней группы мышц шейного отдела позвоночника. Осторожная «щипковая» пальпация напряженных мышц вызывала болезненную реакцию ребенка. Вследствие дефанса мышц шея казалась укороченной и дети рано начинали держать голову (уже на 3-й неделе жизни). При положении на боку и во время сна новорожденные запрокидывали голову. У 23 детей отмечена асимметрия головы, «скошенность» теменно-затылочной области.

По данным ультразвукового обследования у трети новорожденных подозревалась асимметрия позвоночно-двигательных сегментов верхнего уровня шейного отдела позвоночника. На рентгенограммах определялась гиперэкстензия затылочной кости, уменьшение зад-

него кранио-вертебрального промежутка, вплоть до полного исчезновения, расхождение боковых масс атланта.

Выводы. У детей с мягко-тканными повреждениями шейного отдела позвоночника механизмы саногенеза неспособны компенсировать возникающие в родах патологические нарушения. Своевременная диагностика этих повреждений позволяет провести полноценное восстановительное лечение и надеяться на последующее оптимальное развитие ребенка.

МОНОЛАТЕРАЛЬНЫЙ АППАРАТ ВНЕШНЕЙ ФИКСАЦИИ В ЛЕЧЕНИИ ЗАБОЛЕВАНИЙ ТАЗОБЕДРЕННОГО СУСТАВА У ДЕТЕЙ

Мусихина И.В., Введенский П.С., Тенилин Н.А., Пермяков М.В.

MONOLATERAL EXTERNAL FIXATOR FOR MANAGEMENT OF HIP DISEASES IN CHILDREN

Musikhina I.V., Vvedenskii P.S., Tenilin N.A., Permiakov M.V.

ФГБУ «ННИИТО» Минздрава России, г. Нижний Новгород

Описан новый, малоинвазивный метод хирургического устранения патологии тазобедренного сустава при различных заболеваниях тазобедренного сустава у детей (врожденный подвывих бедра, болезнь Пертеса, диспластическая варусная деформация шейки бедренной кости). Выполняют межвертельную кортикотомию, нормализуют положение проксимального отдела бедра и фиксируют достигнутое положение монолатеральным аппаратом авторской конструкции. Прооперирован 21 больной, у всех получены хорошие результаты лечения.

The study describes a new, minimally invasive method of surgical hip joint pathology treatment for various diseases in children (congenital subluxation of the hip, Perthes disease, dysplastic varus deformity of the femoral neck). The intertrochanteric corticotomies were performed with normalization of angular parameters of the proximal femur and fixation of the gained position with monolateral external fixation device of author's design. 21 patients were managed using this method and good results were obtained in all cases.

До настоящего времени большинство хирургов для нормализации патологических параметров проксимального отдела бедренной кости пользуются общепринятым, достаточно травматичным способом, при котором производится широкий чрезмышечный доступ к межвертельной зоне с остеотомией и фиксацией фрагментов кости пластиной. Отрицательные стороны этого вмешательства: обширное повреждение мышц и надкостницы, повторная их травматизация при удалении металлоконструкции, гипсовая иммобилизация, требующая в последующем стационарной реабилитации, изменение длины нижней конечности при выполнении вальгизирующей либо варизирующей остеотомии при иссечением клина из бедренной кости, как этого требует методика.

Цель исследования – совершенствование метода хирургической коррекции патологических значений проксимального отдела бедренной кости при различных заболеваниях тазобедренного сустава путем снижения травматичности оперативного вмешательства.

Материалы и методы: 21 больной (24 сустава) в возрасте от 2,5 до 13 лет с остаточным подвывихом бедра, болезнью Пертеса, диспластической варусной деформацией шейки бедренной кости. Для лечения этой группы пациентов использовали монолатеральный стержневой аппарат, модель которого разработана в нашем отделе.

Операцию выполняли под контролем С-ДУГИ: по наружной поверхности бедра выше и ниже межвертельной зоны проводили по паре стержней Шанца диаметром 3,5 мм. Между ними через разрез кожи в 1 см производили кортикотомию, с помощью стержней устраняли патологические рентгенометрические параметры шеечно-диафизарного угла (ШДУ) и угла антеторсии. При интраоперационной работе с аппаратом возможна максимально точная адаптация проксимального отдела бедренной кости в вертлужной впадине, поскольку манипуляция стержнями позволяет свободно менять патологические параметры, добиваясь необходимого результата. Такой возможности хирурги практически лишены при использовании классической методики. Кроме того, конструкция позволяла производить нормализацию ШДУ без потери длины конечности, образующийся при этом клиновидный диастаз между фрагментами бедренной кости выполнялся регенератом в обычные сроки. Достигнутую коррекцию проксимального отдела бедра стабилизировали путем фиксации стержней в опо-

ре аппарата. При этом вмешательстве происходит минимальное повреждение мышц и надкостницы, кровопотеря практически отсутствует. С первых дней после операции возможны активные движения в суставах нижней конечности и ранняя активизация пациентов после операции. После снятия швов больных выписывали на амбулаторное лечение. Ни в одном случае не наблюдали инфекционных осложнений, требующих преждевременного демонтажа конструкции. Аппарат демонтировали через 1,5-2,0 месяца после операции. При появлении начальных признаков консолидации разрешали ходьбу с дозированной нагрузкой на оперированную конечность, полную – через 3,5-4,0 месяца после вмешательства. Ни в одном случае не наблюдали потери достигнутой коррекции рентгенометрических показателей проксимального отдела бедренной кости.

Таким образом, разработанная в отделе малоинвазивная технология межвертельной корригирующей кортикотомии с использованием монолатерального стержневого аппарата позволила у всех больных получить планируемый результат оперативного вмешательства, стабилизировать тазобедренный сустав, сохранив полноценную его функцию, значительно сократить сроки стационарного лечения пациентов.

АРТРОСКОПИЯ В ДИАГНОСТИКЕ И ЛЕЧЕНИИ ЗАБОЛЕВАНИЙ КОЛЕННОГО СУСТАВА У ДЕТЕЙ И ПОДРОСТКОВ

Нагыманов Б.А., Орловский В.Н., Досанов Б.А., Туреханов А.Т., Асылбекова М.К.

ARTHROSCOPY IN DIAGNOSTICS AND TREATMENT OF DISEASES OF THE KNEE JOINT IN CHILDREN AND TEENAGERS

Nagymanov B., Orlovsky V., Dosanov B., Turechanov A.T., Asilbekova M.C.

Национальный научный центр материнства и детства, г. Астана. Республика Казахстан

Отражен опыт успешного применения лечебно-диагностической артроскопии с повреждениями и ревматоидными заболеваниями коленного сустава у детей в отделении ортопедии АО «ННЦМД» г. Астана.

We present the experience of successful application of diagnostic and treatment arthroscopy for injuries and rheumatoid diseases of the knee joint in children in the orthopaedic department of the National Research Center for Maternity and Childhood, Astana, Kazakhstan.

Цель исследования – улучшение результатов лечения у детей с заболеваниями крупных суставов с помощью малоинвазивной хирургии.

Актуальность. В последнее время прослеживается отчетливая тенденция к разработке и использованию малоинвазивных методов диагностики и лечения ортопедических заболеваний у детей. Одним из таких методов является артроскопия – метод визуализации анатомических структур, недоступных для непосредственного осмотра. Существующие в настоящее время неинвазивные методы исследования капсульно-связочного аппарата и суставного хряща, включая КТ, МРТ и УЗИ, значительно уступают по информативности артроскопии. На сегодняшний день это наиболее точный метод оценки состояния таких компонентов сустава как синовиальная оболочка, хрящ, связочный аппарат. Информация, полученная при визуальном исследовании полости сустава при помощи артроскопа, существенно дополняет данные рентгенографии и ультразвукового исследования, однако заменить их не может. Закрытые повреждения коленного сустава у детей встречаются достаточно часто. Они составляют от 5 до 13 % от всех детей, нуждающихся в экстренной госпитализации. Наличие в полости коленного сустава большого количества рентгенонеконтрастных анатомических образований, невозможность у некоторых детей точно выяснить механизм травмы делают диагностику повреждений коленного сустава в детском возрасте затруднительной.

Материал и методы исследования. В отделении ортопедии «Национального Научного Центра Материнства и Детства» находилось на лечении 15 детей с патологией коленных суставов с 2012 года по настоящее время. Артроскопия коленного сустава выполнялась только

под общим обезболиванием в условиях операционной с соблюдением всех правил асептики и антисептики. Для артроскопии использовалась стандартное оборудование фирмы Richard Volf, в жидкой среде по общепринятой методике из базовых нижних доступов (переднелатеральный и передне-медиальный), оптика HOPKINS-прямого и передне-бокового видения от 0 до 70 гр., диаметром 2,4 до 4 мм. Показаниями к артроскопии служили посттравматический рецидивирующий синовит коленного сустава, наличие в полости сустава рентгенопозитивных костно-хрящевых фрагментов, «блокада» сустава или наличие клинических признаков повреждения мениска, наличие в полости сустава «суставной мыши», хронические ревматические заболевания. Особенностью выставления показаний к артроскопии коленного сустава у детей по сравнению с взрослыми являлось использование артроскопии при подозрении на отрывы костно-хрящевых фрагментов (хондральные и остеохондральные переломы), которые практически не наблюдаются у взрослых. Относительным противопоказанием к артроскопии у детей являлось наличие пониженной свертываемости крови. По поводу травматических повреждений или подозрений на них было произведено 8 исследовании, при дегенеративных заболеваниях – 7 исследовании. Возраст пациентов составил от 10 до 18 лет (10 девочек и 5 мальчиков). Структура патологии коленного сустава оперированных больных распределилась следующим образом: болезнь Кенига внутреннего мыщелка бедра – у 1 пациента, изолированные повреждения внутреннего мениска – у 5 пациентов, повреждения внутреннего мениска и передней крестообразной связки (ПКС) – у 2 пациентов, ювенильный ревматоидный артрит – у 4 пациентов, синдром медиапателлярной складки – у 2 пациентов. Правый и левый коленный сустав повреждались примерно с одинаковой частотой.

Обсуждение. В основном преобладали пациенты со спортивной травмой и ревматоидным артритом. Предварительный диагноз, выставленный на основании клинико-рентгенологической картины (в 8 случаях использовалось также МРТ и КТ) не совпал с окончательным диагнозом, выставленным после артроскопии. Ближайшие и отдаленные результаты изучены в период от 1 до 6 мес. Артроскопия позволила избежать артротомии у 80 % пролеченных пациентов, у всех 15 больных результаты оценены как хорошие.

Выводы. Таким образом, наиболее частой патологией у детей, требующей артроскопической диагностики при повреждениях коленного сустава, являются свежие и застарелые отрывы костно-хрящевых фрагментов, повреждения менисков, ревматоидный артрит. Следует отметить, что лечебная ценность артроскопии заключается не только в возможности производства через артроскоп некоторых оперативных вмешательств, но и в массированной ирригации полости сустава во время манипуляции, удалении с ее помощью кровяных сгустков, фибрина, обрывков тканей, микробных тел, циркулирующих иммунных комплексов. Уникальные возможности артроскопии наиболее полно могут быть реализованы при одномоментно выполняемой диагностике и лечении разрастаний (паннусов) или дефектов внутренних структур сустава. Артроскопия позволяет хирургу не только точно определить локализацию и характер дефекта, но и выполнить соответствующую корригирующую операцию.

Артроскопия при ревматических заболеваниях, позволяет оценить состояние синовиальной оболочки и суставного хряща, а также получить материал для морфологического исследования. В целом, хронические воспалительные заболевания суставов сопровождаются более значительными изменениями синовиальной оболочки, чем дегенеративные и посттравматические процессы.

При артроскопии воспаленного сустава можно видеть утолщение и гиперемию синовиальной оболочки, гипертрофию синовиальных ворсин, участки склероза синовии, отложения

фибрина на ее поверхности и свободные сгустки фибрина в полости сустава, дифференцированно оценить характер поражения суставов. У больных со сходной клинической картиной заболевания, артроскопия является высокоинформативным методом дифференциальной и ранней диагностики суставного синдрома, возможно, обнаружить гипертрофированные жировое тело Гоффа, и медиальную пателлярную складку, состояние менисков, и хрящевых поверхностей суставов.

АНАЛИЗ РЕЗУЛЬТАТОВ НАДКАПСУЛЯРНОГО СПОСОБА СОПОСТАВЛЕНИЯ КОСТНЫХ ОТЛОМКОВ ПРИ ПЕРЕЛОМАХ ПРОКСИМАЛЬНОГО ОТДЕЛА ЛУЧЕВОЙ КОСТИ У ДЕТЕЙ

Нарзикулов У.К.

ANALYSIS OF THE OUTCOMES OF THE SUPRACAPSULAR METHOD OF BONE FRAGMENT REDUCTION IN PEDIATRIC FRACTURES OF THE PROXIMAL RADIUS

Narzikulov U.K.

Ташкентский педиатрический медицинский институт, г. Ташкент, Республика Узбекистан

В настоящее время существует много способов оперативного лечения переломов проксимального отдела лучевой кости у детей, что указывает на отсутствие единого мнения на данную проблему.

Целью исследования – анализ результатов лечения 22 больных с переломами проксимального отдела лучевой кости у детей. За 2000-2013 гг. в отделении травматологии и ортопедии были оперированы 58 больных с переломами проксимального отдела лучевой кости у детей. Из них у 22 больных в возрасте от 6 до 15 лет применено надкапсулярный способ сопоставления костных отломков с трансартикулярный фиксацией Киршнера.

Отдаленные исходы лечения нами изучены у 15 больных в сроки от 6 месяцев до 4 лет. По анализам результатов лечения мы наблюдали у 12 больных хорошие анатомо-функциональны результаты в том числе с применением шины клиники- у 6 больных, удовлетворительные у 3 больных и только у 1 больного мы отметили неудовлетворительный отдаленный исход. При изучении отдаленных результатов лечения этой группы больных мы отметили, что при раннем оперативном лечении, а также при правильной тактике проведения оперативного вмешательства, можно получить хороший результат. При оперативном лечении, как показали изучения результатов, необходимо анатомически точно сопоставление отломков на материнское ложе, желательно не вскрывая суставную капсулу, если она не повреждена, что исключает рубцовых изменений в ней. И это, в свою очередь, дает возможности более полному восстановлению движений в оперированном суставе. Нами отмечено, что чрезсуставное проведенное тонкой спицы Киршнера не приводит к развитию дегенеративных изменений в суставных хрящевых поверхностях головчатого возвышения и головки луча. Во всех случаях на 8-10 день после операции мы удаляли спицу, снимали гипсовую повязку и для ранней разработки сгибательно-разгибательных движений в локтевом суставе у 7 больных применяли шину клиники. Проведение ротационных движений мы разрешили через 3-4 дня после удаления спицы. Как показали результаты лечения этих группы больных, несмотря безупречно проведенную операцию, нередко наблюдается неточное сопоставление отломков. Такое явление нами отмечено у больных при позднем поступлении в стационар с застарелыми переломами. В этих случаях, как нам кажется, точному сопоставлению мешает ретракция мышц, прикрепляющихся к проксимальному концу лучевой кости, и образование спаек между концами отломков. Особенно трудно сопоставляются фрагменты при наличии углового смещения, что может привести к неправильному сращению на месте перелома.

Таким образом, применение надкапсулярного способа сопоставления костных отломков

при лечении проксимального отдела лучевой кости у детей несколько улучшило отдаленные результаты. Относительно хорошие анатомофункциональные результаты лечения получены у больных при переломах проксимального эпиметафиза лучевой кости с надкапсулярной репозицией отломка с трасартикулярной фиксацией спицией Киршнера, а также применение шины клиники в периоде реабилитации. Данное положение дает нам основание для рекомендации данного метода в клинической практике.

ОЦЕНКА РЕЗУЛЬТАТОВ ОПЕРАТИВНОГО ЛЕЧЕНИЯ ПРИ ПЕРЕЛОМАХ ПРОКСИМАЛЬНОГО ОТДЕЛА ЛУЧЕВОЙ КОСТИ У ДЕТЕЙ

Нарзикулов У.К., Назиркулов Г.М.

ASSESSMENT OF THE OUTCOMES OF OPERATIVE REPAIR OF THE FRACTURES OF THE PROXIMAL RADIUS IN CHIDREN

Narzikulov U.K., Nazirkulov G.M.

Ташкентский педиатрический медицинский институт, г. Ташкент, Республика Узбекистан

Анатомо-физиологические особенности локтевого сустава, в частности, проксимального отдела лучевой кости, объясняют причины возникновения и характер течения переломов у детей и обуславливают их лечение.

Повреждение костей локтевого сустава по данным многих авторов составляет от 40 % до 50 % от общего число повреждений опорно-двигательного аппарата у детей, а переломы проксимального отдела лучевой кости составляет от 4,3 % до 35 % среди переломов костей локтевого сустава. Несмотря на значительных успехов, достигнутый в диагностике и лечении переломов проксимального отдела лучевой кости у детей, число неудовлетворительных результатов остается высоким.

Целью исследования были анализы результатов лечения 25 больных с переломами проксимального отдела лучевой кости у детей. В клинике детской травматологии и ортопедии ТашПМИ за период 2000-2013 г. были оперированы 58 больных с переломами проксимального отдела лучевой. В начальном этапе нашей работы, проводилось открытое сопоставление костных отломков с трансартикулярный фиксацией Киршнера, которое применено у 25 больных. Во всех случаях имело место переломы со смещением III степени (у 15 больных) и IV степени (у 10 больных). Среди этих больных у 17 операцию проводили после безуспешной закрытой ручной репозиции костных отломков, у 8 больных без предварительного закрытого сопоставления фрагментов.

Отдаленные результаты среди этой группы больных изучены у 22, из них 14 детей в послеоперационном периоде была применена шина клиники. Несмотря на это, хорошие анатомо-функциональные результаты отмечены у 14 детей. Из этого следует, если при открытом методе сопоставления костных отломков добывались точной репозиции, то в отдаленные сроки после операции у 6 больных получены удовлетворительные и у 2 больных неудовлетворительные результаты. Вероятно, это связано с рубцовыми и дегенеративными изменениями в суставной капсуле и в параартикулярных тканях. Кроме того, к неблагоприятным исходам способствовали длительность иммобилизации конечности гипсовой повязкой, что мешало раннему применению физиотерапевтических процедур и лечебной гимнастики.

Таким образом, применение открытого сопоставления костных отломков при лечении переломов проксимального отдела лучевой кости у детей с наложением гипсовой повязки препятствует ранней разработки в локтевом суставе, поэтому мы рекомендуем использование нашей конструкции.

К ВОПРОСУ О ФАКТОРАХ РИСКА И ХАРАКТЕРЕ ДВИГАТЕЛЬНЫХ НАРУШЕНИЙ ПРИ ДЕТСКОМ ЦЕРЕБРАЛЬНОМ ПАРАЛИЧЕ

[1]Ненахова Я.В., [2]Белокрылов Н.М.

RISK FACTORS AND THE CHARACTER OF MOTOR DISORDERS IN CEREBRAL PALSY IN CHILDREN

Nenakhova Ya.V., Belokrylov N.M.

[1]ГБОУ ВПО Пермская государственная медицинская академия им. акад. Е.А. Вагнера Минздрава России
[2]ГБУЗ ПК Медсанчасть № 9 им. М.А.Тверье, Пермь, Россия

Проведен клинико-эпидемиологический анализ факторов риска и характера двигательных нарушений у 267 детей в возрасте от 3 до 16 лет с церебральными параличами. Двойная гемиплегия диагностирована у 99 чел. (37,1 %), гемипаретическая форма – у 114 чел. (42,7 %), спастическая диплегия – у 48 чел. (18 %), атонически-астатическая форма – у 6 чел. (2,2 %). Выделены первичные, связанные с неврологическим дефицитом, и вторичные двигательные нарушения, возникающие при формировании контрактур и костных деформаций. Недоношенность как фактор риска отмечена у 56,2 % больных ДЦП. Детализированы интра- и пренатальные факторы, предрасполагающие к развитию ДЦП. В 80 % наблюдений поражение мозга, вызывающее церебральный паралич, происходит в период внутриутробного развития плода, а в последующем внутриутробная патология отягощается интранатальной. Ортопедическая коррекция двигательных нарушений сопровождается положительной динамикой биомеханических, электрофизиологических и психоневрологических изменений.

Clinical and epidemiological analysis of the risk factors and the nature of motor disorders were made in 267 children aged from 3 to 16 years old with cerebral palsy. Double hemiplegia was diagnosed in 99 patients (37.1 %), hemiparesis – in 114 (42.7 %), spastic diplegia – in 48 (18 %), atonic-astatic form – in 6 patients (2.2 %). Identified the primary movement disorders associated with neurological deficits and secondary disturbance arising from the formation of contractures and bone deformities. Prematurity as a risk factor was observed in 56.2 % of patients with cerebral palsy. Detailed intra- and prenatal factors that predisposing to the development of cerebral palsy. In 80 % of cases brain damage that causes cerebral palsy occurs during fetal development, and later compounded by intrapartum fetal abnormality. Orthopedic correction of movement disorders accompanied by positive dynamics of biomechanical, electrophysiological and neuropsychiatric changes.

Цель работы – провести клинико-эпидемиологический анализ факторов риска и характера двигательных нарушений у детей с церебральными параличами.

Материалы и методы исследования. Изучен характер двигательных нарушений у 267 детей в возрасте от 3 до 16 лет с детскими церебральными параличами (ДЦП). Сроки наблюдения за больными составили от 1 до 5 лет. Мальчиков было 158 (59,2 %), девочек – 109 (40,8 %). Проводили клиническое и лучевое исследование: рентгенографию сегментов конечностей, позвоночника и тазобедренных суставов, ультрасонографию. Изучали биоэлектрическую активность головного мозга с использованием электроэнцефалографа и программного обеспечения фирмы «Нейрософт», проводили электронейромиографическое (ЭНМГ) исследование, с помощью вариационной кардиоинтервалографии характеризовали вегетативную дисфункцию.

Результаты исследования и их обсуждение. По формам ДЦП больные распределялись следующим образом: двойная гемиплегия – 99 чел. (37,1 %), гемипаретическая форма – 114 чел. (42,7 %), спастическая диплегия – 48 чел. (18 %), атонически-астатическая форма – 6 чел. (2,2 %).

Одним из наиболее предрасполагающих факторов риска развития церебрального паралича явилась недоношенность у 150 чел. (56,2 %). Внутриутробная гипоксия зарегистрирована у 20 чел. (7,5 %), внутриутробное инфицирование – у 16 чел. (6 %), внутриутробная гипотрофия – у 10 чел. (3,8 %). Из интранатальных факторов родовая травма выявлена у 20 чел. (7,5 %), асфиксия в родах – у 7 чел. (2,6 %), нейроинфекции – у 3 чел. Среди больных ДЦП было 4 ребенка из двойни. Детализированы пренатальные факторы, характеризующие здоровье матери, и факторы, указывающие на отклонения течения беременности. Так, токсикозы беременных наблюдались у 203 чел. (76 %), угроза прерывания беременности – 40 чел. (15 %). У 24 матерей (9 %) имели место маточные кровотечения, нарушения плацентарного кровообращения, предлежание плаценты или ее отслойка.

По данным электроэнцефалографии (ЭЭГ) спастические формы детского церебрального паралича сопровождались незрелостью коры головного мозга, преобладанием диффузной ак-

тивации со стороны мезенцефально-стволовых структур, локальной талямо-кортикальной недостаточностью. Синдром вегетативной дисфункции был обусловлен нарушением компенсаторных механизмов надсегментарых неспецифических синхронизирующих и десинхронизирующих систем головного мозга.

Анализ ЭЭГ больных после реабилитационного курса лечения продемонстрировал в 100 % случаев положительную динамику. Незначительная положительная динамика определялась лишь в 20 % наблюдений. Отрицательной динамики параметров ЭЭГ ни в одном случае не отмечено.

Выводы. 1. В формировании двигательных нарушений при ДЦП в большинстве случаев отмечается сочетание нескольких неблагоприятных факторов, как в период беременности, так и в период родов. В 80 % наблюдений поражение мозга, вызывающее церебральный паралич, происходит в период внутриутробного развития плода, а в последующем внутриутробная патология отягощается интранатальной. 2. Ортопедическая коррекция первичных и вторичных двигательных нарушений достоверно сопровождается положительной динамикой биомеханических, электрофизиологических и психоневрологических изменений.

ИСПОЛЬЗОВАНИЕ ОСТЕОТОМИИ КОСТЕЙ СРЕДНЕГО ОТДЕЛА СТОПЫ ПРИ ЛЕЧЕНИИ ДЕТЕЙ С ВРОЖДЕННЫМ УКОРОЧЕНИЕМ СТОП МЕТОДОМ ЧРЕСКОСТНОГО ОСТЕОСИНТЕЗА

Неретин А.С., Аранович А.М., Попков Д.А.

MIDFOOT OSTEOTOMY FOR CORRECTION OF CONGENITAL FOOT SHORTENING WITH THE METHOD OF TRANSOSSEOUS OSTEOSYNTHESIS

Neretin A.S., Aranovich A.M., Popkov D.A.

ФГБУ «РНЦ «ВТО» им. акад. Г.А. Илизарова» Минздрава России, г. Курган

Проанализированны результаты лечения в центре Илизарова 88 пациентов в возрасте от 6 до 18 лет с укорочением стоп врожденной этиологии. У пациентов данной группы для удлинения среднего отдела стопы и исправления сопутствующих деформаций наряду с монтажом аппарата Илизаровабыли выполнены операции на мягких тканях стопы и остеотомия костей среднего отдела стопы.

The results of treatment of 88 patients in the age from 6 to 18 years with congenital shortening of the foot that were operated in the Ilizarov center were analyzed. Lengthening and correction of the midfoot deformity in the patients of this group included operations on soft tissues of the foot and osteotomies of the middle foot along with the corresponding Ilizarov fixator assembly.

В настоящее время проблема удлинения стоп у детей, в том числе в случаях её сопутствующих деформаций остается достаточно актуальной. Необходимость восстановления анатомических параметров врожденно укороченной стопы при сохранении её функциональных возможностей не вызывает сомнений (Жарникова Н.А., Конюхов М.П., 2003). Но, в то же время, наличие большого количества неудовлетворительных исходов лечения для многих исследователей явилось основанием для отказа от этой процедуры (Тенилин Н.А., Богосьян А.Б., 2009; Мухамадеев А.А., Корышков Н.А.,2012).

Цель исследования.Показать эффективность применения метода чрескостного остеосинтеза и остеотомии костей среднего отдела стопы при лечении детей с укорочением и/или деформацией среднего отдела стопы врожденной этиологии.

Материал и методы. В нашей клиникес 2002 по 2012 год пролечено 88 пациентов (107стоп) с врожденным укорочениемстопы в возрасте от 6 до 18 лет. У 19пациентов наблюдали двустороннюю патологию.

Из них, укорочение стопы без деформации наблюдали в 25 случаях. В 82 случаях укорочение стопы сопровождалось её деформацией. Среди последних отмечали приведенную, эквиноварусную, эквиноварусноприведенную и плосковальгусную.

Для устранения анатомического укорочения стопы и исправления её имеющейся деформации всем пациентам были выполнены: остеотомия костей среднего отдела стопы (чрез-

кубовидноклиновидная), остеосинтез аппаратом Илизарова голени и стопы, по показаниям – ахилло, плантотомия стопы, тенотомия сгибателей пальцев с диафиксацией пальцев спицами. В 76 случаях дополнительно выполняли остеотомию пяточной кости для коррекции деформации и/или удлинения заднего отдела стопы.

Результаты лечения и их обсуждение. Для оценки результатов лечения использовали функциональную шкалу AOFAS.

В целом, результаты лечения в ближайшие сроки от 2 месяцев до 1 года оценены как отличные в 43 % случаев, как хорошие в 30,8 % случаев (33 стопы), удовлетворительные в 22,5 % случаев (24 стопы), и неудовлетворительные в3,7 % случаев (4 стопы). При оценке результатов лечения 36 стоп в отдаленные сроки (от 1 года до 5 лет) процент отличных результатовсоставил 50 %, хороших результатов составил 33 % (12 стоп), удовлетворительных – 17 % (6 стоп).

Средняя продолжительность удлинения среднего отдела стопы составила в среднем 28,4±11,2 дня, удлинении с одновременнойкоррекцией деформации – 36,3±12,4 дня. Величина удлинения среднего отдела стопы от 1,0 до 5,0 см. Средняя продолжительность фиксации стоп в аппарате составила 52±6,3 дня.

Общее число осложнений составило 18 %. Среди осложнений отмечали вырезывание спиц из кости, прорезывание спицами мягких тканей, воспаление в местах проведения спиц, преждевременное сращение в зоне остеотомии. Данные осложнения были устранены в процессе лечения и не повлияли на окончательный результат.

Выводы. Таким образом, результаты наших исследований позволяют сделать вывод о том, чтовыполнение остеотомии костей среднего отдела стопы при лечении детейс врожденным укорочением стоп методом чрескостного остеосинтеза является оптимальным способомвосстановления анатомо-функциональных параметров сегмента, что способствует психологической и социальной адаптации ребенка.

ВАРИАНТ ЛЕЧЕНИЯ СЕДЛОВИДНОЙ ДЕФОРМАЦИИ ГОЛОВКИ БЕДРА ПРИ БОЛЕЗНИ ПЕРТЕСА

Николаев А.И., Николаев П.А.

A VARIANT OF MANAGEMENT OF SADDLE-SHAPED FEMORAL HEAD DEFORMITY IN PERTHES' DISEASE

Nikolaev A.I., Nikolaev P.A.

ГБУ «Республиканская детская больница», г. Сыктывкар, Россия

Седловидная деформация головки бедренной кости является неблагоприятной формой формирования головки при течении болезни Пертеса у детей, которое приводит к тяжелым нарушениям анатомического строения тазобедренного сустава и инвалидизации больного.

Цель исследования – изучение эффективности предложенного варианта лечения седловидной деформации при болезни Пертеса у детей.

Материал и методы исследования. Проведен анализ данных клинического, рентгенологического исследования тазобедренных суставов 148 детей с болезнью Пертеса в разные стадии заболевания за 2008-2012 годы.

Применялись следующие методы лечения: консервативное лечение проведено 121 пациентам (81,8 %), хирургическое лечение –27(18,2 %). Проведены следующие варианты хирургического лечения:1 – корригирующая остеотомия бедра (КОБ) – 14 пациентов; 2 – КОБ в сочетании с остеотомией таза по Солтеру – 4 пациентов; 3 – остеотомия таза по Солтеру в сочетании с мягкотканной декомпрессией – 4 пациента; 4 – мягкотканная, костная декомпрессия в сочетании со скелетным вытяжением – 5.

Основные этапы хирургического лечения седловидной деформации головки бедра: 1 – мягкотканная декомпрессия тазобедренного сустава за счет проведения поперечного рассечения f. lata, тенотомии сухожилия m. iliopsoas, передне-нижней артротомии; 2 –декомпрессионные остеоперфорации (№ 1-2) шейки бедра в диаметре до 10 мм; 3 – скелетное вытяжение за нижнюю треть бедра.

В послеоперационном периоде конечность укладывалась на шину Белера с вытяжением по оси и отведении бедра 30 градусов. На 3-5 сутки после хирургического лечения отведение бедра доводили до 45 градусов. Одновременно проводилась разгрузка тазобедренного сустава тракцией грузами по следующей схеме: с 8.00 до 11.00 часов – постепенное увеличение веса вытяжения до 25 % веса тела, с 11.00 до 14.00 – уменьшение веса до 7-10 % веса. Такие интервалы разгрузки проводили ежедневно до 22.00. Средний срок нахождения на скелетном вытяжении составил – 24 дня. На 7-10 сутки после хирургического лечения проводился рентгенологический контроль тазобедренного сустава на вытяжении. С 14 суток шина Белера заменялась вытяжением по оси с валиком под коленный сустав.

Результаты. Лечение по данной методике проведено 5 больным в возрасте от 10 до 13 лет. Мальчики – 3, девочки – 2. В 4 случаях получены удовлетворительные результаты лечения. Рентгенологическая динамика: 1 – восстановление сферичности головки бедра. 2 – восстановление стабильности в тазобедренном суставе. 3 – улучшение структуры костной ткани. 4 – формирование coxa magna в 2 случаях. Клиническая динамика: 1 – отсутствие порочного положения конечности. 2 – увеличение амплитуды движений в суставе. 3 – отсутствие болевого синдрома.

В 1 случае исход лечения неудовлетворительный, улучшения рентгенологической картины седловидной деформации и анатомических взаимоотношений в суставе не получено. В клинической картине отмечено незначительное увеличение амплитуды движений, при наличии нефункционального положения конечности.

Выводы. Предложенный вариант метода хирургического лечения седловидной деформации головки бедренной при болезни Пертеса должен применяться в практическом здравоохранении как один из методов хирургического лечения.

КОМПЕНСАЦИЯ РАЗНОЙ ДЛИНЫ НИЖНИХ КОНЕЧНОСТЕЙ У ДЕТЕЙ И ПОДРОСТКОВ С ПОСЛЕДСТВИЕМ ТРАВМЫ МЕТОДОМ УПРАВЛЯЕМОГО ЧРЕСКОСТНОГО ОСТЕОСИНТЕЗА ПО ИЛИЗАРОВУ

Новиков К.И., Колесникова Э.С., Велиев З.С., Мурадисинов С.О., Гребенюк Е.Б.

POSTTRAUMATIC LEG LENGTH DISCREPANCY COMPENSATION IN CHILDREN AND ADOLESCENTS USING THE METHOD OF CONTROLLED ILIZAROV TRANSOSSEOUS OSTEOSYNTHESIS

Novikov K.I., Kolesnikova E.S., Veliev Z.S., Muradisinov S.O., Grebeniuk E.B.

ФГБУ «РНЦ «ВТО» им. акад. Г.А. Илизарова» Минздрава России, г. Курган

Введение. Детский травматизм имеет свои особенности, которые необходимо учитывать при лечении детей с последствием травмы (Кожевников О.В., Малахов О.А., 2008). Добившись полного сращения перелома, не стоит забывать об этой группе пациентов. Чаще наблюдается укорочение травмированной голени, но иногда отмечается ее усиленный рост, в сравнении с интактной конечностью. Разная длина нижних конечностей отражалась на скелете растущего ребенка. В таких случаях встает вопрос о том, как компенсировать разницу, либо укорачивать ускоренно растущую после травмы голень, либо удлинять здоровую. При этом мнение пациентов и их родителей в данном вопросе чаще сводится к тому, чтобы удлинить здоровую ногу и не замедлять рост противоположной конечности.

Цель – оценка влияния травмы на последующий продольный рост берцовых костей голени и развитие детского организма в плане профилактики компенсаторной сколиотической деформации позвоночника.

Материалы и методы. Обследовано 7 пациентов в возрасте от 6 до 15 лет (средний возраст 12,1±3,39) с последствием травмы голени. У всех детей до лечения отмечался компенсаторный сколиоз. Никто из них не пользовался ортопедической обувью для компенсации имеющейся разницы. В 5 случаях оперативное вмешательство проводилось на здоровой нижней конечности в связи с ее укорочением, в 2 случаях проводили удлинение укороченной травмированной конечности. Всем был выполнен монолокальный дистракционный остеосинтез голеней аппаратом Илизарова, остеотомия костей голени. Дистракцию начинали на 4-7 сутки после операции.

Результаты. При удлинении голени в проксимальной трети у пациентов с последствием травмы на величину не превышающую 8,3±3,3 % от исходной длины голени серьезных осложнений не наблюдали, независимо от того, какую конечность удлиняли (ранее травмированную или интактную). Средний период дистракции составил 28,7±5,38 дней, среднесуточный ее темп равнялся 1,0±0,26 мм/сутки. Средний индекс фиксации составил 29,7±22,43 дн/см, а средний индекс остеосинтеза – 42,7±23,68 дн/см. Средняя величина удлинения была 2,7±0,76 см, что соответствовало 8,3±3,3 % от исходной длины голени.

Общий период остеосинтеза составил не более трех месяцев.

У всех пациентов после лечения по рентгенологической картине отмечалось улучшения со стороны позвоночника, уменьшалась степень сколиотической деформации.

Выводы. Таким образом: учитывая то, что детский организм после травмы продолжает расти и «реакция» проксимальной зоны роста большеберцовой кости непредсказуема. Мы в клинике встретились с двумя вариантами развития ситуации, есть еще третий вариант, когда нижние конечности растут равномерно. В первом варианте – отставание в продольном росте травмированной голени было обусловлено травмой, либо оперативным вмешательством, во втором случае наоборот – наблюдали ее ускоренный рост. В случае, когда был вблизи проксимальной зоны роста, это вызывало компенсаторную васкуляризацию, направленную на сращение перелома, что провоцировало ускоренный рост всей голени. Такой группе детей необходима преемственность между травматологом, лечившим перелом голени, и ортопедом, осуществляющим постоянный динамический антропометрическим контроль для выявления разницы в длине сегментов нижних конечностей. Рекомендации в компенсации разной длины конечностей необходимы для профилактики патологических изменений скелета в целом. Мы осуществляли оперативное компенсирование при разнице в длине голеней более 2,5см.

ОРГАНОСОХРАНЯЮЩИЕ ОПЕРАЦИИ ПО ИЛИЗАРОВУ ПРИ ТЯЖЕЛЫХ ВРОЖДЕННЫХ АНОМАЛИЯХ РАЗВИТИЯ НИЖНИХ КОНЕЧНОСТЕЙ У ДЕТЕЙ

Новиков К. И., Мурадисинов С.О., Чернаков А.Ю.

LIMB SALVAGE SURGERIES WITH THE ILIZAROV METHOD IN SEVERE CONGENITAL LOWER LIMB ANOMALIES IN CHILDREN

Novikov K. I., Muradisinov S.O., Chernakov A.Iu.

ФГБУ «РНЦ «ВТО» им. акад. Г.А. Илизарова» Минздрава России, г. Курган

Введение. Ортопедическое оперативное лечение у детей с тяжелыми врожденными аномалиями развития нижних конечностей в XXI веке сохраняет свое ключевое значение в процессе их длительной медико-социальной реабилитации. Подходы к тактике лечения отличаются принципиально: от различных видов остеосинтеза и реконструкций до ампутаций для удобства протезирования.

Цель работы – проанализировать различные методики управляемого чрескостного остеосинтеза по Илизарову эффективно применяемые у детей с тяжелыми врожденными аномалиями развития нижних конечностей с целью вертикализации, вправления вывихов, устранения многокомпонентных деформаций и компенсации укорочения.

Материалы и методы. Обработаны данные на разных этапах лечения у 7 детей, которым до поступления в нашу клинику была предложена ампутация одного или двух сегментов нижних конечностей. Возраст при первичном поступлении составил от 11 месяцев до 8 лет. Четверо пациентов не могли пользоваться одной или обеими нижними конечностями и передвигались на коленях или их носили родители. У трех детей были ортопедические аппараты. Всем детям был выполнен остеосинтез по Илизарову. У пятерых лечение было направлено на компенсацию укорочения и устранение многокомпонентных деформаций: в этой группе выполняли открытый остеосинтез. У двух детей для устранения вывихов дистальных сегментов и контрактур суставов использовали закрытый остеосинтез.

Результаты. Мы не рассматривали длительность остеосинтеза как показатель эффективности применяемых методик. Практически все пациенты (6 из 7) после выполнения ортопедической задачи выписывались из стационара в аппаратах на амбулаторное лечение. К этому моменту все они могли ходить с упором на оперированную конечность. В группе открытого остеосинтеза величина одноэтапного удлинения составила от 1,8см до 7,9см (до 40 % от исходной величины), а максимальная суммарная величина удлинения составила 18см. Во всех случаях, к концу каждого этапа лечения, мы достигали опорности конечности и маленькие пациенты впервые в своей жизни начинали пользоваться больной конечностью.

Дискуссия. Многоэтапное лечение по Илизарову у детей с тяжелыми врожденными аномалиями развития нижних конечностей по прежнему остается последним шансом «спасения» от ампутации. Маленькие пациенты между этапами лечения имеют возможность пользования больной конечностью правильно сформированными взаимоотношениями между сегментами. Необходимость повторного лечения была обусловлена неизбежным проявлением аномального развития больной конечности.

ОПЫТ ЛЕЧЕНИЯ ПЕРЕЛОМОВ ПЛЕЧЕВОЙ КОСТИ У ДЕТЕЙ С ПРИМЕНЕНИЕМ ТИТАНОВЫХ ЭЛАСТИЧНЫХ СТЕРЖНЕЙ

Новиков И.Ю., Попков Д.А.

OUR EXPERIENCE OF HUMORAL FRACTURE REPAIR IN CHILDREN USING TITANIC ELASTIC NAILING

Novikov I.Y., Popkov D.A.

ГБУ «Курганская областная детская больница имени Красного Креста», г. Курган
ФГБУ «РНЦ «ВТО» им. акад. Г.А. Илизарова» Минздрава России, г. Курган

В докладе представлен анализ ближайших результатов лечения 17 детей с переломами плечевой кости, которым был выполнен интрамедуллярный эластичный стабильный остеосинтез.

Short-term outcomes of humoral fracture repair using elastic stable intramedullary osteosynthesis in 17 children

Цель исследования – анализ собственного опыта использования интрамедуллярного стабильного эластичного остеосинтеза в условиях ГБУ «Курганская ОДБ им. Красного Креста» при оперативном лечении переломов плечевой кости у детей.

Материалы и методы. Данное ретроспективное исследование базируется на анализе результатов лечения непрерывной группы 17 пациентов (4 девочки, 13 мальчиков) с переломами плечевой кости, которым был выполнен интрамедуллярный эластичный стабильный остеосинтез титановыми предизогнутыми стержнями. Средний возраст пациентов на момент получения травмы был 11,2±0,84 лет.

Во всех случаях переломы были закрытыми. По локализации повреждения подразделялись на проксимальный эпифизеолиз или остеоэпифизеолиз (3 случая), перелом на уровне проксимального метафиза (1 случай), перелом проксимальной трети диафиза (4 случая), средней трети (6 случаев) и дистальной трети (3 случая).

Показаниями для оперативного лечения в данной группе явились следующие: нестабильный характер перелома, особенно при локализации переломов в средней и нижней трети плечевой кости, перелом в верхней трети плеча и проксимального отдела плечевой кости, требующие репозиции отломков, особенно у детей 11 и старше лет, сопутствующие неврологические нарушения, политравматизм. Требования со стороны родителей исключить внешнюю иммобилизацию также учитывалось при выборе метода лечения.

Применяемые методики соответствовали операционной технике, описанной авторами.

Оцениваемыми показателями явились техника и длительность оперативного вмешательства, параметры имплантов, длительность госпитализации, рентгенологические показатели смещения отломков в ближайшем послеоперационном и более позднем периоде, время восстановление движений и активности ребенка в послеоперационном периоде, встретившиеся осложнения.

Результаты. Время от получения травмы до выполнения оперативного вмешательства составило, в среднем, 23,7±4,9 часа за исключением двух случаев, когда интрамедуллярное армирование было выполнено через 7 и 9 дней после травмы при возникновении вторичного смещения при проведении консервативного лечения.

Длительность оперативного вмешательства составляла в среднем 51,7±7,9 минут. Ни у одного пациента не потребовалось выполнения открытой репозиции фрагментов. Общая длительность госпитализации составила 14,8±2,42 дней. Исчезновение болевого синдрома и начало движения конечностью были отмечены к концу первой недели у всех пациентов, за исключением случая политравматизма. Дети смогли начать посещать школу в течение первых 2-3 недель, кроме ребенка с переломами нескольких сегментов.

Частота амбулаторных наблюдений составила, в среднем, один консультативный осмотр в 6-8 недель. Восстановление движений в смежных суставах отмечено у всех пациентов. Стержни удалены у 12 детей. В среднем, срок удаления стержней составил 4,1±0,96 месяца.

Среди осложнений мы наблюдали единственный случай перфорации кожи длинным концом стержня при антеградном их проведении ближе к концу периода остеосинтеза, что не потребовало дополнительного вмешательства. Осложнений при удалении стержней мы не наблюдали.

Выводы. Основываясь на опыте лечения 17 пациентов в возрасте от 5 до 17 лет с переломами плечевой кости, мы пришли к выводу, что метод интрамедуллярного эластичного стабильного остеосинтеза эффективен, не вызывает технических трудностей, не требует внешней иммобилизации, уменьшает сроки стационарного лечения и сопровождается низким процентом осложнений, при этом функциональное восстановление поврежденной конечности наступает в минимально короткие сроки после оперативного вмешательства.

ОСТЕОСИНТЕЗ ЗАКРЫТЫХ ДИАФИЗАРНЫХ ПЕРЕЛОМОВ БЕДРЕННОЙ КОСТИ У ДЕТЕЙ

Обухов С.Ю., Синица Н.С., Довгаль Д.А.

OSTEOSYNTHESIS OF THE CLOSED SHAFT FRACTURES OF THE FEMORAL BONE IN CHILDREN

Obukhov S.Y., Sinitsa N.S., Dovgal' D.A.

Федеральное государственное бюджетное лечебно-профилактическое учреждение «Научно-клинический центр охраны здоровья шахтеров», г. Ленинск-Кузнецкий, Россия

Представлен анализ результатов лечения 178 детей с закрытыми диафизарными переломами бедренной кости. Основными методами хирургического лечения являлись накостный и гибкий интрамедуллярный остеосинтез. Оперативное лечение проведено у 88 больных. Отдаленные результаты изучены у 85 больных в сроки от 2 до 14 лет. Результаты исследования подчеркивают, что проведение гибкого интрамедуллярного остеосинтеза может быть отнесено к эффективному и безопасному виду оперативного лечения.

The analysis of the treatment's results of 178 children with closed femoral shaft fractures in children is presented. The main methods of the surgical treatment were plating and flexible intramedullary fixation. 88 patients were operated. Long-term results of the treatment of 85 patients were studied (range from 2 to 14 years). The study results accentuate that flexible intramedullary osteosynthesis may be classified as the efficient and safe type of surgical treatment.

Переломы диафиза бедра относятся к частым повреждениям опорно-двигательной системы у детей. Это определяет поиск эффективных методов оперативного лечения переломов.

Цель – улучшение результатов хирургического лечения закрытых диафизарных переломов бедренной кости у детей.

Материалы и методы. Обобщен опыт лечения закрытых переломов бедра 178 детей в возрасте от 1 до 14 лет, находившихся на лечении в ФГБ ЛПУ «НКЦОЗШ» г.Ленинска-Кузнецкого за период1994 по 2012 г.г. Данная группа больных была представлена 119 (66,8 %) мальчиков и 59 (33,2 %) девочек. В структуре травматизма преобладал дорожно-транспортный – 68 (40 %). Сочетанные повреждения составили 48(27 %) , с переломами других костей у 38 (21 %) детей, повреждения внутренних органов у 11(6 %) детей, перелом 2-х бедер отмечался у 4 (2 %) детей.

Результаты и обсуждение. 88 (52 %) детям потребовалось оперативное лечение. Накостный остеосинтез выполнен у 42 (47 %) детей. Гибкий интрамедуллярный остеосинтез по методике ESIN (elastic-stable intramedullary nailing) применен в 46 случаях. 16 детей оперированы с политравмой, у которых имела место тяжелая черепно-мозговая травма, что в первую очередь диктовало необходимость ранней активизации больного. Гибкий интрамедуллярный остеосинтез обеспечивал достижение хороших анатомо-функциональных результатов лечения у подавляющего большинства детей с диафизарными переломами бедренной кости и позволил в 3 раза сократить сроки стационарного и восстановительного лечения по сравнению с консервативным лечением таких же больных. Установлено сокращение показателя койко-дня на 25-30 %, соответственно при изолированных и сочетанных повреждениях. Отдаленные результаты оценены в сроки от 2 до 14 лет. Во всех случаях отмечено достижение сращения переломов с хорошими и отличными результатами лечения. Гнойно-воспалительных осложнений не было.

Заключение. Применение оперативных методов лечения при диафизарных переломах бедренной кости у детей способствует быстрому восстановлению функциональных возможностей поврежденного сегмента.

Гибкий интрамедуллярный остеосинтез диафизарных переломов бедренной кости, обеспечивая малоинвазивную стабилизацию, может являться методом выбора в лечении детей.

Особую значимость гибкий интрамедуллярный остеосинтез приобретает при лечении детей с политравмой, так как своей малой травматичностью обеспечивает условия всестороннего диагностического и лечебного обеспечения наиболее тяжелого контингента пострадавших.

АЛГОРИТМ ЛЕЧЕНИЯ БОЛЬНЫХ С ИШЕМИЧЕСКОЙ КОНТРАКТУРОЙ ФОЛЬКМАННА

Орешков А.Б., Шведовченко И.В., Агранович О.Е., Лахина О.Л., Шапкова Е.Ю., Абдулрахим М., Рождественский В.Ю.

ALGORITHM OF TREATMENT IN PATIENTS WITH VOLKSMANN'S ISCHEMIC CONTRACTURE

Oreshkov A.B., Shvedovchenko I.V., Agranovich O.E., Lakhina O.L., Shapkova E.Y., Abdulrakhim M., Rozhdestvenskii V.Y.

ФГБУ «НИДОИ им. Г.И. Турнера» Минздрава России, г. Санкт-Петербург
ФГБУ «Санкт-Петербургский НЦЭПР им. Г.А. Альбрехта» Минтруда России, г. Санкт-Петербург
ФГБУ «Санкт-Петербургский НИИ фтизиопульмонологии» Минздрава России
Лаборатория клинического ортезирования «Ортотерапия», г. Санкт-Петербург

Представлена комплексная реабилитация пациентов с ишемической контрактурой Фолькманна, заключающаяся в своевременной диагностике и раннем хирургическом лечении в острый период заболевания, комплексном консервативном лечении в восстановительном периоде, включающем ЛФК, массаж, ФТЛ, электростимуляцию спинного мозга и периферических нервов, механотерапию и динамическое ортезирование, а также хирургическое лечение, направленное на устранение контрактур кисти и пальцев в резидуальном периоде заболевания (сухожильно-мышечные пластики на предплечье и кисти, аутотрансплантации реиннервируемой мышцы). Представлены результаты комплексного лечения 8 пациентов.

Complex approach to rehabilitation in patients with Volkmann contracture is presented in the paper. It consists of proper diagnostic and early surgery during acute period of the disorder as well as complex conservative treatment including therapeutic exercises, massage, physiotherapy, electrical stimulation of the spinal cord and peripheral nerves, mechanical therapy, using of dynamic orthosis and surgery (tendon-muscle plastics in the hand and forearm and autotransplantations of reinnervate muscles) during residual period of the disorder for hand contractures to be repaired. Results of the complex treatment of 8 patients are represented.

Несмотря на редкую встречаемость, чаще ишемическая контрактура Фолькманна развивается как осложнение «compartment syndrome» или ишемического инфаркта мышц (МКБ10) после переломов плечевой кости. Распространенным мнением об этиологии заболевания принято считать сдавление предплечья «циркулярной гипсовой повязкой» с прогрессирующим отеком, однако к данному патологическому состоянию приводят и ряд других факторов. Пусковым механизмом патогенеза контрактуры Фолькманна на предплечье является сдавление непосредственно плечевой артерии в локтевом сгибе, что приводит к возникновению инфаркта мышц. Плечевая артерия сдавливается проксимальным фрагментом плечевой кости при смещении дистального фрагмента кзади, плотность тканей возрастает из-за растущих гематомы и отека. Ситуация отягощается фиксацией предплечья в максимальном сгибании, что является обычной практикой при смещении мыщелков плеча кзади. При этом наиболее тяжелые изменения возникают в глубоких сгибателях пальцев кисти вследствие интрафасциального отека. Ишемия предплечья и кисти усугубляется синдромом обкрадывания из-за сброса крови из артерий в вены в проксимальном отделе предплечья. Тугая мягкотканная или гипсовая повязки лишь усиливают пагубное действие ишемии. Отсутствие функции глубоких сгибателей при остаточной функции поверхностных сгибателей и объясняет «положительный двигательный феномен», при котором сгибательная контрактура пальцев легко устраняется в положении максимального сгибания кисти, что наблюдается во второй и третьей стадиях заболевания.

Нервные стволы предплечья, переживая ишемическую невропатию, не имеют определенного участка внешней компрессии, поэтому попытка выполнить нейрохирургические вмешательства на периферических нервах в сроки до полутора-двух лет после травмы не дает успеха.

Обследование больных с ишемической контрактурой Фолькманна должно включать в себя клиническое, неврологическое и инструментальное методы исследования (стимуляционной ЭНМГ, ЭМГ, МРТ мышц верхней конечности, УЗИ периферических нервных стволов и мышц, допплерография).

Тактика лечения определяется стадией заболевания.

Первая острая стадия заболевания требует срочной декомпрессии мышц и сосудисто-нервных пучков. Хирургическое лечение заключается в фасциотомии и показано в первые часы, сутки от начала заболевания в период нарастания отека.

Во второй восстановительной стадии течения заболевания у одного пациента применили электростимуляцию шейного утолщения спинного мозга (ЭССМ) по методике Шапковой Е.Ю., Мушкина А.Ю. (А.С. 2475283, 2011): частотой 1Гц пороговой амплитудой воздействовали сначала на шейное утолщение в целом, а затем – на сегменты С5-7 и двигательные нервы руки на стороне поражения. После 5 процедур ЭССМ пациент демонстрировал активное разгибание пальцев пораженной руки и противопоставление большого пальца, отсутствовавшие до стимуляции. Контрольное ЭНМГ-тестирование показало исчезновение блоков проведения по всем тестированным нервам и существенный прирост силы вызванных сокращений в мышцах руки.

ЭССМ сочетали с распространенными методиками консервативного лечения (ЛФК, массаж, электронейростимуляция нервных стволов по Семеновой, механотерапия – занятия на «Артромоте – F»). Ортезирование применяли двухкомпонентное: шины из поликапролактона с еженедельной этапной коррекцией и снабжение ребенка динамическим ортезом с силовыми элементами по ГОСТ 13404-2010 «Национального стандарта протезирование и ортезирование» от 2012.04.01. Комплексное консервативное лечение позволяет улучшить проведение по нервам, уменьшить степень контрактур пальцев и кисти и улучшить функцию кисти.

В третьей резидуальной стадии показано выполнение хирургических вмешательств с последующем консервативным лечением. В менее тяжелых случаях выполняли классические ортопедические реконструкции (сухожильно-мышечные пластики на предплечье и кисти), а в более тяжелых (7) реконструктивные микрохирургические аутотрансплантации мышц (двухэтапная методика восстановления функции сгибателей пальцев кисти микрохирургической аутотрансплантацией широчайшей мышцы спины в позицию сгибателей пальцев кисти с реиннервацией грудоспинного нерва А.С. 1717125 Шведовченко И.В. с соавт., 1992).

Таким образом, ишемическая контрактура Фолькманна требует соблюдения определенной этапности в своевременном адекватном лечении, которая позволяет не допустить тотальной гибели мышц, подготовить сегмент конечности к предстоящей ортопедической реконструкции и получить, в итоге, хороший функциональный результат.

СОМАТОТИПОЛОГИЧЕСКИЕ ОСОБЕННОСТИ СТОПЫ ДЕТЕЙ ПЕРВОГО ДЕТСТВА

Перепелкин А.И., Краюшкин А.И., Атрощенко Е.С.

SOMATOTYPOLOGICAL FEATURES OF THE CHILDREN FEET OF THE FIRST CHILDHOOD PERIOD

Perepelkin A.I., Krayushkin A.I., Atroshchenko E.S.

ГБОУ ВПО «Волгоградский государственный медицинский университет» Минздрава России

Проводилось исследование анатомо-функциональных параметров стопы детей различных типов телосложения в возрасте от 4 до 7 лет с использованием компьютерной плантографии. Половых статистически достоверных различий в анатомо-физиологических показателях стопы в зависимости от пола и стороны ее расположения не выявлено. В этот возрастной период увеличивается свод стопы, уменьшается угол отклонения 1 пальца стопы, наблюдается варизация пяточной кости. У детей с гиперстеническим телосложением в отличие от других типов телосложения чаще встречаются стопы с патологическими изменениями.

The study of the anatomical parameters of the child foot of the various somatotypes at the age from 4 to 7 years using of a computer plantografy was conducted. The reliable differences in the anatomical and physiological indicators of the foot depending on sex or side were not revealed. The longitudinal foot arch is increased, but the angle of the first toe and calcaneal angle are decreased in this age. Children of the hypersthenic somatotype had pathological changes more often than children of the other somatotypes.

Цель работы – определение анатомо-функциональных параметров стопы детей различных типов телосложения в возрасте с 4 до 7 лет.

Материал и методы. Проводилось исследование стопы с использованием оригинального метода компьютерной плантографии у 152 мальчиков и девочек в возрасте от 4 до 7 лет. Был разработан и изготовлен программно-аппаратный комплекс для оценки продольного и поперечного сводов стопы, устраняющий недостатки других существующих методов исследования. Комплекс состоит из специально укрепленного сканера, способного выдерживать

массу тела человека, и программы для получения снимков стопы, анализа и выдачи диагностического заключения. Комплекс прошел технические и медицинские испытания, имеет разрешение Росздравнадзора для применения. Изучались следующие параметры стопы: длина суммарная и ее отделов, ширина, площадь опоры, углы I и V пальцев, пяточный угол и высота. Определялись показатели продольного свода стопы (коэффициент К, индексы Вейсфлога и Штритер-Годунова). Соматотипы оценивались с применением популяционно-центристского подхода.

Результаты и их обсуждение. У детей первого детства различия в антропометрических показателях между левой и правой стопой были недостоверны, поэтому показатели правой и левой стоп были объединены в одну группу. Это позволило нам увеличить выборку и упростить обработку результатов. Кроме того, статистически значимых половых различий в плантографических показателях нами не выявлено, поэтому данные мальчиков и девочек также сведены в одну группу.

Длина стопы как общая, так и по отделам была наибольшей у гиперстеников, а наименьшая – у астеников. При сопоставлении индексов и ширины стопы у детей 6-7 лет различного типа телосложения было выявлено следующее. Наибольшая ширина отмечалась у гиперстеников ($p<0,001$), а наименьшая – у астеников ($p<0,001$). Индекс Вейсфлога выявлен наибольший у астеников, а наименьший – у гиперстеников ($p<0,01$). Наибольший индекс Штритер и Штритер - Годунова был у нормостеников. Наименьший индекс Штритер отмечен у астеников. Индекс Штритер-Годунова имел одинаковое значение, как у гиперстеников, так и у астеников.

Выводы. В периоде первого детства нет статистически достоверных различий в анатомо-физиологических показателях стопы в зависимости от пола и стороны ее расположения. Однако в этот период продолжается достоверное увеличение линейных параметров стопы, при этом более значительно прирост происходит за счет увеличения ширины стопы. Увеличивается площадь опорной поверхности, больше за счет заднего и переднего отделов. В этот возрастной период увеличивается свод стопы, уменьшается угол отклонения 1 пальца стопы, наблюдается варизация пяточной кости. У детей с гиперстеническим телосложением в отличие от других типов телосложения уже в период первого детства чаще встречаются стопы с патологическими изменениями.

ОРТОПЕДИЧЕСКОЕ ОБЕСПЕЧЕНИЕ ДЕТЕЙ С ДЦП

Переходко П.Г., Смирнова С.М., Родина В.В., Корюков А.А.

PROVISION OF ORTHOPAEDIC SUPPLIES FOR CHILDREN WITH CEREBRAL PALSY

Perekhodko P.G., Smirnova S.M., Rodina V.V., Koryukov A.A.

ФГБОУ ДПО СПбИУВЭК Минтруда России,
ФГУП "Санкт-Петербургское протезно-ортопедическое предприятие", г. С.Петербург, Россия

Представлена ортопедическая продукция для детей с ДЦП.

Orthopedic products are presented which are supplied for children with cerebral palcy.

Цель – изучение особенностей ортопедического обеспечения детей с ДЦП на примере ФГУП " Санкт-Петербургское протезно-ортопедическое предприятие".

Детский церебральный паралич – нейро-ортопедическое заболевание, при котором происходит поражение ЦНС, имеет место деформация позвоночника, конечностей, нарушается функция внутренних органов. Установлено, что одним из ведущих патофизиологических механизмов развития детского церебрального паралича являются нарушения статики и локомоции. В связи с этим создаются условия для развития дисплазии, подвывихов и вывихов бедра, возникают порочные установки и контрактуры в суставах конечностей, асимметрия позы, де-

формации коленных и голеностопных суставов. Развивается также патология со стороны верхних конечностей (приведение плеч, флексорно-пронаторная установка локтевых суставов, сгибание кисти, пальцев). На фоне ДЦП могут формироваться деформации позвоночника (кифоз, сколиоз, грудо-поясничный гиперлордоз).

Одной из главных задач реабилитации детей с ДЦП является вертикализация посредством медикаментозного и оперативного лечения, использования протезно-ортопедических изделий. Вертикальное положение исключает осложнения, связанные с длительным пребыванием ребенка в горизонтальном положении, снижает риск нарушений со стороны внутренних органов и опорно-двигательного аппарата в целом. Ортезирование детей с ДЦП либо завершает консервативное или хирургическое лечение, либо используется вместо него и служит профилактикой рецидивов контрактур крупных суставов конечностей (тутора и аппараты), фиксирует позвоночник (головодержатели и корсеты) и является длительным методом ортопедической коррекции в процессе роста ребенка, а нередко и во взрослом состоянии.

Материалы и методы. Для оценки ортезирования нами проведен анализ амбулаторных карт 2403 детей, больных ДЦП, получивших ортопедические изделия в ФГУП «Санкт-Петербургское протезно-ортопедическое предприятие», за период с 2010 по 2012 г.г. Из них мальчиков было 1308 (54 %), девочек – 1095 (45 %). Среди мальчиков преобладали больные школьного возраста (от 8 до 18 лет) – 887 или 68 % детей, в дошкольном возрасте (от 0 до 7 лет) – 421 (32 %). Среди девочек наибольшее количество детей также было школьного возраста (от 8 до 18 лет)-604 (55 %), а в дошкольном возрасте (от 0 до 7 лет) 491 чел. и 45 % соответственно. В динамике за три года отмечена тенденция к увеличению общего числа детей, больных ДЦП. Так, в 2010 г. их было 350 чел, в 2011 г. – 478 чел, а в 2012 г. стало 575. За исследуемый период всем детям было выдано 4173 вида ортопедических изделий, из них ортопедических аппаратов (одно и двухсторонних) – 1098 (26 %), туторов (одно и двухсторонних на верхние и нижние конечности – 2503 (60 %), шин Мирзоевой для коррекции и профилактики вывиха бедра – 572 (14 %).

Результаты и обсуждение. В проведенном исследовании было выявлено, что проблема вертикализации детей, больных ДЦП актуальна и в настоящее время. Об этом свидетельствует динамика роста детей с ДЦП за три года и увеличение количества ортопедических изделий полученных ими. Статистический анализ контингента детей показал преобладание мальчиков, больных ДЦП в 1,2 раза в сравнении с девочками, преимущественно школьного возраста. По количеству востребованных ортопедических изделий на первом месте назначенные тутора, далее ортопедические аппараты и, наконец, шины Мирзоевой. Обращает на себя внимание факт позднего обращения детей с ДЦП за протезно-ортопедической помощью. Лишь благодаря комплексному подходу к реабилитации этой группы детей, удается предотвратить появление и прогрессирование деформаций со стороны опорно-двигательного аппарата, а также улучшить функцию внутренних органов. Можно отметить также, что дети, больные ДЦП, нуждаются не только в наблюдении врача педиатра, невролога и ортопеда, но и в психолого-педагогической коррекции.

Выводы.

1. В реабилитации детей с ДЦП использование протезно- ортопедических изделий в виде корсетов, туторов, аппаратов, ортопедической обуви является оптимальным условием для вертикализации.

2. Количественное увеличение больных с ДЦП предполагает и повышение выпуска протезно-ортопедических изделий, о чем свидетельствуют факты проведенного исследования.

АНТИБИОТИКОПРОФИЛАКТИКА ХИРУРГИЧЕСКИХ ИНФЕКЦИЙ В ДЕТСКОЙ КОСТНОЙ ФТИЗИОХИРУРГИИ

Першин А.А., Мушкин А.Ю.

ANTIBIOTICS FOR PROPHYLAXIS OF SURGICAL INFECTIONS IN PEDIATRIC BONE TUBERCULOSIS

Pershin A.A., Mushkin A.Y.

ФГБУ «СПб НИИФ» Минздрава России, Санкт-Петербург, Россия.

Рассматриваются клинические аспекты проведения рациональной антибиотикопрофилактики при хирургических вмешательствах у детей с костно-суставным туберкулезом. Короткие курсы (24 ч) антибиотиков позволяют обеспечить адекватную профилактику инфекций в зоне оперативного вмешательства.

The clinical aspects of surgical site infection (SSI) prophylaxis in children with bone and joint tuberculosis are considered in the paper. Short-term (24 h) antibiotic administration allows adequate SSI control in that group of patients.

Инфекции в зоне оперативного вмешательства являются самыми частыми (около 40 %) нозокомиальными инфекциями у хирургических пациентов (и третьими по частоте – около 17 % – из всех нозокомиальных инфекций).

Разработанные для травматологии и ортопедии режимы антибиотикопрофилактики и антибиотикотерапии хирургических инфекций у взрослых [Зубков М.Н.,1999; Яковлев В.П., Яковлев С.В., 2003; Сухоруков В.П. с соавт., 2007] в детской практике фактически не используются [Дорфман И.П., 2007]. При этом сообщалось [Гайнуллина Ю.И., 2011], что частота нерационального использования антибактериальных препаратов при лечении детей с хирургической патологией выше, чем при лечении взрослых пациентов.

Цель исследования – оценить целесообразность применения коротких курсов антибиотикопрофилактики (введение антибиотика за 30 мин до разреза кожи и в течение 1 суток после операции) при радикально-реконструктивных операциях в детской костной фтизиохирургии.

Материал исследования. Дизайн исследования – когортное, ретроспективно-проспективное.

Ретроспективная сплошная выборка больных костно-суставным туберкулезом с поражением плоских и длинных трубчатых костей, оперированных в 2010 г., получавших в послеоперационном периоде 7-10-дневные курсы профилактической антибиотикотерапии (в/м двухкратное введение цефазолина в дозе 50 мг/кг/сут. с первого дня после операции) – 52 ребенка.

Проспективная сплошная выборка больных костно-суставным туберкулезом с поражением плоских и длинных трубчатых костей за 2011 г., которым назначался короткий курс интраоперационной антибиотикопрофилактики (в/м введение цефазолина в дозе 50 мг/кг/сут за 30 мин до операции и через 12 часов) – 44 ребенка.

Возраст детей в возрасте от 10 мес. до 15 лет.

Критерии исключения: свищевые формы патологии, первичный иммунодефицит.

В ходе операций всем пациентам было выполнено полное удаление патологического субстрата, как обязательный компонент радикально-восстановительного / реконструктивного вмешательства. Послеоперационная этиотропная терапия проводилась с соблюдением стандартных режимов и сроков интенсивной фазы и фазы продолжения химиотерапии туберкулеза.

Анализу подвергнуты осложнения специфического процесса и послеоперационные неспецифические инфекционные осложнения.

Результаты. Частота обострений специфической инфекции у детей с туберкулезными оститами из ретроспективной когорты составила 3,9 % (2 детей). В проспективной когорте

частота обострений специфической инфекции составила 4,5 % (2 детей).

Частота неспецифических инфекционных послеоперационных осложнений по когортам составляла: в 2010 году 3,7 %, в 2011 – 2,8 %.

Выводы. Использование антибактериальных препаратов короткими курсами при оперативном лечении очаговых специфических поражений костей у детей не сопровождаются увеличением частоты обострений специфического процесса и хирургической инфекции. Проведение коротких курсов антибиотикопрофилактики может обеспечить экономический эффект и благоприятное воздействие на популяцию вследствие снижения риска селекции устойчивых к антибиотикам бактерий и уменьшения вероятности аллергизации детей.

ХИРУРГИЧЕСКОЕ ЛЕЧЕНИЕ ПОРОКОВ РАЗВИТИЯ И ЗАБОЛЕВАНИЙ СТОП У ДЕТЕЙ

Петров М.А.[1,2], Выборнов Д.Ю.[1]

SURGICAL TREATMENT OF FOOT MALFORMATIONS AND DISEASES IN CHILDREN

Petrov M.A., Vybornov D.Y

[1]Кафедра детской хирургии педиатрического факультета
Российского национального научно-исследовательского института им Пирогова, г. Москва
[2]Морозовская Детская городская клиническая больница, г. Москва

Деформации стоп крайне многообразная патология, скрывающая за собой множество пороков развития и заболеваний. Это одна из актуальных проблем современной травматологии и ортопедии, причем не только в детском возрасте, но и во взрослой сети.

Цель работы – продемонстрировать современный подход к лечению деформаций стоп у детей.

В последние годы в нашей клинике значительно изменился подход к лечению косолапости. В настоящее время значительно сократилось количество оперативных вмешательств на сухожильно-связочном и костном аппарате стопы, все большую популярность завоевывает метод лечения по Понсети, как быстрая и малоинвазивная методика, позволяющая в короткие сроки получить хорошие результаты.

Нами накоплен опыт лечения детей с косолапостью по методике Понсети, в том числе пациентов старшей возрастной группы, с рецидивной косолапостью, с сопутствующими пороками развития опорно-двигательного аппарата (дети до 1 года – 32 ребенка, 1-3 года – 15 детей, старше 3 лет – 4 ребенка; детей с рецидивной косолапостью было 14, с сочетанной патологией опорно-двигательного аппарата (врожденный вывих бедра, сочетанные пороки стоп и голеней) – 5). Это позволяет нам оценить как результаты лечения, так и показания и противопоказания, осложнения и сформировать четкие алгоритмы к выбору метода и тактике лечения.

Вальгусные деформации стоп – вторая наиболее частая патология стопы в детском возрасте.

Существует множество вариантов лечения данной патологии. При этом в последние годы тактика лечения данной патологии также значительно меняется. И вместо сложных оперативных методик возможно использование минимально инвазивных методов. Мы имеем опыт лечения тяжелой врожденной пяточно-вальгусной деформации стоп (вертикальный таран) в раннем возрасте (до 1 года) с использованием малоинвазивной методики Доббса. По данной схеме с положительным результатом пролечено в настоящее время 3 детей.

Второй категорией детей с плоско-вальгусными стопами является возрастая группа от 3 до 12 лет. Разброс в тактике лечения этой группы в настоящее время также значителен. Согласно отечественным источникам плоско-вальгусная установка стоп в любом возрасте расценивается как патология и требует либо постоянного консервативного лечения, либо оперативного. В то же время согласно зарубежным источникам плоско-вальгусная стопа в возрасте

от 1 до 6-8 лет является вариантом нормы, не требует консервативного лечения, ортезирования или операции в более чем 90 % случаев. Однако четких критериев выбора тактики не встречается ни в одной публикации. В последнее время в нашей клинике появился опыт использования малоинвазивного метода артроэрезиса при плоскостопии и плоско-вальгусной деформации стоп с хорошим результатом (5 детей, 10 стоп), что позволяет оценить его предварительную перспективность и эффективность.

Таким образом, проблема деформации стоп у детей в настоящее время является актуальной, при этом в последние годы большое значение приобретает выбор малоинвазивных методов лечения, обеспечивающих не только хорошие результаты, но и позволяющих избегать большой операционной травмы с риском развития в последующем вторичных рубцовых деформаций.

ПОДХОД К ЛЕЧЕНИЮ ДЕТЕЙ С АРТРОГРИПОЗОМ В ВОЗРАСТЕ ДО 1 ГОДА

Петрова Е.В., Агранович О.Е. , Буклаев Д.С. ,Трофимова С.И, Деревянко Д.В., Коченова Е.А., Батькин С.Ф.

TREATMENT APPROACHES FOR MANAGEMENT OF ARTHROGRYPOSIS IN BABIES UNDER ONE YEAR OF AGE

Petrova E.V., Agranovich O.E. , Buklaev D.S. ,Trofimova S.I, Derevianko D.V., Kochenova E.A., Batkin S.F.

ФГБУ «НИДОИ им. Г.И. Турнера» Минздрава России, г. Санкт-Петербург

Лечение пациентов с артрогрипозом многоэтапное и должно начинаться как можно раньше. Цель исследования: Разработать дифференцированный подход к применению консервативных, а в дальнейшем и оперативных методов лечения у детей до 1 года с артрогрипозом с учетом локализации, степени распространенности и тяжести поражения.

The treatment of arthrogryposis is multistage and should start early after birth. 84 children with arthrogryposis in the age under 1 year were examined and treated from 2005 to 2013. We used conservative treatment with plastering staging, exercise therapy, and massage. We applied a differenciated approach to surgical treatment in children under one year of age due to location, involvement and severity.

Материалы и методы. На обследовании и лечении с 2005 по 2013 г.г. в институте им. Г.И. Турнера находилось 84 ребенка с артрогрипозом в возрасте до 1 года: 65 детей с классическим типом артрогрипоза (амиоплазией), 19 человек- с дистальными формами. При консервативном лечении мы применяли этапное гипсование, ЛФК, массаж, физиотерапевтические методы лечения.

На нижних конечностях для устранения деформации стоп и контрактур в коленных суставах, нами применялись циркулярные гипсовые повязки. Если у ребенка имелись сгибательные контрактуры в коленных суставах и эквино-кава-варусная деформация стоп, то изначально производилась коррекция деформаций стоп по методике Понсети, а в дальнейшем коррекция сгибательных контрактур коленных суставов. На верхних конечностях для коррекции контрактур в локтевых суставах и деформаций кисти использовались гипсовые или пластиковые лонгеты, что давало возможность не прерывать восстановительное лечение. При наличии у детей вывихов и контрактур в тазобедренных суставах целью консервативного лечения являлось не вправить вывих, а устранить имеющиеся контрактуры в суставе.

В комплексном лечении нами так же применяются методики с использованием электрических и магнитных полей. Для воздействия на центральное звено поражения используются микрополяризационная терапия на уровне C1-Th3 и электростимуляция спинного мозга.

Ортопедическое лечение должно быть дополнено неврологическим, которое необходимо проводиться курсами 3-4 раза в год.

Результаты лечения. После применения консервативного лечения у детей до года с разгибательными контрактурами в локтевых суставах задние артролизы локтевых суставов потребовались в 36 % случаев. 13 пациентам, начиная с 10 месяцев, была выполнена транспозиция мышц, окружающих плечевой сустав, в позицию двуглавой мышцы плеча, для получе-

ния активного сгибания в локтевом суставе. Оперативная коррекция сгибательных контрактур и ульнарной девиации кисти для улучшения функции схвата кисти потребовалась 60 % пациентов, целью лечения было восстановить активную экстензию в лучезапястном суставе. У детей с дистальными формами артрогрипоза контрактуры и деформации пальцев кисти во всех случаях требовали оперативной коррекции, однако степень их выраженности, а так же объем последующего оперативного лечения, после применения консервативного лечения значительно уменьшались. Оперативное лечение на верхних конечностях мы начинали с 6 месячного возраста.

Гипсовые коррекции в предоперационном периоде на устранение эквино-варусной и плоско-вальгусной деформации стоп проводились у 74 детей. При гипсовании по методике Понсети удавалось отсрочить оперативное вмешательство или уменьшить объем вмешательства у 45 % пациентов.

Ближайшие результаты консервативного лечения сгибательных контрактур коленных были хорошими. Рецидив сгибательных контрактур через 1-2 года произошел у 30 % больных. Большинству больным было достаточно повторно провести гипсовые коррекции по методике отделения. Разгибательные контрактуры хорошо поддавались консервативному лечению. Удавалось увеличить сгибание на 20-30°.

Вывихи бедра во всех случаях требовали оперативной коррекции: в 10 случаях это было открытое вправление бедра, в 7 (после 2 лет) – корригирующая остеотомия бедра, открытое вправление, остеотомия таза по Salter. В 11 % случаев при наружно-ротационно-отводящих контрактурах необходимо было выполнять капсулотомию и миотомию наружных ротаторов бедра.

Выводы. Лечение детей с артрогрипозом должно быть начато как можно раньше и сочетать консервативные и оперативные методы. Необходимо предусматривать как устранение деформаций конечностей и контрактур суставов, так и укрепление мышц. Для предотвращения рецидивов деформаций необходимо ортезное снабжение: тутора, брейсы, аппараты для ходьбы, ортопедическая обувь.

ЛЕЧЕНИЕ ДЕТЕЙ С ПОВРЕЖДЕНИЯМИ ХРЯЩА КОЛЕННОГО СУСТАВА

Плигина Е.Г., Буркин И.А., Езельская Л.В.

TREATMENT OF CHILDREN WITH KNEE JOINT CARTILAGE LESIONS IN CHILDREN

Pligina E.G., Burkin I.A., Ezelskaya L.V.

ГБУЗ «Детская городская больница № 9 им. Г.Н. Сперанского» Департамента здравоохранения г. Москвы, Россия

Цель – повышение эффективности лечения детей с повреждениями хряща коленного сустава.

Материалы и методы. Проведено клинико-рентгенологическое и артроскопическое обследование 462 детей (средний возраст 12,4 лет) в остром (320) и отдаленном периодах (142) травмы.

Результаты. Остеохондральные переломы мыщелков бедренной кости и надколенника выявлены у 72 детей. В 113 случаях диагностированы дегенеративные изменения суставных поверхностей. Рассекающий остеохондрит медиального мыщелка бедренной кости (болезнь Кенига) отмечены у 7 пациентов, надколенника – у 5 детей. Дисплазия пателлофеморального сочленения являлась причиной хондромаляции надколенника в 36 случаях. Застарелый разрыв передней крестообразной связки (ПКС) был причиной дегенеративных изменений мыщелков бедренной кости (2-3 ст.) у 30 детей. Ущемление между

суставными поверхностями надколенника и бедренной кости гипертрофированной медиопателлярной складки вызывало тяжелые повреждения хряща надколенника (до 4 степени) у 19 детей. Повреждения хряща (2-3 ст.) мыщелков бедренной кости выявлено у 16 пациентов (18 коленных суставов) с дискоидным наружным мениском.

Выполнены следующие эндохирургические операции: туннелизация спицей – 16, дебридмент – 41, резекция дискоидного мениска – 18, резекция медиопателлярной складки – 19. Кроме хирургического лечения всем больным проведено восстановительное лечение, пероральное введение хондропротекторов, внутрисуставное введение гиалуроновой кислоты. Инъекции данных препаратов нами выполнены у 82 пациентов через 1 месяц после операции.

Мы оценивали результаты лечения при помощи шкалы “Knee Injury and Osteoarthritis outcome Score” (KOOS – E.M.Roos at al., 1998).

При анализе результатов лечения отмечено увеличение по всем разделам шкалы, кроме «Активности повседневной жизни». Наибольшее улучшение выявлено в разделе «Качество жизни» – на 19,8 %. Следует отметить, что отсутствие динамики по данной шкале отмечено у пациентов с полным разрывом ПКС.

Выводы. Применение артроскопии у детей с травмой коленного сустава позволяет выявить повреждения внутренних структур коленного сустава, предрасполагающие факторы развития дегенеративных изменений хряща коленного сустава, проводить необходимое эндохирургическое лечение в раннем посттравматическом периоде. Внутрисуставное введение препаратов гиалуроновой кислоты является новым, эффективным, миниинвазивным методом лечения детей с повреждениями и дегенеративными изменениями хряща коленного сустава.

Неудовлетворительные результаты консервативного лечения повреждений ПКС свидетельствуют о необходимости ее хирургического восстановления с целью предупреждения дегенеративных изменений хряща суставных поверхностей.

ОСОБЕННОСТИ СОСТОЯНИЯ ПЛОТНОСТИ ГОЛОВКИ БЕДРЕННОЙ КОСТИ У ДЕТЕЙ С ЗАДЕРЖКОЙ ФОРМИРОВАНИЯ ЯДЕР ОКОСТЕНЕНИЯ

Погосян И.А., Соснин Е.Б., Алексина М.А., Степаненко А.Д.

BONE DENSITY OF THE FEMORAL HEAD IN CHILDREN WITH DELAY OF OSSIFICATION NUCLEI DEVELOPMENT

Pogosian I.A., Sosnin E.B., Aleksina M.A., Stepanenko A.D.

ГБУЗ СО ДКБВЛ НПЦ «Бонум», г. Екатеринбург

Исследована плотность головок бедренных костей методом ультразвуковой гистографии. Выявлено достоверное снижение относительной плотности головки бедренных костей (MN) у детей с задержкой костного возраста.

Bone density of the femoral head was studied by ultrasound histography. Statistically significant decrease of relative density of the femoral head was revealed in children with bone age retardation.

Цель исследования – изучение особенностей состояния плотности головки бедренной кости у детей с задержкой костного возраста.

Материал и методы исследования. Всего исследовано 147 детей в возрасте от 3 до 12 месяцев жизни. Из группы исследованных детей исключены недоношенные и маловесные дети. Всем пациентам проводилось ультразвуковое исследование тазобедренных суставов с измерением размеров головки бедренных костей, а также ядер окостенения и определением плотности ткани головки бедренной кости методом ультразвуковой гистографии на аппарате Aloka SSD 1400. Оценивался показатель относительной плотности ткани MN (среднее значение интенсивности пикселей в выделенном участке). При анализе полученных данных при-

менялся критерий Манна-Уитни.

Результаты исследования. Из 147 исследованных детей у 68 (46 %) выявлена задержка развития ядер окостенения головок бедренных костей. В этой группе средний показателя относительной плотности головки (MN) равнялся 11,4. У остальных 79 (54 %) детей формирование ядер окостенения соответствовало возрастной норме. Средний показатель MN в этой группе равнялся 14,5.

Для оценки различий между двумя выборками по уровню критерия MN применялся U-критерий Манна-Уитни. Анализ показал, что данные выборки достоверно различимы.

Вывод. Таким образом, у детей с задержкой костного возраста выявлено достоверное снижение показателя относительной плотности головки бедра (MN). В связи с этим детей с задержкой формирования ядер окостенения, можно отнести к группе риска по формированию деструктивных изменений головок бедренных костей при условии ранней нагрузки. При определении тактики лечения и наблюдения этих детей необходимо учитывать не только размер ядра окостенения, но и показатель плотности головки бедренной кости (MN).

ТАКТИКА ЛЕЧЕНИЯ ДЕТЕЙ ПЕРВОГО ГОДА ЖИЗНИ С ВРОЖДЕННЫМ ВЫВИХОМ БЕДРА

Поздникин И.Ю.

TACTICS OF CONGENITAL HIP DISLOCATION MANAGEMENT IN CHILDREN OF THE FIRST YEAR OF LIFE

Pozdnikin I.Y.

ФГБУ «НИДОИ им. Г.И. Турнера» Минздрава России, г. Санкт-Петербург

Одной из ведущих причин развития раннего коксартроза является деформация проксимального отдела бедренной кости в результате пострепозиционного аваскулярного некроза (АН) головки бедра. Своевременный выбор адекватной лечебной тактики служит главной мерой профилактики этого осложнения. Актуальным и дискутабельным вопросом продолжает оставаться определение тактики лечения больных 6-12 месяцев жизни при впервые выявленном врожденном вывихе бедра, а также момента для отказа от консервативных мероприятий и применения хирургического вмешательства.

Цель исследования – уточнить показания к хирургическому лечению детей первого года жизни с врожденным вывихом бедра.

Материал и методы. Проведено изучение формирования тазобедренного сустава 120 детей первого года жизни после функционального консервативного лечения (закрытого вправления) (данные архивного материала и собственные наблюдения) и у 55 детей младшего возраста (от 5 месяцев до 2 лет) после операции открытого вправления бедра по типу минимальной артротомии-репозиции. При консервативном лечении считали допустимой однократную попытку ненасильственного постепенного вправления после предрепозиционной подготовки. Сроки наблюдения от 3 до 10 лет.

Результаты и их обсуждение. При консервативном лечении в отсутствии анатомических препятствий к репозиции головки, она была легко достижима простыми функциональными атравматичными способами, что в группе детей до 6 месяцев наблюдалось в 87 % случаев. Невправимость головки за 3-5 недель свидетельствовала о наличии выраженных анатомических препятствий и, следовательно, о нецелесообразности и опасности дальнейшей иммобилизации и повторных попыток закрытого вправления. Помимо невправимости головки при консервативном лечении, показанием к хирургическому вмешательству являлись развитие контрактур и релюксации.

Изучение данных архивного материала показало, что длительное, настойчивое лечение, особенно у детей старше 6 месяцев жизни в 80 % случаев приводило к возникновению осложнений – прежде всего, аваскулярного некроза (АН) головки бедра различной степени выраженности. У большей части пациентов с АН головки III-IV степени по Kalamchi и MacEwen, вне зависимости от достижения вправления, потребовалось в последующем проведение корригирующих внесуставных вмешательств в связи с развитием многоплоскостных деформаций проксимального отдела бедра.

Принцип первичного хирургического лечения детей с врожденным вывихом бедра, т.е. планирование хирургического вмешательства без попыток закрытого вправления, применялся нами в следующих случаях. Возраст ребенка старше 10-12 месяцев; возраст от 5-6 месяцев при наличии значительного ограничения отведения бедра и резкого напряжения приводящих мышц бедра, выраженных контрактур и укорочения мышц, надацетабулярном положении головки бедра (Tonnis IV). Дополнительными признаками, указывающими на тяжелую форму вывиха бедра, считали двустороннее поражение, сочетание с другими пороками развития, раннее внутриутробное формирование вывиха – т.е. наличие полного вывиха бедра, диагностированного уже в родильном доме.

Операция открытого вправления бедра в самостоятельном варианте была наиболее эффективна у детей до 12-15 месяцев жизни, оперированных по первичным показаниям или при отсутствии признаков дистрофических нарушений на этапе консервативного лечения. В этой группе детей отмечена меньшая частота АН – 9 %, (в основном некроз I типа по Kalamchi, не оказывающий влияния на отдаленный результат).

Выводы. На этапе постановки диагноза необходимо дифференцировать типичный диспластический и тератогенный вывихи бедра. Первичное хирургическое лечение при тяжелых формах врожденного вывиха бедра является менее травматичным для тазобедренного сустава, поскольку исключает его повреждения при безуспешных попытках закрытого вправления.

ПРОБЛЕМЫ И ПЕРСПЕКТИВЫ КОРРЕКЦИИ ДЕФОРМАЦИЙ У БОЛЬНЫХ ФОСФАТ-ДИАБЕТОМ

Попков А.В., Коркин А.Я, Попков Д.А., Шутов Р.Б., Гофман Ф.Ф.

PROBLEMS AND PERSPECTIVES OF DEFORMITY CORRECTION IN PATIENTS WITH HYPOPHOSPHATEMIC RICKETS

Popkov A.V., Korkin A.Ya., Popkov D.A., Shutov R.B., Gofman F.F.

ФГБУ «РНЦ «ВТО» им. акад. Г.А. Илизарова» Минздрава России, г. Курган

Объектом исследования являлся результат оперативного лечения многоплоскостных деформаций у детей больных D-резистентным рахитом. Возраст больных детей колебался от 6 до 17 лет. Причина деформаций кроется в глубоких морфологических изменениях растущей кости, подтвержденных компьютерной томографией и гистологическими методами исследований. Показано, что патогенетическое влияние на регенерацию костной ткани через биоактивные интрамедуллярные имплантаты сокращает сроки консолидации и уменьшает возможность рецидива деформаций в 3-3,5 раза.

Objective of the study is results of treatment of polyplanar deformities in children with hypophosphatemic rickets. The age range of patients was from 6 to 17 years. The cause of deformities is hidden in deep morphologic changes of a growing bone, proved by CT and histological methods of investigation. It is demonstrated that pathogenetic influence on bone regeneration by means of bioactive intramedullary implants reduces the consolidation period and decreases risks of recurrent deformities by 3-3.5 fold.

Наибольший удельный вес в структуре заболеваний с обменными нарушениями скелета из группы так называемых рахитоподобных заболеваний занимает витамин-D-резистентный (гипофосфатемический) рахит (фосфат-диабет), его частота 1:20 000 детского населения. Это доминантно сцепленное с Х-хромосомой заболевание с глубокими нарушениями фосфорно-кальциевого обмена, которые не удается восстановить обычными

дозами витамина D (Balsan S., Tieder M., 2005; Nield L.S. et al., 2006). Изменение содержания в организме ионов кальция, фосфатов, витаминов, микроэлементов, гормонов и нарушение метаболизма в конечном итоге приводят к развитию характерных деформаций костей и биохимическим изменениям, типичным для рахитоподобных заболеваний. Такие деформации у больных витамин-D-резистентным рахитом обусловлены глубокими изменениями в морфологии костной ткани, а, следовательно, изменяющимися механическими свойствами кости (Новиков П.В., 2006).

Цель исследования – анализ результатов оперативного исправления многоплоскостных деформаций длинных костей у больных фосфат-диабетом.

Материал и методы. Опыт клинического наблюдения и хирургического лечения подобных пациентов в РНЦ «ВТО» насчитывает 369 пациентов (90 % из них были дети в возрасте от 6 до 17 лет). Всем пациентам осуществляли корригирующие остеотомии с фиксацией аппаратом Илизарова. С 2003 года начали применять дополнительно интрамедуллярное армирование спицами с биоактивным покрытием.

Обсуждение результатов. Причина деформаций конечности лежит в морфологических изменениях костей: при морфологическом исследовании и компьютерной томографии в метафизарных отделах кости наблюдается повышенное содержание остеоида, груботрабекулярная губчатое вещество с участками крупноячеистой структуры с зонами кистозного перерождения (Дьячкова Г.В., 2009). На уровне диафиза длинных костей, у детей старшего возраста и взрослых, над вершиной деформации нередко наблюдается истончение коркового слоя и появление зон перестройки костной ткани – зон Лоозера. Многочисленные виды корригирующих остеотомий позволяют исправить любые деформации, однако процесс репаративной регенерации у больных фосфат-диабетом после таких операций крайне замедлен, поэтому лучшим способом фиксации остается аппарат Илизарова. Тем не менее, при отсутствии патогенетического лечения заболевания, хорошие и отличные результаты корригирующих оперативных вмешательств завершались рецидивом в 62-73 % случаев.

Комбинация корригирующей остеотомии с интрамедуллярным армированием спицами с биоактивным покрытием практически исключило рецидивы на уровне оперативной коррекции деформации, однако по мере роста конечности новые зоны сформировавшегося метафиза кости не выдерживали механической нагрузки и постепенно деформировались, что требовало дополнительных оперативных вмешательств.

Выводы. Исправлять многоплоскостные деформации длинных костей следует в раннем детском возрасте, поскольку воздействие тяжелых деформаций может способствовать развитию дегенеративного поражения суставов, особенно тазобедренных и коленных.

Оперативное лечение должно сопровождаться интенсивным консервативным лечением, влияющим на патогенез заболевания (повышенные дозы витамина D и его метаболитов, препараты с витамин D активностью, препараты кальция и фосфора, при необходимости соматотропин и кальцитонин).

Успех лечения деформаций у больных фосфат-диабетом во многом зависит не только от точности биомеханической коррекции оси конечности и способа фиксации костных фрагментов, но и от реальной возможности управлять скоростью репаративного процесса и влиять на качество костного регенерата через биоактивное покрытие костного имплантата.

СОВРЕМЕННЫЕ МЕТОДЫ ОПЕРАТИВНОГО ЛЕЧЕНИЯ БОЛЬНЫХ НЕСОВЕРШЕННЫМ ОСТЕОГЕНЕЗОМ

Попков А.В., Попков Д.А., Шутов Р.Б.

MODERN METHODS OF SURGICAL TREATMENT OF PATIENTS WITH OSTEOGENESIS IMPERFECTA

Popkov A.V., Popkov D.A., Shutov R.B.

ФГБУ «РНЦ «ВТО» им. акад. Г.А. Илизарова» Минздрава России, г. Курган

Объектом исследования являлся результат оперативного лечения многоплоскостных деформаций у 60 детей больных несовершенным остеогенезом. Возраст больных детей колебался от 5 до 17 лет. Доказано, что резекция кости на уровне деформаций и одновременное интрамедуллярное армирование спицами с биоактивным покрытием в несколько раз сокращает срок консолидации и в 2,5 раза уменьшает возможность повторных переломов. Минеральная плотность костной ткани в процессе лечения увеличивается на 19,5- 23,8 % ($p < 0,001$).

The object of the study is surgical treatment of polyplanar deformities in 60 children affected with osteogenesis imperfecta and its results of. The age range was from 5 to 17 years old. It has been proven that resection of the bone at the level of deformity and flexible intramedullary nailing by pins with bioactive coating reduces the period of consolidation by several times and decreases 2.5 times the risks of secondary fractures. Mineral density of the bone tissue during the treatment increases by 19.5-23.8 % ($p < 0,001$).

Частота врожденного метаболического заболевания костей под названием болезнь Лобштейна-Вролика составляет примерно 1:12 000-1:14 000. Данное заболевание проявляется уже в раннем детском возрасте частыми патологическими переломами костей с последующим прогрессированием деформаций (Sillence, 1979, Glorieux, 2004, Genin, 2008). Деформации чаще локализуются на уровне длинных трубчатых костей (Le Merrer et Cormier-Daire, 2007), поэтому хирургические методы лечения становятся актуальными уже с возраста 1,5-2 лет, когда ребенок стремиться активно ходить. Перед хирургом всегда стоят две задачи – исправить деформацию (или добиться сращения перелома без деформации) и предотвратить возможность повторного перелома.

Цель исследования – анализ результатов оперативного исправления деформаций длинных костей у больных несовершенным остеогенезом.

Материал и методы. Наш опыт клинического наблюдения с 2004 года насчитывает 144 оперативных вмешательства у 60 детей.

Всем пациентам осуществляли корригирующие остеотомии с фиксацией аппаратом Илизарова. В 2007 году начали применять дополнительно интрамедуллярное армирование (Шевцов В.И., Попков А.В., Попков Д.А., Коркин А.Я. патент № 2342914) спицами с биоактивным покрытием гидроксиапатита (ГА).

Обсуждение результатов. Несовершенный остеогенез относится к системным заболеваниям соединительной ткани и передается от родителей к детям по аутосомно-доминантному типу [Козлова С.И., 1996], в результате чего генерализованно поражается соединительная ткань. Множественные переломы и отсутствие адекватной врачебной помощи приводят к развитию выраженных деформаций конечностей, формированию псевдоартрозов, стойких контрактур суставов и к полному отсутствию функциональной активности. Последнее приводит к развитию остеопороза и современные методы остеосинтеза (накостный, внутрикостный, чрескостный аппаратами внешней фиксации) теряют свою эффективность, а частота патологических переломов у ребенка увеличивается.

В РНЦ «ВТО» применялись различные методики коррекции деформации: моно- и билокальный компрессионно-дистракционный остеосинтез аппаратом Илизарова, полисегментарный остеосинтез. Постепенная дозированная коррекция деформаций позволяло максимально исправить деформации, приближая ось конечности к физиологической, однако сроки лечения больных были достигали 4-5 месяцев. Поэтому в последнее время угловые деформации более 20о мы исправляем одномоментно после резекции кости.

Одновременное напряженное интрамедуллярное армирование спицами с биоактивным ГА-покрытием позволило сократить сроки консолидации в 2,5 раза. Случаи повторных переломов сократились в несколько раз, а методики трансфизарного проведения интрамедуллярных спиц служат профилактикой перелома и на уровне вновь формирующегося в процессе роста ребенка метафиза кости. причем при возникновении патологического перелома отсутствовали грубые смещения фрагментов кости и сращение перелома добивались при иммобилизации простой гипсовой лонгетой.

Контроль изменения массы и плотности минеральных веществ (МП) в костях нижних конечностей и позвоночнике на рентгеновском двухэнергетическом костном денситометре фирмы «G E Lunar Corp.» (США) подтвердил рост МП метафизов бедра на 19,5-23,8 % ($p < 0,001$), метафизов большеберцовой кости на 16,1 %. Масса минеральных веществ (ММВ) тел поясничных позвонков через 60 дней после операции увеличилась на 12,1 % ($p < 0,05$).

Выводы. Применение интрамедуллярного биоактивного армирования способствует консолидации костных фрагментов при корригирующей остеотомии длинных костей, изменению их минеральной плотности. В то же время интрамедуллярное армирование можно считать и своеобразной длительной профилактикой возможных переломов костей. Поэтому дальнейшие исследования следует направлять на активное выяснение причин изменения метаболизма остеогенных клеток, а также особенностей формирования костного матрикса и его минерализацию.

РЕЗУЛЬТАТЫ МНОГОУРОВНЕВЫХ ОДНОМОМЕНТНЫХ ОПЕРАТИВНЫХ ВМЕШАТЕЛЬСТВ У ПАЦИЕНТОВ С ДЕТСКИМ ЦЕРЕБРАЛЬНЫМ ПАРАЛИЧОМ

Попков Д.А., Аранович А.М., Попков А.В., Щукин А.А.

RESULTS OF MULTILEVEL SURGERIES PERFORMED AT A SINGLE TIME POINT IN PATIENTS WITH CEREBRAL PALSY

Popkov D.A., Aranovich A.M., Popkov A.V., Shchukin A.A.

ФГБУ «РНЦ «ВТО» им. акад. Г.А. Илизарова» Минздрава России, г. Курган

В работе представлены и обсуждаются результаты многоуровневых одномоментных оперативных вмешательств у пациентов с ДЦП на примере 151 вмешательства у 108 пациентов.

The study presents and discusses the results of multilevel surgeries performed at a single time point in patients with cerebral palsy and was based on the series of 108 patients and 151 surgeries.

Введение. Многоуровневые одномоментные вмешательства у детей с церебральными параличами являются в настоящее время предпочтительным подходом в оперативном лечении ортопедических осложнений ДЦП, что преследует цель сокращения количества операций и обеспечить быстрейшее восстановление и/или приобретение функции опоры и ходьбы (Rodda, 2001; Miller, 2004; Lebarbier, 2009).

Цель данного исследования – изучить результаты одномоментных многоуровневых ортопедических вмешательств на нижних конечностях у пациентов, страдающих ДЦП в период 6-12 месяцев после оперативного вмешательства.

Материал и методы. Изучены результаты лечения у 108 пациентов в возрасте от 3 до 32 лет (в среднем, 11,3±1,7 лет), представлявших спастические (диплегические – 70, гемиплегические – 24, двойная гемиплегия – 4), дистонические (4) и смешанные (6) формы спастического паралича. По классификации GMFCS: II – 13 детей, III – 44, IV – 34 и V – 17. Особенности походки у пациентов, способных к самостоятельному передвижению, оценивались по Rodda et Graham (2001,2004). Клиническая оценка различных компонентов (позиция стопы, коленного сустава, тазобедренного и прочие кинематические параметры) цикла шага производилась на основании видеозаписей. Также для оценки двигательных способностей ребенка использовался Gillette Functional Assessment Questionaire.

В объеме 151 вмешательства в различных сочетаниях между собой были выполнены следующие элементы оперативного лечения: апоневротомия икроножных мышц – 104, удлинение ахиллова сухожилия – 12, пересадки сухожилий на стопе – 34, удлинение сгибателей голени – 98, трансфер m.rectus femoris на m.gracilis – 4, низведение надколенника и пластика его собственной связки – 36, проксимальная тенотомия прямой мышцы – 18, апоневротомия или тенотомия m.psoas – 42, аддуктотомия различного объема – 78, деторсионные остеотомии бедра и/или большеберцовой кости – 8, деротационно-варизирующие остеотомии бедра – 52, ацетабулопластика по San Diego – 43, остеотомии таза по Salter - 2, надмыщелковые остеотомии бедра – 28, подтаранный внесуставной артродез по Grice – 44, удлинение пяточной кости по Evans – 4, коррекция hallux valgus – 28, трехсуставной артродез стопы – 34, резекция проксимального отдела бедренной кости – 2, вальгизирующие опорные остеотомии бедра – 2, удлинение голени с интрамедуллярным армирование – 3. Одномоментные билатеральные вмешательства выполнялись в 38 случаях, последовательные – у 33 пациентов с перерывом от 2 до 5 недель.

Остеосинтез в большинстве случаев был погружным – 132 оперативных элемента, аппарат Илизарова применялся в 17 случаях. При корригирующих остеотомиях блокируемый погружной остеосинтез применялся в большинстве случаев.

Длительность вмешательств колебалась от 2 до 5,5 часов, максимально возможно использовались методики снижения интраоперационной кровопотери. В 104 случаях эндотрахеальный наркоз сопровождался катетеризацией перидурального пространства, продленной до 48 часов.

Во всех случаях производились ранняя мобилизация конечностей (со второй-третьей недели) и, при возможности, вертикализация и/или ходьба пациентов со вспомогательными средствами опоры с полной осевой нагрузкой.

Результаты. В ближайшем послеоперационном периоде мы констатировали достижение у всех пациентов запланированных целей оперативного лечения. Максимальный функциональный эффект проявлялся через 4-12 месяцев после операции при условии правильной ранней реабилитации и адекватного ортезирования. Оценить результаты лечения в данный период нам удалось у 76 пациентов (70,4 %).

При оценке походки отмечены улучшение следующих параметров: скорость ходьбы, периметр ходьбы, появление правильного первичного контакта стопы в начале опорной фазы шага, увеличение клиренса шага, правильная ориентация стопы, коленного сустава, устранение порочных установок и увеличение амплитуды движений.

Согласно Gillette Functional Assessment Questionaire улучшение способностей к передвижению произошло в 61 случае из изученных 76 (80,3 %).

Дискуссия. Одномоментное устранение многоуровневых нарушений биомеханической оси нижних конечностей у пациентов с церебральным параличом позволяет придать функциональность всей конечности, уменьшить период иммобилизации, ускорить возвращение способности к опоре и ходьбе, освоить функции конечности в благоприятных биомеханических условиях, снизить риски остеопороза и, в самых тяжелых случаях, придать возможность пассивной удобной позы и вертикализации (Saraph, 2002; Miller, 2004; Viehweger, 2005). Эти условия требуют применения адекватных методов оперативного вмешательства (апоневротомий вместо тенотомий, стабильного блокируемого погружного остеосинтеза, адаптированного к детскому возрасту и условиям остеопороза), позволяющих одномоментно устранять деформации, подвывихи и вывихи и не препятствующих ранней реабилитации (Bérard, 2005;

Krebs, 2008; Chung, 2008). В нашей серии вышеперечисленные принципы лечения были соблюдены, что обеспечило положительные результаты лечения.

Выводы. Многоуровневые оперативные вмешательства у пациентов с ДЦП не только одновременно устраняют все нарушения биомеханической цепи конечности(ей), но и обеспечивают максимально возможный функциональный результат в сравнительно короткие сроки. Данный подход требует соблюдения ряда условий выполнения собственно оперативного вмешательства, анестезиологического пособия и ранних реабилитационных мероприятий.

ЭФФЕКТИВНОСТЬ КОНСЕРВАТИВНОГО ЛЕЧЕНИЯ ИДИОПАТИЧЕСКОГО СКОЛИОЗА У ДЕТЕЙ

Пугачева Н.В.

EFFICIENCY OF CONSERVATIVE TREATMENT OF SCOLIOSIS IN CHILDREN

Pugacheva N.V.

СПб ГБУЗ ВЦДОиТ «Огонек», г. Санкт-Петербург

Разработан комплекс консервативного лечения идиопатического сколиоза у детей с использованием гимнастики по Schroth-Weiss, корсета Chêneau и аппаратной физиотерапии. Проведен анализ отдаленных результатов лечения 91 пациента с высокой вероятностью прогрессирования деформации. Положительные результаты исследования подтверждают, что своевременно начатое комплексное лечение снижает вероятность прогрессирования деформации, уменьшает симптомы болезни.

A new approach to conservative treatment of idiopathic scoliosis in children was developed. It consists of Schroth-Weiss exercise program, physiotherapy and Chêneau bracing. The long-term treatment results of 91 patients with a high deformity progression risk were analyzed. The positive results suggest that early start of comprehensive treatment significantly reduces the likelihood of deformity progression and decreases the symptoms of the disease.

Цель – оценить результаты консервативного лечения детей со сколиозом с применением гимнастики Schroth-Weiss, корсетов Chêneau и аппаратной физиотерапии.

Материалы и методы. Проведен анализ историй болезни 91-й пациентки, лечившейся в Центре с 2010 г. по 2013 г.

Были выбраны девочки трех возрастных периодов на момент начала лечения:

19 пациентов – 7-10 лет (в среднем 8,5 лет), средний угол Cobb'a – 28,3°±4,5º;

35 пациентов – 11-13 лет (в среднем 12,5лет), средний угол Cobb'a – 35,3°±5,1°;

37 пациентов – 14-16 лет (в среднем 14,5 лет), средний угол Cobb'a – 45°±3,4°.

Все пациенты имели сколиоз с высокой вероятностью прогрессирования деформации (по данным комплексного обследования).

Разработанный нами шестинедельный комплекс лечения получали все пациенты курсами, от 1 до 2 раз в год.

Лечение включало:

– специальную гимнастику по Schroth-Weiss;

– корсетное лечение (корсеты Chêneau);

– процедуры аппаратной физиотерапии с использованием электро-, магнито- и светотерапевтических методик.

Эффективность оценивалась по рентгенографии позвоночника (угол Cobb'a) до начала лечения, через полгода и через два года после начала лечения.

Результат. По итоговой квалификации пациенты разделились на 4 группы.

I группа: Регресс деформации. Всего 40 человек (44 %). Все 19 девочек первого возрастного периода и 21 девочка (60 %) второго возрастного периода. Угол Cobb'a в среднем уменьшился у них на 14° (от 28,3°±7,5 к 14,3°±5,2) и (от 35,3°±5,1 к 21,3°±5,1) соответственно.

II группа – остановка прогрессирования. Всего 38 человек (42 %). Из них 14 девочек (40 %) второго возрастного периода и 24 девочки (65 %) третьего возрастного периода. Угол Cobb'a в среднем увеличился у них на 1° (от 35,3°±5,1° к 36,3°±5,1°) и (от 45°±3,4° к 46°±3,4°) соответственно.

III группа – медленное прогрессирование. Всего 8 человек (9 %). Девочки третьего воз-

растного периода. Угол Cobb'а в среднем увеличился у них на + 5с (от 45°±3,4° к 50°±3,4°).

IV группа – бурное прогрессирование. Всего 5 человек (5 %). Угол Cobb'а в среднем увеличился на 12° (от 31,2°±6,4° к 43,2°±5,5°). Пациенты, которые, вне зависимости от возраста, по разным причинам отказались от лечения.

В I группе первичная коррекция в корсете (по данным рентгенографии позвоночника в корсете) составляла – 50-90 % (в среднем 60 %), время ношения корсета – 21-23 часа в сутки (в среднем 22 ч.), комплексное лечение в Центре – два раза в год.

Во II группе первичная коррекция в корсете – 30-45 % (в среднем 40 %), время ношения корсета – 18-21 час в сутки (в среднем 20 ч.), комплексное лечение в Центре – раз в год.

В III группе первичная коррекция в корсете – 20-30 % (в среднем 25 %), время ношения корсета – 12-16 часов в сутки (в среднем 14 ч.), комплексное лечение в Центре – раз в два года.

Выводы. При сколиотической деформации > 20° Cobb'а у пациентов с высоким риском прогрессирования сколиоза раннее комплексное лечение с применением гимнастики Schroth–Weiss, корсетов Chêneau и аппаратной физиотерапии, позволяет значительно снизить темпы прогрессирования заболевания и добиться очевидной коррекции деформации.

ЛЕЧЕНИЕ КОСОЛАПОСТИ В НОВОСИБИРСКОМ НИИТО

Ревкович А.С. Рыжиков Д.В.

CLUBFOOT MANAGEMENT IN NOVOSIBIRSK RESEARCH INSTITUTE FOR O&T

Revkovich A.S., Ryzhikov D.V.

ФГБУ «Новосибирский НИИТО» Минздрава России, г. Новосибирск

Актуальность вопроса выбора метода лечения косолапости несомненна. Единого взгляда по данной проблеме нет. Предлагаемый подход включает в себя метод И. Понсети в возрастной группе до 3 летнего возраста и оперативную коррекции деформацию стоп у детей старшего возраста.

The choice of a method of clubfoot treatment is important. Thre is no uniform opinion on the problem. The offered approach includes I. Ponseti's method in age group under 3 years and operative corrections in children of older age.

Введение. Косолапость относится к часто встречаемым патологиям в детской ортопедии. По литературе с косолапостью рождается 1-3 детей на 1000 новорожденных. «Золотым стандартом» в лечении новорожденных с косолапостью стал метод И. Понсети с эффективностью до 94-96 % автора. У детей старшей возрастной группы нет единого мнения и подхода по тактике ведения.

Цель – индивидуальный подход в выборе метода лечения деформации стоп в зависимости от степени выраженности деформации, формы деформации и возраста пациента.

Материалы и методы. Консервативное лечение классической методикой И. Понсети несомненно эффективно у детей до трех летнего возраста. У пациентов старшей возрастной группы ригидность деформации, обусловленная различными факторами (проводимое ранее лечение, нагрузка стопы в порочном положении) не позволяет добиться гиперкоррекции оригинальным методом. В связи с этим нами разработан (утверждена медицинская технология ФС 2011-233) дифференцированный подход и алгоритм лечения типичной и атипичной форм косолапости в зависимости от различных критериев. Особого внимания заслуживает атипичные формы косолапость, так как они являются рецидивоопасными и требуют особого подхода в лечении (более длительный этап выведения стопы в положение гиперкоррекции, сложность в удержании достигнутой коррекции, более частые контрольные осмотры). Почти пятилетний опыт применения данного алгоритма подтверждает его высокую эффективность у детей и подростков. Мы используем следующие методы лечения: при наличии мобильного приведения стопы, отсутствии или наличии в пределах 10-15 градусов варусного компонента – выполняется парциальная транспозиция сухожилия передней большеберцовой мышцы с последующей гипсовой иммобилизацией и брейсованием. При наличии ригидного приведе-

ния, варусного компонента пяточной кости, без эквинусного компонента – выполняется корригирующая клиновидная остеотомия костей предплюсны с гипсовой иммобилизации. При выраженном, ригидном варусном компоненте, приведении переднего отдела стопы (стоп), значительном эквинусном компоненте – проводится коррекция деформации аппаратом внешней фиксации. После демонтажа аппарата проводится этапное гипсование с выведением стопы в гиперкоррекцию, брейсование. При наличии коалиции подтаранного, таранно-ладьевидного суставов – выполняется корригирующая остеотомия костей предплюсны, с последующим артродезом синостозированных суставов в положении коррекции с гипсовой иммобилизацией. После данной операции ношение брейсов не требуется.

Наблюдения показывают стабильные результаты, функциональную сохранность суставов стоп.

Результаты. Метод начал применяться нами с июня 2009 года у больных с рассматриваемой патологией. В течение трех лет в детской клинике НИИТО проходили лечение 145 детей с рассматриваемой патологией. Из них мальчиков было 88, девочек 57. Правосторонняя форма – 57, левосторонняя – 21, двухсторонняя – 67. Лечение начинали в большинстве случаев в возрасте до 3 месяцев. Возрастные группы: от 0-12 месяцев – 98 пациентов; от 1-2,5 лет – 25; от 2,5 лет и старше – 22 пациента. В среднем, через 3-5 этапов гипсования по классической методике Понсети достигалась практически полная коррекция всех элементов косолапости. Пролеченные нами дети находятся в процессе ношения брейсов. В 16 случаях применялся способ лечения косолапости при помощи аппарата чрескостной фиксации. В 8 случаев выполнялась корригирующая остеотомия костей предплюсны с костной аутопластикой.

Заключение. Наши результаты показывают, что алгоритмизированный подход позволяет дифференцированно подходить к лечению косолапости у детей и подростков в зависимости от степени выраженности деформации, формы и возраста пациента, и получать стабильно хорошие результаты лечения.

ЭТИОЛОГИЧЕСКОЕ ЗНАЧЕНИЕ СТАФИЛОКОККОВ В РАЗВИТИИ ХРОНИЧЕСКОГО ГЕМАТОГЕННОГО ОСТЕОМИЕЛИТА И АНТИБИОТИКОРЕЗИСТЕНТНОСТЬ ВОЗБУДИТЕЛЕЙ

Розова Л.В., Науменко З.С., Годовых Н.В.

ETIOLOGICAL SIGNIFICANCE OF STAPHYLOCOCCUS IN THE DEVELOPMENT OF HEMATOGENOUS OSTEOMYELITIS AND AGENTS ANTIBIOTIC RESISTANCE

Rosova L.V., Naumenko Z.S., Godovykh N.V.

ФГБУ «РНЦ «ВТО» им. акад. Г.А. Илизарова» Минздрава России, г. Курган

Острый гематогенный остеомиелит поражает в основном детей и подростков. При несвоевременном лечении, неадекватной антибактериальной терапии заболевание переходит в хронический гематогенный остеомиелит (ХГО). При микробиологическом обследовании у 24 пациентов ХГО, выявлено 30 штаммов различных бактерий, определена их чувствительность к антибактериальным препаратам. Установлено, что приоритетным патогенном, обуславливающим развитие ХГО, остается S. aureus, в том числе – MRSA; реже развитие заболевания обусловлено полирезистентными грамотрицательными микроорганизмами (23,3 %).

Acute hematogenous osteomyelitis affects mostly children and adolescents and if the antibacterial therapy is untimely or improper it can develop into chronic hematogenous osteomyelitis (CHO). We examined 24 patients with CHO and isolated 30 strains of different microorganisms which were studied on sensitivity to antibacterial preparations. It was established that the main CHO pathogen was S. aureus, including MRSA; less frequent pathogens of the disease were poly-resistant gram-positive microorganisms (23.3 %).

Цель – изучение этиологической структуры возбудителей хронического гематогенного остеомиелита (ХГО) и антибиотикорезистентности выделенных бактерий.

Материалы и методы. Микробиологическое обследование было проведено у 24 пациентов поступившим на лечение в стационар диагнозом с хронический гематогенный остеомиелит (ХГО). Возраст пациентов составлял от 8 до 63 лет, из них – 4 дети, 20 – взрослые. Среди обследованных больных — 4 мальчика, 13 мужчин и 7 женщин. Исследовали отделяе-

мое из ран, свищей (в дооперационном периоде) и из очага воспаления (во время операции). Микробиологические исследования включали определение общего микробного числа (в КОЕ/мл), видовую идентификацию и определение антибиотикочувствительности микроорганизмов с использованием бактериологического анализатора «WalkAway-40 Plus» (“Siemens”).

Результаты. При обследовании больных с ХГО взято 24 пробы, выделено 30 штаммов бактерий. Микробная обсемененность ран с наличием роста микроорганизмов в 75% проб составляла $\geq 1x10^5$ КОЕ/мл. Необходимо отметить, что микрофлора в большинстве случаев выделялась в монокультуре – 79, 2 %. Среди выявленных микроорганизмов преобладали стафилококки (70,0 %), доминировал *Staphylococcus aureus* – 63,3 %. Из коагулазоотрицательных стафилококков встречался только *S.epidermidis* – 6,7 % случаев. Энтерококки выделены у двух больных. У шести больных выявлено 7 штаммов грамотрицательных микроорганизмов (*Escherichia coli, Enterobacter cloacae, Pseudomonas aeruginosa, Shiwanella purefaciens*). Анализ антибиотикограмм показал, что чувствительность *S. aureus* к препаратам первого ряда составила от 61,1% до 77,8%. Умеренной чувствительностью обладал эритромицин – 41,2 %. Стафилококковые β-лактамазы, проявляющие пенициллиназную активность, встречались у *S. aureus* в 88,2 %. Установлено, что среди стафилококков удельный вес метициллинрезистентных *S. aureus* (MRSA) и *S. epidermidis* (MRSE) составил 19,0 % и 9,5 %, соответственно. Полирезистентные грамотрицательные микроорганизмы выявлены у четырех больных в ассоциации со стафилококком, причем у двух с MRSA.

Таким образом, приоритетным патогенном, в качестве этиологического фактора ХГО, остается *S. aureus*, в том числе – MRSA; реже (23,3 %) развитие заболевания обусловлено полирезистентными грамотрицательными микроорганизмами. Изучение этиологической структуры ХГО, проведение мониторинга антибиотикорезистентности возбудителей с последующей разработкой схемы антибиотикотерапии дает возможность принять обоснованные решения, как при консервативном, так и хирургическом лечении остеомиелита.

ОПЫТ НОВОСИБИРСКОГО НИИТО В ЛЕЧЕНИИ ОПУХОЛЕПОДОБНЫХ ЗАБОЛЕВАНИЙ КОСТЕЙ У ДЕТЕЙ

Рыжиков Д.В., Сенченко Е.В., Губина Е.В.

EXPERIENCE OF THE NOVOSIBIRSK RITO IN THE MANAGEMENT OF TUMOUR-LIKE DISEASES

Ryzhikov D.V., Senchenko E.V., Gubina E.V.

ФГБУ «Новосибирский НИИТО» Минздрава России, г. Новосибирск

Лечение опухолей и опухолеподобных заболеваний остается актуальной проблемой. Вопросы своевременной диагностики и методов хирургического лечения регулярно поднимаются в медицинских изданиях. В настоящей работе отражен подход к лечению данной патологии в отделении детской ортопедии Новосибирского НИИТО.

Treatment of tumour diseases is challenging. The issues of timely diagnosis and methods of surgical treatment regularly rise in medical literature. In the present work, the approach to treatment of the given pathology in the children's orthopedic department of Novosibirsk RITO is reflected.

Введение. Несмотря на значительные успехи в диагностике костных опухолей и опухолеподобных заболеваний в отечественной костной онкологии в последние два десятилетия, обусловленные, в первую очередь, абсолютной доступностью рентгенографии и относительной доступностью метода компьютерной томографии, пациенты на оперативное хирургическое лечение в специализированные профильные отделения продолжают поступать на поздних стадиях развития патологического процесса. Позднее обращение ставит перед хирургом трудности в определении метода оперативного лечения, цель которого в радикальном удалении очага опухоли и вызывает технические сложности в проведении операции, стремящейся к максимальному сохранению функциональности пораженного сегмента.

Материалы и методы. В 2007-2012 гг. в отделении детской ортопедии ННИИТО пролечено 64 пациента с истинными костными опухолями и опухолеподобными заболеваниями костей скелета. По полу: 34 мальчика, 30 девочек. При фиброзной остеодисплазии (16 пациентов) отмечалось преимущественное поражение нижних конечностей: варусная деформация бедра, монооссальные очаги и ложные суставы голени. Хирургическое лечение включало резекцию очагов с применением костных аллотрансплантатов и металлоостеосинтеза. Остеосинтез, в зависимости от очага поражения включал применение аппаратов внешней фиксации, DHS и LCP Pediatric. Ложные суставы резецировались с последующей компрессией и удлинением сегмента в условиях билокального спицевого аппарата. Экзостозная хондродисплазия представляла определенные технические сложности только при полиоссальных формах с поражением двуосных сегментов: оперированы 3 пациента с сформированной локтевой косорукостью. Оперативное лечение проводилось с маркированием ростковых зон, удалением очагов хондродисплазии вне физарных зон. Для восстановления оси и длины костей предплечья проводились дополнительные остеотомии укороченной кости и удлинение последней аппаратом внешней фиксации. Дистрофические костные кисты диагностированы у 12 человек (аневризмальные-5 человек, солитарные-7 человек). Типичной локализацией являлась проксимальная метадиафизарная часть плечевой кости. Оперативное лечение было стандартным: пристеночная резекция очага, костная аллопластика и интрамедуллярный остеосинтез пучком спиц. Дисхондроплазия диагностирована у 3 пациентов с преимущественным поражением бедренной кости в дистальной трети с деформацией на фоне сниженной механической прочности нарушенной оссификации эмбрионального хряща. Корригирующие остеотомии выполнялись одномоментно с восстановлением оси и длины обеих нижних конечностей с применением аппаратов внешней фиксации. Данный тип патологии сопровождается многоплоскостными деформациями, элемент компрессии аппаратов внешней фиксации, позволяет, сохраняя элемент коррекции и стабильность фиксации проводить компактизацию пораженного сегмента кости с его вторичной оссификацией и восстановлением механической прочности кости.

Из осложнений зафиксировано: в одном случае лечения врожденного ложного сустава голени при фиброзной остеодисплазии, отмечалась замедленная консолидация на уровне ложного сустава и дистракционного регенерата, что потребовало перемонтажа аппарата Илизарова (из билокального в монолокальный с компрессией по интрамедуллярном эластичному педиатрическому стержню). Данная тактика позволила, сохраняя полную вертикальную нагрузку конечности достичь консолидации в более поздние сроки.

Выводы. Диагностика опухолеподобных заболеваний костей у детей затруднена вследствие (в числе иных причин) отсутствия специфических симптомов данной патологии и низкой онкологической настороженности врачей амбулаторного звена. Ошибки при постановке диагноза встречаются часто, пациенты получают неадекватное лечение с диагнозом: поясничнo-крестцовый радикулит, люмбоишиалгия, артрозо-артрит.

Для постановки правильного дифференциального диагноза опухолевого процесса в костях наиболее ценным после рентгенографии методом обследования является компьютерная томография, доступность и раннее проведение которой необходимо оказывать в рамках оказания бесплатной медицинской помощи ФОМС.

Используемая в Новосибирском НИИТО тактика оперативного хирургического лечения – одномоментная резекция очага опухоли с проведением коррекции осевых и угловых деформаций пораженного сегмента и стабильным комбинированным остеосинтезом, приводит к хорошему клинико-рентгенологическому результату в подавляющем большинстве клинических случаев.

АЛГОРИТМ ВЫБОРА ХИРУРГИЧЕСКОЙ ТАКТИКИ ПРИ ВРОЖДЕННЫХ ДЕФОРМАЦИЯХ ПОЗВОНОЧНИКА НА ФОНЕ МНОЖЕСТВЕННЫХ ПОРОКОВ ПОЗВОНКОВ

Рябых С.О., Губин А.В., Савин Д.М., Третьякова А.Н.

ALGORITHM OF CHOOSING THE SURGICAL TACTICS IN CONGENITAL SPINAL DEFORMITIES ASSOCIATED WITH MULTIPLE MALFORMATIONS IN VERTEBRAS

Ryabykh S.O., Gubin A.V., Savin D.M., Tretiyakova A.N.

ФГБУ «РНЦ «ВТО» им. акад. Г.А. Илизарова» Минздрава России, г. Курган

Проведен анализ результатов лечения 32 пациентов в возрасте от 1 года 9 мес. до 26 лет с врожденными деформациями позвоночника на фоне множественных пороков позвонков. Предложен алгоритм обследования, определяющий тактику наблюдения и лечения. Пациенты разделены на 3 группы в зависимости от тактики хирургической коррекции.

We analysed the treatment results of 32 patients aged from 1 year 9 months to 26 years who had congenital deformities of vertebrae associated with multiple vertebral malformations. We offer an algorithm of the examination that determines the tactics of observation and treatment in such cases. The patients were divided into three groups according to the tactics of surgical correction.

В течение 5 лет отмечается тенденция к увеличению множественных пороков позвоночника и сочетания с аномалиями других органов и систем. Кроме того увеличивается количество ревизионных операций после неэффективных вмешательств при врожденных деформациях позвоночника.

Цель исследования – проанализировать методики хирургической коррекции врожденных деформаций позвоночника на фоне множественных пороков позвонков и разработать алгоритм хирургического лечения.

Дизайн. Ретроспективный анализ серии клинических наблюдений. Класс доказательности – IV.

Материал и методы. Приведены результаты лечения 32 пациентов в возрасте от 1 года 9 мес. до 26 лет с врожденными деформациями позвоночника на фоне множественных пороков позвонков. Пациенты прооперированы в соответствии с предложенным алгоритмом обследования, определяющим хирургическую тактику. При обследовании пациента необходимо определение «ведущего порока» в формировании деформации для предоперационного планирования. В сомнительных случаях, предложен алгоритм выявления «ведущего порока» среди множественных аномалий. В зависимости от способа оперативного вмешательства пациенты разделены на 3 группы: I – пациенты с коррекцией и фиксацией динамическими системами (15 детей), II – пациенты, которым одномоментно выполнены одномоментные одно- или многоуровневые вмешательства на позвоночнике с задней инструментальной фиксацией (ЗИФ) системой CDI (16 детей), III – пациенты, которым применялась комбинация методов (1 ребенок). Первым этапом использовалась система динамического типа, вторым – окончательная коррекция и стабилизация CDI.

Предметом изучения были характер пороков, угол деформации в сагиттальной и фронтальной плоскости по Cobb, динамика неврологического статуса и функциональных нарушений. Использованы клинический, лучевой, функциональные и статистический методы.

Результаты. Вертебральный синдром в I группе характеризовался кифосколиотическими деформациями на фоне множественных пороков позвонков «разбросанных» на протяжении 1-2 отделов позвоночника. При этом имеется несколько «активных зон» асимметричного роста сегментов позвоночника у детей малого возраста с нестабильным соматическим статусом. Во II группе ведущий порок представлен двумя или более компактно расположенными аномалиями у детей среднего и старшего возраста, когда имеется возможность радикального решения ортопедической проблемы за одну хирургическую сессию. В III группе вертебральный синдром характеризовался кифосколиотическими деформациями на фоне множественных «активных» пороков позвонков. При этом дебют и бурное прогрессирование деформации начинается с рождения ребенка и сопровождается грубыми функциональными нарушениями со стороны внутренних органов, что требует незамедлительных активных дей-

ствий. При этом соматический статус, вес и возраст пациента не позволяет выполнить радикальное лечение в раннем или младшем возрасте.

Обсуждение. Хирургия врожденных деформаций позвоночника максимально эффективна в раннем и младшем возрасте. Учитывая бурный темп прогрессирования, сопутствующие аномалии развития, нередко де- или субкомпенсированный соматический и неврологический статус, вмешательство носит жизненный характер. Несмотря на крайне высокий риск вмешательства, выбранная тактика позволила получить хорошие результаты.

Выводы. 1. Показания к оперативному лечению деформаций на фоне множественных пороков позвоночника носят жизненный характер. 2. Хирургическое лечение данной группы пациентов может быть реализовано только при возможности многопрофильного обследования и мониторинга. 3. Для решения вопроса об объеме оперативного вмешательств необходимо выделение типа «ведущего порока».

КЛИНИКО-СТАТИСТИЧЕСКАЯ ХАРАКТЕРИСТИКА ДЕТЕЙ С ДЦП, ОБРАТИВШИХСЯ В КОНСУЛЬТАТИВНО-ДИАГНОСТИЧЕСКОЕ ОТДЕЛЕНИЕ РНЦ «ВТО»

Сазонова Н.В., Попков Д.А.

CLINICAL CHARACTERISTICS AND STATISTICAL DATA OF CHILDREN WITH CEREBRAL PALSY THAT REFERRED TO RISC RTO CONSULTATIVE CLINIC

Sazonova N.V., Popkov D.A.

ФГБУ «РНЦ «ВТО» им. акад. Г.А. Илизарова» Минздрава России, г. Курган

Введение. Детский церебральный паралич за последние годы стал одним из наиболее распространенных заболеваний нервной системы у детей. Частота его встречаемости достигает в 2,5-5,6 случаев на 1000 родившихся в разных регионах России (Беседин С.Г., Бабина Л.Л., 2011). В структуре детской инвалидности ДЦП достиг в настоящее время 24 % (Иваницкая И.Н., 1993). Различные нарушения двигательной функции регистрируется практически у всех больных ДЦП.

Цель данного исследования – клинико-статистическая характеристика детей с ДЦП, которые были направлены или обратились самостоятельно в консультативно–диагностическое отделение РНЦ «ВТО» в период апрель 2012 – март 2013 года.

Материал и методы исследования. Работа основана на анализе выборочных данных из амбулаторных карт 147 детей с ДЦП в возрасте от 12 месяцев до 17 лет (средний возраст, 8,1±4,0 лет). Мальчиков было 83, девочек – 64. Изучены анамнез заболевания, ортопедический статус пациентов.

Результаты и обсуждение. Спастическая диплегия обнаружена у 74 детей, гемиплегическая форма ДЦП – у 38, двойная спастическая гемиплегия – у 11, дистоническая форма – у 6 пациентов, атонически-астатическая – также у 6, смешанная форма ДЦП – у 12 детей. Из анамнеза заболевания выявлено, что в 86,4 % случаев дети родились от первой беременности в различные сроки: от 24 до 38 недель. Доношенными родились лишь 23 ребенка (15,7 %). Вес при рождении у данных детей колебался от 950 до 4100 грамм, рост от 33 до 56 см (средний вес при рождении составил 2217,3 грамма, средний рост – 44,1 см).

Двигательные нарушения отмечены у всех пациентов. Ортопедические осложнения ДЦП выявлены в различных сочетаниях у 102 детей (69,4 % от общего числа обследованных). Например, различные деформации стоп – 84 случая (82,4 %), контрактуры крупных суставов нижних конечностей – 94 ребенка (92,2 %), подвывихи и вывихи тазобедренных суставов – 19 больных (18,6 %), укорочения и деформации нижних конечностей 17 больных (16,7 %), деформации позвоночника 38 (37,3 %), деформации и контрактуры кисти – 32 (31,4 %).

Следует отметить, что лишь 19 пациентам (18,6 %), имеющим ортопедические осложнения ДЦП, ранее регулярно проводили ботулинотерапию, и лишь в одном случае – была установлена баклофеновая помпа. Регулярное, своевременное, полное и правильное по длительности и показаниям использование ортезных изделий мы смогли отметить у 34 (23,1 %) из 147 детей.

Наконец, показания для оперативного ортопедического лечения в течение ближайшего года после консультации были выставлены у 88 детей (59,9 %). Остальным пациентам рекомендованы различные варианты консервативного лечения, рационального ортезирования, а также регулярные консультативные осмотры ортопеда в том числе в консультативно-диагностическом отделении РНЦ «ВТО».

Заключение. Основная часть детей, страдающих ДЦП и наблюдавшихся в поликлинике РНЦ «ВТО», родились недоношенными. Среди обследованных детей ортопедические осложнения ДЦП, требовавшие оперативного лечения встретились в более чем половине случаев (59,9 %), что косвенно свидетельствует о недостаточном уровне проводимых превентивных и реабилитационных мероприятий.

АНАЛИЗ ПРОБЛЕМ ВНЕДРЕНИЯ МЕТОДОВ БИОЛОГИЧЕСКОЙ ОБРАТНОЙ СВЯЗИ В ОРТОПЕДИЧЕСКУЮ КЛИНИКУ

Сайфутдинов М.С.

ANALYSIS OF PRACTICAL INTRODUCTION OF THE METHODS OF BIOLOGICAL FEEDBACK INTO ORTHOPAEDIC PRACTICE

Saifutdinov M.S.

ФГБУ "РНЦ «ВТО» им. акад. Г.А. Илизарова" Минздрава России, Курган

Анализ данных литературы и собственного клинического опыта показал, что основными препятствиями к широкому применению реабилитационных методов на основе биологической обратной связи являются неразвитость теоретических основ метода и недооценка значимости практических аспектов его применения связанных с психологическим сопровождением пациентов.

The analysis of literature data and personal clinical experience has shown that the main obstacles to the widespread use of rehabilitation methods on the basis of biofeedback are the insufficient development of the theoretical base of the method and the underestimation of the significance of practical aspects of its application related to psychological support of patients.

Необходимость трансформации исходно существовавших моторных навыков использования конечности, после ее оперативной коррекции в соответствии с новыми анатомо-биомеханическими пропорциями, открывает перспективы для использования современных высокотехнологичных методов реабилитации, в том числе на основе биологической обратной связи (БОС). Опыт их применения в клинике РНЦ «ВТО» имени академика Г.А. Илизарова показал, что организация сигналов БОС на основе ЭМГ и биомеханических характеристик движения демонстрирует хорошие реабилитационные возможности функционального биоуправления (ФБУ). Однако нельзя сказать, что метод ФБУ нашел широкое применение во врачебной практике за пределами специализированных НИИ. Возникает странное противоречие, когда в случаях конкретной патологии он оказывается эффективнее традиционного лечения, но не способен вытеснить последнее.

Существует две основные причины, объясняющие несоответствие данных литературы и результата их воплощения: во-первых, значительное отставание теории, во-вторых, трудности технического характера, возникающие в процессе практической работы, которые не обсуждаются в соответствующей литературе.

Кажущаяся простота принципа обратной связи не способствует излишнему теоретизированию в этой области. В подавляющем большинстве работ, посвященных этому вопросу, описываются результаты использования данных способов реабилитации, сравниваются разные варианты воздействия, но мало обсуждаются возможные физиологические механизмы наблюдаемых феноменов. Их формулировка носит чрезвычайно общий характер. В единич-

ных публикациях, посвященных критике ФБУ, можно отметить дефицит критических аргументов и их неубедительность, что косвенно указывает на неразвитость теории.

Главная трудность практического характера вытекает из требования активного отношения пациента к ФБУ (то, что лежит в основе его эффективности). С этим сталкивались и мы в процессе использования данных методов. Наличие исходно высокого уровня мотивации пациента, направленного на активные занятия БОС-терапией, не гарантирует его сохранения на протяжении всего периода реабилитации, особенно у больных с высокой эмоциональной лабильностью. Надежды на организацию ФБУ как компьютерной игры неоправданно завышены, поскольку устойчивость интереса к различным формам подобных игр в больших выборках людей исследованы недостаточно.

Для эффективного использования ФБУ необходима специальная процедура отбора пациентов. В соответствующих публикациях недостаточное внимание уделяется практическим аспектам формирования выборки больных и причинам их отсева в процессе реабилитационных мероприятий. Мы полагаем, что это не связано с желанием авторов что-то скрыть, а есть лишь проявление недооценки этих особенностей технологии.

Таким образом, концепция ФБУ на основе БОС в значительно обогнала технологические возможности своего времени, что сдерживает развитие данного направления. Существующее сейчас разнообразие аппаратов ФБУ свидетельствует о неослабевающем внимании исследователей к этому направлению, т.е. методика продолжает оставаться в процессе становления. Для дальнейшего ее развития до стадии внедрения необходим этап критической переоценки достигнутых результатов.

РЕЗУЛЬТАТЫ ОПЕРАТИВНОГО ЛЕЧЕНИЯ СТОЙКИХ КОНТРАКТУР КОЛЕННОГО СУСТАВА

Семенов А.Л., Рыжиков Д.В., Губина Е.В., Ревкович А.С.

OUTCOMES OF SURGICAL TREATMENT ODF STIFF KNEE JOINT CONTCATURES

Semenov A.L., Ryzhikov D.V., Gubina E.V., Revkovich A.S.

ФГБУ «Новосибирский НИИТО» Минздрава России, г. Новосибирск

Лечение флексионных или комбинированных контрактур коленного сустава не всегда бывает функционально успешным. Эффективность определяется точной диагностикой патологии, особенностями деформации сустава, применяемыми методами лечения. В настоящей работе отражен опыт отделения детской ортопедии Новосибирского НИИТО в последние годы.

Treatment of flexion or combined contractures of the knee joint is not always functionally successful. Efficiency is defined by exact diagnosis of the pathology, features of deformation of the joint, applied methods of treatment. In the present work, the experience of children's orthopaedic department of the Novosibirsk RITO is reflected.

Цель исследования – изучение эффективности оперативного лечения стойких контрактур коленного сустава, формирование подхода в определении оптимального объема хирургического лечения, его научное обоснование и внедрение дифференцированного хирургического метода и послеоперационной реабилитации у детей и подростков в зависимости от этиологического фактора контрактуры, возраста пациента и анатомических особенностей деформации сустава.

Материалы и методы. За период 2010-2012 гг. в детской клинике ННИИТО пролечено и находится под наблюдением 15 детей со стойкими сгибательными контрактурами и синовиитом коленного сустава ранее неоднократно и безуспешно леченных в различных клиниках, что определяет необходимость более глубокого обследования пациентов и иного подхода к лечению.

Из них двое детей с диагнозами «Ревматоидный артрит», четверо детей с диагнозом «Артрогрипоз», шесть пациентов с детским церебральным параличом.

У троих пациентов диагноз при поступлении был не установлен, в процессе обследования выявлен хронический остеомиелит и последствие туберкулезного первичного поражения сустава.

Из применявшихся методов оперативного лечения превалировали: монтаж дистракционного аппарата по Илизарову с последующей гипсовой иммобилизацией (3 пациента), монтаж дистракционного аппарата по Илизарову с последующей сухожильно – мышечной пластикой и гипсовой иммобилизацией (6 пациентов), монтаж дистракционного аппарата по Илизарову с последующей транспозицией бугристости большеберцовой кости для восстановления активного разгибания коленного сустава (3 пациента), транспозиция бугристости большеберцовой кости для восстановления активного разгибания коленного сустава в изолированном виде и в сочетании с теномиотомией длинных сгибателей голени (3 пациента). При контрактуре обоих коленных суставов у одного пациента операции проводились одновременно двумя бригадами с обоих сторон.

Исследуемая группа из 15 пациентов: возраст на момент хирургического вмешательства составил от 5 до 17 лет. По полу пациенты распределились следующим образом: 11 мальчиков и 4 девочек. Всего прооперировано 21 сустав (6 пациентов с детским церебральным параличом оперированы симультанно). По типу патологии: у трех пациентов диагностирован задний подвывих голени (все пациенты с последствием воспалительного процесса). Изучались ближайшие и отдаленные результаты лечения – срок наблюдения от 3 мес. до 2 лет.

Результаты. Лечение данной патологии в клинике ННИИТО: в среднем составляет 28-35 суток.

1. Стационарный этап: 32,9 койко-дня (первый этап: монтаж аппарата Илизарова, устранение контрактуры, второй этап демонтаж аппарата, стабилизация сустава)

2. Далее амбулаторный этап: иммобилизация, снабжение ортезами, восстановительное лечение. Прогноз, длительность и течение заболевания окончательно зависит от степени исходной деформации, возраста и нозологической формы.

Рецидивов контрактур за сроки наблюдения не выявлено. В двух случаях наблюдалась частичная потеря коррекции связанная с несвоевременным ортезированием пациентов.

Выводы. Лечение контрактур тяжелой степени в амбулаторных условиях консервативно либо проведение этапных редрессаций в стационаре неэффективно.

При возникновении стойкой контрактуры сустава неясного генеза требуется проводить комплексное клинико-рентгенологическое обследование до выяснения причины заболевания.

Методом выбора для хирургического лечения ригидных контрактур является аппаратное лечение по Илизарову с устранением причины блока разгибательного аппарата голени.

В послеоперационном периоде необходима полноценная реабилитация, снабжение ортезами, длительное диспансерное наблюдение.

ОПЕРАТИВНОЕ ЛЕЧЕНИЕ НЕОСЛОЖНЕННЫХ ПЕРЕЛОМОВ ТЕЛ ПОЗВОНКОВ У ДЕТЕЙ ГОРОДА ТЮМЕНИ

Сергеев К.С., Скрябин Е.Г., Бреев Д.М., Смирных А.Г.

OPERATIVE TREATMENT OF UNCOMPLICATED VERTEVRAL BODY FRACTURES IN CHILDREN (TYUMEN)

Sergeev K.S., Skriabin E.G., Breev D.M., Smirnykh A.G.

ГБОУ ВПО «Тюменская государственная медицинская», г. Тюмень, Россия

Из 240 детей, получивших компрессионные переломы тел позвонков, в оперативном лечении нуждалось 5 (2,09 %) человек. Все они были подросткового возраста и принципы проведения операций современными металлоконструкциями у взрослых пациентов применимы у этой категории пострадавших.

Of the 240 children who received compression fractures of vertebral bodies, 5 (2.09 %) patients needed surgical treatment. All of them were teenagers and the principles of operation with current metal implants for adults are applicable to this category of victims.

Цель – улучшить исходы лечения детей, получивших тяжелые неосложненные переломы тел позвонков.

Материал и методы. Располагаем опытом динамического наблюдения и лечения 240

детей и подростков в возрасте от 3 до 18 лет, получивших компрессионные неосложненные переломы тел позвонков. В ходе выполнения работы были использованы традиционные для экстренной вертебрологической практики методы исследования: анамнестический, клинический, параклинический, лучевой.

Результаты и их обсуждение. Из 240 детей, получивших неосложненные переломы тел позвонков, оперативному лечению были подвергнуты 5 (2,09 %) пострадавших. Средний возраст оперированных детей составил 15 лет. Одноуровневые повреждения были диагностированы у 2-х детей, многоуровневые – у 3 пациентов. Для определения степени тяжести компремированных позвонков использовали классификацию F. Magerl (1994). В соответствие с ее критериями травмы позвонков типа A1 диагностированы у 2 -х детей, типы A2, A3 и B2 зарегистрированы по 1 клиническому случаю, т.е. в общей сложности у 3-х детей. Операции были выполнены на вторые-третьи сутки нахождения больных в стационаре, после проведения им полного обследования. Для оперативного лечения были использованы современные транспедикулярные конструкции, в том числе в одном клиническом наблюдении был применен малоинвазивный транскутанный способ введения винтов и спондилодез по оригинальной методике (патент РФ № 2320286), используемый у взрослых пациентов. Во всех случаях операции достигли своего результата, заключавшегося в устранении всех видов смещения компремированных позвонков, в восстановлении высоты межтеловых промежутков, формы позвоночного канала и опорных колонн позвоночника, в надежной стабилизации поврежденных позвоночно-двигательных сегментов. Это позволило на третьи-четвертые сутки после операции детей вертикализировать и после снятия швов направить их на амбулаторное лечение.

Изучение ближайших результатов лечения – через 6 месяцев с момента операции – позволило установить, что дети не предъявляли каких-либо серьезных жалоб со стороны позвоночника. Проведенное контрольное рентгенологическое исследование позволило во всех случаях констатировать адекватное стояние металлоконструкций с отсутствием элементов резорбции костной ткани вокруг введенных в тела позвонков транспедикулярных винтов.

Выводы. Несмотря на то, что в подавляющем большинстве клинических наблюдений тяжесть компрессии тел позвонков у детей незначительная, и они нуждаются в консервативном лечении, в отношении пострадавших с травмами тяжелой степени необходимо применять оперативную тактику. Эти дети, как правило, относятся к подростковому возрасту и принципы проведения операций современными металлоконструкциями у взрослых пациентов применимы у этой категории пострадавших.

ГЕМОДИНАМИКА В ЯГОДИЧНЫХ МЫШЦАХ ПОД ВЛИЯНИЕМ СТИМУЛЯЦИИ АУТОПЛАЗМОЙ И АНТИОКСИДАНТОМ МЕТАБОЛИЧЕСКОГО ДЕЙСТВИЯ ПРИ ЛЕЧЕНИИ ЭКСПЕРИМЕНТАЛЬНЫХ ПЕРЕЛОМОВ ТАЗА

Силантьева Т.А., Кононович Н.А., Краснов В.В.

HEMODYNAMICS IN THE GLUTEAL MUSCLES UNDER STIMULATION USING AUTOLOGOUS PLASMA OR ANTIOXIDANTS OF METABOLIC ACTION IN EXPERIMENTAL REPAIR OF PELVIC FRACTURES

Silantyeva T.A., Kononovich N.A., Krasnov V.V.

ФГБУ «РНЦ «ВТО» им. акад. Г.А. Илизарова Минздрава России», г. Курган, Россия

Очаговое введение метаболических активных препаратов – аутоплазмы, аскорбиновой кислоты и глюкозы при лечении экспериментальных переломов костей таза в условиях внешней фиксации способствует сохранению вязкоэластических свойств сосудов артериального русла и обеспечивает достаточный венозный отток.

The focal infusion of metabolically active agents - autologous plasma, ascorbic acid and glucose - during treatment of experimental pelvic bone fractures using external fixation contributes to maintaining arterial bed viscoelastic properties and provides sufficient venous outflow.

Получение положительных анатомо-функциональных результатов при лечении костно-суставной патологии напрямую зависит от состояния кровоснабжения в параоссаль-

ных тканях травмированного сегмента (Н.Н. Голещихин, 2000).

Цель исследования – изучение гемодинамики в ягодичных мышцах под влиянием стимуляции аутоплазмой и антиоксидантом метаболического действия при лечении переломов таза в эксперименте.

Материал и методы. Исследование проведено на 12 взрослых беспородных собаках в соответствии с требованиями Европейской конвенции по защите позвоночных животных. Выполняли полную поперечную остеотомию подвздошной кости либо вертлужной впадины с последующим чрескостным остеосинтезом в течение 21 суток. В зону повреждения вводили аутоплазму в сочетании с официнальными растворами аскорбиновой кислоты и глюкозы (Силантьева Т.А. с соавт., 2010; патент РФ № 2463986). В контрольной группе животным выполняли инъекции физиологического раствора.

Реографию средней ягодичной мышцы проводили до операции, через 14, 28, 35 и 42 суток эксперимента. Использовали реограф-полианализатор РГПА-6/12 «РЕАН-ПОЛИ».

Результаты и их обсуждение. У животных контрольной группы через 14 суток эксперимента в ягодичной мышце более чем в 60 % наблюдений отмечалось резкое снижение тонуса магистральных артерий и сосудов крупного калибра. Состояние артерий более мелкого калибра характеризовалось выраженной вазодилятацией; венозный отток замедлялся. Кровенаполнение мышцы уменьшалось в среднем на 50 %. К 28 суткам тонус сосудов крупного калибра повышался, однако был ниже дооперационного уровня. Определялась вазоконстрикция сосудов среднего, мелкого калибра и артериол, затруднение венозного оттока. Это являлось причиной увеличения объемного пульсового кровенаполнения мышцы.

К окончанию эксперимента функция магистральных артерий нормализовалась. Был отмечен гипотонус крупных артерий, гипертонус прочих артериальных сосудов. Нормализовались величины объемного пульсового кровенаполнения и венозного оттока.

В опытной группе вязкоупругие свойства магистральных артерий, сосудов среднего и мелкого калибра, а также величина объемного пульсового кровенаполнения сохранялись в переделах нормальных значений. На протяжении всего эксперимента наблюдали умеренное повышение тонуса магистральных артерий. Тонус и величина кровенаполнения сосудов крупного, среднего и мелкого калибра через 14 суток опыта незначительно снижались, затем к 28 суткам происходило достоверное их увеличение и к окончанию эксперимента – нормализация. Вазодилятация артериол и нормальный венозный отток сохранялись на протяжении всего эксперимента.

Полученные результаты могут быть объяснены сочетанным мембраностабилизирующим и антиоксидантным действием аутоплазмы, аскорбиновой кислоты и глюкозы. Каждый из компонентов снижает агрегацию тромбоцитов и способствует выработке лейкоцитами эндогенного оксида азота, ответственного за вазодилятацию (И.Н. Мокеев, 2002; Т.Т. Жумабаева, 2001; Raghavan S.A. et al., 2003; Massucco P et al., 2005).

Выводы. При лечении экспериментальных переломов костей таза в условиях внешней фиксации изменения гемодинамики в ягодичных мышцах характеризуются нарушением вязкоупругих свойств всех сосудов артериального русла и затруднением венозного оттока. Очаговое введение метаболических активных препаратов - аутоплазмы, аскорбиновой кислоты и глюкозы – способствует сохранению функции сосудов артериального русла и обеспечению достаточного венозного оттока.

СИНЕРГИЧНОЕ ВЛИЯНИЕ АУТОПЛАЗМЫ И АНТИОКСИДАНТА МЕТАБОЛИЧЕСКОГО ДЕЙСТВИЯ НА РЕПАРАТИВНЫЙ ОСТЕОГЕНЕЗ

Силантьева Т.А., Краснов В.В.

SYNERGETIC EFFECT OF AUTOLOGOUS PLASMA AND METABOLIC ANTIOXIDANT ON REPARATIVE OSTEOGENESIS

Silantyeva T.A., Krasnov V.V.

ФГБУ «РНЦ «ВТО» им. акад. Г.А. Илизарова Минздрава России», г. Курган, Россия

В эксперименте при лечении ацетабулярного перелома подтверждено синергичное стимулирующее влияние аутоплазмы и L-аскорбиновой кислоты в сочетании с D-глюкозой при их внутрисуставном введении в остром посттравматическом периоде.

The synergistic stimulating effect of autoplasma and L-ascorbic acid in combination with D-glucose in case of their intra-articular infusion in the early posttraumatic period was confirmed experimentally for acetabular fracture treatment.

Стимуляция репаративного остеогенеза локальным введением плазмы крови является областью активных исследований (G. Intini, 2009; J. Alsousou et al., 2013). Однако ее стимулирующее действие статистически не подтверждено, либо проявляется не ранее, чем через 12 недель – в экспериментальных, и 24 месяцев – в клинических исследованиях (G. Intini, 2009; J. Iqbal et al., 2011; N. Broggini et al., 2011; U. Sheth et al., 2012). Экспериментальные работы последних лет продемонстрировали перспективность применения антиоксидантов метаболического действия при лечении костно-суставной патологии (Ю.В. Чернигов, С.В. Чернигова, 2010; В.Ю. Чердаков с соавт., 2010).

Цель исследования заключалась в проверке гипотезы о синергичном влиянии аутоплазмы крови и метаболического антиоксиданта аскорбиновой кислоты на активность репаративного остеогенеза в раннем посттравматическом периоде.

Материал и методы. Эксперимент проведен на 12 взрослых беспородных собаках в соответствии требованиями Европейской конвенции по защите позвоночных животных. Выполняли остеотомию вертлужной впадины с последующим чрескостным остеосинтезом. Кровь для получения плазмы забирали в вакутейнеры с гепарином на 2-е сутки после операции, центрифугировали при 1000 об/мин в течение 10 мин. Со 2-х по 5-е сутки эксперимента осуществляли дозированное внутрикостное либо внутрисуставное введение лекарственных препаратов: в контроле – 0,9 % раствор хлорида натрия; в I опытной группе – официнальных растворов L-аскорбиновой кислоты (АК) и D-глюкозы (ГЛ); во II – растворов АК и ГЛ с аутоплазмой крови (патент РФ № 2463986). Образцы для гистологического исследования забирали на 14-е сутки после операции. Использованы методы рентгенографии, светооптической микроскопии, гистоморфометрии. Количественные данные представлены в виде M±SD. Достоверность различий оценивалась по критерию Манна-Уитни.

Результаты и их обсуждение. В контроле и I группе в межотломковом пространстве рентгенографически наблюдали тени низкой интенсивности. У животных II группы в диастазе определялись тени средней и высокой интенсивности.

Гистоморфометрическое исследование тканевого состава зоны сращения отломков выявило статистически значимые межгрупповые отличия ($p \leq 0{,}01$). В контроле наблюдали преимущественно соединительнотканно-хрящевое сращение, площадь костной ткани составляла 14±5,6 %, соединительной и хрящевой ткани - 33±2,9 % и 53±8,3 % соответственно. В I группе было сформировано соединительнотканное сращение (100 %). Во II группе наблюдали преимущественно костное сращение отломков, площадь костной ткани составляла 61±1,1 %, соединительной – 36±4,1 % и хрящевой – 3±2,3 %. Средняя численная плотность капилляров в 1 мм^2 зоны сращения контрольной, I и II опытных групп составляла 27±0,4, 73±24,0 и 93±28,7 соответственно.

Применение АК в сочетании с ГЛ, предотвращающей ее прооксидантное действие (Л.Я. Тимен с соавт., 2006), значительно улучшает кровоснабжение травмированной области, но угнетает репаративный остео- и хондрогенез.

Инъекционное введение аутоплазмы совместно с метаболическим антиоксидантом аскорбиновой кислотой и глюкозой статистически значимо стимулирует костеобразование и улучшает кровоснабжение зоны сращения отломков уже в раннем посттравматическом периоде.

Выводы. Синергичное влияние аутоплазмы и антиоксиданта метаболического действия L-аскорбиновой кислоты на репаративный остеогенез проявляется стимуляцией костеобразования в остром посттравматическом периоде.

ЛЕЧЕНИЕ ПОВРЕЖДЕНИЙ ОПОРНО-ДВИГАТЕЛЬНОЙ СИСТЕМЫ У ДЕТЕЙ С ПОЛИТРАВМОЙ

Синица Н.С., Довгаль Д.А., Обухов С.Ю.

TREATMENT OF THE LOCOMOTOR SYSTEM'S INJURIES IN CHILDREN WITH POLYTRAUMA

Sinitsa N.S., Dovgal' D.A., Obukhov S.Y.

Федеральное государственное бюджетное лечебно-профилактическое учреждение «Научно-клинический центр охраны здоровья шахтеров», г. Ленинск-Кузнецкий, Россия

Представлен анализ результатов лечения 85 детей с политравмой. У 43 (68 %) детей скелетная травма потребовала оперативного лечения на 56 сегментах. Основными методами лечения являлись: накостный на 16 сегментах, чрескостный остеосинтез на 22 сегментах, гибкий интрамедулярный остеосинтез на 18 сегментах. Результаты исследования показывают, что раннее оперативное лечение скелетной травмы у детей, является одним из факторов, которые способствуют быстрому анатомо-функциональному восстановлению.

The analysis of the treatment results of 85 children with polytrauma is presented. The orthopedic trauma in 43 (68 %) children required operations on 56 segments. The main methods of operative treatment were plate fixation on 16 segments, transosseous osteosynthesis on 22 segments, flexible intramedullary fixation on 18 segments. Study results suggest that the early operative therapy of orthopedic trauma in children is one of the factors that contribute to rapid anatomic functional recovery.

Неуклонный рост множественных и сочетанных повреждений в структуре детского травматизма определяет поиск эффективных методов оперативного лечения переломов, отвечающих принципам детской хирургии. Внедрение в клиническую практику методов, не повреждающих ростковые зоны костей, дало возможность и в детской практике стремится к ранней фиксации переломов. При решении такой задачи необходимо принимать в расчет все, что может повлиять на состояние больного: тяжесть состояния пострадавшего, определение степени риска при проведении хирургического вмешательства, выбор оптимальной тактики лечения.

Цель – улучшение результатов лечения детей с переломами костей при политравме на основе раннего оперативного лечения переломов.

Материалы и методы. 85 детей с диагнозом политравма. Среди всех больных с политравмой преобладают мальчики, 56 детей (65 %). Основная возрастная группа от 7 до 14 лет – 67 % (37 мальчиков, средний возраст 10,8±0,25 и 19 девочек, средний возраст 9,6±0,48). 91 % детей с политравмой поступали с элементами травматического шока. Тяжесть состояния по шкале Рape: 8 (9 %) детей поступили в стабильном, компенсированном состоянии. 56 (66 %) детей в промежуточном, субкомпенсированном состоянии, 16 (19 %) детей в нестабильном состоянии. У 69 (81 %) детей травмы дорожно-транспортные. В подавляющем большинстве случаев 39 (46 %) детей доминирующим видом повреждения является скелетная травма, затем ЧМТ 33 (39 %) ребенка, абдоминальная 10 (11 %) детей, торакальная 3 (4 %). В 39 (46 %) случаях пострадавшие дети доставлены сразу после травмы бригадами СМП и попутным транспортом. В 46 (54 %) случаях пострадавшие дети доставлены бригадами постоянной готовности центра в срок от 1 до 5 суток. По времени транспортировки больные распределились следующим образом: 50 (58 %) больных доставлены в ФГБЛПУ НКЦ ОЗШ в течение 1-х суток, 25 (30 %) больных доставлены в срок от 1 до 3 суток, 10 (12 %) больных доставлены в срок более 3-х суток.

У 63 детей (73 %) присутствовала скелетная травма той или иной степени тяжести. В большинстве случаев 36 (43 %) детей, отмечается сочетание ЧМТ и скелетной травмы.

Результаты. У 43 (68 %) детей скелетная травма потребовала оперативного лечения на 56 сегментах. Из них накостный остеосинтез проведен на 16 сегментах, чрескостный остеосинтез на 22 сегментах, гибкий интрамедулярный остеосинтез на 18 сегментах. И если при ЧМТ, абдоминальной, торакальной травмах оперативное лечение доминирующего повреждения проводилось сразу, то в 16 (38 %) случаях оперативное лечение скелетной травмы было отложено до стабилизации состояния пациента. Открытые переломы – 22 (28,2 %) сегмента, закрытые переломы – 55 (71,7 %) сегментов. Дети, у которых переломы длинных трубчатых костей верхней и нижней конечности потребовали оперативного лечения, были распределены на 3 сравнительные группы в зависимости от времени оперативного лечения скелетной травмы. Выявлено – чем раньше проведено оперативное лечение скелетной травмы, тем меньше времени пациент находится в стационаре

Выводы. 1. Политравма у детей возникает преимущественно при дорожно-транспортных происшествиях (81 %). 2. Сочетанные повреждения опорно-двигательной системы с травматическим повреждением ЦНС составляет 39 %, а эти больные требуют проведения раннего оперативного вмешательства на костях конечностей для стабилизации переломов. 3. Раннее оперативное лечение скелетной травмы у детей, является одним из факторов, которые снижают риск развития травматической болезни, уменьшают продолжительность нахождения пациентов в стационаре.

НЕКОТОРЫЕ АСПЕКТЫ ПАТОГЕНЕЗА РОТАЦИОННОГО ПОДВЫВИХА АТЛАНТА У ДЕТЕЙ

Ситкалиева Ф.С., Тарасов А.Н.

SOME ISSUES OF PATHOGENESIS OF ROTATIONAL SUBLUXATION OF THE ATLAS IN CHILDREN

Sitkalieva F.S., Tarasov A.N.

ГБОУ ВПО «Астраханская государственная медицинская академия» Минздрава России, г. Астрахань

Раскрываются вопросы патогенеза ротационного подвывиха атланта у детей, связанные с нарушением метаболизма коллагена и наличием недифференцированной дисплазии соединительной ткани. Производилось клиническое обследование с выявлением внешних признаков недифференцированной дисплазии соединительной ткани, а также определение уровня аутоантител к коллагенам I и II типов в плазме крови методом твердофазного иммуноферментного анализа у 87 детей. У больных с ротационным подвывихом атланта повышен уровень аутоантител к коллагенам I и II типов в сыворотке крови ($p<0,05$).

The study deals with the issues of the pathogenesis of rotation subluxation of the atlas associated with the disorders of collagen metabolism and signs of undifferentiated connective tissue dysplasia. Clinical examination revealed external signs of undifferentiated connective tissue dysplasia as well as specific levels of autoantibodies to collagen I, II types in plasma. The blood serum of 87 patients was examined. The study showed that patients with rotation subluxation of the atlas had elevated levels of antibodies to collagen type I and II ($p<0.05$).

Цель исследования – повышение эффективности лечения детей с ротационным подвывихом атланта путем уточнения его патогенеза.

Материалы и методы. Обследовано 87 человек, из них 50 пациентов с клиникой ротационного подвывиха атланта и 37 здоровых детей. Средний возраст пациентов – 7,9±0,06 лет, среди них мальчиков было 36 человек, девочек – 14. Всем проводилось определение уровня аутоантител к коллагенам I и II типов в плазме крови методом твердофазного иммуноферментного анализа с использованием тест-систем («Имтек», Россия).

Результаты исследования и их обсуждение. У пациентов с клиникой ротационного подвывиха атланта встречались «голубые» склеры (37,9 %), «готическое» небо (27,5 %), «тонкие» губы (35,5 %), оттопыренные уши (33,3 %), сколиотическая деформация позвоночника (9,1 %), нарушение осанки (14,9 %), синдром гипермобильности суставов выраженной степени (33,3 %) и плоскостопие (28,6 %). Для определения синдрома гипермобильности суставов пользовались методом P. Beighton, при этом показатель выше 4 расценивали как наличие гипермобильности суставов у ребенка.

В норме плазменная концентрация аутоантител к коллагену I типа составляет 1,2±0,02

мкг/мл, аутоантител к коллагену II типа – 0,65±0,04 мкг/мл. Повышенный уровень аутоантител к коллагену I типа был выявлен у 47 (94 %, p=0,001) пациентов с ротационным подвывихом атланта, II типа – у 42 (84 %, p=0,001). Плазменная концентрация аутоантител к коллагену I типа ниже контрольных значений регистрировалась в 2 (4 %, p<0,05) случаях, II – в 6 (12 %, p<0,05) наблюдениях при данной патологии. Был проведен корреляционный анализ между показателями аутоантител к коллагенам I-II типов и количеством внешних стигм дисморфогенеза у детей с ротационным подвывихом атланта. Между уровнем стигматизации и показателями аутоантител к коллагенам I и II типов прослеживалась сильная прямая зависимость (r1=+0,9, r2=+0,7, p>0,05). Установлены более высокие концентрации аутоантител к коллагену I-II типов в случае сочетания деформаций позвоночника и воронкообразной деформацией грудной клетки, а также при сочетании сколиоза, плоскостопия и синдрома гипермобильности суставов по сравнению с пациентами без деформаций опорно-двигательного аппарата не менее чем в 1,6 раза (p<0,05).

Анализ концентраций аутоантител к коллагену в плазме крови пациентов с синдромом гипермобильности суставов с учетом балльной оценки показал, что вне зависимости от выраженности суставной гипермобильности определялись высокие уровни аутоантител к коллагену I типа с максимальными значениями при выраженном синдроме. У пациентов с выраженным синдромом гипермобильности суставов также определялись увеличенные показатели аутоантител и к коллагену II типа как по сравнению с контрольной группой.

Заключение. При ротационном подвывихе атланта на фоне недифференцированной дисплазии соединительной ткани установлено повышение уровней аутоантител к коллагену I-II типов у 94 % и 84 % детей соответственно (p=0,001). Для ротационного подвывиха атланта у детей с патологией опорно-двигательного аппарата характерно одновременное повышение сывороточных уровней аутоантител к коллагенам I-II типов не менее чем в 1,6 раза (p<0,05). Рост уровня антиколлагеновых антител у пациентов с выраженными внешними и клиническими диспластическими признаками свидетельствует о патогенетической и клинической значимости показателей аутоиммунной составляющей.

ПРЕДОПЕРАЦИОННОГО ПЛАНИРОВАНИЕ ВОЗМОЖНЫХ ГНОЙНЫХ ОСЛОЖНЕНИЙ У ДЕТЕЙ С ОРТОПЕДИЧЕСКИМИ ПОСЛЕДСТВИЯМИ ГЕМАТОГЕННОГО ОСТЕОМИЕЛИТА

Скворцов А.П., Мустафин И.Г., Андреев П.С.

PREOPERATIVE PLANNING OF POSSIBLE INFECTION COMPLICATIONS IN CHILDREN WITH CONSEQUENCES OF HEMATOGENOUS OSTEOMYELITIS

Skvortsov A.P., Mustafin I.G., Andreev P.S.

«Республиканская клиническая больница» Министерства здравоохранения Республики Татарстан, г. Казань, РФ

У больных с деструктивными поражениями костной ткани после перенесенного гематогенного остеомиелита ортопедами общепринято производить оперативные вмешательства на костной ткани не ранее чем через год после закрытия последнего свищевого хода для предотвращения «вспышки дремлющей инфекции». Учитывая имеющееся в собственной практике данное осложнение при соблюдении временного критерия производства вмешательства, впоследствии, при выборе сроков операции у больных, перенесших ОГМЭО, мы отказались от данного критерия как необъективного. С целью профилактики подобных осложнений нами проводилась оценка иммунологического статуса у больных с ортопедическими последствиями острого гематогенного метаэпифизарного остеомиелита суставов нижних конечностей и его коррекция.

In the recent years, surgical treatment of patients with destructive bone lesions following hematogenous osteomyelitis is generally used by orthopedic surgeons not earlier than a year after full cicatrization of the sinus tractm in order to prevent the burst of dormant infection. However, our own evidence suggests that this method is not optimal for most of patients. In order to prevent such complications we evaluated the immune status of patients with orthopedic consequences of acute metaepiphyseal hematogenous osteomyelitis in the lower extremity joints. Surgical treatment based on patient's immune status examination produces good results.

Цель исследования – проведение изучение иммунного статуса у больных с ортопедическими последствиями острого гематогенного остеомиелитаи его коррекция.

Материалы и методы исследования. Изучение иммунного статуса проведено у 32 больных с острым гематогенным остеомиелитом (ОГО) в возрасте от 5 до 16 лет. Клеточные параметры иммунной системы исследовали в непрямой реакции иммунофлюоресценции с

моноклональными антителами серии ИКО МП «Диагнотех» по методике разработчиков. В работе использовали моноклональные антитела ИКО-90 (CD3), ИКО-86 (CD4), ИКО-31 (CD8), ИКО-116 (CD16), F3 (CD72),ИКО-105 (CD25), ИКО-19 (HLA-DR) для определения, соответственно, Т-лимфоцитов, Т-хелперов/ индукторов, Т-супрессоров, натуральных киллеров (NK-клеток), В-лимфоцитов, активированных лимфоцитов по экспрессии рецепторов к интерлейкину-2 (CD25),активированных Т-лимфоцитов и В-лимфоцитов по HLA-DR. Учет реакции иммунофлюоресценции проводили на проточном лазерном цитофлуориметре «FACScan» (BectonDickinson, USA).

Фагоцитарную активность нейтрофилов (ФАН) оценивали по способности клеток захватывать St.aureus. Метаболическую активность нейтрофилов определяли в НСТ-тесте спонтанном и индуцированном вариантах по методу. Циркулирующие иммунные комплексы (ЦИК) исследовали методом преципитации полиэтиленгликолем-6000.

Результаты и их обсуждение. Проведенные исследования иммунного статуса у больных с ОГО показали, что в фазу стихания острого процесса (через год после закрытия свища) отмечается изменение клеточных параметров иммунной системы, достоверно отличающееся от показателей здоровых лиц. Так, у обследованных детей были достоверно ниже относительное количество Т-лимфоцитов (60,5±1,9 % против 73,3±1,4 % у здоровых), достоверно ниже иммунорегуляторный индекс Тх/Тс (1,33±0,11 – у здоровых 1,6±0,09) за счет повышения количества Т-супрессоров. У 68 % больных были достоверно выше показатели относительного количества активированных лимфоцитов (HLA-DR+), что свидетельствует о скрытой активации иммунной системы. Определение ЦИК показали значительное повышение их количества по сравнению с группой здоровых лиц (0,049±0,005 ед. при 0,029±0,003 у здоровых), что также свидетельствует о наличии скрытого патологического процесса, вызывающего дестабилизацию иммунной системы.

Изучение фагоцитарной системы у больных, перенесших ОГО, не показало изменения фагоцитоза частиц золотистого стафилококка нейтрофилами. Однако ФАН у больных, перенесших остеомиелит, отличалась от здоровых. Так, имело место повышение спонтанного НСТ-теста до 18,4±3,4 % при 9,1±3,07 % у здоровых лиц. Это свидетельствует о нарушенном гомеостазе у больных.

Таким образом, исследование иммунного статуса у больных, перенесших ОГО, в фазу стихания острого процесса показало наличие иммунных дисфункций по типу вторичного иммунодефицита, как по клеточному звену иммунной системы, так и по фагоцитарной системе.

В связи с выявленными изменениями со стороны иммунной системы (клеточных, гуморальных, фагоцитарных) у детей, перенесших ОГО в плане профилактики гнойных осложнений (вспышки дремлющей инфекции) в послеоперационном периоде, нами был применен отечественный иммунокорректор-ликопид. Оценка иммунного статуса у больных, перенесших ОГО и находящихся на лечении с ортопедическими последствиями ОГО на фоне иммунокоррегирующей терапии ликопидом, показала наличие высокой эффективности препарата, проявившегося в повышении абсолютного и относительного количества CD4+лимфоцитов (Т-хелперов) и, соответственно, повышении иммунорегуляторного индекса Тх/Тс до уровня здоровых лиц. У части больных, перенесших ОГО, отмечалось низкое содержание относительного количества NK-клеток (CD16) на фоне применения препарата ликопид, произошла нормализация количества NK-клеток.

Выводы. Оценка иммунологического статуса у больных с ортопедическими последствиями ОГОи его коррекция должны обязательно входить в план предоперационного обследования при выполнении различных реконструктивных вмешательств на опорно-двигательном у данной категории пациентов.

ВАРИАНТЫ НАЛОЖЕНИЯ МОНОЛАТЕРАЛЬНОГО АППАРАТА ДЛЯ ЛЕЧЕНИЯ ПОВРЕЖДЕНИЙ И ЗАБОЛЕВАНИЙ ПРОКСИМАЛЬНОГО ОТДЕЛА БЕДРЕННОЙ КОСТИ У ДЕТЕЙ

Скворцов А.П., Андреев П.С., Яшина И. В., Цой И.В., Хасанов Р.Ф.

VARIANTS OF MONOLATARAL DEVICE APPLICATION FOR PEDIATRIC PROXIMAL FEMUR FRACTURES AND DISEASES

Skvortsov A.P., Andreev P.S., Yashina I. V., Tsoi I.V., Khasanov R.F.

Государственное автономное учреждение здравоохранения «Республиканская клиническая больница» Министерства здравоохранения Республики Татарстан

Разработана и успешно применена компоновка монолатерального аппарата внешней фиксации для лечения переломов проксимального отдела бедренной кости у детей. Особенностью лечения данного вида переломов, с применением аппаратов внешней фиксации, является то, что при наличии короткого проксимального фрагмента кости возникают трудности создания стабильного остеосинтеза, который достигается пространственным расположением фиксирующих элементов (внутрикостные стержни). Разработанная конструкция выносных кронштейнов позволяет достичь жесткой фиксации проксимального фрагмента кости на опоре аппарата, тем самым создать стабильный остеосинтез при выполнении как ортопедических, так и травматологических вмешательств на бедренном сегменте у детей.

In this study, the authors described a new design of external monolateral fixation device which they successfully used in case of proximal femur fractures treatment in children. The main feature of this external fixation device use for femur fracture treatment is the stabity of osteosynthesis in case of a small proximal fragment, as it is achieved by the spatial arrangement of the fixing elements (e.g. intraosseous pins). A new design offers the usage of outrigger brackets and allows achieving rigid fixation in the proximal fragment on the support thereby creating a stable fixation when performing both orthopedic and trauma surgical interventions on the femur in children.

К достоинствам монолатеральных аппаратов внешней фиксации следует отнести малый вес и габариты, быстроту наложения и возможность послеоперационной коррекции. Однако при лечении переломов верхней трети бедренной кости (чрез-, подвертельные переломы), или при коррекции шеечно-диафизарного угла (ШДУ) нередко возникают определенные трудности при фиксации проксимального отдела бедренной кости (ПОБК). Это объясняется архитектоникой ПОБК и тем, что в случае травматического повреждения и при ортопедической патологии, мы имеем дело с коротким проксимальным фрагментом, для стабильной фиксации которого необходим «пространственный разброс элементов фиксации» (цит. по Г.А. Илизарову). Это достигается установкой на проксимальной опоре аппарата двух внутрикостных стержней. Возможны два варианта фиксации ПОБК: первый-проведение одного стержня строго во фронтальной плоскости вблизи линии перелома, другого внутрикостного стержня – вдоль оси шейки бедренной кости; второй-проведение стержней вдоль оси шейки бедренной кости, под углом 25-30°относительно друг друга во фронтальной плоскости. Использование внутрикостных стержней, проведенных таким образом, показало эффективность в плане создания жесткости фиксации и послеоперационной управляемости проксимальным фрагментом кости. Однако, применение известных штатных устройств (например, двух штатных выносных кронштейна аппарата Илизарова, соединенных между собой под углом 90°) не позволяет, адекватно возникающим при репозиции или коррекции ШДУ, нагрузкам, проводить фиксацию внутрикостных стержней к проксимальной опоре аппарата, соответственно пространственному расположению шейки бедренной кости (с учетом угла антеторсии и ШДУ).

Разработанный нами монолатеральный аппарат позволяет фиксировать, пары внутрикостных стержней, проведенные в проксимальный фрагмент: один строго во фронтальной плоскости – над линией перелома, другой – вдоль оси шейки бедренной кости. Компоновка предусматривает наложение двух опор с отверстиями, размещенных по радиусу. На них устанавливают кронштейны, основания которых имеют форму шайбы, по верхней поверхности которых расположены радиальные зубцы, контактирующие с зубцами ответной формы, на нижней поверхности пьедестала кронштейна. Пьедестал соединен с основанием винтом. По широким сторонам кронштейна выполнены поперечные зубцы, вдоль оси этих сторон – сквозной овальный паз, для установки стержней, их фиксация осуществляется с помощью специальных гаек и шайб. Гайка имеет сферическую головку и шестигранный хвостовик.

Фиксация стержня осуществляется шайбами прямоугольной формы, с продольным овальным пазом для установки стержня и зенковкой по центру паза, под сферическую головку гайки. Данная конструкция обеспечивает расположение внутрикостных стержней на проксимальной опоре под различными углами, обеспечивая стабильность фиксации проксимального фрагмента кости. Опоры аппарата соединены между собой резьбовыми штангами. При применении данной компоновки аппарата и разработанного кронштейна, получены положительные клинические результаты: во всех случаях полное сращение бедренной кости, без вторичных деформаций и ограничения движений в тазобедренном и коленном суставах.

ОСОБЕННОСТИ ОРТОПЕДИЧЕСКОГО ОБЕСПЕЧЕНИЯ ДЕТЕЙ С УКОРОЧЕНИЕМ НИЖНЕЙ КОНЕЧНОСТИ ДО 30 мм

Скирмонт Е.И., Кудрявцев В.А., Зимина Е.Л., Горелова И.К., Голубева Ю.Б.

PROVISION OF ORTHOPAEDIC PRODUCTS FOR CHILDREN WITH LIMB DISCREPANCY OF UP TO 30 MM

Skirmont E.I., Kudriavtsev V.A., Zimina E.L., Gorelova I.K., Golubeva Y.B.

ФГБУ «Санкт-Петербургский НЦЭПР им. Г.А. Альбрехта» Минтруда России, г. Санкт-Петербург

Разработка медицинских рекомендаций, алгоритма ортопедического обеспечения и создание новых технических средств, предназначенных для компенсации укорочения нижней конечности у детей.

Development of medical recommendations and algorithm of provision of orthopedic products, creation of the new technical means intended for compensation of shortening of a lower extremity in children.

В настоящее время в нормативной документации, регламентирующей назначение ортопедической обуви при укорочении нижней конечности, обозначен единственный подход - «укорочение нижней конечности свыше 30 мм», что является показанием к назначению сложной ортопедической обуви, а если укорочение менее 30 мм, то назначается малосложная ортопедическая обувь. При этом компенсацию укорочения производят преимущественно одномоментно на всю величину. Данный подход является нефизиологичным и часто приводит к нарушению баланса в биомеханической системе «стопа-обувь».

С точки зрения конструктивного исполнения изделий при укорочении, то их градация «до 30 мм» или «свыше 30 мм» без учета роста ребенка и длины стопы может привести к ситуации, равнозначной использованию высокого каблука. Особенно это момент важен для детей младшей возрастной группы, имеющих небольшую длину стопы.

Цель исследования – разработка рекомендаций по назначению, проектированию и изготовлению ортопедической обуви «на подбор» и вкладных ортопедических изделий индивидуальных и серийных, компенсирующих укорочение до 30 мм.

На основании проведенных исследований динамических характеристик ходьбы на комплексах «ДиаСлед» и «F-scan», определена максимальная высоты коска для каждого размера обуви. Как подтвердили исследования, приподнятость пятки, превышающая по высоте 1/14 длины стопы, может приводить к перегрузке переднего отдела стопы, а использование компенсирующих укорочение ортопедических изделий в стандартной обуви значительно ухудшает ее эксплуатационные свойства. Однако индивидуальное изготовление обуви при укорочении менее 30 мм на практике не применяется, так как это экономически нецелесообразно.

Для разрешения этой проблемы предлагается принципиально новой подход, который заключается в том, что компенсация укорочения может осуществляться одномоментно или дискретно (поэтапно), при этом детская ортопедическая обувь должна быть изготовлена по модульному принципу. Суть его заключается в том, что ортопедическая обувь, в виде полуфабриката, изготавливается на подбор и индивидуализируется, в зависимости от медицинского назначения, в момент ее выдачи, за счет размещения в ней специальных ортопедических деталей – косков необходимой высоты. Для изготовления такой обуви разработаны ортопедические колодки с измененным рельефом пяточного контура. Коски

для компенсации укорочения по способу изготовления могут быть индивидуальными или серийными. Предельно допустимые геометрические параметры их рассчитываются в зависимости от пола и возраста ребенка.

Таким образом, в работе представлен новый подход к ортопедическому обеспечению детей с укорочением нижних конечностей до 30 мм и рекомендации по проектированию новых ортопедических изделий.

ПРЯМАЯ ЭЛЕКТРОНЕЙРОСТИМУЛЯЦИЯ В СИСТЕМЕ КОМПЛЕКСНОГО ВОССТАНОВИТЕЛЬНОГО ЛЕЧЕНИЯ ПОВРЕЖДЕНИЙ ПЕРИФЕРИЧЕСКИХ НЕРВОВ У ДЕТЕЙ

Скрипников А.А., Мещерягина И.А., Россик О.С.

DIRECT ELECTRONEUROSTIMULATION IN THE SYSTEM OF COMPLEX REHABILITATION OF THE PERIPHERAL NERVE DAMAGE IN CHILDREN

Skripnikov A.A., Meshcheriagina I.A., Rossik O.S.

ФГБУ «РНЦ «ВТО» им. акад. Г.А. Илизарова» Минздрава России, г. Курган

Наиболее частыми причинами тяжелых расстройств нейромоторных функций являются травматические повреждения периферических нервов. В Российском научном центре «Восстановительная травматология и ортопедия» имени академика Г.А. Илизарова с 2004 года успешно применяется малоинвазивный метод оперативного лечения повреждений периферических нервных стволов – пункционная прямая электронейростимуляция. На данный момент проанализированы результаты лечения 115 пациентов с позиционно-ишемическими, ятрогенными и травматическими поражениями нервов верхних и нижних конечностей, из них 19 лиц – дети в возрасте от 8 до 18 лет. Повреждение n. peroneus или n. ischiadicus с преимущественным страданием малоберцовой порции диагностировано у 10 пациентов. Жалобы в данном случае предъявлялись главным образом на ограничение возможности передвижения. Нарушение проводимости по n. radialis имели 9 человек. Больных беспокоило ограничение активных движений, нарушения чувствительности и боли в верхней конечности.

В комплексе проводимых реабилитационных мероприятий ключевое положение занимала прямая электронейростимуляция периферических нервных стволов, осуществляемая посредством пункционно имплантированных эпиневральных электродов (удостоверение на рационализаторское предложение № 62 / 2007). Аппаратом «Миоритм 021» проводились ежедневные сеансы в течение 25–30 дней 1–2 раза в день по 10 минут (сила тока 20–40 мА, частота - 8 Гц). Наряду с этим, назначалась консервативная терапия, включающая сосудистые, ноотропны, нестероидные противовоспалительные и антихолинэстеразные препараты, анальгетики, а также массаж пораженной конечности и индивидуально подобранная программа лечебной физкультуры.

В процессе лечения всем больным осуществлялся ЭМГ-контроль состояния нервно-мышечного аппарата пораженной конечности. Исходно ЭМГ-статус заинтересованных мышц характеризовался значительным снижением средней амплитуды суммарной миограммы (тест «максимальное произвольное напряжение»), что отражало степень выраженности дефицита произвольного контроля мышечной активности. Так, при поражении n. peroneus анализируемый показатель m. tibialis anterior составлял лишь 25 % от значений, полученных на контралатеральной конечности, m. extensor digitorum brevis – 43,3 %, при поражении n. radialis средняя амплитуда ЭМГ m. extensor digitorum communis была сохранна на 50 %. Средняя частота следования колебаний интерференционной ЭМГ составляла соответственно 36,6 %, 63,2 % и 58,3 % от уровня показателей, зарегистрированных на здоровой конечности. Проведение возбуждения по моторным волокнам пораженных нервов, оцениваемое по амплитуде М-ответов тестируемых мышц, было снижено в среднем на 65,4 % (n. peroneus) и 64,4 % (n. radialis). По-

сле лечения отмечена положительная динамика по всем анализируемым показателям. В частности, зафиксировано почти двукратное возрастание амплитуды произвольной ЭМГ-активности m. tibialis anterior (увеличение на 84,6 % от исходного уровня), анализируемый показатель m. extensor digitorum brevis возрос троекратно (192,3 %), а по отведению от m. extensor digitorum communis – увеличился на 57,1 %. Частотная характеристика произвольной ЭМГ-активности возросла на 63,9 %, 50 % и 10 % соответственно. Уровень проведения возбуждения по моторным волокнам n. peroneus улучшился на 35,8 %, по n. radialis прирост показателя составил в разных случаях от 29 % до четырехкратного возрастания. Наблюдаемая динамика сопровождалась регрессом неврологической симптоматики в виде снижения выраженности чувствительных расстройств, полного или частичного купирования болевого синдрома, увеличения мышечной силы и объёма движений в пораженной конечности. При проведении контрольных обследований (через 6 месяцев после завершения курса реабилитации) отмечено сохранение положительного эффекта, достигнутого в процессе лечения.

Таким образом, применение прямой электростимуляции нервных стволов в комплексном лечении больных с посттравматическими нейропатиями позволяет добиться стойкого положительного эффекта. Кроме того, пункционный способ установки электродов имеет явные преимущества (перед их установкой открытым путем) в связи с его малоинвазивностью.

АНОМАЛИИ ПОЗВОНОЧНИКА У ДЕТЕЙ, ПОЛУЧАЮЩИХ ЛЕЧЕНИЕ ПО ПОВОДУ ПЕРЕЛОМОВ ПОЗВОНКОВ: ЧАСТОТА, ХАРАКТЕР, ОСОБЕННОСТИ КЛИНИЧЕСКОГО ТЕЧЕНИЯ

Скрябин Е.Г., Смирных А.Г.

SPINE ANOMALIES IN CHILDREN THAT SUSTAINED FRACTURES OF VERTEBRAL BODIES: INCIDENCE, FEATURES AND CLINICAL COURSE

Skriabin E.G., Smirnykh A.G.

ГБОУ ВПО «Тюменская государственная медицинская академия» Минздрава России, г. Тюмень

В процессе динамического наблюдения за детьми, получившими неосложненные переломы тел позвонков, при изучении результатов проводимой терапии у 105 человек в 38 (36,19 %) клинических наблюдениях диагностированы аномалии развития позвоночника. Установлены характер, частота и особенности клинического течения выявленных аномалий развития позвоночника.

By the observation and study of the treatment outcomes of uncomplicated fractures of the vertebral bodies in 105 children, anomalies of the spine development were diagnosed in 38 (36.19 %) cases. We established the nature, incidence and clinical features of the identified anomalies of the spine.

Цель – установить частоту, характер и особенности клинического течения аномалий позвоночника у детей, получающих лечение по поводу неосложненных переломов тел позвонков.

Материал и методы. Располагаем опытом динамического наблюдения и лечения 240 детей и подростков в возрасте от 3 до 18 лет, получивших в период с 1.09.2010 г. по 28.02.2013 г. (30 месяцев) неосложненные переломы тел позвонков. Из указанного числа травмированных детей 235 (97,91 %) лечились консервативно, 5 (2,09 %) детей были оперированы на позвоночнике. Обследование травмированных детей проводилось в соответствии со стандартом оказания медицинской помощи больным с переломами в области грудной клетки, нижней части спины и таза, утвержденным приказом №598 МЗ и СР РФ от 09.08.2006 года.

Характер аномалий позвоночника у детей устанавливали в соответствии с принятой в клинической практике классификацией Э.В. Ульриха (1995).

Результаты и их обсуждение. Результатом проведенной работы явилась объективная рентгенологическая диагностика аномалий позвоночника у 38 (36,19 %) детей из тех 105 пострадавших, которым в ходе изучения результатов лечения была выполнена рентгенография не только поврежденного отдела позвоночника, но также поясничного и крестцового отделов, как уровней, где наиболее часто регистрируют аномалии развития позвонков. Во всех клини-

ческих наблюдениях диагностированные аномалии позвоночника были нейтральными, существенно не влияющими на формирование и развитие осевого скелета ребенка. Выявленные аномалии развития позвоночника были представлены диспластической spina bifida posterior occulta SI позвонка – 13 (34,21 %) клинических наблюдений, диспластической spina bifida posterior occulta L_V позвонка – 5 (13,15 %), люмбализацией S_I позвонка – 4 (10,52 %), односторонней сакрализацией L_V позвонка – 3 (7,89 %), спондилолизом межсуставной части дуги L_V позвонка, на фоне которого сформировался антелистез – 3 (7,89 %), hiatus sacralis totalis – 2 (5,28 %) случая. У 8 (21,05 %) обследованных детей отмечено наличие сразу нескольких аномалий развития позвоночника. До момента получения переломов тел позвонков, а значит и до проведения рентгенологического исследования, ни сами дети, ни их родители не знали о наличии этих аномалий, так как клинически они себя не проявляли.

Выводы. Нейтральные аномалии развития позвоночника у детей с компрессионными неосложненными переломами тел позвонков, при целенаправленном рентгенологическом исследовании поясничного отдела и крестца, диагностированы в 36,0 % клинических наблюдений. Их отличительной особенностью явилось отсутствие клинических проявлений.

ОПЫТ ТЮМЕНСКИХ ВРАЧЕЙ В ДИАГНОСТИКЕ И ЛЕЧЕНИИ ПАТОЛОГИЧЕСКИХ ПЕРЕЛОМОВ ТЕЛ ПОЗВОНКОВ У ДЕТЕЙ

Скрябин Е.Г., Сергеев К.С., Шайтарова А.В., Смирных А.Г.

EXPERIENCE OF TYUMEN SURGEONS IN THE DIAGNOSIS OF PATHOLOGICAL VERTEBRAL BODY FRACTURES IN CHILDREN

Skriabin E.G., Sergeev K.S., Shaitarova A.V., Smirnykh A.G.

ГБОУ ВПО «Тюменская государственная медицинская академия» Минздрава России, г. Тюмень

Приведены результаты динамического наблюдения и лечения 17 детей, получивших патологические переломы тел позвонков. В 15 (86,68 %) случаях компрессии тел позвонков способствовали нарушения кальциевого обмена, по 1 (по 6,66 %) клиническому наблюдению – лейкоз и гемангиома тела позвонка. В общей структуре переломов позвонков на долю патологических фрактур приходится 7,0 % клинических наблюдений.

These are the results of monitoring and treatment of 17 children who had pathological fractures of the vertebral bodies. In 15 (86.68 %) cases, calcium metabolism disorders contributed to the compression of the vertebral bodies, in 1 (6.66 %) case is was leukemia and hemangioma of the vertebral body. In the total of vertebral fractures, pathological fractures account for 7.0 %.

Цель – выработать наиболее рациональную диагностическую и лечебную тактики в отношении детей, получивших патологические неосложненные переломы тел позвонков.

Материал и методы исследования. Располагаем опытом динамического наблюдения и лечения 240 детей в возрасте от 3 до 18 лет, получивших переломы тел позвонков. Из этого числа 48 (20,0 %) детей были консультированы детским эндокринологом, 1 (0,41 %) ребенок – гематологом и еще 1 (0,41 %) – онкологом. Результатом исследования явился тот факт, что у 17 (7,08 %) детей переломы позвонков были отнесены к патологическим.

Для постановки клинического диагноза переломов тел позвонков всем детям были применены традиционные для экстренной вертебрологической практики методы исследования: анамнестический, клинический, параклинический, лучевой. Минеральную плотность костной ткани (МПКТ) изучали на основании результатов исследования анализов крови (иониограмма, ионизированный кальций, общий белок, щелочная фосфатаза, общий и прямой билирубин) и мочи (суточная экскреция кальция и фосфора), а также денситометрии (DRX-NT поясничного отдела позвоночника). Диагноз острого лимфобластного лейкоза у 11-летнего мальчика был установлен на основании костно-мозговой пункции и характерной МРТ-картины травмированного отдела позвоночника. Диагноз гемангиомы тела Th_{XII} позвонка у 14-летней девочки установили на основании результатов компьютерной томографии и гистологического исследования.

Результаты и их обсуждение. Исследование МПКТ у 48 детей с переломами позвон-

ков позволило зарегистрировать нарушение кальциевого обмена в 15 (31,25 %) клинических наблюдениях. Выявленная патология была представлена остеопеническим (12 детей – 80,0 %) и гиперкальциемическим (2 детей – 13,3 %) синдромами, а также остеопорозом – 1 (6,7 %) случай. Кроме этого, у 13 (27,08 %) из 48 детей был диагностирован алиментарный дефицит кальция. У детей с нарушением кальциевого обмена в комплекс проводимого лечения включалась медикаментозная терапия, направленная на коррекцию МПКТ. Ребенок с лейкозом получал лечение в гематологическом отделении. Девочка с патологическим переломом тела Th_{XII} позвонка была оперирована на позвоночнике.

Выводы. В структуре вертеброгенных фрактур на долю патологических переломов тел позвонков приходится 7 % клинических наблюдений. Результат проводимого лечения у этой категории пациентов определяют не только травматологические аспекты, но и коррекция тех изменений, которые послужили фоном для получения переломов позвонков.

РОЛЬ МАЛОИНВАЗИВНЫХ МЕТОДИК В ХИРУРГИЧЕСКОМ ЛЕЧЕНИИ ОСТЕОИДНОЙ ОСТЕОМЫ И ОСТЕОБЛАСТОМЫ ПОЗВОНОЧНИКА У ДЕТЕЙ

Снетков А.И., Франтов А.Р., Батраков С.Ю., Котляров Р.С., Кесян О.Г.

THE ROLE OF LOW INVASIVE TECHNIQUES IN THE SURGICAL TREATMENT OF OSTEOID OSTEOMA AND OSTEOBLASTOMA OF THE SPINE IN CHILDREN

Snetkov A.I., Frantov A.R., Batrakov S.Y., Kotliarov R.S., Kesian O.G.

ФГБУ «ЦИТО им. Н.Н. Приорова» Минздрава России, г. Москва

Диагностика и лечение больных с остеоидной остеомой и остеобластомой позвоночника у детей являются одними из наиболее трудных разделов костной патологии. Работа выполнена на основании диагностики, лечения и отдаленных результатов 57 пациентов детского возраста от 6 лет до 18 лет с остеоидными остеомами и остеобластомами позвоночника. Выбор метода лечения основывался в зависимости от нозологии, локализации и распространенности процесса, взаимоотношения со спинным мозгом и его дериватами. В послеоперационном периоде рецидивов во всех случаях не наблюдалось. Применение малоинвазивных хирургических методик под контролем КТ позволяет улучшить результаты оперативного лечения остеоидных остеом и остеобластом позвоночника у детей.

Diagnosis and treatment of children with osteoid osteoma and osteoblastoma of the spine are among the most difficult parts of bone pathology. This work is based on diagnosis, treatment and long-term results of 57 patients in the age of 6 years to 18 years with osteoid osteoma and osteoblastoma of the spine. The choice of treatment was based on nosology, location and involvement of the process, and the relationship with the spinal cord. In the postoperative period, no recurrences were observed. The use of minimally invasive surgical procedures under CT can improve the results of surgical treatment of osteoid osteoma and osteoblastoma of the spine in children.

Цель исследования – разработка комплекса диагностических мероприятий и улучшение результатов оперативного лечения остеоидных остеом и остеобластом позвоночника у детей с применением современных методик и инструментария.

Материалы и методы. В основу настоящего сообщения положен опыт диагностики, лечения и отдаленные результаты 57 пациентов детского возраста от 6 лет до 18 лет с остеоидными остеомами и остеобластомами позвоночника. В зависимости от нозологии пациенты располагались следующим образом: остеоидная остеома – 33 (58 %) и остеобластома – 24 (42 %). Боль является основным клиническим признаком остеоидной остеомы и остеобластомы позвоночника. Так же наблюдались следующие симптомы: ограничение движений и вторичная сколиотическая деформация в пораженном отделе позвоночника, анталгическая поза, напряжение длинных мышц спины на стороне поражения.

Ведущее положение в диагностике этих опухолей являются лучевые исследования. КТ и МРТ являлись наиболее информативными. Данные методы являются в настоящее время наиболее информативными, они дают объективное представление о размерах и границах очага поражения, и что особенно важно при локализации опухоли в позвоночнике, о взаимоотношениях ее со спинным мозгом и окружающими тканями, что оказывает первоочередное влияние на определение объема оперативного вмешательства. Выбор метода лечения основывался в зависимости от нозологии, локализации и распространенности процесса, взаимоотношения со спинным мозгом и его дериватами. Проводилось оперативное лечение: ламинэктомии с удалением опухоли, задним спондилодезом; резекции тел позвонков с корпородезом

аутотрансплантатом или комбинации этих двух методов, резекции крестца.

При выявлении опухоли небольших размеров под контролем КТ устанавливался предоперационный ориентир с целью выполнения минимальной резекции позвонка без дополнительной фиксации последнего.

Результаты. В послеоперационном периоде рецидивов во всех случаях не наблюдалось. На контрольных рентгенограммах и КТ исследованиях вторичных деформаций позвоночника, миграций металлоконструкции не было, в зоне стабилизации наблюдалось формирование костного блока. В случаях малоинвазивного оперативного лечения с установлением интраоперационного ориентира, наблюдалась репарация очага, восстановление неврологической функции.

Выводы. КТ занимает ведущее место в диагностике остеоидных остеом и остеобластом позвоночника у детей. Применение малоинвазивных хирургических методик под контролем КТ позволяет улучшить результаты оперативного лечения остеоидных остеом и остеобластом позвоночника у детей, сократить период послеоперационного восстановления.

КОМПЛЕКСНОЕ ЛЕЧЕНИЕ ДЕТЕЙ С ХРОНИЧЕСКИМ ОСТЕОМИЕЛИТОМ ПОД НАБЛЮДЕНИЕМ ИММУНОЛОГА

Снетков А.И., Симонова А.В., Франтов А.Р., Батраков С.Ю., Акиньшина А.Д.

A COMPLEX APPROACH TO THE MANAGEMENT OF CHRONIC OSTEOMYELITIS IN CHILDREN UNDER SUPERVISION OF AN IMMUNOLOGIST

Snetkov A.I., Simonova A.V., Frantov A.R., Batrakov S.Y., Akinshina A.D.

ФГБУ «ЦИТО им. Н.Н. Приорова» Минздрава России, г. Москва

Представлены результаты обследования и лечения пациентов с хроническим остеомиелитом. В ходе предоперационной подготовки совместно с иммунологом проводилось исследование иммунного статуса пациента, выявление очагов хронической инфекции, наличия вторичного иммунодефицитного состояния. Стандартное оперативное лечение, направленное на ликвидацию очага хронического воспаления кости, заканчивалось пластикой дефекта биодеградируемым имплантом "КоллапАн".

We present the results of examination and treatment of patients with chronic osteomyelitis. Preoperative planning included consultation of immunologist, determination of the immune status, foci of chronic infection, secondary immunodeficiency. Standard surgical treatment was to eliminate the source of chronic infection of the bone and to fill in the defect with a biodegradable implant "CollapAn".

Цель – обоснование комплексного подхода к лечению остеомиелита у детей с привлечением иммунолога.

Материалы и методы. В отделении детской костной патологии и подростковой ортопедии ФГБУ ЦИТО за период с 2000г. по 2012г. наблюдалось 125 пациентов с хроническим воспалительным процессом различных костей скелета в возрасте от 4 до 16 лет. По результатам обследования у 90 % пациентов выявлено вторичное иммунодефицитное состояние по гуморальному звену иммунитета: снижение IgG, реже IgA, у 30 % снижение фагоцитарной активности нейтрофилов и моноцитов, у 10-15 % снижение уровня основных субпопуляций лимфоцитов в относительных единицах. Для коррекции вторичных иммунодефицитных состояний (ВИДС) при частом рецидивировании и тяжелом течении остеомиелита применялась терапия иммуноглобулинами. У всех выявлены очаги хронической инфекции, у 80 % – в носоглотке (хр. тонзиллит, частые ОРВИ), при посеве из зева получены высокие титры антител к Staphylococcus aureus, Streptococcus pyogenes, Streptococcus pneumoniae. Проведена антибиотикотерапия с учетом резистентности микроорганизмов, санация носоглотки с применением в комплексной терапии иммунокорректоров: тактивин, полиоксидоний, галавит. В качестве противорецидивной терапии широко использовались индивидуально подобранные курсы бактериофагов (секстафаг, пиополивалентный бактериофаг и др.) Оперативное вмешательство заключалось в краевой резекции пораженной кости, тщательной санации очага с промыванием растворами антисептиков и заполнение образовавшейся полости "КоллапАном" в виде гранул, состоящих из гидроксиапатита, коллагена и антибиотика. Ведение после-

операционной раны стандартное.

Результаты. Сроки перестройки импланта в среднем составили 11 месяцев. При динамическом наблюдении полная органотипичная перестройка кости в области резекции наблюдалась в срок от 1,5 до 3 лет. При непрерывном наблюдении у иммунолога и своевременном лечении и профилактике бактериально-вирусной инфекции, коррекции нарушений иммунного статуса удается достигнуть ремиссии на срок 5 лет и более.

Выводы. Полученные результаты свидетельствуют о целесообразности применения комплексного подхода в лечении хронического остеомиелита у детей, включающего хирургическую санацию очага и пластику образовавшегося дефекта имплантом «КоллапАн» с последующим совместным наблюдением и лечением пациента у травматолога-ортопеда и иммунолога.

ВЛИЯНИЕ ЭЛЕКТРОМАГНИТНЫХ ВОЛН ТЕРАГЕРЦЕВОГО ДИАПАЗОНА НА ОБЪЕМНУЮ СКОРОСТЬ КРОВОТОКА И ГАЗОВЫЙ РЕЖИМ КОЖИ ПРИ ЗАБОЛЕВАНИЯХ И ПОВРЕЖДЕНИЯХ ОПОРНО-ДВИГАТЕЛЬНОЙ СИСТЕМЫ

Солдатов Ю.П.[1], Овчинников Е.Н.[1], Щурова Е.Н.[1], Киричук В.Ф.[2], Киреев С.И.[2], Чибиров Г.М.[1]

IMPACT OF ELECTROMAGNETIC WAVES OF TETRA-HERTZ RANGE ON THE VOLUMETRIC SPEED OF BLOOD FLOW AND GASEOUS REGIME OF THE SKIN IN DISEASES AND INJURIES OF THE LOCOMOTOR SYSTEM

Soldatov Iu.P., Ovchinnikov E.N., Shchurova E.N., Kirichuk V.F., Kireev S.I., Chibirov G.M.

[1]ФГБУ «РНЦ «ВТО» им. акад. Г.А. Илизарова» Минздрава России, г. Курган
[2]ГБОУ ВПО «Саратовский государственный медицинский университет им. В.И. Разумовского», г. Саратов, Россия

Изучено влияние электромагнитных волн терагерцевого диапазона на объемную скорость капиллярного кровотока и газовый режим кожи при заболеваниях и повреждениях опорно-двигательной системы. В качестве источника излучения был использован малогабаритный медицинский аппарат «КВЧ-NO». Выявлено, что терагерцевочастотное излучение увеличивает объемную скорость капиллярного кровотока кожи в зоне воздействия и изменяет газовый режим кожи, что может способствовать улучшению условий для регенерации тканей опорно-двигательной системы.

The work describes influence of electromagnetic waves of tetra-hertz range on volume speed of capillary blood-flow and gaseous regime of skin in diseases and injuries of the locomotor system. Small-size medical device “KVCH-NO” was used as a source of radiation. It was discovered that tetra-hertz radiation increases volume speed of capillary blood-flow in the area of influence and changes gaseous regime of skin, which can facilitate regeneration of tissues of the locomotor system.

Проблема лечения больных с повреждениями и заболеваниями опорно-двигательной системы с каждым годом приобретает все большее значение, т.к. растет число пострадавших, увеличиваются инвалидность и смертность от травм. Особую остроту вопросу придает то, что большинство пострадавших – люди наиболее трудоспособного возраста с тяжелыми травмами. При этом необходимым является сокращение сроков лечения и профилактика несращений кости. Перспективным с этой точки зрения является использование низкоинтенсивного терагерцевого излучения на частотах молекулярного спектра излучения и поглощения оксида азота.

Цель исследования – изучение влияния электромагнитных волн терагерцевого диапазона (150 Ггц) на интенсивность болевого синдрома и регенерацию тканей при комбинированном лечении заболеваний опорно-двигательной системы (остеоартроз, контрактура, деформация сустава) посредством определения динамики капиллярного кровотока кожи, газового режима тканей

Материал и методы. В качестве источника излучения был использован малогабаритный медицинский аппарат «КВЧ-NO», разработанный в Медикотехнической ассоциации КВЧ (г. Москва) и ОАО ЦНИИИА (г. Саратов). Аппарат предназначен для оказания терапевтического воздействия на организм животных и человека электромагнитными волнами на частотах молекулярного спектра излучения и поглощения оксида азота самостоятельно или в сочетании с другими лечебными средствами.

В нашем исследовании продолжительность однократного облучения заинтересованной

зоны пациента составляла 10-15 минут в режиме амплитудной модуляции сигнала на частоте 150±0,75 ГГц. Исследования выполнены в виде анализа клинических, рентгенологических и физиологических показателей у 30 пациентов с посттравматическими деформациями и остеоартрозами тазобедренного и локтевого суставов. Электромагнитные волны терагерцевого диапазона в комплексном лечении больных применены у 15 человек, 15 человек составили контрольную группу. Возраст пациентов составил 10-56 лет. Пациентов мужского пола было 21, женского – 9. Больные пролечены в сроки через 1-2 года после начала заболевания.

Результаты и обсуждения. Объемная скорость капиллярного кожного кровотока в зоне воздействия, при проведении 5 и 10 сеансов физиотерапии, через 1-2 минуты после начала процедуры увеличивалась на 30-50%, в промежутке времени 8-12 минут воздействия излучения – на 80-100%. После окончания воздействия повышенный кровоток сохранялся в течение 10 минут. В процессе физиотерапевтического лечения также оптимизировался газовый режим тканей. Через 7 дней после окончания физиотерапевтического лечения показатели кожного кровотока и чрезкожного напряжения кислорода оставались на повышенном уровне.

Выводы. Таким образом, терагерцевочастотное излучение увеличивает объемную скорость капиллярного кровотока кожи в зоне воздействия и изменяет газовый режим кожи, что может способствовать улучшению условий для регенерации тканей опорно-двигательной системы.

Работа выполнена при поддержке Гранта НАИРИТ № ИК – 25 (2012 г.).

ЛЕЧЕНИЕ ДЕТЕЙ С АНОМАЛИЯМИ ЧЕЛЮСТНО-ЛИЦЕВОЙ ОБЛАСТИ И СОПУТСТВУЮЩЕЙ ОРТОПЕДИЧЕСКОЙ ПАТОЛОГИЕЙ

Степанова Ю.В., Цыплакова М.С.

TREATMENT OF CHILDREN WITH FACIAL ANOMALIES AND ASSOCIATED ORTHOPAEDIC PATHOLOGY

Stepanova Iu.V., Tsyplakova M.S.

ФГБУ «НИДОИ им. Г.И. Турнера» Минздрава России, г. Санкт-Петербург

Для получения оптимального результата лечения детей с врожденными расщелинами губы и неба требуется длительное комплексное лечение с участием многих специалистов. Необходимо прогнозирование ожидаемых результатов и четкий план проведения различных этапов. Перечень мероприятий, проводимых в процессе основных этапов, включает раннее ортопедическое лечение с первых дней жизни ребенка, проведение массажа и миогимнастики с участием матери, обоснованное планирование хирургических вмешательств. В послеоперационном периоде необходимо проведение необходимой коррекции сопутствующих патологических состояний у ребенка. Ортодонтическое лечение, логопедическое обучение, санационные мероприятия вместе с массажем тканей проводятся на протяжении всего периода роста и развития верхней губы и неба, являются стержневыми на основных этапах хирургического лечения. Постоянное сотрудничество врача и родителей ребенка является неотъемлемым фактором. Соблюдение основных принципов реабилитации детей с врожденными расщелинами губы и неба не только значительно улучшает эстетические и функциональные результаты лечения, но и сводит до минимума количество повторных исправляющих операций, что позволяет обеспечить раннюю медико-социальную и педагогическую реабилитацию в раннем детском возрасте и снизить сроки инвалидизации детей.

For obtaining good results, the treatment of children with cleft lip and palate requires a comprehensive long-term care with the participation of a number of experts. Prediction of the expected results and a clear planning of several stages is a need. The list of procedures that are carried out during the main stages includes early orthodontic treatment with the first days of life, massage and myogimnastics performed by the mother, as well as good planning of surgical interventions. In the postoperative period, it is necessary to conduct the required correction of associated pathological conditions. Orthodontic treatment, logopedic training, sanation and tissue massage are held throughout the period of growth and development of the upper lip and palate, and are crucial alongside with surgical treatment. Constant cooperation of doctors and child's parents is an essential factor. The basic principles of rehabilitation of children with cleft lip and palate improve significantly the aesthetic and functional results of treatment when followed, but also minimize the number of repeated corrective operations resulting in early medical, social and educational rehabilitation in the childhood and reduce the disability.

Врожденная расщелина губы и неба – наиболее часто встречающийся порок развития челюстно-лицевой области. Это тяжелая форма врожденной патологии, которая сопровождается выраженными анатомически и функциональными нарушениям. Лечение детей с врожденной патологией челюстно-лицевой области сложное и многоэтапное. Оно начинается с первых часов жизни ребенка и продолжается до 14-15 лет, до окончания формирования челюстно-лицевой области. Наличие сопутствующей врожденной патологии в ряде случаев осложняет процесс лечения и реабилитации детей с расщелинами губы и неба. По данным ли-

тературы до 86 % детей с врожденной патологией челюстно-лицевой области страдают заболеваниями различных органов и систем.

Материалы и методы. В отделении челюстно-лицевой хирургии НИДОИ им. Г.И. Турнера за период с 2010 г. по 2013 г. проводилось хирургическое лечение 531 детям с врожденной и приобретенной патологией челюстно-лицевой области. 75 % пациентов (398 человек) представляют дети с врожденными расщелинами лица. У 124 детей (в 31 % случаев) выявлена сопутствующая врожденная патология. У большинства пациентов (54 человека) наблюдалась патология центральной нервной системы (гипоксически-ишемическое поражение ЦНС, перинатальная энцефалопатия, органическое поражение ЦНС, синдром двигательных нарушений, пирамидная недостаточность задержка психомоторного развития и т.д.). Также у детей с врожденной аномалией челюстно-лицевой области наблюдались врожденные пороки сердца, МАРС, патология развития почек, аномалии развития ЖКТ (атрезия пищевода, болезнь Гиршпрунга, атрезия ануса), патология почек, пороки развития ЛОР-органов, патология органа зрения.

У 42 детей выявлена сопутствующая ортопедическая патология: у 13 детей наблюдалась патология позвоночника, пороки развития верхней конечности встречались у 15 пациентов, артрогрипоз – у 3 детей, пороки развития стоп наблюдались у 12 пациентов, патология тазобедренного сустава встречалась у 6 пациентов, ДЦП – у 2 детей.

Результаты и обсуждение. Современная тенденция детской хирургии, направленная на раннюю коррекцию врожденных пороков развития как нельзя больше подходит к группе детей с врожденными расщелинами губы и неба. Именно этим мы руководствуемся при составлении плана комплексного лечения. Комплексное лечение мы рассматриваем как единый слаженный многозвеньевой механизм, который объединяет высококвалифицированных специалистов: челюстно-лицевого хирурга, ортодонта, логопеда, педиатра, невропатолога, ЛОР-врача и др., работающий долговременно от самого рождения ребенка и до окончания роста челюстно-лицевой области. Выпадение одного из звеньев этого огромного механизма приводит к неудовлетворительным результатам лечения. Мы убеждены, что главное в системе комплексного лечения – это выявление причин и прогнозирование развития послеоперационных деформаций и путей их устранения.

Весь период комплексного лечения детей с расщелиной верхней губы, альвеолярного отростка и неба мы условно разбили на 5 этапов:

1 этап – от рождения до проведения хейлоринопериостеопластики (до 3-х мес.);

2 этап – хейлоринопериостеопластика;

3 этап – послеоперационное наблюдение, устранение остаточных деформаций, подготовка к проведению уранопластики;

4 этап – уранопластика (до 3-х лет);

5 этап – окончательная реабилитация (до 14-16 лет).

При лечении детей с аномалиями челюстно-лицевой области и наличием сопутствующей ортопедической патологии следует учитывать, что у подобных детей количество оперативных вмешательств увеличивается, так как для коррекции ортопедической патологи необходимо проведение операций, порой неоднократных. Как правило, сроки проведения оперативных вмешательств по поводу врожденной патологии челюстно-лицевой области остаются такими же, как и у детей без сопутствующей ортопедической патологии, поскольку они ставят перед собой задачу восстановления жизненно важных функций, таких как питание, дыхание, глотание, речеобразование. Задачи комплексного лечения, особенно при наличии у ребенка сопутствующей патологии, достигнуть оптимального результата лечения, проведя минимальное количество оперативных вмешательств, создав при этом условия для нормального

роста ЧЛО и обеспечить раннюю медико-социальную реабилитацию.

В результате многолетнего опыта лечения больных с расщелинами губы и неба, изучения и анализа отдаленных результатов мы выделили ряд приоритетных на наш взгляд направлений комплексного лечения.

Необходимость ортодонтической и ортопедической помощи больным с первых дней жизни ребенка и на всех дальнейших этапах комплексного лечения.

Внедрение в практику методов усовершенствованных способов хейлоринопластики и щадящей одноэтапной уранопластики в раннем детском (до 3-х лет) возрасте позволяет значительно улучшить результаты операций и снизить количество повторных оперативных вмешательств.

Повышение роли консервативных мероприятий при активном и постоянном участии родителей. Это позволяет не только предупредить развитие вторичных деформаций, но и стимулирует рост и развитие недоразвитых структур губы и носа в условиях постоянно растущего детского организма.

ПРОФИЛАКТИКА РАННИХ ВЕРТЕБРАЛЬНЫХ БОЛЕЙ В ПОЯСНИЧНОМ ОТДЕЛЕ У ДЕТЕЙ И ПОДРОСТКОВ

Степкина М.А., Федотов В.К., Жуков С.Ю.

PREVENTION OF THE EARLY START OF VERTEBRAL PAIN IN THE LUMBAR SPINE IN CHILDREN AND ADOLESCENTS

Stepkina M.A., Fedotov V.K., Zhukov S.Y.

МЦ «Сколиоз-диагностика», Омская государственная медицинская академия, г. Омск, РФ

В связи со значительной распространенностью болей в поясничном отделе позвоночника у детей и подростков, очень важно выявить наиболее частые причины возникновения их для выбора мер профилактики у детей и подростков. Использование компьютерной оптической топографии и электроспондилографии позволяет выявлять не только форму осанки, но и функциональное состояние позвоночника. Основные причины болей в поясничном отделе позвоночника и результаты их коррекции описаны в настоящей статье.

Lowback pain is frequent in adolescents and adults. It is very important to identify the causes in order to choose the measures of its prevention in children. Use of optical computer topography and electrospondilography allows identification of the posture type and the functional status of the spine. Basic causes of pain in the lower back and the results of correction performed by the authors are presented in this study.

В последние два десятилетия наметился серьезный пересмотр взглядов на проблему болей в спине. По данным литературы, одна из наиболее частых причин болей в спине - спондилоартроз – развивается при явлениях перегрузки на позвоночный столб в связи с нарушением статики, особенно если перегрузка фокусируется на ограниченном участке позвоночника.

Цель – выявление наиболее частых причин возникновения вертеброгенных болей для выбора мер профилактики у детей и подростков.

Материалы и методы. В исследование было включено 72 пациента с выраженным спинальным болевым синдромом в возрасте от 15 до 40 лет, которым одновременно проводились обследования методами компьютерной оптической топографии и электроспондилографии с последующим клиническим осмотром вертебролога. Кроме того, большинство пациентов (около 75 %) имели результаты рентгенографии и/или магнитно-резонансной томографии.

После проведения курса лечения с дальнейшей реабилитацией в домашних условиях в течение нескольких месяцев вновь было проведено повторное комплексное обследование.

Статистическая обработка результатов велась по программе ScolioFactor с использованием факторного и корреляционного анализа.

Результаты. Наиболее частой причиной вертеброгенных болей в поясничном отделе позвоночника было неправильное распределение нагрузки на позвоночник, а именно на поясничный отдел, которое в последствии приводит к изменению хрящевой ткани в местах избыточного давления. При этом при превалировании выраженности грудного кифоза над поясничным лордозом – участки перегрузки в большинстве случаев приходились на область L_{2-3}.

При более выраженном же поясничном прогибе по сравнению с грудным – перегрузки локализовались на уровне L_{4-5}, L_5-S_1. Дополнительные методы обследования также выявляли на этих участках признаки спондилоартроза, протрузий (или грыж) межпозвоночных дисков.

После восстановления гармоничности сагиттальных изгибов (или их улучшение) с помощью корригирующих упражнений и укладок на валиках самочувствие пациентов улучшалось, а на электроспондилограммах отмечалось уменьшение (в 70 %) и отсутствие (в 17 % случаев) перегрузки поясничных позвоночно-двигательных сегментов. В остальных случаях для купирования болей приходилось дополнительно прибегать к медикаментозному и физиолечению.

Выводы. Восстановление физиологического соотношения грудного кифоза и поясничного лордоза в детском возрасте позволяет устранить постоянные неправильные перегрузки позвоночника и, соответственно, нарушенное кровоснабжение межпозвоночного диска, что является профилактикой вертеброгенных болей.

БИОХИМИЧЕСКИЕ ПОКАЗАТЕЛИ СЫВОРОТКИ КРОВИ И МОЧИ ДЕТЕЙ С СИСТЕМНЫМИ ЗАБОЛЕВАНИЯМИ СКЕЛЕТА

Стогов М.В., Ткачук Е.А., Коркин А.Я., Шутов Р.Б.

BIOCHEMICAL INDICES OF SERUM AND URINE IN CHILDREN WITH SYSTEMIC SKELETAL DISEASES

Stogov M.V., Tkachuk E.A., Korkin A.Ya., Shutov R.B.

ФГБУ «РНЦ «ВТО» им. акад. Г.А. Илизарова» Минздрава России, г. Курган

Изучен метаболический профиль сыворотки крови детей с фосфат-диабетом и несовершенным остеогенезом. Для каждой патологии выявлена группа биохимических показателей, достоверно отличающихся от возрастной нормы.

In the present study, the metabolic profile of blood serum of children with phosphate-diabetes and osteogenesis imperfecta were investigated. For each condition, were revealed is a group of biochemical parameters that was significantly different from the age norm.

Цель исследования – анализ биохимического профиля сыворотки крови и мочи детей с системными заболеваниями скелета.

Материал и методы. Биохимические исследования проведены у детей с фосфат-диабетом (n=37; возраст 7-18 лет) и несовершенным остеогенезом (n=14; 10-18 лет). В сыворотке крови и суточной моче определяли комплекс показателей, включающих белковый, углеводный, липидный, минеральный обмены, ферменты, витамины, факторы роста, продукты обмена костной ткани. В качестве референсных значений использовали собственные данные, для чего исследовали сыворотку крови и мочу 25 практически здоровых детей в возрасте 7-18 лет. Достоверность различий с нормой находили с использованием непараметрического W-критерия Вилкоксона. Коэффициент корреляции определяли по Спирмену. На проведение клинического исследования получено разрешение комитета по этике при ФГБУ «РНЦ «ВТО» им. акад. Г.А. Илизарова» Минздрава РФ.

Результаты и их обсуждение. Метаболический профиль сыворотки крови у детей с фосфат-диабетом, в отличие от здоровых детей, характеризовался достоверно высокой активностью щелочной (ЩФ) и костного изофермента кислой фосфатазы (ТрКФ), снижением концентрации фосфата и сиаловых кислот в крови, увеличением суточной экскреции оксипролина и фосфата, снижением – кальция. Обнаруживалась линейная зависимость между ЩФ и ТрКФ: r_S=0,61 (p=0,01), тогда как у здоровых детей корреляция между активностью этих ферментов не обнаруживалась. По абсолютным значениям у 89 % обследованных детей в крови была повышена активность ТрКФ, у 56 % – ЩФ. Гиперфосфатурия наблюдалась у 68 % детей, гиперфосфатурия в сочетании с гипофосфатемией – у 32 %. У детей с фосфат-диабетом обнаружен низкий уровень витаминов Е и А в крови. Среди факторов роста в крови у обследованных детей был снижен уровень ангиопоэтина-2 (ANG-2), повышено содержание

эпидермального фактора роста (EGF).

У пациентов с несовершенным остеогенезом обнаружены следующие достоверные отличия от возрастной нормы: повышена активность ЩФ и концентрация сиаловых кислот, снижено содержание общего и ионизированного кальция, витамина Е в сыворотке крови, а также уровень фосфата в суточной моче. В сыворотке крови у детей данной группы было снижено содержание сосудистого эндотелиального фактора роста (VEGF), трансформирующего фактора роста-β1 (TGF-β1), повышено содержание ангиопоэтина-1 (ANG-1), EGF и трансформирующего фактора роста-β2 (TGF-β2).

Выводы. Таким образом, показано, что у детей каждой из обследованных групп формировался характерный метаболический профиль. Данные результаты расширяют возможности лабораторной диагностики изученных системных заболеваний скелета, а с учетом количественных изменений биохимических показателей позволяют создавать для каждого пациента персонализированный метаболический «отпечаток», позволяющий в дальнейшем реализовывать принципы персонализированной медицины.

УЛЬТРАЗВУКОВАЯ ДИАГНОСТИКА ИНВЕРСИОННЫХ ПОВРЕЖДЕНИЙ КАПСУЛЬНО-СВЯЗОЧНОГО АППАРАТА ГОЛЕНОСТОПНОГО СУСТАВА У ДЕТЕЙ

Стужина В.Т., Кусова Ф.У., Савиных Т.О.

ULTRASOUND DIAGNOSIS OF INVERSION INJURIES IN CAPSULES AND LIGAMENTS OF THE ANKLE JOINT IN CHILDREN

Stuzhina V.T., Kusova F.U., Savinykh T.O.

ФГБУ «ЦИТО им. Н.Н. Приорова» Минздрава России, г. Москва

Повреждения капсульно-связочного аппарата у детей в структуре травм голеностопного сустава составляют 70-75 %. Однако, 70 % данных травм остаются не диагностированными. За рубежом «золотым стандартом» в диагностике повреждений связок голеностопного сустава является метод магнитно-резонансной томографии. Однако небольшая распространенность магнитно-резонансных томографов и высокая стоимость исследования существенно ограничивает применение данного метода. К тому же, у детей младшего возраста данную диагностику удается проводить только под наркозом. Наиболее доступным методом визуализации мягкотканых повреждений является ультразвуковое исследование.

Lesions of capsulas and ligaments of the ankle in children account for 70-75 % of the total of injuries around the joint. However, 70 % of these injuries remain undiagnosed. The "gold standard" in the diagnosis of ligamentous injury of the ankle is the method of magnetic resonance imaging. However, the low availability of magnetic resonance imaging and high costs of the study significantly limit the use of this method. In addition, in younger children it can only be carried out under general anesthesia. The most accessible method for imaging soft tissue injuries is ultrasound.

Цель исследования – оценить значение ультразвукового исследования голеностопного сустава в диагностике инверсионных повреждений капсульно-связочного аппарата голеностопного сустава у детей.

Материалы и методы. Проведено обследование 40 детей с инверсионными повреждениями голеностопного сустава. До поступления в ЦИТО пациенты лечились в амбулаторных условиях по месту жительства. 7 пациентов с диагнозом: перелом наружной лодыжки, 33 пациента с диагнозом: растяжение связок голеностопного сустава. Пациентам выполнялись клиническое обследование, рентгенография, ультразвуковое исследование. 20 пациентам выполнена магнитно-резонансная томография.

Результаты и их обсуждение. При обследовании 7 пациентов с диагнозом закрытый перелом наружной лодыжки определялось повреждение капсульно-связочного аппарата голеностопного сустава. В соответствии с полученным результатами исследования более чем в половине случаев диагностировалось повреждение передней таранно-малоберцовой связки (77,4 %). На втором месте по частоте повреждений находилась пяточно-малоберцовая связка (22,6 %). Повреждения задней таранно-малоберцовой связки у обследуемых пациентов не выявлено. Анализ степени повреждения показал значительное преобладание частичных повреждений связок (86,8 %). Полный разрыв связок встречался у 13,2 % пациентов. Результаты ультразвукового исследования подтверждены методом магнитно-резонансной томографии. В

результате исследования применение дополнительных методов обследования изменило первичное клинико-рентгенологическое заключение и тем самым позволило скорректировать тактику лечения.

Выводы. Анализ результатов нашего исследования показал необходимость внедрения в повседневную практику ультрасонографического метода диагностики при травматических повреждениях голеностопного сустава у детей с целью визуализации повреждений капсульно-связочного. Использование одной лишь классической рентгенографии в качестве метода визуализации во многих случаях приводит к диагностическим ошибкам и к неправильному выбору метода лечения.

ВОЗМОЖНОСТИ БЕЗГИПСОВОЙ ТЕХНОЛОГИИ ЛЕЧЕБНО-ТРЕНИРОВОЧНОГО ПРОТЕЗИРОВАНИЯ ДЕТЕЙ С АМПУТАЦИОННЫМИ ДЕФЕКТАМИ ГОЛЕНИ И БЕДРА

Сусляев В.Г., Щербина К.К., Соболев С.Е., Янковский В.М., Крюков А.С., Гусев М.Г., Минькин А.В.

POSSIBILITIES OF THE PLASTER-FREE TECHNOLOGY FOR FITTING PROSTHESES IN CHILDREN WITH AMPUTATION DEFECTS OF THE FEMUR OR TIBIA

Suslyaev V.G., Scherbina K.K., Sobolev S.E., Yankovski V.M., Kryukov A.S., Gusev M.G., Minkin A.V.

ФГБУ «Санкт-Петербургский НЦЭПР им. Г.А. Альбрехта» Минтруда России, г. Санкт-Петербург

Представлена безгипсовая технология изготовления приемных гильз лечебно-тренировочных протезов для детей с ампутационными дефектами голени и бедра из полимерных влагоотверждаемых бинтов по культе пациента с надетым эластичным силиконовым чехлом. Предлагаемая технология являются эффективным средством реабилитации детей с ампутационными дефектами голени и бедра.

The work presents a plaster-free technology for manufacturing training prostheses for children with amputation defects of the lower limbs that uses polymere waterproof bandages along the patients' stumps and elastic silicone cover. The proposed technology is an effective means of rehabilitation for children with amputation defects of lower limbs.

Цель исследования – совершенствование медицинской реабилитации детей-инвалидов с ампутационными дефектами голени и бедра путем создания современных технических средств лечебно-тренировочного протезирования.

Материалы и методы. Проведено исследование по созданию безгипсовой технологии изготовления лечебно-тренировочных протезов (ЛТП) для детей с ампутационными дефектами голени и бедра. В предлагаемой технологии приемная гильза протеза изготавливается непосредственно по культе пациента, минуя стадию получения гипсовой модели. Для изготовления приемных гильз использован полимерный материал в виде влагоотверждаемых бинтов на текстильной основе Cellacast Xtra (фирма «Otto Bock», Германия). Для снижения давления на культю и предотвращения травматизации покровов использованы серийно выпускаемые силиконовые чехлы (ФГУП «Реутовский экспериментальный завод средств протезирования», ТУ 9397-025-03151337-2006, Россия). Формование приемной гильзы осуществлялось по культе пациента с надетым силиконовым чехлом. В дистальной части поверх надетого на культю чехла дополнительно устанавливался контактно-опорный элемент из эластичного пеноматериала или силиконовая подушка. В необходимых случаях в проекции костных выступов также устанавливались смягчающие элементы. Установка смягчающих элементов оптимизирует формообразование дистальной части приемной гильзы при фиксации к модулям протеза. Оценка результатов протезирования пациентов проводилась с использованием клинико-физиологических, биомеханических и других инструментальных методов обследования (динамоплантография в статике и динамике, четырехпольное взвешивание, ихнография, комплекс F-Scan, тепловизионное обследование).

Результаты и их обсуждение. Лечебно-тренировочными протезами по новой безгипсовой технологии были снабжены 8 пациентов обоего пола в возрасте от 2 до 18 лет при односторонних или двусторонних ампутационных дефектах голени или бедра. Из 8 пациентов од-

носторонние дефекты на уровне голени имели 5 пациентов, на уровне бедра – 3 пациента из них 2 пациента имели двусторонние дефекты. В начале обучения ходьбе пациентов на ЛТП с односторонними ампутационными дефектами наблюдались выраженные нарушения динамики давления под стопами. Нарушения проявлялись преобладанием опоры на сохраненную конечность, наблюдалась вариабельность переката и нарушение плавности графиков суммарной нагрузки на стопы, что свидетельствует о снижении устойчивости и автоматизма ходьбы, повышенных энергозатратах вследствие компенсаторных движений и нарушения переката через искусственную стопу.

На завершающем этапе испытаний (не менее 1 месяца) при ходьбе пациентов на ЛТП с силиконовыми чехлами регистрировалось повышение функциональности переката за счет нормализации траекторий центра давления и общего центра масс на стороне протезируемой конечности, снижение вариабельности шагов, увеличения темпа ходьбы. Включение в состав ЛТП голени и бедра силиконовых чехлов и смягчающих элементов повысило функциональность ходьбы, наблюдалась симметризация траектории миграции общего центра давления. После обучения ходьбе, когда пользование протезами достигало 8 часов в сутки, большая часть протезируемых не пользовалась дополнительной опорой, либо использовала ее кратковременно. После формирования культи и достижения необходимых показателей были даны рекомендации для снабжения пациентов постоянными протезами.

Выводы. Безгипсовая технология лечебно-тренировочного протезирования голени и бедра с изготовлением приемных гильз из влагоотверждаемых полимерных материалов по культе пациента с надетым эластичным силиконовым чехлом, минуя этапы изготовления негатива и позитива, являются эффективным средством медицинской реабилитации детей с ампутационными дефектами голени и бедра. Данная технология обеспечивает снижение трудозатрат и экономию материалов, сокращает сроки снабжения пациента протезом и сроки формирования культи как органа опоры, время на обучение ходьбе и восстановление двигательного стереотипа, а также сроков госпитализации. Разработанная безгипсовая технология может быть рекомендована для применения при лечебно-тренировочном протезировании детей с ампутационными дефектами голени и бедра в условиях протезно-ортопедических предприятий и реабилитационно-технических центров РФ.

ПРИМЕНЕНИЕ СОВРЕМЕННЫХ МЕТАЛЛОФИКСАТОРОВ ПРИ ЛЕЧЕНИИ ДЕТЕЙ С УКОРОЧЕНИЯМИ КОНЕЧНОСТЕЙ

Тарасов Н.И., Трусова Н.Г, Коротеев В.В, Тихоненко Т.И., Петрухин И.А, Лозовая Ю.И

USE OF METAL IMPLANTS FOR TREATMENT OF LIMB DISCREPANCIES IN CHILDREN

Tarasov N.I., Trusova N.G, Koroteev V.V, Tikhonenko T.I., Petrukhin I.A, Lozovaya Y.I

ДГКБ № 13 им. Н.Ф. Филатова, г. Москва, Кафедра детской хирургии РНИМУ им. Н.И. Пирогова

Цель – улучшение результатов лечения и ранней социальной адаптации детей с укорочением нижних конечностей за счет применения современных технологий

Актуальность. В настоящее время у детей с укорочениями нижних конечностей общепринята тактика удлинения в аппаратах наружной фиксации. Независимо от вида и конструкции аппарата существует ряд отрицательных сторон: большие размеры, значительный вес, наличие спицевых каналов, требующих постоянного контроля и перевязок, возможность инфицирования. Детям с данной патологией приходится длительное время соблюдать определенный режим, ограничивающий их повседневные потребности. Таким образом, актуальной остается проблема поиска методик способных улучшить качество жизни у детей с укорочениями конечностей.

Материалы и методы. В отделении травматологии и ортопедии ДГКБ № 13 им

Н.Ф. Филатова с 1998 по 2013 год находилось на лечении 32 ребенка с укорочениями конечностей в возрасте от 4 до 17 лет. У 29 (90 %) детей процесс носил односторонний характер. У 3-х пациентов укорочение сочеталось с варусной деформацией конечности. Всем детям выполнялись остеотомия и наложение аппарата Илизарова, при необходимости, корректировался угол деформации. В течение 60-80 дней проводилась ежедневная дистракция по 1 мм до необходимой длины, с периодическим рентгенологическим контролем состояния костного регенерата и положения оси отломков. Все дети были поделены на 2 группы: в I группу вошли дети (N=20), у которых фиксация в аппарате Илизарова проходила все время лечения до полного формирования костного регенерата. II группу составили дети (N=12), которым после завершения дистракции проводился демонтаж аппарата Илизарова, и выполнялось минимально-инвазивное наложение мостовидной блокируемой пластины (LCP). В I группе у 18 детей отмечались воспалительные изменения в области металлофиксаторов, различной степени выраженности, которые у 10 детей потребовали назначения антибактериальной терапии, санации и постоянного амбулаторного контроля, их них 3-е пациентов потребовали замены спицевых фиксаторов. Демонтаж аппарата проводился после полной органотипической перестройки регенерата, которая, в среднем, занимала 2 срока, затраченного на дистракцию. Оценка зрелости регенерата проводилась с помощью рентгенографии, УЗИ с допплерографией. Дети II группы в послеоперационном периоде соблюдали ортопедический режим, начинали курс ФЗТ, раннюю разработку суставов. Осложнений у детей в II группы не отмечалось. Демонтаж пластины осуществлялся также после полного созревания регенерата.

Результаты. Отсутствие аппарата внешней фиксации у пациентов II группы позволяло начинать реабилитационно-восстановительное лечение в ранние сроки, при сохранении стабильности в зоне регенерата, выполнять физиотерапевтическое лечение, направленное на ускорение остеогенеза. Ребенок быстрее адаптировался в социальной среде, в меньшей степени зависел от медицинских учреждений, перевязок. Отсутствие аппарата внешней фиксации улучшало психологическое состояние пациентов.

Выводы. Применение минимально-инвазивного остеосинтеза мостовидной блокируемой пластины после дистракции в аппарате Илизарова, позволяло улучшить результаты оперативного лечения, уменьшить сроки реабилитации. Это положительно сказывалось на социальной адаптации ребенка и значительно улучшало качество жизни.

НОВЫЙ ФУНКЦИОНАЛЬНЫЙ АППАРАТ ДЛЯ ЛЕЧЕНИЯ ВРОЖДЕННОГО ВЫВИХА БЕДРА У ДЕТЕЙ

Тенилин Н.А., Пермяков М.В.

A NOVEL FUNCTIONAL DEVICE FOR MANAGEMENT OF CONGENITAL HIP DISLOCATION IN CHILDREN

Tenilin N.A., Permyakov M.V.

ФГБУ «ННИИТО» Минздрава России, г. Нижний Новгород

Описан новый функциональный аппарат для лечения врожденного вывих бедра, обеспечивающий возможность спонтанного отведения бедер ребенка в периоды мышечной релаксации в пределах физиологического изотонического растяжения приводящих мышц без внешних не дозированных усилий со стороны врача.

This paper describes a novel functional device for treatment of congenital dislocation of the hip which provides the possibility of spontaneous hip abduction during muscle relaxation within the physiological isotonic adductors stretching without any external efforts of a physician.

Цель работы – создание нового функционального аппарата с возможностью осуществления самостоятельного отведения бедер ребенка в период естественной мышечной релаксации.

Материал и методы исследования. При поздно диагностированном вывихе бедра, то есть когда диагноз установлен в возрасте старше одного месяца жизни, требуется применение

более сложных ортопедических аппаратов. Наилучшие результаты лечения наблюдаются при функциональных методах с постепенным атравматичным вправлением головки бедра во впадину и сохранением подвижности в тазобедренном суставе.

По мере развития функционального метода сформировались современные требования к аппаратам для лечения врожденного вывиха бедра: необходимость обеспечения дозированного отведения и приведения, сгибания и разгибания, постоянного вытяжения с сохранением движений в тазобедренных суставах.

В последние годы мы применяем новый функциональный аппарат, отличительной особенностью которого является возможность осуществления самостоятельного отведения бедер ребенка в период естественной мышечной релаксации (патент № 58344).

Аппарат содержит тазовый корсет в виде спинки с широким поясом, механизм сгибания-разгибания с горизонтальными и вертикальными штангами, шарнирно соединенными в секторообразном корпусе. На горизонтальной штанге расположен механизм вытяжения, механизм ротации и ложемент с ремнями для крепления ноги больного ребенка. На тазовом корсете смонтирован закрытый защитными колпачками механизм отведения-приведения бедер, состоящий из двух зубчатых колес, закрепленных на вертикальных штангах с зубьями расположенными через 10 градусов и защелок с пружинами.

Аппарат работает следующим образом. В положении лежа с согнутыми под углом 90 градусов тазобедренными суставами ребенка укладывают на спинку корсета и фиксируют поясом. Бедро укладывают на ложемент и крепят с помощью ремней . Задают угол сгибания в тазобедренном суставе до 90 градусов с помощью механизма сгибания-разгибания. При выполнении ребенком непроизвольных движений бедрами вертикальные штанги поворачиваются и защелки фиксируют отведение в тазобедренных суставах.

Аппарат для функционального лечения врожденного вывиха бедра у детей обеспечивает возможность спонтанного отведения бедер ребенка в периоды мышечной релаксации в пределах физиологического изотонического растяжения приводящих мышц без внешних не дозированных усилий со стороны врача.

АЛГОРИТМ ПОСТРОЕНИЯ КЛИНИЧЕСКОГО ДИАГНОЗА У ПАЦИЕНТОВ С ДЕФОРМАЦИЕЙ ПОЗВОНОЧНИКА ПРИ ИДИОПАТИЧЕСКОМ СКОЛИОЗЕ

Тесаков Д.К., Белецкий А.В., Тесакова Д.Д., Мухля А.М., Макаревич С.В., Бабкин А.В., Урьев Г.А., Ломать Л.Н.

ALGORITHM FOR CLINICAL DIAGNOSIS OF SPINE DEFORMITIES IN PATIENTS WITH IDIOPATHIC SCOLIOSIS

Tesakov D.D., Beletsky A.V., Tesakova D.D., Mukhla A.A., Makarevich S.V., Babkin A.V., Ur'ev G.A., Lomat L.N.

ГУ «Республиканский научно-практический центр травматологии и ортопедии», г. Минск, Республика Беларусь

Представлен разработанный алгоритм построения клинического диагноза у пациентов с деформацией позвоночника при идиопатическом сколиозе. Его применение позволяет унифицировать и стандартизировать ортопедическую клинико-рентгенологическую диагностику.

The algorithm of clinical diagnosis for idiopathic scoliosis (IS) is represented. Application of this algorithm allows a unified and standardized orthopedic clinical and radiographic diagnostics of IS.

Цель исследования – определение алгоритма и структуры построения клинического диагноза (КД) деформационного поражения позвоночника при идиопатическом сколиозе (ИС).

Материал исследования. Характеристики развивающейся сколиотической деформа-

ции позвоночника были классифицированы на три группы. В первую группу объединены признаки, иллюстрирующие патологию как структуральный процесс поражения. Вторую группу составили данные, отражающие локализацию деформации, параметры ее выраженности и вторичные изменения. В третью группу вошли признаки, негативно влияющие на динамику самостоятельного развития деформации.

Результаты и их обсуждение. Изучение информации по ИС показало самые различные варианты диагностических формулировок и отсутствие алгоритма построения диагноза согласно классическим представлениям, где КД должен состоять из этиологического, патогенетического, анатомо-морфологического и функционального компонента.

В разработанном алгоритме этиологическим и патогенетическим компонентом КД определено само название патологии. Понятие «идиопатический» указывает на остающуюся еще не выясненную до конца причину возникновения болезни, а слово «сколиоз» как патогенетический компонент иллюстрирует развитие специфической деформирующей дорсопатии, как ведущего ортопедического симптомокомплекса.

Анатомо-морфологическим компонентом в структуре КД при ИС определены качественные патологические изменения, среди которых, прежде всего, анатомический тип деформации позвоночника, определяемый по локализации основных дуг. К данному компоненту отнесены показатели ростковой активности позвоночника и таза, как отражающие возможный прогноз дальнейшего естественного развития деформации, а также выявляемые вторичные дегенеративно-дистрофические изменения в позвоночнике, реберном каркасе грудной клетки, окружающих тканях, смежных органах и системах.

К функциональному компоненту КД отнесены количественные показатели деформации позвоночника – угловая величина дуг и степень тяжести искривления, а также характер и выраженность его стабильности, показатели уравновешенности или баланса позвоночника, характеристики выявляемых вторичных изменений.

В самой структуре КД название ИС как заболевания целесообразно включать впереди и для удобства использовать в варианте аббревиатуры. Далее формулируется анатомический тип деформации позвоночника с указанием расположения основных дуг и степени их тяжести по Чаклину; при этом также указываются входящие в состав основных дуг позвоночные сегменты и величина дуги в градусах, измеренной по Коббу, с датой лучевого обследования. Затем указывается форма уравновешенности или баланса позвоночника по критерию компенсированности. На основании информации о динамике развития деформации, ее параметров у конкретного пациента указывается соответствующая характеристика. Также указываются возможные осложнения, связанные с развитием деформационного процесса (явления остеохондроза позвоночника, соматической недостаточности, неврологических спинальных расстройств и т.д.). В случаях, когда пациенту проводилось или проводится направленное активное, например, корсетное или хирургическое корригирующее лечение, в структуру формулируемого диагноза добавляется соответствующая информация с указанием вида лечения (тип корсета, название операции), сроков его проведения и получаемых рентгенологических данных результативности.

Применение разработанного алгоритма позволяет унифицировать и стандартизировать ортопедическую клинико-рентгенологическую диагностику при IS.

ИЗМЕНЕНИЯ ГЕМОДИНАМИКИ В ГОЛОВКЕ БЕДРЕННОЙ КОСТИ У ПАЦИЕНТОВ С БОЛЕЗНЬЮ ПЕРТЕСА ПРИ ЛЕЧЕНИИ С ПОМОЩЬЮ ТУННЕЛИРОВАНИЯ СПИЦАМИ И ВВЕДЕНИЯ АУТОЛОГИЧНОГО КОСТНОГО МОЗГА

Тёпленький М.П., Бунов В.С., Парфёнов Э.М.

CHANGES IN THE FEMORAL HEAD HEMODYNAMICS IN PERTHES DISEASE: MANAGEMENT BY WIRE PERFORATION AND INTRODUCTION OF AUTOLOGOUS BONE MARROW CELLS INTO PERFORATED TUNNELS

Teplenki M.P., Bunov V.S., Parfenov E.M.

ФГБУ «РНЦ «ВТО» им. акад. Г.А. Илизарова» Минздрава России, г. Курган

Представлены изменения гемодинамики в головке бедренной кости, выявленные с помощью реографии, при лечении болезни Пертеса в 3 стадии (фрагментации) с применением туннелирования и пролонгированного туннелирования спицами, введения клеток аутологичной крови с клетками костного мозга и разгрузки тазобедренного сустава.

We studied the changes in the femoral head hemodynamics detected with rheography by the management of Perthes disease of grade 3 (fragmentstion) using prolonged perforation with the wires to create bone tunnels and introduction of autologous blood that contained bone marrow cells into them alongside with joint unloading.

Цель исследования – изучение изменений гемодинамики в головке бедренной кости с помощью реографии при лечении болезни Пертеса в 3 стадии (фрагментации) по методике, применяемой в Центре.

Материал исследования. Исследования гемодинамики проведены на 18 пациентах возрастом от 5 до 10 лет, обратившихся по поводу болезни Легга-Кальве-Пертеса III стадии (стадия фрагментации). Для исследований в головку бедренной кости вводили две спицы, одну спереди, в согитальной плоскости, другую через шейку во фронтальной плоскости бедренной кости. Туннелирование головки бедра производили спицами через шейку бедренной кости. Для пролонгиро ванной туннелизации оставляли 6 спиц. Забор аутологичной крови с клетками костного мозга проводили шприцем из крыла подвздошной кости, и полученный материал сразу вводили в головку бедренной кости, через спицевые туннели. Разгрузку сустава в течение 90 дней при сохранении опорной функции конечности проводили с помощью аппарата Илизарова. Исследования гемодинамики проводили до, после туннелирования, после введения аутологичной крови, перед и после демонтажа аппарата Илизарова, через год.

Результаты исследований. Выявлено, что туннелирование, введение аутологичной крови и удаление спиц из головки бедренной кости сопровождались однотипными реакциями: за счёт региональной сосудистой сети увеличивалось кровенаполнение и, одновременно уменьшалась амплитуды пульсовой волны. Изменения сопровождались увеличением продолжительности пульсового кровенаполнения, и в результате величина объёмной скорости кровотока сохранялась в пределах изначального диапазона изменений.

Выводы. Туннелирование спицами и введение аутологичной крови с клетками костного мозга не приводят к улучшению кровообращения в головке бедренной кости. Ответные изменения гемодинамики однотипны, связаны с реакцией регионального сосудистого русла, выражаются в изменениях амплитуды и продолжительности пульсового кровенаполнения.

ИЗМЕНЕНИЯ ГОЛОВКИ БЕДРЕННОЙ КОСТИ У ПАЦИЕНТОВ С БОЛЕЗНЬЮ ПЕРТЕСА ПРИ ЛЕЧЕНИИ С ПОМОЩЬЮ ТУННЕЛИРОВАНИЯ И ВВЕДЕНИЯ АУТОЛОГИЧНОГО КОСТНОГО МОЗГА

Тёпленький М.П., Бунов В.С., Парфёнов Э.М.

CHANGES IN THE FEMORAL HEAD IN PERTHES DISEASE: INTRODUCTION OF AUTOLOGOUS BONE MARROW CELLS INTO PERFORATED TUNNELS

Teplenki M.P., Bunov V.S., Parfenov E.M.

ФГБУ «РНЦ «ВТО» им. акад. Г.А. Илизарова» Минздрава России, г. Курган

Представлены изменения головки бедренной кости, выявленные с помощью рентгенографии, при лечении болезни Пертеса в 3 стадии (фрагментации) с применением туннелирования спицами и введения в туннели аутологичной крови с клетками костного мозга. Выявлено, что лечение способствуют более раннему появлению костеобразования в зоне поражения.

We studied the changes in the femoral head detected with radiography by the management of Perthes disease of grade 3 (fragmentstion) using the wires to create bone tunnels and introduction of autologous blood that contained bone marrow cells into them. It was revealed that the procedures stimulated an earlier bone formation in the affected zone.

Цель исследования – с помощью рентгенографии изучить изменения головки бедренной кости при лечении пациентов с болезнью Пертеса в III стадии (фрагментации) методом туннелирования спицами и введения в туннели аутологичной крови с элементами костного мозга.

Материал исследования. Исследования проведены на 49 пациентах в возрасте от 5до 10 лет, обратившихся по поводу болезни Легга-Кальве-Пертеса в III стадии (фрагментации). Разгрузку сустава (70-80 дней) проводили с помощью аппарата Илизарова. Для туннелирования головки бедренной кости применяли спицы. Забор аутологичной крови с клетками костного мозга проводили шприцем из крыла подвздошной кости, полученный материал вводили в спицевые туннели. Для пролонгированной туннелизации в головку через шейку бедренной кости во фронтальной плоскости вводили 6 спиц.

Рентгенографию производили до и после оперативного вмешательства, перед и после демонтажа аппарата Илизарова, через один, два и три года.

Результаты исследований. Выявлено, что при одностороннем процессе параметры поражённой головки бедренной кости изначально отличались от параметров головки бедренной кости другой конечности. Проведение спиц не нарушало функцию зоны роста головки бедренной кости. Туннелирование и введение аутологичной крови с клетками костного мозга способствовали более раннему началу костеобразования в зоне поражения головки бедренной кости, в виде увеличения высоты эпифиза.

Выводы. При болезни Пертеса туннелирование спицами и введение аутологичной крови с клетками костного мозга способствуют более раннему появлению костеобразования в зоне поражения головки бедренной кости.

РЕКОНСТРУКЦИЯ ТАЗОБЕДРЕННОГО СУСТАВА У ДЕТЕЙ С ДИСПЛАСТИЧЕСКИМ КОКСАРТРОЗОМ

Тёпленький М.П., Олейников Е.В.

HIP RECONSTRUCTION IN CHILDREN WITH DYSPLASTIC COXARTHROSIS

Teplenkii M.P., Oleinikov E.V.

ФГБУ «РНЦ «ВТО» им. акад. Г.А. Илизарова» Минздрава России, г. Курган

Введение. Органосохраняющие реконструктивные операции на тазобедренном суставе пока сохраняют свое значение при реабилитации подростков с диспластическим коксартрозом. В РНЦ «ВТО» для лечения указанной патологии применяется технология, предусматривающая выполнение корригирующих вмешательств на суставных компонентах с использованием аппарата Илизарова.

Цель исследования – изучение среднесрочных анатомо-функциональных результатов применения данной методики.

Материал и методы. Проанализированы исходы лечения 26 пациентов с диспластическим коксартрозом. Средний возраст при выполнении оперативного вмешательства 14,9±2,092 лет (от 12 лет до 18 лет). Ведущим рентгенологическим признаком патологии во всех суставах было недоразвитие тазового компонента: показатель наклона опорной поверхности крыши впадины (WBZ) – 38,7±2,721º. В 22 наблюдениях отмечены различные варианты деформации проксимального отдела бедра, которые требовали оперативной коррекции. Показатель угла Виберга в большинстве случаев (20 суставов) имел отрицательное значение. Рентгенологические признаки коксартроза по Tonnis: I ст. – 15 суставов, II ст. – 9 суставов, III ст. – 2 сустава. В 4 наблюдениях имела место выраженная дисконгруэнтность суставных поверхностей.

Для коррекции дисплазии впадины применяли остеотомии таза типа Steel и Carlioz. В семи наблюдениях выполнена межвертельная деторсионно- варизирующая остеотомия, в шести двойная чрезвертельная остеотомия, в девяти – деторсионная остеотомия бедра.

Результаты и их обсуждение. Результаты лечения изучены в срок от двух до восьми лет. Клинические исходы по Colton: хороший результат (13-14 баллов) – 15 суставов, удовлетворительный (10-12 баллов) – 9 суставов, неудовлетворительный результат (6 баллов) – 2 сустава. По данным рентгенографии показал, что в результате оперативного вмешательства величина, угол WBZ уменьшился до 8,2±1,293º (0-15º). Рентгенологические исходы по Severin: IIа тип – 14 суставов, IIв тип – 6 суставов, III тип – 3 сустава, IV тип – 3 сустава. Распределение суставов по Tonnis: I ст. – 13 суставов, II ст. – 9 суставов, III ст. – 4 сустава. Удельный вес положительных исходов лечения составил 88,5 %. В 14 наблюдениях (54 %) результат лечения расценен как хороший.

Выводы. Полученные данные показали, что предложенная методика позволяет в известной степени расширить показания для реориентирующих операций, обеспечивает условия для адаптации суставных компонентов и, в большинстве случаев, не вызывает декомпенсации оперированного сустава.

ТАКТИКА ОРТОПЕДО-ХИРУРГИЧЕСКОГО ЛЕЧЕНИЯ МОБИЛЬНОЙ ФОРМЫ ЭКВИНО-ПЛАНО-ВАЛЬГУСНОЙ ДЕФОРМАЦИИ СТОП У БОЛЬНЫХ ДЕТСКИМ ЦЕРЕБРАЛЬНЫМ ПАРАЛИЧОМ

Умнов Д.В.

TACTICS OF ORTHOPAEDIC AND SURGICAL MANAGEMENT OF INSTABLE TYPE OF EQUINE-PLANOVALGUS FOOT IN CHILDREN WITH CEREBRAL PALSY

Umnov D.V.

ФГБУ «НИДОИ им. Г.И. Турнера» Минздрава России, г. Санкт-Петербург

Введение. Эквино-плано-вальгусная деформация стоп является самой распространенной среди всех деформаций стоп у больных ДЦП. Как правило, операциям при мобильной форме деформации присущи принципы минимальной деструктивности, поэтому стопа имеет возможность в дальнейшем нормально развиваться и функционировать с допустимыми биомеханическими изменениями.

Цель – разработка тактики хирургического лечения мобильной формы эквино-плано-вальгусной деформации стоп у больных ДЦП в возрасте от 3 до 17 лет.

Материалы и методы. В нашей клинике мы применяли два оперативных вмешательства. Первым являлся внесуставной артродез подтаранного сустава по нашей методике (патент Российской Федерации на изобретение № 2372041 от 10.11.2009), основой которого является операция Грайса. Вторым – корригирующая остеотомия пяточной кости (патент Рос-

сийской Федерации на изобретение № 2311145 от 27.11.2007), базирующаяся на принципе сохранения функции всех суставов стопы. В период с 2000 года по настоящий момент нами выполнены 748 артродезов подтаранного сустава и 79 корригирующих остеотомий пяточной кости у больных ДЦП от 3 до 17 лет. Показание к оперативному лечению – наличие у пациента с ДЦП мобильной формы эквино-плано-вальгусной деформации стопы с клиническим отсутствием продольного свода и вальгусным положением пятки свыше 10˚.

Внесуставной артродез подтаранного сустава мы выполняли в два этапа. Первый состоял в заборе аутотрансплантата из малоберцовой кости и моделирование его до необходимой формы. Второй заключался в выполнении канала в шейке таранной кости, паза в теле пяточной кости и внедрении в них через заплюсневую пазуху смоделированного аутотрансплантата. При постановке последнего в требуемое положение происходило вправление костей в подтаранном и таранно-пяточно-ладьевидном суставах, на величину патологической мобильности указанных суставов. Трансплантат фиксировали к пяточной кости спицами.

Корригирующую остеотомию пяточной кости мы выполняли кпереди от подтаранного сустава. Полученный фрагмент, включающий sustentaculum tali, транспонировали медиально, вверх, ротировали кнаружи и приводили, создавая опору под головку и шейку таранной кости. Фрагменты пяточной кости после их смещения на необходимую величину фиксировали спицами.

Результаты хирургического лечения (включая отдаленные) с применением обеих методик были статистически сопоставимы. В 96,9 % случаев была выполнена значительная стабильная коррекция формы стоп. Неудовлетворительные исходы лечения отсутствовали.

Заключение. Полученные результаты позволили нам отдать предпочтение корригирующей остеотомии пяточной кости, поскольку данное оперативное вмешательство является органосохраняющим. Однако мы считаем, что внесуставной артродез подтаранного сустава, целесообразней выполнять больным с избыточной массой тела и пациентам с сомнительными двигательными перспективами. Последнее связано с относительной простотой и быстротой технического выполнения артродеза по сравнению с альтернативной операцией.

ОСНОВНЫЕ ПРИЧИНЫ И СПОСОБЫ КОРРЕКЦИИ СГИБАТЕЛЬНОЙ КОНТРАКТУРЫ КОЛЕННОГО СУСТАВА У БОЛЬНЫХ ДЦП

Умнов В.В.

MAIN CAUSES AND CORRECTION METHODS OF KNEE JOINT FLEXION CONTRACTURES IN CEREBRAL PALSY

Umnov V.V.

ФГБУ «НИДОИ им. Г.И. Турнера» Минздрава России, г. Санкт-Петербург

Введение. Сгибательная контрактура коленного сустава во многом определяет возможности эффективного передвижения больных ДЦП. В то же время причины ее возникновения нуждаются в уточнении. Несмотря на многочисленные публикации по данной теме, вопросы дифференцированной тактики ее лечения остаются недостаточно определенными.

Цель исследования – улучшение результатов хирургической коррекции сгибательной контрактуры коленного сустава у больных ДЦП.

Материал и методы исследования. Всего обследованы 196 пациентов с ДЦП в возрасте от 2,5 до 18 лет. У 131 из них выполнено удлинение сгибателей голени с задней капсулотомией или без нее, у 4 в возрасте от 11 до 16 лет контрактура устранена после предварительного снижения мышечного тонуса с помощью поясничной дорзальной селективной ризотомии (ПДСР). Из 246 оперированных сегментов в 23 случаях незначительная контрактура была устранена лишь с помощью удлинения сгибателей голени, в остальных 223 дополнительно

после удлинения сгибателей голени исправляли остаточную контрактуру методом дозированной коррекции в гипсовой повязке. Из числа последних на 16 сегментах при наиболее выраженной контрактуре была выполнена также задняя капсулотомия коленного сустава. Кроме того, исследована зависимость степени выраженности контрактуры от фазно-тонической активности мышц сгибателей голени, а также влияние ПДСР на возможность коррекции сгибательной контрактуры в 65 коленных суставах у больных в возрасте от 2,5 до 16 лет.

Результаты исследования. Выявлена высокая степень зависимости сгибательной контрактуры коленного сустава (СККС) от повышения тонуса мышц сгибателей голени (коэффициент корреляции r при $p \leq 0{,}01$ у пациентов в возрасте 2,5-7 лет составил 0,942, 8-16 лет – 0,712). Вероятно поэтому из 65 исследованных суставов с помощью поясничной дорзальной ризотомии контрактуру удалось уменьшить в младшей возрастной группе в 50 %, старшей – 46 % случаев после снижения тонуса мышц - сгибателей голени соответственно на 59 % и 37 %. С учетом также и этих данных разработаны показания к различным вариантам хирургического устранения СККС в зависимости от степени ее выраженности и с учетом гипертонуса мышц. В результате применения дифференцированного подхода контрактуру удалось устранить в 91,6 % случаев.

Выводы. Основными причинами СККС у больных ДЦП являются контрактуры и мышечный дисбаланс в смежных сегментах, преобладание тонуса сгибателей голени и слабость камбаловидной мышцы. Дифференцированный подход позволяет устранить контрактуру в большинстве случаев.

ПРОБЛЕМА ДЕТСКИХ ЦЕРЕБРАЛЬНЫХ ПАРАЛИЧЕЙ С ТОЧКИ ЗРЕНИЯ ОРТОПЕДА-ХИРУРГА

Умханов Х.А

PEDIATRIC CEREBRAL PALSY VIEWED BY AN ORTHOPAEDIC SURGEON

Umkhanov H.A.

Чеченский государственный университет, медицинский институт, кафедра травматологии, ортопедии и ВПХ, г. Грозный

Детский церебральный паралич (ДЦП) – недуг головного мозга, известный человечеству около 200 лет. Впервые описал и дал основные сведения об этом заболевании английский врач Литтль, сам страдавший этим заболеванием, в первой половине 19 века. ДЦП возникает в результате повреждения головного мозга любыми факторами (генетическими, физическими, химическими, инфекционными, травматологическими и др.) в период развития плода, во время родов и в ближайшее время после родов.

Из всех медицинских проблем ДЦП – самая сложная, ибо для своего решения привлекает не только обширную группу специалистов (неврологов, психологов, педиатров, ортопедов, физиотерапевтов, логопедов, сурдологов и т.д.), но и социальных работников, становясь тем самым медико-социальной проблемой. Так как ДЦП – недуг пожизненный, то и государственная помощь таким больным огромна. Особенно это понятно, если прикинуть статистическую частоту этого заболевания (до 2-3 на 1000 населения нашей страны). По регионам эта частота колеблется от 2 до 5 и более. В Чеченской республике на сегодня зарегистрировано более 2000 больных ДЦП. Даже приблизительные расчеты покажут, какие огромные материальные и моральные ресурсы требуются для этого контингента больных, в подавляющем большинстве своем являющихся непроизводительными и требующих попечения. В связи с этим, на протяжении человеческой истории отношение к калекам и паралитикам было диаметрально различным: одни считали их обузой для общества и предлагали лишать жизни, другие, наоборот, окружать их посильной заботой и вниманием, как со стороны государства, так и общества. Последняя точка зрения с развитием цивилизации преобладала: стали прицельно и широко изучать эту проблему, причем ин-

тенсивнее в более развитых странах (Англии, Франции, Германии, США и др.). В СССР проблема ДЦП стала разрабатываться в начале 20 столетия, особенно с открытием в 1932 г. в Ленинграде детского ортопедического института имени Г. И. Турнера. В этом институте в 70-х годах прошлого века был развернут «отдел», состоящий из 3-х отделений: обсервационного (20 коек), консервативного (40 коек) и ортопедо-хирургического (40 коек). Между тем в данном институте этот отдел был единственным, а все остальные подразделения являлись лишь отделениями (максимум до 40 коек). Позже, уже в 80х годах прошлого века центры по привлечению и лечению больных ДЦП стали организовываться и в других крупных городах СССР и России (в Москве, Евпатории, Калуге, Воронеже и др.).

Пути решения проблемы ДЦП также претерпели различные коллизии: то преобладала точка зрения, что это – чисто неврологический недуг и его лечением должны заниматься только невропатологи, затем выкристаллизовалась общая точка зрения, что больных ДЦП необходимо обеспечить комплексными лечебными усилиями с помощью различных специалистов, исключая только таковых хирургического профиля. Однако, вскоре стало очевидно, что возможности консервативных усилий ограничены и в той или иной мере могут дать лечебный эффект лишь у 50-60 % больных. Остальные 40-50 % больных с течением времени (особенно при недостаточном профилактическом лечении) приобретает различной степени выраженности контрактуры и деформации, неподдающиеся никаким консервативным мерам, и, соответственно, переходят в компетенцию ортопедов-хирургов. Знаменательно, что и автор первого научного труда по ДЦП Литтль, страдавший этим заболеванием в форме «конской» стопы, был оперирован известным немецким хирургом Штромайером, причем довольно успешно, что побудило самого Литтля использовать этот метод у себя в Англии, в собственной клинике, приобретя впоследствии прозвище «апостола» тенотомий. Эта операция (подкожное пересечения ахиллова сухожилия с целью исправления «конской» деформации стопы) нашла даже отражение в художественной литературе (см. «Госпожа Бовари» Г. Флобера и «Бремя страстей человеческих» С. Моэма).

Особенно позитивно отразилось общественное отношение к проблеме ДЦП после публикации книги «Таким я родился», автором которой оказался Карлсон, страдавший тяжелой гиперкинетической формой этого заболевания и, благодаря собственной воле и аутотренингу, значительно поборовший свой недуг и, ставший впоследствии не только доктором, но и профессором медицины.

В советской печати тоже появилось несколько оптимистических публикаций, посвященных данной теме («Воля, победившая болезнь», журнал «Здоровье», 1965 г. № 8, «Ваня ходит», газета «Правда», 7 июня 1975 г. и др.). В первой из этих публикаций сообщалось о больном с типичной болезнью Литтля, который был оперирован в Ленинграде знаменитым профессором. Операция прошла успешно. Мальчик впоследствии не только поборол свой дефект, но даже стал спортсменом-фехтовальщиком. В другой же публикации сообщалось о юноше с тяжелой формой ДЦП, до 15 лет передвигавшимся на руках и впервые приобретшим возможность самостоятельной ходьбы на собственных ногах после оперативного лечения в институте им. Г.И. Турнера. Следует добавить, что этого юношу-«рукохода», в Магаданском аэропорту заметили летчики Ленинградского рейса и, из сердобольных соображений, посадили его к себе в кабину, доставили в Ленинград, прямо в НИИ детской ортопедии и оставили в приемном покое клиники ДЦП: «мы выполнили свой гражданский долг, теперь очередь за вами – выполните свой врачебный долг».

Конечно, таких примеров немного или о них мало говорит пресса. Главное в том, что ныне редко кем-нибудь оспаривается тот факт, что «неправомерно специалистам, занятым лечением ДЦП, «тянуть одеяло на себя» пользуясь своими мизерными лечебными под-

вижками, а необходимо потенцировать усилия всех медиков, да и социальных структур, в профилактике, лечении и попечении этих больных.

Теперь несколько слов о парамедицинских аспектах данной проблемы. Если уместна такая классификация, то в зависимости от отношений к ней различных специалистов, последних можно было б разделить на следующие группы:

1. Со здоровым оптимизмом, прилагающие свои профессиональные усилия в лечении ДЦП самостоятельно или в сотрудничестве с коллегами;

2. С чрезмерным оптимизмом, крайне убежденные в успехе именно своей деятельности и не приемлющие никакую другую;

3. С крайним пессимизмом, видящие в данной проблеме лишь источник своего благополучия;

4. Откровенно паразитирующие на сложностях этой проблемы, но позиционирующие себя с людьми, крайне осведомленными в этой проблеме и имеющими о нем свое непоколебимое особое мнение.

Следует обратить внимание еще на один аспект, который пока никем не освещен. Так, если благодаря медицинским усилиям или другим обстоятельствам, больной остался жив и продолжает жить, то у него, в результате повреждения, остался сохранным объем мозгового вещества, который, в результате естественного развития в той или иной степени способен компенсировать утраченные разделы. Лечебные усилия стимулируют эти компенсаторные механизмы, но никому неведома доля аутогенных и ятрогенных факторов этой компенсации. К примеру, в монографии Умханова Х.А. (Ортопедохирургическое лечение ДЦП, Нальчик, 2005 г.) приведен сравнительный результат лечения двух идентичных больных, из которых один с рождения до 15 лет лечился всеми современными методами, а другой (из неблагополучной семьи) до того же возраста нигде не лечился. В итоге оперативной коррекции всех развившихся у них контрактур и деформаций – первый больной стал ходить с поддержкой, второй – с костылями, а на короткое расстояние – и без них.

Эти наблюдения должны побудить научных работников к соответствующим размышлениям, а оптимистов-консерваторов – к осторожности высказываний относительно собственных возможностей.

Ныне, по нашим последним данным, до 60 % больных ДЦП нуждаются в консервативном комплексном лечении с рождения и до смерти, до 40 % – требуют ортопедохирургического пособия в том или ином объеме (в зависимости от возраста, формы и тяжести поражения). У всех больных ДЦП, требующих обязательного оперативного лечения, условия для последнего начинают проявляться с трехлетнего возраста, менее интенсивно при регулярном консервативном лечении, более заметно - при его отсутствии и нерегулярности.

Особой задачей медицинского сообщества и организаторов здравоохранения, на наш взгляд, является необходимость оградить участие в решении проблемы ДЦП лиц, склонных к паразитированию на ее сложностях.

Задачей же прессы должно быть широкое и правдивое освещение ее, лишенное преувеличения, дешевых сенсаций и ошибочных выводов. Используя нынешние интернетовские возможности, было бы здорово создать сайт, на котором могли бы общаться и высказываться обо всем наболевшем не только сами пациенты, но и все заинтересованные их судьбой лица. В этом случае вся деятельность медика и социальных структур стала бы более прозрачной и критичной.

УПРАВЛЕНИЕ РОСТОМ ПРИ КОРРЕКЦИИ ОСЕВЫХ И УКОРАЧИВАЮЩИХ ДЕФОРМАЦИЙ НИЖНИХ КОНЕЧНОСТЕЙ У ДЕТЕЙ И ПОДРОСТКОВ

Урьев Г.А., Белецкий А.В., Соколовский О.А., Сердюченко С.Н.

CONTROL OF GROWTH BY CORRECTION OF AXIAL DEFORMITIES AND SHORTENING OF THE LOWER EXTREMITIES IN CHILDREN AND TEENAGERS

Uryev G.A., Beletsky A.V., Sokolovsky O.A., Serdyuchenko S.N.

ГУ «Республиканский научно-практический центр травматологии и ортопедии», г. Минск, Республика Беларусь

Представлен опыт лечения авторами деформаций нижних конечностей у 115 пациентов с укорачивающими и осевыми деформациями нижних конечностей различной этиологии при помощи методики управляемого роста. При одновременном решении нескольких ортопедических задач временный эпифизиодез в ряде случаев сочетался с классическими методами чрескостного остеосинтеза. Использование этих методик дает возможность достигать хороших результатов с относительно низким процентом осложнений. Представлены результаты комплексного подхода для решения задач коррекции осевых и укорачивающих деформаций нижних конечностей у детей.

The paper presents the authors' experience of treatment of axial deformities in lower extremities of various etiologies in 115 patients with the technique of guided growth. Simultaneously addressing several orthopedic tasks, temporary epiphysiodesis was combined with classical methods of transosseous osteosynthesis in a number of cases. The use of this technique gives the possibility to achieve results with a relatively low percentage of complications. The results of an integrated approach to the treatment of children with such pathologies are presented.

Цель исследования – анализ результатов лечения пациентов, которым коррекция осевых и укорачивающих деформаций нижних конечностей проводилась за счет временного блокирования зон роста длинных трубчатых костей и сочетания временного эпифизиодеза с методами чрескостного остеосинтеза.

Материалы и методы. Нами оценены результаты лечения 115 пациентов с осевыми и укорачивающими деформациями нижних конечностей различной степени тяжести, которые были оперированы в детском отделении ГУ «РНПЦ травматологии и ортопедии» в период с 1999 по 2011 год, из них с укорочениями – 67 пациентов, комбинация угловой деформации с укорочением – 12 пациентов, ассиметричное блокирование при угловой деформации – у 36 пациентов.

Наиболее часто причиной разницы в длине конечностей являются врожденные дефекты и последствия перенесенного остеомиелита, а также посттравматические деформации. В формировании угловых отклонений основное значение принадлежит локальным физарным дисплазиям (болезнь Блаунта), метафизарной дисплазии, посттравматические деформации и последствия эпифизарного остеомиелита. На момент операции укорочение колебалось от 1,5 до 12 сантиметров и в среднем составляло 4.0 см.

Показанием к временному блокированию зон роста длинных трубчатых костей нижних конечностей, как методу самостоятельному, являлось наличие укорочения не превышающее 3-4 см. У детей с укорочением более 6 см, когда положительный эффект только временного блокирования был сомнителен, а удлинение укороченного сегмента до полной коррекции за один этап не представлялось возможным, использовалась комбинация удлинения укороченного сегмента с помощью аппарата Илизарова и блокирование зоны роста одноименного сегмента противоположной конечности. В наших наблюдениях угловые деформации представляли собой отклонение от нормальной оси конечности на варус до 57º или вальгус до 38º. Однако у большинства пациентов эти значения находились в пределах 18º и 15º на варус или вальгус соответственно. В пятнадцати случаях временный эпифизеодез сочетался с корригирующими остеотомиями бедра в трех и голени в двенадцати случаях. Наиболее часто такая необходимость возникала при рецидивах болезни Блаунта, что наблюдалось нами у девяти пациентов. В каждом случае характер, последовательность и уровень вмешательства определялись в зависимости от превалирующей деформации, ее степени и возраста.

Результаты. Полная прогнозированная коррекция деформации была достигнута у 102 пациентов, частичная коррекция деформации на момент анализа результатов достигнута у 6

пациентов. У 3 пациентов удалось предотвратить прогрессирование деформации. Неудовлетворительный результат в виде прогрессирования деформации наблюдался у 4 детей. Осложнения (миграция пластины, отек сустава) имели место в 5 случаях.

При устранении осевых деформаций степень коррекции составила от 2° до 14° в группе пациентов с вальгусными деформациями, и от 4° до 20° в группе пациентов с варусными деформациями голени

Заключение. Таким образом, временное блокирование зон роста длинных трубчатых костей нижних конечностей является операцией выбора при различных деформациях нижних конечностей и может быть с успехом применена как самостоятельное вмешательство, так и в сочетании с другими методами лечения.

ПРИМЕНЕНИЕ БОТУЛОТОКСИНА ТИПА А В РАННЕЙ РЕАБИЛИТАЦИИ БОЛЬНЫХ С ПАРЕЗОМ ЭРБА

Филатова Н.Б., Чочиев Г.М., Юдин П.В., Дороговцева Э.А., Ганькина В.К.

USE OF TYPE A BOTULOTOXIN IN EARLY REABILITATION OF ERB'S PALSY

Filatova N.B., Chochiev G.M., Yudin P.V., Dorogovtseva E.A., Gankina V.K.

ГБУЗ ВО НПЦ «Специализированных видов медицинской помощи», г. Владимир, Россия

Применение инъекций «Ботокса» в триггерные зоны мышц-антагонистов для пораженных мышц по данным результатов лечения 11 больных видится перспективным направлением реабилитации больных раннего возраста с парезом Эрба.

The use of type A botulotoxin injection into the trigger zones of the antagonist muscles of the affected muscles is a promising direction in the early rehabilitation of patients with Erb's palsy.

Заболеваемость акушерским параличом, несмотря на очевидные успехи в его профилактике на уровне родильных домов, остается достаточно высокой. Общеизвестны основные причины развития пареза Эрба: вес при рождении свыше 4000 грамм, ножное предлежание, запрокидывание ручки при родах, многоплодие, длительные роды и низкая квалификация персонала родильных домов (= акушерский паралич).

По статистике, более 95 % новорожденных с симптомами пареза Эрба излечиваются спонтанно или после применения консервативного неврологического лечения (Edwards, 2000), из них около 80 % – полностью.

У оставшихся 5 % детей даже после применения ранних микрохирургических вмешательств на плечевом сплетении, при отсутствии восстановления функции верхней конечности до возраста 3-9 месяцев, резко возрастает угроза инвалидизации и необходимость применения хирургических вмешательств в различные возрастные периоды, чаще в возрасте старше 4 лет, когда потенциал для нейро-мышечного восстановления пораженных мышц, в основном, исчерпан (Hofer, 1999).

Поэтому способы активации восстановительного процесса в раннем возрасте, то есть до начала формирования органических контрактур представляются крайне актуальными.

Цель исследования – оценка эффективности применения ботулотоксина типа А (Ботокс, Аллерган) в комплексной реабилитации детей с парезом Эрба.

Материал и методы. С 2007 по 2012 год препарат «Ботокс» применен у 11 больных с парезом Эрба. Мальчиков было 4, девочек – 7, возраст 1-4 года (в среднем – 1,6 года).

Левостороннее поражение имелось у 2 больных, правостороннее – у 9 больных.

Инъекции «Ботокса» проводились по общепринятой методике, в среднем из расчета 1-2 ед./кг веса в мышцы-мишени. Основные триггерные точки располагались в широчайшей мышце спины, большой круглой, подлопаточной мышц, круглом пронаторе предплечья, реже – в большую грудную и двуглавую мышцу плеча.

Кроме этого, в комплекс лечения входили ЛФК, массаж, физиолечение, медикаментозное лечение.

Результат. Объем активных, пассивных движений в плечевом и локтевом суставах, оценивались независимо ортопедом, неврологом, физиотерапевтом, врачом-реабилитологом, инструктором ЛФК, массажистом и сравнивался ретроспективно с контрольной группой без применения инъекций Ботокса.

Использовалась система оценки функции плечевого сустава по Mallet. Оценка функции плечевого сустава возросла с 15 до 19 баллов.

Активация проб: кисть – рот, кисть – шея, расчесывание волос, наружная ротация.

За период наблюдения в стационаре (21 день) отведение в плечевом суставе возросло в среднем с 75° до 110° (с лопаткой). Наружная ротация увеличилась с 10° градусов до 30°.

Отмечена выраженная положительная динамика, начиная с 3-5 дня: возрастание подвижности в плечевом суставе при проведении пассивных движений, снижение напряжения в мышцах – мишенях.

Из побочных явлений отмечены повышение температуры (до 37,8 град.) у 2 пациентов в первые трое суток после введения, преходящая общая мышечная слабость в течение семи дней у 1 пациента.

Заключение. Применение инъекций «Ботокса» в триггерные зоны мышц-антагонистов для пораженных мышц является перспективным направлением в ранней реабилитации у больных с парезом Эрба.

ОПЫТ КИНЕЗИОТЕЙПИРОВАНИЯ У ДЕТЕЙ С ПОСЛЕДСТВИЯМИ СКЕЛЕТНОЙ ТРАВМЫ

Хамидулина О.Н., Погосян И.А.

EXPERIENCE WITH KINESIO TAPING IN CHILDREN WITH SKELETAL INJURIES

Khamidulina O.N., Pogosian I.A.

ГБУЗ СО ДКБВЛ НПЦ «Бонум», г. Екатеринбург, Россия

Кинезиотейпирование является безопасным и эффективным методом лечения у детей с последствиями скелетной травмы. Метод позволяет более чем в 2 раза сократить сроки реабилитации.

Kinesio taping is a safe and effective treatment for children with skeletal trauma consequences. The method allows for a more than 2-fold reduction of the time of rehabilitation.

Кинезиотейпирование (КТ) – это метод лечения последствий травм наиболее известный в спортивной медицине. Эффекты действия кинезиотейпов основаны на улучшении местного лимфо- и кровообращения и модификации потока нервных импульсов с болевых и проприорецепторов в центральную нервную систему. В зависимости от тейпов и способов его наложения можно получить следующие эффекты: уменьшение болевого синдрома и воспаления, нормализацию мышечного тонуса, улучшение объема движений, сокращение сроков реабилитации. В практике детской травматологии-ортопедии метод тейпирования мало изучен и практически не применяется.

Цель работы – изучение эффективности методики кинезиотейпирования при реабилитации детей со скелетной травмой.

Материал и методы исследования. Всего наблюдались 63 ребенка с последствиями скелетной травмы. Возраст детей составил 7-16 лет. Первичную помощь пациенты получали в условиях детского травматологического отделения. После выписки из отделения дети направлялись на долечивание и реабилитацию в отделение восстановительного лечения. Всем детям проводилось стандартное лечение с применением физиотерапии, лечебной физкультуры и механотерапии. У 36 пациентов с последствиями скелетной травмы дополнительно к основному методу лечения было проведено тейпирование. Из них 4 детей – с повреждением вращающей манжеты плеча, 8 – с гемартрозом коленного сустава, 12 пациентов – с частичным повреждением связок голеностопного сустава, 8 детей – после оперативного лечения

чрезмыщелкового перелома плечевой кости и 4 ребенка – после оперативного лечения перелома шейки лучевой кости. Во всех 63 случаях отмечались жалобы на отек, боль и ограничение движений в суставах. Средний курс реабилитации в отделении восстановительного лечения составил 14 дней. КТ проводилось с интервалом 1 раз в 2 недели в течении 2-6 недель. Результаты лечения анализировались через 1 и 3 месяцев. Учитывались следующие критерии: интенсивность боли, объем движений в суставах (в градусах), степень выраженности отека мягких тканей в области травмы и сроки полного восстановления последствий травм. Положительные результаты отмечались в обеих группах исследуемых детей. Однако в группе, где проводилось КТ, уже на 3-5 сутки отмечалось спадение отека, уменьшение интенсивности боли и увеличение объема движений в суставах поврежденной конечности. Полное восстановление функции поврежденной конечности в этой группе отмечалось уже к 4-6 неделям с момента травмы. В группе сравнения (без КТ) на момент выписки из стационара у 73 % детей сохранялся отек и ограничение подвижности в суставах. Эти дети продолжали наблюдаться у ортопеда на амбулаторном приеме, и только к 8-12 неделям после травмы удавалось достигнуть полного восстановления функции травмированного сегмента конечности.

Заключение. Таким образом, кинезиотейпирование в среднем в 2 раза сокращает сроки реабилитации и может быть рекомендовано при лечении детей со скелетной травмой. Кроме того, преимуществом метода КТ является его абсолютная безболезненность и безопасность, что немаловажно в детской практике.

ОПЫТ ПРИМЕНЕНИЯ ИНТРАМЕДУЛЛЯРНЫХ ТЕЛЕСКОПИЧЕСКИХ МЕТАЛЛОФИКСАТОРОВ У ДЕТЕЙ

Хмызов С. А., Пашенко А. В., Ершов Д.В.

OUR EXPERIENCE WITH INTRAMEDULLARY TELESCOPIC METAL RODS IN CHILDREN

Khmyzov S. A., Pashenko A. V., Ershov D.V.

ГУ «Институт патологии позвоночника и суставов им. проф. М. И. Ситенко» НАМН Украины, г. Харьков, Кафедра травматологии и ортопедии ХМАПО, г. Харьков, Украина

Представлен опыт использования интрамедуллярного телескопического металлофиксатора оригинальной конструкции при лечении 8 пациентов с выраженными деформациями длинных костей нижних конечностей на фоне ортопедических заболеваний, сопровождающихся нарушением качества костной ткани (фосфат-диабет, несовершенный остеогенез). Средний период наблюдения за пациентами составил 3 года 11 мес. Использование телескопического интрамедуллярного фиксатора оригинальной конструкции позволило у 4 пациентов нормализовать осевые взаимоотношения и восстановить опороспособность конечностей. Среди осложнений отмечены миграция элементов металлоконструкции (у 1 пациента) и рецидив деформации (у 2 пациентов). Ближайшие результаты использования металлофиксатора оригинальной конструкции свидетельствуют об эффективности его применения при лечении пациентов с нарушением качества костной ткани, однако требуются дальнейшие исследования.

The study provides our early experience of the application of a new telescopic intramedullary rod for lower limb deformity correction in children. Eight patients underwent 18 surgeries using an original telescopic nail. Average follow-up period was 47 months. We observed 3 complications: migration of rod in 1 patient, recurrence deformity in 2 patients. Early results show the effectiveness of this new device. Anyway there is a need for further clinical trials.

Материал и методы. В период с 2008 г. по 2013 г. в клинике детской ортопедии ГУ «ИППС им. проф. М.И. Ситенко НАМН Украины», проведено комплексное лечение 8 пациентов с выраженными деформациями длинных костей нижних на фоне несовершенного остеогенеза (НО) – 5 пациентов и фосфат-диабета (ФД) – 3 пациент.

Среди них 5 девочек и 3 мальчика. Средний возраст пациентов – 5 лет 9 мес. (от 1 года 2 месяцев до 11 лет 5 мес.). Средний период наблюдения – 3 года 11 мес.

Всем пациентам на фоне комплексной терапии (ортезирование, бифосфонаты) проведено хирургическое лечение с выполнением множественной чрезкожной остеотомии и установкой интрамедуллярного телескопического стержня оригинальной конструкции.

Всего выполнено 18 хирургических вмешательств (15 сегментов нижних конечностей). Прототипом разработки используемой конструкции, послужила система Fassier-Duval.

Особенностями предлагаемой конструкции является реализация некоторых техниче-

ских решений, позволяющих уменьшить количество осложнений, связанных с миграцией и отсутствием ее роста.

Результаты и их обсуждение. У всех пациентов достигнута коррекция деформаций костей конечностей, у 4-х – значительно улучшилась опорно-кинематическая функция. У всех пациентов отмечен рост сегментов оперированных конечностей. Среднее удлинение составило 2,4 см (0,8-4,2 см). Осложнения отмечены в 3-х случаях (1 случай – миграция фиксатора, 2 случая – рецидив деформации), что потребовало повторного хирургического вмешательства.

Выводы. Использование интрамедуллярных телескопических фиксаторов является обоснованным и эффективным способом коррекции деформаций нижних конечностей у детей с нарушениями качества костной ткани и костеобразования. Ближайшие результаты использования телескопического интрамедуллярного фиксатора оригинальной конструкции являются положительными, однако, требуется дальнейшее исследование эффективности его применения.

АНТИБАКТЕРИАЛЬНАЯ ЭНДОЛИМФАТИЧЕСКАЯ ТЕРАПИИ ПРИ ОТКРЫТЫХ ПОВРЕЖДЕНИЯХ КОНЕЧНОСТЕЙ У ДЕТЕЙ

Ходаков Г.Д., Шуваев С.О., Сушаков С.В., Рахинштейн М.В., Баранов Ф.А., Радайкин А.Н., Кашичкин Н.Н., Ефимов А.Е.

ANTIBACTERIAL ENDOLYMPHATIC THERAPY FOR OPEN INJURIES OF EXTREMITIES IN CHILDREN

Khodakov G.D., Shuvaev S.O., Sushakov S.V., Rakhinshtein M.V., Baranov F.A., Radaikin A.N., Kashichkin N.N., Efimov A.E.

Самарская областная клиническая больница им. М.И. Калинина, г. Самара, Россия

Результативным способом борьбы с гнойно-воспалительными осложнениями при открытых повреждениях конечностей у детей является метод непрямого эндолимфатического введения антибиотиков.

An effective way to deal with purulent complications of open injuries of limbs in children is an indirect endolymphatic administration of antibiotics.

Эндолимфатическое введение антибиотиков является эффективным методом профилактики гнойно-воспалительных осложнений при открытых травмах конечностей у детей. Обычные методы введения антибиотиков не позволяют создать достаточно высокие их концентрации в лимфе, лимфатических узлах – главном барьере на пути распространения инфекции.

Принцип действия эндолимфатического введения антибиотиков основан на физиологических свойствах клетчатки подфасциального пространства ладонной поверхности кисти и подошвенной области стопы. Данная анатомическая область обладает способностью аккумулировать лекарственные препараты и, за счет богатой капиллярной лимфатической сети, наиболее избирательно и быстро, по сравнению с другими путями, доставлять медикаменты к располагающемуся в непосредственной близости очагу травмы и (или) воспаления. Депонирующее свойство клетчатки позволяет пролонгировать лекарственный эффект в течение 18-24 часов после однократного введения, что является щадящим фактором в детской практике.

В травматологическом отделении педиатрического корпуса Самарской областной клинической больницы им. Калинина данный метод непрямого лимфотропного введения антибиотиков за прошедший 2012 год мы применили у 27 пациентов. За это время метод применяли для лечения начальной стадии воспаления и как его профилактика. В зависимости от нозологии распределение пациентов было следующим. Травматическая ампутация пальца(-ев) полная или частичная – 18; обширные рвано-ушибленные раны с размозжением мягких тканей – 4; открытые переломы конечностей – 5. Некоторым пациентам, при обширных повреждении мягких тканей и высоком риске развития гнойно-воспалительных осложнений,

эндолимфатическое введение антибиотиков комбинировалось со стандартными схемами антибактериальной терапии, с внутримышечным или внутривенным введением препарата.

Суть метода, заключается в следующем. Введение антибактериальных препаратов непрямым инвазивным (лимфотропным) эндолимфатическим способом производили в I-II межпальцевых промежутках кисти или в I межпальцевом промежутке стопы, где начинается формирование сети лимфатического коллектора конечностей. В асептических условиях прокалывали кожу и межпальцевую связку на глубину 0,5-1,0 см и вводили высшую разовую возрастную дозу антибиотика, разведенную в 0,25 % раствора новокаина или физиологического раствора. Затем накладывали асептическую повязку. Антибиотик вводили 1 раз в день в течение 3-4 дней.

Таким образом, в короткие сроки, в начальных стадиях воспаления, мы добились прерывания патологического процесса с полным его купированием и заживлением ран. В других стадиях гнойных осложнений травм и заболеваний опорно-двигательной системы мы достигли локализации очага гнойно-воспалительного поражения с дальнейшим его лечением оперативным путем.

Метод эндолимфатического введения антибиотиков позволил нам получить хорошие результаты при лечении детей с вышеописанной патологией и минимизировать развитие гнойно-воспалительных осложнений.

ВОЗМОЖНЫЕ ОСЛОЖНЕНИЯ ХИРУРГИЧЕСКОГО ЛЕЧЕНИЯ ПЕРЕЛОМОВ КОСТЕЙ ПРЕДПЛЕЧЬЯ И СПОСОБЫ ИХ КОРРЕКЦИИ У ДЕТЕЙ

Цой И.В., Скворцов А.П., Андреев П.С., Хасанов Р.Ф., Яшина И.В.

POSSIBLE COMPLICATIONS OF SURGICAL TREATMENT OF FOREARM FRACTURES AND THE WAYS OF THEIR CORRECTION

Tsoi I.V., Skvortsov A.P., Andreev P.S., Khasanov R.F., Yashina I.V.

ГАУЗ Республиканская клиническая больница МЗ РТ, г. Казань

Предплечье – многофункциональное анатомическое образование, играющее большую роль в трудовой и бытовой деятельности. В структуре общей патологии опорно-двигательного аппарата повреждения костей предплечья занимают значительное место, составляя 25-53 % всех переломов скелета.

Чаще всего для лечения повреждений костей предплечья в клинике применяются накостные и интрамедуллярные оперативные методы. В последнее время стал широко использоваться метод управляемого чрескостного остеосинтеза различными аппаратами внешней фиксации.

Преимуществами аппаратных методов лечения являются малотравматичность, возможность управления процессом консолидации в послеоперационном периоде. Однако традиционные компоновки аппаратов внешней фиксации обладают существенными недостатками. Например, для усиления фиксации отломков необходимо проведение нескольких спиц под разными углами друг к другу, что, во-первых, увеличивает вес конструкции, во-вторых, наносит дополнительные очаги повреждения.

Таким образом, методы аппаратной коррекции требуют дальнейшего развития и совершенствования и должны быть направлены на снижение инвазивности вмешательства, уменьшение габаритов и веса применяемой конструкции.

Для решения этих задач нами разработаны новые способы лечения больных с различными видами переломов костей предплечья в зависимости от вида и степени смещения.

Материал и методы исследования. Клинический материал представлен пациентами детского отделения травматологического центра Республиканской клинической больницы

(всего 821 больной), которые находились на лечении с 2005 по 2011 гг. Среди наблюдавшихся 68 % составляли мальчики, 32 % – девочки, у которых были диагностированы как изолированные переломы локтевой и лучевой костей, диафизарные повреждения обеих костей, так и неправильно сросшиеся переломы костей предплечья.

Результаты и обсуждение. 293 пациентам было проведено оперативное лечение с применением различных методов. 137 пострадавших (45 %) прооперировано общепринятыми методами остеосинтеза с использованием классической методики и компоновки аппарата Илизарова (группа сравнения). 156 больных (55 %) составили основную группу, в которой пациенты были прооперированы с применением авторских методик и компоновочных схем.

Заключение. Разработанные нами методы лечения различных видов нестабильных диафизарных переломов обеих костей предплечья позволяют обеспечить сокращение точек фиксации параоссальных тканей, без потери стабильности костных фрагментов, что позволяет добиться отличных и хороших результатов лечения в 92 % случаях. При изолированных диафизарных переломах лучевой и локтевой кости положительные результаты достигнуты в 91 % и 95 % случаев соответственно. При лечении неправильно сросшихся переломов костей предплечья составили 93 % случаев. Общее количество удовлетворительных и неудовлетворительных исходов при лечении разработанными нами способами равнялось 4,0 %.

Таким образом, разработанные нами способы и устройства обеспечили более высокие положительные результаты лечения и способствовали медицинской и социальной реабилитации больных.

ЛЕЧЕНИЕ ДЕТЕЙ С ДЕФЕКТ-ДИАСТАЗАМИ БОЛЬШЕБЕРЦОВОЙ КОСТИ ПОСЛЕ ПЕРЕНЕСЕННОГО ГЕМАТОГЕННОГО ОСТЕОМИЕЛИТА МЕТОДИКОЙ ТИБИАЛИЗАЦИИ АППАРАТОМ ИЛИЗАРОВА

Чевардин А.Ю., Борзунов Д.Ю., Митрофанов А.И.

MANAGEMENT OF PEDIATRIC TIBIAL DEFECT-DIASTASIS DUE TO HEMATOGENOUS OSTEOMYELITIS USING THE TECHNIQUE OF TIBILIASATION WITH THE ILIZAROV APPARATUS

Chevardin A.Y., Borzunov D.Y., Mitrofanov A.I.

ФГБУ «РНЦ «ВТО» им. акад. Г.А. Илизарова» Минздрава России, г. Курган

Показана высокая эффективность транспозиции фрагмента малоберцовой кости по методу Илизарова в медицинской и социальной реабилитации больных с субтотальными диафизарными дефект-диастазами большеберцовой кости и порочными положениями сегмента, приобретенными в результате перенесенного в детском возрасте гематогенного остеомиелита.

We show the efficiency of transposition of the fibular fragment into the tibial defect with the method of Ilizarov for medical treatment and social rehabilitation of patients with subtotal diaphyseal tibial defect-diastases and segment malposition formed as a consequence of hematogenous osteomyelitis suffered in childhood.

Введение. Лечение сложных субтотальных дефект – диастазов большеберцовой кости с порочными положениями сегмента, приобретенными в результате перенесенного в детском возрасте гематогенного остеомиелита, представляет технологическую сложность для хирургов, не использующих аппарат Илизарова. Возникает проблема неизбежности потери конечности и протезирования.

Неудовлетворительные исходы при лечении дефектов большеберцовой кости с применением традиционной костной пластики раздельно или в комбинации составляют от 2,6 % до 53 %.

Цель исследования – представить возможности чрескостного остеосинтеза при лечении детей с дефект-диастазами большеберцовой кости и порочными положениями сегмента, приобретенными в результате перенесенного гематогенного остеомиелита, позволяющего возместить дефект костной ткани за счет транспозиции малоберцовой кости.

Материалы и методы. Нами проанализирован опыт лечения 25 больных методом Илизарова с применением методики транспозиции малоберцовой кости в место дефекта диафиза большеберцовой кости.

Большинству из них до поступления в РНЦ «ВТО» им. академика Г.А. Илизарова предлагалась по месту жительства ампутация голени, от которой они отказались.

Средняя величина истинного диафизарного дефекта большеберцовой кости была в пределах 15,8±8,7 см. У большинства пациентов в результате перенесенных ранее многочисленных операций по передневнутренней поверхности голени в средней трети определялись выраженные кожные рубцы, многоплоскостные деформации голени, преимущественно варусно-рекурвационные. С учетом всех анатомо-функциональных нарушений, выявленных у данных больных, при лечении была применена методика реконструктивной тибиализации.

Результаты и обсуждение. Во всех случаях замещения субтотального дефекта большеберцовой кости перемещение фрагмента малоберцовой осуществляли постепенно по принципам чрескостного остеосинтеза, не прибегая к ее обнажению и рассечению.

Сроки исправления угловой деформации и перемещения фрагмента малоберцовой кости составили, по нашим данным, 98,1±14,0 дня. Срок дистракции для коррекции укорочения 84,7±22,7 дня. Срок образования межберцового костного синостоза 88,6±14,7 дня, фиксация в аппарате 166,3±22,7 дня. Общий срок остеосинтеза составил 316,0±29,7 дня.

Положительные исходы при лечении последствий перенесенного гематогенного остеомиелита предложенной методикой были достигнуты во всех клинических наблюдениях.

Заключение. Проведенное исследование показало высокую эффективность транспозиции фрагмента малоберцовой кости по методу Илизарова в медицинской и социальной реабилитации больных с субтотальными диафизарными дефект-диастазами большеберцовой кости и порочными положениями сегмента, приобретенными в результате перенесенного в детском возрасте гематогенного остеомиелита, что подтверждает необходимость более сдержанного отношения к ампутации голени при данных повреждениях.

Применение данной реконструктивной технологии остеосинтеза позволило индивидуализировать лечебный процесс, восстановить биомеханическую ось голени и опороспособность конечности, улучшить функцию смежных суставов, косметический вид голени без применения дополнительной кожной трансплантации, осуществить реабилитацию дифференцированно: преимущественно в 69 % случаев одноэтапно.

ЛЕЧЕНИЕ ДЕТЕЙ С ВРОЖДЕННЫМ ДЕФЕКТОМ БОЛЬШЕБЕРЦОВОЙ КОСТИ МЕТОДИКОЙ МЕЖБЕРЦОВОГО СИНОСТОЗИРОВАНИЯ С ИСПОЛЬЗОВАНИЕМ АППАРАТА ИЛИЗАРОВА

Чевардин А.Ю., Борзунов Д.Ю., Митрофанов А.И.

MANAGEMENT OF CONGENITAL TIBIAL DEFECTS IN CHILDREN WITH THE TECHNIQUE OF TIBIOFIBULAR SYNOSTOSIS USING THE ILIZAROV APPARATUS

Chevardin A.Y., Borzunov D.Y., Mitrofanov A.I.

ФГБУ «РНЦ «ВТО» им. акад. Г.А. Илизарова» Минздрава России, г. Курган

Показана эффективность применения технологии малоинвазивных оперативных вмешательств с формированием локального межберцового синостоза при лечении врожденных субтотальных дефектах с помощью аппарата Илизарова за счет создания дополнительного очага репаративной регенерации в области ложного сустава.

We demonstrate the efficiency of a low invasive technique for achieving a local tibiofibular synostosis in management of congenital subtotal tibial defects using the Ilizarov apparatus as it creates an additional focus of reparative regeneration in the area of pseudoarthrosis.

Введение. Лечение врожденных ложных суставов большеберцовой кости до настоящего времени представляет большие трудности, так как частота рецидивов врожденных ложных суставов большеберцовой кости составляет от 29 % до 60 %, а в 29-40 % случаев голень приходится ампутировать.

Актуальность проблемы связана и с тяжестью формирующегося патологического симптомокомплекса у пациентов с врожденными ложными суставами голени.

Цель исследования – показать возможности чрескостного остеосинтеза аппаратом Илизарова при лечении детей с врожденными дефектами большеберцовой кости созданием дополнительной зоны регенерации в зоне дефекта за счет формировании локального межберцового синостоза.

Материалы и методы. Проанализирован опыт лечения по Илизарову с применением методики формирования локального межберцового синостоза у 5 пациентов с врожденным дефектом большеберцовой кости в возрасте от 6 до 16 лет. У всех пациентов до лечения отмечались клинические признаки патологической подвижности в зоне дефекта, боли в голени при нагрузке, деформации различной степени выраженности, ограничение движений в смежных суставах, укорочение от 7 до 27 см.

Результаты и обсуждение. Исправление деформации голени продолжалось от 92 до 249 дней и составило в среднем 161,6±17,4 дня. При исправлении угловой деформации болевая реакция на дистракцию была выражена без превышения порога болевой чувствительности. Двигательных, неврологических расстройств и выраженных отеков голени в течение всего периода дистракции отломков не наблюдалось.

Срок образования локального межберцового костного синостоза, позволяющего демонтировать аппарат, составил 103,5±29,8 дня.

К этому периоду в зоне контакта отломков берцовых костей не определялось патологической подвижности и больные могли полностью нагружать конечность.

Положительные исходы при лечении врожденного дефекта большеберцовой кости предложенной методикой были достигнуты во всех клинических наблюдениях.

Заключение. Применение малоинвазивных оперативных вмешательств с формированием локального межберцового синостоза при лечении врожденных субтотальных дефектах с помощью аппарата Илизарова имеет преимущества в сравнении с распространенными костно-пластическими вмешательствами, особенно в условиях рубцово-измененных мягких тканей в области несращения. Создается дополнительный очаг репаративной регенерации в области ложного сустава, что особенно важно при наличии атрофичных концов отломков большеберцовой кости. Восстановление статико-динамической функции конечности свидетельствовало об эффективности примененной технологии.

ОПЕРАТИВНОЕ ЛЕЧЕНИЕ БОЛЬНЫХ С ВРОЖДЕННОМ ВЫВИХОМ БЕДРА МЕТОДОМ РЕКОНСТРУКТИВНОГО ЭНДОПРОТЕЗИРОВАНИЯ

Чегуров О.К., Нифтуллаев Э.Г.

OPERATIVE MANAGEMENT OF CONGENITAL HIP DISLOCATION WITH THE METHOD OF RECONSTRUCTIVE REPLACEMENT

Chegurov O.K., Niftullaev E.G.

ФГБУ «РНЦ «ВТО» им. акад. Г.А. Илизарова» Минздрава России, г. Курган

Проанализированы результаты лечения в центре Илизарова 15 пациентов в возрасте от 17 до 53 лет с врожденном вывихом бедра. На первом этапе лечения выполняли остеосинтез аппаратом Илизарова таза и бедра для постепенного низведения бедренной кости. Вторым этапом, после низведения бедра, выполняли эндопротезирование тазобедренного сустава по технологии.

We analysed the outcomes of 15 patients aged from 17 to 53 years who had congenital dislocation of the femur. We used the Ilizarov technique for gradual transport of the femur down during the first stage and hip arthroplasty as the second stage.

Врожденный вывих бедра является тяжелой патологией, характеризующейся недоразвитием всех элементов, образующих тазобедренный сустав. Согласно данных ряда авторов, около 40 % артрозов тазобедренного сустава у взрослых является следствием не вылеченных в детстве нарушений развития. Не смотря на широкие возможности современной ортопедии до настоящего времени довольно часто встречаются врожденные вывихи бедра у взрослых.

При высоких вывихах бедра часто встречается случаи гипоплазии вертлужной впадины и бедра, при которых эндопротезирование технически невозможно.

В РНЦ «ВТО» для лечения врожденного вывиха бедра у взрослых пациентов применяется методика комбинированного оперативного лечения – сочетание чрескостного остеосинтеза и реконструктивного эндопротезирования.

Цель исследования. Разработка эффективных методов оперативного лечения больных с врожденном вывихом бедра.

Материалы и методы. Проведен предварительный анализ результатов оперативного лечения 15 пациентов (16 суставов) с врожденным вывихом бедра в возрасте от 17 до 53 лет (35 лет). Женщин было 9, мужчин – 6. Наиболее выраженными клиническими признаками патологии были болевой синдром, хромота, укорочение конечности. Рентгенологически определялся высокий вывих бедра, неоартроз, недоразвитие тазобедренного сустава. Тяжесть диспластических проявлении оценивали по Crowe. В зависимости от тяжести анатомо-функциональных нарушении применялись различные варианты реконструктивного эндопротезирования. При вывихе головки бедра (Crowe IV) применялась пластика вертлужной впадины аутокостью, с целью увеличения костного покрытия тазового компонента эндопротеза. Операцию выполняли в 2 этапа. На первом этапе с помощью аппарата Илизарова бедренную кость низводили на необходимую величину. Вторым этапом производилось эндопротезирование тазобедренного сустава.

Результаты и обсуждения. В ближайшем периоде наблюдения (до 1 года) изучены результаты у всех больных. Отличные результаты получены в 5 случаях, хорошие - в 6, удовлетворительные – в 3, неудовлетворительные – в 1 случае. Положительные результаты составили 97,7 %. В отдаленные сроки наблюдений (от 1 года до 5 лет) изучены результаты у 13 пациентов (14 суставов). Отличные результаты получены в 7 случаях, хорошие – в 4, удовлетворительные – в 3 случаях. Положительные результаты составили 98,2 %. Функциональное состояние тазобедренных суставов оценивали по шкале Харриса. В ближайшем периоде после имплантации эндопротеза функциональное состояние в среднем по группе соответствовало 87,4±1,6 балла, что оценивалось как хорошо; в отдаленном периоде – 91,5±1,4 балла, что соответствовало оценке отлично.

Выводы. Лечение больных с врожденном вывихом бедра методом реконструктивного эндопротезирования тазобедренного сустава показывает достаточно высокую его эффективность. В 98,2 % случаев получены положительные результаты лечение в отдаленные сроки наблюдения.

ПРИМЕНЕНИЕ КОРРИГИРУЮЩИХ ВЕРТЕБРОТОМИЙ ПРИ ПРОТЯЖЕННЫХ КИФОТИЧЕСКИХ ДЕФОРМАЦИЯХ ПОЗВОНОЧНИКА

Челпаченко О.Б.[1], Жердев К.В.[1], Кулешов А.А.[2], Ветрилэ М.С.[2], Овечкина А.А.[1]

USE OF CORRECTIVE VERTEBROTOMY FOR EXTENDED KYPHOSIS

Chelpachenko O.B., Zherdev K.V., Kuleshov A.A., Vetrile M.S., Ovechkina A.A.

[1]ФГБУ «Научный центр здоровья детей» РАМН, Москва, [2]ФГБУ «ЦИТО им. Н.Н. Приорова» Минздрава России, г. Москва

Рассматривается оперативное лечение пациентов с протяженными кифотическими деформациями позвоночника с применением корригирующих вертебротомий. Определены показания к выбору метода оперативной коррекции, оценены результаты проведенного лечения.

In this work, we deal with the surgical treatment of extended kyphosis using corrective vertebrotomy. We describe the indications for the choice of the method of surgical correction and the results of the treatment.

Цель исследования – определить показания к выполнению различных видов корригирующих вертебротомий при протяженных кифотических деформациях позвоночника с

целью повышения эффективности хирургической коррекции протяженных грудных и поясничных кифозов.

Материалы и методы. Под наблюдением находились 67 детей и подростков с протяженными кифотическими деформациями позвоночника (посттравматические кифозы – 21, врожденные кифозы и кифосколиозы – 9, протяженные кифозы на фоне остеохондропатии апофизов тел позвонков – 6, диспластические кифосколиозы – 9, нейрогенные кифосколиозы – 6, ятрогенные кифотические деформации – 16), которым в процессе этапного лечения деформации проводились корригирующие вертебротомии. Всем больным выполнялось комплексное обследование, которое включало: сбор жалоб и анамнеза, оценку ортопедо-неврологического статуса, рентгенографию с функциональными пробами, миелографию с КТ. При нейрогенных и врожденных кифозах выполнялись МРТ и спинальной ангиографии с целью исключения аномалии развития или патологического процесса в невральных структурах. Основными жалобами были болевой синдром, косметический дефект и неврологическая симптоматика (у 24 пациентов).

Результаты. При определении показаний к оперативному лечению протяженных кифотических деформаций грудного и поясничного отделов позвоночника учитывали этиологию, протяженность, мобильность, локализацию деформации, относительную площадь стеноза позвоночного канала, наличие, выраженность и сроки существования неврологического дефицита. Показаниями к выполнению корригирующих вертебротомий служили: 1) тяжелые ригидные деформации, не корригирующиеся по данным тракционного или bending-теста; 2) наличие вертебро-медуллярного конфликта на вершине деформации (в т.ч. наличие неврологической симптоматики). Выполнялись следующие виды вертебротомий: передние многоуровневые двухколонные вертебротомии (33); многоуровневые дискэпифизэктомии (13); одноуровневые или двухуровневые резекции тел позвонков с замещением аллотрансплантатами или МЕШ (16); задние вертебротомии (5). Средний угол коррекции деформации составил при посттравматических кифозах с 33,05±14,71° до 14,54±7,07°, при врожденных кифозах и кифосколиозах с 71,41±19,93° до 44,67±18,74°, при кифозах на фоне остеохондропатии с 85,28±10,38° до 51,0±10,11°, при диспластических кифосколиозах с 84,22±25,01° до 49,66±16,71°, при нейрогенных кифосколиозах с 85,90±25,55° до 47,09±19,02°, при постламинэктомических кифозах с 72,83±28,03° до 35,38±19,64°. Оценка болевого синдрома и работоспособности в до и послеоперационном периоде производилась по 5-ти балльной шкале по Denis, оценка неврологических расстройств – по Frankel, оценка нарушений функций тазовых органов – по 3-х балльной шкале из опросника JOA (японская ортопедическая ассоциация). Полученные данные свидетельствуют об значительном снижении болевого синдрома (в среднем с 2,64 балла до 4,64 балла), увеличении физической активности (в среднем с 2,37 балла до 3,11 балла) и улучшении неврологических проявлений и функции тазовых органов (в среднем с 3,93б. до 4,07б. и с 2,58 балла до 2,66 балла соответственно)

Заключение. Применение разработанной тактики выбора способа оперативного лечения пациентов с протяженными кифотическими деформациями позвоночника способствует улучшению результатов оперативного лечения, ранней активизации пациентов, а также повышает качество жизни данной категории больных.

ВЛИЯНИЕ ЛЕЧЕНИЯ МЕТОДОМ ЧРЕСКОСТНОГО ОСТЕОСИНТЕЗА НА ИММУННЫЙ СТАТУС ПОДРОСТКОВ С ПАТОЛОГИЕЙ ТАЗОБЕДРЕННОГО СУСТАВА

Чепелева М.В., Кузнецова Е.И., Тепленький М.П.

THE EFFECT OF TREATMENT USING TRANSOSSEOUS OSTEOSYNTHESIS METHOD ON THE IMMUNE STATE OF ADOLESCENTS WITH HIP PATHOLOGY

Chepeleva M.V., Kuznetsova E.I., Teplen'kii M.P.

ФГБУ «РНЦ «ВТО» им. акад. Г.А. Илизарова» Минздрава России, г. Курган

Проанализирована динамика иммунологических показателей у 14 подростков в возрасте от 11 до 15 лет с патологией тазобедренного сустава на этапах чрескостного остеосинтеза по Илизарову. Выявлено увеличение концентраций IL-6 и IL-8, IgE, повышение количестваCD3+HLA-DR на фоне умеренной лимфопении и кратковременного сниженияCD3+CD4+.

The dynamics of immunological parameters were analyzed in 14 adolescents with hip pathology at the age of 11-15 years in the stages of the transosseous osteosynthesis according to Ilizarov. The increase in IL-6 and IL-8, and IgE concentrations was revealed, as well as increased CD3+HLA-DR by moderate lymphopenia and a short-term decrease in CD3+CD4+.

Пока не завершится процесс становления иммунной системы, воздействие различных факторов внешней среды вызывает более глубокое нарушение иммунитета, чем в зрелом возрасте. Выравнивание всех систем иммунорегуляции с выходом на «взрослый» фенотип происходит не ранее 16-18 летнего возраста. Хирургическое вмешательство, наркоз, металлоконструкции, сопутствующая фармакотерапия, несомненно, оказывают негативное воздействие на не успевшую окончательно сформироваться, иммунную систему подростка.

Цель исследования – изучить влияние хирургического лечения методом чрескостного остеосинтеза на иммунный статус подростков с патологией тазобедренного сустава.

Обследовано 14 подростков в возрасте 11-15 лет с стеохондропатией (n=7), юношеским эпифизиолизом (n=7) на этапах лечения методом чрескостного остеосинтеза по Илизарову. Из обследуемой выборки были исключены пациенты с сопутствующей соматической патологией, способной повлиять на результаты иммунологического исследования. Типирование лимфоцитов периферической крови осуществлялось методом лазерной проточной цитометрии. Количественное определение иммуноглобулинов классов A, M, G, E и уровня сывороточных цитокинов (IL-1β, IL-6, IL-8, IL-10, TNFα, IFNɣ) проводилось методом иммуноферментного анализа.

Исходные параметры иммунитета не выходили за пределы возрастной нормы. Ранний послеоперационный период (2 недели после остеосинтеза) характеризовался статистически значимым уменьшением количества лимфоцитов с 38,0±1,54 % до 26,5±3,01 %, количества Т-хелперов (CD3+CD4+)с 1,08±0,057x10^9/лдо 0,87±0,09x10^9/л, повышением содержания IL-6 с 0,99±0,019 пг/мл до 6,02±0,009 пг/мл и IL-8 с 4,02±1,52 пг/мл до 10,7±3,81 пг/мл. Через 4 недели аппаратной фиксации сохранялось умеренное снижение количества лимфоцитов и повышенные концентрации IL-6. В эти сроки достоверно увеличилось содержание IgE (с 22,4±7,7 МЕ/ед. до 68,8±21,3 МЕ/ед.) и клеток, несущих маркеры поздней активации Т-лимфоцитов (CD3+HLA-DR) с 3,4±0,49 % до 4,9±0,7 %. На протяжении всего периода наблюдения отсутствовал лейкоцитоз, содержание Т-лимфоцитов, В-лимфоцитов, натуральных киллеров было нормальным. Субпопуляционных нарушений выявлено не было. Соотношение CD4 к CD8 до операции составляло 1,63±0,12, через 2 недели послеоперационного периода – 1,97±0,3, через 1 месяц аппаратной фиксации – 1,63±0,6. Не было отмечено статистически значимых изменений в отношении ЦИК и иммуноглобулинов основных классов (IgA, IgM, IgG).

Таким образом, наблюдаемая динамика со стороны исследуемых иммунологических показателей свидетельствует об адекватном ответе иммунной системы подростков на стрессорное воздействие (чрескостный остеосинтез).

РАННЕЕ ОПЕРАТИВНОЕ ЛЕЧЕНИЕ ДЕТЕЙ С ВРОЖДЕННЫМИ ПОРОКАМИ РАЗВИТИЯ ПОЗВОНОЧНИКА И СПИННОГО МОЗГА

Чечухин Е.В, Михеев А.П., Гончарова Л.А.

EARLY SURGICAL TREATMENT OF CHILDREN WITH CONGENITAL MALFORMATIONS OF THE SPINE AND SPINAL CORD

Chechukhin E.V., Miheev A.P., Goncharova L.A.

ГБУЗ АО «Областная детская клиническая больница им.Н.Н.Силищевой», г. Астрахань
ГОУ ВПО « Астраханская государственная медицинская академия»

Приведены результаты обследования и хирургического лечения детей, с врожденными пороками развития позвоночника и спинного мозга в условиях нейрохирургического отделения ГБУЗ АО «ОДКБ им.Н.Н.Силищевой» за период с 2008г. по 2013г. Проведен анализ предоперационной подготовки, объемов оперативной активности, приведены результаты.

This article presents the results of examination and surgical treatment of children with congenital malformations of the spine and spinal cord in the neurosurgical department «Regional Children's Hospital named after N.N.Silischeva» within the period from 2008 to 2013. Preoperative preparation, operative volume, and results are analysed.

Пороки развития позвоночника и спинного мозга являются важным и актуальным разделом детской ортопедии, неврологии и нейрохирургии детского возраста, в связи с ростом удельного веса данной патологии в структуре причин младенческой смертности, высоким риском инвалидизации, и нарушения качества жизни детей в отдаленном периоде.

За период с 2008 по 2013 гг. нами проанализировано 30 детей с врожденными пороками развития позвоночника и спинного мозга, прошедших обследование и оперативное лечение в ГБУЗ АО «Областной детской клинической больнице им. Н.Н. Силищевой» г. Астрахань. Возраст больных от первых суток жизни до 15 лет. Из них мальчиков было 18, девочек 12. Оперативное лечение проведено 15 больным. Возраст пациентов: от момента рождения до 6месяцев прооперировано – 2 (13,3 %), от 6месяцев до 1 года – 2 (13,3 %), от 1 года до 2 лет – 3 (20 %), от 2 лет до 4 лет – 5 (33,3 %), от 4 лет до 8 лет – 2 (13,3 %), от 8 лет до 11 лет – 1 (6,7 %).

В клинической картине синдромокомплекс спинномозговых грыж (СМГ) сильно варьирует в зависимости от типа, локализации и тяжести повреждения (от минимальных неврологических проявлений, до вялого паралича).

Для диагностики патологии до операции и в послеоперационном периоде проводилось клинико-неврологическое, электрофизиологическое, нейровизуализационное обследование, включавшее ультразвуковое исследование, компьютерную томографию (РКТ), и/или магнитнорезонансную томографию (МРТ).

В 6 случаях проводилось двухэтапное оперативное лечение, вторым этапом которого являлась имплантация ликворошунтирующих систем для коррекции гидроцефалии.

В результате оперативного лечения, удалось значительно снизить летальность пациентов со спинномозговыми грыжами, осложненными ликвореей, оперированных в первые сутки после рождения, по сравнению с предыдущим пятилетним периодом до открытия специализированного детского нейрохирургического отделения. В процессе наших наблюдений выявлено, что раннее закрытие СМГ (в течении 24 часов с момента рождения) уменьшает частоту инфицирования, снижает морбидность и летальность более чем на 10 %. Таким образом, дети с врожденными пороками развития позвоночника и спинного мозга требуют раннего нейрохирургического лечения.

ОШИБКИ И ОСЛОЖНЕНИЯ В РЕКОНСТРУКТИВНОЙ ХИРУРГИИ ЛОКТЕВОГО СУСТАВА С ПРИМЕНЕНИЕМ ЧРЕСКОСТНОГО ОСТЕОСИНТЕЗА

Чибиров Г.М., Солдатов Ю.П.

ERRORS AND COMPLICATIONS IN RECONSTRUCTION OF THE ELBOW JOINT USING TRANSOSSEOUS OSTEOSYNTHESIS

Chibirov G.M., Soldatov Iu.P.

ФГБУ «РНЦ «ВТО» им. акад. Г.А. Илизарова» Минздрава России, г. Курган

Представлены мероприятия по снижению ошибок и осложнений при лечении больных с заболеваниями локтевого сустава с применением аппарата Илизарова. Изучен процесс реабилитации у 177 больных (179 суставов) с последствиями повреждений локтевого сустава. Всем больным в зависимости от задач лечения были применены закрытые и открытые оперативные вмешательства с применением аппарата Илизарова для фиксации костных фрагментов или пространственного их перемещения и для разработки сустава. При анализе осложнений (25% случаев) у 177 больных с последствиями повреждений локтевого сустава было выявлено, что все они были связаны с тактическими и лечебными ошибками. При лечении больных с заболеваниями локтевого сустава с применением аппарата Илизарова для снижения рисков необходимы: соблюдение рациональных сроков оперативного лечения, дифференцированный подход к выбору методики лечения, осуществление профилактики гетеротопической оссификации и остеоартроза.

We present measures to reduce errors and complications during elbow joint management using the Ilizarov fixator. We studied the consequences of elbow joint injuries by treatment of 177 patiens (179 joints) with closed or open procedures using the Ilizarov apparatus for bone fragment fixation and spatial transport, as well as rehabilitation measures for the joint. The analysis of complications that were observed in 25% of the treated patients showed that all of them were associated with tactical and technical mistakes. In order to decrease the risks of complications around the elbow joint we distinguish the following measures: adherence to the optimal periods of treatment, differenciated approach to technique selection, prevention of heterotopic ossification or osteoarthrosis.

По данным многих авторов после травм локтевого сустава в результате неправильного сращения переломов, застарелых вывихов, псевдоартрозов, рубцевания мягкотканых суставных элементов у 60 % пострадавших возникают ограничение функции сустава и различные деформации. Наиболее тяжелым осложнением травм и их хирургического лечения является образование оссификатов в его тканях. Деформации сустава, нарушение его функции, остеоартроз усложняют восстановительное лечение больных. В настоящее время имеется много различных методик оперативного лечения пациентов с последствиями повреждений локтевого сустава, но результаты их применения не всегда удовлетворяют хирургов в связи с возникновением различных осложнений.

Цель работы – разработка мероприятий по снижению ошибок и осложнений при лечении больных с заболеваниями локтевого сустава с применением аппарата Илизарова.

Материал и методы. Изучен процесс реабилитации у 177 больных (179 суставов) с последствиями повреждений локтевого сустава: контрактурами, анкилозами, варусной и вальгусной деформациями, застарелыми вывихами костей локтевого сустава, псевдоартрозами локтевого отростка. Всем больным в зависимости от задач лечения были применены закрытые и открытые оперативные вмешательства с применением аппарата Илизарова для фиксации костных фрагментов или пространственного их перемещения и для разработки сустава.

Результаты и обсуждения. При анализе осложнений (25% случаев) у 177 больных с последствиями повреждений локтевого сустава было выявлено, что все они были связаны с тактическими и лечебными ошибками. Необходимым является применение мероприятий по их профилактике.

Было отмечено, что выбор метода лечения зависит от сроков после травмы. У 96 % больных с последствиями травм локтевого сустава, у которых выполнялись артротомии в сроки до одного года после травмы, возникали либо гетеротопическая оссификация, либо рецидивы оссификации после их удаления.

У одной пациентки был выбран комбинированный метод лечения контрактуры – остеотомия локтевого отростка для его транспозиции и удаление оссификата. В связи с его незрелостью остеотомия явилась стимулирующим фактором оссификации. Возник рецидив заболевания и анкилоз.

Для снижения рисков в рассматриваемых случаях мы предложили применять новые методы лечения с применением аппарата Илизарова. Для восстановления движений в локтевом суставе после последствий внутрисуставных переломов разработана методика двухэтапного лечения. На первом этапе производится восстановление формы мыщелка и коррекция оси плечевой кости аппаратом Илизарова посредством чрезмыщелковой остеотомии. На втором этапе, через 4 месяца после первого этапа лечения, выполняется клиновидная остеотомия локтевого отростка, его транспозиция, фиксация аппаратом Илизарова с последующим осуществлением движений в суставе.

Для повышения эффективности лечения целесообразно разрабатывать программное обеспечение выполнения предоперационного проектирования и методик операций. В клинике применяем для определения показаний к методике транспозиции локтевого отростка для восстановления разгибательной функции программу “ELBOU”. Она позволяет определить показания к данному виду лечения. И выявить погрешности в вводе необходимых параметров для расчета величины клиновидной остеотомии. Данные тактические приемы по снижению рисков обуславливают повышение результатов лечения.

Выводы. Таким образом, можно заключить, что при лечении больных с заболеваниями локтевого сустава с применением аппарата Илизарова для снижения рисков необходимы: соблюдение рациональных сроков оперативного лечения, дифференцированный подход к выбору методики лечения, осуществление профилактики гетеротопической оссификации и остеоартроза.

10-ЛЕТНИЙ ОПЫТ ЛЕЧЕНИЯ ВРОЖДЕННОЙ КОСОЛАПОСТИ ПО МЕТОДУ ПОНСЕТИ

Чочиев Г.М., Ганькин И.А., Пантелеев Л.Н.

10-YEARS’ EXPERIENCE OF USING THE PONSETI METHOD FOR CONGENITAL CLUB FOOT

Chochiev G.M., Gan'kin I.A., Panteleev L.N.

ГБУЗ ВО НПЦ «Специализированных видов медицинской помощи», г. Владимир, Россия

10-летний опыт лечения больных с врожденной косолапостью показал его стабильно удовлетворительные результаты, при этом отмечен критически важный момент соблюдения принципов лечения по методике Понсети на всех этапах.

A 10-years’ experience in the treatment of patients with congenital clubfoot showed it consistent results. We mark the critical factor: adherence to the principles of the Ponseti method at all treatment stages.

Впервые в России метод Понсети начал применяться с 2002 года в нашем центре. За 10 лет результаты лечения доложены на многих российских (Москва, 2003, 2011, Санкт-Петербург, 2005, Ярославль, 2005, 2006, Иркутск, 2008) и зарубежных (Прага, Чехия, 2004, Сент-Луис, США 2005, Флоренция, Италия, 2007, Гродно, Белоруссия, 2008, Сяньмин, Китай, 2009, Пекин, Китай, 2011) конференциях ортопедов.

Цель настоящей работы представить отдаленные результаты лечения больных с косолапостью по методу Понсети.

Материал и метод. С 1969 года в центре прошли лечение свыше 1100 больных с косолапостью. Эффективность консервативного лечения и, соответственно, процент оперированных больных в данной группе больных в разные годы составляла от 30 до 70 процентов, и зависела от принятой в тот или иной период тактики и методики лечения.

С 2002 года метод Понсети нами применен у 311 детей с врожденной косолапостью различной степени тяжести из многих регионов России. Мальчиков было 201, девочек –110. Правосторонняя форма – 88, левосторонняя – 73, двухсторонняя – 150, общее число пораженных стоп – 461. Лечение начинали в большинстве случаев (в 85,6 %) в возрасте до 1 месяца. Методика гипсования соответствовала общепринятой методике, разработанной Понсети.

Результаты. В среднем, через 3-6 этапов гипсования по методике Понсети достигалась практически полная коррекция всех элементов косолапости у 94,9 % больных. В 279

(60,5 %) случаях в виду резкого напряжения ахиллова сухожилия потребовалось выполнение закрытой ахиллопластики (под местной анестезией кремом EMLA) в возрасте 1,5-7 месяцев (в среднем 2,4 месяца). Последние 3 года применяется собственная миниинвазивная техника ахиллопластики. В возрасте 2-8 месяцев – в зависимости от возраста начала лечения больные переводились на фиксацию стоп в брейсах Денис Браун (в большинстве случаев, модель «Альфа Флекс»).

Отдаленные результаты прослежены в сроки 6-104 месяца (в среднем, 60,2 месяца) У 16 больных (5,1 %) на 23 стопах (5 %) выявлены остаточные элементы деформации, в абсолютном большинстве своем связанные с несоблюдением родственниками больных ортопедического режима. Значительно повысить результаты лечения, сократить кратность этапов гипсования позволило соединение метода Понсети и французского функционального метода, применяемого в нашем центре с августа 2008 .

Заключение. Таким образом, результаты лечения косолапости по методу Понсети показали высокую эффективность, экономическую оправданность и позволяют рекомендовать его более широкое распространение.

В то же время, ортопедам, использующим данный метод, педиатрам надо уделить максимальное внимание разъяснительной работе с родителями пациентов, проводить длительную диспансеризацию, реабилитационные мероприятия. Большое значение имеет налаживание преемственности и единого стандарта лечения по методу Понсети в различных регионах страны.

МИНИИНВАЗИВНЫЙ ОСТЕОСИНТЕЗ (MIPO) В ЛЕЧЕНИИ ПЕРЕЛОМОВ ДЛИННЫХ ТРУБЧАТЫХ КОСТЕЙ

Чочиев Г.М., Пантелеев Л.Н., Шалегин Е.И., Ганькин И.А.

MINIMAL INVASIVE OSTEOSYNTHESIS FOR LONG BONE FRACTURE REPAIR

Chochiev G.M., Panteleev L.N., Shalegin E.I., Gan'kin I.A.

ГБУЗ ВО НПЦ «Спецмедпомощи», г. Владимир, Россия

Анализ результатов оперативных вмешательств по миниинвазивной технике в лечении переломов длинных трубчатых костей у 124 больных показал высокую эффективности и экономичность технологии MIPO.

Analysis of the results of minimally invasive plate osteosynthesis (MIPO) in the treatment of long bone fractures in 124 patients showed high efficiency and cost-effectiveness of MIPO technology.

Концепция миниинвазивного остеосинтеза перелома длинных трубчатых костей была сформирована Ассоциацией Остеосинтеза (Швейцария) в последние годы согласно новой философии в понимании костного сращения. Открытая репозиция и прямой доступ требуют значительных разрезов и, соответственно, влекут повреждение кровообращения зоны повреждения.

Цель исследования – определение эффективности метода миниинвазивного остеосинтеза пластинами (minimally invasive plate osteosynthesis – MIPO) переломов длинных трубчатых костей у детей и подростков.

Материал и методы. С марта 2007 года оперативное лечение по методике MIPO проведено у 56 больных с диафизарными переломами различных сегментов и у 68 больных с наличием имплантов после накостного остеосинтеза по поводу переломов и корригирующих остеотомий. Контрольной группой служила случайная подборка 35 больных соответствующего профиля, оперированные по обычной (открытой) методике.

Переломы локализовались: бедро – 20 больных (у одного больного перелом обеих бедер), плечо – 16 больных, голень – 20 больных. Все переломы были закрытые, тип A1 – B3 по классификации AO/ASIF. Возраст больных 9 – 21 год, (в среднем 16,7 лет), мужчин – 36, женщин – 20.

Удаленные импланты распределились: на голени (большеберцовая и малоберцовая кости) – 36, бедро – 12, предплечье – 8, ключица – 8, плечо -4.

Техника оперативного вмешательства заключалась в проведении 2-6 малых (1-3 см) разрезов вне области перелома, закрытой репозиции перелома, обязательном интраоперационном рентген-контроле с использованием электронно-оптического преобразователя, применение в большинстве случаев блокируемых пластин.

Удаление пластин проводилось из одного малого доступа с точечными разрезами по ходу пластины в проекции головок шурупов.

Результаты. Отдаленные результаты прослежены в сроки 3 – 60 месяцев. Оценивались такие критерии, как: длительность оперативного вмешательства, вид анестезии, объем интраоперационной кровопотери, выраженность послеоперационной боли и отека, инфекционных осложнений, сроки госпитализации, длительность и вид иммобилизации, начало реабилитационных мероприятий и нагрузки на оперированную конечность, сроки достижения консолидации по данным рентгеновского обследования.

Отмечены значительно лучшие показатели по всем критериям, выбранным в качестве исследования по сравнению с контрольной группой больных.

Осложнения наблюдались в 7 случаях. Гипертрофические рубцы в 4 случаях, деформация пластины на бедре – 2 , укорочение бедра на 1 см – 1 случай.

Инфекционных и сосудисто-нервных осложнений не было.

Заключение. Миниинвазивные технологии прочно вошли в современную хирургию, в том числе и травматологию и ортопедии. Проведенный нами анализ показал высокую эффективности и экономичность технологии MIPO, возможность широкого применения его как у взрослых, так и детей.

В тоже время, метод требует соответствующего оборудования (ортопедический операционный стол, ЭОП, набор инструментария и имплантов, квалифицированного и обученного штата).

ГЕМИЭПИФИЗИОДЕЗ НАКОСТНЫМИ ПЛАСТИНАМИ В КОРРЕКЦИИ ФРОНТАЛЬНЫХ ДЕФОРМАЦИЙ НИЖНИХ КОНЕЧНОСТЕЙ У ДЕТЕЙ

Чочиев Г.М.

HEMIEPIPHYSIODESIS USING PLATES FOR CORRECTION OF FRONTAL DEFORMITIES OF LOWER EXTREMITIES IN CHILDREN

Chochiev G.M.

ГБУЗ ВО НПЦ «Специализированных видов медицинской помощи», г. Владимир, Россия

Проблема деформаций нижних конечностей у детей является актуальной и решается в большинстве случаев методом корригирующих остеотомий. Не останавливаясь на негативных сторонах такого подхода, надо сказать, что в последнее десятилетие получил новый импульс в применении метод гемиэпифизиодеза, названный временным и с применением скоб, винтов и 8-образных пластин.

Цель работы – оценить эффективность, безопасность, травматичность метода гемиэпифизиодеза восьмиобразными пластинами у детей с деформациями нижних конечностей во фронтальной плоскости.

Материал и метод. С июля 2007 года по февраль 2013 год 7 детей в возрасте 7-14 лет (в среднем 11,2 года) прошли лечение данным методом в нашем центре. Девочек – 5, мальчиков – 2.

Варусная деформация коленных суставов была у 4 больных, вальгусная деформация коленного сустава у 2, варусная деформация голеностопного сустава у 1.

По вовлеченным сегментам – проксимальный отдел большеберцовой кости – 8, бедренная кость – 2, дистальный отдел большеберцовой кости – 1. Всего сегментов – 10.

По этиологическим причинам: экзостозная болезнь – 2, фиброзная дисплазия большеберцовой кости – 2, посттравматическая деформация – 2, витамин Д-резистентный рахит, подострая фаза – 1.

Величина деформации составила 12-40 градусов, в среднем 14 градусов.

Естественно, у всех пациентов были открытые зоны роста, и прогностический рост позволял применить метод.

Методика оперативного вмешательства соответствовала общепринятой (Orthofix), применением миниинвазивных доступов (2 см) и контролем ЭОП.

Результаты. Отдаленные результаты прослежены в сроки 2-56 месяцев.

У 5 больных достигнута плановая коррекция деформаций, У 2 больных коррекция продолжается.

У 4 больных металлоконструкции удалены по мере достижения желаемой коррекции (без гиперкоррекции).

Темп коррекции деформации составил 1,2 градуса в месяц.

Особенностью метода при опухолевых процессах – применение двойных 8-образных пластин ввиду недостаточной плотности кортикальной пластины в зоне поражения.

Из осложнений встретилось 1 – перелом шурупа диаметром 2,5 мм в н\3 бедра, без видимой травмы.

Повреждение зоны роста в виде закрытия зоны после снятия пластины в сроки 4-36 месяцев не наблюдалось.

Заключение. Метод гемиэпифизиодеза накостными пластинами у детей с деформациями нижних конечностей во фронтальной плоскости является эффективным, малотравматичным, простым в техническом исполнении, экономически доступным.

Исключительно важным является правильный выбор возрастных границ, прогнозирование предстоящего роста, времени удаления имплантов.

ФУНКЦИОНАЛЬНЫЕ ПОКАЗАНИЯ К ВЫПОЛНЕНИЮ ТОРАКОПЛАСТИКИ ПРИ КИЛЕВИДОЙ ДЕФОРМАЦИИ ГРУДНОЙ КЛЕТКИ У ДЕТЕЙ – МИФ ИЛИ РЕАЛЬНОСТЬ?

Шамик В.Б., Ковалев М.С., Франциянц К.Г., Тер-Сааков С.С.

FUNCTIONAL INDICATIONS TO THORACOPLASTY FOR KEELED DEFORMITY OF THE CHEST IN CHILDREN: MYTH OR REALITY?

Shamik V.B., Kovalev M.S., Frantsiyants K.G., Ter-Saakov S.S.

ГБОУ ВПО РостГМУ Минздрава России, ГБУ РО «Областная детская больница», г. Ростов-на-Дону, Россия

Проведено исследование кардио-респираторной системы и физического состояния 112 детей с килевидной деформацией грудной клетки. Реконструктивная торакопластика по функциональным показаниям может выполняться только у ¼ больных.

The study of the cardio-respiratory system and of the physical state of 112 children with keeled deformity of the chest showed that reconstructive thoracoplasty according to functional indications can be performed only in ¼ of patients.

Цель исследования – определение наличия у детей с килевидной деформацией грудной клетки (КДГК) функциональных показаний к выполнению реконструктивной торакопластики.

Материалы и методы. В клинике под наблюдением находились 112 детей в возрасте от 7 до 17 лет с КДГК. Деформация I степени определена у 46 пациентов, у 28 больных – II степень КДГК, а у 38 – третья. Физическое состояние оценивали путем исследования роста и массы тела детей с КДГК. У 89 больных выполнена ЭКГ, у 74 – УЗИ сердца. Исследование функции внешнего дыхания (ФВД) проводилось у 78 пациентов.

Результаты и их обсуждение. Жалобы функционального характера: периодические кратковременные колющие боли в области сердца, возникающие после эмоциональных и фи-

зических нагрузок, сердцебиение, общая слабость, одышка при умеренной физической нагрузке, предъявляли только 43 (38,4 %) больных. Интересно, что подобные жалобы были и у пациентов, считающих КДГК косметической проблемой, и у детей, которых внешний вид грудной клетки не беспокоил. Только 63,3 % больных считали это заболевание серьезной косметической и психологической проблемой. Здоровыми считали себя 29 (25,9 %) человек. У больных с изолированными, не сочетанными формами КДГК параметры массы и роста не отклонялись от нормы. При синдромальных формах и у больных, сочетающих КДГК с другой соединительнотканной патологией (всего 16 человек), нами отмечен умеренный дефицит массы тела в пределах 6-10 % при нормальных показателях роста. На ЭКГ выявлены синусовая брадикардия (15 больных), синусовая тахикардия (9), дыхательная аритмия (26), неполная блокада правой ножки пучка Гиса (27), синдром ранней реполяризации желудочков (13), изменения конечной части желудочкового комплекса (12). Причем, указанные нарушения наблюдались у больных со II и III степенью КДГК и не зависели от возраста и пола. При УЗИ сердца зарегистрированы дефект межжелудочковой перегородки в 5 наблюдениях. У 17 больных обнаружен пролапс митрального клапана, причем I степени у 12 пациентов и II – в 5 наблюдениях. Митральная регургитация диагностирована у 12 больных, расширение дуги аорты – у пациента с синдромом Марфана. У 27 детей с КДГК третьей степени грудино-реберного и реберно-грудинного типа выявлена слабая степень рестриктивных нарушений, характеризующаяся снижением жизненной емкости легких на 9,0±1,7 % при нормальных значениях индекса Тиффно и умеренном снижении объема форсированного выдоха, пиковой объемной скорости выдоха и максимальной объемной скорости при выдохе 50 %.

Оценка зависимости показателей кардио-респираторной системы от степени, типа, формы КДГК и возраста больных проводилась с помощью линейного корреляционного анализа. Во всех исследуемых параметрах коэффициент корреляции не достоверен ($r<0,55$).

Выводы. Реконструктивная торакопластика по функциональным показаниям может выполняться только у четверти детей с КДГК. Исследования сердечно-сосудистой и дыхательной систем необходимо проводить у больных с КДГК II-III степени, особенно в спорных случаях, когда пациенты отказываются от проведения хирургической коррекции, а также у детей с КДГК I степени, предъявляющих жалобы функционального характера. Показатели кардио-респираторной системы при КДГК у детей не зависят от степени, типа, формы деформации и возраста больного.

СРАВНИТЕЛЬНАЯ ОЦЕНКА ЭФФЕКТИВНОСТИ ХИРУРГИЧЕСКОГО ЛЕЧЕНИЯ ЭКВИНУСНОЙ ДЕФОРМАЦИИ СТОП У ДЕТЕЙ С ДЕТСКИМ ЦЕРЕБРАЛЬНЫМ ПАРАЛИЧОМ

Шамик В.Б., Франциянц К.Г., Попов В.И., Рябоконев С.Г.

COMPARATIVE ASSESSMENT OF SURGICAL TREATMENT FOR EQUINE FOOT DEFORMITY IN CHILDREN WITH CEREBRAL PALSY

Shamik V.B., Frantsiyants K.G., Popov V.I., Ryabokonev S.G.

ГБОУ ВПО «РостГМУ» Минздрава России, ГБУ РО «Областная детская больница», г. Ростов-на-Дону, Россия

Проведены исследования функции стопы и ходьбы по Нилу и Шмидту у 60 из 146 детей с детским церебральным параличом, оперированных в возрасте 3-7 лет с применением ахиллопластики по Байеру, миотомии по Страйеру и селективной миотомии по Шамику. Последний метод позволяет максимально сохранить функцию икроножной мышцы.

The study of foot functions and walking according to Neil and Schmidt in 60 out of 146 children with cerebral palsy who were operated at the age of 3-7 years using Bayer achilloplasty, Steier myotomy and selective myotomy by Shamik was performed. The latter method makes it possible to preserve the maximum function of the gastrocnemius muscle.

Цель исследования – определение наиболее оптимальногог способа хирургического лечения эквинусной деформации стоп у детей младшего возраста, страдающих детским церебральным параличом.

Материалы и методы. В клинике под наблюдением находились 196 детей в возрасте от 1 до 7 лет со спастическими формами ДЦП, у которых имелась эквинусная деформация стоп. Диагностика имеющейся у детей патологии основывалась на комплексной оценке данных анамнеза, клинической картины заболевания и результатах инструментального обследования. Клиническая картина не имела каких-либо специфических признаков, за исключением обязательной неврологической симптоматики, что объясняется соответствующим отбором больных. Особое внимание при осмотре уделялось определению степени выраженности миофасциального болевого синдрома (МБС). Степень тяжести МБС оценивалась с использованием индекса болевого мышечного синдрома (ИБМС) по Ф.А. Хабирову (1995). Среднее значение ИМБС в исследовании составило 12,3±1,9 балла. Большинство детей (146 (74,5 %)) имели среднюю степень поражения – 11,3±2,9 балла. У этой группы больных удлинение Ахиллового сухожилия по Байеру выполнено у 29 (19,9 %) детей, операция Страйера использована в 33 (22,6 %) наблюдениях, операция селективной миотомии икроножной мышцы по нашему способу (патент РФ № 2332180) применена у 26 (17,8 %) пациентов. У остальных 58 больных этой группы проводилось консервативное лечение этапными гипсовыми повязками. Для оценки отдаленных результатов (5-7 лет после оперативного вмешательства) нами сформированы 3 группы по 20 человек соответственно каждому из методов хирургического лечения. Использовали исследование суставов по Нилу с определением углов инверсии и эверсии стопы и интегральную оценку ходьбы с определением числа Шмидта (ЧШ)= МС + ПС (метров в 1 минуту), где МС – максимальная скорость, ПС – произвольная скорость ходьбы.

Результаты и их обсуждение. Прежде всего, необходимо напомнить, что в норме амплитуда инверсии в подтаранном суставе составляет 20°, а амплитуда инверсии – 10°. Допустимыми являются колебания в 1-2°. ЧШ для нормальной ходьбы составляет 215 и выше, для хорошей – от 140 до 214, для удовлетворительной – 65-139 и для плохой – <65.

В 1 группе в 11 наблюдениях пятка находилась в положении варуса 8±2,6°, у 9 больных – в положении вальгуса – 7±3,7°. ЧШ = 98±24 у 12 человек, ЧШ = 51±12 – у 8 больных. Во 2 группе в 7 наблюдениях пятка находилась в положении варуса 6±1,2°, у 10 больных – в положении вальгуса – 8±2,1° и у 3 детей – в нормальных пределах 2±1,5°. ЧШ = 106±14 у 10 человек, ЧШ = 56±7 – у 7 больных, ЧШ = 168±12 – у 3 пациентов. В 3 группе в 5 наблюдениях пятка находилась в положении варуса 6±0,9°, у 8 больных – в положении вальгуса – 5±2,7° и у 7 детей – в нормальных пределах 2±0,9°. ЧШ = 121±11 у 11 человек, ЧШ = 174±19 – у 9 пациентов. Наилучшие результаты в отдаленном послеоперационном периоде получены у больных, которым применена селективная миотомия: у всех пациентов определена удовлетворительная и хорошая походка с минимальным отклонением пятки от нормального положения. Это связано с сохранением мышцы в функциональном состоянии, максимально приближенном к нормальному анатомическому положению.

Выводы. Использование селективной миотомии рубцово измененной части икроножной мышцы является оптимальным вариантом для сохранения ее функции в отдаленном послеоперационном периоде.

ВЫБОР ОПТИМАЛЬНОГО МЕТОДА ОПЕРАТИВНОГО ЛЕЧЕНИЯ НЕПРАВИЛЬНО СРАСТАЮЩИХСЯ ПЕРЕЛОМОВ КОСТЕЙ ПРЕДПЛЕЧЬЯ У ДЕТЕЙ

Шарипов И.С., Кутянов А.И., Волкова А.С.

CHOICE OF OPTIMAL SURGICAL METHOD FOR MANAGEMENT OF FOREARM MALUNIONS IN CHILDREN

Sharipov I.S., Kutianov A.I., Volkova A.S.

ГБУЗ НО «Нижегородская областная детская клиническая больница», г. Нижний Новгород

Представлен сравнительный анализ результатов лечения неправильно срастающихся переломов костей предплечья у детей методом открытой и закрытой остеоклазии и репозиции. Доказана эффективность малоинвазивных вмешательств с применением электронно-оптического преобразователя.

The work deals with a comparative analysis of the results of mal-uniting fractures of the forearm bones in children treated with the method of open and closed osteoclasis and reduction. The effectiveness of minimally invasive interventions with the use of image intensifier is proved.

Цель исследования – дать сравнительную характеристику результатов оперативного лечения неправильно срастающихся переломов костей предплечья (НСПКП) у детей при открытой и закрытой остеоклазии с интрамедуллярным остеосинтезом спицами Киршнера.

Материал и методы. В отделении травматологии ГБУЗ НО НОДКБ с 2007 по 2012 гг. пролечено 104 ребенка в возрасте от 3 до 16 лет с НСПКП. У большинства отмечен перелом нижней трети предплечья – 72, средней трети – у 32. Только у 7 детей применялась закрытая остеоклазия, репозиция отломков с фиксацией гипсовыми повязками. Остальным 97 пациентам применялся интрамедуллярный металлоостеосинтез спицами Киршнера. У 85 из них (контрольная группа) оперативное лечение заключалось в закрытой ручной остеоклазии, репозиции отломков с остеосинтезом спицами Киршнера под контролем электронно-оптического преобразователя (ЭОП). Остальным 12 детям (группа сравнения) применялось открытое вмешательство.

В послеоперационном периоде проводили профилактическую антибактериальную терапию. Детям в контрольной группе – амоксиклав, амписид коротким курсом (1-3 инъекции) в средневозрастных дозах. Объем оперативного вмешательства детям группы сравнения требовал проведения полного курса антибактериальной терапии. У всех оперированных детей инфекционные осложнения отсутствовали. Выполняли внешнюю иммобилизацию циркулярной гипсовой повязкой на срок от 5 до 6 недель, после снятия которой, проводили этапное восстановительное лечение, включающее курс лечебной гимнастики, физиотерапии. Спицы удаляли под кратковременным общим обезболиванием через 1-1,5 месяца после операции при достаточном уровне консолидации.

Результаты и их обсуждение. Характерно, что при открытой остеоклазии сроки консолидации составили в среднем 62±4 дня, при закрытой – 45±3. Период реабилитации до полного восстановления объема движений в лучезапястном суставе у детей контрольной группы составил 18±2 дня, в группе сравнения – 35±3 дня. Уменьшение времени консолидации и периода реабилитации при закрытой остеоклазии статистически достоверно ($p< 0,01$).

Малоинвазивный характер вмешательства обеспечивает благоприятное течение послеоперационного периода, не требует длительного курса комбинированной антибактериальной терапии применяющейся при открытой репозиции, что имеет положительный экономический эффект и снижает сроки пребывания больного в стационаре. При этом минимальная травматизация сухожильно-связочного аппарата приводит к быстрому восстановлению объема движений в суставах и функции конечности, укорочению периода реабилитации.

Выводы. Анализ результатов лечения детей с НСПКП показал высокую эффектив-

ность и целесообразность применения в клинической практике метода закрытой остеоклазии, репозиции с интрамедуллярным остеосинтезом спицами Киршнера при данных повреждениях. Использование при этом методе ЭОП позволяет снизить показания к открытому вмешательству, улучшить контроль за ходом операции, значительно сократить время проведения вмешательства, использовать небольшой хирургический доступ, таким образом уменьшить травму сухожильно-мышечного аппарата, что обеспечивает ускорение консолидации переломов и позволяет значительно быстрее достичь восстановления функции поврежденной конечности.

ДИАГНОСТИКА И ЛЕЧЕНИЕ ВРОЖДЕННОЙ МЫШЕЧНОЙ КРИВОШЕИ

Шарпарь В.Д., Семенов С.В., Каменских М.С., Неганов О.А., Егоров В.А.

DIAGNOSIS AND MANAGEMNT OF CONGENITAL MUSCULAR TORTICOLLIS

Sharpar' V.D., Semenov S.V., Kamenskih M.S., Neganov O.A., Egorov V.A.

БУЗ УР РДКБ МЗ УР, г. Ижевск, Россия

Проблема врожденных пороков развития продолжает оставаться в ряду наиболее актуальных и имеет серьезную социально-медицинскую значимость. Необходимо улучшить результаты лечения детей с врожденной мышечной кривошеей, путем совершенствования методов ранней диагностики, разработки принципов профилактических и лечебно-диагностических мероприятий.

The problem of birth defects continues to be among the most topical and has a serious social and medical relevance. It is necessary to improve the results of treatment of congenital muscular torticollis in children by improving early diagnosis, the development of the principles of preventive and medical and diagnostic procedures.

Цель исследования – совершенствование методов ранней диагностики и улучшение результатов лечения детей путем разработки принципов ранних профилактических и лечебно – диагностических мероприятий.

Материал и методы. В исследовании примут участие дети различных возрастных групп. Все наблюдаемые дети будут разделены на 3 группы: контрольная группа - дети без патологии со стороны грудино-ключично-сосцевидной мышцы. Группа наблюдения – дети с врожденной мышечной кривошеей. Группа сравнения. Данную группу составят дети, находящиеся на Д-учете у ортопеда с диагнозом – врожденная мышечная кривошея. Планируется использовать следующие методы обследования:

1. Клинический метод. Клинический метод будет включать: ретроспективный анализ историй болезней, сбор анамнеза, осмотр детей.

2. Метод УЗИ грудино-ключично-сосцевидной мышцы с использованием ультразвуковой доплерографии. Проведение УЗИ грудино-ключично-сосцевидной мышцы поможет оценить состояние как здоровой, так и пораженной мышцы, отследить в динамике развитие патологического процесса в мышце, а также оценить эффективность проводимого лечения.

3. Патоморфологическое исследование грудино-ключично-сосцевидной мышцы.

Результаты и их обсуждения. Исследование пораженной мышцы позволит оценить ее кровоснабжение, выявить возможную зависимость развития ишемии мышцы от положения головы и разработать алгоритм диагностики и лечения врожденной мышечной кривошеи.

Выводы. Данные, полученные в процессе выполнения работы, позволят в достаточно ранние сроки выявлять врожденную мышечную кривошею у детей и своевременно начинать консервативное лечение уже в условиях родильных домов, либо использовать оперативное лечение в более ранние сроки, что позволит получить благоприятные исходы лечения у большинства детей.

ОПЕРАЦИЯ ПОЛЛИЦИЗАЦИИ, КАК МЕТОД КОРРЕКЦИИ ВРОЖДЕННОГО ТРЕХФАЛАНГИЗМА I ПАЛЬЦА КИСТИ

Шведовченко И.В., Каспаров Б.С., Кольцов А.А.

POLLICIZATION SURGERY: A METHOD FOR CORRECTION OF CONGENITAL TRIPHALANGISM OF THE THUMB

Shvedovchenko I.V., Kasparov B.S., Koltsov A.A.

ФГБУ «Санкт-Петербургский НЦЭПР им. Г.А. Альбрехта» Минтруда России, г. Санкт-Петербург

Проанализированы результаты хирургического лечения долихофалангеальной формы врожденного трехфалангизма 1 пальца кисти. Определены технические особенности операции поллицизации при коррекции данного вида врожденной патологии кисти. Достигнуты благоприятные функциональные и косметические результаты.

The results of surgical treatment of dolicho-phalangeal form of congenital three phalangeal thumbs were analized. We defined the technical circumstances of pollicization surgery for correction of the pathology and reached satisfactory functional and cosmetic results.

Цель исследования – определение роли и места операции поллицизации при хирургической коррекции долихофалангеальной формы врожденного трехфалангизма 1 пальца кисти (ВТФ).

Материал и методы. В клинике СПб НЦЭПР им. Альбрехта имеется опыт выполнения 8 поллицизаций 6 пациентам в возрасте от 7 месяцев до 15 лет.

Результаты и их обсуждение. В одном случае, когда данная аномалия имела место в изолированной форме, была выполнена поллицизация радиально расположенного луча. На тыльной поверхности планируемого к переносу сегмента выкроили два треугольных лоскута, на ладонно-радиальной поверхности кисти, у ее основания – языкообразный лоскут, разрез на ладонной поверхности пальца соединили с вершиной языкообразного лоскута. Выделили тыльные пальцевые вены, ладонные сосудисто-нервные пучки, интрафасцикулярно расщепили общий ладонный пальцевой нерв 1-2 пальцев, дистальнее развилки пересекли ветвь общепальцевой артерии к 2-му пальцу. От диафиза пястной кости отделили межкостные мышцы, сухожилия разгибателей пересекли над пястно-фаланговым суставом. Эпифиз пястной кости отсекли от диафиза по зоне роста, после чего выполнили резекцию дистальных 2/3 последнего. Проксимальный конец пястной кости ротировали на уровне запястно-пястного сустава в ладонно-радиальную сторону, на его конец переместили отделенный ранее палец и фиксировали спицами в положении оппозиции. Сухожилия разгибателей сшили с укорочением, равным величине резекции пястной кости, к их боковым поверхностям подшили отделенные ранее межкостные мышцы. С помощью выкроенных лоскутов сформировали основание созданного большого пальца и область тенара.

В оставшихся семи случаях трехфалангизм сочетался с полидактилией. Таким пациентам также производили операцию поллицизации, но для данной цели выбирался наиболее развитый с анатомической и функциональной точек зрения сегмент.

Выводы. При коррекции долихофалангеальной формы ВТФ наиболее удачные функциональные и косметические результаты были достигнуты при выполнении операции поллицизации. Однако наличие сочетанной патологии 1 луча является определяющей при выборе транспонируемого сегмента.

ХИРУРГИЧЕСКОЕ ЛЕЧЕНИЕ ВРОЖДЕННОЙ ЛОКТЕВОЙ КОСОРУКОСТИ У ДЕТЕЙ – ЧТО ОПРЕДЕЛЯЕТ ВАРИАНТ ОПЕРАЦИИ?

Шведовченко И.В., Кольцов А.А., Минькин А.В.

SURGICAL TREATMENT OF CONGENITAL ULNAR CLUBHAND – WHAT SURGERY TO CHOOSE

Shvedovchenko I.V., Koltsov A.A., Minkin A.V.

ФГБУ «Санкт-Петербургский НЦЭПР им. Г.А. Альбрехта» Минтруда России, г. Санкт-Петербург

Цель исследования – определение оптимальных методов хирургического лечения врожденной локтевой косорукости.

Материал и методы. За последние 20 лет у 54 больных с врожденной локтевой косорукостью были выполнены реконструктивные операции на предплечьях, включающие 4 основных варианта действий. Возраст больных – от 2 месяцев до 18 лет.

Результаты и обсуждение. Тактику лечения локтевой косорукости определяли 2 основных клинических компонента: степень укорочения локтевой кости и состояние плечелучевого сочленения.

При сохранении 2/3 локтевой кости, стабильном плечелучевом суставе и дугообразном искривлении лучевой кости производили иссечение фиброзного тяжа локтевой кости и корригирующую остеотомию лучевой кости.

При наличии половины локтевой кости, вывихе в плечелучевом суставе и дугообразном искривлении лучевой кости восстанавливали локтевую кость по методу Илизарова, или микрохирургической пересадкой трансплантата с зоной роста.

При сохранении менее 1\3 локтевой кости, вывихе в плечелучевом сочленении и дугообразном искривлении лучевой кости на первом этапе иссекали фиброзный тяж, выполняли корригирующую остеотомию лучевой кости; на втором этапе низводили лучевую кость аппаратом Илизарова и выполняли операцию суперпозиции.

Выводы. Вариант реконструктивной операции при врожденной локтевой косорукости определяется степенью укорочения локтевой кости и состоянием плечелучевого сочленения.

ХИРУРГИЧЕСКОЕ ЛЕЧЕНИЕ КАК ПОДГОТОВИТЕЛЬНЫЙ ЭТАП К ОРТЕЗИРОВАНИЮ ДЕТЕЙ С ПРОГРЕССИРУЮЩИМИ НАСЛЕДСТВЕННЫМИ НЕЙРОМЫШЕЧНЫМИ ЗАБОЛЕВАНИЯМИ С ЦЕЛЬЮ ВЕРТИКАЛИЗАЦИИ

Шведовченко И.В., Кольцов А.А., Петров В.Г., Поляков Д.С.

SURGICAL TREATMENT AS A PREPARATION STAGE FOR ORTHOTIC FITTING FOR VERTICAL POSTURE IN CHILDREN WITH PROGRESSING HEREDITARY NEUROMUSCULAR DISEASES

Shvedovchenko I.V., Koltsov A.A., Petrov V.G., Poliakov D.S.

ФГБУ «Санкт-Петербургский НЦЭПР им. Г.А. Альбрехта» Минтруда России, г. Санкт-Петербург

Наследственная прогрессирующая нейромышечная патология – группа различных по механизму развития, тяжелых, в ряде случаев смертельных заболеваний. Представлены результаты хирургического лечения и ортезирования 17 детей в возрасте от 2 до 16 лет.

Hereditary progressing neuromuscular pathologies are a group of diseases, in some cases lethal ones, with different mechanisms of development. The results of surgical treatment and orthotic fitting in 17 children aged from 2 to 16 years are presented.

Цель – демонстрация возможностей реконструктивной хирургии и индивидуального сложного и атипичного ортезирования в вертикализации детей-инвалидов с прогрессирующей нейромышечной патологией и освоении, либо восстановлении ими опоры и передвижения.

Материал и методы. Детская клиника ФГБУ СПбНЦЭПР им. Г.А. Альбрехта Минтруда России обладает опытом вертикализации 17 детей с проксимальной спинальной мышечной атрофией и полинейропатией Шарко-Мари-Тута в возрасте от 2 до 16 лет. Основными жалобами пациентов и их родителей являлись невозможность опоры и передвижения в связи с мышечной слабостью, наличием деформаций нижних конечностей и позвоночника. На указанных сегментах опорно-двигательного аппарата наблюдались тяже-

лые сгибательные контрактуры тазобедренных и коленных суставов, паралитические подвывихи головок бедренных костей, выраженные плоско-вальгусные и варусные деформации стоп. Среди деформаций позвоночника наиболее часто имели место гиперлордоз и прогрессирующий сколиоз 2-4 степеней. В 13 случаях до поступления в нашу клинику дети не получали регулярного ортопедического наблюдения и лечения, некоторым пациентам курирующие их неврологи не рекомендовали устранять имеющиеся деформации и использовать технические средства реабилитации. Большинство инвалидов в течение более 3-х лет являлись «колясочными» больными.

Результаты и обсуждение. Хирургическое лечение применялось для устранения патологии, которая не позволяла вертикализировать ребенка даже с помощью технических средств реабилитации. К таким деформациям относились тяжелые сгибательные контрактуры бедер, сгибательные контрактуры голеней в коленных суставах, выраженные варусные деформации стоп. Подвывихи головок бедренных костей и плоско-вальгусные деформации стоп не были обязательными для хирургической коррекции в связи с тем, что не препятствовали использованию технических средств реабилитации.

Основным ортопедическим методом вертикализации являлось индивидуальное атипичное ортезирование, наиболее часто применяли тутора, ортопедические аппараты, жесткий фиксирующий или функционально-корригирующий корсет (корсет Шено). В тяжелых случаях изготавливали индивидуальные вертикализирующие системы (многофункциональные ортопедические комплексы), представляющие собой комбинацию корсета и ортопедических аппаратов, соединенных друг с другом различными шарнирными устройствами. На предложенные ортезы получены 6 патентов РФ.

Во всех случаях пациенты были успешно вертикализированы, у 12 из них ликвидировано ограничение способности к передвижению.

Выводы. 1. Вертикализация детей с прогрессирующей нейромышечной патологией возможна и целесообразна. 2. Ортезирование является основным методом, обеспечивающим возможность опоры и передвижения. 3. Хирургическое лечение направлено на устранение деформаций конечностей, препятствующих ортезированию.

ХИРУРГИЧЕСКОЕ ЛЕЧЕНИЕ ДЕФОРМАЦИЙ ПЕРВОГО ЛУЧА У ДЕТЕЙ С АКРОЦЕФАЛОСИНДАКТИЛИЕЙ

Шведовченко И.В., Бардась А.А., Минькин А.В.

SURGICAL TREATMENT OF FIRST RAY HAND DEFORMITIES IN CHILDREN WITH ACROPHENOSYNDACTYLIA

Shvedovchenko I.V., Bardas A.A., Minkin A.V.

ФГБУ «Санкт-Петербургский НЦЭПР им. Г.А. Альбрехта» Минтруда России, г. Санкт-Петербург

Проведен анализ результатов оперативного лечения 17 детей с акроцефалосиндактилией, которым было выполнены 62 операции, в возрасте от 8 месяцев до 18 лет. С целью структурирования оперативных вмешательств, проводимых при устранении синдактилии 1-2 пальцев, предложена рабочая классификация деформаций первого луча и способы хирургической коррекции для каждого варианта. Для оценки функции кисти до и после операции была использована Международная классификация функционирования, ограничений жизнедеятельности и здоровья. Формирование возможности двустороннего схвата и оппозиции первого луча у больных сохраняло лишь легкие и умеренные нарушения функции кисти.

We analized the results of surgical treatment of 17 children aged from 8 months to 18 years with acrocephalosyndactyly (Apert syndrome) who had 62 surgeries. With the aim of structuring the planned surgery for abolition of syndactyly of fingers 1-2, a working classification of the first ray deformity and methods of surgical correction for each option were proposed. For the assessment of the hand functioning before and after the surgery, the international classification of functioning, disability and health was used. The creation of bilateral grip and the opposition of the first ray in those patients resulted in only slight and mild hand disfunctions.

Под акроцефалосиндактилией понимают группу комбинированных пороков развития, основными признаками которых являются акроцефалия, развивающаяся вследствие краниостеноза, деформация лицевого черепа, гипертелоризм, сложная форма синдактилии кистей и стоп.

Цель исследования – предложить рациональную технологию хирургического лечения деформаций первого луча у детей с акроцефалосиндактилией, направленную на восстановление функции схвата и улучшение косметического состояния верхней конечности.

Материал и методы исследования. Проведено хирургическое лечение 17 детей в возрасте от 8 месяцев до 18 лет, у 15 из них идентифицирован синдром Апера, у 2 – синдром Пфайфера.

Имеющиеся деформации кистей были разделены на типы в соответствии с классификацией, предложенной UPTON (1990): с 1 типом деформации оперированы 4 кисти, 2-м типом – 12 кистей, 3-м типом – 18 кистей. В общей сложности выполнены 62 хирургических вмешательства.

Результаты и обсуждение. При лечении сложной формы синдактилии 2-5 пальцев использовали несколько вариантов закрытия раневых дефектов на боковых поверхностях разделенных пальцев.

Первый и наиболее распространенный вариант – пластика толстым расщепленным трансплантатом. Данный вид пластики применялся нами при наличии мягкотканого сращения либо в ситуации, когда костная спайка была небольшой по протяженности.

Если же костное сращение захватывало ногтевые и средние фаланги, использовали двухэтапную методику: первым этапом устраняли деформацию пораженных сегментов и костное сращение, после чего сшивали пальцы друг с другом в положении коррекции, переводя, таким образом, сложную синдактилию в простую; вторым этапом через 4 недели ликвидировали сращение. При тотальной костной спайке фаланг пальцев с целью закрытия обширных ран использовали отдаленную пластику с применением лучевого лоскута предплечья на дистальной сосудистой ножке.

По нашему мнению устранение синдактилии кисти при рассматриваемой патологии следует начинать со сращения 1-2 пальцев, т.к. «свободный» первый палец обеспечивает от 40 до 70 % возможной функции кисти.

С целью структурирования оперативных вмешательств, проводимых для устранения синдактилии 1-2пп, нами предложена классификация деформаций первого луча и способы хирургической коррекции для каждого варианта:

Большой палец имеет нормальную ось, слегка укорочен за счет основной фаланги. Глубина первого межпальцевого промежутка нормальна, либо имеется небольшая базальная синдактилия. Оппозиция первого луча полностью сохранена. Для данного варианта достаточно только пластики местными тканями в первом межпальцевом промежутке с целью углубления последнего.

Большой палец в положении радиальной клинодактилии на уровне основной фаланги. Она незначительно укорочена, имеет трапециевидную форму. Во всех случаях отмечается базальная синдактилия 1-2 пальцев. Оппозиция первого луча нарушена незначительно. При данном варианте деформации выполняли корригирующую остеотомию основной фаланги (клиновидную резекцию с основанием клина, направленным ульнарно), а базальную синдактилию устраняли с помощью пластики местными тканями, либо комбинированной пересадки кожи.

Большой палец резко укорочен, находится в положении выраженной радиальной клинодактилии Основная фаланга треугольной формы. Имеется базальная синдактилия 1 - 2 пальцев. Оппозиция и функция двухстороннего схвата практически отсутствуют. В данной ситуации выполняли поперечную остеотомию основной фаланги и транспозицию дистального фрагмента на проксимальный, дефект мягких тканей, образующийся по радиальной по-

верхности большого пальца, замещали ротационным лоскутом. Вторым этапом ликвидировали имеющуюся базальную синдактилию.

Большой палец укорочен за счет проксимальной фаланги, но пропорционален остальным сегментам кисти, находится в положении радиальной клинодактилии на уровне ногтевой фаланги. Имеется тотальное сращение 1-2 пальцев. Оппозиция и функция двухстороннего схвата отсутствуют. При устранении синдактилии с применением комбинированной кожной пластики производили корригирующую остеотомию на уровне дистального метафиза проксимальной фаланги.

Анализ результатов оперативного лечения производили с использованием «Международной классификации функционирования, ограничений жизнедеятельности и здоровья». При оценке результатов оперативного лечения положительные исходы были достигнуты у 15 (88 %) больных, сохранялись лишь легкие и умеренные нарушения функции кисти.

Заключение. Оперативное лечение деформаций кисти у детей с акроцефалосиндактилией является многоэтапной процедурой и должно начинаться с устранения деформации и синдактилии 1-2 пальцев.

Предлагаемая рабочая классификация дает возможность стандартизировать подходы к оперативным вмешательствам, проводимым на первом луче.

Хирургическое лечение позволяет значительно улучшить косметическое состояние и восстановить функциональные возможности кисти применительно к основным видам схвата, что резко облегчает социальную адаптацию ребенка.

ХИРУРГИЧЕСКОЕ ЛЕЧЕНИЕ ВРОЖДЕННОГО РАСЩЕПЛЕНИЯ СТОП

Шведовченко И.В., Минькин А.В., Бардась А.А.

SURGICAL MANAGEMENT OF CONGENITAL CLEFT FOOT

Shvedovchenko I.V., Minkin A.V., Bardas A.A.

ФГБУ «Санкт-Петербургский НЦЭПР им. Г.А. Альбрехта» Минтруда России, г. Санкт-Петербург

Представлены результаты реабилитации 18 пациентов с расщеплением 25 стоп, находившихся на оперативном лечении в клинике центра им. Альбрехта с 2000 г. по настоящее время. Проанализированы использованные технологии оперативного лечения, относительно типов патологии по классификации Blauth-Borisch (1990).

Results of treatment of 18 patients with congenital cleft foot (25 feet) who had surgical treatment in the Albrecht clinical center from 2000 to the present were analyzed according to the technology of surgical treatment used according to the types of pathology (classification Blauth-Borisch, 1990).

На сегодняшний день, под врожденным расщеплением стоп принято понимать дистальную форму продольной эктромелии, характеризующуюся нарушением линейных и объемных параметров конечности в сторону их уменьшения, а именно – отсутствием центральных лучей стопы.

Цель данного исследования – анализ используемых технологий оперативного лечения с учетом основных форм расщепления стопы.

Материалы и методы. В период с 2000 года по настоящее время в Клинике ФГБУ СПб НЦЭПР им. Г.А. Альбрехта Минтруда России были оперированы 18 детей в возрасте от 13 месяцев до 17 лет, которым выполнялись реконструктивно-пластические операции, направленные на устранение врожденного расщепления 25 стоп. Синдромальная патология отмечалась у 4 детей (синдром EEC и Горлина-Гольтца), 77,8 % пациентов имели патологию кисти.

Анализируемые пороки стоп разделены на типы в соответствии с классификацией Blauth-Borisch (1990); оперативное лечение получали дети с II типом – 5 человек, III типом – 2 ребенка, IV типом – 3 человека и V типом – 4 человека, а также 4 пациента с диастатической формой расщепления.

Результаты и обсуждение. Показаниями к хирургическому лечению являлись нарушение опороспособности, затруднения при подборе и ношении обуви, выраженный косметический дефект. По данным компьютерной подографии типичными отклонениями от нормы являлись – тяж гипопрессии в переднем отделе, нарушение плавности формирования заднего толчка и гетерогенность нагрузки.

Всего выполнено 25 вмешательств, направленных на ликвидацию вышеуказанных нарушений.

При II типе – удаление кросс-фаланг (3 операции), при III, IV, V – уменьшение ширины переднего отдела стопы путем клиновидной резекции костей предплюсны (9), устранение вальгусной деформации первого пальца (4), формирование синостоза между медиальным и латеральным лучами (4).

В отдельную группу были выделены операции при диастатической форме расщепления в составе синдромальной патологии, т.к. для этого типа характерно наличие сочетанной патологии стоп и голеней.

Было выполнено 5 хирургических вмешательств, в четырех случаях направленных на выведение стопы и голени в функционально выгодное положение, однократно произведена ампутация с переносом подошвенного комплекса тканей на торец культи, в связи с невозможностью реконструкции имеющейся стопы.

Выводы. Хирургическое лечение расщепления стоп направлено на устранение имеющихся функциональных и косметических нарушений и включает ликвидацию имеющихся расщелин, формирование оптимальной ширины переднего отдела стоп и пространственной ориентации имеющихся 1-5 лучей. При диастатической форме расщепления оперативное лечение предусматривает восстановление нормальной ориентации стопы в целом, либо создания опорной культи.

ВОЗРАСТНЫЕ АНАТОМО-ФИЗИОЛОГИЧЕСКИЕ ПРЕДПОСЫЛКИ К ИСПОЛЬЗОВАНИЮ ИНДИВИДУАЛЬНЫХ И ГРУППОВЫХ ФОРМ ЛЕЧЕБНОЙ ФИЗКУЛЬТУРЫ ПРИ РАЗЛИЧНОЙ ТЯЖЕСТИ СКОЛИОТИЧЕСКОЙ БОЛЕЗНИ

Шкляренко А.П.

AGE ANATOMIC AND PHYSIOLOGICAL BACKGROUND FOR USING INDIVIDUAL AND GROUP EXERCISE THERAPY FOR DIFFERENT GRADES OF SCOLIOSIS

Shklyarenko A.P.

Филиал «Кубанский Государственный Университет», г. Славянска-на-Кубани, Россия

Объем подвижности позвоночника в различных плоскостях у детей и подростков с различной степенью сколиоза в возрастном аспекте существенно варьирует в плане подвижности. Считаем целесообразным, при сколиозе I степени использовать групповые формы лечебной физической культуры. При сколиозе II-III степени только индивидуальные занятия, с сочетанием специальных физических упражнений и массажа, проводимых подготовленным специалистом.

Children and teenagers with different grades of scoliosis show a significant variance in the level of spinal mobility in different age groups. We think it is advisable to use group forms of therapeutic physical exercises for grade I scoliosis. For grades II-III of scoliosis, it is advised to use only individual forms of treatment which consist of special physical exercises and massage given by prepared specialists.

В процессе мышечной деятельности (бытовой, лечебной, спортивной) анатомо-физиологические особенности позвоночника оказывают существенное влияние на косметические изменения в фигуре (осанке).

В работе у 998 девочек 8-16 лет (сколиотическая деформация до 30°) изучали объем движений во фронтальной, сагиттальной и горизонтальной плоскостях (сгибание, разгибание, наклоны и ротации в обе стороны).

Тестированием объема движений при разгибании туловища установлено, что у 12 % девочек 8-9 лет, больных сколиозом I-II степени, гипомобильность в поясничном отделе позво-

ночника ниже нормы (степень А), у 25 % – в пределах нормы (степень Б) и у 63 % – выше нормы (степень В). У обследованных 15-16 лет этот показатель составил 62 % , 27 % и 11 %. Различия в степени подвижности туловища при разгибании у мальчиков и девочек в анализируемых возрастах не выявлялись. Исключение составлял контингент 8-11 лет. Гипермобильность обнаружена у 46 % девочек. Среди сверстников с аналогичной степенью деформации позвоночника такую же подвижность при тестировании имели 15 %. У больных женского пола в возрасте 12-16 лет, страдающих сколиотической болезнью (СБ) III степени, при разгибании туловища также преобладала гипермобильность сверх нормы, она выявлена у 64 % обследованных.

Противоположная картина наблюдалась при тестировании мобильности позвоночника при наклоне вперед из положения сидя. Степень А, соответствующую расстоянию от пальцев до вертикальной опоры, равному 0 см и меньше, в возрасте 8-9 лет из основной группы имели 78 % девочек, в 9-10 лет – 66 %, в 10-11 лет – 72 %. У старших девочек гипомобильность выявлялась у 14 % в возрасте 14-15 лет и у 21 % – в 15-16 лет. Степень Б – от 0 до +15 см (гибкость в переделах нормы) – отмечалась в среднем у 48 % подростков старше 12 лет. У девочек 8-9 лет этот показатель выявлен у 19 %, в группах 9-10 и 10-11 лет – у 23 % и 16 % соответственно. Степень В – от 15 см и больше – обнаружена у 29 % и 34 % девочек 14-15 и 15-16 лет. Половых различий в степени подвижности туловища при тестировании объема сгибания не выявлено ($p>0,1$). Среди девочек 8-9, 11-12, 15-16 лет степень В имели 3 %, 15 % и 34 % обследованных, среди мальчиков – 8 %, 10 % и 5 % соответственно. В группе девочек-подростков в возрасте 12-16 лет, страдающих СБ III степени, показатель тестирования подвижности туловища в сгибании из положения сидя в 45 % случаев превышал + 15 см.

Объем ротации туловища в обе стороны более 90° (гипермобильность сверх нормы) выявлен у 46 % девочек 8-9 лет, 38 % – 9-10 лет, 47 % – 10-11 лет. Количество подростков с повышенной гипермобильностью было в среднем в 3 раза меньше. Наибольшее количество обследованных с ротацией до 70° (гипомобильность ниже нормы) регистрировалось в возрасте 12-13 лет (52 %). Ротация в обе стороны у мальчиков, по сравнению со сверстницами основной группы, была ограничена. У девочек 12-16 лет, страдающих СБ III степени, ротационное движение в сторону деформации было ограничено. Вместе с тем повышенную мобильность наблюдали при ротации в другую сторону.

Проверка объема сгибания туловища во фронтальной плоскости выявила, что с возрастом количество девочек с гипермобильностью сверх нормы сокращается. Степень В при наклонах в стороны имели 48 % детей 8-9 лет, 21 % – 11-12 лет, 16 % – 15-16 лет. В группе девочек в возрасте 12-16 лет, страдающих СБ III степени, при оценке объема сгибания туловища во фронтальной плоскости у 65 % обследованных амплитуда движения была ограничена, как правило, в обе стороны.

Полученные данные свидетельствуют о том, что объем подвижности позвоночника в различных плоскостях у детей и подростков с различной тяжестью СБ в возрастном аспекте существенно варьирует в плане гипо- и гипермобильности. Учитывая выше изложенное, считаем целесообразным, при СБ I степени использовать групповые формы лечебной физкультуры, а при СБ II-III степени только индивидуальные занятия, с сочетанием специальных физических упражнений и массажа, проводимых подготовленным специалистом.

ОЦЕНКА ПСИХОЭМОЦИОНАЛЬНОГО ФОНА ПОДРОСТКОВ С ОРТОПЕДИЧЕСКИМИ НАРУШЕНИЯМИ

Шкляренко А.П., Яхник Я.В.

ESTIMATION OF PSYCHOEMOTIONAL STATUS OF ADOLESCENTS WITH ORTHOPAEDIC ABNORMALITIES

Shklyarenko A.P., Yakhnik Ya.V.

Филиал «Кубанский Государственный Университет», г. Славянска-на-Кубани, Россия

Изучена проблема заболевания детского населения России болезнями опорно-двигательного аппарата и формирования сопутствующей патопсихологической ситуации. Дополнена и расширена информация о психоэмоциональном портрете подростков с ортопедическими нарушениями.

Incidence of the diseases of the locomotor apparatus and the associated to it psychopathological situations in the Russian pediatric population were studied. Information about the psychoemotional conditions of the adolescents with orthopaedic abnormalities was widened.

Болезни опорно-двигательного аппарата сопряжены с деформацией тела, что ведет к резкому ограничению двигательной активности, тем более что после выявления болезни дети длительное время находятся в лечебных учреждениях. По этой причине дети с хроническими соматическими нарушениями часто страдают психогенными заболеваниями и личностной дезадаптацией, и, как следствие, имеют соответствующий негативный психоэмоциональный фон. Нередко эта психопатологическая ситуация сопровождается искаженным восприятием о причинах, течении и последствиях заболевания, а это может затруднять процесс выздоровления и личностной реадаптации пациента.

Объектом исследования явились подростки возрастного периода 11-15 лет из различных регионов Краснодарского края, проходившие курс санаторного лечения (28 дней) в ГБУЗ «Детский ортопедический санаторий» города Геленджика Краснодарского края по поводу сколиотической болезни (СБ) I, II, III и IV степени. Все подростки получали консервативное лечение. С целью диагностики типов отношения к болезни и других, связанных с нею личностных отношений у больных хроническими соматическими заболеваниями был использован личностный опросник Бехтеревского института (ЛОБИ).

Было выявлено, что в процессе прогрессирования сколиотической болезни значительно увеличивается гипертимическое акцентуирование личности. У обследованных был выявлен высокий процент возбудимости, а также определено, что прогрессирование сколиотической болезни не влияет на динамику увеличения данной акцентуации. Аффективно-экзальтированный тип личности у респондентов во всех группах исследования имеет стабильно высокий показатель, а количество детей, имеющих демонстративный тип личности, с прогрессированием болезни уменьшается. Анализируя данные можно определить, что у подростков с ортопедической нозологией наблюдается неуравновешенность психического состояния в совокупности с глубокой эмоциональной реакцией на происходящие события.

Наибольшие показатели уровня тревожности обнаружены у подростков, страдающих нарушениями осанки и сколиотической болезнью III-IV степени. Анализ данных исследования выявил более высокое состояние тревожности подростков на начальном этапе заболевания и при негативном течении болезни со значительной деформацией позвоночника. В целом группы исследования подростков с ортопедическими нарушениями имеют нормальные показатели состояния депрессии. Было установлено, что все группы исследования имеют высокую эмоциональную нестабильность, так как средний индекс нейротизма по всей выборке – 17,5, что на 4,5 выше среднего значения.

В связи свыше изложенным, приоритетной задачей при организации реабилитации детей и подростков с нарушениями осанки в специализированных санаторно-курортных оздоровительных учреждениях является обеспечение психолого-педагогических условий для нормального функционального и психоэмоционального состояния. Проблема усугубляется

увеличением гиподинамии подростков с ортопедическими отклонениями, которая связана как с низкой информированностью родителей, которые стремятся ограничить физическую активность детей с нарушениями осанки, так и комплексной психосоциальной изоляцией подростков с высокой степенью патологии. Необходимо использовать комплексный подход к развитию личности ребенка, сочетая лечебно-профилактические мероприятия с игровой деятельностью и психокорекционным воздействием.

СОСТОЯНИЕ ДЕТСКОЙ ТРАВМАТОЛОГО-ОРТОПЕДИЧЕСКОЙ СЛУЖБЫ УРАЛЬСКОГО ФЕДЕРАЛЬНОГО ОКРУГА

Шлыков И.Л., Рыбин А.В., Горбунова З.И.

CHILDREN TRAUMA AND ORTHOPEDIC SERVICE IN THE URAL FEDERAL DISTRICT

Shlykov I.L., Rybin A.V., Gorbunova Z.I.

ФГБУ «УНИИТО им. В.Д. Чаклина» Минздрава России, Екатеринбург

Представлены статистические данные по уровню травматизма, заболеваемости болезнями костно-мышечной системы и состоянию детской травматолого-ортопедической службы Уральского федерального округа.

Statistical data on the rates of injuries and musculoskeletal diseasesas as well as the state of the pediatric trauma and orthopedic service in the Ural Federal District are presented.

В состав Уральского федерального округа (УрФО) входят шесть субъектов РФ: четыре области (Курганская, Свердловская, Тюменская, Челябинская) и два автономных округа (Ханты-Мансийский и Ямало-Ненецкий). Округ является одним из наиболее крупных по численности населения (14,2 млн. чел. на 01.01.2013 г.) и промышленно развитым регионом страны с большими запасами минерального сырья.

Цель исследования – проведение анализа травматизма и заболеваемости костно-мышечной системы у детей УрФО по данным официальной статистики.

Материал и методы. Проведен сравнительный анализ травматизма и заболеваемости костно-мышечной системы у детского населения УрФО по данным статистических форм № 14, 30, 57 за 2010-2012 годы.

Результаты и их обсуждение. По данным официальной статистики частота травм у детей Уральского федерального округа имеет незначительную тенденцию к увеличению и составляет в 2012 г. 108 ‰ в возрастной группе от 0 до 14 лет и 188 ‰ – у подростков 15-17 лет. При этом у детей до 14 лет этот показатель ниже общероссийского, а в подростковой группе наоборот превышает на 15 % средне российский уровень травматизма. Наибольшие показатели распространенности травматизма отмечаются в Челябинской области и Ханты-Мансийском автономном округе.

Заболеваемость болезнями костно-мышечной системы в УрФО стабильна на протяжении нескольких лет и составляет 74 ‰ у детей от 0 до 14 лет и 149 ‰ – у подростков. В обеих возрастных группах показатели заболеваемости значительно ниже общероссийских. Заболеваемость детей до 14 лет в Курганской области и подростков в Челябинской – превышает средние цифры по РФ на 27 % и 16 % соответственно. В структуре заболеваемости преобладают дорсопатии и артропатии, как и в целом по Российской Федерации.

Обеспеченность детского населения травматологическими койками составляет 1,0, в то время как общефедеральный уровень – 1,6 койки. Обеспеченность ортопедическими койками – 1,4 на 10 тыс. детского населения, что соответствует средне российскому уровню. Наибольшее число специализированных коек располагается в Екатеринбурге и Кургане на базе федеральных и государственных учреждений здравоохранения. При этом в Ямало-Ненецком автономном округе специализированные травматолого-ортопедические койки для детей отсутствуют.

Работа специализированных коек для детского населения в УрФО выше общефедеральных показателей и составила в 2012 г. 340 дней на травматологических койках и 315 – на ортопедических. По эффективности использования коечного фонда округ является одним из лидеров среди остальных федеральных округов. При этом средние сроки пребывания детей на травматологических и ортопедических койках соответствуют общероссийским показателям.

Таким образом, в УрФО, как и в целом по России, отмечается незначительный рост травматизма среди детей и подростков, а недостаточная обеспеченность травматологическими койками поддерживает высокие цифры работы койки. Отмечается стабилизация заболеваемости болезнями костно-мышечной системы, хорошая обеспеченность детского населения ортопедическими койками и их концентрация в крупных административных центрах. Основными перспективами развития детской травматолого-ортопедической службы округа являются продолжение реализации мер по инфраструктурному обновлению, переоснащению, внедрению стандартов и порядков оказания помощи детскому населению.

ОСНОВНЫЕ ПРИЧИНЫ ДЕФОРМАЦИЙ ПРОКСИМАЛЬНОГО ОТДЕЛА БЕДРЕННОЙ КОСТИ У ДЕТЕЙ И ПОДРОСТКОВ ПРИ ДОБРОКАЧЕСТВЕННЫХ НОВООБРАЗОВАНИЯХ

Шпилевский И.Э., Белецкий А.В., Соколовский О.А.

MAIN CAUSES OF THE DEFORMITIES OF THE PROXIMAL PART OF THE FEMUR IN CHILDREN AND ADOLESCENTS WITH BENIGN NEOPLASMS

Shpileuski I., Beletski A., Sakalouski A.

ГУ «Республиканский научно-практический центр травматологии и ортопедии», г. Минск, Республика Беларусь

Проведен ретроспективный анализ особенностей клинико-рентгенологических проявлений и деталей выполненных оперативных вмешательств у детей, находившихся на стационарном лечении в детском отделении РНПЦТО в период с 1991 г. по 2010 г. Выявлены причины деформаций: костные кисты – 16 случаев (51,6 %), фиброзная дисплазия – 9 (29,0 %), болезнь Ollier – 3 (9,8 %), экзостозная хондродисплазия – 2 (6,4 %) и эозинофильная гранулема – 1 больной (3,2 %). Выделено три типа деформаций: I – пластическая деформация (12 пациентов; 38,7 %); II – деформация вследствие патологического перелома (12 пациентов; 38,7 %); III – деформация вследствие дисфункции смежной зоны роста (7 пациентов; 22,6 %). Все виды деформаций проксимального отдела бедренной кости являются серьезным осложнением течения доброкачественных новообразований, и не менее, чем в половине случаев требуют существенной корректировки тактики лечения.

We have studied the details of clinical and x-ray manifestations, particularities of operative treatment in 31 patients who were cured in our clinic in 1991-2010 years. The causes of the deformities were: bone cysts – 16 cases (51.6 %), fibrous dysplasia – 9 (29.0 %), Ollier disease – 3 (9.8 %), osteochondromas – 2 (6.4 %) and histiocytosis X – 1 (3.2 %). We divide three types of the deformities: I. Plastic – 12 patients (38.7 %); II. after pathological fractures – 12 (38.7 %); III. as a result of growth plate dysfunction – 7 (22.6 %). All these types of the proximal femur deformities are serious complication of benign bone neoplasms. They required some changes in the tactics of surgical interventions as minimum in the half of all cases.

Характерной особенностью доброкачественных новообразований проксимального отдела бедренной кости у детей и подростков является их относительно поздняя диагностика, на стадии развития осложнений. В результате при выполнении оперативного вмешательства нередко необходимо устранение развившихся деформаций.

Цель – уточнить непосредственные причины и характер деформаций проксимального отдела бедренной кости при доброкачественных новообразованиях, а также методы их коррекции.

Материалы и методы. Проведен ретроспективный анализ особенностей клинико-рентгенологических проявлений и деталей выполненных оперативных вмешательств у 31 ребенка, находившегося на стационарном лечении в детском отделении РНПЦТО в период с 1991 г. по 2010 г. Чаще всего причиной деформаций являлись костные кисты – 16 случаев (51,6 %) и фиброзная дисплазия – 9 (29,0 %), заметно реже – болезнь Ollier – 3 (9,8 %), экзостозная хондродисплазия – 2 (6,4 %) и эозинофильная гранулема – 1 больной (3,2 %).

Результаты и обсуждение. В зависимости от ведущей причины, было выделено три типа деформаций: I – пластическая деформация (12 пациентов; 38,7 %); II – деформация вследствие патологического перелома (12 пациентов; 38,7 %); III – деформация вследствие дисфункции смежной зоны роста (7 пациентов; 22,6 %). Следует отметить, что в части случа-

ев I группы имелись также признаки дисфункции смежной зоны роста, в части II группы – присущие I и III, а в части III – присущие I группе.

Пластические деформации проксимального отдела бедренной кости (в результате снижения ее прочностных характеристик, без клинико-рентгенологических признаков предшествовавшего патологического перелома) имели место: при болезни Ollier у 1 больного, при фиброзной дисплазии – у 4, и при костных кистах – у 7. При болезни Ollier и фиброзной дисплазии, а также у 2 больных с костными кистами отмечена деформация по типу «пастушьей палки»; в 6 случаях устранение деформации проводилось одновременно с удалением патологического очага и костной пластикой, фиксация осуществлялась пластинами АО по стандартной технологии. У одного пациента с полиоссальной формой фиброзной дисплазии и субтотальным поражением бедренной кости было последовательно выполнено 4 оперативных вмешательства с фиксацией кости с помощью аппарата Илизарова, однако в связи с постоянными рецидивами дальнейшее оперативное лечение было признано нецелесообразным. У 5 больных с костными кистами отмечена «булавовидная» деформация кости, им проведена расширенная экскохлеация и аллопластика дефекта без дополнительной коррекции деформаций.

Формирование деформаций в результате неправильного сращения патологического перелома имело место: при костных кистах – у 6 пациентов, при фиброзной дисплазии – у 5, и при эозинофильной гранулеме – у 1. Сращение костных фрагментов с «допустимым» смещением имело место в половине случаев; этим пациентам производилось только удаление новообразования с костнопластическим замещением дефекта; у одного больного с костной кистой после сращения перелома наступило «самоизлечение». У 5 пациентов сохранялось значительное угловое смещение отломков; им было произведено удаление патологического очага с аллопластикой дефекта и одновременным устранением деформации, с остеосинтезом пластиной АО. При эозинофильной гранулеме, после морфологической верификации диагноза, проводилась расширенная экскохлеация и аллопластика, без устранения осевых деформаций. И у одного больного с синдромом McCune-Albright, несмотря на выраженную деформацию проксимального отдела бедра, от оперативного лечения было решено воздержаться в связи с тяжелой сопутствующей патологией.

Формирование деформации проксимального отдела бедренной кости в результате нарушения функции смежной зоны роста имело место в 7 случаях: при болезни Ollier – у 2, при остеохондромах – у 2, и при костных кистах – у 3 больных. При болезни Ollier развилось укорочение сегмента на 5-7 см, удлинение проводилось в аппарате Г.А. Илизарова по общепринятой методике без удаления патологических очагов. У 2 больных с экзостозной хондродисплазией остеохондромы вызвали формирование многоплоскостных деформаций, приведших к развитию подвывиха в тазобедренных суставах. Это потребовало дополнительного выполнения корригирующей остеотомии бедра, в одном случае дополненной остеотомией таза по Salter. У 3 больных с костными кистами, в результате поражения зоны роста головки, сформировалась варусная деформация шейки (110-115°) и укорочение конечности на 1,5-2 см, им было выполнено только удаление патологического очага с костной пластикой.

Выводы.

При доброкачественных новообразованиях проксимального отдела бедренной кости наблюдается три типа деформаций – пластические, в результате патологического перелома и в результате поражения смежной зоны роста.

Все виды деформаций проксимального отдела бедренной кости являются серьезным осложнением течения доброкачественных новообразований, и не менее, чем в половине случаев требуют существенной корректировки тактики лечения.

ВОЗРАСТНАЯ ДИНАМИКА ПОКАЗАТЕЛЕЙ СИЛЫ МЫШЦ И КРОВОСНАБЖЕНИЯ В НОРМЕ И ПРИ ЗАБОЛЕВАНИЯХ КОНЕЧНОСТЕЙ

Щуров В.А.

AGE DYNAMICS OF THE MUSCLE FORCE INDICES AND BLOOD SUPPLY IN HEALTHY CASES AND BY LIMB DISEASES

Shchurov V.A.

ФГБУ «РНЦ «ВТО» им. акад. Г.А. Илизарова» Минздрава России, г. Курган

Изменения в функциональном состоянии конечностей и реактивности организма больных происходят не только под влиянием заболеваний, но и с увеличением возраста. Целью исследования был анализ динамики возрастных изменений силовых показателей мышц и скорости регионарного кровотока при заболеваниях конечностей для дифференциации от тех изменений, которые возникают в ходе лечебно-реабилитационного процесса.

Мы располагаем опытом наблюдений более 1000 здоровых и больных обследуемых разного возраста. Для исследования сократительных свойств мышц использованы разработанные нами динамометрические стенды. О состоянии кровоснабжения конечностей судили по данным транскутанной полярографии («NOVAMETRIX», США) , ультразвуковой допплерографии («АНГИО-ПЛЮС», Россия) и лазерной флоуметрии («TRANSONIC», США).

Максимальный момент силы мышц бедра и голени у обследуемых разного возраста становился больше по мере увеличения массы тела. Момент силы мышц, отнесенный к массе тела, у детей увеличивался с возрастом. При обследовании детей с ортопедической патологий важным моментом является зависимость силы мышц от продольных размеров сегментов конечностей. Так момент силы подошвенных сгибателей стопы (**F**, кг/м) у мальчиков и девочек тем больше, чем больше длина голени (**L**, см): $\mathbf{F_m=0,655*L-14,9}$; ($R^2$=0,969)**;** $\mathbf{F_f=0,552*L-12,5;}$ (R^2=0,982).

Напряжение кислорода в тканях голени, составляющее у здоровых детей 6-8 лет 70±1,5 мм рт. ст., к 60 годам снижается до 60 ±3 мм рт. ст. Напряжение углекислого газа существенно не изменяется (35-40 мм рт. ст.).

С увеличением возраста обследуемых от 5 до 20 лет возрастают не только масса тканей, но и на 60-80 % увеличивается внутренний диаметр магистральных артерий нижних конечностей. Обнаружено, что чем выше сократительная способность мышц, тем больше диаметр артерий. На отстающей в росте конечности просвет артерий соответственно меньше на 10-15 %. При этом различия в линейной скорости кровотока могут быть менее существенными. На протяжении последующей жизни изменения линейной скорости кровотока обусловливаются динамикой структурных перестроек артерий преимущественно эластического или мышечного типа. По бедренной артерии скорость кровотока снижается со 100 до 70 см/с, по подколенной практически не изменяется, а по задней большеберцовой возрастает к 50 годам с 45 до 70 см/с и лишь затем снижается.

Наиболее сложный характер возрастных изменений скорости капиллярного кровотока.

По мере увеличения резервных возможностей сосудистого русла у здоровых и больных детей скорость капиллярного кровотока в состоянии физического покоя снижается к 18 годам в 2 раза (до 3,5±0,2 п.е.). К 40 годам она вновь возрастает на 40 %, но этот рост происходит на фоне уменьшения функциональных резервов микрососудистого русла, реализуемых при повышении потребности в кислороде, например, при ишемической пробе, при работе мышц. В последующие годы происходит неуклонное снижение скорости капиллярного кровотока. При заболеваниях конечностей характерны такие же изменения в состоянии капиллярного кровотока, но наблюдающиеся в более молодом возрасте. При специфических поражениях сосудистого русла конечностей (облитерирующем атеросклерозе и при болезни Бюргера) критиче-

ское снижение функциональных резервов сосудистого русла наблюдается ещё раньше, соответственно на 20 и на 40 лет.

ВНЕШНЯЯ ФИКСАЦИЯ ПРИ ЛЕЧЕНИИ ПЕРЕЛОМОВ НАДКОЛЕННИКА И ЛОКТЕВОГО ОТРОСКА У ДЕТЕЙ АФГАНИСТАНА

Dr Mohammed Ismail Wardak, A. Razaqe Siawash

AFGHAN EXTERNAL FIXATION FOR TREATMENT OF PATELLA AND OLECRANON FRACTURES IN CHILDREN

Dr Mohammed Ismail Wardak, A. Razaqe Siawash

Background: current fixation methods of patella fractures are associated with hardware prominence, infection and failure of fixation. These complications necessitate repeat surgical treatment, increase costs and limit function. We investigated whether a novel device can effectively treat patella and Olecranon fractures with few complications.

Method: displaced patella fractures treated with compressive external fixation a device based on an external tensioned wire construct patients were allowed unrestricted motion and weight bearing postoperatively.

Results: 15 fractures of Patella and 6fractures of Olecranon treated with Afghan Ex Fix in cheldren aged from 12 to 18 y/o. 7cases fixed percutaneously. All of the fractures attained union. The device was removed in the office at 6 weeks. All patients regained excellent motion with mean Insall score of 97 points at an average follow up of 6years. Minor complications presented in 11 % of patients but did not effect the overall outcome. Complications included minor wire irritation in 2cases, 1 case of poor joint motion 1cases of synovial fluid leakage.

Conclusion: treatment using Afghan Ex Fix is a safe and effective method of treatment of patella and Olecranon fractures in teenagers with advantages over traditional forms of fixation particularly in cases with a poor soft tissue envelope, salvage situation and in location with limited resources. It allows for raped recovery with minimal complications and no secondary surgery. It's use should be considered in treatment of these injury.

ТРАВМАТОЛОГИИ И ОРТОПЕДИИ

Электронный научно-практический рецензируемый журнал **«Вопросы травматологии и ортопедии»** реализует задачи информационного обеспечения специалистов наиболее актуальными научными материалами и новостями о новейших разработках и технологиях в травматологии, ортопедии, комбустиологии, нейрохирургии и смежных областях.

Главный редактор:
Николай Николаевич Карякин – директор ФГБУ «Нижегородский научно-исследовательский институт травматологии и ортопедии».
Свидетельство о регистрации СМИ:
Эл №ФС77-47030 от 19 ноября 2011

Выходные данные:
Периодичность: 4 раза в год
ISSN 2225-8280
E-mail: vto.journal@gmail.com

Адрес: 603022, г. Н. Новгород,
ул. Пушкина, 18, оф. 108
Тел.: 8 (831) 430 22 63, 277 85 83

Orthopaedic Power

MICROAIRE®

СИЛОВОЕ ОБОРУДОВАНИЕ И РАСХОДНЫЕ МАТЕРИАЛЫ

Явное преимущество в ваших руках

МКНТ

Эксклюзивный дистрибьютор компании MicroAire в России
ООО «Медицинская Компания Новые Технологии»
117105, Москва, Варшавское шоссе, 17, строение 9
Тел: +7 (495) 786 3963 Факс: +7 (495) 788 9855
www.mcnt.ru www.microaire.com

РТО ИФЕЙ

Имплантанты для ортопедии и травматологии
Медицинское оборудование и расходные материалы

ОФИЦИАЛЬНЫЙ ПРЕДСТАВИТЕЛЬ НА ТЕРРИТОРИИ УРФО

ТРАВМАТОЛОГИЯ

orthoselect® implant technology



ОРТОПЕДИЯ

implantcast

ИМПЛАНТАНТЫ И ИНСТРУМЕНТЫ

620026 Екатеринбург, Луначарского, 240/1
Тел.: (343) 382-4-381, 382-4-391, факс: (343) 216-77-64

ФГБУ «НИДОИ им. Г.И. Турнера» Минздрава России
64–68, ул. Парковая, г. Пушкин, г. Санкт–Петербург, 196603, Россия
Телефон: (812) 465–28–57, факс (812) 465–28–57
E–mail: turner01@mail.ru www.rosturner.ru

ФГБУ "РНЦ "ВТО" им. акад. Г.А. Илизарова" Минздрава России
6, ул. М. Ульяновой, г. Курган, 640014, Россия
Телефон: (3522) 45–47–47, факс: (3522) 45–40–60, 45–45–05
E–mail: office@ilizarov.ru www.ilizarov.ru