Министерство здравоохранения и социального развития РФ

Федеральное государственное учреждение «Российский научный центр «Восстановительная травматология и ортопедия» им. акад. Г.А. Илизарова» Министерства здравоохранения и социального развития России

Курганский областной общественный фонд «Фонд высоких медицинских технологий»

Межрегиональная общественная организация «Ассоциация по изучению и применению метода управляемого чрескостного остеосинтеза»

«**ИЛИЗАРОВСКИЕ ЧТЕНИЯ**»

научно-практическая конференция с международным участием, посвященная 90-летию со дня рождения академика Г.А. Илизарова, 60-летию метода Илизарова, 40-летию РНЦ «ВТО»

ILIZAROV READINGS

scientific and practical conference with international participation dedicated to the 90th academician G.A. Ilizarov's birthday, 60 years of the Ilizarov method application and 40th anniversary of the Russian Ilizarov Scientific Center for Restorative Traumatology & Orthopaedics

8-10 июня 2011 г.

г. Курган

УДК 616.71-001+617.3
ББК 54.58

Материалы конференции «Илизаровские чтения». – Курган, 2011. – 579 с.

РЕДАКЦИОННЫЙ СОВЕТ:

- Губин А.В. – доктор медицинских наук (главный редактор).
- Дьячков А.Н. – доктор медицинских наук, профессор (ответственный секретарь).
- Борзунова О.Б.
- Марченкова Л.О. – кандидат медицинских наук.

Компьютерная верстка – Бутынцева Л.В., Алексеева И.И.

ISSN 1028-4427

© ФГУ «РНЦ «ВТО» им. акад. Г.А. Илизарова» Минздравсоцразвития России, 2011

© Коллектив авторов, 2011

ОГЛАВЛЕНИЕ

ВОПРОСЫ ДИАГНОСТИКИ И ЛЕЧЕНИЯ БОЛЬНЫХ С ОРТОПЕДИЧЕСКОЙ ПАТОЛОГИЕЙ И КОСТНЫМИ ОПУХОЛЯМИ 52
ASPECTS OF DIAGNOSTICS AND TREATMENT OF PATIENTS WITH ORTHOPAEDIC PATHOLOGY AND BONE TUMORS 52
КОМПЛЕКСНАЯ РЕАБИЛИТАЦИЯ ДЕТЕЙ С ВРОЖДЕННОЙ КОСОЛАПОСТЬЮ 52
Абдиев О.А., Мухаммеджанов М.Ю.
COMPLEX REHABILITATION OF CHILDREN WITH CONGENITAL CLUBFOOT 52
Abdiyev O.A., Mukhammedzhanov M.Yu.
ЛЕЧЕНИЕ ЛОЖНЫХ СУСТАВОВ ДЛИННЫХ КОСТЕЙ МЕТОДОМ ВНЕОЧАГОВОГО ОСТЕОСИНТЕЗА С ПРИМЕНЕНИЕМ КУКУМАЗИМА 53
Абдулхаков Н.Т.
TREATMENT OF LONG BONE PSEUDOARTHROSES BY EXTRAFOCAL OSTEOSYNTHESIS TECHNIQUE WITH CUCUMAZIM USE 53
Abdulkhakov N.T.
РЕКОНСТРУКТИВНАЯ ХИРУРГИЯ ВЕРХНИХ КОНЕЧНОСТЕЙ У БОЛЬНЫХ С ВРОЖДЕННЫМ МНОЖЕСТВЕННЫМ АРТРОГРИПОЗОМ 54
Агранович О.Е., Баиндурашвили А.Г., Трофимова С.И., Буклаев Д.С., Коченова Е.А.
RECONSTRUCTIVE SURGERY OF UPPER LIMBS IN PATIENTS WITH CONGENITAL MULTIPLE ARTHROGRYPOSIS 54
Agranovich O.E., Baindurashvili A.G., Trofimova S.I., Buklayev D.S., Kochenova E.A.
ЛЕЧЕНИЕ ВАРУСНОЙ ДЕФОРМАЦИИ КОЛЕННОГО СУСТАВА МЕТОДОМ ИЛИЗАРОВА 55
Алекберов Д.А.
TREATMENT OF THE KNEE VARUS DEFORMITY BY THE ILIZAROV METHOD 55
Alekberov D.A.
РЕКОНСТРУКЦИЯ КОРОТКОЙ КУЛЬТИ КИСТИ МЕТОДОМ ПЕРЕМЕЩЕНИЯ ЕЕ ДИСТРАГИРОВАННЫХ СЕГМЕНТОВ 55
Александров Н.М., Петров С.В., Углев О.И., Башкалина Е.В.
THE RECONSTRUCTION OF THE HAND SHORT STUMP BY THE TECHNIQUE OF ITS DISTRACTED SEGMENT TRANSPORTATION 55
Aleksandrov N.M., Petrov S.V., Uglev O.I., Bashkalina E.V.
ИСПОЛЬЗОВАНИЕ РАЗЛИЧНЫХ МЕТОДИК ЧРЕСКОСТНОГО ОСТЕОСИНТЕЗА УДЛИНЕНИЯ ПЛЕЧА ПРИ ПРИОБРЕТЁННОМ УКОРОЧЕНИИ 57
Аранович А.М., Гофман Ф.Ф., Чернаков А.Ю.
THE USE OF DIFFERENT TECHNIQUES OF TRANSOSSEOUS OSTEOSYNTHESIS FOR HUMERAL LENGTHENING DUE TO ACQUIRED SHORTENING 57
Aranovich A.M., Hofman F.F., Chernakov A.Yu.
АНАЛИЗ ЭФФЕКТИВНОСТИ КОНСЕРВАТИВНОГО ЛЕЧЕНИЯ РАХИТИЧЕСКИХ ДЕФОРМАЦИЙ НИЖНЕЙ КОНЕЧНОСТИ 58
Арипов Ф.Э., Абдиев А.А.
THE ANALYSIS OF CONSERVATIVE TREATMENT EFFECTIVENESS FOR RICKETS-RELATED LOWER LIMB DEFORMITIES 58
Aripov F.E., Abdiyev A.A.
РОЛЬ ДЕНСИТОМЕТРИЧЕСКОГО ИССЛЕДОВАНИЯ ПРИ ОПЕРАТИВНОМ ЛЕЧЕНИИ РАХИТИЧЕСКИХ ДЕФОРМАЦИЙ НИЖНИХ КОНЕЧНОСТЕЙ У ДЕТЕЙ 59
Бабажанов Д.Э.
THE ROLE OF DENSITOMETRIC STUDY FOR SURGICAL TREATMENT OF RICKETS-RELATED DEFORMITIES OF LOWER LIMBS IN CHILDREN 59
Babazhanov D.E.
ВОССТАНОВЛЕНИЕ ФУНКЦИИ СТОПЫ ПРИ ЕЕ ПАРАЛИТИЧЕСКИХ ДЕФОРМАЦИЯХ 60
Бабич М.И., Брижань Л.К., Артемьев В.А., Умников А.С.
FUNCTION RECOVERY OF THE FOOT FOR ITS PARALYTIC DEFORMITIES 60
Babich M.I., Brizhan L.K., Artemiyev V.A., Umnikov A.S.
ЛЕЧЕНИЕ КОСТНЫХ ДЕФЕКТОВ ДЛИННЫХ КОСТЕЙ НИЖНИХ КОНЕЧНОСТЕЙ 61
Бабич М.И., Брижань Л.К., Бурячeнко Б.П., Артемьев В.А., Арбузов Ю.В., Умников А.С.
TREATMENT OF THE DEFECTS OF LOWER LIMB LONG BONES 61
Babich M.I., Brizhan L.K., Buriachenko B.P., Artemiyev V.A., Arbuzov Yu.V., Umnikov A.S.
ДИАГНОСТИЧЕСКОЕ ЗНАЧЕНИЕ ТОПОГРАФИИ МИНЕРАЛЬНОЙ ПЛОТНОСТИ КОСТНОЙ ТКАНИ ПРИ УДЛИНЕНИИ КОНЕЧНОСТЕЙ 62
Барабаш А.П., Барабаш А.А., Барабаш Ю.А., Барабаш И.В.
DIAGNOSTIC VALUE OF BONE TISSUE MINERAL DENSITY TOPOGRAPHY FOR LIMB LENGTHENING 62
Barabash A.P., Barabash A.A., Barabash Yu.A., Barabash I.V.

ТРАНСПЛАНТАЦИЯ В ЛЕЧЕНИИ ЗАМЕДЛЕННОГО КОСТЕОБРАЗОВАНИЯ ПРИ УДЛИНЕНИИ И ЗАМЕЩЕНИИ ДЕФЕКТОВ КОСТЕЙ КОНЕЧНОСТЕЙ 63
Барабаш А.П., Барабаш А.А., Барабаш Ю.А.
GRAFTING IN TREATMENT OF DELAYED OSTEOGENESIS FOR LENGTHENING AND FILLING OF LIMB BONE DEFECTS 63
Barabash A.P., Barabash A.A., Barabash Yu.A.
ПЕРЕРАСПРЕДЕЛЕНИЕ ПЛОТНОСТИ КОСТНОЙ ТКАНИ В ПРОЦЕССЕ ЛЕЧЕНИЯ ПСЕВДОАРТРОЗОВ ГОЛЕНИ МЕТОДОМ ЧРЕСКОСТНОГО ОСТЕОСИНТЕЗА 64
Барабаш Ю.А., Барабаш А.П., Балаян В.Д., Кауц О.А.
RE-DISTRIBUTION OF BONE TISSUE DENSITY IN THE PROCESS OF LEG PSEUDOARTHROSES TREATMENT BY TRANSOSSEOUS OSTEOSYNTHESIS METHOD 64
Barabash Yu.A., Barabash A.P., Balayan V.D., Kauts O.A.
РАЗВИТИЕ МНОГОПЛОСКОСТНОЙ ДЕФОРМАЦИИ ПРОКСИМАЛЬНОГО ОТДЕЛА БЕДРЕННОЙ КОСТИ У ДЕТЕЙ 65
Батршин И.Т.
THE DEVELOPMENT OF MULTIPLANAR DEFORMITY OF PROXIMAL FEMUR IN CHILDREN 65
Batrshin I.T.
БИОМЕХАНИЧЕСКИЕ ПОКАЗАТЕЛИ СТАТИКО-ДИНАМИЧЕСКОЙ ФУНКЦИИ ОПОРНО-ДВИГАТЕЛЬНОЙ СИСТЕМЫ ИНВАЛИДОВ ПОСЛЕ КОРРИГИРУЮЩЕЙ ОСТЕОТОМИИ БЕДРЕННОЙ КОСТИ 66
Белянин О.Л.
THE BIOMECHANICAL VALUES OF THE STATIC-AND-DYNAMIC FUNCTION OF DISABLED PERSONS' LOCOMOTOR SYSTEM AFTER CORRECTING FEMORAL OSTEOTOMY 66
Belianin O.L.
БИОМЕХАНИЧЕСКИЕ КРИТЕРИИ ДОСТУПНОСТИ ЭЛЕМЕНТОВ ПРОИЗВОДСТВЕННОЙ ДЕЯТЕЛЬНОСТИ ИНВАЛИДАМ С ПОРАЖЕНИЯМИ ОПОРНО-ДВИГАТЕЛЬНОЙ СИСТЕМЫ 67
Белянин О.Л.
THE BIOMECHANICAL CRITERIA OF THE AVAILABILITY OF PRODUCTIVE ACTIVITY ELEMENTS FOR DISABLED PERSONS WITH THE LOCOMOTOR SYSTEM INVOLVEMENTS 67
Belianin O.L.
ДВОЙНАЯ ОСТЕОТОМИЯ ОСНОВНОЙ ФАЛАНГИ В ЧРЕСКОЖНОЙ ХИРУРГИИ ГРУБЫХ ВАЛЬГУСНЫХ ДЕФОРМАЦИЙ ПЕРВОГО ПАЛЬЦА СТОПЫ 68
Бережной С.Ю.
DOUBLE OSTEOTOMY OF THE MAIN PHALANX IN PERCUTANEOUS SURGERY OF THE GROSS VALGUS DEFORMITIES OF THE FIRST FOOT TOE 68
Berezhnoy S.Yu.
РЕКОНСТРУКТИВНО-ВОССТАНОВИТЕЛЬНОЕ ЛЕЧЕНИЕ ПАЦИЕНТОВ С ПСЕВДОАРТРОЗАМИ И КОСТНЫМИ ДЕФЕКТАМИ ПО Г.А. ИЛИЗАРОВУ 69
Борзунов Д.Ю.
RECONSTRUCTIVE-AND-RESTORATIVE TREATMENT OF PATIENTS WITH PSEUDOARTHROSES AND BONE DEFECTS ACCORDING TO G.A. ILIZAROV 69
Borzunov D.Yu.
ПОЛИЛОКАЛЬНЫЙ ОСТЕОСИНТЕЗ В УСЛОВИЯХ ГИПОПЛАСТИЧЕСКОГО КОСТЕОБРАЗОВАНИЯ ПРИ ЗАМЕЩЕНИИ ДЕФЕКТОВ ДЛИННЫХ КОСТЕЙ 70
Борзунов Д.Ю., Колчев О.В., Митрофанов А.И.
POLYLOCAL OSTEOSYNTHESIS UNDER THE CONDITIONS OF HYPOPLASTIC OSTEOGENESIS TO FILL LONG BONE DEFECTS 70
Borzunov D.Yu., Kolchev O.V., Mitrofanov A.I.
ЛЕЧЕНИЕ ТЯЖЕЛЫХ ПРОЯВЛЕНИЙ ДИСПЛАЗИИ БЕДРА В СОЧЕТАНИИ С ВЫВИХОМ НАДКОЛЕННИКА 71
Буравцов П.П., Тропин В.И., Искаков Р.Г., Тропин Д.В.
TREATMENT OF FEMORAL DYSPLASIA MANIFESTATIONS COMBINED WITH PATELLAR DISLOCATION 71
Buravtsov P.P., Tropin V.I., Iskakov R.G., Tropin D.V.
МАЛИГНИЗИРОВАННЫЕ ОСТЕОБЛАСТОКЛАСТОМЫ КИСТИ 71
Варганов Е.В.
MALIGNIZATED OSTEOCLASTOMAS OF THE HAND 71
Varganov E.V.
ДИАГНОСТИЧЕСКИЕ ОШИБКИ В ОНКОЛОГИЧЕСКОЙ ХИРУРГИИ КИСТИ 73
Варганов Е.В.
DIAGNOSTIC ERRORS IN THE HAND ONCOLOGIC SURGERY 73
Varganov E.V.

ПРИМЕНЕНИЕ КОСТНО-ПЛАСТИЧЕСКОГО МАТЕРИАЛА «КОЛЛАПАН» В ВОССТАНОВИТЕЛЬНОЙ ХИРУРГИИ КИСТИ 74
Варганов Е.В., Мосин К.А., Яковлев С.В., Баймурзин М.А., Япрынцев В.А.
THE USE OF "COLLAPAN" OSTEOPLASTIC MATERIAL IN THE HAND RESTORATIVE SURGERY 74
Varganov E.V., Mosin K.A., Yakovlev S.V., Baimurzin M.A., Yapryntsev V.A.
ПРИМЕНЕНИЕ МОНОЛАТЕРАЛЬНЫХ СТЕРЖНЕВЫХ АППАРАТОВ В ДЕТСКОЙ ОРТОПЕДИЧЕСКОЙ ПРАКТИКЕ 75
Введенский П.С., Богосьян А.Б., Тенилин Н.А., Мусихина И.В., Пермяков М.В.
THE USE OF MONOLATERAL ROD DEVICES IN CHILDREN'S ORTHOPEDIC PRACTICE 75
Vvedensky P.S., Bogosian A.B., Tenilin N.A., Musikhina I.V., Permiakov M.V.
РОЛЬ МОРФОЛОГИЧЕСКОГО ИССЛЕДОВАНИЯ В КОМПЛЕКСНОЙ ДИАГНОСТИКЕ ГИГАНТОКЛЕТОЧНЫХ ОПУХОЛЕЙ КОСТЕЙ. 76
Геращенко Н.И.
THE ROLE OF MORPHOLOGICAL INVESTIGATION IN COMPLEX DIAGNOSTICS OF BONE GIANT CELL TUMORS 76
Gerashchenko N.I.
ЗНАЧЕНИЕ АНГИОАРХИТЕКТОНИКИ СТОПЫ И КИСТИ ПРИ МИКРОХИРУРГИЧЕСКОЙ АУТОТРАНСПЛАНТАЦИИ ПАЛЬЦЕВ У ДЕТЕЙ 77
Голяна С.И., Балашов А.В., Орешков А.Б.
THE SIGNIFICANCE OF THE FOOT AND HAND ANGIOARCHITECTONICS FOR MICROSURGICAL AUTOGRAFTING OF DIGITS IN CHULDREN 77
Goliana S.I., Balashov A.V., Oreshkov A.B.
СТРУКТУРНО-ФУНКЦИОНАЛЬНЫЕ ОСОБЕННОСТИ МЯГКИХ ТКАНЕЙ ПРИ ОПЕРАТИВНОМ ЛЕЧЕНИИ ПО ИЛИЗАРОВУ ПАЦИЕНТОВ С ПОСТРАХИТИЧЕСКИМИ ДЕФОРМАЦИЯМИ НИЖНИХ КОНЕЧНОСТЕЙ 78
Гребенюк Л.А., Коркин А.Я., Гофман Ф.Ф.
SOFT TISSUE STRUCTURAL-AND-FUNCTIONAL CHARACTERISTIC FEATURES IN SURGICAL TREATMENT OF PATIENTS WITH POST-RICKETS DEFORMITIES OF THE LOWER LIMBS ACCORDING TO ILIZAROV 78
Grebenuk L.A., Korkin A.Ya., Hofman F.F.
ОЦЕНКА КАЧЕСТВА ЖИЗНИ ПАЦИЕНТОВ С ВРОЖДЕННОЙ АНОМАЛИЕЙ РАЗВИТИЯ ВЕРХНЕЙ КОНЕЧНОСТИ ПОСЛЕ ОПЕРАТИВНОГО ЛЕЧЕНИЯ ПО ИЛИЗАРОВУ 79
Гребенюк Е.Б., Мурадисинов С.О., Новиков К.И.
ASSESSMENT OF QUALITY OF LIFE IN PATIENTS WITH CONGENITAL DEVELOPMENTAL ANOMALY OF THE UPPER LIMB AFTER SURGICAL TREATMENT ACCORDING TO ILIZAROV 79
Grebenuk E.B., Muradisinov S.O., Novikov K.I.
ИММУНОКОРРИГИРУЮЩАЯ ТЕРАПИЯ ПРИ ЭТАПНЫХ ХИРУРГИЧЕСКИХ ОПЕРАЦИЯХ У ДЕТЕЙ С ОРТОПЕДИЧЕСКОЙ ПАТОЛОГИЕЙ 80
Гурина О.П., Комолкин И.А., Блинов А.Е., Варламова О.Н., Дементьева Е.А., Тимохина В.И.
IMMUNOCORRECTING THERAPY DURING STAGED SURGERIES IN CHILDREN WITH ORTHOPAEDIC PATHOLOGY 80
Gurina O.P., Komolkin I.A., Blinov A.E., Varlamova O.N., Dementiyeva E.A., Timokhina V.I.
АППАРАТНО-ХИРУРГИЧЕСКОЕ ЛЕЧЕНИЕ ОСЕВЫХ ДЕФОРМАЦИЙ НИЖНИХ КОНЕЧНОСТЕЙ У ДЕТЕЙ С ПОСЛЕДСТВИЯМИ РАХИТА 81
Джураев А.М., Бабажанов Д.Э., Хошимов А.А.
DEVICE-AND-SURGICAL TREATMENT OF LOWER LIMB AXIAL DEFORMITIES IN CHILDREN WITH RICKETS CONSEQUENCES 81
Dzhurayev A.M., Babazhanov D.E., Khoshimov A.A.
КЛИНИКО-РЕНТГЕНОЛОГИЧЕСКИЕ ИССЛЕДОВАНИЯ ГОЛЕНОСТОПНОГО СУСТАВА У ДЕТЕЙ С ВРОЖДЕННЫМИ АНОМАЛИЯМИ РАЗВИТИЯ КОСТЕЙ ГОЛЕНИ 82
Джураев А.М., Рузиев Н.Т., Джабборов Р.Т.
CLINICAL-AND-ROENTGENOLOGICAL STUDIED OF THE ANKLE IN CHILDREN WITH CONGENITAL DEVELOPMENTAL ANOMALIES OF LEG BONES 82
Dzhurayev A.M., Ruziyev N.T., Dzhabborov R.T.
МЕТОД ДИСТРАКЦИИ В РЕАБИЛИТАЦИИ БОЛЬНЫХ С ДЕФОРМАЦИЯМИ КИСТИ ПОСЛЕ ОЖОГОВ 82
Дмитриев Г.И., Арефьев И.Ю., Петров С.В., Алейников А.В.
THE TECHNIQUE OF DISTRACTION IN REHABILITATION OF PATIENTS WITH THE HAND DEFORMITIES AFTER BURNS 82
Dmitriyev G.I., Arefiyev I.Yu., Petrov S.V., Aleinikov A.V.
ПЕРСПЕКТИВЫ РАЗВИТИЯ ПЛАСТИКИ КОСТНЫХ ДЕФЕКТОВ В ХИРУРГИИ ТУБЕРКУЛЁЗА КОСТЕЙ И СУСТАВОВ 83
Елгина К.В., Сердобинцев М.С., Кафтырев А.С., Бердес А.И., Наконечный Г.Д.
THE PROSPECTS OF BONE DEFECT GRAFTING IN BONE AND JOINT TUBERCULOSIS SURGERY 83
Yelgina K.V., Serdobintsev M.S., Kaftyrev A.S., Berdes A.I., Nakonechny G.D.

ИСПОЛЬЗОВАНИЕ ЛОПАТОЧНОГО ЛОСКУТА ДЛЯ РЕКОНСТРУКЦИИ ДЕФЕКТОВ КОСТЕЙ У ДЕТЕЙ: ОТДАЛЕННЫЕ РЕЗУЛЬТАТЫ 84
Заварухин В.И., Голяна С.И., Гаркавенко Ю.Е., Говоров А.В.
THE USE OF SCAPULAR GRAFT FOR BONE DEFECT RECONSTRUCTION IN CHILDREN: LONG-TERM RESULTS 84
Zavarukhin V.I., Goliana S.I., Garkavenko Yu.E., Govorov A.V.
ОПЕРАТИВНАЯ ТАКТИКА ЛЕЧЕНИЯ ПАЦИЕНТОВ С ТЕНОГЕННЫМИ КОНТРАКТУРАМИ ПАЛЬЦЕВ КИСТИ 85
Зубов Д.А.
THE SURGICAL TACTICS OF TREATMENT OF PATIENTS WITH THE HAND FINGER TENOGENIC CONTRACTURES 85
Zubov D.A.
ЛЕЧЕНИЕ БОЛЬНЫХ С ПЛОСКОСТОПИЕМ МЕТОДОМ ЧРЕСКОСТНОГО ОСТЕОСИНТЕЗА ПО ИЛИЗАРОВУ 86
Зырянов С.С.
TREATMENT OF PATIENTS WITH FLAT FOOT BY TRANSOSSEOUS OSTEOSYNTHESIS METHOD ACCORDING TO ILIZAROV 86
Zyrianov S.S.
ОПЕРАТИВНОЕ ЛЕЧЕНИЕ ДЕТЕЙ МЛАДШЕГО ШКОЛЬНОГО ВОЗРАСТА С ВРОЖДЕННОЙ РЕЦИДИВИРУЮЩЕЙ КОСОЛАПОСТЬЮ МЕТОДОМ ЧРЕСКОСТНОГО ОСТЕОСИНТЕЗА 87
Иванов Г.П., Неретин А.С., Леончук С.С.
SURGICAL TREATMENT OF PRIMARY SCHOOL AGE CHILDREN WITH CONGENITAL RECURRENT CLUBFOOT BY TRANSOSSEOUS OSTEOSYNTHESIS METHOD 87
Ivanov G.P., Neretin A.S., Leochuk S.S.
ОПЫТ КОМПЛЕКСНОЙ РЕАБИЛИТАЦИИ БОЛЬНЫХ ДЕТСКИМ ЦЕРЕБРАЛЬНЫМ ПАРАЛИЧОМ (ДЦП) В АСТРАХАНСКОМ СРЦ «РУСЬ» 88
Канаев В.М., Березин С.К. 88
THE EXPERIENCE OF COMPLEX REHABILITATION OF PATIENTS WITH CHILDREN'S CEREBRAL PARALYSIS (CCP) IN "RUS" – THE ASTRAKHAN SOCIAL-AND-REHABILITATION CENTER 88
Kanayev V.M., Berezin S.K.
АВТОРСКАЯ МЕТОДИКА ХИРУРГИЧЕСКОГО ЛЕЧЕНИЯ КОНТРАКТУРЫ ДЮПЮИТРЕНА 89
Канышев Д.Е., Нальгиев А.Х., Сергеев К.С., Джамбулатов Д.Ш.
THE AUTHORS' TECHNIQUE OF SURGICAL TREATMENT OF DUPUITREN'S CONTRACTURE 89
Kanyshev D.E., Nalgiyev A.Kh., Sergeyev K.S., Dzhambulatov D.Sh.
ТАКТИКА ЛЕЧЕНИЯ ПОСТТРАВМАТИЧЕСКИХ ДЕФЕКТОВ ГОЛЕНИ С ПРИМЕНЕНИЕМ УПРАВЛЯЕМОЙ ВНЕШНЕЙ ФИКСАЦИИ . 90
Каплунов О.А., Каплунов А.Г., Коженков Д.В.
THE TACTICS FOR TREATMENT OF POSTTRAUMATIC LEG DEFECTS USING CONTROLLED EXTERNAL FIXATION 90
Kaplunov O.A., Kaplunov A.G., Kozhenkov D.V.
ПРИМЕНЕНИЕ ИСКУССТВЕННЫХ МАТЕРИАЛОВ В ВОССТАНОВИТЕЛЬНОЙ ХИРУРГИИ КОСТНО-СУСТАВНОГО ТУБЕРКУЛЕЗА .. 91
Кафтырев А.С., Сердобинцев М.С., Бердес А.И., Наконечный Г.Д., Елгина К.В.
THE USE OF ARTIFICIAL MATERIALS IN THE RESTORATIVE SURGERY OF BONE AND JOINT TUBERCULOSIS 91
Kaftyrev A.S., Serdobintsev M.S., Berdes A.I., Nakonechny G.D., Yelgina K.V.
СОВРЕМЕННЫЕ МЕТОДЫ ЛЕЧЕНИЯ ЛОЖНЫХ СУСТАВОВ КОСТЕЙ ПРЕДПЛЕЧЬЯ 92
Кельметов Т.А., Гарифуллов Г.Г.
CURRENT TECHNIQUES FOR TREATMENT OF FOREARM BONE PSEUDOARTHROSES 92
Kelmetov T.A., Garifullov G.G.
ДИАГНОСТИКА И ЛЕЧЕНИЕ ТАРЗАЛЬНЫХ КОАЛИЦИЙ У ДЕТЕЙ 93
Кенис В.М.
DIAGNOSTICS AND TREATMENT OF TARSAL COALITIONS IN CHILDREN 93
Kenis V.M.
ЛЕЧЕНИЕ ДЕТЕЙ С РЕЦИДИВИРУЮЩЕЙ КОСОЛАПОСТЬЮ ТЯЖЕЛОЙ СТЕПЕНИ С ПРИМЕНЕНИЕМ МЕТОДИКИ ПОНСЕТИ В КАЧЕСТВЕ ПРЕДОПЕРАЦИОННОЙ ПОДГОТОВКИ 94
Клычкова И.Ю., Кенис В.М., Степанова Ю.А., Коваленко-Клычкова Н.А.
TREATMENT OF CHILDREN WITH RECURRENT CLUB-FOOT OF SEVERE DEGREE USING PONSETTI TECHNIQUE AS PREOPERARTIVE PREPARATION 94
Klychkova I.Yu., Kenis V.M., Stepanova Yu.A., Kovalenko-Klychkova N.A.
НЕВРОТИЧЕСКИЕ РАССТРОЙСТВА У ПАЦИЕНТОВ С ДЛИТЕЛЬНЫМИ СРОКАМИ ОРТОПЕДИЧЕСКОГО ЛЕЧЕНИЯ 95
Клюшин М.Н., Аранович А.М., Клюшин Н.М.
NEUROTIC DISORDERS IN PATIENTS WITH THE PROLONGED PERIODS OF ORTHOPEDIC TREATMENT 95
Kliushin M.N., Aranovich A.M., Kliushin N.M.

ПСИХИАТРИЧЕСКИЙ СЕРВИС В ОРТОПЕДИЧЕСКОЙ КЛИНИКЕ 96
Клюшин М.Н., Аранович А.М., Клюшин Н.М.
PSYCHIATRICAL SERVICE IN AN ORTHOPEDIC CLINIC 96
Kliushin M.N., Aranovich A.M., Kliushin N.M.
АКТУАЛЬНОСТЬ ПРОБЛЕМЫ ИНФЕКЦИОННЫХ ОСЛОЖНЕНИЙ ПОСЛЕ ТОТАЛЬНОГО ЭНДОПРОТЕЗИРОВАНИЯ КРУПНЫХ СУСТАВОВ 97
Клюшин Н.М., Ермаков А.М., Шляхов В.И., Злобин А.В., Абабков Ю.В., Бурнашов С.И.
INFECTION AS A COMPLICATION AFTER TOTAL MAJOR JOINT REPLACEMENT. CURRENT STATE OF THE PROBLEM 97
N.M. Klyushin, A.M. Ermakov, V.I. Shlyakhov, A.V. Zlobin, Yu.V. Ababkov, S.I. Burnashov
АДАПТИВНАЯ ПОДГОТОВКА К МЕСТНО-ПЛАСТИЧЕСКИМ ОПЕРАЦИЯМ НА КИСТИ 98
Козюков В.Г., Лисов С.О., Севостьянов А.Н.
ADAPTIVE PREPARATION FOR LOCAL PLASTIC SURGERIES OF THE HAND 98
Koziukov V.G., Lisov S.O., Sevostianov A.N.
ОСОБЕННОСТИ ВОССТАНОВЛЕНИЯ ПЕРВОГО ПАЛЬЦА КИСТИ ПРИ ИЗОЛИРОВАННОМ ЕГО ДЕФЕКТЕ 99
Козюков В.Г., Токарев А.Е., Севостьянов А.Н. 99
THE SPECIAL FEATURES OF RESTORATION OF THE HAND FIRST FINGER FOR ITS ISOLATED DEEFCT 99
Koziukov V.G., Tokarev A.E., Sevostianov A.N.
РАЗВИТИЕ ВРОЖДЕННО УКОРОЧЕННОЙ ГОЛЕНИ ПОСЛЕ ЕЁ УДЛИНЕНИЯ ПО Г.А. ИЛИЗАРОВУ У ДЕТЕЙ 100
Колчев О.В., Борзунов Д.Ю.
THE DEVELOPEMNT OF CONGENITALLY SHORTENED LEG AFTER ITS LENGTHENING ACCORDING TO ILIZAROV IN CHILDREN 100
Kolchev O.V., Borzunov D.Yu.
НАШ ОПЫТ ОПЕРАТИВНОГО ЛЕЧЕНИЯ ДЕТЕЙ С БОЛЕЗНЬЮ ЭРЛАХЕРА-БЛАУНТА 101
Колчин Д.В., Байлема Н.Я., Губа А.Д., Карпенко А.В.
OUR EXPERIENCE OF SURGICAL TREATMENT OF CHILDREN WITH ERLACHER-BLAUNT DISEASE 101
Kolchin D.V., Bailema N.Ya., Guba A.D., Karpenko A.V.
ИНСТРУМЕНТАЛЬНАЯ ФИКСАЦИЯ ВРОЖДЕННЫХ ДЕФОРМАЦИЙ ГРУДНОЙ КЛЕТКИ СИСТЕМОЙ «MATRIX RIB» 101
Комолкин И.А.
INSTRUMENTED FIXATION OF THE CHEST CONGENITAL DEFORMITIES USING «MATRIX RIB» SYSTEM 101
Komolkin I.A.
СОВРЕМЕННЫЕ ТЕХНОЛОГИИ ОСТЕОСИНТЕЗА ПРИ ЛЕЧЕНИИ ПАЦИЕНТОВ С МЕТАБОЛИЧЕСКИМИ ОСТЕОПАТИЯМИ 102
Коркин А.Я., Шутов Р.Б., Коркин А.А.
CURRENT OSTEOSYNTHESIS TECHNOLOGIES FOR TREATMENT OF PATIENTS WITH METABOLIC OSTEOPATHIES 102
Korkin A.Ya., Shutov R.B., Korkin A.A.
ПРИМЕНЕНИЕ АППАРАТА ВНЕШНЕЙ ФИКСАЦИИ Г.А. ИЛИЗАРОВА ПРИ НЕПРАВИЛЬНО СРАСТАЮЩИХСЯ ПЕРЕЛОМАХ ЛОДЫЖЕК И НИЖНЕЙ ТРЕТИ ГОЛЕНИ 103
Королев Р.С., Митрофанов В.Н., Иванов А.М., Живцов О.П.
THE USE OF THE ILIZAROV DEVICE FOR EXTERNAL FIXATION (THE ILIZAROV FIXATOR) FOR MALUNITING MALLEOLAR FRACTURES AND THOSE OF THE LEG LOWER THIRD 103
Korolev R.S., Mitrofanov V.N., Ivanov A.M., Zhivtsov O.P.
КОРРЕКЦИЯ НЕЙРООРТОПЕДИЧЕСКИХ НАРУШЕНИЙ ПРИ ПОСЛЕДСТВИЯХ ДЕТСКОГО ЦЕРЕБРАЛЬНОГО ПАРАЛИЧА 104
Кузнецова Н.Л., Мензорова Н.В. , Золотушкин М.Л. , Бабушкина Е.А. , Давыдов О.Д.
CORRECTION OF NEUROORTHOPAEDICAL DISORDERS FOR THE CONSEQUENCES OF CHILDREN'S CEREBRAL PARALYSIS 104
Kuznetsova N.L., Menzorova N.V. , Zolotushkin M.L. , Babushkina E.A., Davydov O.D.
ЛЕЧЕНИЕ ДЕФОРМАЦИЙ СТОП У ДЕТЕЙ С ВРОЖДЕННОЙ ПАТОЛОГИЕЙ СОСУДОВ НИЖНИХ КОНЕЧНОСТЕЙ 105
Купатадзе Д.Д., Набоков В.В., Веселов А.Г.
TREATMENT OF FEET DEFORMITIES IN CHILDREN WITH CONGENITAL PATHOLOGY OF LOWER LIMB VESSELS 105
Kupatadze D.D., Nabokov V.V., Veselov A.G.
ИНТРАМЕДУЛЛЯРНЫЙ БЛОКИРУЕМЫЙ ФИКСАТОР ДЛЯ КОМБИНИРОВАННОГО ДИСТРАКЦИОННОГО ОСТЕОСИНТЕЗА И КОРРИГИРУЮЩЕЙ ОСТЕОТОМИИ БОЛЬШЕБЕРЦОВОЙ КОСТИ 106
Куценко С.Н., Митюнин Д.А., Никифоров Р.Р.
AN INTRAMEDULLARY LOCKABLE FIXATOR FOR COMBINED DISTRACTION OSTEOSYNTHESIS AND CORRECTING OSTEOTOMY OF TIBIA 106
Kutsenko S.N., Mitiunin D.A., Nikiforov R.R.
РЕНТГЕНОЛОГИЧЕСКИЕ ОСОБЕННОСТИ ФОРМИРОВАНИЯ ДИСТРАКЦИОННЫХ РЕГЕНЕРАТОВ ПРИ УДЛИНЕНИИ БЕДРА ИНТРАМЕДУЛЛЯРНЫМИ ДИСТРАКЦИОННЫМИ АППАРАТАМИ 107
Куценко С.Н., Павелко А.В., Куценко Ю.С.

THE ROENGENOLOGICAL DETAILS OF DISTRACTION REGENERATED BONE FORMATION FOR FEMORAL LENGTHENING USING INTRAMEDULLARY DISTRACTION DEVICES **107**
KUTSENKO S.N., PAVELKO A.V., KUTSENKO YU.S.
НОВЫЕ ВОЗМОЖНОСТИ ПРИМЕНЕНИЯ БЛОКИРУЕМЫХ ФИКСАТОРОВ БЛИСКУНОВА В КЛИНИЧЕСКОЙ ПРАКТИКЕ **108**
Куценко С.Н., Никифоров Р.Р., Митюнин Д.А., Рамский Р.С.
NEW SCOPES FOR USING OF THE BLISKUNOV LOCKABLE FIXATORS IN CLINICAL PRACTICE **108**
KUTSENKO S.N., NIKIFOROV R.R., MITIUNIN D.A., RAMSKY R.S.
РЕНТГЕНОЛОГИЧЕСКИЕ ОСОБЕННОСТИ ФОРМИРОВАНИЯ ДИСТРАКЦИОННЫХ РЕГЕНЕРАТОВ ПРИ УДЛИНЕНИИ БЕДРА ИНТРАМЕДУЛЛЯРНЫМИ ДИСТРАКЦИОННЫМИ АППАРАТАМИ **109**
Куценко С.Н., Павелко А.В., Куценко Ю.С.
THE ROENGENOLOGICAL DETAILS OF DISTRACTION REGENERATED BONE FORMATION FOR FEMORAL LENGTHENING USING INTRAMEDULLARY DISTRACTION DEVICES **109**
Куценко С.Н., PAVELKO A.V., KUTSENKO YU.S.
СТИМУЛЯЦИЯ КОСТЕОБРАЗОВАНИЯ ПРИ ЗАМЕЩЕНИИ ЦИРКУЛЯРНЫХ КОСТНЫХ ДЕФЕКТОВ ГОЛЕНИ ПО ИЛИЗАРОВУ **110**
Ларионов А.А., Чертин Н.С., Кушалиев Х.С., Антонова Л.Н., Тырнов И.С.
OSTEOGENESIS STIMULATION FOR THE FILLING OF CIRCULAR BONE DEFECTS OF THE LEG ACCORDING TO ILIZAROV **110**
LARIONOV A.A., CHERTIN N.S., KUSHALIYEV KH,S., ANTONOVA L.N., TYRNOV I.S.
ЗАВИСИМОСТЬ ЭФФЕКТА ОТ ДОЗЫ КОМПОНЕНТОВ ПЛАЗМЫ КРОВИ НА РЕПАРАТИВНЫЙ ОСТЕОГЕНЕЗ И ПОКАЗАТЕЛИ СОСТОЯНИЯ ВНУТРЕННЕЙ СРЕДЫ РЕЦИПИЕНТОВ **111**
Лунева С.Н., Гребнева О.Л., Ковинька М.А., Силантьева Т.А., Стогов М.В., Ткачук Е.А.
DOSE DEPENDENCE EFFECT OF BLOOD PLASMA COMPONENTS ON REPARATIVE OSTEOGENESIS AND INDICATORS OF INTERNAL ENVIRONMENT OF RECIPIENTS **111**
LUNEVA S.N., GREBNEVA O.L., KOVINKA M.A., SILANTIEVA T.A., STOGOV M.V., TKACHUK E.A.
ОЦЕНКА СТРУКТУРНОГО СОСТОЯНИЯ ДИСТРАКЦИОННОГО РЕГЕНЕРАТА И МЫШЦ ПРИ УДЛИНЕНИИ СЕГМЕНТОВ НИЖНИХ КОНЕЧНОСТЕЙ **112**
Менщикова Т.И., Аранович А.М.
EVALUATION OF THE STRUCTURAL CONDITION OF DISTRACTION REGENERATED BONE AND MUSCLES FOR LOWER LIMB SEGMENT LENGTHENING **112**
Менщикова Т.И., Аранович А.М.
ЛЕЧЕНИЕ ПОСТТРАВМАТИЧЕСКИХ НЕРАВЕНСТВ ДЛИНЫ НИЖНИХ КОНЕЧНОСТЕЙ У ДЕТЕЙ И ПОДРОСТКОВ **113**
Меркулов В.Н., Дорохин А.И., Дамбинимаев А.В.
TREATMENT OF POSTTRAUMATIC INEQUALITIES OF LOWER LIMB LENGTH IN CHILDREN AND ADOLESCENTS **113**
MERKULOV V.N., DOROKHIN A,I., DAMBINIMAYEV A.V.
НОВЫЙ СПОСОБ ОПЕРАТИВНОГО ЛЕЧЕНИЯ ВРОЖДЕННОЙ ЭКВИНО-ВАРУСНОЙ ДЕФОРМАЦИИ СТОПЫ **114**
Мухамадеев А.А., Петрова К.А.
A NEW TECHNIQUE OF SURGICAL TREATMENT OF CONGENITAL TALIPES EQUINOVARUS **114**
MUKHAMADEYEV A.A., PETROVA K.A.
РЕКОНСТРУКТИВНЫЕ ОПЕРАЦИИ ПРИ РЕЦИДИВНЫХ ФОРМАХ ВРОЖДЕННОЙ КОСОЛАПОСТИ У ВЗРОСЛЫХ **115**
Мухамадеев А.А., Норкин И.А., Петрова К.А.
RECONSTRUCTIVE SURGERIES FOR CONGENITAL CLUBFOOT OF RECURRENT FORMS IN ADULTS **115**
MUKHAMADEYEV A.A., NORKIN I.A., PETROVA K.A.
РЕЗУЛЬТАТЫ ХИРУРГИЧЕСКОГО ЛЕЧЕНИЯ ВРОЖДЕННОЙ КОСОЛАПОСТИ **115**
Мухаммеджанов М.Ю., Абдиев О.А.
THE RESULTS OF CONGENITAL CLUBFOOT SURGICAL TREATMENT **115**
MUKHAMMEDZHANOV M.YU., ABDIYEV O.A.
ВОССТАНОВЛЕНИЕ ХВАТАТЕЛЬНОЙ ФУНКЦИИ КИСТИ У БОЛЬНЫХ С ПОСТТРАВМАТИЧЕСКИМИ ДЕФЕКТАМИ ПЯСТНЫХ КОСТЕЙ И ПАЛЬЦЕВ **116**
Нальгиев А.Х., Джамбулатов Д.Ш.
THE HAND GRASP FUNCTION RECOVERY IN PATIENTS WITH POSTTRAUMATIC DEFECTS OF METACARPAL BONES AND FINGERS **116**
NALGIYEV A.KH., DZHAMBULATOV D.SH.
ОСЛОЖНЕНИЯ И ОШИБКИ ПРИ ХИРУРГИЧЕСКИХ ВМЕШАТЕЛЬСТВАХ НА КИСТИ И ПАЛЬЦАХ **117**
Нальгиев А.Х., Джамбулатов Д.Ш.
COMPLICATIONS AND ERRORS FOR SURGICAL INTERVENTIONS OF THE HAND AND FINGERS **117**
NALGIYEV A.KH., DZHAMBULATOV D.SH.
АППАРАТЫ ВНЕШНЕЙ ФИКСАЦИИ В ЛЕЧЕНИИ ПОСЛЕОЖОГОВЫХ РУБЦОВЫХ ДЕФОРМАЦИЙ КИСТИ И ПАЛЬЦЕВ **118**
Обухов И.А., Гилев М.В.

DEVICES FOR EXTERNAL FIXATION IN TREATMENT OF THE HAND AND FINGER POST-BURN SCARRY DEFORMITIES....118
Obukhov I.A., Gilev M.V.
ДИСТРАКЦИОННЫЙ ОСТЕОСИНТЕЗ С КОСТНОЙ АУТОПЛАСТИКОЙ ПРИ РЕКОНСТРУКЦИИ ФАЛАНГ ПАЛЬЦЕВ КИСТИ 119
Обухов И.А., Субботин А.И.
DISTRACTION OSTEOSYNTHESIS WITH BONE AUTOGRAFTING FOR THE HAND FINGER PHALANX RECONSTRUCTION....119
Obukhov I.A., Subbotin A.I.
ПРИМЕНЕНИЕ АППАРАТА TSF® В СОЧЕТАНИИ С ИНТРАМЕДУЛЛЯРНЫМ НАПРЯЖЕННЫМ АРМИРОВАНИЕМ ПРИ УДЛИНЕНИИ И КОРРЕКЦИИ ДЕФОРМАЦИЙ КОНЕЧНОСТЕЙ У ДЕТЕЙ....120
Попков Д.А. , Lascombes P.
THE USE OF TSF® DEVICE IN COMBINATION WITH INTRAMEDULLARY STRESSED REINFORCEMENT FOR LIMB LENGTHENING AND DEFORMITY CORRECTION IN CHILDREN....120
Popkov D.A., Lascombes P.
ВОЗМОЖНОСТИ БИЛОКАЛЬНОГО ДИСТРАКЦИОННОГО ОСТЕОСИНТЕЗА....121
Реутов А.И.
THE POTENTIALS OF BILOCAL DISTRACTION OSTEOSYNTHESIS....121
Reutov A.I.
УКОРОЧЕНИЕ НИЖНЕЙ КОНЕЧНОСТИ, ПЕРЕКОС ТАЗА И СТАТИЧЕСКИЙ СКОЛИОЗ....122
Садовая Т.Н., Батршин И.Т., Садовой М.А.
LOWER LIMB SHORTENING, PELVIC DISTORTION AND STATIC SCOLIOSIS....122
Sadovaya T.N., Batrshin I.T., Sadovoy M.A.
РОЛЬ СОМАТОСЕНСОРНОЙ АФФЕРЕНТАЦИИ В ПРОЦЕССАХ РЕГУЛЯЦИИ МОТОРНОЙ АКТИВНОСТИ МЫШЦ УДЛИНЯЕМОЙ КОНЕЧНОСТИ....123
Сайфутдинов М.С., Сизова Т.В.
THE ROLE OF SOMATOSENSORIC AFFERENTATION IN THE PROCESSES OF REGULATING THE MOTOR ACTIVITY OF THE MUSCLES OF THE LIMB BEING LENGTHENED....123
Saifutdinov M.S., Sizova T.V.
ОСОБЕННОСТИ КЛИНИЧЕСКОЙ КАРТИНЫ И ДИАГНОСТИКИ КОСТНО-СУСТАВНОГО ТУБЕРКУЛЁЗА, БЦЖ-ОСЛОЖНЕНИЙ У ДЕТЕЙ РАННЕГО ВОЗРАСТА....124
Севостьянова Т.А., Алаторцев А.В., Мушкин А.Ю.
THE SPECIAL FEATURES OF CLINICAL PICTURE AND DIAGNOSTICS OF BONE AND JOINT TUBERCULOSIS, BCG-RELATED COMPLICATIONS IN CHILDREN OF EARLY AGE....124
Sevostianova T.A., Alatortsev A.V., Mushkin A.Yu.
СПОСОБ КОРРЕКЦИИ РЕПАРАТИВНОЙ РЕГЕНЕРАЦИИ ПРИ УДЛИНЕНИИ СЕГМЕНТОВ МЕТОДОМ ДИСТРАКЦИОННОГО ОСТЕОСИНТЕЗА....125
Скороглядов А.В., Атаев Э.А., Ахмедов Б.А., Атаев А.Р.
A TECHNIQUE OF REPARATIVE REGENERATION CORRECTION FOR SEGMENTAL LENGTHENING BY DISTRACTION OSTEOSYNTHESIS METHOD....125
Skorogliadov A.V., Atayev E.A., Akhmedov B.A., Atayev A.R.
ФУНКЦИОНАЛЬНЫЙ СТАТУС СИСТЕМЫ ИНТРАЦЕРЕБРАЛЬНОГО КРОВООБРАЩЕНИЯ У ПОДРОСТКОВ С АХОНДРОПЛАЗИЕЙ 126
Скрипников А.А., Долганова Т.И., Аранович А.М.
THE FUNCTIONAL STATUS OF INTRACEREBRAL CIRCULATION SYSTEM IN ADOLESCENTS WITH ACHONDROPLASIA....126
Skripnikov A.A., Dolganova T.I., Aranovich A.M.
ИТОГИ И ПЕРСПЕКТИВЫ РАЗВИТИЯ МЕТОДА ЧРЕСКОСТНОГО ОСТЕОСИНТЕЗА ПО ИЛИЗАРОВУ ПРИ УДЛИНЕНИЯХ КОНЕЧНОСТЕЙ....127
Солдатов Ю.П.
RESULTS AND PROSPECTS OF THE DEVELOPMENT OF TRANSOSSEOUS OSTEOSYNTHESIS METHOD ACCORDING TO ILIZAROV FOR LIMB LENGTHENINGS....127
Soldatov Yu.P.
ОПТИМАЛЬНЫЕ КОМПОНОВКИ АППАРАТА «ОРТО-СУВ» ДЛЯ КОРРЕКЦИИ ДЕФОРМАЦИЙ СРЕДНЕГО И ЗАДНЕГО ОТДЕЛОВ СТОПЫ....128
Соломин Л.Н. , Виленский В.А., Уханов К.А., Утехин А.И.
OPTIMAL CONFIGURATIONS OF "ORTHO-SUV" DEVICE FOR CORRECTION OF THE DEFORMITIES OF MIDFOOT AND HIND-FOOT..128
Solomin L.N., Vilensky V.A., Ukhanov K.A., Utekhin A.I.

АНАЛИЗ ДИНАМИКИ РЕФЕРЕНТНЫХ ЛИНИЙ И УГЛОВ НИЖНЕЙ КОНЕЧНОСТИ ПРИ ИЗМЕНЕНИИ ФОРМЫ НОГ С ИСПОЛЬЗОВАНИЕМ ЧРЕСКОСТНОГО ОСТЕОСИНТЕЗА 129
Соломин Л.Н., Кулеш П.Н.
THE ANALYSIS OF THE DYNAMICS OF LOWER LIMB REFERENCE LINES AND ANGLES FOR LOWER LIMB SHAPE CHANGE USING TRANSOSSEOUS OSTEOSYNTHESIS 129
Solomin L.N., Kulesh P.N.
РЕЗУЛЬТАТЫ КОРРЕКЦИИ ДЕФОРМАЦИЙ БЕДРЕННОЙ КОСТИ ПО ИЛИЗАРОВУ И ОСНОВАННЫМ НА КОМПЬЮТЕРНОЙ НАВИГАЦИИ АППАРАТОМ «ОРТО-СУВ» 130
Соломин Л.Н., Щепкина Е.А., Виленский В.А., Скоморошко П.В.
THE RESULTS OF FEMORAL DEFORMITY CORRECTION ACCORDING TO ILIZAROV AND USING "ORTHO-SUV" DEVICE BASED ON COMPUTER NAVIGATION 130
Solomin L.N., Shchepkina E.A., Vilensky V.A., Skomoroshko P.V.
МАТЕМАТИЧЕСКОЕ МОДЕЛИРОВАНИЕ В ОПРЕДЕЛЕНИИ СРОКОВ ЛЕЧЕНИЯ ПРИ УДЛИНЕНИИ КОНЕЧНОСТЕЙ У ДЕТЕЙ 131
Спузяк М.И., Шармазанова Е.П., Лысенко Н.С., Хмызов С.А.
MATHEMATICAL MODELING IN DETERMINATION OF TREATMENT PERIODS FOR LIMB LENGTHENING IN CHILDREN 131
Spuziak M.I., Sharmazanova E.P., Lysenko N.S., Khmyzov S.A.
ОСОБЕННОСТИ ФОРМИРОВАНИЯ ДИСТРАКЦИОННОГО РЕГЕНЕРАТА ПРИ УДЛИНЕНИИ НИЖНИХ КОНЕЧНОСТЕЙ У ДЕТЕЙ ПО ДАННЫМ РЕНТГЕНОГРАФИИ 132
Спузяк М.И., Шармазанова Е.П., Лысенко Н.С., Хмызов С.А.
THE CHARACTERISTIC FEATURES OF DISTRACTION REGENERATED BONE FORMATION FOR LOWER LIMB LENGTHENING IN CHILDREN BY ROENTGENOGRAPHY DATA 132
Spuziak M.I., Sharmazanova E.P., Lysenko N.S., Khmyzov S.A.
РЕНТГЕНОЛОГИЧЕСКИЕ ДАННЫЕ О СОСТОЯНИИ СКЕЛЕТА ПРИ БОЛЕЗНИ РЕКЛИНГХАУЗЕНА ДО И ПОСЛЕ ОПЕРАТИВНОГО ЛЕЧЕНИЯ 133
Спузяк М.И., Шармазанова Е.П., Спузяк Р.М., Лысенко Н.С., Спузяк С.М., Давидьянц Л.С., Коломийченко Ю.А.
ROENTGENOLOGICAL DATA ON SKELETON CONDITION FOR RECKLINGHAUSEN'S DISEASE BEFORE AND AFTER SURGICAL TREATMENT 133
Spuziak M.I., Sharmazanova E.P., Spuziak R.M., Lysenko N.S., Spuziak S.M., Davidiyants L.S., Kolomiychenko Yu.A.
ЭФФЕКТИВНОСТЬ МЕТОДА ПОНСЕТИ ПРИ ЛЕЧЕНИИ ДЕТЕЙ ПЕРВОГО ГОДА ЖИЗНИ С ИДИОПАТИЧЕСКОЙ ВРОЖДЕННОЙ КОСОЛАПОСТЬЮ 134
Степанова Ю.А.
THE PONSETTI METHOD EFFECTIVENESS IN TREATMENT OF CHILDREN OF THE FIRST YEAR OF LIFE WITH IDIOPATHIC CONGENITAL CLUBFOOT 134
Stepanova J.A.
ХИРУРГИЧЕСКОЕ ЛЕЧЕНИЕ ВРОЖДЕННОЙ ЛУЧЕВОЙ КОСОРУКОСТИ У ДЕТЕЙ 135
Стрельцов А.В.
SURGICAL TREATMENT OF CONGENITAL RADIAL CLUBHAND IN CHILDREN 135
Streltsov A.V.
ТОРАКОПЛАСТИКА ПРИ РЕДКО ВСТРЕЧАЮЩИХСЯ АНОМАЛИЯХ ГРУДНОЙ КЛЕТКИ 135
Тажин К.Б.
THORACOPLASTY FOR RARE ANOMALIES OF THORACIC CAGE 135
Tazhin K.B.
СПОСОБ СУХОЖИЛЬНО-МЫШЕЧНОЙ ПЛАСТИКИ ПРИ ЛЕЧЕНИИ ПОПЕРЕЧНОЙ ДЕФОРМАЦИИ ПЕРЕДНЕГО ОТДЕЛА СТОПЫ 136
Тетерин О.Г., Маланин Д.А., Петров Д.Ю., Гунин К.В., Лемешкин С.С.
A TECHNIQUE OF MUSCULOTENDINOUS GRAFTING FOR TREATMENT OF FOREFOOT TRANSVERSE DEFORMITY 136
Teterin O.G., Malanin D.A., Petrov D.Yu., Gunin K.V., Lemeshkin S.S.
ОПЫТ ПРИМЕНЕНИЯ МЕТОДА ЧРЕСКОСТНОГО ОСТЕОСИНТЕЗА АППАРАТОМ ИЛИЗАРОВА В ПРАКТИКЕ ОРТОПЕДИЧЕСКОГО ОТДЕЛЕНИЯ 137
Туренков С.В., Ерофеев А.Т., Еремеев О.В., Агеев А.А., Кених В.В., Буценко В.А.
THE EXPERIENCE OF USING TRANSOSSEOUS OSTEOSYNTHESIS METHOD WITH THE ILIZAROV FIXATOR IN PRACTICE OF ORTHOPEDIC DEPARTMENT 137
Turenkov S.V., Yerofeyev A.T., Yeremeyev O.V., Ageyev A.A., Kenikh V.V., Butsenko V.A.
АКТИВНОСТЬ ФОСФАТАЗ В СЫВОРОТКЕ КРОВИ У ПАЦИЕНТОВ С КОСМЕТИЧЕСКИМ УДЛИНЕНИЕМ КОСТЕЙ КОНЕЧНОСТИ. 138
Тушина Н.В., Стогов М.В., Новиков К.И.

THE ACTIVITY OF PHOSPHATASES IN BLOOD SERUM OF PATIENTS WITH COSMETIC LENGTHENING OF LIMB BONES 138
Tushina N.V., Stogov M.V., Novikov K.I.
КОРРЕКЦИЯ УКОРАЧИВАЮЩИХ ДЕФОРМАЦИЙ НИЖНИХ КОНЕЧНОСТЕЙ У ДЕТЕЙ И ПОДРОСТКОВ.....139
Урьев Г.А., Соколовский О.А., Сердюченко С.Н.
CORRECTION OF LOWER LIMB SHORTENING DEFORMITIES IN CHILDREN AND ADOLESCNETS.....139
Uriyev G.A., Sokolovsky O.A., Serdiuchenko S.N.
НЕКОТОРЫЕ ПРОБЛЕМЫ ПРИ ПРИМЕНЕНИИ РАЗЛИЧНЫХ МЕТОДОВ ТОРАКОПЛАСТИКИ ПРИ ВДГК 140
Ходжанов И.Ю., Хакимов Ш.К.
SOME PROBLEMS OF THE USE OF DIFFERENT THORACOPLASTY TECHNIQUES FOR COBBLER'S CHEST 140
Khodzhanov I.Yu., Khakimov Sh.K.
МАЛОИНВАЗИВНЫЙ НОВЫЙ МЕТОД УСТРАНЕНИЯ ПОЛОЙ СТОПЫ (PES EXCAVATUS) У БОЛЬНЫХ С ДЦП.....141
Ходжанов И.Ю., Саваев Ф.А., Саваев А.А., Туляганова Л.Я.
A NEW LITTLE-INVASIVE TECHNIQUE FOR CAVUS FOOT (PES EXCAVATUS) ELIMINATION IN PATIENTS WITH CHILDREN CEREBRAL PARALYSIS 141
Khodzhanov I.Yu., Savayev F.A., Savayev A.A., Tuliaganova L.Ya.
ПЕРВЫЕ РЕЗУЛЬТАТЫ ЛЕЧЕНИЯ ВОРОНКООБРАЗНОЙ ДЕФОРМАЦИИ ГРУДНОЙ КЛЕТКИ 142
Ходжанов И.Ю., Хакимов Ш.К., Хошимов Р.А.
THE EARLY RESULTS OF COBBLER'S CHEST TREATMENT 142
Khodzhanov I.Yu., Khakimov Sh., Khoshimov R.A.
НАШ ОПЫТ ПРИМЕНЕНИЯ АППАРАТА ИЛИЗАРОВА ПРИ ЛЕЧЕНИИ ВРОЖДЕННОЙ КОСОЛАПОСТИ У ДЕТЕЙ 143
Худжанов А.А.
OUR EXPERIENCE IN THE ILIZAROV FIXATOR USE FOR TREATMENT OF CONGENITAL CLUBFOOT IN CHILDREN.....143
Khudzhanov A.A.
СОВРЕМЕННЫЕ МЕТОДЫ РЕАБИЛИТАЦИИ ДЕТЕЙ С ВРОЖДЕННЫМИ ДЕФОРМАЦИЯМИ СТОП.....144
Худжанов А.А.
CURRENT METHODS OF REHABILITATION OF CHILDREN WITH CONGENITAL FEET DEFORMITIES.....144
Khudzhanov A.A.
ОПЕРАТИВНОЕ ЛЕЧЕНИЕ БОЛЬНЫХ С ВРОЖДЕННЫМ ДЕФЕКТОМ ДИСТАЛЬНОГО ОТДЕЛА БОЛЬШЕБЕРЦОВОЙ КОСТИ В ЗАВИСИМОСТИ ОТ ВЕЛИЧИНЫ ДЕФЕКТА 145
Чегуров О.К., Макушин В.Д.
SURGICAL TREATMENT OF PATIENTS WITH CONGENITAL DEFECT OF DISTAL TIBIA DEPENDING ON THE DEFECT SIZE.....145
Chegurov O.K., Makushin V.D.
ИЗМЕНЕНИЕ ПСИХОЛОГИЧЕСКОГО СТАТУСА ПАЦИЕНТОВ ПОСЛЕ ОПЕРАТИВНОЙ КОРРЕКЦИИ ФОРМЫ НОГ.....146
Чернявский М.А., Тетерин О.Г., Волчанский М.Е., Маланин Д.А.
THE CHANGE IN PSYCHOLOGICAL STATUS OF PATIENTS AFTER SURGICAL CORRECTION OF LOWER LIMB SHAPE.....146
Cherniavsky M.A., Teterin O.G., Volchansky M.E., Malanin D.A.
КОМБИНАЦИЯ КОМПРЕССИОННО – ДИСТРАКЦИОННОГО ОСТЕОСИНТЕЗА И МИКРОХИРУРГИЧЕСКИХ АУТОТРАНСПЛАНТАЦИЙ КОМПЛЕКСОВ ТКАНЕЙ – НОВЫЕ ВОЗМОЖНОСТИ В ОРТОПЕДИИ.....147
Шведовченко И.В.
COMBINING COMPRESSION-DISTRACTION OSTEOSYNTHESIS AND MICROSURGICAL AUTOGRAFTINGS OF TISSUE COMPLEXES – NEW OPPORTUNITIES IN ORTHOPAEDICS.....147
Shvedovchenko I.V.
ОСНОВНЫЕ ВАРИАНТЫ ИСПОЛЬЗОВАНИЯ МЕТОДА КОМПРЕССИОННО – ДИСТРАКЦИОННОГО ОСТЕОСИНТЕЗА В ОРТОПЕДИИ 148
Шведовченко И.В.
THE MAIN VARIANTS OF USING THE TECHNIQUE OF COMPRESSION-DISTRACTION OSTEOSYNTHESIS IN ORTHOPAEDICS.....148
Shvedovchenko I.V.
ФАКТОРЫ, ОПРЕДЕЛЯЮЩИЕ НАДЕЖНОСТЬ СЕНСОМОТОРНОЙ СИСТЕМЫ ЧЕЛОВЕКА.....149
Шеин А.П., Сайфутдинов М.С., Криворучко Г.А., Сизова Т.В., Скрипников А.А.
THE FACTORS DETERMINING THE RELIABILITY OF HUMAN SENSOMOTOR SYSTEM 149
Shein A.P., Saifutdinov M.S., Krivoruchko G.A., Sizova T.V., Skripnikov A.A.
РОЛЬ ЧРЕСКОСТНОГО ОСТЕОСИНТЕЗА ПО Г.А. ИЛИЗАРОВУ В ХИРУРГИИ КИСТИ 150
Шихалева Н.Г., Щудло Н.А., Данилкин М.Ю., Шабалин Д.А., Моховиков Д.С., Тягунов Д.Е., Чиркова И.В.
THE ROLE OF TRANSOSSEOUS OSTEOSYNTHESIS ACCORDING TO G.A. ILIZAROV IN THE HAND SURGERY.....150
Shikhaleva N.G., Chtchoudlo N.A., Danilkin M.Yu., Shabalin D.A., Mokhovikov D.S., Tiagunov D.E., Chirkova I.V.

ВОЗМОЖНОСТИ ОПТИМИЗАЦИИ РЕПАРАТИВНОГО И ДИСТРАКЦИОННОГО ОСТЕОГЕНЕЗА ПРИ ТРАНСПЛАНТАЦИИ АУТОЛОГИЧНЫХ МУЛЬТИПОТЕНТНЫХ МЕЗЕНХИМАЛЬНЫХ СТРОМАЛЬНЫХ КЛЕТОК (ММСК) – ОЦЕНКА ЭФФЕКТИВНОСТИ И БЕЗОПАСНОСТИ ЧЕРЕЗ 5 ЛЕТ 151
Щепкина Е.А., Соломин Л.Н., Полынцев Д.Г., Зарицкий А.Ю.
THE POSSIBILITIES OF REPARATIVE AND DISTRACTION OSTEOGENESIS OPTIMIZATION FOR TRANSPLANTATION OF AUTOLOGOUS MULTIPOTENT MESENCHYMAL STROMAL CELLS (MMSC) – ASSESSMENT OF EFFECTIVENESS AND SAFETY AFTER 5 YEARS 151
Shchepkina E.A., Solomin L.N., Polyntsev D.G., Zaritsky A.Yu.
MANAGEMENT OF THE SEQUELAE OF OLD SEPTIC HIP OF INFANCY 151
Ahmad Altonsy Abdelsamie
ЛЕЧЕНИЕ ОСЛОЖНЕНИЙ ЗАСТАРЕЛОГО ИНФИЦИРОВАННОГО ЗАБОЛЕВАНИЯ ТАЗОБЕДРЕННОГО СУСТАВА В МЛАДЕНЧЕСТВЕ 151
Ахмад Алтонеси Абдельсами
LOWR LIMB LENGTHENING IN PATIENTS WITH ACHONDRPLASIA AND HYPOCHNDROPLASIA USING THE ILIZAROV EXTERNAL FIXATOR 152
Ahmad Altonsy Abdelsamie, Nabil Ahmad Almogazy
УДЛИНЕНИЕ НИЖНИХ КОНЕЧНОСТЕЙ У ПАЦИЕНТОВ С АХОНДРОПЛАЗИЕЙ И ГИПОХОНДРОПЛАЗИЕЙ АППАРАТОМ ИЛИЗАРОВА 152
Ахмад Алтонеси Абдельсами, Набил Ахмад Алмогази
ILIZAROV IN UPPER LIMB RECONSTRUCTION (IULR) 152
Mofakhkharul Bari
МЕТОД ИЛИЗАРОВА ПРИ РЕКОНСТРУКЦИИ ВЕРХНИХ КОНЕЧНОСТЕЙ 152
Мофакхарул Бари
ILIZAROV COMPRESSION - DISTRACTION DEVICE FOR DISTRACTION ANGIOGENESIS IN TAO (THROMBO ANGITIS OBLITERANS). 153
Mofakhkharul Bari
КОМПРЕССИОННО-ДИСТРАКЦИОННЫЙ АППАРАТ ИЛИЗАРОВА ПРИ ДИСТРАКЦИОННОМ АНГИОГЕНЕЗЕ, ОБЛИТЕРИРУЮЩИМ ТРОМБАНГИИТЕ 153
Мофакхарул Бари
EFFECTIVENESS OF ILIZAROV TECHNIQUE FOR LIMB SALVAGE IN CHARCOT DISEASE 153
Pasuale Cancelliere
ЭФФЕКТИВНОСТЬ МЕТОДА ИЛИЗАРОВА ДЛЯ СОХРАНЕНИЯ КОНЕЧНОСТЕЙ ПРИ БОЛЕЗНИ ШАРКО 153
Паскуале Консильери
VALGUS DEFORMITY IN FIBULAR HEMIMELIA 154
Gamal Ahmed Hosny
ВАЛЬГУСНАЯ ДЕФОРМАЦИЯ ПРИ ГЕМИМЕЛИИ МАЛОБЕРЦОВОЙ КОСТИ 154
Гамал Хосни
TREATMENT OF COMPLEX FOOT DEFORMITIES WITH ILIZAROV METHOD 154
Alexander Kirienko
КОРРЕКЦИЯ СЛОЖНЫХ ДЕФОРМАЦИЙ СТОПЫ ПО МЕТОДУ ИЛИЗАРОВА 154
Александр Кириенко
COMPLEX NON-UNION OF LONG BONES MANAGEMENT WITH ILLIZOROV METHOD 155
Asadullah Makhdoom, Pir Abdul Latif Qureshi, Muhammad Faraz Jokhio, Khaleeque Ahmed Siddiqui
КОМПЛЕКСНОЕ ЛЕЧЕНИЕ ПСЕВДОАРТРОЗОВ ДЛИННЫХ ТРУБЧАТЫХ КОСТЕЙ ПО МЕТОДУ ИЛИЗАРОВА 155
Асадулла Махдум, Пир Абдул Литиф Куреши, Мухаммад Фараз Джохио, Халики Ахмед Сиддики
CHIPPING TECHNIQUE FOR NONUNION AND/OR DEFORMITIES 156
Takashi Matsushita, Nobuyuki Takenaka, Yoshinobu Watanabe
МЕТОДИКА ПРИМЕНЕНИЯ ОТЩЕПОВ ПРИ ПСЕВДОАРТРОЗАХ И/ИЛИ ДЕФОРМАЦИЯХ 156
Такаси Мацусита, Нобуюки Такенака, Ёсинобу Ватанабэ
ASSESSMENT OF MECHANICAL PROPERTIES OF MATURATION CALLUS FOR ILIZAROV METHOD BY ACOUSTIC EMISSION TECHNOLOGY 156
Nobuyuki Takenaka, Yoshinobu Watanabe, Takashi Matsushita
ОЦЕНКА МЕХАНИЧЕСКИХ СВОЙСТВ СОЗРЕВШЕЙ КОСТНОЙ МОЗОЛИ ПРИ ПРИМЕНЕНИИ МЕТОДА ИЛИЗАРОВА ПОСРЕДСТВОМ ТЕХНОЛОГИИ АКУСТИЧЕСКОЙ ЭМИССИИ 156
Нобуюки Такенака, Ёсинобу Ватанабэ, Такаси Мацусита
LA MOBILISATION OSSEUSE PAR COMPRESSION-DISTRACTION MONO-FOCALE DANS LE TRAITEMENT DES PERTES DE SUBSTANCE OSSEUSE (PSO) DES OS LONG 157
Ph. Merloz , S. Rigal

МОБИЛИЗАЦИЯ КОСТИ МОНОЛОКАЛЬНЫМ КОМПРЕССИОННО-ДИСТРАКЦИОННЫМ ОСТЕОСИНТЕЗОМ ПРИ ЛЕЧЕНИИ ДЕФЕКТОВ ДЛИННЫХ КОСТЕЙ **157**
Ф. Мерлоз , С. Риагль
COMPUTER ASSISTED ORTHOPAEDIC SURGERY: CURRENT CONCEPT AND FUTURE **157**
Ph. Merloz
ОРТОПЕДИЧЕСКАЯ ХИРУРГИЯ С КОМПЬЮТЕРНОЙ АССИСТЕНЦИЕЙ. СОВРЕМЕННАЯ КОНЦЕПЦИЯ И ПЕРСПЕКТИВЫ РАЗВИТИЯ **157**
Ф. Мерлоз
MANAGEMENT OF GIANT CELL TUMOR (GCT) WITH ILIZAROV RING FIXATOR **158**
Ментав Ahmed Pirwani, Yunis H. Soomro
ЛЕЧЕНИЕ ГИГАНТОКЛЕТОЧНОЙ ОПУХОЛИ С ПОМОЩЬЮ АППАРАТА ИЛИЗАРОВА **158**
Мехтаб Пирвани, Юнис Х. Сумро
ILIZAROV METHOD VS MICROSURGERY **158**
Y. Yamano
МЕТОД ИЛИЗАРОВА И МИКРОХИРУРГИЯ **158**
Ё. Ямано
СОВРЕМЕННЫЕ ТЕХНОЛОГИИ ДИАГНОСТИКИ И ЛЕЧЕНИЯ БОЛЬНЫХ С ТРАВМАМИ И ИХ ИНФЕКЦИОННЫМИ ОСЛОЖНЕНИЯМИ **159**
MODERN TECHNOLOGIES OF DIAGNOSTICS AND TREATMENT OF PATIENTS WITH TRAUMAS AND THEIR INFECTION COMPLICATIONS **159**
НАКОСТНАЯ ПЛАСТИНА ДЛЯ ОСТЕОСИНТЕЗА ХИРУРГИЧЕСКОЙ ШЕЙКИ ПЛЕЧЕВОЙ КОСТИ **159**
Абдулхаков Н.Т., Кодиров М.Ф., Журакулов Ш.А., Сапаев З.Э.
THE INTERNAL PLATE FOR OSTEOSYNTHESIS OF HUMERAL SURGICAL NECK **159**
Abdulkhakov N.T., Kodirov M.F., Zhurakulov Sh.A., Sapayev Z.E.
СОВРЕМЕННЫЕ ПРИНЦИПЫ ЛЕЧЕНИЯ ПЕРЕЛОМОВ ПЯТОЧНОЙ КОСТИ **160**
Абдурасулов А.М., Камолов Б.Х.
CURRENT PRINCIPLES OF CALCANEAL FRACTURE TREATMENT **160**
Abdurasulov A.M., Kamolov B.Kh.
НАШ ОПЫТ ЛЕЧЕНИЯ ИНФИЦИРОВАННЫХ КОСТНЫХ ДЕФЕКТОВ АППАРАТАМИ ВНЕШНЕЙ ФИКСАЦИИ **161**
Айвазян В.П., Григорян А.С., Амроян Г.П., Оганян В.Э., Сафарян П.А.
OUR EXPERIENCE IN TREATMENT OF INFECTED BONE DEFECTS USING EXTERNAL FIXATORS **161**
Aivazian V.P., Grigorian A.S., Amroyan G.P., Oganian V.E., Safarian P.A.
СТРАТЕГИЯ ХИРУРГИЧЕСКОЙ ПОМОЩИ БОЛЬНЫМ С ТРАВМАМИ ЛОКОМОТОРНОЙ СИСТЕМЫ В ЦРБ **162**
Алиев А.С.
THE STRATEGY OF RENDERING SURGICAL CARE TO PATIENTS WITH INJURIES OF THE LOCOMOTOR SYSTEM IN A CENTRAL DISTRICT HOSPITAL **162**
Aliyev A.S.
ПРИМЕНЕНИЕ ЧРЕСКОСТНОГО ОСТЕОСИНТЕЗА ПРИ НЕСТАБИЛЬНЫХ ПЕРЕЛОМАХ КОСТЕЙ ПРЕДПЛЕЧЬЯ У ДЕТЕЙ И ПОДРОСТКОВ **163**
Андреев П.С., Скворцов А.П., Цой И.В.
THE USE OF TRANSOSSEOUS OSTEOSYNTHESIS FOR INSTABLE FRACTURES OF FOREARM BONES IN CHILDREN AND ADOLESCENTS **163**
Andreyev P.S., Skvortsov A.P., Tsoi I.V.
ЛЕЧЕНИЕ БОЛЬНЫХ С ПЕРЕЛОМАМИ ДИСТАЛЬНОГО ЭПИМЕТАФИЗА ЛУЧЕВОЙ КОСТИ **164**
Антониади Ю.В., Черницын Д.Н., Жиряков Д.Л., Збуржинский А.В., Мукменов М.М., Зверев Ф.Н.
TREATMENT OF PATIENTS WITH FRACTURES OF DISTAL RADIAL EPIMETAPHYSIS **164**
Antoniadi Yu.V., Chernitsyn D.N., Zhiriakov D.L, Zburzhinsky A.V., Mukmenov M.M., Zverev F.N.
СРАВНИТЕЛЬНАЯ ОЦЕНКА МЕТОДИК ВНУТРЕННЕГО ОСТЕОСИНТЕЗА ПРИ ЛЕЧЕНИИ БОЛЬНЫХ СТАРШЕЙ ВОЗРАСТНОЙ ГРУППЫ С ПЕРЕЛОМАМИ ПРОКСИМАЛЬНОГО ОТДЕЛА БЕДРА **165**
Антониади Ю.В., Черницын Д.Н., Жиряков Д.Л., Мукменов М.М., Зверев Ф.Н.
COMPARATIVE ASSESSMENT OF INTERNAL OTEOSYNTHESIS TECHNIQUES IN TREATMENT OF OLDER-AGE GROUP PATIENTS WITH PROXIMAL FEMORAL FRACTURES **165**
Antoniadi Yu.V., Chernitsyn D.N., Zhiriakov D.L, Mukmenov M.M., Zverev F.N.
ДЕНСИТОМЕТРИЯ ПРИ НЕСРОСШИХСЯ ПЕРЕЛОМАХ И ЛОЖНЫХ СУСТАВАХ ДЛИННЫХ КОСТЕЙ КОНЕЧНОСТЕЙ **167**
Атаев А.Р., Атаев Э.А., Ахмедов Б.А.

DENSITOMETRY FOR NON-UNITED FRACTURES AND PSEUDOARTHROSES OF LIMB LONG BONES 167
Atayev A.R., Atayev E.A., Akhmedov B.A.
ОПЫТ ЛЕЧЕНИЯ МНОЖЕСТВЕННЫХ ОГНЕСТРЕЛЬНЫХ ПЕРЕЛОМОВ КОНЕЧНОСТЕЙ 168
Ахмедов Б.А., Атаев Э.А., Чилилов А.М., Атаев А.Р.
THE EXPERIENCE OF TREATMENT OF MULTIPLE GUNSHOT LIMB FRACTURES 168
Akhmedov B.A., Atayev E.A., Chililov A.M., Atayev A.R.
ОСОБЕННОСТИ ИСПОЛЬЗОВАНИЯ АППАРАТА ИЛИЗАРОВА ПРИ ОКАЗАНИИ ПОМОЩИ ПОСТРАДАВШИМ С СОЧЕТАННОЙ ТРАВМОЙ ТАЗА В УСЛОВИЯХ ТРАВМОЦЕНТРОВ РАЗЛИЧНОГО УРОВНЯ 169
Багненко С.Ф., Стожаров В.В., Бесаев Г.М., Тулупов А.Н., Закарян А.А., Таниа С.Ш., Багдасарьянц В.Г., Джусоев И.Г.
THE SPECIAL FEATURES OF USING THE IIZAROV FIXATOR IN RENDERING CARE FOR VICTIMS WITH COMBINED PELVIC TRAUMA IN TRAUMATOLOGICAL CENTERS OF DIFFERENT LEVEL 169
Bagnenko S.F., Stozharov V.V., Besayev G.M., Tulupov A.N., Zakarian A.A., Taniya S.Sh., Bagdasariyants V.G., Dzhusoyev I.G.
ДИАГНОСТИКА И ЛЕЧЕНИЕ ПОВРЕЖДЕНИЙ КОЛЕННОГО СУСТАВА У ДЕТЕЙ И ПОДРОСТКОВ 170
Байимбетов Г.Дж., Ходжанов И.Ю., Касимов А.Х., Хакимов Ш.К.
THE DIAGNOSTICS AND TREATMENT OF THE KNEE INJURIES IN CHILDREN AND ADOLESCENTS 170
Bayimbetov G.Dzh., Khodzhanov I.Yu., Kasimov A.Kh., Khakimov Sh.K.
ИСПОЛЬЗОВАНИЕ ЧРЕСКОСТНОЙ ФИКСАЦИИ ПРИ ЛЕЧЕНИИ ВЕРТЕЛЬНЫХ ПЕРЕЛОМОВ БЕДРЕННОЙ КОСТИ 171
Барабаш А.П., Кауц О.А., Барабаш Ю.А., Русанов А.Г., Балаян В.Д.
THE USE OF TRANSOSSEOUS FIXATION FOR TREATMENT OF FEMORAL TROCHANTERIC FRACTURES 171
Barabash A.P., Kauts O.A., Barabash Yu.A., Rusanov A.G., Balayan V.D.
ПРИМЕНЕНИЕ АППАРАТОВ ВНЕШНЕЙ ФИКСАЦИИ В ЛЕЧЕНИИ ПЕРЕЛОМОВ ПЯСТНЫХ КОСТЕЙ 172
Бейдик О.В., Зарецков А.В., Левченко К.К., Киреев С.И. Шевченко К.В.
THE USE OF DEVICES FOR EXTERNAL FIXATION IN TREATMENT OF METACARPAL BONE FRACTURES 172
Beidik O.V., Zaretskov A.V., Levchenko K.K., Kireyev S.I., Shevchenko K.V.
СЛУЧАИ УСПЕШНОГО ОКАЗАНИЯ НЕОТЛОЖНОЙ ПОМОЩИ ПРИ ПОВРЕЖДЕНИИ КРУПНЫХ АРТЕРИАЛЬНЫХ СОСУДОВ В УСЛОВИЯХ ОБЩЕХИРУРГИЧЕСКОГО ОТДЕЛЕНИЯ ЦРБ 173
Белозеров О.И., Иванов В.А., Шабанов В.Г.
THE CASES OF SUCCESSFUL RENDERING EMERGENCY MEDICAL CARE FOR LARGE ARTERIAL VESSEL INJURIES UNDER THE CONDITIONS OF THE GENERAL SURGICAL DEPARTMENT OF CENTRAL DISTRICT HOSPITAL 173
Belozerov O.I., Ivanov V.A., Shabanov V.G.
ИСПОЛЬЗОВАНИЕ ИММУНОЛОГИЧЕСКОГО ИССЛЕДОВАНИЯ В ЛЕЧЕНИИ БОЛЬНЫХ С ТЯЖЕЛОЙ СКЕЛЕТНОЙ ТРАВМОЙ 174
Бердюгина О.В.
THE USE OF IMMUNOLOGICAL TESTING IN TREATMENT OF PATIENTS WITH SEVERE SKELETAL TRAUMA 174
Berdiugina O.V.
РАННЕЕ ПРОГНОЗИРОВАНИЕ ЗАМЕДЛЕННОГО ОСТЕОГЕНЕЗА ПРИ ОПЕРАТИВНОМ ЛЕЧЕНИИ ПЕРЕЛОМОВ НИЖНЕЙ ЧЕЛЮСТИ, ОСЛОЖНЕННЫХ ОСТЕОМИЕЛИТОМ 175
Бердюгина О.В.
EARLY PREDICTION OF DELAYED OSTEOGENESIS FOR SURGICAL TREATMENT OF MANDIBULAR FRACTURES COMPLICATED BY OSTEOMYELITIS 175
Berdiugina O.V.
ПЛАСТИЧЕСКИЕ И РЕКОНСТРУКТИВНЫЕ ОПЕРАЦИИ ПРИ ГНОЙНОЙ ИНФЕКЦИИ В ТРАВМАТОЛОГИЧЕСКОЙ ПРАКТИКЕ 176
Бобров М.И., Иванов А.М., Митрофанов В.Н.
PLASTIC AND RECONSTRUCTIVE SURGERIES FOR PURULENT INFECTION IN TRAUMATOLOGICAL PRACTICE 176
Bobrov M.I., Ivanov A.M., Mitrofanov V.N.
СОВРЕМЕННЫЕ ПОДХОДЫ К ХИРУРГИЧЕСКОМУ ЛЕЧЕНИЮ КРАНИОФАЦИАЛЬНОЙ ТРАВМЫ 177
Бухер М.М., Сакович В.П., Цех Д.В.
CURRENT APPROACHES TO SURGICAL TREATMENT OF CRANIOFACIAL TRAUMA 177
Bukher M.M., Sakovich V.P., Tsekh D.V.
СОЦИАЛЬНО-ГИГИЕНИЧЕСКОЕ ИССЛЕДОВАНИЕ ИСПОЛЬЗУЕМОСТИ МЕТОДА ЧРЕСКОСТНОГО ОСТЕОСИНТЕЗА У ВЗРОСЛЫХ ПАЦИЕНТОВ С ПЕРЕЛОМАМИ И ПОСЛЕДСТВИЯМИ ПЕРЕЛОМОВ ДЛИННЫХ КОСТЕЙ В САНКТ-ПЕТЕРБУРГЕ 179
Воронцова Т.Н., Тюляев Н.В., Соломин Л.Н.
THE SOCIAL-AND-SANITARY STUDY OF TRANSOSSEOUS OSTEOSYNTHESIS METHOD USAGE IN ADULT PATIENTS WITH LONG BONE FRACTURES AND FRACTURE CONSEQUENCES IN SAINT PETERSBURG 179
Vorontsova T.N., Tiuliayev N.V., Solomin L.N.
ГАП–СОДЕРЖАЩИЕ МАТЕРИАЛЫ В ХИРУРГИИ ОСКОЛЬЧАТЫХ ПЕРЕЛОМОВ БЕДРЕННОЙ КОСТИ 180
Гажев А.Х.

НА–CONTAINING MATERIALS IN THE SURGERY OF FEMORAL COMMINUTED FRACTURES....180
GAZHEV A.KH.
ПСИХОЛОГИЧЕСКИЙ СТАТУС И ВОЗМОЖНОСТИ РЕАБИЛИТАЦИИ ИНВАЛИДОВ ВСЛЕДСТВИЕ ТРАВМАТИЧЕСКОЙ АМПУТАЦИИ КОНЕЧНОСТЕЙ....181
ГОРДИЕВСКАЯ Е.О., БЕЛЯНИН О.Л., ШАРАЯ А.А.
THE PSYCHOLOGICAL STATUS AND POTENTIALS OF REHABILITATION OF DISABLED PERSONS DUE TO LIMB TRAUMATIC AMPUTATION....181
GORDIYEVSKAYA E.O., BELIANIN O.L., SHARAYA A.A.
ЧРЕСКОСТНЫЙ ОСТЕОСИНТЕЗ АППАРАТОМ КОНСТРУКЦИИ А.И. ГОРОДНИЧЕНКО ВНУТРИ- И ОКОЛОСУСТАВНЫХ ПЕРЕЛОМОВ ДИСТАЛЬНОГО ОТДЕЛА ПЛЕЧЕВОЙ КОСТИ....182
ГОРОДНИЧЕНКО А.И., ГУСЕЙНОВ Т.Ш., УСКОВ О.Н.
TRANSOSSEOUS OSTEOSYNTHESIS USING THE DEVICE OF GORODNICHENKO DESIGN FOR INTRA- AND PERIARTICULAR DISTAL HUMERAL FRACTURES....182
GORODNICHENKO A.I., GUSEINOV T.SH., USKOV O.N.
ЛЕЧЕНИЕ БОЛЬНЫХ С ЗАКРЫТЫМИ ПЕРЕЛОМАМИ КЛЮЧИЦЫ....183
ДАРВИН Е.О.
TREATMENT OF PATIENTS WITH CLOSED CLAVICULAR FRACTURES....183
DARVIN E.O.
ЭВОЛЮЦИЯ МЕТОДОВ ОПЕРАТИВНОГО ЛЕЧЕНИЯ ПЕРЕЛОМОВ ШЕЙКИ ПЛЕЧЕВОЙ КОСТИ....184
ДЕНИСОВ А.С., СКРЯБИН В.Л., БУЛАТОВ С.Б.
THE EVOLUTION OF THE METHODS FOR SURGICAL TREATMENT OF HUMERAL NECK FRACTURES....184
DENISOV A.S., SKRIABIN V.L., BULATOV S.B.
ОСТЕОСИНТЕЗ ПЕРЕЛОМОВ ДЛИННЫХ КОСТЕЙ У ПОСТРАДАВШИХ С ПОЛИТРАВМОЙ....184
ДЖУМАБЕКОВ С.А., ИМАНАЛИЕВ А.Б.
OSTEOSYNTHESIS OF LONG BONE FRACTURES IN VICTIMS WITH POLYTRAUMA....184
DZHUMABEKOV S.A., IMANALIYEV A.B.
ИНФОРМАТИВНОСТЬ УЛЬТРАЗВУКОВОГО ИССЛЕДОВАНИЯ ПРИ ИЗУЧЕНИИ СТРУКТУР КОЛЕННОГО СУСТАВА У БОЛЬНЫХ С СОЧЕТАННЫМИ ПОВРЕЖДЕНИЯМИ....185
ДЬЯЧКОВА Г.В., БАКАРДЖИЕВА А.Н.
THE INFORMATIVITY OF ULTRASOUND EXAMINATION DURING STUDYING THE KNEE STRUCTURES IN PATIENTS WITH COMBINED INJURIES....185
DIACHKOVA G.V., BAKARDZHIYEVA A.N.
ЛЕЧЕНИЕ ИЗОЛИРОВАННЫХ ВЫВИХОВ ГОЛОВКИ ЛОКТЕВОЙ КОСТИ....186
ЕГИАЗАРЯН К.А., МАГДИЕВ Д.А.
TREATMENT OF ISOLATED ULNAR HEAD DISLOCATIONS....186
YEGIAZARIAN K.A., MAGDIYEV D.A.
ОПЫТ ПРИМЕНЕНИЯ ЧРЕСКОСТНОГО ОСТЕОСИНТЕЗА БЕДРА И ГОЛЕНИ В МЕДИКОСАНИТАРНОЙ ЧАСТИ Г. СНЕЖИНСКА ...187
ЗВЕРЕВ Э.С., СОЛДАТОВ Ю.П.
THE EXPERIENCE OF FEMUR AND LEG TRANSOSSEOUS OSTEOSYNTHESIS USE IN THE MEDICAL-AND-SANITARY UNIT OF THE TOWN OF SNEZHINSK....187
ZVEREV E.S., SOLDATOV YU.P.
ОСОБЕННОСТИ ЛЕЧЕНИЯ СОЧЕТАННОЙ ЧЕРЕПНО-МОЗГОВОЙ ТРАВМЫ С ПОВРЕЖДЕНИЕМ КОНЕЧНОСТЕЙ У ДЕТЕЙ....187
ЗОЛОТОВА Н.Н.
THE DETAILS OF TREATMENT OF THE COMBINED CRANIOCEREBRAL TRAUMA WITH LIMB INJURIES IN CHILDREN....187
ZOLOTOVA N.N.
ЛЕЧЕНИЕ ПЕРЕЛОМОВ ПРОКСИМАЛЬНОГО ОТДЕЛА ЛУЧЕВОЙ КОСТИ У ДЕТЕЙ....189
ЗОЛОТОВА Н.Н., НАРЗИКУЛОВ У.К., РУЗИКУЛОВ У.Ш.
TREATMENT OF PROXIMAL RADIAL FRACTURES IN CHILDREN....189
ZOLOTOVA N.N., NARZIKULOV U.K., RUZIKULOV U.SH.
СТАБИЛЬНО-ФУНКЦИОНАЛЫЙ ОСТЕОСИНТЕЗ ПРИ ЛЕЧЕНИИ ПЕРЕЛОМОВ ПРОКСИМАЛЬНОГО ОТДЕЛА ЛУЧЕВОЙ КОСТИ У ДЕТЕЙ....190
ЗОЛОТОВА Н.Н., НАРЗИКУЛОВ У.К., РУЗИКУЛОВ У.Ш.
THE VARIANT OF STABLE-AND-FUNCTIONAL OSTEOSYNTHESIS IN TREATMENT OF PROXIMAL RADIAL FRACTURES IN CHILDREN.190
ZOLOTOVA N.N., NARZIKULOV U.K., RUZIKULOV U.SH.

ДИАГНОСТИЧЕСКИЕ ВОЗМОЖНОСТИ УЛЬТРАСОНОГРАФИИ И КОМЬЮТЕРНОЙ ТОМОГРАФИИ ПРИ ЗАСТАРЕЛЫХ ВЫВИХАХ И ПЕРЕЛОМО-ВЫВИХАХ ПРОКСИМАЛЬНОГО ОТДЕЛА ПЛЕЧА 191
Зырянов М.Н., Гюльназарова С.В.
THE DIAGNOSTIC POTENTIALS OF ULTRASONOGRAPHY AND COMPUTER TOMOGRAPHY FOR ADVANCED DISLOCATIONS AND DISLOCATION FRACTURES OF PROXIMAL SHOULDER 191
Zyrianov M.N., Giulnazarova S.V.
ОПЕРАТИВНОЕ ЛЕЧЕНИЕ МНОЖЕСТВЕННЫХ ПЕРЕЛОМОВ КОСТЕЙ ГОЛЕНИ 192
Иманалиев А.Б., Иманалиев А.А., Кулиев Б.С.
SURGICAL TREATMENT OF MULTIPLE LEG BONE FRACTURES 192
Imanaliyev A.B., Imanaliyev A.A., Kuliyev B.S.
ОШИБКИ ПРИ ДИАГНОСТИКЕ И ЛЕЧЕНИИ ПОВРЕЖДЕНИЙ ЛАТЕРАЛЬНОГО МЕНИСКА КОЛЕННОГО СУСТАВА 193
Ирисметов М.Э., Бакиев Б.К., Ражабов Х.С., Расулов М.Р., Холиков А.М.
ERRORS IN DIAGNOSTICS AND TREATMENT OF THE INJURIES OF THE KNEE LATERAL MENISCUS 193
Irismetov M.E., Bakiyev B.K., Razhabov Kh.S., Rasulov M.R., Kholikov A.M.
ОТДАЛЕННЫЕ РЕЗУЛЬТАТЫ РАЗРЫВА ВРАЩАТЕЛЬНОЙ МАНЖЕТЫ ПЛЕЧА 193
Ирисметов М.Э., Ражабов Х.С., Бакиев Б.К.
LONG-TERM RESULTS OF THE SHOULDER ROTATOR CUFF TEAR 193
Irismetov M.E., Razhabov Kh.S., Bakiyev B.K.
ФУНКЦИОНАЛЬНО-ВОССТАНОВИТЕЛЬНОЕ ЛЕЧЕНИЕ ПОСЛЕ УШИВАНИЯ ВРАЩАТЕЛЬНОЙ МАНЖЕТЫ ПЛЕЧА (ВМП) 194
Ирисметов М.Э., Ражабов Х.С., Бакиев Б.К.
FUNCTIONAL-AND-RESTORATIVE TREATMENT AFTER SUTURING OF THE SHOULDER ROTATOR CUFF (SHRC) 194
Irismetov M.E., Razhabov Kh.S., Bakiyev B.K.
ХРОНИЧЕСКИЙ ОСТЕОМИЕЛИТ ГОЛЕНИ С КОСТНЫМ ДЕФЕКТОМ – ОПЫТ ЛЕЧЕНИЯ 195
Исайкин А.А., Хомяков Н.В., Фарыгин В.А.
CHRONIC OSTEOMYELITIS WITH BONE DEFECT – EXPERIENCE OF TREATMENT 195
Isaikin A.A., Khomiakov N.V., Farygin V.A.
АЛГОРИТМ ЛУЧЕВОЙ ДИАГНОСТИКИ ЗАСТАРЕЛЫХ ПОВРЕЖДЕНИЙ ГОЛЕНОСТОПНОГО СУСТАВА 197
Исакова Т.М., Гюльназарова С.В., Дьячкова Г.В.
THE ALGORITHM OF RADIATION DIAGNOSTICS OF THE ANKLE CHRONIC INJURIES 197
Isakova T.M., Giulnazarova S.V., Diachkova G.V.
ОСТЕОСИНТЕЗ С ПРИМЕНЕНИЕМ КОНСТРУКЦИЙ С ЭФФЕКТОМ ПАМЯТИ ФОРМЫ У ПАЦИЕНТОВ С ПЕРЕЛОМАМИ ВЕРТЕЛЬНОЙ ЗОНЫ 198
Каплун В.А.
OSTEOSYNTHESIS USING CONSTRUCTIONS WITH SHAPE MEMORY EFFECT IN PATIENTS WITH FRACTURES OF TROCHANTERIC ZONE 198
Kaplun V.A.
ЧРЕСКОСТНЫЙ ОСТЕОСИНТЕЗ ПО ИЛИЗАРОВУ ПРИ ЛЕЧЕНИИ БОЛЬНЫХ С МНОЖЕСТВЕННЫМИ ПЕРЕЛОМАМИ КОСТЕЙ НИЖНИХ КОНЕЧНОСТЕЙ 199
Карасев А.Г.
TRANSOSSEOUS OSTEOSYNTHESIS ACCORDING TO ILIZAROV IN TREATMENT OF PATIENTS WITH MULTIPLE FRACTURES OF LOWER LIMB BONES 199
Karasev A.G.
АРТРОСКОПИЧЕСКИЕ ТЕХНОЛОГИИ ЛЕЧЕНИЯ БОЛЬНЫХ С ПОВРЕЖДЕНИЯМИ ПЕРЕДНЕЙ КРЕСТООБРАЗНОЙ СВЯЗКИ 200
Карасева Т.Ю., Карасев Е.А.
ARTHROSCOPIC TECHNOLOGIES OF TREATMENT OF PATIENTS WITH INJURIES OF THE ANTERIOR CRUCIATE LIGAMENT 200
Karaseva T.Yu., Karasev E.A.
ЛЕЧЕНИЕ БОЛЬНЫХ С ПЕРЕЛОМАМИ ПРОКСИМАЛЬНОГО ОТДЕЛА БЕДРА ПРИ НАЛИЧИИ ПОГРУЖНЫХ КОНСТРУКЦИЙ И ОТЯГОЩЕННОГО СОМАТИЧЕСКОГО СТАТУСА ПО МЕТОДУ ИЛИЗАРОВА 201
Кессидис Г.А.
TREATMENT OF PATIENTS WITH FRACTURES OF PROXIMAL FEMUR ACCORDING TO THE ILIZAROV METHOD IN THE PRESENCE OF INTERNAL CONSTRUCTS AND BURDENED SOMATIC STATUS 201
Kessidis G.A.
ХИРУРГИЧЕСКОЕ ЛЕЧЕНИЕ РАЗРЫВОВ АХИЛЛОВА СУХОЖИЛИЯ С ПРИМЕНЕНИЕМ ОБОГАЩЕННОЙ ТРОМБОЦИТАМИ АУТОПЛАЗМЫ 202
Кесян Г.А., Берченко Г.Н., Нахапетян Т.Г.

SURGICAL TREATMENT OF THE ACHILLES TENDON RUPTURES USING PLATELET-RICH AUTOPLASMA....202
Kesian G.A., Berchenko G.N., Nakhapetian T.G.
РЕКОНСТРУКТИВНО-ВОССТАНОВИТЕЛЬНЫЕ ОПЕРАЦИИ ПРИ ОСТЕОМИЕЛИТЕ ПЯТОЧНОЙ КОСТИ....203
Клюшин Н.М., Багалиев М.М., Шляхов В.И., Злобин А.В., Бурнашов С.И., Абаков Ю.В.
RECONSTRUCTIVE-AND-RESTORATIVE SURGERIES FOR CALCANEAL OSTEOMYELITIS....203
Kliushin N.M., Bagaliyev M.M., Shliakhov V.I., Zlobin A.V., Burnashov S.I., Ababkov Yu.V.
ОБОСНОВАНИЕ ВЫПОЛНЕНИЯ ОТСРОЧЕННОЙ ОСТЕОТОМИИ ПРИ ПРИМЕНЕНИИ БИЛОКАЛЬНОГО ОСТЕОСИНТЕЗА В ЛЕЧЕНИИ ХРОНИЧЕСКОГО ПОСТТРАВМАТИЧЕСКОГО ОСТЕОМИЕЛИТА ГОЛЕНИ ПОСЛЕ МЕТАЛЛООСТЕОСИНТЕЗА БОЛЬШЕБЕРЦОВОЙ КОСТИ....204
Клюшин Н.М., Бурнашов С.И., Злобин А.В., Леончук Д.С., Абабков Ю.В.
THE SUBSTANTIATION OF DELAYED OSTEOTOMY MAKING IN CASE OF BILOCAL OSTEOSYNTHESIS PERFORMANCE IN TREATMENT OF CHRONIC POSTTRAUMATIC OSTEOMYELITIS OF THE LEG AFTER TIBIA METAL OSTEOSYNTHESIS....204
Kliushin N.M., Burnashov S.I., Zlobin A.V., Leonchuk D.S., Ababkov Yu.V.
МОНОЛОКАЛЬНЫЙ КОМПРЕССИОННЫЙ ОСТЕОСИНТЕЗ ПО ИЛИЗАРОВУ КАК МЕТОД ВЫБОРА ЛЕЧЕНИЯ БОЛЬНЫХ С ХРОНИЧЕСКИМ ОСТЕОМИЕЛИТОМ ПЛЕЧЕВОЙ КОСТИ....205
Клюшин Н.М., Леончук Д.С., Михайлов А.Г., Степаненко П.А., Злобин А.В., Бурнашов С.И.
MONOLOCAL COMPRESSION OSTEOSYNTHESIS ACCORDING TO ILIZAROV AS A METHOD OF CHOICE FOR TREATMENT OF PATIENTS WITH HUMERAL CHRONIC OSTEOMYELITIS....205
Kliushin N.M., Leonchuk D.S., Mikhailov A.G., Stepanenko P.A., Zlobin A.V., Burnashov S.I.
ЛЕЧЕНИЕ БОЛЬНЫХ ХРОНИЧЕСКИМ ОСТЕОМИЕЛИТОМ КОСТЕЙ ГОЛЕНИ МЕТОДОМ РЕКОНСТРУКТИВНОЙ ТИБИАЛИЗАЦИИ....206
Клюшин Н.М., Прокопьев Д.С., Злобин А.В., Абабков Ю.В., Бурнашов С.И., Шляхов В.И.
TREATMENT OF PATIENTS WITH CHRONIC OSTEOMYELITIS OF LEG BONES BY THE METHOD OF RECONSTRUCTIVE TIBIALIZATION....206
Kliushin N.M., Prokopiyev D.S., Zlobin A.V., Ababkov Yu.V., Burnashov S.I., Shliakhov V.I.
МЕТОД ЧРЕСКОСТНОГО ОСТЕОСИНТЕЗА ПРИ ЛЕЧЕНИИ ПАЦИЕНТОВ С ХРОНИЧЕСКИМ ОСТЕОМИЕЛИТОМ КОСТЕЙ ПРЕДПЛЕЧЬЯ....207
Клюшин Н.М., Степаненко П.А., Злобин А.В., Абабков Ю.В., Бурнашов С.И., Леончук Д.С.
TRANSOSSEOUS OSTEOSYNTHESIS METHOD IN TREATMENT OF PATIENTS WITH CHRONIC OSTEOMYELITIS OF FOREARM BONES....207
Kliushin N.M., Stepanenko P.A., Zlobin A.V., Ababkov Yu.V., Burnashov S.I., Leonchuk D.S.
СОРОКАЛЕТНИЙ ОПЫТ ПРИМЕНЕНИЯ АППАРАТА ИЛИЗАРОВА ПРИ ЛЕЧЕНИИ ХРОНИЧЕСКОГО ОСТЕОМИЕЛИТА В ОТДЕЛЕНИИ ГНОЙНОЙ ОРТОПЕДИИ....208
Клюшин Н.М., Шляхов В.И., Чакушин Б.Э., Злобин А.В., Абабков Ю.В., Бурнашов С.И., Михайлов А.Г.
FORTY YEARS OF THE EXPERIENCE IN THE ILIZAROV FIXATOR USE FOR CHRONIC OSTEOMYELITIS TREATMENT IN THE DEPARTMENT OF PURULENT ORTHOPEDICS....208
Kliushin N.M., Shliakhov V.I., Chakushin B.E., Zlobin A.V., Ababkov Yu.V., Burnashov S.I., Mikhailov A.G.
ЭФФЕКТИВНОСТЬ ДИСТАЛЬНЫХ НАЦЕЛИВАЮЩИХ УСТРОЙСТВ ПРИ ШТИФТОВАНИИ ПЕРЕЛОМОВ МЕТАДИАФИЗА БОЛЬШЕБЕРЦОВОЙ КОСТИ....210
Коваленко А.Н., Моисеев Ю.И., Плетников В.И.
THE EFFECTIVENESS OF DISTAL GUIDING DEVICES FOR PIN FIXATION OF TIBIAL METADIAPHYSEAL FRACTURES....210
Kovalenko A.N., Moiseyev Yu.I., Pletnikov V.I.
СПИЦЕ-СТЕРЖНЕВОЙ ОСТЕОСИНТЕЗ ПЕРЕЛОМОВ И ПЕРЕЛОМОВЫВИХОВ ПРОКСИМАЛЬНОГО ОТДЕЛА ПЛЕЧЕВОЙ КОСТИ211
Кодиров М.Ф., Абдулхаков Н.Т., Журакулов Ш.А., Сапаев З.Э.
WIRE-ROD OSTEOSYNTHESIS OF PROXIMAL HUMERAL FRACTURES AND FRACTURE DISLOCATIONS....211
Kodirov M.F., Abdulkhakov N.T., Zhurakulov Sh.A., Sapayev Z.E.
СПОСОБЫ ОСТЕОСИНТЕЗА ДИСТАЛЬНОГО СЕГМЕНТА ПЛЕЧЕВОЙ КОСТИ У БОЛЬНЫХ С ЭПИМЕТАФИЗАРНЫМИ ПЕРЕЛОМАМИ....212
Копысова В.А., Алибеков А.А., Каплун В.А., Цай Д.А.
THE TECHNIQUES OF OSTEOSYNTHESIS OF DISTAL HUMERAL SEGMENT IN PATIENTS WITH EPI-METAPHYSEAL FRACTURES....212
Kopysova V.A., Alibekov A.A., Kaplun V.A., Tsai D.A.
КОМПРЕССИОННЫЙ АРТРОДЕЗ ПО ИЛИЗАРОВУ ПРИ ГНОЙНЫХ ОСТЕОАРТРИТАХ ГОЛЕНОСТОПНОГО СУСТАВА....213
Королев Р.С., Митрофанов В.Н., Иванов А.М., Живцов О.П.
COMPRESSION ARTHRODESIS ACCORDING TO ILIZAROV FOR PURULENT OSTEOARTHRITES OF THE ANKLE....213
Korolev R.S., Mitrofanov V.N., Ivanov A.M., Zhivtsov O.P.

ПАТОЛОГИЧЕСКИЙ ПЕРЕЛОМ КОСТЕЙ ГОЛЕНИ ПРИ АРТЕРИО-ВЕНОЗНОЙ МАЛЬФОРМАЦИИ (СЛУЧАЙ ИЗ ПРАКТИКИ)..... 214
Кочетков Ю.С., Скопинцев М.И.
PATHOLOGICAL FRACTURE OF LEG BONES FOR ARTERIOVENOUS MALFORMATION (A CASE REPORT)..... 214
Kochetkov Yu.S., Skopintsev M.I.
ФАГОЦИТАРНАЯ АКТИВНОСТЬ НЕЙТРОФИЛОВ У БОЛЬНЫХ ХРОНИЧЕСКИМ ОСТЕОМИЕЛИТОМ КОСТЕЙ НИЖНИХ КОНЕЧНОСТЕЙ В РАННЕМ ПОСЛЕОПЕРАЦИОННОМ ПЕРИОДЕ 215
Кузнецова Е.И., Клюшин Н.М., Бурнашов С.И.
PHAGOCYTIC ACTIVITY OF NEUTROPHILES IN PATIENTS WITH CHRONIC OSTEOMYELITIS OF LOWER LIMB BONES IN THE EARLY POSTOPERATIVE PERIOD..... 215
Kuznetsova E.I., Kliushin N.M., Burnashov S.I.
ПРИМЕНЕНИЕ АВФ В ЛЕЧЕНИИ ОСЛОЖНЕНИЙ ГЕМАТОГЕННОГО ОСТЕОМИЕЛИТА КОСТЕЙ НИЖНЕЙ КОНЕЧНОСТИ У ДЕТЕЙ И ПОДРОСТКОВ 216
Куксов В.Ф., Абрамов А.Н., Рыжов В.И., Юрченков С.В.
THE USE OF EXTERNAL FIXATION DEVICES IN TREATMENT OF THE COMPLICATIONS OF LOWER LIMB BONE HEMATOGENOUS OSTEOMYELITIS IN CHILDREN AND ADOLESCENTS..... 216
Kuksov V.F., Abramov A.N., Ryzhov V.I., Yurchenkov S.V.
ЛЕЧЕНИЕ ПОСЛЕДСТВИЙ ГЕМАТОГЕННОГО ОСТЕОМИЕЛИТА ПЛЕЧЕВОЙ КОСТИ У ДЕТЕЙ 217
Куксов В.Ф., Рыжов В.И., Юрченков С.В.
TREATMENT OF HUMERAL HEMATOGENOUS OSTEOMYELITIS CONSEQUENCES IN CHILDREN..... 217
Kuksov V.F., Ryzhov V.I., Yurchenkov S.V.
ОСТЕОСИНТЕЗ ДЛИННЫХ ТРУБЧАТЫХ КОСТЕЙ СТЕРЖНЕВЫМИ АППАРАТАМИ..... 218
Купкенов Д.Э., Михайлов В.М.
OSTEOSYNTHESIS OF LONG TUBULAR BONES WITH ROD DEVICES..... 218
Kupkenov D.E., Mikhailov V.M.
ПРИМЕНЕНИЕ СТЕРЖНЕВЫХ АППАРАТОВ ПРИ ДИАФИЗАРНЫХ ПЕРЕЛОМАХ БЕДРЕННОЙ КОСТИ У ДЕТЕЙ 219
Купкенов Д.Э., Михайлов В.М.
THE USE OD ROD DEVICES FOR FEMORAL SHAFT FRACTURES IN CHILDREN..... 219
Kupkenov D.E., Mikhailov V.M.
АППАРАТЫ НАРУЖНОЙ ФИКСАЦИИ В КОМПЛЕКСЕ ЛЕЧЕНИЯ ПОСТРАДАВШИХ С ПОЛИТРАВМОЙ..... 220
Кустуров В.И., Кустурова А.В.
DEVICES FOR EXTERNAL FIXATION IN THE COMPLEX OF TREATMENT OF VICTIMS WITH POLYTRAUMA..... 220
Kusturov V.I., Kusturova A.V.
ПРИМЕНЕНИЕ БЛОКИРУЕМЫХ ФИКСАТОРОВ БЛИСКУНОВА В КОМПЛЕКСНОМ ЛЕЧЕНИИ ПАЦИЕНТОВ С РАССТРОЙСТВАМИ РЕПАРАТИВНОГО ОСТЕОГЕНЕЗА ПОСЛЕ ПЕРЕЛОМОВ БОЛЬШЕБЕРЦОВОЙ КОСТИ..... 221
Куценко С.Н., Митюнин Д.А., Никифоров Р.Р.
THE USE OF THE BLISKUNOV LOCKABLE FIXATORS IN COMPLEX TREATMENT OF PATIENTS WITH REPARATIVE OSTEOGENESIS DISORDERS AFTER TIBIAL FRACTURES..... 221
Kutsenko S.N., Mitiunin D.A., Nikiforov R.R.
АЛЛОГЕННЫЙ ДЕМИНЕРАЛИЗОВАННЫЙ КОСТНЫЙ ИМПЛАНТАТ В ЛЕЧЕНИИ ХРОНИЧЕСКОГО ОСТЕОМИЕЛИТА (ЭКСПЕРИМЕНТАЛЬНОЕ ИССЛЕДОВАНИЕ) 222
Ладонин С.В., Махова А.Н., Вовк Е.А., Ишутов И.В.
AN ALLOGENIC DEMINERALIZED BONE IMPLANT IN CHRONIC OSTEOMYELITIS TREATMENT (AN EXPERIMENTAL STUDY)..... 222
Ladonin S.V., Makhova A.N., Vovk E.A., Ishutov I.V.
КОСТНАЯ ДЕНСИТОМЕТРИЯ У БОЛЬНЫХ С ПОСЛЕДСТВИЯМИ ПОВРЕЖДЕНИЙ ОБЛАСТИ ЛОКТЕВОГО СУСТАВА..... 223
Ларионова Т.А., Солдатов Ю.П., Овчинников Е.Н.
BONE DENSITOMETRY IN PATIENTS WITH THE CONSEQUENCES OF THE ELBOW ZONE INJURIES 223
Larionova T.A., Soldatov Yu.P., Ovchinnikov E.N.
СПОСОБЫ ОПТИМИЗАЦИИ РЕГЕНЕРАЦИИ БОЛЬШЕБЕРЦОВОЙ КОСТИ ПРИ ЛЕЧЕНИИ БОЛЬНЫХ ХРОНИЧЕСКИМ ТРАВМАТИЧЕСКИМ ОСТЕОМИЕЛИТОМ МЕТОДОМ ЧРЕСКОСТНОГО ОСТЕОСИНТЕЗА..... 224
Леонова С.Н., Данилов Д.Г., Рехов А.В., Камека А.Л.
THE TECHNIQUES FOR OPTIMIZATION OF TIBIAL REGENERATION IN TREATMENT OF PATIENTS WITH CHRONIC TRAUMATIC OSTEOMYELITIS BY TRANSOSSEOUS OSTEOSYNTHESIS METHOD..... 224
Leonova S.N., Danilov D.G., Rekhov A.V., Kamека A.L.
РЕОГРАФИЧЕСКИЕ И ТЕПЛОВИЗИОННЫЕ ИССЛЕДОВАНИЯ У БОЛЬНЫХ С РАСПРОСТРАНЕННОЙ ФОРМОЙ ХРОНИЧЕСКОГО ОСТЕОМИЕЛИТА БОЛЬШЕБЕРЦОВОЙ КОСТИ 225
Леонова С.Н., Цысляк Е.С., Камека А.Л., Рехов А.В.

RHEOGRAPHIC AND THERMOVISION STUDIES IN PATIENTS WITH THE COMMON FORM OF CHRONIC TIBIAL OSTEOMYELITIS 225
LEONOVA S.N., TSYSLIAK E.S., KAMEKA A.L., REKHOV A.V.
РОЛЬ ПРЯМОЙ И НЕПРЯМОЙ МАГНИТНО-РЕЗОНАНСНОЙ АРТРОГРАФИИ В ДИАГНОСТИКЕ ПОВРЕЖДЕНИЙ ПЛЕЧЕВОГО СУСТАВА 226
Литвин Ю.П., Логвиненко В.В., Новичихин А.В., Шинкевич А.В.
THE ROLE OF DIRECT AND INDIRECT MAGNETIC RESONANCE ARTHROGRAPHY IN THE DIAGNOSTICS OF THE SHOULDER INJURIES 226
LITVIN YU.P., LOGVINENKO V.V., NOVICHIKHIN A.V., SHINKEVICH A.V.
ПРИМЕНЕНИЕ МАТЕРИАЛА «ЛИТАР» ДЛЯ РЕГЕНЕРАЦИИ ОПОРНОДВИГАТЕЛЬНОГО АППАРАТА.....227
Литвинов С.Д. , Марков И.И.
THE USE OF "LITAR" MATERIAL FOR THE LOCOMOTOR SYSTEM REGENERATION 227
LITVINOV S.D., MARKOV I.I.
НЕКОТОРЫЕ АСПЕКТЫ ХИРУРГИЧЕСКОГО ЛЕЧЕНИЯ БОЛЬНЫХ С ГНОЙНЫМИ ОСЛОЖНЕНИЯМИ ПРИ ПЕРЕЛОМАХ КОСТЕЙ КОНЕЧНОСТЕЙ.....227
Лобов Л.Л., Ананьев Н.И., Бидный А.Р.
SOME ASPECTS OF SURGICAL TREATMENT OF PATIENTS WITH PURULENT COMPLICATIONS OF LIMB BONE FRACTURES.....227
LOBOV L.L., ANANIYEV N.I., BIDNY A.R.
ПРИМЕНЕНИЕ АППАРАТА Г.А. ИЛИЗАРОВА У БОЛЬНЫХ С МНОЖЕСТВЕННЫМИ ПЕРЕЛОМАМИ И СОЧЕТАННЫМИ ПОВРЕЖДЕНИЯМИ В УСЛОВИЯХ ГОРОДСКОЙ БОЛЬНИЦЫ СКОРОЙ МЕДИЦИНСКОЙ ПОМОЩИ Г. ТАГАНРОГА.....228
Ломтатидзе Е.Ш., Титаренко С.В., Иванов В.И.
THE USE OF THE ILIZAROV FIXATOR IN PATIENTS WITH MULTIPLE FRACTURES AND COMBINED INJURIES UNDER THE CONDITIONS OF THE CITY HOSPITAL OF EMERGENCY MEDICAL CARE OF THE TOWN OF TAGANROG 228
LOMTATIDZE E.SH., TITARENKO S.V., IVANOV V.I.
ДИНАМИКА БИОХИМИЧЕСКИХ ИЗМЕНЕНИЙ В СЫВОРОТКЕ КРОВИ ПАЦИЕНТОВ С ЗАКРЫТЫМИ ПЕРЕЛОМАМИ КОСТЕЙ КОНЕЧНОСТЕЙ ПРИ ПРИМЕНЕНИИ ГЕЛЯ «ЛАВЕНУМ».....229
Лунева С.Н., Карасев А.Г., Стогов М.В., Ткачук Е.А., Тушина Н.В.
THE DYNAMICS OF BIOCHEMICAL CHANGES IN BLOOD SERUM OF PATIENTS WITH CLOSED LIMB BONE FRACTURES IN CASE OF "LAVENUM" GEL USE.....229
LUNEVA S.N., KARASEV A.G., STOGOV M.V., TKACHUK E.A., TUSHINA N.V.
ЛОКАЛЬНОЕ КРИОВОЗДЕЙСТВИЕ В КОМПЛЕКСНОМ ЛЕЧЕНИИ БОЛЬНЫХ С ГНОЙНО-ВОСПАЛИТЕЛЬНЫМИ ОСЛОЖНЕНИЯМИ ПОВРЕЖДЕНИЙ ЛИЦА И ШЕИ 230
Макарова О.А. , Кузнецова Н.Л.
LOCAL CRYO-EFFECT IN COMPLEX TREATMENT OF PATIENTS WITH PYO-INFLAMMATORY COMPLICATIONS OF FACE AND NECK INJURIES 230
MAKAROVA O.A., KUZNETSOVA N.L.
ЧРЕСКОСТНЫЙ ОСТЕОСИНТЕЗ ПО ИЛИЗАРОВУ В КОМПЛЕКСНОМ ЛЕЧЕНИИ БОЛЬНЫХ С ОТКРЫТЫМИ ПОВРЕЖДЕНИЯМИ КОНЕЧНОСТЕЙ.....231
Мартель И.И.
TRANSOSSEOUS OSTEOSYNTHESIS ACCORDING TO ILIZAROV IN COMPLEX TREATMENT OF PATIENTS WITH OPEN LIMB INJURIES 231
MARTEL I.I.
ОПЫТ ОКАЗАНИЯ СПЕЦИАЛИЗИРОВАННОЙ ТРАВМАТОЛОГИЧЕСКОЙ ПОМОЩИ БОЛЬНЫМ С ПОВРЕЖДЕНИЯМИ КОСТЕЙ СКЕЛЕТА, СОЧЕТАННЫМИ С ЧЕРЕПНО-МОЗГОВОЙ ТРАВМОЙ НА РАННЕМ ГОСПИТАЛЬНОМ ЭТАПЕ 232
Мартель И.И., Бойчук С.П., Митин М.М.
OUR EXPERIENCE OF SPECIALIZED AID TO PATIENTS WITH SKELETAL INJURIES ASSOCIATED WITH CRANIOCEREBRAL TRAUMA AT THE EARLY HOSPITAL STAGE 232
MARTEL I.I., BOICHUK S.P., MITIN M.M.
МЕТОДИЧЕСКИЕ ПОДХОДЫ В ОЦЕНКЕ ДЕФОРМИРОВАННОГО СОСТОЯНИЯ КОЖИ ПОРАЖЕННОГО СЕГМЕНТА ПРИ ЛЕЧЕНИИ ПО МЕТОДУ ИЛИЗАРОВА БОЛЬНЫХ С РАНЕВЫМИ ДЕФЕКТАМИ ПРИ ОТКРЫТЫХ ПЕРЕЛОМАХ КОСТЕЙ КОНЕЧНОСТЕЙ.....233
Мартель И.И., Гребенюк Л.А.
METHODOLOGICAL APPROACHES TO THE ASSESSMENT OF THE DEFORMED STATE OF THE SKIN SEGMENT INVOLVED IN TREATMENT OF PATIENTS WITH WOUND DEFECTS FOR OPEN LIMB BONE FRACTURES USING THE ILIZAROV METHOD 233
MARTEL I.I., GREBENUK L.A.
ЛЕЧЕНИЕ ПЕРЕЛОМОВ ЛОДЫЖЕК МЕТОДОМ ЧРЕСКОСТНОГО ОСТЕОСИНТЕЗА ПО ИЛИЗАРОВУ 234
Мартель И.И., Хубаев Н.Д., Бойчук С.П., Мацукатов Ф.А.

TREATMENT OF MALLEOLAR FRACTURES BY TRANSOSSEOUS OSTEOSYNTHESIS METHOD ACCORDING TO ILIZAROV 234
MARTEL I.I., KHUBAYEV N.D., BOICHUK S.P., MATSUKATOV F.A.
СВЕЖИЙ ВЗГЛЯД НА ЛЕЧЕНИЕ ПЕРВИЧНОГО ТРАВМАТИЧЕСКОГО ВЫВИХА ПЛЕЧА 235
МАТВЕЕВ Р.П., АСЛАНОВ В.А., ДАВЫДОВ В.А.
CURRENT VIEW OF TREATMENT OF PRIMARY TRAUMATIC DISLOCATION OF THE SHOULDER 235
MATVEYEV R.P., ASLANOV V.A., DAVYDOV V.A.
ЛЕЧЕНИЕ БОЛЬНЫХ С ВИНТООБРАЗНЫМИ ПЕРЕЛОМАМИ КОСТЕЙ ГОЛЕНИ АППАРАТОМ ШЕВЦОВА-МАЦУКИДИСА..... 236
МАЦУКАТОВ Ф.А., БОЙЧУК С.П., ХУБАЕВ Н.Д.
TREATMENT OF PATIENTS WITH SPIRAL LEG BONE FRACTURES USING THE SHEVTSOV-MATSUKIDIS DEVICE 236
MATSUKATOV F.A., BOICHUK S.P., KHUBAYEV N.D.
ЛЕЧЕНИЕ ЗАКРЫТЫХ ВЫСОКОЭНЕРГЕТИЧЕСКИХ ПЕРЕЛОМОВ КОСТЕЙ ГОЛЕНИ АППАРАТОМ МАЦУКИДИСА-ШЕВЦОВА 237
МАЦУКАТОВ Ф.А., КАРАСЕВ А.Г., ХУБАЕВ Н.Д.
TREATMENT OF HIGH-ENERGY CLOSED FRACTURES OF LEG BONES USING THE SHEVTSOV-MATSUKIDIS DEVICE 237
MATSUKATOV F.A., KARASEV A.G., KHUBAYEV N.D.
БИОМЕХАНИЧЕСКАЯ И ЭРГОНОМИЧЕСКАЯ РАЦИОНАЛЬНОСТЬ АППАРАТОВ ВНЕШНЕЙ ФИКСАЦИИ 238
МАЦУКАТОВ Ф.А., ХУБАЕВ Н.Д.
BIOMECHANICAL AND ERGONOMIC RATIONALITY OF DEVICES FOR EXTERNAL FIXATION 238
MATSUKATOV F.A., KHUBAYEV N.D.
МЕТОД ИЛИЗАРОВА В АРМЕНИИ С 1988 Г. ПО НАСТОЯЩЕЕ ВРЕМЯ: СОТНИ СОХРАНЕННЫХ КОНЕЧНОСТЕЙ И СПАСЕННЫХ СУДЕБ 239
МИРЗОЯН А.Э., САРОЯН С.В.
THE ILIZAROV METHOD IN ARMENIA FROM 1988 TILL NOW: HUNDREDS OF SAVED LIMBS AND FATES 239
MIRZOYAN A.E., SAROYAN S.V.
ПОЛИМОРФИЗМ ГЕНА TNFA (G-308A) У БОЛЬНЫХ С ОСЛОЖНЕННЫМ ТЕЧЕНИЕМ ПЕРЕЛОМОВ ДЛИННЫХ КОСТЕЙ КОНЕЧНОСТЕЙ 240
МИРОМАНОВ А.М., МИРОНОВА О.Б., УСКОВ С.А., ВИТКОВСКИЙ Ю.А.
TNFA (G-308A) GENE POLYMORPHISM IN PATIENTS WITH COMPLICATED COURSE OF LIMB LONG BONE FRACTURES..... 240
MIROMANOV A.M., MIRONOVA O.B., USKOV S.A., VITKOVSKY YU.A.
ЛЕЧЕНИЕ БОЛЬНЫХ С ПОДКОЖНЫМИ РАЗРЫВАМИ АХИЛЛОВА СУХОЖИЛИЯ 240
НАЛЬГИЕВ А.Х., ДЖАМБУЛАТОВ Д.Ш.
TREATMENT OF PATIENTS WITH ACHILLES TENDON SUBCUTANEOUS TEARS 240
NALGIYEV A.KH., DZHAMBULATOV D.SH.
ЛЕЧЕНИЕ БОЛЬНЫХ С НЕСВЕЖИМИ И ЗАСТАРЕЛЫМИ ПОВРЕЖДЕНИЯМИ СУХОЖИЛИЙ И НЕРВОВ В ОБЛАСТИ КИСТЕВОГО СУСТАВА 241
НАЛЬГИЕВ А.Х., ДЖАМБУЛАТОВ Д.Ш.
TREATMENT OF PATIENTS WITH NON-FRESH AND OLD INJURIES OF THE TENDONS AND NERVES IN THE HAND ARTICULATION ZONE 241
NALGIYEV A.KH., DZHAMBULATOV D.SH.
СРАВНИТЕЛЬНЫЕ ХАРАКТЕРИСТИКИ СПОСОБОВ ЛЕЧЕНИЯ ПЕРЕЛОМОВ ДИСТАЛЬНОГО МЕТАЭПИФИЗА ПЛЕЧЕВОЙ КОСТИ242
НОСИВЕЦ Д.С.
THE COMPARATIVE CHARACTERISTICS OF THE TECHNIQUES OF TREATMENT OF DISTAL HUMERAL META-EPIPHYSIS FRACTURES 242
NOSIVETS D.S.
К ВОПРОСУ О ДИАГНОСТИКЕ ДИСТАЛЬНОЙ ЛУЧЕЛОКТЕВОЙ НЕСТАБИЛЬНОСТИ 243
ОБУХОВ И.А. , АРИСТОВ А.Ю., ШНАЙДЕР А.
THE PROBLEM OF THE DIAGNOSTICS OF DISTAL RADIOULNAR INSTABILITY 243
OBUKHOV I.A., ARISTOV A.YU., SHNAIDER A.
МЕТОД ВНЕШНЕЙ ФИКСАЦИИ В ЛЕЧЕНИИ ВНУТРИСУСТАВНЫХ НЕПРАВИЛЬНО СРАСТАЮЩИХСЯ ПЕРЕЛОМОВ ТРУБЧАТЫХ КОСТЕЙ ПАЛЬЦЕВ КИСТИ 244
ОБУХОВ И.А., ПОМОГАЕВА Е.А.
THE TECHNIQUE OF EXTERNAL FIXATION IN TREATMENT OF MALUNITING INTRAARTICULAR FRACTURES OF THE HAND FINGER TUBULAR BONES 244
OBUKHOV I.A., POMOGAYEVA E.A.
ЛЕЧЕНИЕ ПОВРЕЖДЕНИЙ КИСТИ В ДНЕВНОМ СТАЦИОНАРЕ 245
ОВЧИННИКОВ Д.В., ПИТЕНИН Ю.И.

TREATMENT OF THE HAND INJURIES IN DAY-TIME HOSPITAL IN-PATIENT DEPARTMENT....245
Ovchinnikov D.V., Pitenin Yu.I.
ПСИХОЛОГИЧЕСКИЕ АСПЕКТЫ СУБЪЕКТИВНОГО ОБРАЗА ОРТОПЕДА-ТРАВМАТОЛОГА В ПРЕДСТАВЛЕНИИ РОДИТЕЛЕЙ ДЕТЕЙ, ПЕРЕНЕСШИХ ТРАВМУ ОПОРНО-ДВИГАТЕЛЬНОГО АППАРАТА ЛЕГКОЙ И СРЕДНЕЙ СТЕПЕНИ ТЯЖЕСТИ....246
Пахомова М.А.
PSYCHOLOGICAL ASPECTS OF AN ORTHOPAEDIST-TRAUMATOLOGIST'S SUBJECTIVE IMAGE BY PERCEPTION OF THE PARENTS OF THE CHILDREN GOT OVER THE LOCOMOTOR SYSTEM INJURY OF LIGHT AND MODERATE SEVERITY....246
Pakhomova M.A.
ОСЛОЖНЕНИЯ ПРИ ЛЕЧЕНИИ ДИАФИЗАРНЫХ ПЕРЕЛОМОВ ПРЕДПЛЕЧЬЯ У ДЕТЕЙ: ПРОСПЕКТИВНОЕ ИССЛЕДОВАНИЕ НА ОСНОВЕ 320 СЛУЧАЕВ....247
Попков Д.А., Lascombes P., Федоров М.А., Баев А.Е.
COMPLICATIONS IN TREATMENT OF FOREARM SHAFT FRACTURES IN CHILDREN: PROSPECTIVE STUDY ON THE BASIS OF 320 CASES 247
Popkov D.A., Lascombes P., Fedorov M.A., Bayev A.E.
СТИМУЛЯЦИЯ РЕПАРАТИВНОГО ОСТЕОГЕНЕЗА ПРИ ОСТЕОСИНТЕЗЕ ПЕРЕЛОМОВ ДЛИННЫХ КОСТЕЙ 248
Попков А.В., Ростовцев А.В., Исупов А.А., Веревин А.В., Ключников М.Ю.
REPARATIVE OSTEOGENESIS STIMULATION FOR OSTEOSYNTHESIS OF LONG BONE FRACTURES 248
Popkov A.V., Rostovtsev A.V., Isupov A.A., Verevin A.V., Kliuchnikov M.Yu.
АКТИВНАЯ ХИРУРГИЧЕСКАЯ ТАКТИКА В ЛЕЧЕНИИ ТРАВМ, ОСЛОЖНЁННЫХ ГНОЙНОЙ ИНФЕКЦИЕЙ....249
Рахимов Б.М., Коровин О.А., Соловьев А.В., Рыжов А.В.
ACTIVE SURGICAL TACTICS IN TREATMENT OF THE INJURIES COMPLICATED BY PURULENT INFECTION....249
Rakhimov B.M., Korovin O.A., Solovyev A.V., Ryzhov A.V.
МЫШЕЧНАЯ ПЛАСТИКА КОСТНЫХ ПОЛОСТЕЙ ПРИ ХРОНИЧЕСКОМ ОСТЕОМИЕЛИТЕ – НЕИНВАЗИВНЫЙ СПОСОБ ОЦЕНКИ СОСТОЯНИЯ ТРАНСПЛАНТАТОВ 250
Рогачев В.Н., Батаков Е.А., Алексеев Д.Г., Рябова Е.Н.
MYOPLASTY OF BONE CAVITIES FOR CHRONIC OSTEMYELITIS – NON-INVASIVE TECHNIQUE OF GRAFT STATE ASSESSMENT 250
Rogachev V.N., Batakov E.A., Alekseyev D.G., Riabova E.N.
МОНИТОРИНГ МЕТИЦИЛЛИНРЕЗИСТЕНТНЫХ ШТАММОВ *STAPHYLOCOCCUS* SPP. У БОЛЬНЫХ ХРОНИЧЕСКИМ ОСТЕОМИЕЛИТОМ....251
Розова Л.В., Годовых Н.В., Клюшин Н.М.
MONITORING OF *STAPHYLOCOCCUS* SPP. METHICYLLIN-RESISTANT STRAINS IN PATIENTS WITH CHRONIC OSTEOMYELITIS 251
Rozova L.V., Godovykh N.V., Kliushin N.M.
РЕЗУЛЬТАТЫ БИОХИМИЧЕСКИХ ИССЛЕДОВАНИЙ КРОВИ ПАЦИЕНТОВ С ЗАКРЫТОЙ ТРАВМОЙ, ЛЕЧЕННЫХ МЕТОДОМ ЧРЕСКОСТНОГО ОСТЕОСИНТЕЗА С ПРИМЕНЕНИЕМ ГИРУДОТЕРАПИИ 252
Романенко С.А., Накоскина Н.В., Чуфаровская Ю.О.
THE RESULTS OF BLOOD BIOCHEMICAL INVESTIGATIONS IN PATIENTS WITH CLOSED TRAUMA, TREATED BY TRANSOSSEOUS OSTEOSYNTHESIS TECHNIQUE USING HIRUDOTHERAPY 252
Romanenko S.A., Nakoskina N.V., Chufarovskaya Yu.O.
КРИТЕРИИ ОЦЕНКИ ПОКАЗАТЕЛЕЙ МОЛЕКУЛ СРЕДНЕЙ МАССЫ В ПЛАЗМЕ И ЭРИТРОЦИТАХ КРОВИ У ПАЦИЕНТОВ С МНОЖЕСТВЕННЫМИ ПЕРЕЛОМАМИ 253
Романенко С.А., Самусенко Д.В., Накоскина Н.В., Панасенко С.В.
THE CRITERIA OF EVALUATING THE VALUES OF MEAN-MASS MOLECULES IN BLOOD PLASMA AND ERYTHROCYTES OF PATIENTS WITH MULTIPLE FRACTURES 253
Romanenko S.A., Samusenko D.V., Nakoskina N.V., Panasenko S.V.
ОСТЕОСИНТЕЗ ПРИ ЗАКРЫТЫХ ДИАФИЗАРНЫХ ПЕРЕЛОМАХ БЕДРЕННОЙ КОСТИ....254
Роменский К.Н.
OSTEOSYNTHESIS FOR CLOSED FEMORAL SHAFT FRACTURES 254
Romensky K.N.
ОТДАЛЕННЫЕ РЕЗУЛЬТАТЫ ХИРУРГИЧЕСКОГО ЛЕЧЕНИЯ БОЛЬНЫХ С ПОВРЕЖДЕНИЯМИ ГОЛЕНОСТОПНОГО СУСТАВА....255
Сапаев З.Э., Кодиров М.Ф.
LONG-TERM RESULTS OF SURGICAL TREATMENT OF PATIENTS WITH THE ANKLE INJURIES 255
Sapayev Z.E., Kodirov M.F.
ОСНОВНЫЕ ЗАКОНОМЕРНОСТИ В ИЗМЕНЕНИИ МИНЕРАЛЬНОЙ ПЛОТНОСТИ КОСТЕЙ СКЕЛЕТА ПОСЛЕ ТРАВМ....256
Свешников А.А.
THE MAIN REGULARITIES OF THE CHANGES IN SKELETAL BONE MINERAL DENSITY AFTER INJURIES....256
Sveshnikov A.A.

ОПЫТ ПРИМЕНЕНИЯ БИОКОМПОЗИЦИОННОГО МАТЕРИАЛА «CHRONOS» ПРИ ДЕФЕКТАХ КОСТЕЙ ТРАВМАТИЧЕСКОГО ГЕНЕЗА У ЛИЦ С ОСТЕОПОРОЗОМ 257
Скороглядов А.В., Березенко М.Н., Назаров А.Е., Рудниченко К.В., Апель А.П.
THE EXPERIENCE OF «CHRONOS» BIOCOMPOSITE MATERIAL USE FOR BONE DEFECTS OF TRAUMATIC GENESIS IN SUBJECTS WITH OSTEOPOROSIS 257
Skorogliadov A.V., Berezenko M.N., Nazarov A.E., Rudnichenko K.V., Apel A.P.
ОПЫТ ПРИМЕНЕНИЯ БИОКОМПОЗИЦИОННОГО МАТЕРИАЛА «CHRONOS» ПРИ ДЕФЕКТАХ КОСТЕЙ ТРАВМАТИЧЕСКОГО ГЕНЕЗА У ЛИЦ ТРУДОСПОСОБНОГО ВОЗРАСТА 258
Скороглядов А.В., Березенко М.Н., Назаров А.Е., Рудниченко К.В., Апель А.П.
THE EXPERIENCE OF «CHRONOS» BIOCOMPOSITE MATERIAL USE FOR BONE DEFECTS OF TRAUMATIC GENESIS IN SUBJECTS OF WORKING AGE 258
Skorogliadov A.V., Berezenko M.N., Nazarov A.E., Rudnichenko K.V., Apel A.P.
ОСНОВНЫЕ ПОКАЗАТЕЛИ ДЕТСКОГО ТРАВМАТИЗМА В ГОРОДЕ ТЮМЕНИ В ОСЕННЕ-ЗИМНИЙ ПЕРИОД 2010-2011 ГОДОВ 258
Скрябин Е.Г., Жарский А.Г., Буксеев А.Н., Бреев Д.М., Демчук Л.Ю., Сорокин М.А., Бояр Е.В., Наумов С.В., Смирных А.Г., Пакишев В.В., Бреева О.М.
THE KEY INDICATORS OF CHILDREN'S TRAUMATISM IN THE TOWN OF TUMEN WITHIN THE AUTUMN-AND-WINTER PERIOD OF 2010-2011 258
Skriabin E.G., Zharsky A.G., Bukseyev A.N., Breyev D.M., Demchuk L.Yu., Sorokin M.A., Boyar E.V., Naumov S.V., Smirnykh A.G., Pakishev V.V., Breyeva O.M.
СТРУКТУРА ТРАВМ ПОЗВОНОЧНОГО СТОЛБА У ДЕТЕЙ И ПОДРОСТКОВ 259
Скрябин Е.Г., Смирных А.Г.
STRUCTURE OF THE SPINE INJURIES IN CHILDREN AND ADOLESCENTS 259
Skriabin E.G., Smirnykh A.G.
МОРФОЛОГИЧЕСКИЕ ИЗМЕНЕНИЯ В ГОЛОВКЕ ПЛЕЧЕВОЙ КОСТИ ПРИ ОСТРОЙ ТРАВМЕ ПРОКСИМАЛЬНОГО ОТДЕЛА ПЛЕЧЕВОЙ КОСТИ У ПОЖИЛЫХ ПАЦИЕНТОВ 260
Слободской А.Б., Бадак И.С., Воронин И.В., Дунаев А.Г., Быстряков П.А.
THE MORPHOLOGIC CHANGES IN FEMORAL HEAD FOR THE ACUTE INJURY OF PROXIMAL HUMERUS IN ELDERLY PATIENTS 260
Slobodskoy A.B., Badak I.S., Voronin I.V., Dunayev A.G., Bystriakov P.A.
ЭЛЕКТРОНЕЙРОМИОГРАФИЧЕСКИЙ КОНТРОЛЬ ПРИ ТРАВМЕ ПЛЕЧЕВОГО СУСТАВА У ПОЖИЛЫХ 261
Слободской А.Б., Бадак И.С., Воронин И.В., Дунаев А.Г., Быстряков П.А.
ELECTRONEUROMYOGRAPHIC CONTROL FOR THE SHOULDER INJURY IN ELDERLY SUBJECTS 261
Slobodskoy A.B., Badak I.S., Voronin I.V., Dunayev A.G., Bystriakov P.A.
ОПРЕДЕЛЕНИЕ ВОЗМОЖНОСТЕЙ РАЗЛИЧНЫХ ЛУЧЕВЫХ МЕТОДОВ В ДИАГНОСТИКЕ ХРОНИЧЕСКОГО ОСТЕОМИЕЛИТА ... 262
Сонис А.Г., Вовк Е.А., Ладонин С.В.
THE DETERMINATION OF DIFFERENT RADIATION TECHNIQUE POTENTIALS IN CHRONIC OSTEOMYELITIS DIAGNOSTICS 262
Sonis A.G., Vovk E.A., Ladonin S.V.
ГРАВИТАЦИОННАЯ ТЕРАПИЯ В ЛЕЧЕНИИ ОСТЕОМИЕЛИТА НИЖНИХ КОНЕЧНОСТЕЙ 263
Сонис А.Г., Колесник И.В., Вовк Е.А., Ладонин С.В.
GRAVITATION THERAPY IN TREATMENT OF LOWER LIMB OSTEOMYELITIS 263
Sonis A.G., Kolesnik I.V., Vovk E.A., Ladonin S.V.
ФОСФАТАЗНАЯ АКТИВНОСТЬ СЫВОРОТКИ КРОВИ ПАЦИЕНТОВ ПОСЛЕ ПЕРЕЛОМА КОСТЕЙ В УСЛОВИЯХ ЛЕЧЕНИЯ МЕТОДОМ ИЛИЗАРОВА 264
Ткачук Е.А., Лунева С.Н.
BLOOD SERUM PHOSPHATASE ACTIVITY IN PATIENTS AFTER BONE FRACTURE AND ITS TREATMENT BY THE ILIZAROV METHOD 264
Ткачук Е.А., Лунева С.Н.
ПРОБЛЕМЫ РЕЗЕКЦИИ ПРОКСИМАЛЬНОГО ОТДЕЛА ЛУЧЕВОЙ КОСТИ 265
Тютюнников А.В., Резник Л.Б., Гегер М.Э.
THE PROBLEMS OF PROXIMAL RADIAL RESECTION 265
Tiutiunnikov A.V., Reznik L.B., Geger M.E.
ХИРУРГИЧЕСКОЕ ЛЕЧЕНИЕ ДВУХКОЛОННЫХ ПЕРЕЛОМОВ ВЕРТЛУЖНОЙ ВПАДИНЫ 266
Ушаков С.А., Лукин С.Ю., Митрейкин Ю.В., Никольский А.В.
SURGICAL TREATMENT OF TWO-COLUMN ACETABULAR FRACTURES 266
Ushakov S.A., Lukin S.Yu., Mitreikin Yu.V., Nikolsky A.V.
ЭТАПНОЕ ЛЕЧЕНИЕ МНОЖЕСТВЕННОЙ ТРАВМЫ ТАЗА И НИЖНИХ КОНЕЧНОСТЕЙ 267
Ушаков С.А., Лукин С.Ю., Митрейкин Ю.В., Никольский А.В.

STAGED TREATMENT OF THE MULTIPLE TRAUMA OF PELVIS AND LOWER LIMBS 267
USHAKOV S.A., LUKIN S.YU., MITREIKIN YU.V., NIKOLSKY A.V.
ЛЕЧЕНИЕ СОЧЕТАННОЙ ТРАВМЫ ТАЗА, УРОГЕНИТАЛЬНОГО И ПИЩЕВАРИТЕЛЬНОГО ТРАКТА....268
Ушаков С.А., Лукин С.Ю., Никольский А.В., Митрейкин Ю.В.
TREATMENT OF THE COMBINED INJURY OF PELVIS, UROGENITAL AND DIGESTIVE TRACTS 268
USHAKOV S.A., LUKIN S.YU., NIKOLSKY A.V., MITREIKIN YU.V.
МЕХАНИЧЕСКИЕ СВОЙСТВА СИСТЕМЫ КОСТЬ-ИМПЛАНТАТ-КОСТЬ В УСЛОВИЯХ ОСТЕОСИНТЕЗА ПРИ ПЕРЕЛОМАХ ПРОКСИМАЛЬНОГО ОТДЕЛА БЕДРА 269
Хакимов М.Р., Коваленко А.Н.
MECHANICAL PROPERTIES OF BONE-IMPLANT-BONE SYSTEM UNDER THE CONDITIONS OF OSTEOSYNTHESIS FOR PROXIMAL FEMORAL FRACTURES 269
KHAKIMOV M.R., KOVALENKO A.N.
РАННИЙ ОСТЕОСИНТЕЗ ПРИ ЛЕЧЕНИИ МНОЖЕСТВЕННЫХ ПЕРЕЛОМОВ У ПАЦИЕНТОВ ДЕТСКОГО ВОЗРАСТА....270
Ходжанов И.Ю., Хужаназаров И.Э., Хошимов Р.А.
EARLY OSTEOSYNTHESIS FOR TREATMENT OF MULTIPLE FRACTURES IN CHILDHOOD....270
KHODZHANOV I.YU., KHUZHANAZAROV I.E., KHOSHIMOV R.A.
СОКРАТИТЕЛЬНАЯ СПОСОБНОСТЬ МЫШЦ ГОЛЕНИ В ОТДАЛЕННЫЕ СРОКИ ПОСЛЕ ЗАКРЫТЫХ ПЕРЕЛОМОВ ЛОДЫЖЕК....271
Хубаев Н.Д., Щуров В.А.
THE CONTRACTILITY OF LEG MUSCLES IN THE LONG-TERM PERIODS AFTER CLOSED MALLEOLAR FRACTURES....271
KHUBAYEV N.D., SHCHUROV V.A.
РЕЗУЛЬТАТЫ ОПЕРАТИВНОГО ЛЕЧЕНИЯ ПЕРЕЛОМОВ ВЕРТЛУЖНОЙ ВПАДИНЫ ПРИ ИСПОЛЬЗОВАНИИ МАЛОИНВАЗИВНОГО МЕЖЪЯГОДИЧНОГО ДОСТУПА 272
Худобин В.Ю., Лобанов Г.В., Оксимец В.М.
THE RESULTS OF SURGICAL TREATMENT OF ACETABULAR FRACTURES USING A LITTLE-INVASIVE INTERGLUTREAL APPROACH 272
KHUDOBIN V.YU., LOBANOV G.V., OKSIMETS V.M.
СОЧЕТАНИЕ ЧРЕСКОСТНОГО И ЗАКРЫТОГО ИНТРАМЕДУЛЛЯРНОГО ОСТЕОСИНТЕЗОВ ПРИ ПЕРЕЛОМАХ КОСТЕЙ ПРЕДПЛЕЧЬЯ 273
Челноков А.Н., Лазарев А.Ю.
THE COMBINATION OF TRANSOSSEOUS AND CLOSED INTRAMEDULLARY OSTEOSYNTHESES FOR FOREARM BONE FRACTURES...273
CHELNOKOV A.N., LAZAREV A.YU.
ПОКАЗАТЕЛИ КЛЕТОЧНОГО ИММУНИТЕТА У ПАЦИЕНТОВ СО СВИЩЕВОЙ ФОРМОЙ ПОСТТРАВМАТИЧЕСКОГО ОСТЕОМИЕЛИТА ДЛИННЫХ ТРУБЧАТЫХ КОСТЕЙ 274
Чепелева М.В., Клюшин Н.М.
THE VALUES OF CELLULAR IMMUNITY IN PATIENTS WITH FISTULOUS FORM OF POSTTRAUMATIC LONG TUBULAR BONE OSTEOMYELITIS 274
CHEPELEVA M.V., KLIUSHIN N.M.
ОСОБЕННОСТИ ГУМОРАЛЬНОГО ИММУНИТЕТА У ПАЦИЕНТОВ СО СВИЩЕВОЙ ФОРМОЙ ХРОНИЧЕСКОГО ОСТЕОМИЕЛИТА ДЛИННЫХ ТРУБЧАТЫХ КОСТЕЙ 275
Чепелева М.В., Клюшин Н.М., Бурнашов С.И., Швед Н.С., Леончук Д.С.
THE CHARACTERISTIC FEATURES OF HUMORAL IMMUNITY IN PATIENTS WITH LONG TUBULAR BONE OSTEOMYELITIS OF FISTULOUS FORM 275
CHEPELEVA M.V., KLIUSHIN N.M., BURNASHOV S.I., SHVED N.S., LEONCHUK D.S.
КОНЦЕНТРАЦИЯ СЫВОРОТОЧНЫХ ЦИТОКИНОВ НА ЭТАПАХ ЛЕЧЕНИЯ ХРОНИЧЕСКОГО ОСТЕОМИЕЛИТА С ПРИМЕНЕНИЕМ МЕТОДИК ЧРЕСКОСТНОГО СТЕОСИНТЕЗА....275
Чепелева М.В., Клюшин Н.М., Бурнашов С.И., Швед Н.С.
SERUM CYTOKINE CONCENTRATION AT THE STAGES OF CHRONIC OSTEOMYELITIS TREATMENT USING TRANSOSSEOUS OSTEOSYNTHESIS TECHNIQUES....275
CHEPELEVA M.V., KLIUSHIN N.M., BURNASHOV S.I., SHVED N.S.
ФАКТОРЫ, СПОСОБСТВУЮЩИЕ НЕУДОВЛЕТВОРИТЕЛЬНЫМ ИСХОДАМ ЛЕЧЕНИЯ БОЛЬНЫХ С ПЕРЕЛОМАМИ ВЕРТЛУЖНОЙ ВПАДИНЫ....276
Шатохин В.Д., Акимов А.З., Протазов А.Г., Борковский А.Ю., Паренко М.П., Филиппов В.А., Маменков А.С.
THE FACTORS CONTRIBUTING TO UNSATISFACTORY OUTCOMES OF TREATMENT OF PATIENTS WITH ACETABULAR FRACTURES.276
SHATOKHIN V.D., AKIMOV A.Z., PROTAZOV A.G., BORKOVSKY A.YU., PARENKO M.P., FILIPPOV V.A., MAMENKOV A.S.
АЛГОРИТМ ЛЕЧЕНИЯ ПЕРЕЛОМОВ У БОЛЬНЫХ С МНОЖЕСТВЕННОЙ И СОЧЕТАННОЙ ТРАВМОЙ В РАЗЛИЧНЫХ ПЕРИОДАХ ТРАВМАТИЧЕСКОЙ БОЛЕЗНИ 277
Шатохин В.Д., Токова Ф.И., Акимов А.З., Соловьев А.В., Левченков А.П., Овчинников С.А., Маменков А.С.

THE ALGORITHM OF FRACTURE TREATMENT IN PATIENTS WITH MULTIPLE AND COMBINED TRAUMA IN DIFFERENT PERIODS OF TRAUMATIC DISEASE 277
Shatokhin V.D., Tokova F.I., Akimov A.Z., Soloviyov A.V., Levchenkov A.P., Ovchinnikov S.A., Mamenkov A.S.
АНАЛИЗ ПРИЧИН И ПУТИ СНИЖЕНИЯ САНИТАРНЫХ ПОТЕРЬ И ОСЛОЖНЕНИЙ У БОЛЬНЫХ, ПОЛУЧИВШИХ ШОКОГЕННУЮ ТРАВМУ В ДТП 279
Шатохин В.Д., Токова Ф.И., Акимов А.З., Маменков А.С., Абдельмуталаб С.А., Леонов В.А., Овчинников С.А., Язык ин М.О.
THE ANALYSIS OF CAUSES AND THE WAYS TO REDUCE SANITARY LOSSES AND COMPLICATIONS IN PATIENTS EXPOSED TO SHOCKOGENIC TRAUMA IN TRAFFIC ACCIDENT 279
Shatokhin V.D., Tokova F.I., Akimov A.Z., Mamenkov A.S., Abdelmutalab S.A., Leonov V.A., Ovchinnikov S.A., Yazykin M.O.
ЛЕЧЕНИЕ ИНФИЦИРОВАННЫХ ОСЛОЖНЕНИЙ ПЕРЕЛОМОВ КОСТЕЙ НИЖНЕЙ КОНЕЧНОСТИ 281
Шевалаев Г.А., Ефремов И.М., Пичугин Ю.В., Демин В.П., Вдовин А.М.
THE TREATMENT OF INFECTED COMPLICATIONS AFTER LOWER LIMB BONE FRACTURES 281
Shevalayev G.A., Yefremov I.M., Pichugin Yu.V., Demin V.P., Vdovin A.M.
ИНДЕКС КОМОРБИДНОСТИ – ВАЖНЫЙ ФАКТОР В ОРГАНИЗАЦИИ ЛЕЧЕНИЯ БОЛЬНЫХ С ПЕРЕЛОМАМИ ПРОКСИМАЛЬНОГО ОТДЕЛА БЕДРЕННОЙ КОСТИ 282
Шевалаев Г.А., Ефремов И.М., Сорокин О.И., Волгаев Б.К., Вдовин А.М.
THE INDEX OF COMORBIDITY – AN IMPORTANT FACTOR IN THE ORGANIZATION OF TREATMENT OF PATIENTS WITH PROXIMAL FEMORAL FRACTURES 282
Shevalayev G.A., Yefremov I.M., Sorokin O.I., Volgayev B.K., Vdovin A.M.
ЧРЕСКОСТНЫЙ УПРАВЛЯЕМЫЙ ОСТЕОСИНТЕЗ ПЕРЕЛОМОВ ШЕЙКИ БЕДРЕННОЙ КОСТИ 283
Шигарев В.М., Бойчук С.П.
TRANSOSSEOUS CONTROLLED OSTEOSYNTHESIS OF FEMORAL NECK FRACTURES 283
Shigarev V.M., Boichuk S.P.
ОШИБКИ И ОСЛОЖНЕНИЯ ПРИ ЛЕЧЕНИИ ПЕРЕЛОМОВ ДЛИННЫХ ТРУБЧАТЫХ КОСТЕЙ 284
Шилин В.А., Сафронов А.А.
ERRORS AND COMPLICATIONS IN TREATMENT OF LONG TUBULAR BONE FRACTURES 284
Shilin V.A., Safronov A.A.
ИЗМЕНЕНИЕ УРОВНЯ ЛАКТОФЕРРИНА, ЛИЗОЦИМА И БАКТЕРИЦИДНОЙ АКТИВНОСТИ В СЫВОРОТКЕ КРОВИ БОЛЬНЫХ ХРОНИЧЕСКИМ ОСТЕОМИЕЛИТОМ В ПРОЦЕССЕ ЛЕЧЕНИЯ МЕТОДОМ ЧРЕСКОСТНОГО ОСТЕОСИНТЕЗА 285
Шипицына И.В., Розова Л.В., Науменко З.С.
THE CHANGE IN THE LEVEL OF LACTOFERRIN, LYSOZYME AND BACTERICIDAL ACTIVITY IN BLOOD SERUM OF PATIENTS WITH CHRONIC OSTEOMYELITIS IN THE PROCESS OF TREATMENT BY TRANSOSSEOUS OSTEOSYNTHESIS METHOD 285
Shipitsyna I.V., Rozova L.V., Naumenko Z.S.
БИОМЕХАНИЧЕСКАЯ ОЦЕНКА ЭФФЕКТИВНОСТИ ЛЕЧЕНИЯ ПАЦИЕНТОВ С ТРАВМОЙ ТАЗА И ВЕРТЛУЖНОЙ ВПАДИНЫ 286
Шлыков И.Л., Давыдов О.Д., Кузнецова Н.Л.
THE BIOMECHANICAL EVALUATION OF TREATMENT EFFECTIVENESS IN PATIENTS WITH PELVIC AND ACETABULAR INJURY 286
Shlykov I.L., Davydov O.D., Kuznetsova N.L.
ДИАГНОСТИЧЕСКИЙ АЛГОРИТМ КАК УПРАВЛЯЕМЫЙ ФАКТОР СНИЖЕНИЯ УРОВНЯ ОШИБОК В ЛЕЧЕНИИ ПАЦИЕНТОВ С ТРАВМОЙ ТАЗА 287
Шлыков И.Л., Кузнецова Н.Л., Антропова И.П., Трифонова Е.Б.
DIAGNOSTIC ALGORITHM AS A CONTROLLED FACTOR OF DECREASING THE LEVEL OF ERRORS IN TREATMENT OF PATIENTS WITH PELVIC TRAUMA 287
Shlykov I.L., Kuznetsova N.L., Antropova I.P., Trifonova E,B.
РЕАБИЛИТАЦИЯ ПАЦИЕНТОВ С ТРАВМАМИ ТАЗА И ВЕРТЛУЖНОЙ ВПАДИНЫ 288
Шлыков И.Л., Кузнецова Н.Л., Стэльмах К.К.
REHABILITATION OF PATIENTS WITH PELVIC AND ACETABULAR INJURIES 288
Shlykov I.L., Kuznetsova N.L., Stelmach K.K.
ВЛИЯНИЕ ХИРУРГИЧЕСКОГО ПОСОБИЯ НА ФОРМИРОВАНИЕ НЕЙРОДИСТРОФИЧЕСКИХ ОСЛОЖНЕНИЙ ПРИ ПЕРЕЛОМАХ ПРОКСИМАЛЬНОГО ОТДЕЛА БЕДРА У ГЕРОНТОЛОГИЧЕСКИХ БОЛЬНЫХ 289
Щеколова Н.Б., Тихомиров Д.А.
THE EFFECT OF THE TYPE OF SURGICAL AID ON THE FORMATION OF NEURODYSTROPHIC COMPLICATIONS FOR PROXIMAL FEMORAL FRACTURES IN GERONTOLOGICAL PATIENTS 289
Shchekolova N.B., Tikhomirov D.A.
ОПЫТ ПРИМЕНЕНИЯ КОСТНОГО ЦЕМЕНТА С АНТИБИОТИКАМИ В КОМПЛЕКСНОМ ЛЕЧЕНИИ ПОСТТРАВМАТИЧЕСКОГО ОСТЕОМИЕЛИТА 290
Щеколова Н.Б., Тихомиров Д.А., Попов С.М., Плюснин Ю.П.

THE EXPERIENCE OF USING BONE CEMENT WITH ANTIBIOTICS IN THE COMPLEX TREATMENT OF POSTTRUMATIC OSTEOMYELITIS 290
Shchekolova N.B., Tikhomirov D.A., Popov S.M., Pliusnin Yu.P.
РЕЗУЛЬТАТЫ И ПЕРСПЕКТИВЫ ПРИМЕНЕНИЯ МИКРОХИРУРГИИ В СОЧЕТАНИИ С ЧРЕСКОСТНЫМ ОСТЕОСИНТЕЗОМ ПО Г.А. ИЛИЗАРОВУ ПРИ ТРАВМАХ И ОРТОПЕДИЧЕСКИХ ЗАБОЛЕВАНИЯХ КИСТИ....291
Щудло Н.А., Шихалева Н.Г., Щудло М.М.
THE RESULTS AND PROSPECTS OF MICROSURGERY USE IN COMBINATION WITH TRANSOSSEOUS OSTEOSYNTHESIS ACCORDING TO G.A. ILIZAROV FOR INJURIES AND ORTHOPAEDIC DISEASES OF THE HAND....291
Chtchoudlo N.A., Shikhaleva N.G., Chtchoudlo M.M.
РОЛЬ ВОЗРАСТНОГО ФАКТОРА В ТРАВМАТОЛОГИИ 292
Щуров В.А., Мацукатов Ф.А.
THE ROLE OF AGE-RELATED FACTOR IN TRAUMATOLOGY....292
Shchurov V.A., Matsukatov F.A.
ИННОВАЦИОННОЕ ИСПОЛЬЗОВАНИЕ ИСКУССТВЕННЫХ ГИДРОКСИАПАТИТОВ В СОЧЕТАНИИ С АУТОДЕРМОПЛАСТИКОЙ У БОЛЬНЫХ С ГЛУБОКИМИ ОЖОГАМИ КИСТИ....293
Яковлев С.В.
INNOVATION USE OF ARTIFICIAL HYDROXYL-APATITES COMBINED WITH AUTODERMOPLASTY IN PATIENTS WITH DEEP BURNS OF THE HAND....293
Yakovlev S.V.
УЛЬТРАСОНОГРАФИЯ ПОСЛЕ РЕКОНСТРУКТИВНО-ВОССТАНОВИТЕЛЬНЫХ ОПЕРАЦИЙ ПРИ ОЖОГАХ И ОПУХОЛЯХ КИСТИ.294
Яковлев С.В. , Варганов Е.В.
ULTRASONOGRAPHY AFTER RECONSTRUCTIVE-AND-RESTORATIVE SURGERIES FOR THE HAND BURNS AND TUMORS....294
Yakovlev S.V., Varganov E.V.
FLAP DELAY - A VERY SIMPLE PROCEDURE TO COVER THE LARGE SOFT TISSUE DEFECT AND EXPOSED DISTAL LEG & FOOT 295
Abdul Gani Molla, Kh. A. Awal Rizvi, R.R. Kairy, M.M. Ban, Monaim Hossen, Md. Jahangir Alam, Md. Golam Sarwar, Dulal Datta
ОТСРОЧЕННЫЙ ЛОСКУТ – ПРОСТАЯ ОПЕРАЦИЯ ПО ЗАМЕЩЕНИЮ БОЛЬШИХ ДЕФЕКТОВ МЯГКИХ ТКАНЕЙ И ОБНАЖЕННЫХ КОСТЕЙ ГОЛЕНИ И СТОПЫ 295
Абдул Гани Молла, Х.А. Авал Ризви, Р.Р. Кайри, М.М. Бан, Мохаим Хоссен, Мд. Джахангир Алам, Голам Сарвар, Дулал Датта
TREATMENT OF OPEN AND COMMINUTED SUPRACONDYLAR FRACTURES OF THE FEMUR USING ILIZAROV EXTERNAL FIXATOR .295
Ahmad Altonsy Abdelsamie
ЛЕЧЕНИЕ ОТКРЫТЫХ И ОСКОЛЬЧАТЫХ НАДМЫЩЕЛКОВЫХ ПЕРЕЛОМОВ БЕДРА АППАРАТОМ ИЛИЗАРОВА....295
Ахмад Алтонеси Абдельсами
TREATMENT OF HIGH ENERGY TIBIAL PLAFOND FRACTURES USING THE ILIZAROV EXTERNAL FIXATOR WITH A FLOATING RING ..296
Ahmad Altonsy Abdelsamie
ЛЕЧЕНИЕ ВЫСОКОЭНЕРГЕТИЧЕСКИХ ПЕРЕЛОМОВ ДИСТАЛЬНЫХ ОТДЕЛОВ АППАРАТОМ ИЛИЗАРОВА С ПЛАВАЮЩИМ КОЛЬЦОМ 296
Ахмад Алтонеси Абдельсами
ILIZAROV METHOD IN THE TREATMENT OF NON-UNION OF UPPER LIMB 296
Balaji DR, Mathew George, Shibu John Varkey
ПРИМЕНЕНИЕ МЕТОДА ИЛИЗАРОВА ПРИ ЛЕЧЕНИИ НЕСРАЩЕНИЙ КОСТЕЙ ВЕРХНИХ КОНЕЧНОСТЕЙ 296
Джон Шибу Варки, Баладжи Д., Мэтью Джордж
COMMINUTED SUPRACONDYLAR & INTERCONDYLAR FRACTURES OF DISTAL FEMUR MANAGED WITH ILIZAROV METHOD 297
Asadullah Makhdoom, M.A. Akhund, Pir Abdul Latif Qureshi, Khaleeque Ahmed Siddiqui
ЛЕЧЕНИЕ ОСКОЛЬЧАТЫХ НАД- И МЕЖМЫЩЕЛКОВЫХ ПЕРЕЛОМОВ ДИСТАЛЬНОГО ОТДЕЛА БЕДРАПО МЕТОДУ ИЛИЗАОЛВА 297
Асадулла Махдум, М.А. Ахунд, Пир Абдул Латиф Куреши, Халеки Ахмед Сиддики
INTÉRÊT DE LA MOBILISATION OSSEUSE DANS LE TRAITEMENT DES PERTES DE SUBSTANCE OSSEUSE (PSO) DES OS....297
Ph. Merloz , S. Rigal
ЗНАЧЕНИЕ КОСТНОЙ МОБИЛИЗАЦИИ ПРИ ВОСПОЛНЕНИИ ПОТЕРЬ КОСТНОГО ВЕЩЕСТВА (PSO) ДЛИННЫХ КОСТЕЙ 297
Ф. Мерлоз , С. Риагль
SEVERE CHRONIC OSTEOMYELITIS IN CHILDREN WITH GAP AND SHORTENING OF LIMB – "OSTEOMYELITIS BURNS IN THE FIRE OF REGENERATION" 298
Mofakhkharul Bari
ТЯЖЕЛЫЙ ХРОНИЧЕСКИЙ ОСТЕОМИЕЛИТ У ДЕТЕЙ С ДЕФЕКТАМИ И УКОРОЧЕНИЯМИ КОНЕЧНОСТЕЙ – «СГОРАНИЕ ОСТЕОМИЕЛИТА В ОГНЕ РЕГЕНЕРАЦИИ» 298
Мофакхарул Бари

THE ROLE OF EXTERNAL FIXATION IN THE TREATMENT OF ARTICULAR, PERI-ARTICULAR AND SHAFT FRACTURES OF THE HUMEROUS DUE TO WARFARE INJURIES 299
M. Mussa Wardak, Emal Wardak
РОЛЬ НАРУЖНОЙ ФИКСАЦИИ В ЛЕЧЕНИИ СУСТАВНЫХ, ОКОЛОСУСТАВНЫХ И ДИАФИЗАРНЫХ ПЕРЕЛОМОВ ПЛЕЧА, ВОЗНИКШИХ В РЕЗУЛЬТАТЕ ВОЕННЫХ ДЕЙСТВИЙ 299
М. Мусса Вардак, Эмал Вардак
ЛЕЧЕНИЕ БОЛЬНЫХ С ЗАБОЛЕВАНИЯМИ СУСТАВОВ НА СОВРЕМЕННОМ ЭТАПЕ 299
TREATMENT OF PATIENTS WITH JOINT DISEASES IN MODERN TIMES 299
ОСОБЕННОСТИ ИНТРАОПЕРАЦИОННОЙ ПЛАСТИКИ МЯГКИХ ТКАНЕЙ ПРИ ЭНДОПРОТЕЗИРОВАНИИ ТАЗОБЕДРЕННОГО СУСТАВА 299
Абдулнасыров Р.К., Марков Д.А., Ирисханов И.Р., Летов А.С., Емкужев О.Л.
THE DETAILS OF SOFT TISSUE INTRAOPERATIVE PLASTY FOR THE HIP ENDOPROSTHETICS 299
Abdulnasyrov R.K., Markov D.A., Iriskhanov I.R., Letov A.S., Yemkuzhev O.L.
ПЛАЗМЕННЫЙ ГЕМОСТАЗ ПОСЛЕ ЭНДОПРОТЕЗИРОВАНИЯ КРУПНЫХ СУСТАВОВ У ПАЦИЕНТОВ С РАЗЛИЧНОЙ ИСХОДНОЙ ГЕМОКОАГУЛЯЦИОННОЙ АКТИВНОСТЬЮ 300
Антропова И.П. , Юшков Б.Г.
PLASMA HEMOSTASIS AFTER LARGE JOINT ENDOPROSTHETICS IN PATIENTS WITH DIFFERENT INITIAL HEMOCOAGULATION ACTIVITY 300
Antropova I.P., Yushkov B.G.
СИСТЕМА ГЕМОСТАЗА НА ФОНЕ ПРОФИЛАКТИКИ ПРЯМЫМ ИНГИБИТОРОМ ТРОМБИНА ДАБИГАТРАНОМ ПРИ ЭНДОПРОТЕЗИРОВАНИИ КОЛЕННОГО СУСТАВА 301
Антропова И.П., Шлыков И.Л., Кузнецова Н.Л.
HEMOSTASIS SYSTEM THROUGH THE PREVENTION WITH DIRECT THROMBIN INHIBITOR DABIGATRAN FOR THE KNEE ENDOPROSTHETICS 301
Antropova I.P., Shlykov I.L., Kuznetsova N.L.
УСТРАНЕНИЕ СТОЙКИХ КОНТРАКТУР КОЛЕННОГО СУСТАВА, РАЗВИВШИХСЯ ПОСЛЕ ПЕРЕЛОМОВ БЕДРЕННОЙ КОСТИ 302
Барков А.В., Барков А.А.
THE ELIMINATION OF THE KNEE PERSISTENT CONTRACTURES DEVELOPED AFTER FEMORAL FRACTURES 302
Barkov A.V., Barkov A.A.
БИОМЕХАНИКА СТАТИКИ И ПОХОДКИ ПАЦИЕНТОВ С ПАТОЛОГИЕЙ ТАЗОБЕДРЕННОГО СУСТАВА 303
Безгодков Ю.А., Ауди К.
THE BIOMECHANICS OF STATICS AND GAIT OF PATIENTS WITH THE HIP PATHOLOGY 303
Bezgodkov Yu.A., Audi K.
БИОМЕХАНИЧЕСКИЕ ОСОБЕННОСТИ ФУНКЦИОНИРОВАНИЯ КРУПНЫХ СУСТАВОВ НИЖНИХ КОНЕЧНОСТЕЙ В СТАТИКЕ И ДВИЖЕНИИ 304
Безгодков Ю.А., Ауди К., Макаров А.Б., Тетерин П.С.
BIOMECHANICAL FEATURES OF FUNCTIONING LOWERE LIMB LARGE JOINTS STATICALLY AND DYNAMICALLY 304
Bezgodkov Yu.A., Audi K., Makarov A.B., Teterin P.S.
ЭФФЕКТИВНОЕ И БЕЗОПАСНОЕ МЕСТНОЕ ВНУТРИСУСТАВНОЕ ЛЕЧЕНИЕ ПОСЛЕОПЕРАЦИОННЫХ ГЕМОСИНОВИТОВ КОЛЕННОГО СУСТАВА 305
Васильев В.Н.
EFFECTIVE AND SAFE LOCAL INTRAARTICULAR TREATMENT OF THE KNEE POSTOPERATIVE HEMOSYNOVITES 305
Vasiliyev V.N.
ОСОБЕННОСТИ СИНОВИОЦИТОГРАММ ПРИ РАЗЛИЧНЫХ СПОСОБАХ МЕСТНОГО ЛЕЧЕНИЯ ПОСЛЕОПЕРАЦИОННЫХ ГЕМОСИНОВИТОВ КОЛЕННОГО СУСТАВА 306
Васильев В.Н.
THE SPECIAL FEATURES OF SYNOVIOCYSTOGRAMS FOR DIFFERENT VARIANTS OF LOCAL TREATMENT OF THE KNEE POSTOPERATIVE HEMOSYNOVITES 306
Vasiliyev V.N.
ПРИМЕНЕНИЕ АРТРОСКОПИИ КОЛЕННОГО СУСТАВА В УСЛОВИЯХ МНОГОПРОФИЛЬНОГО ОРТОПЕДО-ТРАВМАТОЛОГИЧЕСКОГО ОТДЕЛЕНИЯ 307
Воронков В.А., Мурадханов Р.Г., Волков Ю.А., Беручев А.В.
THE KNEE ARTHROSCOPY USE UNDER THE CONDITIONS OF MULTIDISCIPLINARY ORTHOPEIC-AND-TRAUMATOLOGICAL DEPARTMENT 307
Voronkov V.A., Muradkhanov R.G., Volkov Yu.A., Beruchev A.V.

ЭНДОПРОТЕЗИРОВАНИЕ КОЛЕННОГО СУСТАВА ПРИ КОМБИНИРОВАННОЙ КОНТРАКТУРЕ 308
Гаврилов М.А.
THE KNEE ENDOPROSTHETICS FOR COMBINED CONTRACTURE 308
Gavrilov M.A.
КОМБИНИРОВАННЫЕ МЕТОДЫ ЛЕЧЕНИЯ ДЕФОРМИРУЮЩЕГО АРТРОЗА КОЛЕННОГО СУСТАВА....309
Гарифуллов Г.Г., Колесников М.А., Фартдинов М.Ф.
THE COMBINED METHODS OF TREATMENT OF THE KNEE ARTHROSIS DEFORMANS 309
Garifullov G.G., Kolesnikov M.A., Fartdinov M.F.
ДАБИГАТРАН ЭТЕКСИЛАТ В ПРОФИЛАКТИКЕ ТРОМБОЗОВ ПРИ АРТРОПЛАСТИКЕ ТАЗОБЕДРЕННОГО СУСТАВА 310
Гарифуллов Г.Г., Фартдинов М.Ф., Маликова Л.А., Коваленко А.Н.
DABIGATRAN ETESTILATE IN THROMOSES PREVENTION FOR THE HIP ARTHROPLASTY....310
Garifullov G.G., Fartdinov M.F., Malikova L.A., Kovalenko A.N.
ВЛИЯНИЕ ТУРНИКЕТА НА РАЗВИТИЕ ИНТРА- И ПОСЛЕОПЕРАЦИОННЫХ ОСЛОЖНЕНИЙ ПРИ ТОТАЛЬНОМ ЭНДОПРОТЕЗИРОВАНИИ КОЛЕННОГО СУСТАВА 311
Гиркало М.В., Воскресенский О.Ю., Гаврилов М.А., Мандров А.В., Емкужев О.Л., Деревянов А.В.
THE EFFECT OF TOURNIQUET ON THE DEVELOPMENT OF INTRA- AND POSTOPERATIVE COMPLICATIONS FOR THE KNEE TOTAL ENDOPROSTHETICS 311
Girkalo M.V., Voskresensky O.Yu., Gavrilov M.A., Mandrov A.V., Yemkuzhev O.L., Derevianov A.V.
ИЗМЕНЕНИЯ ЛИЧНОСТИ ИНВАЛИДОВ ПОСЛЕ КОРРИГИРУЮЩЕЙ ОСТЕОТОМИИ БЕДРЕННОЙ КОСТИ ПРИ КОКСАРТРОЗЕ КАК ФАКТОР РЕАБИЛИТАЦИИ....312
Гордиевская Е.О., Белянин О.Л.
PERSONALITY CHANGES IN DISABLED PERSONS AFTER CORRECTING FEMORAL OSTEOTOMY FOR COXARTHROSIS AS A FACTOR OF REHABILITATION 312
Gordiyevskaya E.O., Belianin O.L.
ЛЕЧЕНИЕ НЕВРОЛОГИЧЕСКИХ ОСЛОЖНЕНИЙ ПОСЛЕ ТОТАЛЬНОГО ЭНДОПРОТЕЗИРОВАНИЯ ТАЗОБЕДРЕННОГО СУСТАВА У ПАЦИЕНТОВ С ПСЕВДОАРТРОЗОМ ШЕЙКИ БЕДРЕННОЙ КОСТИ 313
Горякин М.В., Коршунова Г.А., Решетников А.Н., Фроленков А.В.
TREATMENT OF NEUROLOGICAL COMPLICATIONS AFTER THE HIP TOTAL ENDOPROSTHETICS IN PATIENTS WITH FEMORAL NECK PSEUDOARTHROSIS....313
Goriakin M.V., Korshunova G.A., Reshetnikov A.N., Frolenkov A.V.
ОТДАЛЕННЫЕ РЕЗУЛЬТАТЫ ОПЕРАТИВНОГО ЛЕЧЕНИЯ ХРОНИЧЕСКОЙ НЕСТАБИЛЬНОСТИ ГОЛЕНОСТОПНОГО СУСТАВА 314
Гюльназарова С.В., Давтян Г.Г.
THE LONG-TERM RESULTS OF SURGICAL TREATMENT OF THE ANKLE CHRONIC INSTABILITY 314
Giulnazarova S.V., Davtian G.G.
СПОСОБ ОЦЕНКИ СОСТОЯНИЯ ЧЕТЫРЕХГЛАВОЙ МЫШЦЫ БЕДРА....315
Гюльназарова С.В., Смирнова Н.В., Кудрявцева И.П., Зырянов М.Н.
A TECHNIQUE FOR ASSESSMENT OF FEMORAL QUADRICEPS MUSCLE CONDITION 315
Giulnazarova S.V., Smirnova N.V., Kudriavtseva I.P., Zyrianov M.N.
ДОППЛЕРОГРАФИЧЕСКИЙ МЕТОД ИССЛЕДОВАНИЯ ПРИ БОЛЕЗНИ ЛЕГГА-КАЛЬВЕ-ПЕРТЕСА....316
Джураев А.М., Шаропов Р.Р., Халимов Р.Д.
DOPPLEROGRAPHY TECHNIQUE OF EXAMINATION FOR LEGG-CALVÉ-PERTHES DISEASE 316
Dzhurayev A.M., Sharopov R.R., Khalimov R.D.
УЛЬТРАЗВУКОВЫЕ ПРОЯВЛЕНИЯ БОЛЕЗНИ ОСГУДА-ШЛАТТЕРА....317
Дьяченко А.А., Вавилов В.Ю., Львов С.Е.
ULTRASOUND MANIFESTATIONS OF OSGOOD-SCHLATTER DISEASE....317
Diachenko A.A., Vavilov V.Yu., Lvov S.E.
ОЦЕНКА СИСТОЛИЧЕСКОЙ И ДИАСТОЛИЧЕСКОЙ ФУНКЦИИ ЛЕВОГО ЖЕЛУДОЧКА У БОЛЬНЫХ ДЕФОРМИРУЮЩИМ АРТРОЗОМ С СОПУТСТВУЮЩЕЙ ГИПЕРТОНИЧЕСКОЙ БОЛЕЗНЬЮ 318
Дьячкова Г.В., Акуленко А.В.
THE ASSESSMENT OF LEFT VENTRICLE SYSTOLIC AND DIASTOLIC FUNCTION IN PATIENTS WITH DEFORMING ARTHROSIS ACCOMPANIED BY HYPERTENSIVE DISEASE....318
Diachkova G.V., Akulenko A.V.
СОСТОЯНИЕ СТЕНКИ КРУПНЫХ АРТЕРИИ ПО ДАННЫМ УЗДС У БОЛЬНЫХ АРТЕРИАЛЬНОЙ ГИПЕРТЕНЗИЕЙ ПЕРЕД ОПЕРАЦИЕЙ ЭНДОПРОТЕЗИРОВАНИЯ КРУПНЫХ СУСТАВОВ 319
Дьячкова Г.В., Акуленко А.В.

THE CONDITION OF LARGE ARTERY WALL BY THE DATA OF ULTRASOUND DUPLEX SCANNING IN PATIENTS WITH ARTERIAL HYPERTENSION BEFORE ENDOPROSTHETICS OF LARGE JOINTS..... 319
Diachkova G.V., Akulenko A.V.
РЕЗЕКЦИОННАЯ АРТРОПЛАСТИКА ПРИ ПЕРИПРОТЕЗНОЙ ИНФЕКЦИИ ТАЗОБЕДРЕННОГО СУСТАВА 320
Еремин А.В., Волошин В.П., Зубиков В.С., Ошкуков С.А.
RESECTION ARTHROPLASTY FOR THE HIP PERIPROSTHETIC INFECTION..... 320
Yeremin A.V., Voloshin V.P., Zubikov V.S., Oshkukov S.A.
МЕТОДИЧЕСКИЕ АСПЕКТЫ РЕФЛЕКСОТЕРАПИИ ПРИ ЛЕЧЕНИИ БОЛЬНЫХ ОСТЕОАРТРОЗАМИ ЛОКТЕВОГО СУСТАВА С ПРИМЕНЕНИЕМ МЕТОДА ЧРЕСКОСТНОГО ОСТЕОСИНТЕЗА..... 321
Ерохин А.Н., Солдатов Ю.П., Аскаров С.Е.
METHODOLOGICAL ASPECTS OF REFLEX THERAPY IN TREATMENT OF PATIENTS WITH THE ELBOW OSTEOARTHROSES USING TRANSOSSEOUS OSTEOSYNTHESIS METHOD 321
Yerokhin A.N., Soldatov Yu.P., Askarov S.E.
О ФАКТОРАХ РИСКА НЕСТАБИЛЬНОСТИ ЭНДОПРОТЕЗОВ ПЛЕЧЕВОГО СУСТАВА..... 322
Зубарева Т.В., Гюльназарова С.В., Мамаев В.И.
RISK FACTORS OF THE SHOULDER ENDOPROSTHESES INSTABILITY 322
Zubareva T.V., Giulnazarova S.V., Mamayev V.I.
ПЛАНИРОВАНИЕ ХИРУРГИЧЕСКОГО ЛЕЧЕНИЯ НЕСТАБИЛЬНОГО ТАЗОБЕДРЕННОГО СУСТАВА У ДЕТЕЙ С ПОСЛЕДСТВИЯМИ СПИННОМОЗГОВЫХ ГРЫЖ..... 323
Иванов С.В.
SURGICAL TREATMENT PLANNING FOR THE HIP INSTABILITY IN CHILDREN WITH MENINGOCELE CONSEQUENCES..... 323
Ivanov S.V.
ХИРУРГИЧЕСКОЕ ЛЕЧЕНИЕ БОЛЕЗНИ ЛЕГГ-КАЛЬВЕ-ПЕРТЕСА 324
Имамов А.М., Бахтеева Н.Х., Рубашкин С.А., Емкужев О.Л.
SURGICAL TREATMENT OF LEGG-CALVE-PERTHES DISEASE 324
Imamov A.M., Bakhteyeva N.Kh., Rubashkin S.A., Yemkuzhev O.L.
СРАВНИТЕЛЬНЫЙ АНАЛИЗ РЕЗУЛЬТАТОВ ХИРУРГИЧЕСКОГО ЛЕЧЕНИЯ ПАЦИЕНТОВ С БОЛЕЗНЬЮ ЛЕГГ-КАЛЬВЕ-ПЕРТЕСА.. 325
Имамов А.М., Рубашкин С.А., Бахтеева Н.Х., Емкужев О.Л.
COMPARATIVE ANALYSIS OF THE RESULTS OF SURGICAL TREATMENT IN PATIENTS WITH LEGG-CALVE-PERTHES DISEASE..... 325
Imamov A.M., Rubashkin S.A., Bakhteyeva N.Kh., Yemkuzhev O.L.
АРТРОСКОПИЧЕСКИЙ МЕТОД ЛЕЧЕНИЯ ПОСТТРАВМАТИЧЕСКОГО ПРИВЫЧНОГО ВЫВИХА НАДКОЛЕННИКА У СПОРТСМЕНОВ 326
Ирисметов М.Э., Расулов М.Р., Холиков А.М., Усмонов Ф.М., Ражабов Х.С., Бакиев Б.К.
THE ARTHROSCOPIC METHOD OF TREATMENT OF THE PATELLA POSTTRAUMATIC HABITUAL DISLOCATION IN SPORTSMEN 326
Irismetov M.E., Rasulov M.R., Kholikov A.M., Usmanov F.M., Razhabov Kh.S., Bakiyev B.K.
НАШ ОПЫТ АРТРОСКОПИЧЕСКОГО ЛЕЧЕНИЯ БОЛЕЗНИ КЕНИГА КОЛЕННОГО СУСТАВА..... 327
Ирисметов М.Э., Усмонов Ф.М., Расулов М.Р., Халиков А.М., Раджабов Х.
OUR EXPERIENCE OF ARTHROSCOPIC TREATMENT OF THE KNEE KENIG DISEASE 327
Irismetov M.E., Usmonov F.M., Rasulov M.R., Khalikov A.M., Radzhabov Kh.S.
ХИРУРГИЧЕСКИЙ ОПЫТ ЛЕЧЕНИЯ КИСТЫ МЕНИСКА КОЛЕННОГО СУСТАВА..... 328
Ирисметов М.Э., Холиков А.М., Расулов М.Р., Усмонов Ф.М., Ражабов Х.С., Бакиев Б.К.
SURGICAL EXPERIENCE IN TREATMENT OF THE KNEE MENISCUS CYST..... 328
Irismetov M.E., Kholikov A.M., Rasulov M.R., Usmonov F.M., Razhabov Kh.S., Bakiyev B.K.
АНАЛИЗ МИКРОФЛОРЫ ПРИ РАСШАТЫВАНИИ КОМПОНЕНТОВ ЭНДОПРОТЕЗА ТАЗОБЕДРЕННОГО СУСТАВА..... 329
Кавалерский Г.М., Мурылев В.Ю., Рукин Я.А., Елизаров П.М., Терентьев Д.И.
MICROFLORA ANALYSIS FOR LOOSENING OF THE HIP ENDOPROSTHESIS COMPONENTS..... 329
Kavalersky G.M., Murylev V.Yu., Rukin Ya.A., Yelizarov P.M., Terentiyev D.I. 329
АРТРОСКОПИЧЕСКИЕ МЕТОДЫ ДИАГНОСТИКИ И ЛЕЧЕНИЯ БОЛЬНЫХ С ДЕГЕНЕРАТИВНО-ДИСТРОФИЧЕСКИМИ ЗАБОЛЕВАНИЯМИ ГОЛЕНОСТОПНОГО СУСТАВА..... 330
Карасева Т.Ю., Карасев Е.А., Дюльдина Ю.В.
THE ARTHROSCOPIC METHODS OF DIAGNOSTICS AND TREATMENT IN PATIENTS WITH DEGENERATIVE-AND-DYSTROPHIC DISEASES OF THE ANKLE..... 330
Karaseva T.Yu., Karasev E.A., Diuldina J.V.
ЛАБОРАТОРНЫЙ МОНИТОРИНГ СТРЕССОВОГО РЕМОДЕЛИРОВАНИЯ КОСТНОЙ ТКАНИ ПРИ ТОТАЛЬНОМ ЭНДОПРОТЕЗИРОВАНИИ ТАЗОБЕДРЕННОГО СУСТАВА..... 331
Карякина Е.В., Гладкова Е.В., Персова Е.А.

LABORATORY MONITORING OF STRESS-INDUCED REMODELING OF BONE TISSUE FOR TOTAL ENDOPROSTHETICS OF THE HIP 331
KARIAKINA E.V., GLADKOVA E.V., PERSOVA E.A.
ЭНДОПРОТЕЗИРОВАНИЕ ГОЛЕНОСТОПНОГО СУСТАВА ПРИ КОМБИНИРОВАННЫХ КОНТРАКТУРАХ 332
КЕСОВ Л.А., ПАВЛЕНКО Н.Н.
THE ANKLE ENDOPROSTHETICS FOR COMBINED CONTRACTURES 332
KESOV L.A., PAVLENKO N.N.
ВЕРТЕБРОГЕННЫЙ БОЛЕВОЙ СИНДРОМ ПОСЛЕ ТОТАЛЬНОГО ЭНДОПРОТЕЗИРОВАНИЯ ТАЗОБЕДРЕННОГО СУСТАВА.....333
КИРПИЧЕВ И.В., ЛЬВОВ С.Е., БРАЖКИН С.Е.
THE VERTEBROGENIC PAIN SYNDROME AFTER TOTAL ENDOPROSTHETICS OF THE HIP.....333
KIRPICHEV I.V., LIVOV S.E., BRAZHKIN S.E.
ПОКАЗАТЕЛИ КЛЕТОЧНОГО ИММУНИТЕТА У ПАЦИЕНТОВ С ГИПОПЛАСТИЧЕСКИМ КОКСАРТРОЗОМ НА ЭТАПАХ ЭНДОПРОТЕЗИРОВАНИЯ.....334
КОЛОТЫГИН Д.А., ЧЕПЕЛЕВА М.В.
THE VALUES OF CELLULAR IMMUNITY IN PATIENTS WITH HYPOPLASTIC COXARTHROSIS AT THE STAGES OF ENDOPROSTHETICS 334
KOLOTYGIN D.A., CHEPELEVA M.V.
ПОКАЗАТЕЛИ ФАГОЦИТАРНОЙ АКТИВНОСТИ НЕЙТРОФИЛОВ У БОЛЬНЫХ С ИНФИЦИРОВАННЫМ ЭНДОПРОТЕЗОМ 335
КУЗНЕЦОВА Е.И., ЧЕПЕЛЕВА М.В., ЗЛОБИН А.В.
THE VALUES OF NEUTROPHIL PHAGOCYTIC ACTIVITY IN PATIENTS WITH INFECTED ENDOPROSTHESIS.....335
KUZNETSOVA E.I., CHEPELEVA M.V., ZLOBIN A.V.
ТОТАЛЬНОЕ ЭНДОПРОТЕЗИРОВАНИЕ ТАЗОБЕДРЕННОГО СУСТАВА ПРИ АНКИЛОЗАХ.....335
ЛЕТОВ А.С., ГИРКАЛО М.В., МАРКОВ Д.А., АБДУЛНАСЫРОВ Р.К., ИМАМОВ А.М.
TOTAL ENDOPROSTHETICS OF THE HIP FOR ANKYLOSES 335
LETOV A.S., GIRCALO M.V., MARKOV D.A., ABDULNASYROV R.K., IMAMOV A.M.
ОЦЕНКА РОЛИ БИОХИМИЧЕСКИХ ПАРАМЕТРОВ В ДИАГНОСТИКЕ ДЕГЕНЕРАТИВНО-ДИСТРОФИЧЕСКИХ ПОРАЖЕНИЙ СУСТАВОВ.....337
ЛИННИК С.А., НОВОСЕЛОВ К.А., РОМАШОВ П.П., БЫСТРЫЙ К.Н., НЕСТЕРОВ Н.Н., ЛИННИК А.А.
ASSESSMENT OF THE ROLE OF BIOCHEMICAL PARAMETERS IN THE DIAGNOSTICS OF DEGENERATIVE-AND-DYSTROPHIC ARTICULAR INVOLVEMENT 337
LINNIK S.A., NOVOSELOV K.A., ROMASHOV P.P., BYSTRY K.N., NESTEROV N.N., LINNIK A.A.
ДИФФЕРЕНЦИРОВАННАЯ КОНСЕРВАТИВНАЯ ОРТОПЕДИЧЕСКАЯ КОРРЕКЦИЯ НА ОСНОВЕ ОБЪЕКТИВНОЙ ОЦЕНКИ КИНЕМАТИЧЕСКОЙ НЕСТАБИЛЬНОСТИ КОЛЕННЫХ СУСТАВОВ 338
ЛЬВОВ С.Е., КОРОЛЕВА С.В.
DIFFERENTIATED CONSERVATIVE ORTHOPAEDIC CORRECTION BASED ON THE OBJECTIVE ASSESSMENT OF KINEMATIC INSTABILITY OF THE KNEES.....338
LIVOV S.E., KOROLEVA S.V.
АНАТОМО-ФУНКЦИОНАЛЬНЫЕ РЕЗУЛЬТАТЫ ЛЕЧЕНИЯ ОСТЕОХОНДРОПАТИИ ТАЗОБЕДРЕННОГО СУСТАВА С ИСПОЛЬЗОВАНИЕМ КЛЕТОЧНО-ТКАНЕВОЙ ТЕРАПИИ 339
МАКУШИН В.Д., ТЕПЛЕНЬКИЙ М.П., ПАРФЕНОВ Э.М.
THE ANATOMICAL-AND-FUNCTIONAL RESULTS OF THE HIP OSTEOCHODROPATHY TREATMENT USING CELL-AND-TISSUE THERAPY 339
MAKUSHIN V.D., TEPLENKY M.P., PARFENOV E.M.
КЛАССИФИКАЦИЯ ФОРМ ДЕГЕНЕРАТИВНЫХ ПОРАЖЕНИЙ МЕНИСКОВ 339
МАЛЬЧЕВСКИЙ В.А., КОЗЕЛ Н.П.
CLASSIFICATION OF THE FORMS OF MENISCI DEGENERATIVE INVOLVEMENTS 339
MALCHEVSKY V.A., KOZEL N.P.
ВЗАИМОСВЯЗЬ СТЕПЕНИ МИНЕРАЛИЗАЦИИ ЭПИФИЗОВ БОЛЬШЕБЕРЦОВОЙ И БЕДРЕННОЙ КОСТИ С БИОХИМИЧЕСКИМИ ПОКАЗАТЕЛЯМИ СИНОВИАЛЬНОЙ ЖИДКОСТИ БОЛЬНЫХ ГОНАРТРОЗОМ.....340
МАТВЕЕВА Е.Л., ГАСАНОВА А.Г., ОСИПОВА Е.В., ЧЕГУРОВ О.К.
THE RELATIONSHIP OF THE DEGREE OF TIBIAL AND FEMORAL EPIPHYSES MINERALIZATION WITH BIOCHEMICAL PARAMETERS OF SYNOVIAL FLUID IN PATIENTS WITH GONARTHROSIS.....340
MATVEYEVA E.L., GASANOVA A.G., OSIPOVA E.V., CHEGUROV O.K.
ИЗМЕНЕНИЕ ЭЛЕКТРОЛИТНОГО СОСТАВА СИНОВИАЛЬНОЙ ЖИДКОСТИ БОЛЬНЫХ ОСТЕОАРТРОЗОМ КОЛЕННЫХ СУСТАВОВ 342
МАТВЕЕВА Е.Л., ГАСАНОВА А.Г., ОСИПОВА Е.В., БИРЮКОВА М.Ю., БУРАВЦОВ П.П.
THE CHANGE IN SYNOVIAL FLUID ELECTROLYTE COMPOSITION IN PATIENTS WITH OSTEOARTHROSIS OF THE KNEES.....342
MATVEYEVA E.L., GASANOVA A.G., OSIPOVA E.V., BIRIUKOVA M.YU., BURAVTSOV P.P.

РЕКОНСТРУКТИВНЫЕ ХИРУРГИЧЕСКИЕ ВМЕШАТЕЛЬСТВА НА ТАЗОБЕДРЕННЫХ СУСТАВАХ У ДЕТЕЙ С ПОЗДНИМИ ФОРМАМИ ЭПИФИЗАРНЫХ ДИСПЛАЗИЙ 343
Мельченко Е.В.
RECONSTRUCTIVE SURGICAL INTERVENTIONS IN THE HIPS OF CHILDREN WITH LATE-FORM EPIPHYSEAL DISPLASIAE 343
Melchenko E.V.
ТОТАЛЬНОЕ ЭНДОПРОТЕЗИРОВАНИЕ ПРИ КОНТРАКТУРАХ И АНКИЛОЗАХ ЛОКТЕВОГО СУСТАВА 344
Муромцев В.А., Длясин Н.Г., Павленко Н.Н., Летов А.С., Зайцев В.А.
TOTAL ENDOPROSTHETICS FOR THE ELBOW CONTRACTURES AND ANKYLOSES 344
Muromtsev V.A., Dliasin N.G., Pavlenko N.N., Letov A.S., Zaitsev V.A.
ЭНДОПРОТЕЗИРОВАНИЕ ТЯЖЕЛЫХ ДЕФОРМАЦИЙ КОЛЕННОГО СУСТАВА ПРИ ПОМОЩИ КОМПЬЮТЕРНОЙ НАВИГАЦИИ 345
Мурылев В.Ю. , Трухачев В.С. , Рукин Я.А. , Терентьев Д.И. , Жучков А.Г. , Елизаров П.М.
ENDOPROSTHETICS OF SEVERE DEFORMITIES OF THE KNEE USING COMPUTER NAVIGATION 345
Murylev V.Yu., Trukhachev V.S., Rukin Ya.A., Terentiyev D.I., Zhuchkov A.G., Yelizarov P.M.
ВОЗРАСТНЫЕ РАЗЛИЧИЯ МИНЕРАЛЬНОЙ ПЛОТНОСТИ КОСТЕЙ ТАЗОБЕДРЕННОГО СУСТАВА 346
Овчинников Е.Н., Ларионова Т.А., Сазонова Н.В.
AGE-RELATED DIFFERENCES IN THE HIP BONE MINERAL DENSITY 346
Ovchinnikov E.N., Larionova T.A., Sazonova N.V.
ПОКАЗАТЕЛИ ЛОКАЛЬНОЙ МИНЕРАЛЬНОЙ ПЛОТНОСТИ КОСТЕЙ У ПАЦИЕНТОВ С ГОНАРТРОЗОМ ПРИ КОНСЕРВАТИВНОМ ЛЕЧЕНИИ 347
Овчинников Е.Н., Ларионова Т.А., Сазонова Н.В.
THE VALUES OF LOCAL MINERAL BONE DENSITY IN PATIENTS WITH GONARTHROSES FOR CONSERVATIVE TREATMENT 347
Ovchinnikov E.N., Larionova T.A., Sazonova N.V.
ПРИМЕНЕНИЕ СОБСТВЕННЫХ ФАКТОРОВ РОСТА В ЛЕЧЕНИИ ОСТЕОАРТРОЗА КРУПНЫХ СУСТАВОВ 348
Очкуренко А.А. , Кесян Г.А. , Савельев С.Н. , Афонин П.В. , Збараг Н.Н., Корепанов А.Р.
THE USE OF PROPER GROWTH FACTORS IN TREATMENT OF LARGE JOINT OSTEOARTHROSIS 348
Ochkurenko A.A., Kesian G.A., Saveliyev S.N., Afonin P.V., Zbarag N.N.[2], Korepanov A.R.
ЭНДОПРОТЕЗИРОВАНИЕ ТАЗОБЕДРЕННОГО И КОЛЕННОГО СУСТАВОВ ПРИ ОПУХОЛЯХ СУСТАВНЫХ КОНЦОВ 349
Павленко Н.Н., Кесов Л.А., Зуев П.А., Муромцев В.А., Зоткин В.В.
ENDOPROSTHETICS OF THE HIP AND THE KNEE FOR TUMORS OF ARTICULAR ENDS 349
Pavlenko N.N., Kesov L.A., Zuyev P.A., Muromtsev V.A., Zotkin V.V.
ОСОБЕННОСТИ ЭНДОПРОТЕЗИРОВАНИЯ КОЛЕННОГО СУСТАВА ПАЦИЕНТАМ, ПЕРЕНЕСШИМ ТУБЕРКУЛЁЗ ЛЁГКИХ 350
Перецманас Е.О., Зубиков В.С. , Дьяков В.Н., Алаторцев А.В.
THE DETAILS OF THE KNEE ENDOPROSTHETICS IN PATIENTS GOT OVER PULMONARY TUBERCULOSIS 350
Peretsmanas E.O., Zubikov V.S., Diakov V.N., Alatortsev A.V.
МАЛОИНВАЗИВНАЯ ТЕХНОЛОГИЯ ЛЕЧЕНИЯ ОСТЕОАРТРОЗА КОЛЕННОГО СУСТАВА 351
Решетников А.Н. , Митрофанов В.А. , Кадиев М.А. , Курманов А.Г. , Кровяков А.А. , Вланская С.Э. , Поляк Н.Ю.
LITTLE-INVASIVE TECHNOLOGY FOR THE KNEE OSTEOARTHROSIS TREATMENT 351
Reshetnikov A.N., Mitrofanov V.A., Kadiyev M.A., Kurmanov A.G., Kroviakov A.A., Vlanskaya S.E., Poliak N.Yu.
БИОХИМИЧЕСКИЕ ИЗМЕНЕНИЯ ГЛИКОЗАМИНОГЛИКАНОВ ХРЯЩА КОЛЕННОГО СУСТАВА В ЗАВИСИМОСТИ ОТ ТОПОГРАФИЧЕСКОГО РАСПОЛОЖЕНИЯ И ВОЗРАСТА 352
Русова Т.В., Баитов В.С.
THE BIOCHEMICAL CHANGES IN THE KNEE CARTILAGE GLYCOSAMINOGLYCANES DEPENDING ON TOPOGRAPHIC ARRANGEMENT AND AGE 352
Rusova T.V., Baitov V.S.
БЕЗВИНТОВАЯ УСТАНОВКА ИЗОЭЛАСТИЧЕСКИХ УСЕЧЕННЫХ ЧАШЕК «RM» ПРИ ЭНДОПРОТЕЗИРОВАНИИ ТАЗОБЕДРЕННОГО СУСТАВА 353
Сакалов Д.А.
SCREW-FREE MOUNTING OF "RM" ISOELASTIC TRUNCATED CUPS FOR THE HIP ENDOPROSTHETICS 353
Sakalov D.A.
МОДИФИЦИРОВАННЫЙ ДОСТУП МЮЛЛЕРА ВТОРОГО ТИПА ПРИ ЭНДОПРОТЕЗИРОВАНИИ ТАЗОБЕДРЕННОГО СУСТАВА .. 354
Сакалов Д.А.
MODIFIED MULLER APPROACH OF TYPE II FOR THE HIP ENDOPROSTHETICS 354
Sakalov D.A.
ДИАГНОСТИЧЕСКИЕ КРИТЕРИИ ОЦЕНКИ СТЕПЕНИ ТЯЖЕСТИ ДИСПЛАЗИИ ТАЗОБЕДРЕННЫХ СУСТАВОВ И ЭФФЕКТИВНОСТИ ЕЕ КОРРЕКЦИИ У ДЕТЕЙ 355
Сертакова А.В.

DIAGNOSTIC CRITERIA OF THE EVALUATION OF THE HIP DYSPLASIA SEVERITY DEGREE AND THAT OF ITS CORRECTION EFFECTIVENESS IN CHILDREN 355
SERTAKOVA A.V.
ОПЫТ ПРИМЕНЕНИЯ БИОКОМПОЗИЦИОННОГО МАТЕРИАЛА «CHRONOS» ПРИ ЭНДОПРОТЕЗИРОВАНИИ ТАЗОБЕДРЕННОГО СУСТАВА У ЛИЦ С ОСТЕОПОРОЗОМ 356
СКОРОГЛЯДОВ А.В., БЕРЕЗЕНКО М.Н., НАЗАРОВ А.Е.
THE EXPERIENCE OF «CHRONOS» BIOCOMPOSITE MATERIAL USE FOR THE HIP ENDOPROSTHETICS IN SUBJECTS WITH OSTEOPOROSIS 356
SKOROGLIADOV A.V., BEREZENKO M.N., NAZAROV A.E.
ОПЫТ ПРИМЕНЕНИЯ БИОКОМПОЗИЦИОННОГО МАТЕРИАЛА «CHRONOS» ПРИ ЭНДОПРОТЕЗИРОВАНИИ КОЛЕННОГО СУСТАВА У ЛИЦ ТРУДОСПОСОБНОГО ВОЗРАСТА 357
СКОРОГЛЯДОВ А.В., БЕРЕЗЕНКО М.Н., НАЗАРОВ А.Е.
THE EXPERIENCE OF «CHRONOS» BIOCOMPOSITE MATERIAL USE FOR THE KNEE ENDOPROSTHETICS IN SUBJECTS OF WORKING AGE 357
SKOROGLIADOV A.V., BEREZENKO M.N., NAZAROV A.E. 357
ОПЫТ ПРИМЕНЕНИЯ БИОКОМПОЗИЦИОННОГО МАТЕРИАЛА «CHRONOS» ПРИ ЭНДОПРОТЕЗИРОВАНИИ КОЛЕННОГО СУСТАВА У ПАЦИЕНТОВ С ОСТЕОПОРОЗОМ 357
СКОРОГЛЯДОВ А.В., БЕРЕЗЕНКО М.Н., НАЗАРОВ А.Е.
THE EXPERIENCE OF «CHRONOS» BIOCOMPOSITE MATERIAL USE FOR THE KNEE ENDOPROSTHETICS IN SUBJECTS WITH OSTEOPOROSIS 357
SKOROGLIADOV A.V., BEREZENKO M.N., NAZAROV A.E.
ОПЫТ ПРИМЕНЕНИЯ БИОКОМПОЗИЦИОННОГО МАТЕРИАЛА «CHRONOS» ПРИ ЭНДОПРОТЕЗИРОВАНИИ ТАЗОБЕДРЕННОГО СУСТАВА У ЛИЦ ТРУДОСПОСОБНОГО ВОЗРАСТА 358
СКОРОГЛЯДОВ А.В., БЕРЕЗЕНКО М.Н., НАЗАРОВ А.Е.
THE EXPERIENCE OF «CHRONOS» BIOCOMPOSITE MATERIAL USE FOR THE HIP ENDOPROSTHETICS IN SUBJECTS OF WORKING AGE 358
SKOROGLIADOV A.V., BEREZENKO M.N., NAZAROV A.E.
СПОСОБ ИНТРАОПЕРАЦИОННОЙ НАВИГАЦИИ НОЖКИ ЭНДОПРОТЕЗА ПЛЕЧЕВОГО СУСТАВА И УСТРОЙСТВО ДЛЯ ЕГО ОСУЩЕСТВЛЕНИЯ 359
СЛОБОДСКОЙ А.Б., БАДАК И.С., ВОРОНИН И.В., ДУНАЕВ А.Г., БЫСТРЯКОВ П.А.
A TECHNIQUE FOR INTRAOPERATIVE NAVIGATION OF THE STEM OF THE SHOULDER ENDOPROSTHESIS AND A DEVICE FOR ITS REALIZATION 359
SLOBODSKOY A.B., BADAK I.S., VORONIN I.V., DUNAYEV A.G., BYSTRIAKOV P.A.
СПОСОБ ОПРЕДЕЛЕНИЯ РАЗМЕРОВ ГОЛОВКИ ЭНДОПРОТЕЗА ПРИ ОДНОПОЛЮСТНОМ ЭНДОПРОТЕЗИРОВАНИИ ПЛЕЧЕВОГО СУСТАВА НА ПРЕДОПЕРАЦИОННОМ ЭТАПЕ 360
СЛОБОДСКОЙ А.Б., БАДАК И.С., ВОРОНИН И.В., ДУНАЕВ А.Г., БЫСТРЯКОВ П.А.
THE TECHNIQUE TO DETERMINE THE SIZES OF ENDOPROSTHESIS HEAD FOR SINGLE-POLE ENDOPROSTHETICS OF THE SHOULDER AT THE PREOPERATIVE STAGE 360
SLOBODSKOY A.B., BADAK I.S., VORONIN I.V., DUNAYEV A.G., BYSTRIAKOV P.A.
ЛЕЧЕНИЕ ОБШИРНЫХ ОКОЛОСУСТАВНЫХ ДЕФЕКТОВ НИЖНИХ КОНЕЧНОСТЕЙ 361
СЛОБОДСКОЙ А.Б., ВОРОНИН И.В., БАДАК И.С., ДУНАЕВ А.Г.
TREATMENT OF EXTENSIVE PERIARTICULAR DEFECTS OF THE LOWER LIMBS 361
SLOBODSKOY A.B., VORONIN I.V., BADAK I.S., DUNAYEV A.G.
ЭНДОПРОТЕЗИРОВАНИЕ СУСТАВОВ ВЕРХНЕЙ КОНЕЧНОСТИ 362
СЛОБОДСКОЙ А.Б., ПРОХОРЕНКО В.М., БАДАК И.С., ВОРОНИН И.В., ДУНАЕВ А.Г.
ENDOPROSTHETICS OF THE UPPER LIMB JOINTS 362
SLOBODSKOY A.B., PROKHORENKO V.M., BADAK I.S., VORONIN I.V., DUNAYEV A.G.
КОМПЛЕКСНОЕ ЛЕЧЕНИЕ БОЛЬНЫХ ОСТЕОАРТРОЗОМ ЛОКТЕВОГО СУСТАВА 363
СОЛДАТОВ Ю.П., АСКАРОВ С.Е.
COMPLEX TREATMENT OF PATIENTS WITH THE ELBOW OSTEOARTHROSIS 363
SOLDATOV YU.P., ASKAROV S.E.
СПОСОБ КОМПРЕССИОННОГО АРТРОДЕЗА ГОЛЕНОСТОПНОГО СУСТАВА С ИСПОЛЬЗОВАНИЕМ ЭНДОСКОПИЧЕСКОЙ ТЕХНИКИ 364
СУРИНКОВ Д.Б., ЛАРИОНОВ А.А.
A PROCEDURE OF THE ANKLE COMPRESSION ARTHRODESIS USING ENDOSCOPY TECHNIQUE 364
SURINKOV D.B., LARIONOV A.A.

ЗАКРЫТОЕ ВПРАВЛЕНИЕ ВЫВИХА БЕДРА АППАРАТОМ ИЛИЗАРОВА У ДЕТЕЙ ДОШКОЛЬНОГО ВОЗРАСТА..... 365
Тепленький М.П., Макушин В.Д., Чиркова Н.Г.
CLOSED REPOSITION OF THE HIP DISLOCATION WITH THE ILIZAROV FIXATOR IN CHILDREN UNDER SCHOOL AGE 365
Teplenky M.P., Makushin V.D., Chirkova N.G.
ТАКТИКА КОНСЕРВАТИВНОГО ЛЕЧЕНИЯ ВРОЖДЕННОГО ВЫВИХА БЕДРА У ДЕТЕЙ 366
Турсунова С.А., Файзиматов М.А., Алимов К.А.
THE TACTICS OF CONSERVATIVE TREATMENT OF THE HIP CONGENITAL DISLOCATION IN CHILDREN..... 366
Tursunova S.A., Faizimatov M.A., Alimov K.A.
РЕЗУЛЬТАТЫ ЭНДОПРОТЕЗИРОВАНИЯ ТАЗОБЕДРЕННОГО СУСТАВА ПОСЛЕ ПЕРЕЛОМОВ И ЛОЖНЫХ СУСТАВОВ ШЕЙКИ БЕДРЕННОЙ КОСТИ..... 367
Усмонов Ф.М., Каримов Х.М., Хошимов А.Р., Кобилов Р.К.
THE RESULTS OF THE HIP ENDOPROSTHETICS AFTER FEMORAL NECK FRACTURES AND PSEUDOARTHROSES..... 367
Usmonov F.M., Karimov Kh.M., Khoshimov A.R., Kobilov R.K.
ХИРУРГИЧЕСКОЕ ЛЕЧЕНИЕ ВРОЖДЕННОГО ВЫВИХА И ОСТАТОЧНОГО ПОДВЫВИХА БЕДРА У ДЕТЕЙ МЛАДШЕГО ВОЗРАСТА 368
Файзиматов М.А.
SURGICAL TREATMENT OF THE HIP CONGENITAL DISLOCATION AND THE HIP RESIDUAL SUBLUXATION IN YOUNGER CHILDREN 368
Faizimatov M.A.
РЕЗУЛЬТАТЫ КОНСЕРВАТИВНОГО ЛЕЧЕНИЯ ВРОЖДЕННОГО ВЫВИХА БЕДРА 369
Файзиматов М.А., Турсунова С.А., Алимов К.А.
THE RESULTS OF CONSERVATIVE TREATMENT OF THE HIP CONGENITAL DISLOCATION..... 369
Faizimatov M.A., Tursunova S.A., Alimov K.A.
ОСОБЕННОСТИ ИММУННОГО СТАТУСА У БОЛЬНЫХ С НЕСТАБИЛЬНОСТЬЮ ЭНДОПРОТЕЗА КРУПНЫХ СУСТАВОВ 370
Филаретова Т.В., Сафронов А.А., Чайников И.Н.
THE DETAILS OF THE IMMUNE STATUS IN PATIENTS WITH LARGE JOINT ENDOPROSTHESIS INSTABILITY 370
Filaretov T.V., Safronov A.A., Chainikov I.N.
ЛЕЧЕНИЕ ВРОЖДЕННОГО ВЫВИХА БЕДРА МОДЕРНИЗИРОВАННОЙ ШИНОЙ КОШЛЯ..... 370
Хохлов П.О., Дьяченко А.А., Львов С.Е., Кондратенко М.Г., Иванова О.Г., Камердина Н.В.
TREATMENT OF THE HIP CONGENITAL DISLOCATION WITH THE KOSCHLE MODERNIZED SPLINT 370
Khokhlov P.O., Diachenko A.A., Lvov S.E., Kondratenko M.G., Ivanova O.G., Kamerdina N.V.
ОПРЕДЕЛЕНИЕ ПОКАЗАНИЙ ДЛЯ ПРОВЕДЕНИЯ ОПЕРАЦИИ ТОТАЛЬНОГО ЭНДОПРОТЕЗИРОВАНИЯ ТАЗОБЕДРЕННОГО СУСТАВА У ДЕТЕЙ СТАРШЕГО ВОЗРАСТА..... 371
Хрыпов С.В.
DETERMINATION OF INDICATIONS TO PERFORM TOTAL PROSTHETICS OF THE HIP IN OLDER CHILDREN..... 371
Khrypov S.V.
ЛЕЧЕНИЕ «ОСЛОЖНЕННОЙ» ВАРУСНОЙ ДЕФОРМАЦИИ ЛОКТЕВОГО СУСТАВА У ДЕТЕЙ И ПОДРОСТКОВ..... 372
Хужаназаров И.Э., Ходжанов И.Ю.
TREATMENT OF THE ELBOW «COMPLICATED» VARUS DEFORMITY IN CHOLDREN AND ADOLESCENTS 372
Khuzhanazarov I.E., Khodzhanov I.Yu.
ЛЕЧЕНИЕ ГОНАРТРОЗА ПОСТТРАВМАТИЧЕСКОГО ГЕНЕЗА..... 373
Чегуров О.К., Макушин В.Д.
TREATMENT OF GONARTHROSIS OF POSTTRAUMATIC GENESIS 373
Chegurov O.K., Makushin V.D.
ИССЛЕДОВАНИЕ ЭПИФИЗОВ БОЛЬШЕБЕРЦОВОЙ И БЕДРЕННОЙ КОСТЕЙ У БОЛЬНЫХ ГОНАРТРОЗОМ С ПОМОЩЬЮ МЕТОДА НЕПРЯМОЙ КОМПЬЮТЕРНОЙ ДЕНСИТОМЕТРИИ 374
Чегуров О.К., Осипова Е.В., Матвеева Е.Л., Гасанова А.Г.
THE INVESTIGATION OF TIBIAL AND FEMORAL EPIPHYSES IN PATIENTS WITH GONARTHROSIS USING THE TECHNIQUE OF INDIRECT COMPUTER DENSITOMETRY..... 374
Chegurov O.K., Osipova E.V., Mateveyeva E.L., Gasanova A.G.
РЕТРОГРАДНОЕ УДЛИНЕНИЕ НОЖКИ ЭНДОПРОТЕЗА ПРИ ПЕРИПРОТЕЗНЫХ ПЕРЕЛОМАХ БЕДРЕННОЙ КОСТИ 375
Челноков А.Н., Пивень И.М.
THE RETROGRADE LENGTHENING OF ENDOPROSTHESIS STEM FOR FEMORAL PERIPROSTHETIC FRACTURES..... 375
Chelnokov A.N., Piven I.M.
ЛЕЧЕНИЕ ОСТАТОЧНОЙ ДИСПЛАЗИИ ТАЗОБЕДРЕННОГО СУСТАВА У ДЕТЕЙ МЛАДШЕГО ВОЗРАСТА С ИСПОЛЬЗОВАНИЕМ СПИЦЕВОЙ ТУННЕЛИЗАЦИИ 376
Чиркова Н.Г., Макушин В.Д., Тепленький М.П., Бунов В.С.

TREATMENT OF THE HIP RESIDUAL DYSPLASIA IN YOUNGER CHILDREN USING WIRE TUNNELIZATION 376
CHIRKOVA N.G., MAKUSHIN V.D., TEPLENKY M.P., BUNOV V.S.
ДИАГНОСТИКА И ЛЕЧЕНИЕ БОЛЬНЫХ С ЗАБОЛЕВАНИЯМИ И ПОВРЕЖДЕНИЯМИ ПОЗВОНОЧНИКА 377
DIAGNOSTICS AND TREATMENT OF PATIENTS WITH SPINAL DISEASES AND LESIONS.....377
ОПЫТ ЛЕЧЕНИЯ БОЛЬНЫХ С НЕСПЕЦИФИЧЕСКИМ СПОНДИЛИТОМ 377
АБДУРАХИМОВ Ш.А., АБДУХАЛИКОВ Б.А., КУТБИДДИНОВ Ш.
THE EXPERIENCE OF TREATMENT OF PATIENTS WITH NON-SPECIFIC SPONDYLITIS 377
ABDURAKHIMOV SH.A., ABDUKHALIKOV B.A., KUTBIDDINOV SH.
ДИАГНОСТИКА ПРИ ПОСЛЕДСТВИЯХ ПОЗВОНОЧНЫХ ТРАВМ ГРУДОПОЯСНИЧНОЙ ЛОКАЛИЗАЦИИ.....378
АБДУРАХИМОВ Ш.А., ХОЛИКОВ Ш.Р.
DIAGNOSTICS FOR THE CONSEQUENCES OF THORACOLUMBAR SPINE INJURIES.....378
ABDURAKHIMOV SH.A., KHOLIKOV SH.R.
РЕАБИЛИТАЦИЯ БОЛЬНЫХ СО СТЕНОЗОМ ПОЯСНИЧНОГО ОТДЕЛА ПОЗВОНОЧНОГО КАНАЛА 380
АБДУХАЛИКОВ А.К., АБДУРАХИМОВ Ш.А.
REHABILITATION OF PATIENTS WITH LUMBAR SPINAL CANAL STENOSIS.....380
ABDUKHALIKOV A.K., ABDURAKHIMOV SH.A.
СПОНДИЛИТЫ С ПОРАЖЕНИЕМ ЗАДНИХ СТРУКТУР ПОЗВОНОЧНИКА: ОСОБЕННОСТИ КЛИНИКИ И ДИАГНОСТИКИ 381
АЛАТОРЦЕВ А.В. , БАТУРИН О.В., ЧЕРВОННЫЙ А.С., ПЕРЕЦМАНАС Е.О.
SPONDYLITES WITH THE SPINE POSTERIOR STRUCTURE INVOLVEMENT: THE CHARACTERISTIC FEATURES OF CLINICAL PICTURE AND DIAGNOSTICS 381
ALATORTSEV A.V., BATURIN O.V., CHERVONNY A.S., PERETSMANAS E.O.
ОПЫТ ПРИМЕНЕНИЯ ВЕРТЕБРОПЛАСТИКИ.....382
АНИКЕЕВ Н.В., ЩЕДРЕНОК В.В., СЕБЕЛЕВ К.И., МОГУЧАЯ О.В.
THE EXPERIENCE OF VERTEBROPLASTY USE.....382
ANIKEYEV N.V., SHCHEDRENOK V.V., SEBELEV K.I., MOGUCHAYA O.V.
ПУТИ ПРЕДУПРЕЖДЕНИЯ ОСЛОЖНЕНИЙ ПУНКЦИОННОЙ ВЕРТЕБРОПЛАСТИКИ.....383
АРСЕНИЕВИЧ В.Б., ЛИХАЧЕВ С.В., НОРКИН А.И.
THE WAYS OF PREVENTION OF PUNCTION VERTEBROPLASTY COMPLICATIONS.....383
ARSENIYEVICH V.B., LIKHACHEV S.B., NORKIN A.I.
ХИРУРГИЧЕСКОЕ ЛЕЧЕНИЕ ДЕТЕЙ С ДЕФОРМАЦИЯМИ ПОЗВОНОЧНИКА ПРИ НЕЙРОФИБРОМАТОЗЕ 1 ТИПА 384
АФАНАСЬЕВ А.П., КОМОЛКИН И.А., УЛЬРИХ Э.В.
SURGICAL TREATMENT OF CHILDREN WITH DEFORMITIES OF THE SPINE IN THE PRESENSE OF TYPE 1 NEUROFIBROMATOSIS.....384
AFANASIYEV A.P., KOMOLKIN I.A., ULRICH E.V.
СТАТИКО-ДИНАМИЧЕСКАЯ ФУНКЦИЯ ПОЗВОНОЧНИКА ПРИ РАДИКУЛОПАТИЯХ У ПОДРОСТКОВ И ЮНОШЕЙ 385
АХМАДОВ Т.З.
THE SPINE STATIC-AND-DYNAMIC FUNCTION FOR RADICULOPATHIES IN ADOLESCENTS AND YOUTHS.....385
AKHMADOV T.Z.
ОПТИМИЗАЦИЯ ХИРУРГИЧЕСКОЙ ТАКТИКИ ПРИ НЕСТАБИЛЬНЫХ ПОВРЕЖДЕНИЯХ ВТОРОГО ШЕЙНОГО ПОЗВОНКА 386
БАЖАНОВ С.П., ОСТРОВСКИЙ В.В., НИНЕЛЬ В.Г., ШУЛЬГА А.Е.
SURGICAL TACTICS OPTIMIZATION FOR INSTABLE INJURIES OF THE SECOND CERVICAL VERTEBRA (EPISTROPHEUS).....386
BAZHANOV S.P., OSTROVSKY V.V., NINEL V.G., SHULGA A.E.
БИОХИМИЧЕСКИЕ ОСОБЕННОСТИ ДЕГЕНЕРАТИВНЫХ ПРОЦЕССОВ В МЕЖПОЗВОНКОВЫХ ДИСКАХ 387
БАЙКОВ Е.С., РУСОВА Т.В.
BIOCHEMICAL CHARACTERISTIC FEATURES OF DEGENERATIVE PROCESSES IN INTERVERTEBRAL DISKS 387
BAIKOV E.S., RUSOVA T.V.
РОЛЬ ПАТОМОРФОЛОГИИ ШЕЙНОГО ОТДЕЛА ПОЗВОНОЧНИКА В ВЕРТЕБРО-БАЗИЛЯРНОЙ ИШЕМИИ И ЗРИТЕЛЬНЫХ РАСТРОЙСТВАХ 388
БАТРШИН И.Т., БАТРШИНА Ф.Р.
THE ROLE OF CERVICAL SPINE PATHOMORPHOLOGY IN VERTEBROBASILAR ISCHEMIA AND VISION DISORDERS.....388
BATRSHIN I.T., BATRSHINA F.R.
СОЗДАНИЕ ДЕПО АНТИБАКТЕРИАЛЬНЫХ ПРЕПАРАТОВ В ЗОНЕ ПЕРЕДНЕГО СПОНДИЛОДЕЗА ПРИ ВОСПАЛИТЕЛЬНЫХ ЗАБОЛЕВАНИЯХ ПОЗВОНОЧНИКА.....389
БЕЛЯКОВ М.В., ГУСЕВА В.Н., ВИНОГРАДОВА Т.И., МУШКИН А.Ю., СЕРДОБИНЦЕВ М.С., МАНИЧЕВА О.А., КУКЛИН Д.В., ДОРОФЕЕВ Л.А.
THE CREATION OF THE DEPOT OF ANTIBACTERIAL PREPARATIONS IN THE ZONE OF ANTERIOR SPONDYLODESIS FOR THE SPINE INFLAMMATORY DISEASES 389
BELIAKOV M.V., GUSEVA V.N., VINOGRADOVA T.I., MUSHKIN A.YU., SERDOBINTSEV M.S., MANICHEVA O.A., KUKLIN D.V., DOROFEYEV L.A.

ЛАБОРАТОРНЫЙ ПРОГНОЗ ВОСПАЛИТЕЛЬНЫХ ОСЛОЖНЕНИЙ В ХИРУРГИИ ПОЗВОНОЧНИКА 389
Бердюгина О.В., Бердюгин К.А.
ЛАБОРАТОРНЫЙ ПРОГНОЗ ВОСПАЛИТЕЛЬНЫХ ОСЛОЖНЕНИЙ В ХИРУРГИИ ПОЗВОНОЧНИКА 389
Berdiugina O.V., Berdiugin K.A.
ИНДИВИДУАЛЬНОЕ КОМПЬЮТЕРНОЕ МОДЕЛИРОВАНИЕ ПРИ КРАНИОПЛАСТИКЕ 390
Биктимиров Р.Г., Киселев А.М., Кедров А.В., Шипилин С.Н.
INDIVIDUAL COMPUTER MODELING FOR CRANIOPLASTY 390
Biktimirov R.G., Kiselev A.M., Kedrov A.V., Shipilin S.N.
ОРГАНИЗАЦИЯ МЕДИЦИНСКОЙ ПОМОЩИ ПОСТРАДАВШИМ С СОЧЕТАННЫМИ ПОЗВОНОЧНО-СПИНОМОЗГОВЫМИ ПОВРЕЖДЕНИЯМИ В УСЛОВИЯХ МНОГОПРОФИЛЬНОГО СТАЦИОНАРА 391
Валеев Е.К., Ягудин Р.Х., Валеев И.Е., Валеев К.Е.
THE ORGANIZATION OF MEDICAL CARE FOR THE VICTIMS WITH COMBINED SPINE-AND-SPINAL CORD INJURIES UNDER THE CONDITIONS OF MULTISPECIALIZED IN-PATIENT DEPARTMENT 391
Valeyev E.K., Yagudin R.Kh., Valeyev I.E., Valeyev K.E.
ОЦЕНКА ЭФФЕКТИВНОСТИ САНАТОРНО-КУРОРТНОГО ЛЕЧЕНИЯ БОЛЬНЫХ С БОЛЬЮ В СПИНЕ ПРИ ДИСТРОФИЧЕСКИХ ЗАБОЛЕВАНИЯХ ПОЗВОНОЧНИКА 392
Гильмутдинова Л.Т., Сахабутдинова А.Р., Загитова Г.Д., Мухаметова А.М.
THE ASSESSMENT OF SANATORIUM-AND-RESORT TREATMENT EFFECTIVENESS IN PATIENTS WITH BACKACHE FOR DYSTROPHIC DISEASES OF THE SPINE 392
Gilmutdinova L.T., Sakhabutdinova A.R., Zagitova G.D., Mukhametova A.M.
ПРИМЕНЕНИЕ РЕФЛЕКСОТЕРАПИИ У БОЛЬНЫХ С ДИСТРОФИЧЕСКИМИ ЗАБОЛЕВАНИЯМИ ПОЗВОНОЧНИКА 393
Гильмутдинова Л.Т., Тагирова З.С., Сахабутдинова А.Р.
REFLEX THERAPY USE IN PATIENTS WITH DYSTROPHIC DISEASES OF THE SPINE 393
Gilmutdinova L.T., Tagirova Z.S., Sakhabutdinova A.R.
ТЕРМОГРАФИЧЕСКАЯ ОЦЕНКА ЭФФЕКТИВНОСТИ ТЕРАПИИ ПРИ ОСТЕОПОРОЗЕ 394
Глазырин Д.И., Давыдов О.Д., Устюжанинова Е.В.
THERMOGRAPHIC ASSESSMENT OF THERAPY EFFECTIVENESS FOR OSTEOPOROSIS 394
Glazyrin D.I., Davydov O.D., Ustiuzhaninova E.V.
ВАРИАНТЫ КОРРЕКЦИИ ВРОЖДЕННОГО КИФОСКОЛИОЗА У ДЕТЕЙ СТАРШЕГО ВОЗРАСТА ПРИ НАРУШЕНИИ СЕГМЕНТАЦИИ И ФОРМИРОВАНИЯ ПОЗВОНКОВ 395
Голубев К.Е.
VARIANTS OF CONGENITAL KYPHOSCOLIOSIS CORRECTION IN OLDER CHILDREN IN CASE OF VERTEBRAL SEGMENTATION AND FORMATION DISORDER 395
Golubev K.E.
РЕЗУЛЬТАТЫ СПОНДИЛОДЕЗА В ХИРУРГИЧЕСКОМ ЛЕЧЕНИИ НЕСПЕЦИФИЧЕСКИХ СПОНДИЛОДИСЦИТОВ ШЕЙНОГО ОТДЕЛА ПОЗВОНОЧНИКА 396
Гончаров М.Ю.
SPONDYLODESIS RESULTS IN SURGICAL TREATMENT OF NON-SPECIFIC CERVICAL SPONDYLODISCITIS 396
Goncharov M.Yu.
ЗАДНЯЯ ИНСТРУМЕНТАЛЬНАЯ ФИКСАЦИЯ ШЕЙНОГО ОТДЕЛА ПОЗВОНОЧНИКА С ИСПОЛЬЗОВАНИЕМ ВИНТОВ 396
Губин А.В., Ульрих Э.В., Бурцев А.В.
POSTERIOR INSTRUMENTED FIXATION OF CERVICAL SPINE USING SCREWS 396
Gubin A.V., Ulrich E.V., Burtsev A.V.
ИЗМЕНЕНИЕ КРОВОТОКА В ПОЗВОНОЧНОЙ АРТЕРИИ ПРИ НЕСТАБИЛЬНЫХ ПОВРЕЖДЕНИЯХ ШЕЙНОГО ОТДЕЛА ПОЗВОНОЧНИКА И ВЛИЯНИЕ НА НЕГО СТАБИЛИЗИРУЮЩЕЙ ОПЕРАЦИИ 397
Губин А.В., Щуров В.А., Бурцев А.В.
THE BLOOD FLOW CHANGE IN VERTEBRAL ARTERY FOR INSTABLE INJURIES OF CERVICAL SPINE AND THE EFFECT OF STABILIZING SURGERY ON IT 397
Gubin A.V., Shchurov V.A., Burtsev A.V.
МИНИМАЛЬНО ИНВАЗИВНЫЕ ХИРУРГИЧЕСКИЕ ОПЕРАЦИИ ПРИ ДЕГЕНЕРАТИВНОЙ ПАТОЛОГИИ ПОЯСНИЧНО-КРЕСТЦОВОГО ОТДЕЛА ПОЗВОНОЧНИКА 398
Гуща А.О., Арестов С.О.
MINIMALLY INVASIVE SURGERIES FOR DEGENERATIVE PATHOLOGY OF THE LUMBOSACRAL SPINE 398
Gushcha A.O., Arestov S.O.
СПИНАЛЬНАЯ ЭНДОСКОПИЯ – ДОСТИЖЕНИЯ И ПЕРСПЕКТИВЫ 399
Гуща А.О., Арестов С.О., Кащеев А.А.

SPINAL ENDOSCOPY – ACHIEVEMENTS AND PROSPECTS.....399
Gushcha A.O., Arestov S.O., Kashcheyev A.A.
ПЛАСТИКА ДЕФЕКТОВ КОСТЕЙ СВОДА ЧЕРЕПА УГЛЕРОД-УГЛЕРОДНЫМ КОМПОЗИЦИОННЫМ ИМПЛАНТАТОМ.....400
Денисов А.С., Щеколова Н.Б., Скрябин В.Л., Дроздов С.Н., Ладейщиков В.М.
THE PLASTY OF CRANIAL VAULT BONE DEFECTS WITH A CARBON-AND-CARBONIC COMPOSITE IMPLANT.....400
Denisov A.S., Shchekolova N.B., Skriabin V.L., Drozdov S.N., Ladeishchikov V.M.
ХИРУРГИЧЕСКАЯ ТАКТИКА ЛЕЧЕНИЯ ПОЛИСЕГМЕНТАРНОГО ПОЯСНИЧНОГО ОСТЕОХОНДРОЗА 401
Джалилов Я.Р., Джалилов Т.Я., Челябиев Э.М.
SURGICAL TACTICS OF POLYSEGMENTAL LUMBAR OSTYEOCHONDROSIS TREATMENT.....401
Dzhalilov Ya.R., Dzhalilov T.Ya., Cheliabiyev E.M.
ЭФФЕКТ ПОПЕРЕЧНОГО ПЕРЕМЕЩЕНИЯ ПОЗВОНОЧНИКА В ХИРУРГИЧЕСКОМ ЛЕЧЕНИИ СКОЛИОЗА.....401
Джалилов Т.Я., Вердиев В.Г., Джалилов Я.Р.
THE EFFECT OF TRANSVERSE MOVING OF THE SPINE FOR SCOLIOSIS SURGICAL TREATMENT 401
Dzhalilov T.Ya., Verdiyev V.G., Dzhalilov Ya.R.
О КРИТЕРИЯХ ДВИГАТЕЛЬНОЙ ПАТОЛОГИИ ПОЗВОНОЧНИКА В ПОСТУРАЛЬНОЙ ОРТОСТАТИЧЕСКОЙ АКТИВНОСТИ.....402
Долганов Д.В.
THE CRITERIA OF THE SPINE MOTOR PATHOLOGY IN POSTURAL ORTHOSTATIC ACTIVITY 402
Dolganov D.V.
СТАБИЛОМЕТРИЯ КАК МЕТОД КОНТРОЛЯ И ОЦЕНКИ КОРСЕТНОГО ЛЕЧЕНИЯ СКОЛИОЗА У ПОДРОСТКОВ.....403
Дубоносов Ю.В., Котова О.С., Мушкин А.Ю.
STABILOMETRY AS A METHOD OF CONTROLLING AND ASSESSMENT OF BRACE-USE TREATMENT OF SCOLIOSIS IN ADOLESCENTS 403
Dubonosov Yu.V., Kotova O.S., Mushkin A.Yu.
ЭФФЕКТИВНОСТЬ ДИСТРАКЦИОННОГО КРАНИООСТЕОСИНТЕЗА ПРИ ПОСТИНСУЛЬТНЫХ АФАТИЧЕСКИХ РАССТРОЙСТВАХ 404
Дьячков А.Н., Прудникова О.Г., Михайлова Е.А., Скрипников А.А.
THE EFFECTIVENESS OF DISTRACTION CRANIOOSTEOSYNTHESIS FOR POST-INSULT APHASIC DISORDERS.....404
Diachkov A.N., Prudnikova O.G., Mikhailova E.A., Skripnikov A.A.
МЕТОДОЛОГИЧЕСКИЕ ОСОБЕННОСТИ РЕФЛЕКСОТЕРАПИИ НЕЙРОХИРУРГИЧЕСКИХ БОЛЬНЫХ И РЕАБИЛИТАЦИОННАЯ АРГУМЕНТИРОВАННАЯ РЕАЛЬНОСТЬ 405
Ерохин А.Н.
THE METHODOLOGICAL CHARACTERISTIC FEATURES OF REFLEX THERAPY IN NEUROSURGICAL PATIENTS AND REHABILITATIVE WELL-REASONED REALITY 405
Yerokhin A.N.
ПЯТИЛЕТНИЙ ОПЫТ ЭКСТРЕННОГО ТРАНСПЕДИКУЛЯРНОГО СПОНДИЛОДЕЗА НА ГРУДНОМ И ПОЯСНИЧНОМ УРОВНЕ ПРИ ПОЗВОНОЧНО-СПИННОМОЗГОВОЙ ТРАВМЕ (ПСМТ) В ВОЛОГОДСКОЙ ОБЛАСТНОЙ БОЛЬНИЦЕ №1 406
Ершов О.А., Армеева Н.Ф.
FIVE-YEAR EXPERIENCE OF URGENT TRANSPEDICULAR SPONDYLODESIS AT THORACIC AND LUMBAR LEVEL FOR SPINE-AND-SPINAL CORD INJURIES (SSCI) IN THE VOLOGDA REGIONAL HOSPITAL NO. 1 406
Yershov O.A., Armeyeva N.F.
ЭФФЕКТИВНОСТЬ РЕГРЕССА НЕВРОЛОГИЧЕСКИХ НАРУШЕНИЙ У БОЛЬНЫХ ВОСПАЛИТЕЛЬНЫМИ ЗАБОЛЕВАНИЯМИ ПОЗВОНОЧНИКА ПРИ СТИМУЛЯЦИИ СПИННОГО МОЗГА 407
Иванова Т.Н., Макаровский А.Н., Роднова И.Г.
THE EFFECTIVENESS OF NEUROLOGICAL DISORDER REGRESSION IN PATIENTS WITH THE SPINE INFLAMMATORY DISEASES FOR SPINAL CORD STIMULATION 407
Ivanova T.N., Makarovsky A.N., Rodnova I.G.
ИСПОЛЬЗОВАНИЕ МАГНИТНОЙ СТИМУЛЯЦИИ У БОЛЬНЫХ ВОСПАЛИТЕЛЬНЫМИ ЗАБОЛЕВАНИЯМИ ПОЗВОНОЧНИКА В РАННЕМ ПОСЛЕОПЕРАЦИОННОМ ПЕРИОДЕ.....408
Иванова Т.Н., Сердобинцев М.С., Роднова И.Г.
THE USE OF MAGNETIC STIMULATION IN PATIENTS WITH INFLAMMATORY DISEASES OF THE SPINE IN THE EARLY POSTOPERATIVE PERIOD 408
Ivanova T.N., Serdobintsev M.S., Rodnova I.G.
ЭФФЕКТИВНОСТЬ ХИРУРГИЧЕСКОГО ЛЕЧЕНИЯ ГРЫЖ МЕЖПОЗВОНКОВЫХ ДИСКОВ В КОМПЛЕКСНОЙ РЕАБИЛИТАЦИИ 409
Кадыров А.А., Абдухаликов А.К., Абдухаликова Х.А.
EFFECTIVENESS OF SURGICAL TREATMENT OF INTERVERTEBRAL DISK HERNIAE IN COMPLEX REHABILITATION.....409
Kadyrov A.A., Abdukhalikov A.K., Abdukhalikova Kh.A.

ПРОФИЛАКТИЧЕСКАЯ РЕАБИЛИТАЦИЯ ПАЦИЕНТОВ С РЕЦИДИВОМ БОЛЕВОГО СИНДРОМА ПОСЛЕ ДИСКЭКТОМИИ 410
Кадыров А.А., Абдухаликов А.К., Маматов Б.Ю., Хамидов А.М.
PREVENTIVE REHABILITATION OF PATIENTS WITH THE PAIN SYNDROME RECURRENCE AFTER DISCECTOMY..... 410
Kadyrov A.A., Abdukhalikov A.K., Mamatov B.Yu., Khamidov A.M.
ПРОФИЛАКТИКА МАЛЬПОЗИЦИИ ТРАНСПЕДИКУЛЯРНЫХ ВИНТОВ 411
Каренин М.С., Бердюгин К.А.
PREVENTING MALPOSITION OF TRANSPEDICULAR SCREWS..... 411
Karenin M.S., Berdiugin K.A.
КЛИНИЧЕСКОЕ ЗНАЧЕНИЕ АНТИТЕЛ К ОСНОВНОМУ БЕЛКУ МИЕЛИНА У БОЛЬНЫХ С ТРАВМАТИЧЕСКИМ ПОВРЕЖДЕНИЕМ СПИННОГО МОЗГА 412
Катунян П.И., Клюшник Т.П., Отман И.Н., Пейкер А.Н.
CLINICAL SIGNIFICANCE OF MYELIN BASIC PROTEIN ANTIBODIES IN PATIENTS WITH TRAUMATIC SPINAL CORD INJURY..... 412
Katunian P.I., Kliushnik T.P., Otman I.N., Peiker A.N.
ТРАНСПЛАНТАЦИЯ ГЕМАТОПОЭТИЧЕСКИХ СТВОЛОВЫХ КЛЕТОК В ЛЕЧЕНИИ ТРАВМАТИЧЕСКОГО ПОВРЕЖДЕНИЯ СПИННОГО МОЗГА..... 413
Катунян П.И., Потапов И.В., Крашенинников М.Е., Пейкер А.Н.
TRANSPLANTATION OF HEMATOPOIETIC STEM CELLS IN TREATMENT OF TRAUMATIC SPINAL CORD INJURY 413
Katunian P.I., Potapov I.V., Krasheninnikov M.E., Peiker A.N.
ДИАГНОСТИКА И ХИРУРГИЧЕСКОЕ ЛЕЧЕНИЕ КОМПРЕССИИ СПИННОМОЗГОВЫХ НЕРВОВ В МЕЖПОЗВОНКОВЫХ КАНАЛАХ ПРИ ДЕГЕНЕРАТИВНЫХ ЗАБОЛЕВАНИЯХ ПОЗВОНОЧНИКА 414
Каурова Т.А., Щедренок В.В., Могучая О.В.
DIAGNOSTICS AND SURGICAL TREATMENT OF SPINAL CORD NERVES IN INTERVERTEBRAL CANALS FOR DEGENERATIVE DISEASES OF THE SPINE 414
Kaurova T.A., Shchedrenok V.V., Moguchaya O.V.
ХИРУРГИЧЕСКОЕ ЛЕЧЕНИЕ ЗАСТАРЕЛЫХ ПОВРЕЖДЕНИЙ ГРУДОПОЯСНИЧНОГО ОТДЕЛА ПОЗВОНОЧНИКА..... 415
Киселев А.М., Есин И.В.
SURGICAL TREATMENT OF THORACOLUMBAR SPINE OLD INJURIES 415
Kiselev A.M., Yesin I.V. 415
АНАТОМО-ПАТОБИОМЕХАНИЧЕСКОЕ ОБОСНОВАНИЕ ВЕНТРОСАКРАЛЬНОГО ТРАНСКОРПОРАЛЬНОГО СПОНДИЛОДЕЗА ПОЯСНИЧНО-КРЕСТЦОВОГО ОТДЕЛА ПОЗВОНОЧНИКА ПРИ СПОНДИЛОЛИСТЕЗЕ 416
Киселев А.М., Киселев А.А.
THE ANATOMIC-AND-PATHOBIOMECHANIC SUBSTANTIATION OF VENTROSACRAL TRANSCORPORAL SPONDYLODESIS OF THE LUMBOSACRAL SPINE FOR SPONDYLOLISTHESIS 416
Kiselev A.M., Kiselev A.A.
ФУНКЦИОНАЛЬНЫЕ ХАРАКТЕРИСТИКИ ЦЕНТРАЛЬНЫХ И ПЕРИФЕРИЧЕСКИХ НЕРВНО-МЫШЕЧНЫХ СТРУКТУР В ЗАВИСИМОСТИ ОТ УРОВНЯ СПОНДИЛОЛИСТЕЗА ПОЯСНИЧНОЙ ЛОКАЛИЗАЦИИ 417
Колчанов К.В., Криворучко Г.А.
FUNCTIONAL CHARACTERISTICS OF CENTRAL AND PERIPHERAL NEUROMUSCULAR STRUCTURES DEPENDING ON THE LEVEL OF LUMBAR SPONDYLOLISTHESIS 417
Kolchanov K.V., Krivoruchko G.A.
ОСОБЕННОСТИ ДИАГНОСТИКИ МЕНИСКОГЕННОГО СИНДРОМА, ОБУСЛОВЛЕННОГО НАСЛЕДСТВЕННОЙ ПРЕДРАСПОЛОЖЕННОСТЬЮ..... 418
Корж Н.А., Сименач Б.И., Бабуркина Е.П.
DIAGNOSTIC FEATURES OF THE MENISCOGENIC SYNDROME CAUSED BY HEREDITARY PREDISPOSITION 418
Korzh N.A., Simenach B.I., Baburkina E.P.
ВИДЕОЭНДОСКОПИЧЕСКАЯ АРТРОПЕДИКУЛЭКТОМИЯ В ХИРУРГИИ ДЕГЕНЕРАТИВНЫХ И ТРАВМАТИЧЕСКИХ ПОРАЖЕНИЙ ГРУДО-ПОЯСНИЧНОГО ОТДЕЛА ПОЗВОНОЧНИКА 419
Кротенков П.В., Киселев А.М., Захаров А.В.
VIDEO-ENDOSCOPIC ARTHROPEDICULECTOMY IN THE SURGERY OF DEGENERATIVE AND TRAUMATIC INVOLVEMENTS OF THORACOLUMBAR SPINE 419
Krotenkov P.V., Kiselev A.M., Zakharov A.V.
ЭКСПЕРИМЕНТАЛЬНОЕ И КЛИНИЧЕСКОЕ ИЗУЧЕНИЕ СТАБИЛЬНОСТИ ГРУДНОГО ОТДЕЛА ПОЗВОНОЧНИКА ПОСЛЕ МИКРОДИСКЭКТОМИИ 420
Кротенков П.В., Киселев А.М., Кедров А.В., *Гаврюшенко Н.С.
EXPERIMENTAL AND CLINICAL STUDY OF THORACIC STABILITY AFTER MICRODISCECTOMY 420
Krotenkov P.V., Kiselev A.M., Kedrov A.V., *Gavriushenko N.S.

ИСПОЛЬЗОВАНИЕ МЕТОДОВ ВОССТАНОВИТЕЛЬНОГО ЛЕЧЕНИЯ ПРИ ОСТРОЙ КРИВОШЕЕ У ДЕТЕЙ В КЛИНИКЕ ПЕДИАТРИЧЕСКОЙ АКАДЕМИИ 421
Кукелев Ю.В., Битюков К.А., Суслова Г.А.
THE USE OF REHABILITATION TREATMENT TECHNIQUES FOR ACUTE TORTICOLLIS IN CHILDREN IN THE CLINIC OF PEDIATRIC ACADEMY 421
Kukelev Yu.V., Bitiukov K.A., Suslova G.A.
РЕКОНСТРУКЦИЯ ПОЗВОНОЧНИКА ТИТАНОВЫМИ СЕТЧАТЫМИ КЕЙДЖАМИ ПРИ АКТИВНОМ ТУБЕРКУЛЁЗНОМ СПОНДИЛИТЕ 422
Куклин Д.В., Мушкин А.Ю., Сердобинцев М.С., Дорофеев Л.А., Беляков М.В., Роднова И.Г.
RECONSTRUCTION OF THE SPINE WITH TITANIUM MESH CAGES FOR ACTIVE TUBERCULOUS SPONDYLITIS 422
Kuklin D.V., Mushkin A.Yu., Serdobintsev M.S., Dorofeyev L.A., Beliakov M.V., Rodnova I.G.
ХИРУРГИЧЕСКОЕ ЛЕЧЕНИЕ БОЛЬНЫХ С ДЕГЕНЕРАТИВНЫМИ ЗАБОЛЕВАНИЯМИ И ТРАВМАМИ ПОЗВОНОЧНИКА С ИСПОЛЬЗОВАНИЕМ МИНИНВАЗИВНЫХ И ЭНДОСКОПИЧЕСКИХ МЕТОДИК 423
Куликов О.А., Россик О.С., Мухтяев С.В., Хомченков М.В.
SURGICAL TREATMENT OF PATIENTS WITH DEGENERATIVE DISEASES AND INJURIES OF THE SPINE USING LITTLE-INVASIVE AND ENDOSCOPIC TECHNIQUES 423
Kulikov O.A., Rossik O.S., Mukhtiayev S.V., Khomchenkov M.V.
РЕЗУЛЬТАТЫ КОМПЛЕКСНОГО БИОМЕХАНИЧЕСКОГО ОБСЛЕДОВАНИЯ ДЕТЕЙ С ИДИОПАТИЧЕСКИМ СКОЛИОЗОМ II-IV СТЕПЕНИ 424
Леин Г.А., Гусев М.Г., Кукелев Ю.В.
THE RESULTS OF COMPLEX BIOMECHANICAL EXAMINATION OF CHILDREN WITH IDIOPATHIC SCOLIOSIS OF II-IV DEGREE 424
Lein G.A., Gusev M.G., Kukelev Yu.V.
ОСОБЕННОСТИ ГЕМОДИНАМИЧЕСКОГО СТАТУСА БОЛЬНЫХ ПРИ ОПЕРАЦИЯХ НА ПОЗВОНОЧНИКЕ 425
Лукьянов Д.С., Лебедева М.Н., Новикова М.В.
THE CHARACTERISTIC FEATURES OF THE HEMODYNAMIC STATUS OF PATIENTS UNDERGONE THE SPINE SURGERIES 425
Lukianov D.S., Lebedeva M.N., Novikova M.V.
ТАКТИКА ЛЕЧЕНИЯ ПРИ ПОСЛЕДСТВИЯХ НЕОСЛОЖНЁННЫХ ПЕРЕЛОМОВ ТЕЛ ГРУДОПОЯСНИЧНОГО ОТДЕЛА ПОЗВОНОЧНИКА 426
Маматов Б.Ю., Тураханов А.О., Абдухаликов А.К., Хамидов А.М.
TREATMENT TACTICS FOR THE CONSEQUENCES OF NON-COMPLICATED FRACTURES OF THORACOLUMBAR VERTEBRAL BODIES 426
Mamatov B.Yu., Turakhanov A.O., Abdulkhalikov A.K., Khamidov A.M.
ПОСТТРАВМАТИЧЕСКАЯ РЕГЕНЕРАЦИЯ ПЕРИФЕРИЧЕСКОГО НЕРВА В ЗОНЕ ДИАСТАЗА 426
Марков И.И., Литвинов С.Д., Сергеев С.М., Маркова В.И.
POSTTRAUMATIC REGENERATION OF PERIPHERAL NERVE IN THE ZONE OF DIASTASIS 426
Markov I.I., Litvinov S.D., Sergeyev S.M., Markova V.I.
НОВЫЙ ПОДХОД ПРИ ХИРУРГИЧЕСКОМ ЛЕЧЕНИИ ТЯЖЕЛЫХ ДИСПЛАСТИЧЕСКИХ ФОРМ СКОЛИОЗА У ДЕТЕЙ И ПОДРОСТКОВ 427
Махкамов Т.Т., Мирпаязов О.Х., Садиков А.А., Алимов К.А.
A NEW APPROACH IN SURGICAL TREATMENT OF SCOLIOSIS SEVERE DYSPLASTIC FORMS IN CHILDREN AND ADOLESCENTS 427
Makhkamov T.T., Mirpayazov O.Kh., Sadikov A.A., Alimov K.A.
ПРЕИМУЩЕСТВА БИПОРТАЛЬНОЙ ВЕРТЕБРОПЛАСТИКИ ТЕЛ ГРУДНОГО И ПОЯСНИЧНОГО ОТДЕЛА ПОЗВОНОЧНИКА 428
Мещерягина И.А., Россик О.С., Хомченков М.В., Мухтяев С.В.
THE ADVANTAGES OF BIPORTAL VERTEBROPLASTY OF THORACIC AND LUMBAR SPINE BODIES 428
Meshcheriagina I.A., Rossik O.S., Khomchenkov M.V., Mukhtiayev S.V.
ЭФФЕКТИВНОСТЬ РЕАБИЛИТАЦИИ БОЛЬНЫХ, ПЕРЕНЕСШИХ ТРАВМУ ПОЗВОНОЧНИКА 429
Минасов Б.Ш., Сахабутдинова А.Р.
REHABILITATION EFFECTIVENESS IN PATIENTS GOT OVER THE SPINE INJURY 429
Minasov B.Sh., Sakhabutdinova A.R.
ОРГАНИЗАЦИОННЫЕ ПОДХОДЫ К СОВЕРШЕНСТВОВАНИЮ НЕЙРОХИРУРГИЧЕСКОЙ ПОМОЩИ ПРИ НЕЙРОТРАВМЕ НАСЕЛЕНИЮ РЕСПУБЛИКИ КОМИ 430
Могучая О.В., Аникеев Н.В., Щедренок В.В.
ORGANIZATION APPROACHES TO THE PERFECTION OF NEUROSURGERY CARE FOR THE POPULATION OF THE REPUBLIC OF KOMI IN CASE OF NEUROTRAUMA 430
Moguchaya O.V., Anikeyev N.V., Shchedrenok V.V.

КАЧЕСТВО МЕДИЦИНСКОЙ ПОМОЩИ ПРИ ЛЕЧЕНИИ ДЕГЕНЕРАТИВНО-ДИСТРОФИЧЕСКИХ ЗАБОЛЕВАНИЙ ПОЗВОНОЧНИКА 431
Могучая О.В., Каурова Т.А., Щедренок В.В.
QUALITY OF HEALTH CARE IN TREATMENT OF DENERATIVE-AND-DYSTROPHIC DISEASES OF THE SPINE 431
Moguchaya O.V., Kaurova T.A., Shchedrenok V.V.
МОНИТОРИНГ ВОЗБУДИТЕЛЕЙ ВОСПАЛИТЕЛЬНЫХ ПРОЦЕССОВ МОЧЕВЫДЕЛИТЕЛЬНОЙ СИСТЕМЫ У БОЛЬНЫХ С ТРАВМАТИЧЕСКОЙ БОЛЕЗНЬЮ СПИННОГО МОЗГА 432
Науменко З.С., Годовых Н.В., Розова Л.В., Прудникова О.Г.
MONITORING OF THE CAUSATIVE AGENTS OF THE URINARY SYSTEM INFLAMMATORY PROCESSES IN PATIENTS WITH SPINAL CORD TRAUMATIC DISEASE 432
Naumenko Z.S., Godovykh N.V., Rozova L.V., Prudnikova O.G.
ВИДЕОТОРАКОСКОПИЧЕСКАЯ ФИКСАЦИЯ ПОВРЕЖДЕНИЙ ГРУДОПОЯСНИЧНОГО ОТДЕЛА ПОЗВОНОЧНИКА 433
Паськов Р.В., Квасников О.И., Сергеев К.С.
VIDEO-THORACOSCOPIC FIXATION OF THORACOLUMBAR SPINE INJURIES 433
Paskov R.V., Kvasnikov O.I., Sergeyev K.S.
ПЕРЕДНИЙ СПОНДИЛОДЕЗ КОМБИНИРОВАННЫМИ КОНСТРУКЦИЯМИ ИЗ НИКЕЛИДА ТИТАНА У БОЛЬНЫХ С НЕОСЛОЖНЕННЫМИ ПОВРЕЖДЕНИЯМИ ПОЗВОНОЧНИКА 434
Попов А.В., Савченко П.А., Попов В.П., Трухачев И.Г.
THE ANTERIOR SPONDYLODESIS WITH COMBINED CONSTRUCTIONS OF TITANIUM NICKELIDE IN PATIENTS WITH UNCOMPLICATED INJURIES OF THE SPINE 434
Popov A.V., Savchenko P.A., Popov V.P., Trukhachev I.G.
ОШИБКИ И ОСЛОЖНЕНИЯ НАРУЖНОГО ТРАНСПЕДИКУЛЯРНОГО ОСТЕОСИНТЕЗА 435
Прудникова О.Г.
THE ERRORS AND COMPLICATIONS OF EXTERNAL TRANSPEDICULAR OSTEOSYNTHESIS 435
Prudnikova O.G.
ПРИМЕНЕНИЕ ЭЛЕКТРОСТИМУЛЯЦИИ СПИННОГО МОЗГА 436
Прудникова О.Г., Григорович К.А., Мещерягина И.А., Михайлова Е.А.
THE USE OF SPINAL CORD ELECTRICAL STIMULATION 436
Prudnikova O.G., Grigorovich K.A., Meshcheriagina I.A., Mikhailova E.A.
ЛЕЧЕНИЕ БОЛЬНЫХ С ДЕГЕНЕРАТИВНЫМ СТЕНОЗОМ ПОЗВОНОЧНОГО КАНАЛА 437
Прудникова О.Г., Мухтяев С.В., Савин Д.М., Хомченков М.В.
TREATMENT OF PATIENTS WITH DEGENERATIVE STENOSIS OF VERTEBRAL CANAL 437
Prudnikova O.G., Mukhtiayev S.V., Savin D.M., Khomchenkov M.V.
ДИНАМИЧЕСКАЯ СТАБИЛИЗАЦИЯ ПОЗВОНОЧНО-ДВИГАТЕЛЬНЫХ СЕГМЕНТОВ У ПАЦИЕНТОВ С КОМПРЕССИОННЫМИ ПЕРЕЛОМАМИ 438
Раткин И.К., Булгаков В.Н., Епифанцев А.Г., Гаврилов И.В.
DYNAMIC STABILIZATION OF SPINE MOTOR SEGMENTS IN PATIENTS WITH COMPRESSION FRACTURES 438
Ratkin I.K., Bulgakov V.N., Yepifantsev A.G., Gavrilov I.V.
ПРИМЕНЕНИЕ АППАРАТА ДЛЯ ЛЕЧЕНИЯ ВРОЖДЕННОЙ КРИВОШЕИ 439
Рахматуллаев Х.Р.
THE USE OF A DEVICE FOR TREATMENT OF CONGENITAL TORTICOLLIS 439
Rakhmatullayev Kh.R.
ВЗАИМОСВЯЗЬ НЕРЕШЕННЫХ ОРТОПЕДИЧЕСКИХ И АКУШЕРСКИХ АСПЕКТОВ СКОЛИОТИЧЕСКОЙ БОЛЕЗНИ ПОЗВОНОЧНИКА У ЖЕНЩИН В ПЕРИОД БЕРЕМЕННОСТИ 440
Решетникова Ю.С., Скрябин Е.Г.
THE RELATIONSHIP OF THE NON-SOLVED ORTOPAEDIC AND OBSTETRICAL ASPECTS OF THE SPINE SCOLIOTIC DISEASE DURING PREGNANCY 440
Reshetnikova J.S., Skriabin E.G.
НАШ ОПЫТ ПОСЛЕОПЕРАЦИОННОЙ РЕАБИЛИТАЦИИ ПАЦИЕНТОВ СО СПОНДИЛОЛИСТЕЗОМ В ПОЯСНИЧНОМ ОТДЕЛЕ ПОЗВОНОЧНИКА 441
Россик О.С., Григорович К.А., Хомченков М.В., Мещерягина И.А.
OUR EXPERIENCE OF POSTOPERATIVE REHABILITATION OF PATIENTS WITH LUMBAR SPONDYLOLISTHESIS 441
Rossik O.S., Grigorovich K.A., Khomchenkov M.V., Meshcheriagina I.A.
ОШИБКИ И ОСЛОЖНЕНИЯ ПРИ ХИРУРГИЧЕСКОМ ЛЕЧЕНИИ СПОНДИЛОЛИЗНОГО СПОНДИЛОЛИСТЕЗА 442
Ротт А.Н., Курносенков В.В., Левицкий А.Е.

ERRORS AND COMPLICATIONS IN SURGICAL TREATMENT OF SPONDYLOLYSIS-RELATED SPONDYLOLISTHESIS....442
Rott A.N., Kurnosenkov V.V., Levitsky A.E.
ОПРЕДЕЛЕНИЕ КРИТЕРИЕВ ПОКАЗАНИЙ ДЛЯ ДВУХ- И ОДНОМОМЕНТНОГО ХИРУРГИЧЕСКОГО ЛЕЧЕНИЯ ПРИ СПОНДИЛОЛИСТЕЗЕ....443
Ротт А.Н., Захарьян В.Е., Окроев С.И., Минин А.М.
THE DETERMINATION OF INDICATION CRITERIA FOR TWO- AND ONE-STAGED SURGICAL TREATMENT FOR SPONDYLOLISTHESIS 443
Rott A.N., Zakharian V.E., Okroyev S.I., Minin A.M.
ВОЗМОЖНОСТИ КОРРЕКЦИИ ОДНОСТОРОННЕЙ ГИПОПЛАЗИИ ГРУДНОЙ КЛЕТКИ ПРИ ДЕФОРМАЦИЯХ ПОЗВОНОЧНИКА У ДЕТЕЙ С БОЛЬШОЙ ПОТЕНЦИЕЙ РОСТА....444
Рябых С.О., Ульрих Э.В.
THE CORRECTION POTENTIALS OF UNILATERAL HYPOPLASIA OF THE THORACIC CAGE FOR THE SPINE DEFORMITIES IN CHILDREN WITH GREAT POTENCY OF GROWTH....444
Riabykh S.O., Ulrich E.V.
ПРИМЕНЕНИЕ СИСТЕМЫ VEPTR ПРИ ДЕФОРМАЦИЯХ ПОЗВОНОЧНИКА РАЗЛИЧНОГО ГЕНЕЗА У РАСТУЩИХ ДЕТЕЙ....445
Рябых С.О., Ульрих Э.В.
THE USE OF VEPTR SYSTEM FOR THE SPINE DEFORMITIES OF DIFFERENT GENESIS IN GROWING CHILDREN....445
Riabykh S.O., Ulrich E.V.
СОВРЕМЕННЫЕ ПОДХОДЫ К ЛЕЧЕНИЮ ПОРОКОВ ПОЗВОНОЧНИКА НА ФОНЕ НАРУШЕНИЯ СЕГМЕНТАЦИИ У ДЕТЕЙ....446
Рябых С.О., Ульрих Э.В.
CURRENT APPROACHES TO TREATMENT OF THE SPINE DEFECTS THROUGH SEGMENTATION DISORDER IN CHILDREN....446
Riabykh S.O., Ulrich E.V.
ВОЗМОЖНОСТИ МРТ И УЗИ В ДИАГНОСТИКЕ СПИНАЛЬНОЙ РОДОВОЙ ТРАВМЫ У ДЕТЕЙ ПЕРВОГО ГОДА ЖИЗНИ....447
Спузяк М.И., Коломийченко Ю.А., Вороньжев И.А., Солошенко И.В.
MRT AND USE POTENTIALS IN DIAGNOSTICS OF SPINAL BIRTH TRAUMA IN CHILDREN OF THE FIRST YEAR OF LIFE....447
Spuziak M.I., Kolomiychenko Yu.A., Voronzhev I.A., Soloshenko I.V.
ПРИНЦИПЫ МОДИФИЦИРОВАННОГО ФУНКЦИОНАЛЬНОГО ЛЕЧЕНИЯ НЕОСЛОЖНЕННЫХ КОМПРЕССИОННЫХ ПЕРЕЛОМОВ ТЕЛ ГРУДНОГО ОТДЕЛА ПОЗВОНОЧНИКА У ДЕТЕЙ....448
Спузяк М.И., Малахов В.А., Шармазанова Е.П., Спузяк С.М.
THE PRINCIPLES OF THE MODIFIED FUNCTIONAL TREATMENT OF NON-COMPLICATED COMPRESSION FRACTURES OF THORACIC VERTEBRAL BODIES IN CHILDREN....448
Spuziak M.I., Malakhov V.A., Sharmazanova E.P., Spuziak S.M.
ЛЕЧЕНИЕ БОЛЬНЫХ СО СПОНДИЛОЛИСТЕЗОМ....449
Тураханов А.О., Абдухаликов А.К., Маматов Б.Ю., Хамидов А.М.
TREATMENT OF PATIENTS WITH SPONDYLOLYSTHESIS....449
Turakhanov A.O., Abdulkhalikov A.K., Mamatov B.Yu., Khamidov A.M.
ЛУЧЕВАЯ ДИАГНОСТИКА СПИНАЛЬНОЙ ТРАВМЫ....449
Тураханов А.О., Халиков Ш.Р.
RADIAL DIAGNOSTICS OF SPINAL TRAUMA....449
Turakhanov A.O., Khalikov Sh.P.
СОДЕРЖАНИЕ ЦЕРУЛОПЛАЗМИНА И ЕГО ДИНАМИКА В ОСТРОМ И РАННЕМ ПЕРИОДАХ ТРАВМАТИЧЕСКОЙ БОЛЕЗНИ СПИННОГО МОЗГА....450
Ульянов В.Ю., Конюченко Е.А.
THE CONTENT OF CERULOPLASMIN AND ITS DYNAMICS IN THE ACUTE AND EARLY PERIODS OF SPINAL CORD TRAUMATIC DISEASE 450
Ulianov V.Yu., Koniuchenko E.A.
ТАКТИКА ЛЕЧЕНИЯ БОЛЬНЫХ С ПОВРЕЖДЕНИЯМИ ПОЗВОНОЧНИКА....451
Худяев А.Т., .Прудникова О.Г., Савин Д.М., Коваленко П.И., Муштаева Ю.А.
THE TACTICS OF TREATMENT OF PATIENTS WITH THE SPINE INJURIES....451
Khudiayev A.T., .Prudnikova O.G., Savin D.M., Kovalenko P.I., Mushtayeva J.A.
АЛГОРИТМ ОКАЗАНИЯ МЕДИЦИНСКОЙ ПОМОЩИ ПОСТРАДАВШИМ С ПОЗВОНОЧНО-СПИННОМОЗГОВОЙ ТРАВМОЙ....452
Чабдаров Н.У., Бейсенов Б.О.
THE ALGORITHM OF RENDERING MEDICAL CARE FOR VICTIMS WITH SPINE-AND-SPINAL CORD INJURIES....452
Chabdarov N.U., Beisenov B.O.
ИССЛЕДОВАНИЕ РЕФЛЕКТОРНЫХ СОСУДИСТЫХ СИНДРОМОВ У БОЛЬНЫХ ОСТЕОХОНДРОЗОМ, ОПЕРИРОВАННЫХ С ПРИМЕНЕНИЕМ ЖЕСТКОЙ ТРАНСПЕДИКУЛЯРНОЙ ФИКСАЦИИ....453
Чертков А.К., Бетц А.Е.

THE STUDY OF THE REFLEX VASCULAR SYNDROMES IN PATIENTS WITH OSTEOCHONDROSIS OPERATED USING RIGID TRANSPEDICULAR FIXATION 453
CHERTKOV A.K., BETZ A.E.
МАЛОИНВАЗИВНАЯ ТРАНСКУТАННАЯ ТРАНСПЕДИКУЛЯРНАЯ ФИКСАЦИЯ КАК МЕТОД ПРОФИЛАКТИКИ ИШЕМИЧЕСКИХ ПОВРЕЖДЕНИЙ ДОРСАЛЬНОГО МЫШЕЧНО-СВЯЗОЧНОГО КОМПЛЕКСА ПРИ ОПЕРАТИВНОМ ЛЕЧЕНИИ ПОСТРАДАВШИХ С ПЕРЕЛОМАМИ НИЖНИХ ГРУДНЫХ И ПОЯСНИЧНЫХ ПОЗВОНКОВ 454
ЧЕРТКОВ А.К., ШТАДЛЕР Д.И., БЕТЦ А.Е.
LITTLE-INVASIVE TRANSCUTANEOUS TRANSPEDICULAR FIXATION AS A METHOD FOR PREVENTION OF THE DORSAL MUSCULOLIGAMENTOUS COMPLEX ISCHEMIC INJURIES IN SURGICAL TREATMENT OF VICTIMS WITH FRACTURES OF LOWER THORACIC AND LUMBAR VERTEBRAE 454
CHERTKOV A.K., SHTADLER D.I., BETZ A.E.
ОЦЕНКА ЭФФЕКТИВНОСТИ ПРИМЕНЕНИЯ ТРАНСКУТАННОЙ ТРАНСПЕДИКУЛЯРНОЙ ФИКСАЦИИ У ПАЦИЕНТОВ В ОСТРОМ ПЕРИОДЕ ПОЗВОНОЧНО - СПИННОМОЗГОВОЙ ТРАВМЫ 455
ЧЕРТКОВ А.К., ШТАДЛЕР Д.И., БЕТЦ А.Е.
THE ASSESSMENT OF THE EFFECTIVENESS OF USING TRANSCUTANEOUS TRANSPEDICULAR FIXATION IN PATIENTS IN THE ACUTE PERIOD OF SPINE-SPINAL CORD TRAUMA 455
CHERTKOV A.K., SHTADLER D.I., BETZ A.E.
ВОЗРАСТНАЯ КОСМЕТИЧЕСКАЯ ОЦЕНКА ПРОГРЕССИРОВАНИЯ СКОЛИОТИЧЕСКОЙ БОЛЕЗНИ 456
ШКЛЯРЕНКО А.П.
AGE-RELATED COSMETIC ASSESSMENT OF SCOLIOTIC DISEASE PROGRESSION 456
SHKLIARENKO A.P.
МАЛОИНВАЗИВНЫЕ ВМЕШАТЕЛЬСТВА ПРИ ДЕГЕНЕРАТИВНЫХ ЗАБОЛЕВАНИЯХ ПОЗВОНОЧНИКА 457
ЩЕДРЕНОК В.В., КАУРОВА Т.А., МОГУЧАЯ О.В.
LITTLE-INVASIVE INTERVENTIONS FOR DENERATIVE DISEASES OF THE SPINE 457
SHCHEDRENOK V.V., KAUROVA T.A., MOGUCHAYA O.V.
УНИФИКАЦИЯ НЕЙРОВИЗУАЛИЗАЦИОННОГО ОБСЛЕДОВАНИЯ И ЛЕЧЕНИЯ ПРИ ДЕГЕНЕРАТИВНЫХ ЗАБОЛЕВАНИЯХ ПОЗВОНОЧНИКА 458
ЩЕДРЕНОК В.В., СЕБЕЛЕВ К.И., ЧИЖОВА М.В., МОГУЧАЯ О.В.
THE UNIFICATION OF NEUROVISUALISATION EXAMINATION AND TREATMENT FOR DEGENERATIVE DISEASES OF THE SPINE 458
SHCHEDRENOK V.V., SEBELEV K.I., CHIZHOVA M.V., MOGUCHAYA O.V.
ПОКАЗАТЕЛИ КРОВООБРАЩЕНИЯ КОМПРИМИРОВАННОГО КОРЕШКА И СТЕПЕНЬ ЕГО ФУНКЦИОНАЛЬНОГО ВОССТАНОВЛЕНИЯ У БОЛЬНЫХ С ПОЯСНИЧНОЙ МЕЖПОЗВОНКОВОЙ ГРЫЖЕЙ ДИСКА С РАЗЛИЧНОЙ ДЛИТЕЛЬНОСТЬЮ ЗАБОЛЕВАНИЯ 459
ЩУРОВА Е.Н., ЕФИМОВ А.В.
CIRCULATION VALUES OF COMPRESSED NERVE ROOT AND THE DEGREE OF ITS FUNCTIONAL RECOVERY IN PATIENTS WITH LUMBAR INTERVERTEBRAL DISC HERNIA OF DIFFERENT DURATION 459
SHCHUROVA E.N., YEFIMOV A.V.
ИССЛЕДОВАНИЕ ТЕМПЕРАТУРНО-БОЛЕВОЙ ЧУВСТВИТЕЛЬНОСТИ И СИЛЫ МЫШЦ НИЖНИХ КОНЕЧНОСТЕЙ У БОЛЬНЫХ С ПОЯСНИЧНЫМ ОСТЕОХОНДРОЗОМ ДО И ПОСЛЕ КОНСЕРВАТИВНОГО ЛЕЧЕНИЯ 460
ЩУРОВА Е.Н., ТРОПИНА Е.Ю.
THE INVESTIGATION OF TEMPERATURE-AND-PAIN SENSITIVITY AND MUSCLE STRENGTH OF THE LOWER LIMBS IN PATIENTS WITH LUMBAR OSTEOCHONDROSIS BEFORE AND AFTER CONSERVATIVE TREATMENT 460
SHCHUROVA E.N., TROPINA E.YU.
MICROSPINE SURGERY 461
Y. YAMANO
МИКРОХИРУРГИЯ ПОЗВОНОЧНИКА 461
Ё. ЯМАНО
ЭКСПЕРИМЕНТАЛЬНЫЕ ИССЛЕДОВАНИЯ В ТРАВМАТОЛОГИИ И ОРТОПЕДИИ 462
EXPERIMENTAL STUDIES IN TRAUMATOLOGY AND ORTHOPAEDICS 462
ПРИМЕНЕНИЕ НАНОЧАСТИЦ МЕТАЛЛОВ В ЛЕЧЕНИИ ЭКСПЕРИМЕНТАЛЬНЫХ РАН 462
БАБУШКИНА И.В.
THE USE OF METAL NANOPARTICLES IN TREATMENT OF EXPERIMENTAL WOUNDS 462
BABUSHKINA I.V.
МЕХАНИЗМЫ ПАТОМОРФОЗА ЗАМЕДЛЕННОГО СРАЩЕНИЯ КОСТЕЙ У НАСЕЛЕНИЯ, ПРОЖИВАЮЩЕГО В АРЕАЛЕ ФТОРИСТОГО ЗАГРЯЗНЕНИЯ СРЕДЫ ОБИТАНИЯ 463
БАРАБАШ Ю.А., БАРАБАШ А.П., БЕНЕМАНСКИЙ В.В.

THE MECHANISMS OF PATHOMORPHOSIS OF DELAYED BONE HEALING IN THE INHABITANTS OF THE AREAL OF FLUORIDE ENVIRONMENTAL POLLUTION 463
Barabash Yu.A., Barabash A.P., Benemansky V.V.
ПРИМЕНЕНИЕ ИМПЛАНТОВ С БИОКОМПОЗИЦИОННЫМИ ПОКРЫТИЯМИ ДЛЯ НАРУЖНОГО ЧРЕСКОСТНОГО ОСТЕОСИНТЕЗА 464
Бейдик О.В., Зарецков А.В., Левченко К.К., Киреев С.И.
THE USE OF IMPLANTS WITH BIOCOMPOSITION COATINGS FOR EXTERNAL TRANSOSSEOUS OSTEOSYNTHESIS 464
Beidik O.V., Zaretskov A.V., Levchenko K.K., Kireyev S.I.
ВЛИЯНИЕ ЛОКАЛЬНОГО ВОЗДЕЙСТВИЯ ХОНДРОИТИНСУЛЬФАТА НА СУСТАВНЫЕ СТРУКТУРЫ ПОРАЖЕННОГО СУСТАВА ЖИВОТНЫХ В УСЛОВИЯХ ЭКСПЕРИМЕНТАЛЬНОГО АРТРИТА 465
Белова С.В., Блинникова В.В., Белова Ю.С.
THE EFFECT OF LOCAL CHONDROITIN SULFATE ON THE ARTICULAR STRUCTURES OF THE ANIMALS' JOINT INVOLVED UNDER EXPERIMENTAL ARTHRITIS 465
Belova S.V., Blinnikova V.V., Belova J.S.
МОРФОЛОГИЧЕСКОЕ ИССЛЕДОВАНИЕ СЕДАЛИЩНОГО НЕРВА ПРИ ЭКСПЕРИМЕНТАЛЬНОМ МОДЕЛИРОВАНИИ ПЕРЕЛОМА ТАЗА И ШЕЙКИ БЕДРЕННОЙ КОСТИ И ПОСЛЕ ОСТЕОСИНТЕЗА АППАРАТОМ ВНЕШНЕЙ ФИКСАЦИИ 466
Варсегова Т.Н.
SCIATIC NERVE MORPHOLOGIC STUDY IN THE PROCESS OF EXPERIMENTAL MODELING OF THE FRACTURE OF PELVIS AND FEMORAL NECK AND AFTER OSTEOSYNTHESIS WITH A DEVICE FOR EXTERNAL FIXATION 466
Varsegova T.N.
РЕАКТИВНО-ДЕСТРУКТИВНЫЕ ИЗМЕНЕНИЯ БОЛЬШЕБЕРЦОВОГО НЕРВА ПРИ УДЛИНЕНИИ ГОЛЕНИ ДРОБНОЙ И ВЫСОКОДРОБНОЙ ДИСТРАКЦИЕЙ В ЭКСПЕРИМЕНТЕ 467
Варсегова Т.Н.
THE REACTIVE-AND-DESTRUCTIVE CHANGES IN TIBIAL NERVE FOR LEG LENGTHENING USING DIVISION AND HIGH-DIVISION DISTRACTION EXPERIMENTALLY 467
Varsegova T.N.
ТРАНСПЛАНТАЦИЯ МЕЗЕНХИМАЛЬНЫХ СТРОМАЛЬНЫХ КЛЕТОК С ЦЕЛЬЮ КОРРЕКЦИИ НЕВРОЛОГИЧЕСКОГО ДЕФИЦИТА В МОДЕЛИ НАРУШЕНИЙ ВЕНОЗНОГО КРОВОТОКА ГОЛОВНОГО МОЗГА У КРЫС 468
Васильев И.А., Черных Е.Р. , Ступак В.В., Шевела Е.Я. , Останин А.А.
GRAFTING OF MESENCHYMAL STROMAL CELLS FOR NEUROLOGICAL DEFICIT CORRECTION IN A MODEL OF THE BRAIN VENOUS BLOOD FLOW DISORDERS IN RATS 468
Vasiliyev I.A., Chernykh E.R., Stupak V.V., Shevela E.Ya., Ostanin A.A.
ИЗМЕНЕНИЕ МАКСИМАЛЬНОЙ СКОРОСТИ РЕАКЦИИ ПРЕПАРАТА МИОЗИНА СКЕЛЕТНЫХ МЫШЦ СОБАК ПРИ МОДЕЛИРОВАНИИ ОСКОЛЬЧАТОГО ПЕРЕЛОМА КОСТЕЙ ГОЛЕНИ С ПОСЛЕДУЮЩИМ ЛЕЧЕНИЕМ АППАРАТОМ ИЛИЗАРОВА 469
Гайдышев А.И., Лунева С.Н., Стогов М.В.
MAXIMAL RATE CHANGE IN THE REACTION OF CANINE SKELETAL MUSCLE MYOSIN IN COMMINUTED LEG BONE FRACTURE MODELING WITH FURTHER TREATMENT USING THE ILIZAROV FIXATOR 469
Gaidyshev A.I., Luneva S.N., Stogov M.V.
ХАРАКТЕРИСТИКА МИКРОЦИРКУЛЯТОРНОГО РУСЛА КОЖИ ПРИ ВЫСОКОДРОБНОМ АВТОМАТИЧЕСКОМ УДЛИНЕНИИ ГОЛЕНИ (ЭКСПЕРИМЕНТАЛЬНОЕ ИССЛЕДОВАНИЕ) 470
Горбач Е.Н., Кононович Н.А.
THE CHARACTERISTIC OF SKIN MICROCIRCULATORY BED FOR HIGH-DIVISION AUTOMATIC LEG LENGTHENING (AN EXPERIMENTAL STUDY) 470
Gorbach E.N., Kononovich N.A.
ГИСТОСТРУКТУРНАЯ ХАРАКТЕРИСТИКА ФОРМИРОВАНИЯ РЕГЕНЕРАТА БОЛЬШЕБЕРЦОВОЙ КОСТИ ПРИ УДЛИНЕНИИ ГОЛЕНИ АВТОМАТИЧЕСКИМ ДИСТРАКТОРОМ С ВЫСОКИМ СУТОЧНЫМ ТЕМПОМ 471
Горбач Е.Н., Степанов М.А.
THE HISTOSTRUCTURAL CHARACTERISTIC OF TIBIAL REGENERATED BONE FOEMATION FOR LEG LENGTHENING WITH AN AUTOMATIC DISTRACTOR OF HIGH DAILY RATE 471
Gorbach E.N., Stepanov M.A.
ОСОБЕННОСТИ ЗАЖИВЛЕНИЯ ОСКОЛЬЧАТЫХ ПЕРЕЛОМОВ ДИАФИЗОВ БОЛЬШЕБЕРЦОВЫХ КОСТЕЙ В УСЛОВИЯХ ЧРЕСКОСТНОГО ОСТЕОСИНТЕЗА И ПРИМЕНЕНИЯ ГИРУДОТЕРАПИИ 472
Горбач Е.Н., Степанов М.А., Петровская Н.В., Якиманская Ю.О.

THE SPECIAL FEATURES OF THE HEALING OF COMMINUTED TIBIAL SHAFT FRACTURES UNDER THE CONDITIONS OF TRANSOSSEOUS OSTEOSYNTHESIS AND HIRUDOTHERAPY USE 472
Gorbach E.N., Stepanov M.A., Petrovskaya N.V., Yakimanskaya J.O.
ЭКСПЕРИМЕНТАЛЬНО-МОРФОЛОГИЧЕСКОЕ ОБОСНОВАНИЕ ПРИМЕНЕНИЯ ПОВЫШЕННОГО ТЕМПА УДЛИНЕНИЯ ГОЛЕНИ АВТОДИСТРАКТОРОМ 473
Горбач Е.Н.,. Ступина Т.А., Варсегова Т.Н., Еманов А.А.
THE EXPERIMENTAL-AND-MORPHOLOGICAL SUBSTANTIATION OF USING THE INCREASED RATE OF LEG LENGTHENING WITH AN AUTO-DISTRACTOR..... 473
Gorbach E.N., Stupina T.A., Varsegova T.N., Yemanov A.A.
РАЗРАБОТКА БИОКОМПОЗИТОВ НОВОГО ПОКОЛЕНИЯ НА ОСНОВЕ КСЕНОГЕННОГО ДЕМИНЕРАЛИЗОВАННОГО КОСТНОГО МАТРИКСА С ДОБАВЛЕНИЕМ РЕКОМБИНАНТНЫХ КОСТНЫХ МОРФОГЕНЕТИЧЕСКИХ БЕЛКОВ ЧЕЛОВЕКА RHBMP -2 И RHBMP -7..... 474
Громов А.В., Бартов М.С., Никитин К.Е., Мишина Д.М., Субботина М.Е., Соболева Л.А., Овечкина Т.А., Грунина Т.М., Сергиенков М.А., Лаврова Н.В., Полетаева Н.Н., Галушкина З.М., Семихин А.С., Ткачук А.П., Шарапова Н.Е., Карягина А.С., Лунин В.Г.
THE DEVELOPMENT OF BIOCOMPOSITES OF NEW GENERATION ON THE BASIS OF XENOGENIC DEMINERALIZED BONE MATRIX WITH ADDITION OF HUMAN RECOMBINANT BONE MORPHOGENETIC PROTEINS RHBMP -2 AND RHBMP -7 474
Gromov A.V., Bartov M.S., Nikitin K.E., Mishina D.M., Subbotina M.E., Soboleva L.A., Ovechkina T.A., Grunina T.M., Sergiyenkov M.A., Lavrova N.V., Poletayeva N.N., Galushkina Z.M., Semikhin A.S., Tkachuk A.P., Sharapova N.E., Kariagina A.S., Lunin V.G.
ОСОБЕННОСТИ СИСТЕМЫ ГЕМОСТАЗА И КОСТНОЙ РЕГЕНЕРАЦИИ В УСЛОВИЯХ ВЫСОКОГОРЬЯ ПРИ ОСТЕОСИНТЕЗЕ АППАРАТОМ ИЛИЗАРОВА 475
Джумабеков С.А., Исаков Б.Д.
THE DETAILS OF HEMOSTASIS SYSTEM AND BONE REGENERATION UNDER HIGH-ALTITUDE CONDITIONS FOR OSTEOSYNTHESIS WITH THE ILIZAROV FIXATOR 475
Dzhumabekov S.A., Isakov B.D.
КЛИНИКО-МОРФОЛОГИЧЕСКИЕ ОСОБЕННОСТИ ОСТЕОГЕНЕЗА СТРУКТУР ВЕРТЛУЖНОЙ ВПАДИНЫ ПРИ ПРИМЕНЕНИИ ЦЕМЕНТНЫХ СПЕЙСЕРОВ В УСЛОВИЯХ ГНОЙНОЙ ИНФЕКЦИИ 476
Дзюба Г.Г. , Ерофеев С.А. , Чернигов Ю.В. , Кондрахин И.С. , Одарченко Д.И.
CLINICAL-AND-MORPHOLOGICAL DETAILS OF OSTEOGENESIS OF ACETABULAR STRUCTURES FOR USING CEMENT SPACERS UNDER THE CONDITIONS OF PURULENT INFECTION 476
Dziuba G.G., Yerofeyev S.A., Chernigov Yu.V., Kondrakhin I.S., Odarchenko D.I.
ОСОБЕННОСТИ ЗАЖИВЛЕНИЯ ПЕРЕЛОМОВ НИЖНЕЙ ТРЕТИ КОСТЕЙ ПРЕДПЛЕЧЬЯ В УСЛОВИЯХ ЧРЕСКОСТНОГО ОСТЕОСИНТЕЗА (ЭКСПЕРИМЕНТАЛЬНОЕ ИССЛЕДОВАНИЕ) 477
Еманов А.А.
THE CHARACTERISTIC FEATURES OF HEALING OF LOWER THIRD FOREARM BONE FRACTURES UNDER TRANSOSSEOUS OSTEOSYNTHESIS (AN EXPERIMENTAL STUDY) 477
Yemanov A.A.
ЭФФЕКТ ИЛИЗАРОВА: ЭКСПЕРИМЕНТАЛЬНО-МОРФОЛОГИЧЕСКИЙ АНАЛИЗ И БИОЛОГИЧЕСКИЙ МЕХАНИЗМ РЕАЛИЗАЦИИ 478
Ирьянов Ю.М.
THE ILIZAROV EFFECT: EXPERIMENTAL-AND-MORPHOLOGICAL ANALYSIS AND BIOLOGICAL MECHANISM OF REALIZATION..... 478
Irianov Yu.M.
СОЗДАНИЕ ЛОКАЛЬНЫХ ОЧАГОВ ГРАНУЛЯЦИОННОЙ ТКАНИ В КОСТНОМ МОЗГЕ – МАЛОИНВАЗИВНЫЙ МЕТОД СТИМУЛЯЦИИ РЕПАРАТИВНЫХ ПРОЦЕССОВ..... 479
Ирьянов Ю.М., Ирьянова Т.Ю., Горбач Е.Н., Дюрягина О.В.
THE PRODUCTION OF LOCAL GRANULATION TISSUE FOCI IN BONE MARROW IS A LITTLE-INVASIVE METHOD OF REPARATIVE PROCESS STIMULATION..... 479
Irianov Yu.M., Irianova T.Yu., Gorbach E.N., Diuriagina O.V.
ЭКСПЕРИМЕНТАЛЬНО-МОРФОЛОГИЧЕСКОЕ ОБОСНОВАНИЕ ИСПОЛЬЗОВАНИЯ БИОМИНЕРАЛА КОСТНОЙ ТКАНИ ДЛЯ СТИМУЛЯЦИИ РЕПАРАТИВНОГО ОСТЕОГЕНЕЗА 480
Ирьянов Ю.М., Ирьянова Т.Ю., Дюрягина О.В.
THE EXPERIMENTAL-AND-MORPHOLOGICAL SUBSTANTIATION OF BONE TISSUE BIOMINERAL USE FOR REPARATIVE OSTEOGENESIS STIMULATION 480
Irianov Yu.M., Irianova T.Yu., Diuriagina O.V.
ЭКСПЕРИМЕНТАЛЬНО-МОРФОЛОГИЧЕСКОЕ ОБОСНОВАНИЕ ИСПОЛЬЗОВАНИЯ ЭЛЕКТРОМАГНИТНОГО ИЗЛУЧЕНИЯ КРАЙНЕ ВЫСОКИХ ЧАСТОТ ДЛЯ ЛЕЧЕНИЯ ПЕРЕЛОМА В УСЛОВИЯХ ЧРЕСКОСТНОГО ОСТЕОСИНТЕЗА 481
Ирьянов Ю.М., Ирьянова Т.Ю., Дюрягина О.В., Ирьянова В.Н.

THE EXPERIMENTAL-AND-MORPHOLOGICAL SUBSTANTIATION OF USING ELECTROMAGNETIC RAYS OF ULTRAHIGH FREQUENCIES FOR FRACTURE TREATMENT UNDER TRANSOSSEOUS OSTEOSYNTHESIS 481
Irianov Yu.M., Irianova T.Yu., Diuriagina O.V., Irianova V.N.
МОДЕЛИРОВАНИЕ ОСТЕОАРТРОЗА В ЭКСПЕРИМЕНТЕ 482
Ковалев Г.А., Введенский Б.П., Сандомирский Б.П.
EXPERIMENTAL OSTEOARTHROSIS MODELING....482
Kovalev G.A., Vvedensky B.P., Sandomirsky B.P.
ГЕМОДИНАМИКА ПЕРЕДНЕЙ БОЛЬШЕБЕРЦОВОЙ МЫШЦЫ В УСЛОВИЯХ ВЫСОКОДРОБНОГО АВТОМАТИЧЕСКОГО УДЛИНЕНИЯ (ЭКСПЕРИМЕНТАЛЬНОЕ ИССЛЕДОВАНИЕ)....483
Кононович Н.А.
HEMODYNAMICS OF THE ANTERIOR TIBIAL MUSCLE UNDER THE CONDITIONS OF HIGH-DIVISION AUTOMATIC LENGTHENING (AN EXPERIMENTAL STUDY)....483
Kononovich N.A.
КОЛИЧЕСТВЕННЫЕ ЗНАЧЕНИЯ ПОВЕРХНОСТНОЙ ТЕМПЕРАТУРЫ ПОЯСНИЧНОЙ ОБЛАСТИ У ЩЕНКОВ (ЭКСПЕРИМЕНТАЛЬНОЕ ИССЛЕДОВАНИЕ)....484
Кононович Н.А., Кобызев А.Е., Краснов В.В.
QUANTITATIVE VALUES OF LUMBAR ZONE SURFACE TEMPERATURE IN PUPPIES (AN EXPERIMENTAL STUDY) 484
Kononovich N.A., Kobyzev A.E., Krasnov V.V.
ГЕМОДИНАМИКА ПЕРЕДНЕЙ БОЛЬШЕБЕРЦОВОЙ МЫШЦЫ ПРИ СРАЩЕНИИ ОСКОЛЬЧАТЫХ ПЕРЕЛОМОВ ГОЛЕНИ В УСЛОВИЯХ КОМБИНИРОВАННОГО ОСТЕОСИНТЕЗА (ЭКСПЕРИМЕНТАЛЬНОЕ ИССЛЕДОВАНИЕ) 485
Кононович Н.А., Петровская Н.В.
HEMODYNAMICS OF THE ANTERIOR TIBIAL MUSCLE IN HEALING OF COMMINUTED LEG FRACTURES UNDER COMBINED OSTEOSYNTHESIS (AN EXPERIMENTAL STUDY)....485
Kononovich N.A., Petrovskaya N.V.
ГЕМОДИНАМИКА ПЕРЕДНЕЙ БОЛЬШЕБЕРЦОВОЙ МЫШЦЫ ПРИ СРАЩЕНИИ ОСКОЛЬЧАТЫХ ПЕРЕЛОМОВ КОСТЕЙ ГОЛЕНИ (ЭКСПЕРИМЕНТАЛЬНОЕ ИССЛЕДОВАНИЕ)....486
Кононович Н.А., Петровская Н.В., Степанов М.А.
HEMODYNAMICS OF THE ANTERIOR TIBIAL MUSCLE FOR HEALING OF LEG BONE COMMINUTED FRACTURES (AN EXPERIMENTAL STUDY)....486
Kononovich N.A., Petrovskaya N.V., Stepanov M.A.
ОСОБЕННОСТИ РЕПАРАТИВНОЙ РЕГЕНЕРАЦИИ ПРИ ЗАСТАРЕЛЫХ ПОВРЕЖДЕНИЯХ ТАЗА (ЭКСПЕРИМЕНТАЛЬНО-МОРФОЛОГИЧЕСКОЕ ИССЛЕДОВАНИЕ) 487
Краснов В.В., Кирсанов К.П., Силантьева Т.А., Осипова Е.В., Ступина Т.А.
THE SPECIAL FEATURES OF REPARATIVE REGENERATION FOR OLD PELVIC INJURIES (AN EXPERIMENTAL-AND-MORPHOLOGICAL STUDY)....487
Krasnov V.V., Kirsanov K.P., Silantiyeva T.A., Osipova E.V., Stupina T.A.
ЭКСПЕРИМЕНТАЛЬНАЯ АПРОБАЦИЯ МЕТОДИКИ ПРОЛОНГИРОВАННОГО ВНУТРИСУСТАВНОГО ВВЕДЕНИЯ РАСТВОРОВ ЛЕКАРСТВЕННЫХ ПРЕПАРАТОВ 488
Краснов В.В., Силантьева Т.А., Кирсанова А.Ю.
EXPERIMENTAL EVALUATION OF THE TECHNIQUE OF PROLONGED INTRAARTICULAR INFUSION OF MEDICINAL PREPARATION SOLUTIONS....488
Krasnov V.V., Silantiyeva T.A., Kirsanova A.Yu.
ВЛИЯНИЕ КОМПОНЕНТОВ ПЛАЗМЫ КРОВИ НА РЕПАРАТИВНЫЙ ОСТЕОГЕНЕЗ И ПОКАЗАТЕЛИ СОСТОЯНИЯ ВНУТРЕННЕЙ СРЕДЫ РЕЦИПИЕНТОВ....489
Лунева С.Н., Гребнева О.Л., Ковинька М.А., Силантьева Т.А., Стогов М.В., Сбродова Л.И., Ткачук Е.А.
THE EFFECT OF BLOOD PLASMA COMPONENTS ON REPARATIVE OSTEOGENESIS AND THE VALUES OF RECIPIENTS' INTERNAL MEDIUM CONDITION 489
Luneva S.N., Grebneva O.L., Kovinka M.A., Silantiyeva T.A., Sbrodova L.I., Stogov M.V., Tkachuk E.A.
СПОСОБ ОПТИМИЗАЦИИ РЕПАРАТИВНЫХ ПРОЦЕССОВ С ПОМОЩЬЮ КОМПОНЕНТОВ ПЛАЗМЫ КРОВИ В СОСТАВЕ МАЗИ 490
Лунева С.Н., Гребнева О.Л., Ковинька М.А., Силантьева Т.А., Горбач Е.Н., Кузнецова Е.И., Розова Л.В., Гасанова А.Г.
A TECHNIQUE FOR REPARATIVE PROCESS OPTIMIZATION USING BLOOD PLASMA COMPONENTS INCLUDED AS A COMPOUND OF OINTMENT....490
Luneva S.N., Grebneva O.L., Kovinka M.A., Silantiyeva T.A., Gorbach E.N., Kuznetsova E.I., Rozova L.V., Gasanova A.G.
ВЛИЯНИЕ РАЗЛИЧНЫХ ГУМОРАЛЬНЫХ ДЕРИВАТОВ НА РЕПАРАТИВНЫЙ ОСТЕОГЕНЕЗ....491
Лунева С.Н., Гребнева О.Л., Ковинька М.А., Силантьева Т.А., Гасанова А.Г., Стогов М.В., Тушина Н.В., Ткачук Е.А.

THE EFFECT OF DIFFERENT HUMORAL DERIVATIVES ON REPARATIVE OSTEOGENESIS 491
LUNEVA S.N., GREBNEVA O.L., KOVINKA M.A., SILANTIYEVA T.A., GASANOVA A.G., STOGOV M.V., TUSHINA N.V., TKACHUK E.A.
ЗАВИСИМОСТЬ БИОХИМИЧЕСКИХ ПОКАЗАТЕЛЕЙ КРОВИ ЭКСПЕРИМЕНТАЛЬНЫХ ЖИВОТНЫХ ОТ ПРИРОДЫ ОРГАНИЧЕСКОЙ СОСТАВЛЯЮЩЕЙ ИМПЛАНТАЦИОННЫХ МАТЕРИАЛОВ 492
Лунева С.Н., Талашова И.А., Накоскин А.Н., Кононович Н.А., Еманов А.А.
THE DEPENDENCE OF THE BLOOD BIOCHEMICAL PARAMETERS OF EXPERIMENTAL ANIMALS ON THE NATURE OF THE ORGANIC COMPONENT OF IMPLANTATION MATERIALS 492
LUNEVA S.N., TALASHOVA I.A., NAKOSKIN A.N., KONONOVICH N.A., YEMANOV A.A.
ВЛИЯНИЕ КАЛЬЦИЙФОСФАТНЫХ СОЕДИНЕНИЙ И НЕКОЛЛАГЕНОВЫХ КОСТНЫХ БЕЛКОВ НА КОСТЕОБРАЗОВАНИЕ В ДЫРЧАТЫХ ДЕФЕКТАХ МЕТАФИЗА 493
Лунева С.Н., Талашова И.А., Осипова Е.В., Накоскин А.Н., Еманов А.А.
THE EFFECT OF CALCIUM-PHOSPHATE COMPOUNDS AND NON-COLLAGEN BONE PROTEINS ON OSTEOGENESIS IN METAPHYSEAL PERFORATED DEFECTS 493
LUNEVA S.N., TALASHOVA I.A., OSIPOVA E.B., NAKOSKIN A.N., YEMANOV A.A.
ИЗМЕНЕНИЕ БЕЛКОВОГО СОСТАВА СЫВОРОТКИ КРОВИ СОБАК В ДИНАМИКЕ ПРИ ЗАЖИВЛЕНИИ ПЕРЕЛОМОВ ВЕРТЛУЖНОЙ ВПАДИНЫ ПОД ВОЗДЕЙСТВИЕМ ПРЕПАРАТА С ИНСУЛИНОПОДОБНЫМИ СВОЙСТВАМИ 494
Лунева С.Н., Шипицына И.В.
THE CHANGE IN CANINE SERUM PROTEIN COMPOSITION IN THE DYNAMICS FOR ACETABULAR FRACTURE HEALING UNDER THE INFLUENCE OF THE PREPARATIN WITH INSULIN-LIKE PROPERTIES 494
LUNEVA S.N., SHIPITSYNA I.V.
СРАВНЕНИЕ БИОСОВМЕСТИМОСТИ АЛМАЗОПОДОБНЫХ ПОКРЫТИЙ ТИТАНА 495
Макарова Э.Б. , Трифонова Е.Б., Близнец Д.Г., Галкин П.В., Рубштейн Е.Б., Трахтенберг И.Ш.
BIOCOMPATIBILITY COMPARISON FOR DIAMOND-LIKE COATINGS OF TITANIUM 495
MAKAROVA E.B., TRIFONOVA E.B., BLIZNETS D.G., GALKIN P.V., RUBSHTEIN E.B., TRAKHTENBERG I.SH.
НЕКОЛЛАГЕНОВЫЕ БЕЛКИ КОСТНОЙ ТКАНИ ОБЛАДАЮТ ИНСУЛИНОПОДОБНЫМ ДЕЙСТВИЕМ 496
Накоскин А.Н., Лунева С.Н., Талашова И.А.
INSULIN-LIKE EFFECT OF BONE TISSUE NON-COLLAGEN PROTEINS 496
NAKOSKIN A.N., LUNEVA S.N., TALASHOVA I.A.
РЕАКЦИИ СОСУДОВ ПЕЧЕНОЧНОГО АЦИНУСА В ВОССТАНОВИТЕЛЬНОМ ПЕРИОДЕ ПОСЛЕ ПЕРЕЛОМА КОСТЕЙ ГОЛЕНИ (ЭКСПЕРИМЕНТАЛЬНОЕ ИССЛЕДОВАНИЕ) 496
Очеретина Р.Ю., Стогов М.В.
THE REACTIONS OF ACINUS VESSELS IN THE RESTORATIVE PERIOD AFTER LEG BONE FRACTURE (AN EXPERIMENTAL STUDY) 496
OCHERETINA R.YU., STOGOV M.V.
ВЛИЯНИЕ ДЛИТЕЛЬНОГО ДОЗИРОВАННОГО РАСТЯЖЕНИЯ ТКАНЕЙ ПРИ УДЛИНЕНИИ КОНЕЧНОСТИ С КЛАССИЧЕСКИМ ТЕМПОМ НА СТРУКТУРНЫЕ ПРЕОБРАЗОВАНИЯ ПЕРВОГО СЕНСОРНОГО НЕЙРОНА ДВИГАТЕЛЬНОГО АНАЛИЗАТОРА 497
Сафонова Г.Д.
THE EFFECT OF PROLONGED GRADUATED TISSUE DISTRACTION DURING THE LIMB LENGTHENING OF CLASSIC RATE ON THE STRUCTURAL REORGANIZATIONS OF THE FIRST SENSORY NEURON OF MOTOR ANALYZER 497
SAFONOVA G.D.
ХАРАКТЕРИСТИКА ТРОФИЧЕСКИХ ВЗАИМОДЕЙСТВИЙ В СИСТЕМЕ «НЕЙРОН-ГЛИЯ» ПОЯСНИЧНЫХ СПИННОМОЗГОВЫХ ГАНГЛИЕВ ПРИ РАЗЛИЧНЫХ УСЛОВИЯХ УДЛИНЕНИЯ ГОЛЕНИ В ЭКСПЕРИМЕНТЕ 498
Сафонова Г.Д.
CHARACTERISTIC OF TROPHIC INTERACTIONS IN «NEURON-GLIA» SYSTEM OF LUMBAR SPINAL GANGLIA UNDER DIFFERENT CONDITIONS OF EXPERIMENTAL LEG LENGTHENING 498
SAFONOVA G.D.
ЭКСПЕРИМЕНТАЛЬНОЕ ИССЛЕДОВАНИЕ ФУНКЦИЙ ТАЗОВОЙ КОНЕЧНОСТИ В РАЗНЫХ УСЛОВИЯХ ЛЕЧЕНИЯ ФРАГМЕНТАРНОГО ПЕРЕЛОМА СЕДАЛИЩНОЙ КОСТИ 499
Сизова Т.В., Антонов Н.И., Сайфутдинов М.С.
THE EXPERIMENTAL STUDY OF PELVIC LIMB FUNCTIONS UNDER DIFFERENT CONDITIONS OF FRAGMENTED ISCHIAL BONE FRACTURE TREATMENT 499
SIZOVA T.V., ANTONOV N.I., SAIFUTDINOV M.S.
РАЗРАБОТКА СПОСОБА СТИМУЛЯЦИИ РЕПАРАТИВНОГО ПРОЦЕССА ПРИ ЛЕЧЕНИИ ТРАВМАТИЧЕСКИХ ПОВРЕЖДЕНИЙ СУСТАВОВ В ЭКСПЕРИМЕНТЕ 500
Силантьева Т.А., Краснов В.В., Кирсанова А.Ю.

THE DEVELOPMENT OF THE TECHNIQUE FOR REPARATIVE PROCESS STIMULATION IN TREATMENT OF JOINT TRAUMATIC INJURIES EXPERIMENTALLY 500
Silantiyeva T.A., Krasnov V.V., Kirsanova A.Yu
ВЛИЯНИЕ БИВАЛОСА НА ФОРМИРОВАНИЕ И ПЕРЕСТРОЙКУ ДИСТРАКЦИОННОГО РЕГЕНЕРАТА В УСЛОВИЯХ ИСКУССТВЕННО СОЗДАННОГО ОСТЕОПОРОЗА У КРОЛИКОВ (ПРЕДВАРИТЕЛЬНОЕ СООБЩЕНИЕ) 501
Соломин Л.Н., Нетылько Г.И., Усикова А.Д., Попов В.В., Лоздовский А.А., Божко А.М.
THE EFFECT OF BIVALOS ON THE FORMATION AND REORGANIZATION OF DISTRACTION REGENERATED BONE UNDER THE CONDITIONS OF ARTIFICIALLY PRODUCED OSTEOPOROSIS IN RABBITS (A PRELIMINARY REPORT) 501
Solomin L.N., Netylko G.I., Usikova A.D., Popov V.V., Lozdovsky A.A., Bozhko A.M.
ОБМЕН КРЕАТИНА В СКЕЛЕТНЫХ МЫШЦАХ МЫШЕЙ В УСЛОВИЯХ ГРАВИТАЦИОННОЙ РАЗГРУЗКИ КОНЕЧНОСТЕЙ 502
Стогов М.В., Лунева С.Н., Ткачук Е.А.
CREATINE METABOLISM IN MOUSE SKELETAL MUSCLES UNDER LIMB GRAVITATIONAL UNLOADING 502
Stogov M.V., Luneva S.N., Tkachuk E.A.
ПОЛУЧЕНИЕ ИЗ СКЕЛЕТНЫХ МЫШЦ БЕЛКОВЫХ ФАКТОРОВ И ОЦЕНКА ИХ АНАБОЛИЧЕСКОГО ЭФФЕКТА 503
Стогов М.В., Лунева С.Н., Тушина Н.В., Еманов А.А.
THE OBTAINING OF THE PROTEIN FACTORS FROM SKELETAL MUSCLES AND EVALUATION OF THEIR ANABOLIC EFFECT 503
Stogov M.V., Luneva S.N., Tushina N.V., Yemanov A.A.
ВЗАИМОСВЯЗЬ ЛОКАЛЬНЫХ И СИСТЕМНЫХ ИЗМНЕНИЙ МЕТАБОЛИЗМА ПОСЛЕ СКЕЛЕТНОЙ ТРАВМЫ 504
Стогов М.В., Ткачук Е.А., Лунева С.Н.
THE CORRELATION OF LOCAL AND SYSTEMIC METABOLIC CHANGES AFTER SKELETAL TRAUMA 504
Stogov M.V., Tkachuk E.A., Luneva S.N.
ЭНЕРГЕТИЧЕСКОЕ ОБЕСПЕЧЕНИЕ СКЕЛЕТНЫХ МЫШЦ ПРИ ОПЕРАТИВНОМ УДЛИНЕНИИ КОСТЕЙ ГОЛЕНИ 505
Стогов М.В., Тушина Н.В., Еманов А.А.
ENERGY SUPPLY OF SKELETAL MUSCLES FOR SURGICAL LENGTHENING OF LEG BONES 505
Stogov M.V., Tushina N.V., Yemanov A.A.
РЕГЕНЕРАТОРНЫЕ ВОЗМОЖНОСТИ СУСТАВНОГО ХРЯЩА ПРИ СОВРЕМЕННЫХ ТЕХНОЛОГИЯХ УДЛИНЕНИЯ КОНЕЧНОСТЕЙ В ЭКСПЕРИМЕНТЕ 506
Ступина Т.А.
REGENERATIVE POSSIBILITIES OF ARTICULAR CARTILAGE IN TERMS OF MODERN TECHNOLOGIES OF LIMB LENGTHENING IN EXPERIMENT 506
Stupina T.A.
МОРФОФУНКЦИОНАЛЬНАЯ ОЦЕНКА ВЛИЯНИЯ СУБХОНДРАЛЬНОЙ ТУННЕЛИЗАЦИИ И КОСТНОМОЗГОВОЙ СТИМУЛЯЦИИ НА ПРОЦЕССЫ РЕГЕНЕРАЦИИ СУСТАВНОГО ХРЯЩА (ЭКСПЕРИМЕНТАЛЬНО-МОРФОЛОГИЧЕСКОЕ ИССЛЕДОВАНИЕ) 506
Ступина Т.А., Степанов М.А.
THE MORPHOFUNCTIONAL ASSESSMENT OF SUBCHONDRAL TUNNELIZATION AND MEDULLARY STIMULATION INFLUENCE ON THE PROCESSES OF ARTICULAR CARTILAGE REGENERATION (AN EXPERIMENTAL-AND-MORPHOLOGICAL STUDY) 506
Stupina T.A., Stepanov M.A.
ОЦЕНКА СОСТОЯНИЯ СУСТАВНОГО ХРЯЩА ПРИ ЛЕЧЕНИИ ОСКОЛЬЧАТЫХ ПЕРЕЛОМОВ КОСТЕЙ ГОЛЕНИ МЕТОДОМ ЧРЕСКОСТНОГО ОСТЕОСИНТЕЗА В ЭКСПЕРИМЕНТЕ 507
Ступина Т.А., Степанов М.А.
EVALUATION OF ARTICULAR CARTILAGE CONDITION IN MANAGEMENT OF COMMINUTED TIBIAL FRACTURES BY THE METHOD OF TRANSOSSEOUS OSTEOSYNTHESIS IN EXPERIMENT 507
Stupina T.A., Stepanov M.A.
ЗАКОНОМЕРНОСТИ КОСТНОГО РЕМОДЕЛИРОВАНИЯ В УСЛОВИЯХ ИММОБИЛИЗАЦИИ 508
Трифонова Е.Б. , Гюльназарова С.В. , Кучиев А.Ю. , Осипенко А.В. , Кобылкин К.С.
THE REGULARITIES OF BONE REMODELING UNDER IMMOBILIZATION 508
Trifonova E.B., Giulnazarova S.V., Kuchiyev A.Yu., Osipenko A.V., Kobylkin K.S.
УЛЬТРАСТРУКТУРНО-СТЕРЕОЛОГИЧЕСКИЙ АНАЛИЗ КАПИЛЛЯРОВ ЭНДОМИЗИЯ ПЕРЕДНЕЙ БОЛЬШЕБЕРЦОВОЙ МЫШЦЫ И МАТЕМАТИЧЕСКИЙ АППАРАТ ТЕОРИИ ИНФОРМАЦИИ ПРИ ДИСТРАКЦИИ ГОЛЕНИ В РАЗЛИЧНЫХ РИТМАХ (ЭКСПЕРИМЕНТАЛЬНО-МОРФОЛОГИЧЕСКОЕ ИССЛЕДОВАНИЕ) 509
Филимонова Г.Н.
THE ULTRASTRUCTURAL-AND-STEREOLOGICAL ANALYSIS OF TIBIAL ENDOMYSIUM CAPILLARIES AND THE MATHEMATICAL SYSTEM OF INFORMATION THEORY FOR LEG DISTRACTION OF DIFFERENT RATES (AN EXPERIMENTAL-AND-MORPHOLOGICAL STUDY) 509
Filimonova G.N.

МОРФОФУНКЦИОНАЛЬНАЯ ХАРАКТЕРИСТИКА ПЕРЕДНЕЙ БОЛЬШЕБЕРЦОВОЙ МЫШЦЫ ПРИ СРАЩЕНИИ ПЕРЕЛОМОВ ГОЛЕНИ В УСЛОВИЯХ ОРГАНОТЕРАПИИ (ЭКСПЕРИМЕНТАЛЬНОЕ ИССЛЕДОВАНИЕ) 510
Филимонова Г.Н., Кононович Н.А., Петровская Н.В., Лунева С.Н., Ковинька М.А.
MORPHOFUNCTIONAL CHARACTERISTIC OF THE ANTERIOR TIBIAL MUSCLE FOR HEALING OF LEG BONE FRACTURES UNDER ORGANOTHERAPY (AN EXPERIMENTAL STUDY)..... 510
Filimonova G.N., Kononovich N.A., Petrovskaya N.V., Luneva S.N., Kovinka M.A.
МОРФОФУНКЦИОНАЛЬНАЯ ХАРАКТЕРИСТИКА МЫШЦ ГОЛЕНИ И СОБСТВЕННЫХ ФАСЦИЙ В УСЛОВИЯХ ЧРЕСКОСТНОГО ОСТЕОСИНТЕЗА И ГИРУДОТЕРАПИИ ПРИ ЛЕЧЕНИИ ОСКОЛЬЧАТЫХ ПЕРЕЛОМОВ (ЭКСПЕРИМЕНТАЛЬНО-МОРФОЛОГИЧЕСКОЕ ИССЛЕДОВАНИЕ)..... 511
Филимонова Г.Н., Петровская Н.В., Степанов М.А., Якиманская Ю.О.
MORPHOFUNCTIONAL CHARACTERISTIC OF LEG MUSCLES AND PROPER FASCIAE IN TREATMENT OF COMMINUTED FRACTURES UNDER THE CONDITIONS OF TRANSOSSEOUS OSTEOSYNTHESIS AND HIRUDOTHERAPY (AN EXPERIMENTAL-AND-MORPHOLOGICAL STUDY)..... 511
Filimonova G.N., Petrovskaya N.V., Stepanov M.A., Yakimanskaya J.O.
МОРФОЛОГИЧЕСКАЯ ХАРАКТЕРИСТИКА ПОВТОРНОГО ПЕРЕЛОМА..... 512
Ходжанов И.Ю., Косимов А.А., Байимбетов Г.Дж.
THE MORPHOLOGICAL CHARACTERISTIC OF RE-FRACTURE 512
Khodzhanov I.Yu., Kosimov A.A., Bayimbetov G.Dzh.
ВЛИЯНИЕ ЦЕРЕБРОЛИЗИНА НА РЕИННЕРВАЦИЮ И РЕВАСКУЛЯРИЗАЦИЮ ПЕРЕДНЕЙ БОЛЬШЕБЕРЦОВОЙ МЫШЦЫ (ЭКСПЕРИМЕНТАЛЬНО-МОРФОЛОГИЧЕСКОЕ ИССЛЕДОВАНИЕ) 513
Щудло Н.А., Филимонова Г.Н.
THE EFFECT OF CEREBROLYSINE ON THE REINNERVATION AND REVASCULARIZATION OF THE ANTERIOR TIBIAL MUSCLE (AN EXPERIMENTAL-AND-MORPHOLOGICAL STUDY) 513
Chtchoudlo N.A., Filimonova G.N.
КОРКОВЫЕ ПЛАСТИНКИ ДЛИННЫХ КОСТЕЙ ПРИ ЧРЕСКОСТНОМ ДИСТРАКЦИОННОМ ОСТЕОСИНТЕЗЕ В ЭКСПЕРИМЕНТЕ . 514
Щудло Н.А., Щудло М.М.
CORTICAL PLATES OF LONG BONES UNDER DISTRACTION OSTEOSYNTHESIS EXPERIMENTALLY..... 514
Chtchoudlo N.A., Chtchoudlo M.M.
ИЗМЕНЕНИЯ ЧИСЛЕННОСТИ И ФЕНОТИПОВ НЕРВНЫХ ВОЛОКОН В СПИННОМОЗГОВЫХ И ЧЕРЕПНО-МОЗГОВЫХ НЕРВАХ ПРИ ЭКСПЕРИМЕНТАЛЬНЫХ ПОВРЕЖДЕНИЯХ КОСТЕЙ КОНЕЧНОСТЕЙ И ДИСТРАКЦИОННОМ ОСТЕОГЕНЕЗЕ 515
Щудло Н.А., Щудло М.М., Борисова И.В.
THE CHANGES OF NERVE FIBER QUANTITY AND PHENOTYPES IN SPINAL AND CRANIOCEREBRAL NERVES FOR EXPERIMENTAL LIMB BONE INJURIES AND DISTRACTION OSTEOGENESIS 515
Chtchoudlo N.A., Chtchoudlo M.M., Borisova I.V.
ПРИМЕНЕНИЕ ТРАКЦИИ В ПОПЕРЕЧНОМ НАПРАВЛЕНИИ ПО Г.А. ИЛИЗАРОВУ ДЛЯ НЕЙРОТЕНЗИИ..... 516
Щудло Н.А., Щудло М.М., Борисова И.В.
THE USE OF THE TRACTION IN LONGITUDINAL DIRECTION ACCORDING TO ILIZAROV FOR NEUROTENSION..... 516
Chtchoudlo N.A., Chtchoudlo M.M., Borisova I.V.
СТРУКТУРНЫЕ МЕХАНИЗМЫ ПОВРЕЖДЕНИЯ И УДЛИНЕНИЯ МЫШЕЧНЫХ ВОЛОКОН ПРИ ДИСТРАКЦИОННОМ ОСТЕОСИНТЕЗЕ..... 517
Щудло Н.А., Щудло М.М., Борисова И.В., Степанов М.А., Еманов А.А.
THE STRUCTURAL MECHANISMS OF MUSCLE FIBER INJURY AND LENGTHENING UNDER DISTRACTION OSTEOSYNTHESIS..... 517
Chtchoudlo N.A., Chtchoudlo M.M., Borisova I.V., Stepanov M.A., Yemanov A.A.
ДИНАМИКА ПОКАЗАТЕЛЕЙ ГЕМОСТАЗА И МОРФОЛОГИЧЕСКИЕ ОСОБЕННОСТИ СОБСТВЕННЫХ ФАСЦИЙ И МЫШЦ ОБЛАСТИ ОСКОЛЬЧАТОГО ПЕРЕЛОМА В УСЛОВИЯХ ЧРЕСКОСТНОГО ОСТЕОСИНТЕЗА И ГИРУДОТЕРАПИИ 518
Якиманская Ю.О., Филимонова Г.Н., Сбродова Л.И.
THE DYNAMICS OF HEMOSTASIS VALUES AND THE MORPHOLOGICAL FEATURES OF THE PROPER FASCIAE AND MUSCLES OF COMMINUTED FRACTURE SITE UNDER THE CONDITIONS OF TRANSOSSEOUS OSTEOSYNTHESIS AND HIRUDOTHERAPY..... 518
Yakimanskaya J.O., Filimonova G.N., Sbrodova L.I.
ПРОЧИЕ АКТУАЛЬНЫЕ ВОПРОСЫ ТРАВМАТОЛОГИИ-ОРТОПЕДИИ И ДРУГИХ РАЗДЕЛОВ МЕДИЦИНЫ..... 519
OTHER TOPICAL ASPECTS OF TRAUMATOLOGY AND ORTHOPAEDICS AND OTHER PARTS OF MEDICINE..... 519
К ВОПРОСУ ОБ ИНФОРМАТИВНОСТИ ПУНКЦИОННОЙ ТРЕПАНОБИОПСИИ ДЛЯ ДИФФЕРЕНЦИАЛЬНОЙ ДИАГНОСТИКИ ВОСПАЛИТЕЛЬНЫХ И ОПУХОЛЕВЫХ ПОРАЖЕНИЙ СУСТАВОВ..... 519
Алаторцев А.В., Перецманас Е.О., Дьяков В.Н., Мушкин А.Ю.

THE INFORMATIVE ABILITY OF PUNCTURE TREPANOBIOPSY FOR DIFFERENTIATED DIAGNOSTICS OF JOINT INFLAMMATORY AND TUMOROUS INVOLVEMENTS 519
ALATORTSEV A.V., PERETSMANAS E.O., DIAKOV V.N., MUSHKIN A.YU.
СОВРЕМЕННЫЕ ИНФОРМАТИЗАЦИОННЫЕ ТЕХНОЛОГИИ ПРИ ОРГАНИЗАЦИИ ЛЕЧЕБНОГО И УЧЕБНОГО ПРОЦЕССА У ДЕТЕЙ 520
БАТРШИН И.Т.
MODERN INFORMATIZATION TECHNOLOGIES FOR ORGANIZING THERAPEUTIC AND EDUCATIONAL PROCESSES IN CHILDREN 520
BATRSHIN I.T.
КОМПРЕССИОННЫЙ ШОВ В ОНКОХИРУРГИИ ЖЕЛУДОЧНО-КИШЕЧНОГО ТРАКТА 521
ВЛАСОВ А.А.
COMPRESSION SUTURE IN GASTROINTESTINAL TRACT ONCOSURGERY 521
VLASOV A.A.
РАЗРАБОТКА РАМНОГО АБДОМИНАЛЬНОГО РЕТРАКТОРА И ПЕРВЫЙ ОПЫТ ЕГО КЛИНИЧЕСКОЙ АПРОБАЦИИ 522
ВЛАСОВ А.А.
THE DEVELOPMENT OF FRAME ABDOMINAL RETRACTOR AND THE EARLY EXPERIENCE OF ITS CLINICAL EVALUATION 522
VLASOV A.A.
К ВОПРОСУ О КОНФИДЕНЦИАЛЬНОСТИ ИНФОРМАЦИИ, СОБИРАЕМОЙ В ХОДЕ СОЦИАЛЬНО-ГИГИЕНИЧЕСКИХ ИССЛЕДОВАНИЙ 523
ВОРОНЦОВА Т.Н., ТЮЛЯЕВ Н.В.
CONFIDENTIALITY OF THE INFORMATION OBTAINED IN THE PROCESS OF SOCIAL-AND-SANITARY STUDIES 523
VORONTSOVA T.N., TIULIAYEV N.V.
ПРИМЕНЕНИЕ МЕТОДА ЧРЕСКОСТНОГО ОСТЕОСИНТЕЗА ПО Г.А. ИЛИЗАРОВУ В СВЕРДЛОВСКОМ НИИТО: ИСТОРИЧЕСКИЙ ЭКСКУРС (К 90-ЛЕТИЮ Г.А. ИЛИЗАРОВА) 523
ГОРБУНОВА З.И.
THE USE OF THE TRANSOSSEOUS OSTEOSYNTHESIS METHOD ACCORDING TO G.A. ILIZAROV IN THE SVERDLOVSK SCIENTIFIC RESEARCH INSTITUTE OF TRAUMATOLOGY AND ORTHOPAEDICS: HISTORICAL EXCURSUS (TO THE 90TH ANNIVERSARY OF G.A. ILIZAROV) 523
GORBUNOVA Z.I.
ОСНОВНЫЕ ПРИНЦИПЫ И НАПРАВЛЕНИЯ МОДЕРНИЗАЦИИ ОРТОПЕДОТРАВМАТОЛОГИЧЕСКОЙ ПОМОЩИ НАСЕЛЕНИЮ ПЕРМСКОГО КРАЯ 524
ДЕНИСОВ А.С., ЩЕКОЛОВА Н.Б.
THE MAIN PRINCIPLES AND TRENDS FOR MODERNIZATION OF ORTHOPEDIC-AND-TRAUMATOLOGIC CARE RENDERING TO THE POPULATION OF THE PERM TERRITORY 524
DENISOV A.S., SHCHEKOLOVA N.B.
ВЕГЕТАТИВНОЕ ОБЕСПЕЧЕНИЕ ОРТОСТАТИЧЕСКОЙ АКТИВНОСТИ У ДЕТЕЙ И ПОДРОСТКОВ С НАРУШЕНИЯМИ ОСАНКИ 525
ДОЛГАНОВ Д.В., ДОЛГАНОВА Т.И.
VEGETATIVE SUPPORT OF ORTHOSTATIC ACTIVITY IN CHILDREN AND ADOLESCENTS WITH INCORRECT POSTURE 525
DOLGANOV D.V., DOLGANOVA T.I.
ОСОБЕННОСТИ ПОДОГРАФИИ У ДЕТЕЙ И ПОДРОСТКОВ 526
ДОЛГАНОВА Т.И., ДОЛГАНОВ Д.В., АРАНОВИЧ А.М.
THE DETAILS OF PODOGRAPHY IN CHILDREN AND ADOLESCENTS 526
DOLGANOVA T.I., DOLGANOV D.V., ARANOVICH A.M.
КЛИНИЧЕСКИЕ АСПЕКТЫ СОВРЕМЕННОЙ ЛУЧЕВОЙ ДИАГНОСТИКИ В ТРАВМАТОЛОГИИ И ОРТОПЕДИИ 527
ДЬЯЧКОВА Г.В., МИТИНА Ю.Л., ДЬЯЧКОВ К.А., БАКАРДЖИЕВА А.Н., СТЕПАНОВ Р.В., СКРИПКИН Е.В., АЛЕКСАНДРОВ Ю.М., АКУЛЕНКО А.В.
CLINICAL ASPECTS OF CURRENT RADIATION DIAGNOSTICS IN TRAUMATOLOGY AND ORTHOPEDICS 527
DIACHKOVA G.V., MITINA J.L., DIACHKOV K.A., BAKARDZHIYEVA A.N., STEPANOV R.V., SKRIPKIN E.V., ALEKSANDROV YU.M., AKULENKO A.V.
СПЕЦИФИКА СЕСТРИНСКОГО ВЕДЕНИЯ И УХОДА ЗА ПАЦИЕНТАМИ С ЗАБОЛЕВАНИЕМ ОПОРНО-ДВИГАТЕЛЬНОГО АППАРАТА В ТРАВМАТОЛОГО-ОРТОПЕДИЧЕСКОМ ОТДЕЛЕНИИ №13 528
ЗАДОРИНА О.И.
THE SPECIFICITY OF NURSE MANAGEMENT AND CARE OF PATIENTS WITH THE LOCOMOTOR SYSTEM DISEASES IN TRAUMATOLOGIC-AND-ORTHOPEDIC DEPARTMENT NO. 13 528
ZADORINA O.I.
ДИАГНОСТКА ГИГАНТОКЛЕТОЧНОЙ ОПУХОЛИ 529
ЗАЙЦЕВ В.А., ЗОТКИН В.В., ПАВЛЕНКО Н.Н.
GIANT-CELL TUMOUR DIAGNOSTICS 529
ZAITSEV V.A., ZOTKIN V.V., PAVLENKO N.N.

РЕАБИЛИТАЦИЯ БОЛЬНЫХ С КОМПЛЕКСНЫМ РЕГИОНАРНЫМ БОЛЕВЫМ СИНДРОМОМ С ПРИМЕНЕНИЕМ ОБЩЕГО И ЛОКАЛЬНОГО КРИОЛОГИЧЕСКОГО ВОЗДЕЙСТВИЯ 530
Золотушкин М.Л., Кузнецова Н.Л., Мензорова Н.В.
REHABILITATION OF PATIENTS WITH THE COMPLEX REGIONAL PAIN SYNDROME USING GENERAL AND LOCAL CRYOLOGICAL INFLUENCE 530
Zolotushkin M.L., Kuznetsova N.L., Menzorova N.V.
ДИАГНОСТИКА БОЛЬНЫХ С КОСТНЫМИ КИСТАМИ 531
Зоткин В.В., Зайцев В.А., Павленко Н.Н., Зоткин А.В.
DIAGNOSTICS OF PATIENTS WITH BONE CYSTS 531
Zotkin V.V., Zaitsev B.A., Pavlenko N.N., Zotkin A.V.
МЕТОД Г.А. ИЛИЗАРОВА: ДИАЛЕКТИКА РАЗВИТИЯ 532
Исайкин А.А., Хомяков Н.В., Фарыгин В.А.
THE ILIZAROV METHOD: THE DIALECTICS OF EVOLUTION 532
Isaikin A.A., Khomiakov N.V., Farygin V.A.
ПОЛУВЕКОВОЙ ОПЫТ ПРАКТИЧЕСКОГО ПРИМЕНЕНИЯ МЕТОДА ЧРЕСКОСТНОГО ОСТЕОСИНТЕЗА ПО Г.А. ИЛИЗАРОВУ..... 534
Каплунов А.Г., Каплунов О.А.
HALF-CENTURY EXPERIENCE OF PRACTICAL USING THE TRANSOSSEOUS OSTEOSYNTHESIS METHOD ACCORDING TO G.A. ILIZAROV 534
Kaplunov A.G., Kaplunov O.A.
ДИНАМИКА ИЗМЕНЕНИЯ ПОКАЗАТЕЛЕЙ МИНЕРАЛЬНОГО ОБМЕНА У БОЛЬНЫХ С УШИБОМ И СОТРЯСЕНИЕМ ГОЛОВНОГО МОЗГА, ПРОЖИВАЮЩИХ В УСЛОВИЯХ КРАЙНЕНЕГО СЕВЕРА 535
Колчерина В.В., Ткачук Е.А., Тушина Н.В., Стогов М.В.
THE DYNAMICS OF CHANGING IN MINERAL METABOLISM VALUES IN PATIENTS WITH THE BRAIN CONTUSION AND CONCUSSION LIVING IN THE FAR NORTH 535
Kolcherina V.V., Tkachuk E.A., Tushina N.V., Stogov M.V.
ИЗМЕНЕНИЕ ПОКАЗАТЕЛЕЙ ГЛИКОЛИЗА У ПАЦИЕНТОВ С ЛЕГКОЙ СТЕПЕНЬЮ ЧЕРЕПНО-МОЗГОВОЙ ТРАВМЫ, ПРОЖИВАЮЩИХ В УСЛОВИЯХ КРАЙНЕГО СЕВЕРА 536
Колчерина В.В. , Тушина Н.В. , Ткачук Е.А. , Стогов М.В.
THE CHANGE IN GLYCOLYSIS VALUES IN PATIENTS WITH MILD CRANIOCEREBRAL INJURY LIVING IN THE FAR NORTH 536
Kolcherina V.V., Tushina N.V., Tkachuk E.A., Stogov M.V.
УЧАСТИЕ СТАРШЕЙ МЕДИЦИНСКОЙ СЕСТРЫ, СРЕДНЕГО И МЛАДШЕГО МЕДИЦИНСКОГО ПЕРСОНАЛА В ОКАЗАНИИ ВЫСОКОТЕХНОЛОГИЧНОЙ МЕДИЦИНСКОЙ ПОМОЩИ ПАЦИЕНТАМ 537
Кудрина Н.В.
THE PARTICIPATION OF THE HEAD NURSE, THE JUNIOR MEDICAL STAFF AND NURSES IN RENDERING OF HIGH-TECHNOLOGY MEDICAL CARE FOR PATIENTS 537
Kudrina N.V.
ОСОБЕННОСТИ РЕАБИЛИТАЦИИ БОЛЬНЫХ В РАННЕМ ПОСТТРАВМАТИЧЕСКОМ ПЕРИОДЕ НА БАЗЕ ЦЕНТРА РЕАБИЛИТАЦИИ ФСС РФ «ОМСКИЙ» 537
Куракина С.И., Зюзько Е.В., Котенко И.А., Сафронова Л.Н.
THE DETAILS OF PATIENT REHABILITATION IN THE EARLY POSTTRAUMATIC PERIOD ON THE BASIS OF "OMSKY" REHABILITATION CENTER OF SOCIAL INSURANCE FUND OF THE RUSSIAN FEDERATION 537
Kurakina S.I., Ziuzko E.V., Kotenko I.A., Safronova L.N.
ПРИМЕНЕНИЕ СТРОНЦИЯ РАНЕЛАТА ДЛЯ ЛЕЧЕНИЯ ПОСТМЕНОПАУЗАЛЬНОГО ОСТЕОПОРОЗА..... 538
Ларионова Т.А., Дудич С.Е.
STRONTIUM RANELATE USE FOR POSTMENOPAUSAL OSTEOPOROSIS TREATMENT 538
Larionova T.A., Dudich S.E.
КЛИНИЧЕСКИЕ АСПЕКТЫ ПРИМЕНЕНИЯ ПРЕПАРАТА «БИВАЛОС» У БОЛЬНЫХ ПОСТМЕНОПАУЗАЛЬНЫМ ОСТЕОПОРОЗОМ .. 539
Ларионова Т.А., Сазонова Н.В., Стогов М.В.
CLINICAL ASPECTS OF "BIVALOS" PREPARATION USE IN PATIENTS WITH POSTMENOPAUSAL OSTEOPOROSIS 539
Larionova T.A., Sazonova N.V., Stogov M.V.
БИОХИМИЧЕСКИЕ ИЗМЕНЕНИЯ В СЫВОРОТКЕ КРОВИ И МОЧЕ ПАЦИЕНТОК С ПОСТМЕНОПАУЗАЛЬНЫМ ОСТЕОПОРОЗОМ ПРИ ПРИМЕНЕНИИ ПРЕПАРАТА «БИВАЛОС» 541
Лунева С.Н., Стогов М.В., Тушина Н.В., Ткачук Е.А.
THE BIOCHEMICAL CHANGES IN BLOOD SERUM AND URINE OF FEMALE PATIENTS WITH POSTMENOPAUSAL OSTEOPOROSIS IN CASE OF "BIVALOS" PREPARATION USE 541
Luneva S.N., Stogov M.V., Tushina N.V., Tkachuk E.A.

ПОВЫШЕНИЕ УРОВНЯ ПОДГОТОВКИ СПЕЦИАЛИСТОВ В КЛИНИЧЕСКОЙ ОРДИНАТУРЕ И АСПИРАНТУРЕ ПУТЕМ ИСПОЛЬЗОВАНИЯ ИНФОРМАЦИОННЫХ ТЕХНОЛОГИЙ 542
Малышева Е.Н., Шлыков И.Л., Кузнецова Н.Л., Мильштейн М.И.
THE IMPROVEMENT OF THE LEVEL OF SPECIALIST TRAINING DURING FELLOWSHIP PROGRAM AND POST-GRADUATE COURSE BY USING INFORMATION TECHNOLOGIES 542
Malysheva E.N., Shlykov I.L., Kuznetsova N.L., Millstein M.I.
ОПЫТ ПРИМЕНЕНИЯ НАВИГАЦИОННОЙ БИОПСИИ ВНУТРИМОЗГОВЫХ ОБЪЁМНЫХ ОБРАЗОВАНИЙ СУПРАТЕНТОРИАЛЬНОЙ ЛОКАЛИЗАЦИИ 543
Мишинов С.В., Ступак В.В., Пендюрин И.В., Чернов С.В., Калиновский А.В., Агеева Т.А., Воронина Е.И., Серпенинова Н.Н.
THE EXPERIENCE OF USING THE NAVIGATION BIOPSY OF THE INTRACEREBRAL VOLUMETRIC FORMATIONS OF SUPRATENTORIAL LOCALIZATION 543
Mishinov S.V., Stupak V.V., Pendiurin I.V., Chernov S.V., Kalinovsky A.V., Ageyeva T.A., Voronina E.I., Serpeninova N.N.
МЕХАНИЗМ «ПОСТИНГА» В ОРТЕЗАХ ПРИ ЛЕЧЕНИИ ПЕРЕЛОМОВ И ЗАБОЛЕВАНИЙ КОНЕЧНОСТЕЙ 544
Никитин С.Е., Паршиков М.В.
"POSTING" MECHANISM IN ORTHESES FOR TREATMENT OF LIMB FRACTURES AND DISEASES 544
Nikitin S.E., Parshikov M.V.
ГИПЕРБАРИЧЕСКАЯ ОКСИГЕНАЦИЯ В КЛИНИКЕ ОРТОПЕДИИ И ТРАВМАТОЛОГИИ 545
Николайчук Е.В., Щуров В.А., Долганова Т.И., Сазонова Н.В.
HYPERBARIC OXYGENATION IN THE CLINIC OF ORTHOPEDIS AND TRAUMATOLOGY 545
Nikolaichuk E.V., Shchurov V.A., Dolganova T.I., Sazonova N.V.
БИОРИТМИЧЕСКИЕ ПОКАЗАТЕЛИ ГУМОРАЛЬНЫХ МЕХАНИЗМОВ РЕГУЛЯЦИИ ФУНКЦИЙ ОРГАНИЗМА 546
Овчинников Е.Н., Ларионова Т.А., Скрипкин Е.В.
THE BIORHYTHMIC PARAMETERS OF THE HUMORAL MECHANISMS OF ORGANISM FUNCTION REGULATION 546
Ovchinnikov E.N., Larionova T.A., Skripkin E.V.
ПРИМЕНЕНИЕ ТЕХНОЛОГИЙ ВНЕШНЕЙ ИММОБИЛИЗАЦИИ НИЗКОТЕМПЕРАТУРНЫМИ ТЕРМОПЛАСТАМИ В ОРТОПЕДИИ И ТРАВМАТОЛОГИИ 547
Орешков А.Б., Махер Абдулрахим, Назаров Д.В., Басков В.Е., Балашов А.В., Говоров А.В., Заварухин В.И., Белянчиков С.М., Овсянникова А.Д.
THE USE OF THE TECHNOLOGIES OF EXTERNAL IMMOBILIZATION WITH LOW-TEMPERATURE THERMOPLASTS IN ORTHOPEDICS AND TRAUMATOLOGY 547
Oreshkov A.B., Makher Abdulrakhim, Nazarov D.V., Baskov V.E., Balashov A.V., Govorov A.V., Zavarukhin V.I., Belianchikov S.M., Ovsiannikova A.D.
ОСОБЕННОСТИ ИНТЕЛЛЕКТА У ПАЦИЕНТОВ С ОПУХОЛЯМИ ГОЛОВНОГО МОЗГА НА ДООПЕРАЦИОННОМ ЭТАПЕ 548
Перфильев А.М.[1], Ступак В.В.[1], Разумникова О.М.
INTELLECT CHARACTERISTIC FEATURES IN PATIENTS WITH THE BRAIN TUMORS AT THE PREOPERATIVE STAGE 548
Perfiliyev A.M., Stupak V.V., Razumnikova O.M.
СОЗДАНИЕ МОДЕЛИ ОЧАГОВОГО ПОВРЕЖДЕНИЯ ГОЛОВНОГО МОЗГА СО СТОЙКИМ НЕВРОЛОГИЧЕСКИМ ДЕФИЦИТОМ ..549
Половников Е.В., Ступак В.В., Черных Е.Р., Васильев И.А., Самохин А.Г.
CREATION OF A MODEL OF THE BRAIN FOCAL INJURY WITH PERSISTENT NEUROLOGICAL DEFICIT 549
Polovnikov E.V., Stupak V.V., Chernykh E.R., Vasiliyev I.A., Samokhin A.G.
НОВАЯ ТЕХНОЛОГИЯ ИНФРАКРАСНОЙ ТЕРМОГРАФИИ В ОРТОПЕДИИ И ТРАВМАТОЛОГИИ 550
Потехина Ю.П. , Голованова М.В.[2]
A NEW TECHNOLOGY OF INFRARED THERMOGRAPHY IN ORTHOPAEDICS AND TRAUMATOLOGY 550
Potekhina J.P., Golovanova M.V.
ВОЗРАСТНЫЕ ИЗМЕНЕНИЯ МИНЕРАЛЬНОЙ ПЛОТНОСТИ КОСТЕЙ СКЕЛЕТА У ЛИЦ В ВОЗРАСТЕ 5-20 ЛЕТ 551
Репина И.В., Ларионова Т.А.
AGE-RELATED CHANGES IN SKELETAL BONE MINERAL DENSITY IN PERSONS AT THE AGE OF 5-20 YEARS 551
Repina I.V., Larionova T.A.
ЗАДАЧИ, ПОСТАВЛЕННЫЕ РАМН ПЕРЕД ЦЕНТРОМ Г.А. ИЛИЗАРОВА ПО ПРОФИЛАКТИКЕ И ЛЕЧЕНИЮ ОСТЕОПОРОЗА 552
Свешников А.А.
THE TASKS ASSIGNED BY RUSSIAN ACADEMY OF MEDICAL SCIENCES TO THE ILIZAROV CENTER FOR OSTEOPOROSIS PREVENTION AND TREATMENT 552
Sveshnikov A.A.
МАЛОИЗВЕСТНЫЕ ПРИЧИНЫ СНИЖЕНИЯ И СПОСОБЫ ВОССТАНОВЛЕНИЯ АКТИВНОСТИ РЕПАРАТИВНОГО КОСТЕОБРАЗОВАНИЯ ПРИ ЧРЕСКОСТНОМ ОСТЕОСИНТЕЗЕ 553
Свешников А.А.

LITTLE-KNOWN CAUSES OF THE REDUCTION AND THE WAYS OF RECOVERY OF REPARATIVE OSTEOGENESIS ACTIVITY FOR TRANSOSSEOUS OSTEOSYNTHESIS 553
SVESHNIKOV A.A. 553
РОЛЬ АКАДЕМИКА Г.А. ИЛИЗАРОВА ВО ВНЕДРЕНИИ В ДИАГНОСТИКУ ПРИ ЧРЕСКОСТНОМ ОСТЕОСИНТЕЗЕ РАДИОНУКЛИДОВ И КОСТНОЙ ДЕНСИТОМЕТРИИ 555
Свешников А.А.
THE ROLE OF ACADEMICIAN G.A. ILIZAROV IN THE ADOPTION OF RADIONUCLIDES AND BONE DENSITOMETRY IN THE DIAGNOSTICS FOR TRANSOSSEOUS OSTEOSYNTHESIS 555
SVESHNIKOV A.A.
ОРГАНИЗАЦИЯ НЕЙРОХИРУРГИЧЕСКОЙ ПОМОЩИ ПРИ ТРАВМЕ ЦЕНТРАЛЬНОЙ НЕРВНОЙ СИСТЕМЫ В КРУПНОМ ГОРОДЕ556
Симонова И.А., Щедренок В.В., Могучая О.В., Аникеев Н.В.
ORGANIZATION OF NEUROSURGICAL CARE FOR CENTRAL NERVOUS SYSTEM TRAUMA IN A BIG CITY 556
SIMONOVA I.A., SHCHEDRENOK V.V., MOGUCHAYA O.V., ANIKEYEV N.V.
ОСОБЕННОСТИ РАБОТЫ ВЫЕЗДНОЙ НЕЙРОХИРУРГИЧЕСКОЙ БРИГАДЫ 557
Симонова И.А., Щедренок В.В., Могучая О.В., Аникеев Н.В.
THE SPECIAL DETAILS OF THE WORK OF MOBILE NEUROSURGICAL TEAM 557
SIMONOVA I.A., SHCHEDRENOK V.V., MOGUCHAYA O.V., ANIKEYEV N.V.
ФУНКЦИОНАЛЬНОЕ СОСТОЯНИЕ ШЕЙНОГО ОТДЕЛА ПОЗВОНОЧНИКА У ПАЦИЕНТОВ С ПОСТХОЛЕЦИСТЭКТОМИЧЕСКИМ СИНДРОМОМ 557
Скрябин Е.Г., Тюрина Е.В., Болотнова Т.В.
FUNCTIONAL CONDITION OF CERVICAL SPINE IN PATIENTS WITH POSTCHOLECYSTECTOMIC SYNDROME 557
SKRIABIN E.G., TIURINA E.V., BOLOTNOVA T.V.
ДЕФЕКТЫ КАЧЕСТВА ПРЕДОПЕРАЦИОННОЙ ПОДГОТОВКИ ПАЦИЕНТОВ С РИСКОМ РАЗВИТИЯ СЕРДЕЧНО-СОСУДИСТЫХ ОСЛОЖНЕНИЙ В ОРТОПЕДО-ТРАВМАТОЛОГИЧЕСКОЙ ПРАКТИКЕ 559
Старченко А.А., Зинланд Д.А., Третьякова Е.Н., Макарова И.Г., Штин Е.В., Чернышова Т.Г., Сорокина В.В., Тарасова О.В., Салдуева О.В., Гуженко М.Д., Гончарова Е.Ю.
SHORTCOMINGS OF THE QUALITY OF PREOPERATIVE PREPARATION OF PATIENTS WITH THE RISC OF CARDIOVASCULAR COMPLICATIONS IN ORTHOPAEDIC-AND-TRAUMATOLOGICAL PRACTICE 559
STARCHENKO A.A., ZINLAND D.A., TRETIAKOVA E.N., MAKAROVA I.G., SHTIN E.V., CHERNYSHOVA T.G., SOROKINA V.V., TARASOVA O.V., SALDUYEVA O.V., GUZHENKO M.D., GONCHAROVA E.YU.
ВОПРОСЫ БЕЗОПАСНОСТИ ПАЦИЕНТОВ И НОРМИРОВАНИЯ РИСКА ПРИ ОКАЗАНИИ ОРТОПЕДО-ТРАВМАТОЛОГИЧЕСКОЙ ПОМОЩИ В СИСТЕМЕ ОМС 560
Старченко А.А., Зинланд Д.А., Третьякова Е.Н., Макарова И.Г., Штин Е.В., Чернышова Т.Г., Сорокина В.В., Тарасова О.В., Салдуева О.В., Гуженко М.Д., Гончарова Е.Ю.
THE PROBLEMS OF PATIENTS' SAFETY AND RISK STANDARDIZATION FOR RENDERING OF ORTHOPEDIC-AND-TRAUMATOLOGICAL AID IN THE SYSTEM OF COMPULSORY HEALTH INSURANCE 560
STARCHENKO A.A., ZINLAND D.A., TRETIYAKOVA E.N., MAKAROVA I.G., SHTIN E.V., CHERNYSHOVA T.G., SOROKINA V.V., TARASOVA O.V., SALDUYEVA O.V., GUZHENKO M.D., GONCHAROVA E.YU.
ПРОБЛЕМЫ БЕЗОПАСНОСТИ ПАЦИЕНТА ПРИ ОКАЗАНИИ ОРТОПЕДО-ТРАВМАТОЛОГИЧЕСКОЙ ПОМОЩИ В СИСТЕМЕ ОМС 561
Старченко А.А., Зинланд Д.А., Третьякова Е.Н., Макарова И.Г., Штин Е.В., Чернышова Т.Г., Сорокина В.В., Тарасова О.В., Салдуева О.В., Гуженко М.Д., Гончарова Е.Ю.
THE PROBLEMS OF PATIENT'S SAFETY DURING RENDERING OF ORTHOPEDIC-AND-TRAUMATOLOGICAL AID IN THE SYSTEM OF COMPULSORY HEALTH INSURANCE 561
STARCHENKO A.A., ZINLAND D.A., TRETIYAKOVA E.N., MAKAROVA I.G., SHTIN E.V., CHERNYSHOVA T.G., SOROKINA V.V., TARASOVA O.V., SALDUYEVA O.V., GUZHENKO M.D., GONCHAROVA E.YU.
ПРОТЕЗИРОВАНИЕ ГОЛЕНИ И БЕДРА ПРИ ДЕФОРМАЦИЯХ И КОНТРАКТУРАХ СУСТАВОВ УСЕЧЕННОЙ КОНЕЧНОСТИ 562
Сусляев В.Г., Соболев С.Е., Щербина К.К.
LEG AND FEMUR PROSTHETICS FOR DEFORMITIES AND CONTRACTURES OF AMPUTATED LIMB JOINTS 562
SUSLIAYEV V.G., SOBOLEV S.E., SHCHERBINA K.K.
ЛУЧЕВАЯ ДИАГНОСТИКА В АСПЕКТЕ ХИРУРГИЧЕСКОГО ЛЕЧЕНИЯ ТРИГЕМИНАЛЬНОЙ НЕВРАЛГИИ 563
Топольскова Н.В., Щедренок В.В., Себелев К.И., Могучая О.В.
RADIAL DIAGNOSTICS WITH RESPECT TO SURGICAL TREATMENT OF TRIGEMINAL NEURALGIA 563
TOPOLSKOVA N.V., SHCHEDRENOK V.V., SEBELEV K.I., MOGUCHAYA O.V.
ЛИМФАТИЧЕСКАЯ АНТИБИОТИКОТЕРАПИЯ В КОМПЛЕКСЕ ХИРУРГИЧЕСКОГО ЛЕЧЕНИЯ ПРОЛЕЖНЕЙ И ТРОФИЧЕСКИХ ЯЗВ.. 564
Тураханов А.О., Холиков Ш.Р.

LYMPHATIC ANTIBIOTIC THERAPY IN COMPLEX OF SURGICAL TREATMENT OF DECUBITAL AND TROPHIC ULCERS 564
Turakhanov A.O., Kholikov Sh.R.
ОПРЕДЕЛЕНИЕ СРОКОВ ВМЕШАТЕЛЬСТВ ПО ЗАКРЫТИЮ ДЕФЕКТОВ СВОДА ЧЕРЕПА 565
Цех Д.В., Сакович В.П., Бухер М.М.
TIMING OF INTERVENTIONS OF FILLING CRANIAL VAULT DEFECTS 565
Tsekh D.V., Sakovich V.P., Bukher M.M.
РЕАБИЛИТАЦИОННОЕ ОТДЕЛЕНИЕ КАК ОДНА ИЗ ФОРМ СТАЦИОНАРОЗАМЕЩАЮЩЕЙ МЕДИЦИНСКОЙ ПОМОЩИ 567
Шаповалова М.А., Корецкая Л.Р.
REHABILITATION DEPARTMENT AS A FORM OF MEDICAL CARE REPLACING THAT OF IN-PATIENT DEPARTMENT 567
Shapovalova M.A., Koretskaya L.R.
ПЕРВЫЙ ОПЫТ ИСПОЛЬЗОВАНИЯ ТРАНСКРАНИАЛЬНОЙ МИКРОПОЛЯРИЗАЦИИ ГОЛОВНОГО МОЗГА В ЛЕЧЕНИИ ПОСТТРАВМАТИЧЕСКОЙ ХРОНИЧЕСКОЙ ГОЛОВНОЙ БОЛИ.....568
Щеколова Н.Б., Дроздов С.Н., Шугар О.П.
THE FIRST EXPERIENCE OF THE BRAIN TRANSCRANIAL MICROPOLARIZATION USE IN TREATMENT OF POSTTRAUMATIC CHRONIC HEADACHE.....568
Shchekolova N.B., Drozdov S.N., Shugar O.P.
РЕЗУЛЬТАТЫ И ПЕРСПЕКТИВЫ ФУНКЦИОНАЛЬНЫХ ИССЛЕДОВАНИЙ В ЛЕЧЕНИИ ОРТОПЕДО-ТРАВМАТОЛОГИЧЕСКИХ БОЛЬНЫХ С ПОМОЩЬЮ МЕТОДА Г.А. ИЛИЗАРОВА 569
Щурова Е.Н., Щуров В.А., Долганова Т.И., Долганов Д.В., Меншикова Т.И., Гребенюк Л.А., Горбачева Л.Ю.
RESULTS AND PROSPECTS OF FUNCTIONAL INVESTIGATIONS IN TREATMENT OF ORTHOPEDIC-AND-TRAUMATOLOGIC PATIENTS USING THE ILIZAROV METHOD.....569
Shchurova E.N., Shchurov V.A., Dolganova T.I., Dolganov D.V., Menshchikova T.I., Grebeniuk L.A., Gorbacheva L.Yu.
L'OBSERVANCE DE LA CHECK LISTE OMS SÉCURITÉ BLOC OPÉRATOIRE (CL) 570
Patrice Papin
СОБЛЮДЕНИЕ ПРАВИЛ ЧЕК-ЛИСТА ВОЗ О БЕЗОПАСНОСТИ В ОПЕРБЛОКЕ 570
Патрис Папэн
FROM KURGAN TO ITALY - THE LENGTHENING OF AN IDEA 571
Marco Sessa
ИЗ КУРГАНА В ИТАЛИЮ – УДЛИНЕНИЕ КАК ИДЕЯ.....571
Марко Сесса
АЛФАВИТНЫЙ УКАЗАТЕЛЬ.....572

ВОПРОСЫ ДИАГНОСТИКИ И ЛЕЧЕНИЯ БОЛЬНЫХ С ОРТОПЕДИЧЕСКОЙ ПАТОЛОГИЕЙ И КОСТНЫМИ ОПУХОЛЯМИ

ASPECTS OF DIAGNOSTICS AND TREATMENT OF PATIENTS WITH ORTHOPAEDIC PATHOLOGY AND BONE TUMORS

КОМПЛЕКСНАЯ РЕАБИЛИТАЦИЯ ДЕТЕЙ С ВРОЖДЕННОЙ КОСОЛАПОСТЬЮ

Абдиев О.А., Мухаммеджанов М.Ю.

Республиканский центр детской ортопедии, г. Ташкент, Узбекистан

COMPLEX REHABILITATION OF CHILDREN WITH CONGENITAL CLUBFOOT

Abdiyev O.A., Mukhammedzhanov M.Yu.

Republican Center of Children Orthopaedics, Tashkent, Uzbekistan

The results of treatment of 97 children with congenital clubfoot are presented in the work. The following measures were included in the rehabilitation complex: therapeutic exercises, massage, physiotherapy, medicamental neurologic correction, euphyillinum (or nicotinic acid) electrophoresis to the zone of lumbar spine, calcium and phosphorus electrophoresis for stimulation of feet proportional development. Orthopedic shoes production was made by the block with the forefoot part abducted. The shoes were necessarily complemented with a strap. The complex treatment performed has allowed to achieve optimal results of treatment, as well as to reduce the disease recurrence rate up to 6.2 %.

Врожденная косолапость и сегодня продолжает оставаться одной из наиболее частых ортопедических патологий. Это сложное нарушение анатомии и функции стопы и голени, при котором нарушения затрагивают кости, суставы, мышцы, сухожилия, а также, нередко, сосуды и нервы.

Целью работы является улучшение результатов лечения после окончания периода фиксации корригированной врожденной косолапости у детей путем комплексной реабилитации

Материалы и методы. За период с 1998 по 2003 год в отделении деформации конечностей Республиканского центра детской ортопедии был пролечен 91 ребенок (132 деформированных стопы). Обследование детей ограничивалось рентгенографией стоп в двух стандартных проекциях. Восстановительное лечение включало лечебную гимнастику, массаж, парафиновые аппликации и электростимуляцию мышц голени. Изготавливалась ортопедическая обувь по стандартной колодке, которая зачастую не удовлетворяла пациентов. Рецидив врожденной косолапости составил 10,5 %.

С 2003 года пациентам с рецидивом врожденной косолапости проводилась электронейромиография (ЭНМГ). При этом были выявлены изменения в виде выраженных или умеренных невропатий малоберцового и/или большеберцового нервов.

С 2003 года пролечено 97 детей (137 деформированных стоп), в программу обследования пациентов с врожденной косолапостью помимо рентгенологического обследования были включены методы нейрофизиологического исследования (ЭНМГ). После коррекции эквиноварусной деформации стоп соблюдался принцип раннего восстановительного лечения. В комплекс реабилитационных мероприятий на фоне проводимой лечебной гимнастики, массажа, традиционного физиолечения обязательно были включены: медикаментозная неврологическая коррекция, электрофорез эуфиллина (либо никотиновой кислоты) на область кожной проекции поясничного отдела позвоночника, электрофорез кальция и фосфора с целью стимуляции пропорционального развития стоп. Изготовление ортопедической обуви осуществлялось по колодке с отведенным передним отделом. Обувь обязательно дополнялась деротационной лямкой.

Результаты. Дополнительный метод обследования и проводимое комплексное лечение позволили достичь оптимальных результатов лечения и сократить частоту рецидивов заболевания до 6,2 %.

Заключение. Полноценная комплексная реабилитация детей с врожденной косолапостью является важным моментом, определяющим стабильность результата в отдаленные сроки после лечения.

ЛЕЧЕНИЕ ЛОЖНЫХ СУСТАВОВ ДЛИННЫХ КОСТЕЙ МЕТОДОМ ВНЕОЧАГОВОГО ОСТЕОСИНТЕЗА С ПРИМЕНЕНИЕМ КУКУМАЗИМА

Абдулхаков Н.Т.

«Научно-исследовательский институт травматологии и ортопедии МЗ Республики Узбекистан», г. Ташкент, Узбекистан

TREATMENT OF LONG BONE PSEUDOARTHROSES BY EXTRAFOCAL OSTEOSYNTHESIS TECHNIQUE WITH CUCUMAZIM USE

Abdulkhakov N.T.

The Scientific Research Institute of Traumatology and Orthopaedics of the Ministry of Health of the Republic of Uzbekistan, Tashkent, Uzbekistan

A new technique for long bone pseudoarthroses treatment has been developed using Cucumazim papaya extract. The technique has been used in 160 patients. The essence of extrafocal compression-distraction osteosynthesis with Cucumazim use consists in the fact, that 50 PU of Cucumazim dissolved in 5 ml of 0.5 % Novocain solution should be infused into pseudoarthrosis site the day before surgery. A device for extrafocal osteosynthesis is applied on the second day after the enzyme infusion. It becomes possible to correct a part of the angular or axial deformity without opening the site of pseudoarthrosis even on the day of the device application due to the scar softening occurred for hypo-hypervascular pseudoarthrosis. The analysis of the obtained results followed up for 1-5 years has demonstrated high effectiveness (96 %) of the developed technique of extrafocal compression-distraction osteosynthesis with Cucumazim use, thereby providing for a previously unknown rate of long bone pseudoarthroses consolidations.

Лечение ложных суставов длинных костей конечностей является одной из актуальных и, в то же время, нерешенных проблем современной травматологии и ортопедии. Частота неудовлетворительных исходов при лечении этой патологии достигает 40 %.

В последнее время широко начали применять в области гинекологии, гнойной хирургии, эндокринологии, а также фтизиохирургии отечественный препарат Кукумазим, который является экстрактом из плодов дынного дерева. А сведений о применении Кукумазима при лечении несросшихся переломов и ложных суставов в отечественной и зарубежной литературе мы не нашли. Совершенствование вопросов лечения несросшихся переломов и ложных суставов, разработка целенаправленных и эффективных средств, влияющих на регенерацию костной ткани и предупреждающих послеоперационные осложнения, снижение инвалидности, является актуальной проблемой современной травматологии.

В клинике взрослой травматологии под нашим наблюдением находились 160 больных в возрасте от 16 до 70 лет с ложными суставами и несросшимися переломами длинных костей. По локализации ложных суставов больные распределялись следующим образом:

- 80 пациентов - большеберцовая кость;
- 34 пациентов - бедренная кость;
- 25 пациентов - плечевая кость;
- 21 пациентов - кости предплечья.

Факторами, влияющими на выбор тактики лечения, являлись: наличие деформации и укорочение сегмента конечности; характер смещения отломков; степень патологической подвижности в области ложного сустава; изменение костной структуры (остеопороз, склероз); нарушение микроциркуляции, лимфовенозная недостаточность и социальный статус больного.

Нами разработан новый способ лечения данной категории больных. Сущность внеочагового компрессио-дистракционного остеосинтеза с применением Кукумазима состоит в том, что за сутки до операции в область ложного сустава вводится 50 ПЕ Кукумазима, растворенного в 5 мл 0,5 % раствора новокаина. Аппарат для внеочагового остеосинтеза накладывается на 2-ой день после введения фермента. В результате произошедшего размягчения рубцов при гипо- или гиперваскулярном ложном суставе уже в день наложения аппарата можно исправить часть угловой или осевой деформации, не открывая область ложного сустава.

Независимо от характера ложного сустава, после введения Кукумазима компрессионно-дистракционный остеосинтез производился закрытым способом.

Перед наложением аппарата Илизарова при ложных суставах большеберцовой кости производили остеотомию малоберцовой кости. Во всех случаях на операционном столе начинали дистракцию для исправления оси конечности, в послеоперационном периоде дистракцию производили тогда, когда стихали боли. Дистракцию производили непрерывно до устранения деформации, по 2,5 мм, 3-4 раза в сутки до образования диастаза - 1-1,5 см. Далее давали компрессию в аппарате до полного контакта костных отломков.

При ложных суставах с наличием металлоконструкции (шурупы, пластинки, штифты) производили удаление металлоконструкции и накладывали аппарат Илизарова, а после снятия швов вводили Кукумазим в область ложного сустава и на следующий день давали дозированную дистракцию, далее - компрессию до полного контакта.

Спустя 6-8 недель на контрольной рентгенографии у большинства пациентов в области концов отломков выявлялась «костная спайка». Дальнейший период стабильной фиксации рентгенологически характеризовался интенсивной минерализацией и смыканием костных отломков.

Анализ полученных результатов, прослеженных от 1 до 5 лет, показал высокую эффективность (96 %) разработанного способа внеочагового компрессионно-дистракционого остеосинтеза с применением Кукумазима, что обеспечивает неизвестный ранее темп консолидаций ложных суставов длинных костей.

РЕКОНСТРУКТИВНАЯ ХИРУРГИЯ ВЕРХНИХ КОНЕЧНОСТЕЙ У БОЛЬНЫХ С ВРОЖДЕННЫМ МНОЖЕСТВЕННЫМ АРТРОГРИПОЗОМ

Агранович О.Е., Баиндурашвили А.Г., Трофимова С.И., Буклаев Д.С., Коченова Е.А.

ФГУ «НИДОИ им. Г.И. Турнера Минздравсоцразвития России», г. Санкт-Петербург, Россия

RECONSTRUCTIVE SURGERY OF UPPER LIMBS IN PATIENTS WITH CONGENITAL MULTIPLE ARTHROGRYPOSIS

Agranovich O.E., Baindurashvili A.G., Trofimova S.I., Buklayev D.S., Kochenova E.A.

Federal State Institution *The Turner Scientific Research Children Orthopaedic Institute of the Ministry of Health and Social Development of Russia*, St. Petersburg, Russia

The results of treatment of 98 patients at the age of 5 months-20 years with arthrogyposis involvement of upper limbs have been analyzed. The age of 10-12 months is an optimal one for surgical treatment start. In cases when passive flexion of the elbow up to 90º and more is possible the correction of the wrist deformities and those of hand fingers is indicated (isolated tendomuscular plasty procedures of the forearm and hand or those combined with wrist bone resection, shortening osteotomy of forearm bones). In case of passive flexion of the elbow up to 90º the first stage necessitates to perform the elbow mobilization combined or not combined with restoration of active movements in the joint by transpositioning different groups of muscles (m. pectoralis major, m. triceps brachii, m. latissimus dorsi). Making the extension osteotomy of the shoulder is preferable for flexion contracture of the elbow and for complete or excessive flexion of this joint. Performing correcting osteotomies is indicated from the age of 2-3 years for internal rotation of the shoulder, pronation or supination contracture of forearm.

Деформации верхних конечностей являются наиболее часто встречающейся патологией опорно-двигательного аппарата у больных с врожденным множественным артрогрипозом и характеризуются контрактурами крупных суставов, суставов кисти, а также гипоплазией (или аплазией) мышц плечевого пояса, свободной верхней конечности, что приводит к резкому ограничению или полному отсутствию возможности самообслуживания.

С 2004 по 2011 год в ФГУ НИДОИ им. Г.И. Турнера находились на обследовании и лечении 98 больных с артрогрипозом с поражением верхних конечностей в возрасте от 5 месяцев до 20 лет.

Залогом успеха в восстановлении функции верхних конечностей у больных с артрогрипозом является раннее начало консервативного лечения. Анализируя результаты лечения больных с артрогрипозом, мы пришли к выводу, что оптимальным для начала оперативного лечения является возраст 10-12 месяцев. Более раннее лечение в ряде случаев нежелательно в виду наличия тяжелой сопутствующей патологии. Кроме того, врожденное недоразвитие сухожильно-мышечного аппарата, а также малые размеры сегментов конечности затрудняют проведение реконструктивных операций в эти сроки. В тех случаях, когда у больного возможно пассивное сгибание в локтевом суставе до 90º и более, показано устранение деформаций лучезапястного сустава и пальцев кисти (сухожильно-мышечные пластики на предплечье и кисти в изолированном варианте или в сочетании с резекцией костей запястья, укорачивающей остеотомией костей предплечья). В случае пассивного сгибания в локтевом суставе до 90º первым этапом необходимо проведение мобилизации локтевого сустава в сочетании или без восстановления активных движений в суставе путем транспозиций различных групп мышц (большой грудной, трехглавой, широчайшей). Разработанная нами методика транспозиции длинной головки трехглавой мышцы плеча в позицию двуглавой мышцы позволяет улучшить активные движения не только в локтевом, но и в плечевом суставе. В случае сгибательной контрактуры в локтевом суставе и наличии в нем полного или избыточного сгибания мы предпочитаем выполнение разгибательной остеотомии плеча. При наличии внутренней ротации плеча, пронационной или супинационной контрактуры предплечья с 2-3 летнего возраста показано выполнение корригирующих остеотомий, что позволяет улучшить возможность самообслуживания больного, а также предотвратить рецидив деформации лучезапястного сустава после ранее проведенного оперативного лечения.

Таким образом, своевременное начало лечения, рациональное планирование этапности и тактики хирургических вмешательств, адекватное консервативное лечение, грамотное ортезирование и последующее диспансерное наблюдение позволяют восстановить возможность самообслуживания больных и улучшить качество их жизни.

ЛЕЧЕНИЕ ВАРУСНОЙ ДЕФОРМАЦИИ КОЛЕННОГО СУСТАВА МЕТОДОМ ИЛИЗАРОВА

Алекберов Д.А.

Республиканская клиническая больница им. акад. Миркасимова, г. Баку, Азербайджан

TREATMENT OF THE KNEE VARUS DEFORMITY BY THE ILIZAROV METHOD

Alekberov D.A.

The Republican Mirkasimov Clinical Hospital, Baku, Azerbaijan

The outcomes of treatment of 45 patients at the age of 3.3-17 years with the knee varus deformity by the distraction osteogenesis technique according to Ilizarov has been analyzed. The deformity started to be corrected on Day 5 after surgery by the rate of 0.25 mm for 4 times per day on the concave side until the achievement of 7-10° valgus hypercorrection (depending on patient's age). The mean duration of fixation with the fixator applied made up 15.3 weeks, mean follow-up – 80 months. Residual deformity was noted in 6 patients and required re-intervention. The range of movements in the knee was decreased in 4 patients, local inflammation of soft tissues around wires was observed in 6 patients.

Варусная деформация голени или болезнь Блаунта – это патология, характеризующаяся выраженной угловой варусной деформацией проксимального отдела голени с угнетением метафизарного отдела с медиальной стороны, задержкой роста и тенденцией к прогрессированию деформации.

Целью данной работы является анализ исходов лечения больных методом дистракционного остеосинтеза по Илизарову.

Материал и методы исследования. Хирургическое лечение было выполнено на 69 конечностях 45 пациентов (33 девочки и 12 мальчиков) в возрасте от 3,3 до 17 лет. У 24 девочек отмечалась двусторонняя патология. При обследовании делали телерентгенограммы в положении стоя и конечности при нагрузке, рентгенограммы коленных суставов с акцентом на варус и на вальгус для оценки состояния коллатеральных связок коленного сустава. Отдельно определяли угловые деформации бедра и голени, ротацию оценивали по углу, образуемому линией бедра и линией стопы.

Определяли уровень остеотомии (CORA), монтировали аппарат Илизарова, остеотомию выполняли после предварительного наложенния аппарата.

Деформацию начинали исправлять на 5-й день после операции с темпом 0,25 мм 4 раза в день на вогнутой стороне до достижения 7-10° гиперкоррекции на вальгус (в зависимости от возраста пациента). У 11 пациентов вальгусную деформацию в нижней трети бедра, не превышающую 10°, исправляли одномоментно.

Активно разрабатывать движения в суставах начинали на следующий день после операции. Частично нагружать конечность разрешали через 2 дня после операции, а полную нагрузку – после коррекции деформации. У 6 пациентов двустороннюю деформацию корригировали одномоментно на двух конечностях, у 18 пациентов оперативное вмешательство осуществляли сначала на одной, а через 8-12 месяцев – на другой ноге.

Средняя продолжительность фиксации в аппарате составила 15,3 недели, средняя продолжительность наблюдения составила 80 месяцев. У 6 пациентов отмечали остаточную деформацию, которая требовала повторного вмешательства. Объем движений в коленном суставе был снижен у 4 пациентов, у 6 больных локально воспалились мягкие ткани вокруг спиц.

Полученные результаты показывают, что метод Илизарова обеспечивает достаточную стабильность в зоне остеотомии, с одной стороны, и коррекцию всех компонентов деформации, с другой стороны, с сохранением физиологической нагрузки на конечность.

РЕКОНСТРУКЦИЯ КОРОТКОЙ КУЛЬТИ КИСТИ МЕТОДОМ ПЕРЕМЕЩЕНИЯ ЕЕ ДИСТРАГИРОВАННЫХ СЕГМЕНТОВ

Александров Н.М., Петров С.В., Углев О.И., Башкалина Е.В.

ФГУ «Нижегородский научно-исследовательский институт травматологии и ортопедии» Минздравсоцразвития России, г. Нижний Новгород, Россия

THE RECONSTRUCTION OF THE HAND SHORT STUMP BY THE TECHNIQUE OF ITS DISTRACTED SEGMENT TRANSPORTATION

Aleksandrov N.M., Petrov S.V., Uglev O.I., Bashkalina E.V.

Federal State Institution *The Nizhny Novgorod Scientific Research Institute of Traumatology and Orthopaedics* of the Ministry of Health and Social Development of the RF, Nizhny Novgorod, Russia

The developed original technology of the two-staged transportation of preformed pathologically changed stumps of fingers, metacarpal bones on distracted pedicles using the Ilizarov fixator is presented in the work. The effect of the pedicle elongation significantly expands the possibilities of the hand finger reconstruction at the expense of

its segment transportation. The approach developed has been used in 9 patients. The hand grasp has been recovered in all the cases.

Наибольшую трудность для реконструкции представляют двусторонние культи кисти на уровне проксимальных отделов пястных костей, несмотря на все достижения микрохирургии последнего времени. Подобные дефекты кисти, как правило, отмечаются при отморожениях и довольно часто сочетаются с культями стоп на различных уровнях, что существенно снижает возможности пересадки комплексов тканей на микрососудистых анастомозах.

Применение дистракционного удлинения культей в данных условиях также не всегда приводит к желаемым результатам, в связи с чем, целесообразнее, на наш взгляд, перемещение предсуществующих анатомических структур самой поврежденной кисти. Однако культи 2-5 пястных костей в проксимальной половине не имеют внутриорганного магистрального кровоснабжения (Lecluse P.,1973), в связи с чем, возникает необходимость в их преформировании с целью улучшения кровоснабжения перемещаемых структур. Разработана оригинальная технология двухэтапного перемещения преформированных патологически измененных культей пальцев, пястных костей на дистрагированных питающих ножках с использованием аппарата Илизарова (Azolov V.V., Aleksandrov N.M., Petrov S.V., 2009), опубликованная в журнале «Am. J. Hand Surg.» и приведенная в зарубежном обзоре литературы («Current Orthopaedic Practice»,V.22, №2, 2011), как имеющая выдающееся значение. При этом на первом этапе лечения проводится хирургическая тренировка перемещаемой культи. Для этого культя мобилизуется на ладонной и тыльной питающих ножках, представляющих собой продольно ориентированные кожно-жировые ленты, сформированные в проекции культи и связанные с ней. При достаточной длине культи (на уровне средней трети) в состав питающей ножки включаются общепальцевые нервы. После экзартикуляции перемещаемой культи в запястно-пястном суставе через нее проводится интрамедуллярно осевая дистрагирующая спица. Проксимальный конец спицы загибается в виде крючка, и путем ее осевой тракции добивались контакта загнутой части с костью. На предплечье проводилась пара перекрещивающихся спиц и фиксировалась в кольце аппарата Илизарова, к которому монтировалась винтовая тяга, связанная с дистальным концом осевой дистрагирующей спицы. Культя располагалась на прежнем месте, зашивались раны. Дистракция перемещаемой культи осуществлялась по 1 мм в день, начиная с 5 дня после операции. После осуществления дистракции на необходимую величину выполнялся второй этап операции – собственно перемещение культи для реконструкции первого или одного из трехфаланговых пальцев. При этом проводилась повторная мобилизация культи на дистрагированных питающих ножках, и выполнялось перемещение ее в реципентную область. В тех случаях, когда длина донорской и реципиентной культей не позволяли сформировать палец необходимой величины, применялся бессосудистый кортикально-губчатый аутотрансплантат (патент РФ № 2120246). Длина трансплантата равнялась разнице между необходимой длиной формируемого пальца и суммарной длиной донорской и реципиентной культей. Трансплантат располагался между перемещенной и воспринимающей культями. Выполнялся остеосинтез с сохранением и использованием дистракционного регенерата. Дистракция перемещаемой культи вместе с питающими ножками приводит к улучшению ее кровоснабжения за счет продольной ориентации сосудов, увеличения скорости кровотока, дистракционного неоангеогенеза и повышения устойчивости тканей к гипоксии. Улучшение кровоснабжения культи обеспечивает профилактику ишемических осложнений, стабильность костного остова сформированного пальца и благоприятные условия для применения интерпозиционной костной пластики. Кроме того, достигается удлинение ножек, что дает возможность переноса донорской культи в позицию любой из пястных костей трехфаланговых пальцев, а также культи первой пястной кости. Причем на культю первой пястной кости также может быть перемещена культя пястной кости любого из трехфаланговых пальцев. Достигнутый эффект удлинения питающей ножки значительно расширяет возможности реконструкции пальцев кисти за счет перемещения ее сегментов. Разработанный подход применен у 9 больных. Во всех случаях восстановлен схват кисти.

ИСПОЛЬЗОВАНИЕ РАЗЛИЧНЫХ МЕТОДИК ЧРЕСКОСТНОГО ОСТЕОСИНТЕЗА УДЛИНЕНИЯ ПЛЕЧА ПРИ ПРИОБРЕТЁННОМ УКОРОЧЕНИИ

Аранович А.М., Гофман Ф.Ф., Чернаков А.Ю.

ФГУ «Российский научный центр «Восстановительная травматология и ортопедия» им. акад. Г.А. Илизарова» Минздравсоцразвития России, г. Курган, Россия

THE USE OF DIFFERENT TECHNIQUES OF TRANSOSSEOUS OSTEOSYNTHESIS FOR HUMERAL LENGTHENING DUE TO ACQUIRED SHORTENING

Aranovich A.M., Hofman F.F., Chernakov A.Yu.

Federal State Institution The Russian Ilizarov Scientific Center *Restorative Traumatology and Orthopaedics* of the Ministry of Health and Social Development of Russia, Kurgan, Russia

The experience of lengthening of humerus for its acquired shortening, as well as the use of different techniques in humeral lengthening is presented in the work. It has been concluded, that the use of controlled techniques allows to reduce the periods of in-patient treatment, to improve the effectiveness of patients' rehabilitation.

Травмы верхних конечностей с повреждением ростковых зон у детей приводят к уменьшению продольной величины плеча, предплечья. Причиной укорочения плеча может также являться гематогенный остеомиелит, перенесенный в детском возрасте, акушерский паралич, врожденная аномалия развития верхних конечностей. Процент пациентов с укорочением верхней конечности довольно высок и составляет, по данным В.А. Моргуна (1987), В.И. Калякиной (1989), К.И. Новикова (2005), А.М. Аранович (2006), А.А. Очкуренко (2007), от 20 до 57,54 % к числу ортопедических больных с патологией верхней конечности различной этиологии.

Для выполнения поставленной задачи удлинения использовались методики билокального дистракционного остеосинтеза (ДО) у 42 пациентов и монолокального – у 31 больного. Защита плечевого сустава выполнялась в семи случаях, локтевого - не выполнялась. Одновременное удлинение обоих плеч произведено одной пациентке. Средняя величина удлинения при монолокальном ДО составила 8,2±1,5 см, при билокальном - 9,7±1,5 см.

Нами предложен ряд модификаций существующих методик дистракционного остеосинтеза плеча.

В четырёх случаях при дефектах проксимального конца плеча, а также нестабильности плечевого сустава проводилась защита плечевого сустава по предложенной нами методике (Р.п. РНЦ «ВТО» № 38/04 «Способ удлинения плеча при нестабильности плечевого сустава», Гофман Ф.Ф., Гореванов Э.А., Мурадисинов С.О.). Выполняют остеосинтез акромиального отростка и ключицы следующим образом: одну спицу проводят в парасагиттальной плоскости через акромиальный отросток, вторую - через дистальный конец ключицы, третью – через оба этих костных образования, с последующей фиксацией их в полукольцевой опоре аппарата Илизарова, которую соединяют с проксимальной опорой на плече, что позволяет в период удлинения предотвратить вывих плеча на фоне растущего натяжения мягких тканей.

Для стимуляции репаративного остеогенеза используют интрамедуллярное напряженное армирование. Причем для билокального удлинения методика имеет свои особенности (Р.п. РНЦ «ВТО» №33/04 «Способ билокального дистракционного остеосинтеза», Попков Д.А., Мурадисинов С.О., Гофман Ф.Ф.): предварительно изогнутые интрамедуллярные спицы вводятся навстречу друг другу через противоположные метафизарные отделы. Изгибы спиц ориентируются с учетом деформаций. К настоящему времени эта методика применена у восьми пациентов.

Для удлинения и коррекции варусной деформации проксимального отдела плеча нами предложена следующая модификация монтажа проксимальной опоры (Р.п. РНЦ «ВТО» 3/2006, «Способ фиксации проксимального фрагмента при удлинении плеча» Гофман Ф.Ф., Попков Д.А., Мурадисинов С.О.). Помимо двух спиц с напайками, проведенных навстречу друг другу под углом 50-60 градусов, используют два стержня-шурупа, проведенных ниже опоры снаружи–внутрь под углом 30-40 градусов между собой. Это позволяет уменьшить количество спиц, проведенных через мышечный массив, увеличить стабильность проксимальной опоры, повысить управляемость проксимального фрагмента в процессе коррекции деформации.

Кроме того, разработана методика монтажа аппарата Илизарова на плече для удлинения в автоматическом режиме (Р.п. РНЦ «ВТО» 76/97. Гофман Ф.Ф., Попков Д.А.,).

Для группы пациентов, которым производился монолокальный ДО плеча, индекс фиксации (ИФ) составил 13,1+2,3 дн/см, ИО – 24,2 дн/см.

При билокальном удлинении без интрамедуллярного армирования ИФ составил 9,6±2,1 дн/см, индекс остеосинтеза (ИО) - 16,9±2,8, при средней величине удлинения 10,1+1,5 см. Напряженное интрамедуллярное армирование позволило снизить ИФ, в среднем, до 6,4±1,4 дн/см, а ИО – до 12,3±1,8 дн/см при средней величине удлинения 8,9 см.

К моменту снятия аппарата амплитуда движений в локтевом суставе в среднем составила 85,5 градусов. В течение 2-х месяцев после снятия аппарата амплитуда движений в локтевом суставе у 45 % больных

восстановилась до исходной, а к шести месяцам у 100 % больных движения в локтевом суставе определялись в полном объеме.

АНАЛИЗ ЭФФЕКТИВНОСТИ КОНСЕРВАТИВНОГО ЛЕЧЕНИЯ РАХИТИЧЕСКИХ ДЕФОРМАЦИЙ НИЖНЕЙ КОНЕЧНОСТИ

Арипов Ф.Э., Абдиев А.А.

Республиканский центр детской ортопедии, г. Ташкент, Узбекистан

THE ANALYSIS OF CONSERVATIVE TREATMENT EFFECTIVENESS FOR RICKETS-RELATED LOWER LIMB DEFORMITIES

Aripov F.E., Abdiyev A.A.

The Republican Center of Children's Orthopedics, Tashkent, Uzbekistan

The results of treatment of 1608 children at the age of 1-5 years with lower limb deformities of different degrees and shapes have been analyzed. Surgical intervention was performed to eliminate severe (marked) deformities in 33 (2 %) patients. Complex conservative treatment was performed in the rest of patients. The outcomes of treatment have been followed up for the periods from 6 months to 3 years. The following results were obtained: good result – in 983 patients (61.1 %), satisfactory result – in 619 patients (38.5 %), unsatisfactory result – in 6 patients (0.3 %). Complex conservative treatment is the most effective in early age for the deformities of slight and moderate degrees.

Скелет выполняет опорную и двигательную функцию в процессе роста, развития и жизнедеятельности человека. Костная система не является совершенной перед воздействием внутренних и внешних факторов.

Здоровый доношенный новорожденный ребенок рождается с не полностью оссифицированным скелетом. Кости ребенка состоят из хрящевых и костных отделов, Оссификация последних происходит по мере развития и полностью заканчивается к 16-17 годам, претерпевая 5 этапов развития (Садофьева В.И., 1990). В возрасте 10 месяцев эпифизы и метафизы любых трубчатых костей имеют хрящевую основу, тогда как диафизы представлены слабо и малообызвествленной костной тканью. В годовалом возрасте, когда ребенок начинает ходить, основная часть массы тела падает на кости нижней конечности, в связи с чем, они претерпевают некоторые изменения.

Сложные анатомические и биомеханические изменения вызывают нарушение статики и динамики опорно-двигательного аппарата, что, в свою очередь, ведет к изменению походки, нарушению функций суставов нижних конечностей. Эти изменения наблюдаются вследствие большой нагрузки на кости и мышцы нижней конечности.

Наличие в данный период расстройства кальциево-фосфорного обмена и нехватка витамина D непосредственно отражаются на костной системе, происходит поражение костей и мыщц. Деформации, возникшие на почве данного состояния, называются рахитическими. Клинические проявления данных деформаций разнообразны и сложны.

В настоящее время достигнуты определенные успехи в изучении особенностей метаболизма у детей с различными формами и степенями рахита.

Для эффективного лечения детей с рахитическими деформациями комплексное консервативное лечение необходимо начинать на начальных стадиях деформации. Комплексное консервативное лечение включает в себя патогенетически обоснованное медикаментозное и физиотерапевтическое лечение.

Несвоевременное лечение данных деформаций ведет к быстрому прогрессированию и последующим рецидивам в процессе роста и развития. В связи с большей податливостью тканей при коррекции у детей младшего возраста с легкой и средней степенью деформаций комплексное консервативное лечение в данной группе наиболее эффективно. Сложные (тяжелые) и запущенные степени деформации требуют хирургического вмешательства на костях, мышцах или сумочно-связочном аппарате, что является травматичным в детском возрасте.

В клинике РЦДО за период 2006-2010 годы на стационарном лечении находилось 1608 детей с различными степенями и формами рахитических деформаций нижней конечности. Из них 784 мальчиков и 824 девочки в возрасте от 1 года до 5 лет. У 33 (2 %) проведено оперативное вмешательство с целью устранения тяжелых (выраженных) деформаций. Остальные получили комплексное консервативное лечение.

При проведении анализов эффективности проведенного лечения в сроки от 6 месяцев до 3 лет акцент ставился на ось конечности, объем движения в конечности, опорную стабильность. Полученные результаты: 983 больных (61,1 %) - результат хороший, 619 больных (38,5 %) - удовлетворительный, 6 больных (0,3 %) - неудовлетворительный результат.

Таким образом: 1. Своевременное комплексное консервативное лечение рахитических деформаций нижней конечности препятствует прогрессированию и, в дальнейшем, рецидивам деформаций в процессе роста

и развития ребенка. 2. Комплексное консервативное лечение наиболее эффективно в раннем возрасте при легкой и средней степенях деформаций.

РОЛЬ ДЕНСИТОМЕТРИЧЕСКОГО ИССЛЕДОВАНИЯ ПРИ ОПЕРАТИВНОМ ЛЕЧЕНИИ РАХИТИЧЕСКИХ ДЕФОРМАЦИЙ НИЖНИХ КОНЕЧНОСТЕЙ У ДЕТЕЙ

Бабажанов Д.Э.

«Узбекский научно-исследовательский институт травматологии и ортопедии», г. Ташкент, Узбекистан

THE ROLE OF DENSITOMETRIC STUDY FOR SURGICAL TREATMENT OF RICKETS-RELATED DEFORMITIES OF LOWER LIMBS IN CHILDREN

Babazhanov D.E.

The Uzbek Scientific Research Institute of Traumatology and Orthopaedics, Tashkent, Uzbekistan

The results of treatment have been analyzed in children of preschool and school age with rickets-related deformities of lower limbs. Closed technique of deformity elimination using the Ilizarov fixator with bone polyperforation at the area of deformity apex was performed for all the children of preschool age beginning from 3 years and above. The selection of technique for correcting axial deformities of lower limbs in children with rickets consequences above 7 years of age depended on the results of densitometric study. Bone polyperforations at the deformity apex and fixation with the Ilizarov fixator were performed in the cases when Z criterion was below -2 SD (-2.1..) in children at the age of 7-10 years. The performance of x-ray densitometry in patients with rickets-related deformities of lower limbs is advisable, because this method contributes to osteoporosis diagnosing in early childhood, and simultaneous early treatment of osteoporosis is possible in this case, as well as recurrence prevention.

Из всех деформаций нижних конечностей 17,2 % составляют рахитические деформации (Волков М.В., 1985; Андрианов В.Л., 1993).

Несмотря на разнообразие деформаций нижних конечностей у детей с последствиями рахита и рахитоподобными заболеваниями, все они ведут к нарушениям биомеханической оси конечности, статики, снижению возможности ходьбы и в 40 % случаев приводят к инвалидности (Попова Л.А., 1989; Самков А.С., 2001). Этапные гипсовые повязки и ортопедические шины не всегда позволяют устранить имеющиеся деформации, но часто являются причиной снижения функции смежных суставов из-за длительной иммобилизации, усугубляя первоначальный ортопедический статус больного.

По мнению многих авторов, рецидив после оперативных методов лечения деформаций нижних конечностей у детей составляет до 26 % (Котельников Г.П., Чернов А.П., 1999).

До сегодняшнего дня для исправления деформаций нижних конечностей у детей дошкольного возраста с последствиями рахита применяется дистракционный эпифизеолиз и метафизеолиз. У детей школьного возраста применяется открытая остеотомия. Открытая остеотомия является травматичным пособием, особенно для детей раннего возраста, приводит к частичному нарушению кровообращения и замедленной регенерации. Вследствие этого, образующийся треугольный дистракционный регенерат бывает поротичным и вероятность рецидива повышается (Силантьева Т.А., 2003).

Всем больным дошкольного возраста от 3 лет и старше применяли закрытый метод устранения деформации аппаратом Илизарова с полиперфорацией кости на вершине деформации. Аппарат компоновали из трёх колец с закреплёнными на них перекрещивающимися спицами, проведёнными на уровне нижней трети бедра, верхней и средней трети голени.

Выбор методики коррекции осевых деформаций нижних конечностей у детей с последствиями рахита старше 7 лет зависел от результатов денситометрического исследования. В случаях, когда критерий Z был ниже -2 SD (-2,1..) у детей в возрасте от 7 до 10 лет применяли полиперфорации кости на вершине деформации с аппаратом Илизарова.

Нам удалось корригировать деформации нижних конечностей закрытым путем у всех больных с последствиями рахита младше 10-летнего возраста. При анализе денситометрического исследования мы выявили у всех больных низкую минеральную плотность костей и понижение концентрации кальция и минералов в организме. У всех больных определён Z критерий 2 и ниже (-2,1).

По данным рентгенологического, денситометрического исследования определялась оптимальная тактика оперативного лечения.

В заключение можно отметить, что проведение рентгенологической денситометрии у больных с рахитическими деформациями нижних конечностей является целесообразным, поскольку с помощью этого метода исследования диагностируется остеопороз в раннем детском возрасте, и возможно одновременно провести раннее лечение остеопороза и профилактику рецидива.

ВОССТАНОВЛЕНИЕ ФУНКЦИИ СТОПЫ ПРИ ЕЕ ПАРАЛИТИЧЕСКИХ ДЕФОРМАЦИЯХ

Бабич М.И., Брижань Л.К., Артемьев В.А., Умников А.С.

ФГУ «Главный военный клинический госпиталь имени академика Н.Н. Бурденко Минобороны России», г. Москва, Россия

FUNCTION RECOVERY OF THE FOOT FOR ITS PARALYTIC DEFORMITIES

Babich M.I., Brizhan L.K., Artemiyev V.A., Umnikov A.S.

Federal State Institution *The Chief Burdenko Military Hospital* of the Ministry of Defense of Russia, Moscow, Russia

64 patients with feet postgunshot neurogenic deformities have been treated. Treatment procedure consisted of three stages: elimination of the deformities of all types with the Ilizarov fixator, transposition of motor muscle tendons to the tendons of paralyzed muscles and rehabilitation treatment. It has been revealed, that in most cases the staged treatment of feet postgunshot paralytic deformities allows to achieve positive functional results in such patients in different periods after wounding.

При заболеваниях и необратимых повреждениях нервов нижней конечности на сегодняшний день основным способом восстановления функции стопы при эквино-варусных и эквино-вальгусных паралитических деформациях в сочетании с «конской» стопой и плоскостопием или без таковых является транспозиция сухожилий мышц-моторов на сухожилия парализованных мышц. Однако при лечении больных с последствиями огнестрельных и минно-взрывных ранений в виде обширных костномягкотканных дефектов голени зачастую возникает проблема использования данной методики по причине отсутствия работающих мышц.

За период с 1990 по 2010 г. нами пролечено 64 больных с постогнестрельными нейрогенными деформациями стоп. Лечение паралитической деформации стопы состояло из трех этапов: устранение всех видов деформаций с помощью аппарата Илизарова, транспозиция сухожилий и реабилитационное лечение.

Во всех случаях на первом этапе лечения выполнялось устранение паралитической деформации стопы с помощью сложных шарнирных аппаратов Илизарова, позволяющих устранить эквинусное положение стопы, деформацию в голеностопном и подтаранном суставах, а также суставах среднего отдела стопы с восстановлением ее свода и основных точек опоры. В 20 случаях потребовалось выполнение корригирующей остеотомии среднего отдела стопы. Сроки устранения деформации колебались от 2 недель до 2 месяцев в зависимости от вида и тяжести деформации.

На втором этапе выполнялись различные виды транспозиции сухожилий мышц-моторов в зависимости от вида деформации и сохранивших функцию мышц:

1. При изолированном необратимом нарушении функции малоберцового нерва выполняли транспозицию сухожилий задней большеберцовой мышцы и длинного сгибателя 1 пальца стопы, подключая их к сухожилию передней большеберцовой мышцы и общему разгибателю пальцев стопы;
2. Для обеспечения среднефизиологического положения парезной стопы и восстановления способности ее к тыльной флексии, для создания так называемого «стремени», использовали сухожилия малоберцовых мышц, перемещая их к общему разгибателю пальцев стопы, одновременно подключая к нему, сухожилиям передней большеберцовой мышцы и длинному разгибателю 1 пальца сухожилия задней большеберцовой мышцы и длинного сгибателя 1 пальца стопы;
3. При супинационно-варусных установках стоп использовали изменение точки фиксации сухожилия передней большеберцовой мышцы, перемещая его на III плюсневую кость, а также перемещали сухожилие длинного сгибателя 1 пальца стопы на малоберцовые мышцы;
4. Использовали сухожилия работающих (сохраненных) мышц сгибателей в позицию разгибателей, создавая дополнительное «стремя» стопе за счет сохраненных сухожильных частей малоберцовых мышц, обеспечивая тем самым среднефизиологическую установку стопы;
5. В ряде случаев в качестве «мотора» использовали трехглавую мышцу голени, расщепляя сухожильную часть ахиллова сухожилия (сохраняя 2/3 его ширины) и перемещая в позицию разгибателей, подключая ее к сухожилию передней большеберцовой мышцы и изменяя точку фиксации последней на III плюсневую кость стопы. Во всех случаях выполнялись ревизия и невролиз поврежденных нервов.

В послеоперационном периоде продолжали фиксацию аппаратом Илизарова с последующей заменой на гипсовую повязку.

На третьем этапе проводилось реабилитационное лечение: электростимуляция нервов и мышц, ЛФК, бальнео- и водолечение, направленные на формирование нового двигательного стереотипа.

В 76,6 % случаев (49 наблюдений) получен удовлетворительный результат в виде полного устранения деформации, восстановления активной тыльной флексии стопы и отказа от использования ортопедических средств коррекции; в 23,4 % случаях (15 наблюдений) получен неудовлетворительный результат, потребовавших повторных реконструктивных операций.

Таким образом, этапное лечение постогнестрельных паралитических деформаций стоп, включающее метод Илизарова, транспозицию мышц-моторов на сухожилия парализованных мышц и последующее реабилитационное лечение в большинстве случаев позволяет добиться положительных функциональных результатов у больных данной категории на разных сроках после ранения.

ЛЕЧЕНИЕ КОСТНЫХ ДЕФЕКТОВ ДЛИННЫХ КОСТЕЙ НИЖНИХ КОНЕЧНОСТЕЙ

Бабич М.И., Брижань Л.К., Буряченко Б.П., Артемьев В.А., Арбузов Ю.В., Умников А.С.

ФГУ «Главный военный клинический госпиталь имени академика Н.Н. Бурденко Минобороны России», г. Москва, Россия

TREATMENT OF THE DEFECTS OF LOWER LIMB LONG BONES

Babich M.I., Brizhan L.K., Buriachenko B.P., Artemiyev V.A., Arbuzov Yu.V., Umnikov A.S.

Federal State Institution *The Chief Burdenko Military Hospital* of the Ministry of Defense of Russia, Moscow, Russia

125 wounded men and 96 patients with bone defects of lower limb long bones have been treated. The use of complex treatment and individual approach has been revealed to allow to fill bone and soft-tissue defects in all the patients, as well as to restore limb weight-bearing, walking motor stereotype and to achieve satisfactory and good functional results in 77.8 % of cases.

Значительная частота дефектов длинных костей нижних конечностей обусловлена, прежде всего, ошибками в лечении тяжелых травм и ранений, а также опухолями костно-мышечной системы.

В настоящее время общепризнанным методом замещения дефектов длинных костей нижних конечностей является использование несвободной костной пластики по Илизарову в различных модификациях в зависимости от величины костного дефекта.

В центре травматологии и ортопедии ГВКГ им. Н.Н. Бурденко за период с 1990 по 2010 г. находилось на лечении 125 раненых и 96 больных с костными дефектами длинных костей нижних конечностей.

Все костные дефекты, независимо от их происхождения, были стандартизированы по их протяженности: малые – от 1 до 5 см, средние – от 5 до 10 см, большие – от 10 до 20 см, сверхбольшие – более 20 см и по локализации - диафиз, метафиз, суставной конец и их сочетания.

При малых дефектах замещение костного дефекта осуществляли путем выполнения одной остеотомии более длинного фрагмента, при средних дефектах, как правило, выполняли две остеотомии, при больших - две-три остеотомии, при сверхбольших дефектах – три и более остеотомий. В 5 случаях при больших и сверхбольших дефектах диафизов большеберцовой кости были выполнены операции транспозиции малоберцовой кости в область костного дефекта с фиксацией костных фрагментов в аппарате Илизарова.

При постогнестрельных дефектах суставных концов проксимального и дистального отделов бедренной кости в 4 случаях выполняли эндопротезирование тезобедренного и коленного суставов. В 5 случаях при дефектах суставного конца дистального отдела большеберцовой кости замещали костные дефекты по Илизарову с артродезированием голеностопного сустава в функционально выгодном положении. Троим больным при дефектах суставного проксимального отдела большеберцовой кости было выполнено тотальное эндопротезирование индивидуально подобранными эндопротезами с ревизионной ножкой.

При формировании гипотрофических и атрофических дистракционных регенератов, а также при замедлении костного сращения в области стыковки костных фрагментов широко использовали в клинической практике методы свободной костной ауто- и аллопластики, а также имплантацию различных биодеградирующих материалов на основе гидроксиаппатита. У раненых с дефектами длинных костей нижних конечностей, у которых имелись сопутствующие повреждения нервных стволов и крупных сосудов, при повреждениях седалищного и малоберцового нервов хирургическое лечение включало не только операцию на нервных стволах, но и, как правило, сочеталось с транспозицией сухожилий мыщц-моторов на сухожилия парализованных мышц с фиксацией стопы в аппарате Илизарова в положении гиперкоррекции.

У 22 раненых и 8 больных лечение стойких контрактур коленного сустава после замещения дефектов бедренной кости проводили в 2 этапа. На первом этапе выполняли операцию – миолиз, артролиз, тендолиз, а после заживления раны выполняли остеосинтез костей, образующих коленный сустав, шарнирным аппаратом внешней фиксации. После демонтажа аппарата в дальнейшем проводили лечение этапными гипсовыми лонгетами с целью достичь устойчивых благоприятных функциональных результатов.

Применение комплексного лечения и индивидуального подхода позволило у всех раненых и больных заместить костные и мягкотканые дефекты, восстановить опороспособность конечностей, двигательный стереотип ходьбы и добиться удовлетворительных и хороших функциональных результатов в 77,8 % случаев.

ДИАГНОСТИЧЕСКОЕ ЗНАЧЕНИЕ ТОПОГРАФИИ МИНЕРАЛЬНОЙ ПЛОТНОСТИ КОСТНОЙ ТКАНИ ПРИ УДЛИНЕНИИ КОНЕЧНОСТЕЙ

Барабаш А.П., Барабаш А.А.*, Барабаш Ю.А., Барабаш И.В.*****

ФГУ «Саратовский НИИ травматологии и ортопедии» Минздравсоцразвития России, г. Саратов; *Военно-медицинская служба УФСБ по Саратовской области, г. Саратов; **ГУО ВПО «Саратовский государственный медицинский университет Росздрава», г. Саратов;***ГУО ВПО «Ставропольская государственная медицинская академия» г. Ставрополь, Россия

DIAGNOSTIC VALUE OF BONE TISSUE MINERAL DENSITY TOPOGRAPHY FOR LIMB LENGTHENING

Barabash A.P., Barabash A.A.*, Barabash Yu.A., Barabash I.V.*****

Federal State Institution *The Saratov Scientific Research Institute of Traumatology and Orthopaedics* of the Ministry of Health and Social Development of Russia, Saratov; *Military Medical Service of Federal Security Agency of the Saratov Region, Saratov; ** State Educational Institution of Higher Professional Education *The Saratov State Medical University*, Saratov; *** State Educational Institution of Higher Professional Education *The Stavropol State Medical Academy*, Stavropol, Russia

The values of mineral density of distraction regenerated bone and adjacent parts of tubular bones have been studied. It has been established that during leg lengthening the calcification degree of bone trabeculae for regenerated bone parts of equal size (electron-probing technique) is low, calcium content during lengthening varies within 34.4±0.4 %. After one-month period of fixation it increases to 56.8±0.2 %. Bone tissue mineral density (BTMD) in the middle zone of regenerated bone amounts as 0.224±0.02 g/cm^2 on Day 10 of fixation and as 0.269±0.007 g/cm^2 – on Day 20. It is 63.8 and 76.6 as a percentage. Osteopenia during fixation in the proximal epiphysis does not exceed 10.3 %. By one-month period of fixation BTMD of regenerated bone middle decreases to 0.083±0.005 %, making up 22 % of its maximal accumulation (Day 20 of fixation). Such behavior of mineral migration means the delay of regeneration Phase III. The comparison of BTMD values with morphological picture has confirmed the above-mentioned statement. Thus, the course of regenerative process can be judged by BTMD content. BTMD change in intact leg (another series of experiments) follows that in the limb operated. BTMD determination all over the longitudinal part of bone of any symmetrical limb segment can be taken as a technique of controlling the destructive-and-regenerative process.

При удлинении конечностей по методу Илизарова (период дистракции по 1 мм в день и период фиксации с контролем устойчивости костных отломков) регенерат образуется десмальным путём. Трансформация его в костную ткань зависит от многих причин, в том числе и от активности минерализации волокнистых структур регенерата. В конечном счете, как образование дистракционного регенерата (II и III фазы), так и его минерализация (III и IV фазы) отражают исход костеобразовательного процесса при удлинении конечностей.

При удлинении конечностей накопление минералов в регенерате последовательно имеет тенденцию к увеличению и к моменту снятия аппарата достигает 60-63 % от содержания таковых в диафизе кости. Причём в других костях скелета отмечается деминерализация, особенно спустя 3 месяца после удлинения (Свешников А.А., с соавт., 2000; Попков А. В., с соавт., 2000).

Наши данные отличаются от таковых курганских исследователей кратковременным периодом остеопении метафизарных отделов трубчатой кости и обратными показателями в пластинчатой кости, интактных конечностях, симметрично увеличивается норма количества минералов, оседающих в формирующейся костной ткани (Барабаш А.А. с соавт. 2004, 2005). Видимо, разные методы исследования (радионуклидные, рентгеновские) и методология (клиника, эксперимент), отсутствие стандартизации зон интереса и дают разночтения напряжённости участия минерального обмена в репаративном костеобразовании.

Так, при удлинении голени (одна из серий опытов) степень кальцификации костных трабекул при равновеликих частях регенерата (метод электронного зондирования в лучах кальция) была невысока, содержание кальция во время удлинения колебалось в пределах 34,4±0,4 % ($p<0,01$). После месячного срока фиксации увеличивалась до 56,8±0,2 % ($p<0,01$). Минеральная плотность костной ткани (МПКТ) регенерата, средней зоны его, содержит 0,224±0,02 г/см^2 на 10-й день фиксации и 0,269±0,007 г/см^2 ($p<0,01$) - на 20 день. В процентах это составляет 63,8 и 76,6 ($p<0,01$). Остеопения во время фиксации в проксимальном эпифизе не превышает 10,3 %. К месяцу периода фиксации МПКТ середины регенерата падает до 0,083±0,005 % ($p<0,01$), что составляет всего лишь 22 % от её максимального накопления (20-е сутки фиксации). Подобное поведение миграции минералов означает задержку III фазы регенерации. Сопоставление показателей МПКТ с морфологической картиной подтвердило выше обозначенный тезис. Таким образом, по содержанию МПКТ можно судить о ходе регенеративного процесса. Изменение МПКТ в интактной голени (другая серия опытов) повторяет таковое в оперированной конечности. Количественные показатели в отдельных зонах бывают доминантными и следовыми: в проксимальном отломке выше на 16 %, в дистальном - ниже на 17 %. Симметрично-следовая топография активного очага минерализации на противоположной конечности диагностируется с закономерной постоянностью.

Следовательно, определение МПКТ по длиннику кости любого симметричного сегмента конечности можно принимать как метод контроля деструктивно-регенеративного процесса.

ТРАНСПЛАНТАЦИЯ В ЛЕЧЕНИИ ЗАМЕДЛЕННОГО КОСТЕОБРАЗОВАНИЯ ПРИ УДЛИНЕНИИ И ЗАМЕЩЕНИИ ДЕФЕКТОВ КОСТЕЙ КОНЕЧНОСТЕЙ

Барабаш А.П., Барабаш А.А.*, Барабаш Ю.А.**

ФГУ «Саратовский НИИ травматологии и ортопедии» Минздравсоцразвития России, г. Саратов; *Военно-медицинская служба УФСБ по Саратовской области, г. Саратов; **ГУО ВПО «Саратовский государственный медицинский университет», г. Саратов, Россия

GRAFTING IN TREATMENT OF DELAYED OSTEOGENESIS FOR LENGTHENING AND FILLING OF LIMB BONE DEFECTS

Barabash A.P., Barabash A.A.*, Barabash Yu.A.**

Federal State Institution *The Saratov Scientific Research Institute of Traumatology and Orthopaedics* of the Ministry of Health and Social Development of Russia, Saratov; *Military Medical Service of Federal Security Agency of the Saratov Region, Saratov; ** State Educational Institution of Higher Professional Education *The Saratov State Medical University*, Saratov, Russia

The technique of producing the temporary pool of biologically active substances in the zone of pathological process and their inclusion in the metabolism at the cellular level has been evaluated experimentally in 118 animals and during treatment of 30 patients. The technique provides for grafting of the small part of full-value bone or its component after fragmental distraction into the middle of regenerated bone composed of fibrous-and-fibrillar tissue. Regardless the type of transplantation material the periods of fixation have been 10 days reduced. The outcomes of transplantation therapy for lengthening and defect filling in patients according to the technology proposed were favourable. The periods of fixation after osteoplasty per 1 cm of the limb lengthened amounted to 9.8±1.1 days ($p<0.01$).

По нашим данным, 32 % пострадавших, в силу медико-биологических условий - потенциальные кандидаты на первичную инвалидность, где врачу не удаётся оптимизировать регенеративный процесс костной ткани.

Стимуляционная терапия замедленного костеобразования может строиться на основе использования биоткани и стабильно-функционального остеосинтеза – «комплекса» условий для заживления костной ткани. Однако многие вопросы, связанные со свободной пересадкой трансплантатов, ещё не решены. Об этом свидетельствуют работы последних лет (материалы международных симпозиумов «Биоимплантология на пороге XXI века», Москва - 2001, Самара - 2004).

Существенным отличием представленных материалов (30 больных, 118 опытов на животных) является создание временного депо биологически активных веществ в зоне патологии и включение их в обмен веществ на клеточном уровне (патент РФ №2157129, приоритет от 18.02.1998). В методике способа после дистракции отломков в середину регенерата, состоящую из фиброволокнистой ткани, имплантируют небольшой участок полноценной кости или её компоненты.

Доказательство ускорения регенерации получено на моделях замедленного костеобразования путём превышения скорости дистракции голени (I модель) и хронической интоксикации фторидом натрия в дозе 18 мг/л в течение 4 месяцев (II модель).

В экспериментах 1-й модели (82 животных) в 1-й серии после удлинения голени на 10 мм в регенерат имплантировали участок аутоткани, взятый с малоберцовой кости животного; во 2-й серии в середину регенерата помещали деминерализованный костный трансплантат (ДКТ) таких же размеров; в 3-й серии инъекционно вводили суспензию фетальной костной ткани (20 мг); в 4-й - в регенерат инъецировали фетальную нервную ткань головного мозга.

На 2-й модели экспериментов (36 животных) в регенерат трансплантировали аутотрансплантат малоберцовой кости (5 серия опытов).

Независимо от вида трансплантационного материала сроки фиксации у животных сокращены на 10 дней.

При костной аутотрансплантации в дистракционный регенерат (1-й тип модели) десмальный тип костеобразования продолжается, трансплантат встраивается в новообразованную костную ткань за счёт прямого ангиогенного остеогенеза.

При трансплантации ДКТ и фетальных тканей и аутотрансплантации кости (2-й тип модели) в регенерат животных с хронической фтористой интоксикацией формирование новой кости идёт через хрящевую ткань и напоминает образование кости в онтогенезе.

Исходы трансплантационной терапии при удлинении и замещении дефектов у больных по нашей технологии были благоприятными. Сроки фиксации после костной пластики и ДКТ на 1 см удлинённой конечности составили 9,8±1,1 дней ($p<0,01$).

Полагаем, что идея создания временного депо биологически активных веществ или дополнительных очагов костеобразования при замедленном костеобразовании весьма эффективна, актуальна и требует дальнейшей разработки, особенно в плане доставки трансплантационного материала к месту патологии.

ПЕРЕРАСПРЕДЕЛЕНИЕ ПЛОТНОСТИ КОСТНОЙ ТКАНИ В ПРОЦЕССЕ ЛЕЧЕНИЯ ПСЕВДОАРТРОЗОВ ГОЛЕНИ МЕТОДОМ ЧРЕСКОСТНОГО ОСТЕОСИНТЕЗА

Барабаш Ю.А., Барабаш А.П., Балаян В.Д., Кауц О.А.

ФГУ «Саратовский научно-исследовательский институт травматологии и ортопедии» Минздравсоцразвития России, г. Саратов, Россия

RE-DISTRIBUTION OF BONE TISSUE DENSITY IN THE PROCESS OF LEG PSEUDOARTHROSES TREATMENT BY TRANSOSSEOUS OSTEOSYNTHESIS METHOD

Barabash Yu.A., Barabash A.P., Balayan V.D., Kauts O.A.

Federal State Institution *The Saratov Scientific Research Institute of Traumatology and Orthopaedics* of the Ministry of Health and Social Development of Russia, Saratov, Russia

The results of treatment have been analyzed in 25 patients with leg bone pseudoarthroses after pseudoarthrosis exposure to graduated mechanical action as compression of fragments in the device for external fixation according to the authors' technology. Computer tomography was made in all the patients when tibial density was determined before surgery, 3-5 days, 1.5 and 3 months after surgery. Bone tissue density was determined at eight tibial levels with 1 cm^2 area of positional cursor according to the Hounsfild scale for limb long bones. During treatment bone density 4.3-13.2 % increased in the immediate postoperative period, mainly at I, II, VII, VIII levels. After 1.5 months of device fixation the density 3-21.8 % decreased (I, II, VI, VII levels) with its further 2.1-23 % increase by the third month, thereby 1-14.4 % exceed of preoperative values was achieved (V, VI, VII, VIII levels). It has been revealed by computer tomography results that, when the compression variant of controlled combined transosseous osteosynthesis is used, tibial density changes irregularly, the greatest increase of the density is observed in the distal bone throughout 5-7 cm from pseudoarthrosis zone, while it 9 % increased in the proximal bone.

Процесс заживления костной раны, удлинения кости путем выращивания ее во времени сопряжен с напряжением и изменением метаболических процессов организма, повышением кровоснабжения в сегменте конечности и требует адекватного поступления минеральных веществ в зону формирования новой кости в короткий промежуток времени (в период дистракции и фиксации). Ряд авторов с помощью гистограмм, полученных при использовании компьютерных приставок для обработки рентгенограмм, и радионуклидных методов исследования определили изменения минерального обмена в зоне образования и кальцификации дистракционного регенерата. Однако до сих пор остается нерешенным вопрос о нахождении депо минералов, за счет которых идет перераспределение содержания макро- и микроэлементов, влияющих на скорость заживления костной раны.

Наряду с возможностью морфологического изучения структуры кости в эксперименте, в настоящее время в травматологии и ортопедии для определения минеральной плотности костной ткани в различных участках скелета стал широко использоваться метод денситометрии и компьютерной томографии.

На сегодняшний день еще не изучено зональное содержание минералов на протяжении сегмента конечности в норме. Отсутствие нормативных показателей затрудняет оценку состояния костной ткани в процессе лечения повреждений и последствий травм длинных костей.

Целью исследования явилось изучение динамики изменения плотности костной ткани по шкале Хаунсфилда на протяжении сегмента голени в процессе сращения ложного сустава кости.

Под наблюдением находилось 25 пациентов с ложными суставами костей голени, лечившихся в СарНИИТО в период с 2000 по 2010 год включительно. Из них 14 мужчин (56 %) и 11 женщин (44 %) в возрасте от 17 до 80 лет, средний возраст составил 51,4±0,6 года.

Всем пациентам проводилось оперативное лечение путем применения дозированного механического воздействия на псевдоартроз сдавлением отломков в аппарате внешней фиксации по нашей технологии (Серия АА 0001895 ФС № 2009/104 от 25.05.2009 г. «Способ остеосинтеза диафизарных переломов костей голени»).

Для визуальной и количественной оценки плотности визуализируемых структур методом компьютерной томографии используется шкала ослабления рентгеновского излучения, получившая название шкалы Хаунсфилда. Диапазон единиц шкалы соответствует степени ослабления рентгеновского излучения анатомическими структурами организма. Средний показатель в шкале Хаунсфилда (0 HU) соответствует плотности воды.

Всем пациентам выполняли компьютерную томографию с определением плотности большеберцовой кости до, на 3-5 сутки, через 1,5 и 3 месяца после операции.

Анализ изменения минерализации поврежденной кости в процессе закрытого комбинированного чрескостного компрессионного остеосинтеза приведен в динамике лечения по уровням кости в соответствии с

системой «Эсперанто» (Барабаш А.П., Соломин Л.Н., 1998). Плотность костной ткани по шкале Хаунсфилда длинных костей конечностей определяли на восьми уровнях большеберцовой кости (соответствующим уровням «Эсперанто») с площадью позиционного курсора 1 $см^2$.

На первом уровне большеберцовой кости до начала оперативного лечения плотность костной ткани по шкале Хаунсфилда составила 85±5,2 HU ($p<0,05$). На втором уровне плотность кости составила 93±4,7 HU ($p<0,05$). На третьем уровне минеральная плотность костной ткани 94±3,8 HU ($p<0,5$). На четвертом уровне минеральная плотность кости до операции составила 96±4,5 HU ($p<0,5$), на пятом уровне – 97±3,8 HU ($p<0,05$), **н**а шестом уровне – 109±7,2 HU ($p<0,05$), на седьмом уровне – 106±8,2 HU ($p<0,05$). На восьмом уровне до операции минеральная плотность костной ткани составила 83±4,5 HU ($p<0,05$).

В процессе лечения плотность кости в ближайший послеоперационный период повышалась на 4,3-13,2 %, преимущественно на I, II, VII, VIII уровнях. Через 1,5 месяца фиксации в аппарате поисходило снижение плотности на 3-21,8 % (I, II, VI, VII уровни) с дальнейшим ее повышением на 2,1-23 % к 3-му месяцу, достигая превышения предоперационных показателей на 1-14,4 % (V, VI, VII, VIII уровни).

Таким образом, по результатам компьютерной томографии выявлено, что плотность большеберцовой кости при использовании компрессионного варианта управляемого комбинированного чрескостного остеосинтеза изменяется неравномерно, наибольшее повышение плотности наблюдается в дистальном отделе кости, на протяжении 5-7 см от зоны ложного сустава, в то время как в проксимальной части - на 9 %.

РАЗВИТИЕ МНОГОПЛОСКОСТНОЙ ДЕФОРМАЦИИ ПРОКСИМАЛЬНОГО ОТДЕЛА БЕДРЕННОЙ КОСТИ У ДЕТЕЙ

Батршин И.Т.

МУ «Детская городская поликлиника», г. Нижневартовск, Россия

THE DEVELOPMENT OF MULTIPLANAR DEFORMITY OF PROXIMAL FEMUR IN CHILDREN

Batrshin I.T.

Municipal Institution *Children's City Polyclinic*, Nizhnevartovsk, Russia

45 children (90 joints) at the age of 2-10 years with coxa valga and pathologic antetorsion of femoral head were followed within the period of 2000-2010, in 29 of them perinatal trauma of cervical spine occurred with muscular-and-motor disorders of hypertonic or hypotonic type. There was no dysplasia of the hips in the children examined, however, multiplanar deformity of proximal femur was revealed in them, allowing to suggest that perinatal injury of the cervical spine with muscular-and-motor disorders influences the formation of multiplanar deformities of proximal femur.

Во многих случаях при отсутствии в анамнезе дисплазии тазобедренных суставов остаются неизвестными причины формирования coxa valga и патологической антеторсии головки бедра у детей.

Цель. Выявить причины многоплоскостных деформаций проксимального отдела бедренной кости у детей.

Под наблюдением находились 45 детей (90 суставов) в возрасте от 2 до 10 лет за период с 2000 по 2010 год с coxa valga и патологической антеторсией головки бедра. Использовали клинический, рентгенологический и ультросонографический методы обследования.

Жалобы - на приведение переднего отдела и медиально-ротационную установку стоп при ходьбе, на быструю утомляемость и боли в области тазобедренных суставов, поворот стопы кнутри при ходьбе от 15º до 50º с внутренней ротацией в тазобедренных суставах от 90º до 120º. Всем детям выполнена R-графия тазобедренных суставов в прямой проекции и с внутренней ротацией при отведении бедер на 45º, что дает возможность получить истинный шеечно-диафизарный угол и значение патологической антеторсии по Стажижевскому.

У 29 пациентов с coxa valga и патологической антеторсией головки бедра ретроспективный анализ показал, что дети были осмотрены ортопедом в возрасте 3 – 4 месяцев с проведением ультрасонографии тазобедренных суставов. Причинами для этого были ограничение отведения бедра с ригидностью приводящих мышц бедра или, наоборот, усиление подвижности в тазобедренных суставах вследствие диффузной мышечной гипотонии. У всех 29 детей общим было одно: перинатальная травма шейного отдела позвоночника с мышечно-двигательными нарушениями по гипертоническому или гипотоническому типу. Тазобедренные суставы у обследованных детей в возрасте 3-4 месяцев составляли I тип по Graf с углом костной крыши 60º-62º, а хрящевой - 55º и с наличием ядер окостенения; хрящевой эркер покрывал головку бедра. При этом все они получали консервативное лечение у невропатолога с диагнозом: перинатальная травма шейного отдела позвоночника с периэнцефалопатией и мышечными нарушениями.

На процесс развития проксимального отдела бедра влияют многие факторы: положение головки бедра и ее соотношение с другими компонентами тазобедренного сустава; биомеханические законы равновесия положения таза, туловища и конечностей; функциональные особенности нейромоторного аппарата поясничного

отдела спинного мозга, сосудистая аномальная недостаточность артериальной сети, питающей участки проксимального отдела бедра и т. д.

По нашему мнению, на процесс формирования проксимального отдела бедра может влиять перинатальная травма шейного отдела позвоночника с периэнцефалопатией и мышечно-двигательными нарушениями. У обследованных нами детей отсутствовала дисплазия тазобедренных суставов, но все они имели перинатальную травму шейного отдела позвоночника с периэнцефалопатией и мышечными нарушениями. Впоследствии у них была выявлена многоплоскостная деформация проксимального отдела бедренной кости. Мы предполагаем, что на формирование многоплоскостных деформаций проксимального отдела бедра влияет перинатальная травма шейного отдела позвоночника с мышечно-двигательными нарушениями.

При наличии ранней патологической активности или пассивности тонических рефлексов в патологическую синергию включаются ряд мышц таза и бедра. Возникновение дистонии и силового дисбаланса мышц в области тазобедренного сустава препятствует правильному формированию проксимального отдела бедра. В результате этого происходит задержка возрастной инволюции величины шеечно-диафизарного угла с последующей вальгусной деформацией и увеличением угла торсии головки бедра.

Таким образом, детям с перинатальной травмой шейного отдела позвоночника необходимо целенаправленное обследование у ортопеда, даже при отсутствии соответствующих жалоб со стороны родителей. Это позволит своевременно выявлять формирующуюся патологию и проводить адекватное ортопедическое лечение, что будет способствовать предупреждению формирования тяжелых патологических изменений в развивающемся суставе.

БИОМЕХАНИЧЕСКИЕ ПОКАЗАТЕЛИ СТАТИКО-ДИНАМИЧЕСКОЙ ФУНКЦИИ ОПОРНО-ДВИГАТЕЛЬНОЙ СИСТЕМЫ ИНВАЛИДОВ ПОСЛЕ КОРРИГИРУЮЩЕЙ ОСТЕОТОМИИ БЕДРЕННОЙ КОСТИ

Белянин О.Л.

ФГУ «Санкт-Петербургский научно-практический центр медико-социальной экспертизы, протезирования и реабилитации инвалидов имени Г.А. Альбрехта Федерального медико-биологического агентства России», г. Санкт-Петербург, Россия

THE BIOMECHANICAL VALUES OF THE STATIC-AND-DYNAMIC FUNCTION OF DISABLED PERSONS' LOCOMOTOR SYSTEM AFTER CORRECTING FEMORAL OSTEOTOMY

Belianin O.L.

Federal State Institution *The Saint Petersburg Scientific and Practical Center of Medical and Social Expertise, Prosthetics and Rehabilitation of the Disabled named after G.A. Albrecht of Federal Medical and Biological Agency of Russia*, St. Petersburg, Russia

126 patients with coxarthrosis after correcting osteotomy surgery have been examined. It has been shown, that after surgery rather a complex and ambiguous biomechanical situation develops due to many factors. The following ones are leading among them: different stage of the process development, the degree of surgical elimination of the pain syndrome and limping, the process extension to other parts of the locomotor system. Alongside with the clear general tendency towards improvement the individual biomechanical values change differently.

Статико-динамическая функция опорно-двигательной системы (СДФ ОДС) представляет собой реализацию ее базовых биомеханических свойств: опороспособности, устойчивости и суставной подвижности. Опороспособность и устойчивость определяются как в статическом, так и динамическом режиме. Суставная подвижность является предпосылкой достаточной перенососпособности нижней конечности над грунтом с любым рельефом. Характер изменений СДФ ОДС определялся применением основных наиболее распространенных методик: ихнографии, подографии, гониографии, фазовой динамометрии, стабилографии и раздельного взвешивания. В использованные методики нами внесены оригинальные дополнения по функциональным нагрузкам, методике проведения исследования, расчету параметров и анализу результатов.

Обследовано 126 больных с коксартрозом после операции корригирующей остеотомии. По клиническим и рентгенологическим данным они разделены на группы с легкими, умеренными и выраженными нарушениями СДФ ОДС при одно- и двухстороннем поражении. Анализ полученных результатов показал, что после операции в ОДС складывается довольно сложная и неоднозначная биомеханическая ситуация, обусловленная многими факторами. Ведущими среди них являются: различная стадия развития процесса, степень оперативной ликвидации болевого синдрома и хромоты, распространенность процесса на другие звенья ОДС. При отчетливой общей тенденции к улучшению частные биомеханические показатели меняются по-разному. Статическая опороспособность улучшилась в обоих типах поражения, но опорный преферендум выражен в первом на здоровой стороне, а во втором – на более пораженной. Текущая опорность и устойчивость не коррелируют с выраженностью опородефицита, а больше зависят от распространенности процесса. Снижен

объем компенсаторных люксаций в дистальных отделах конечностей в результате устранения порочного положения в тазобедренном суставе и восстановлении движений в оптимальном секторе.

Такая «пестрота» статических, кинематических и динамических характеристик СДФ ОДС после операции связана с тем, что устранив порочное положение конечности и переведя бедренную кость в более выгодный сектор движений, она слабо меняет выраженность контрактур и не затрагивает нарушений в других отделах ОДС. Исследование дальнейшей динамики состояния СДФ ОДС в течение 20-25 лет показал достаточную устойчивость полученного результата в течение первых 12-15 лет. В последующие периоды наблюдается развитие процесса на противоположной стороне или усиление болевого синдрома с различной скоростью, что требует оперативного вмешательства, как правило, в форме эндопротезирования.

БИОМЕХАНИЧЕСКИЕ КРИТЕРИИ ДОСТУПНОСТИ ЭЛЕМЕНТОВ ПРОИЗВОДСТВЕННОЙ ДЕЯТЕЛЬНОСТИ ИНВАЛИДАМ С ПОРАЖЕНИЯМИ ОПОРНО-ДВИГАТЕЛЬНОЙ СИСТЕМЫ

Белянин О.Л.

ФГУ «Санкт-Петербургский научно-практический центр медико-социальной экспертизы, протезирования и реабилитации инвалидов имени Г.А. Альбрехта Федерального медико-биологического агентства России», Санкт-Петербург, Россия

THE BIOMECHANICAL CRITERIA OF THE AVAILABILITY OF PRODUCTIVE ACTIVITY ELEMENTS FOR DISABLED PERSONS WITH THE LOCOMOTOR SYSTEM INVOLVEMENTS

Belianin O.L.

Federal State Institution *The Saint Petersburg Scientific and Practical Center of Medical and Social Expertise, Prosthetics and Rehabilitation of the Disabled named after G.A. Albrecht of Federal Medical and Biological Agency of Russia*, St. Petersburg, Russia

A laboratory model of working loading imitator (WLI) has been created for testing of the availability of physical labor (PL) microelements such as “lever traction” – 10 kg, “fly-wheel rotation” – 5 kg and “load transport” – 5 kg and 10 kg; the model realizes the loadings mechanically in different positions and with inclinations for working zone expansion. 63 disabled persons were examined, and their abilities were demonstrated for the disorders of their static-and-dynamic function (SDF) of different degree.

Оценка доступности элементов производственной деятельности инвалидам с поражениями опорно-двигательной системы (ОДС) является центральной при решении вопроса о профориентации и рациональном трудоустройстве. Понятие “элемента” деятельности достаточно сложно как содержательно, так и по методам и критериям их выделения из операционной структуры и оценке качества выполнения. Такие микрооперации физического труда (ФТ) как: «протянуть руку, поднять предмет, переместить его по плоскости или в пространстве, тянуть или толкать рычаг или габаритный предмет, вращать маховик, поднять груз» и пр. требуют участия ОДС в целом. Это же относится к организующим, установочным и подготовительным действиям.

Для тестирования доступности микроэлементов ФТ типа «рачажная тяга» - 10 кг, «вращение маховика» - 5 кг и «транспорт грузов» - 5 кг и 10 кг создан лабораторный макет имитатора рабочих нагрузок (ИРН), механически их реализующий в различных позах и при наклонах для расширения рабочей зоны. Выполнение определялось альтернативно (1; 0) с оценкой степени трудности по фазам. Темп и скорость задавались инструктивно. Активация опорно-двигательной системы определялась по параметрам реакций опоры (РО) с площадки динамоактографа. По нормативной группе (14 человек) составлена таблица параметров РО для всех нагрузок. Обобщенными критериями доступности операций ФТ являются: F(кг) - силовой; T(с) - временной; Z (см) - зональный и затрат по управлению действиями – U. F, T и Z критерии определяют снижение доступности по их увеличению от нормы. U критерий рассчитывается специальными методами на основе теории оптимальных систем.

Обследовано 63 инвалида с различной степенью нарушения статико-динамической функции (СДФ). При легких нарушениях СДФ все операции доступны по критериям F, T и Z, а по U - определено легкое повышение затрат на управление. При умеренных нарушениях СДФ U критерий повышался еще более, по T определялось замедление выполнения операций, а по F и Z успешное выполнение. При выраженных нарушениях СДФ доступна только нагрузка «рычажной тягой» с увеличением T периодов циклов РО. Доступность «вращения маховика» снижена по всем критериям, а «транспорт груза» - абсолютно недоступна. При этом U достигал максимума.

Таким образом, предложенная система дифференцированного инструментального тестирования доступности нагрузок по F, T, Z и U критериям для различных нарушений СДФ дает объективные показатели, позволяющие обоснованно проводить профессиональную ориентацию инвалида.

ДВОЙНАЯ ОСТЕОТОМИЯ ОСНОВНОЙ ФАЛАНГИ В ЧРЕСКОЖНОЙ ХИРУРГИИ ГРУБЫХ ВАЛЬГУСНЫХ ДЕФОРМАЦИЙ ПЕРВОГО ПАЛЬЦА СТОПЫ

Бережной С.Ю.

Филиал «Мединцентр» главного управления дипломатических кадров при МИД России, г. Москва, Россия

DOUBLE OSTEOTOMY OF THE MAIN PHALANX IN PERCUTANEOUS SURGERY OF THE GROSS VALGUS DEFORMITIES OF THE FIRST FOOT TOE

Berezhnoy S.Yu.

“Medincenter” Branch of the Main Board of diplomatic personnel at the Ministry of Foreign Affairs of Russia, Moscow, Russia

The results have been analyzed for 96 surgical interventions of the main phalanx for different angles of external deviation of the first foot toe. Double percutaneous osteotomy of the main phalanx at the level of the base and distal third is proposed if the elimination of gross valgus deformities is required. The desired correction was achieved, the avoidance of ruptures of the main phalanx outer cortical layer and that of delayed consolidation was a success.

Чрескожная хирургия статических деформаций переднего отдела стопы в последние десятилетия приобретает все большее число приверженцев во многих странах мира, включая Россию. Остеотомия основной фаланги 1 пальца по Айкин – практически постоянный и очень эффективный этап чрескожных операций по поводу hallux valgus. Принципы чрескожной хирургии стопы не предполагают, в подавляющем большинстве случаев, выполнения внутренней фиксации остеотомированных фрагментов. В зависимости от особенностей деформации остеотомия может выполняться на уровне основания, средней или дистальной (при hallux valgus interphalangeus) трети фаланги. Важным условием достижения положительного результата является стабильность остеотомированных фрагментов. Максимальная стабильность может быть обеспечена в случае сохранения целостности наружного кортикального слоя фаланги при осуществлении остеотомии. Сохранность наружного кортикального слоя определяется различными факторами, в том числе, качеством кости, углом коррекции, уровнем пересечения основной фаланги, точностью выполнения манипуляции. При выполнении операций по поводу грубых вальгусных деформаций, в тех случаях, когда речь идет о необходимости одномоментного устранения резко выраженного наружного отклонения 1 пальца, сохранение целостности наружного кортикального слоя основной фаланги часто оказывается невозможным, что, в свою очередь, может приводить к замедлению консолидации и потере коррекции. Чтобы оценить возможности чрескожной остеотомии Айкин в устранении вальгусной деформации первого пальца проанализированы результаты 96 вмешательств на основной фаланге при различных величинах угла наружного отклонения 1 пальца, выполненных в период с 2008 по 2010 г.

Средний угол наружного отклонения 1 пальца в исследуемой группе составил 33°. Для определения достигнутой коррекции на рентгенограммах стоп в переднезадней проекции измерялся угол между дистальной и проксимальной суставными поверхностями основной фаланги до и после остеотомии. Средний угол коррекции составил 18,2°. Помимо этого, отмечались уровень выполнения остеотомии и наличие или отсутствие разрыва наружного кортикального слоя основной фаланги. Разрывы наружного кортикального слоя основной фаланги отмечены в 43 случаях (44,8 %). Потеря достигнутой в результате остеотомии коррекции после наступления полной консолидации остеотомированных фрагментов отмечена в 9 случаях (9,37 %). Во всех случаях потеря коррекции произошла после остеотомий, сопровождавшихся разрывом наружного кортикального слоя. Чтобы избежать разрыва наружного кортикального слоя, замедленной консолидации и потери коррекции в случаях грубых вальгусных деформаций 1 пальца нами предложена и выполняется двойная чрескожная остеотомия основной фаланги на уровне основания и дистальной трети. Остеотомия осуществляется через 2 трёх-, четырёхмиллиметровых тыльномедиальных доступа. В послеоперационный период изменения не вносятся. Данная разновидность остеотомии применена нами при операциях на 17 стопах. Результаты прослежены в сроки от 3 до 15 месяцев: во всех случаях удалось добиться желаемой коррекции, избежать разрывов наружного кортикального слоя основной фаланги и замедленной консолидации.

Выводы. Предложенная нами двойная чрескожная остеотомия основной фаланги показана при необходимости устранения грубых вальгусных деформаций 1 пальца. Особенно эффективна данная операция в случаях, когда по той или иной причине не выполняются остеотомии 1 плюсневой кости.

РЕКОНСТРУКТИВНО-ВОССТАНОВИТЕЛЬНОЕ ЛЕЧЕНИЕ ПАЦИЕНТОВ С ПСЕВДОАРТРОЗАМИ И КОСТНЫМИ ДЕФЕКТАМИ ПО Г.А. ИЛИЗАРОВУ

Борзунов Д.Ю.

ФГУ «Российский научный центр «Восстановительная травматология и ортопедия» им. акад. Г.А. Илизарова» Минздравсоцразвития России, г. Курган, Россия

RECONSTRUCTIVE-AND-RESTORATIVE TREATMENT OF PATIENTS WITH PSEUDOARTHROSES AND BONE DEFECTS ACCORDING TO G.A. ILIZAROV

Borzunov D.Yu.

Federal State Institution The Russian Ilizarov Scientific Center *Restorative Traumatology and Orthopaedics* of the Ministry of Health and Social Development of Russia, Kurgan, Russia

The approaches to rehabilitation of patients with long bone defects and pseudoarthroses using non-free bone grafting by Ilizarov are presented. The system of patients' treatment is based on the performance of monofocal, bifocal, polyfocal transosseous osteosynthesis and tibiofibular synostosis.

За многолетний период применения технологий чрескостного остеосинтеза в ФГУ «РНЦ «ВТО» им. акад. Г.А. Илизарова» сложился системный подход к реабилитации пациентов с гетерогенными дефектами длинных костей. В своей основе система реабилитации таких больных имеет фундаментальное экспериментально–теоретическое обоснование, раскрывающее суть репаративных процессов, протекающих в тканях при ликвидации костных дефектов в условиях дистракционного остеогенеза. Система реконструктивно-восстановительного лечения больных с дефектами и псевдоартрозами длинных костей по Г.А. Илизарову базируется на следующих основных подходах к реабилитации: удлинении отломков, их сращении на стыке, межберцовом синостозировании и закрытом дозированном растяжении межотломковых тканей с формированием регенератов. Основной целью лечебно-реабилитационного процесса является возмещение костного дефекта, восстановление целостности костного остова и длины конечности, устранение деформаций и порочных контрактур суставов. Монолокальный компрессионно-дистракционный остеосинтез в основном применяли при гипертрофических ложных суставах длинных костей. При восполнении костных дефектов длинных костей в 81,7 % клинических ситуаций замещение костного дефекта выполняли посредством удлинения отломка. При замещении дефектов длинных костей более 5-7 см отдавали предпочтение использованию технологий полилокального формирования дистракционных регенератов. При суб- и тотальных дефектах большеберцовой кости для восстановления костного остова голени целесообразным было использование различных вариантов межберцового синостозирования. Выбор варианта сращивания отломков, хирургическая или бескровная тактика их адаптации определялись с учетом рентген-анатомической семиотики концов отломков, возможной площади их контакта, степени патологической подвижности отломков и локального состояния мягких тканей. В основном, показанием для закрытого сращивания концов отломков являлись их конгруэнтная форма и отсутствие сформированных замыкательных пластинок. Открытую адаптацию применяли при эбурнеированных, неконгруэнтных отломках, когда было невозможно создать достаточную и адекватную для полноценного сращивания площадь контакта отломков без их экономной резекции, взаимопогружения или иных костнопластических вмешательств. Инородные тела в межотломковом диастазе (металлоконструкции, трансплантаты), препятствующие адекватному контакту концов отломков, подлежали обязательному удалению. Стимуляция репаративного процесса обеспечивалась методами хирургического воздействия: дополнительной травматизацией и «компактизацией» дистракционных регенератов, имплантацией клеточных элементов и тканей в очаги остеогенеза, использованием материалов с остеоиндуцирующим покрытием. Сокращение продолжительности лечебно-реабилитационных мероприятий обеспечивали комбинированным применением технологий чрескостного остеосинтеза, интрамедуллярного армирования спицами с гидроксиапатитным покрытием и блокируемого интрамедуллярного остеосинтеза. Дифференцированное использование методик несвободной костной пластики по Г.А. Илизарову обеспечило положительный исход лечебно-реабилитационных мероприятий в 90,5-100 % клинических наблюдений.

ПОЛИЛОКАЛЬНЫЙ ОСТЕОСИНТЕЗ В УСЛОВИЯХ ГИПОПЛАСТИЧЕСКОГО КОСТЕОБРАЗОВАНИЯ ПРИ ЗАМЕЩЕНИИ ДЕФЕКТОВ ДЛИННЫХ КОСТЕЙ

Борзунов Д.Ю., Колчев О.В., Митрофанов А.И.

ФГУ «Российский научный центр «Восстановительная травматология и ортопедия» им. акад. Г.А. Илизарова» Минздравсоцразвития России, г. Курган, Россия

POLYLOCAL OSTEOSYNTHESIS UNDER THE CONDITIONS OF HYPOPLASTIC OSTEOGENESIS TO FILL LONG BONE DEFECTS

Borzunov D.Yu., Kolchev O.V., Mitrofanov A.I.

Federal State Institution The Russian Ilizarov Scientific Center *Restorative Traumatology and Orthopaedics* of the Ministry of Health and Social Development of Russia, Kurgan, Russia

The technique of «compactization» of the «ischemic» regenerated bone formed before at the expense of making additional osteotomy of fragment allows to activate osteogenesis and fill up the bone defect using some small full-value regenerated bones.

Наиболее тяжелыми исходами травм, неудачных оперативных вмешательств является формирование костных дефектов. Система лечения больных с дефектами длинных костей по Г.А. Илизарову базируется на принципах восстановления анатомической целостности кости удлинением отломков и их сращении на стыке. По данным, имеющимся в литературе, гипопластический тип костеобразования возможен при формировании дистракционного регенерата величиной более 4–5 см (Голяховский В., 1999). Замещение обширного дефекта длинной кости удлинением отломка более чем на 8 – 10 см в 1,6-13,8 % клинических наблюдений приводит к замедлению остеогенеза и формированию дистракционного регенерата по гипопластическому типу (Макушин В.Д., 1986; Кернерман Р.П.,1996).

Мы располагаем опытом успешного лечения 17 пациентов с гетерогенными дефектами длинных костей, которым в процессе одноуровневого удлинения отломка были сформированы «ишемические» регенераты. Этиологически дефекты распределялись следующим образом: травма и её последствия – 10 человек, пострезекционные дефекты − 7 клинических наблюдений. Величина сформированных дефектов составила 8,0±1,51 см.

В работе были использованы клинический, лучевые (рентгенологический, компьютерная томография), статистический методы исследования.

Анализируя анамнестические данные и ретроспективно оценивая результаты чрескостного дистракционного остеосинтеза необходимо отметить, что во всех наблюдениях величина формируемого «ишемического» регенерата превышала 4-5 см. Темпы перемещения фрагментов не соответствовали результатам рентгенологического мониторинга костеобразования. Также в большинстве наблюдений характер нарушения целостности кости был не щадящим. При визуализации рентгенограмм выявляли смещение остеотомированных фрагментов в преддистракционном периоде.

Для рентгенологической семиотики «ишемического» регенерата характерно преобладание площади межотломкового диастаза над площадью регенерата. Формирование его костных отделов происходило по типу «песочных часов» с формированием замыкательных пластинок.

У пациентов была применена оригинальная методика «компактизации» ранее сформированного «ишемического» регенерата за счёт выполнения дополнительной остеотомии отломка. Дозированное ретроградное перемещение сформированного фрагмента использовалось для образования новой зоны дистракционного остеосинтеза и стимуляции костеобразования ранее сформированного по гипопластическому типу дистракционного регенерата посредством его дозированной «компактизации».

Дистракцию начинали на 5-7 день после операции со среднесуточным темпом перемещения фрагментов 0,75 мм/сутки. Дистракция продолжалась 57,8±8,55 дней (ИД - 19,25±3,2 дн/см). Индекс фиксации в данной группе пациентов составил 37,58±5,19 дн/см.

Таким образом, при гипопластическом типе костеобразования создание дополнительных зон регенерации при полилокальном формировании дистракционного регенерата с целью компактизации «ишемического» регенерата позволяет активизировать остеогенез и заместить костный дефект несколькими полноценными регенератами малой величины.

ЛЕЧЕНИЕ ТЯЖЕЛЫХ ПРОЯВЛЕНИЙ ДИСПЛАЗИИ БЕДРА В СОЧЕТАНИИ С ВЫВИХОМ НАДКОЛЕННИКА

Буравцов П.П., Тропин В.И., Искаков Р.Г., Тропин Д.В.

ФГУ «Российский научный центр «Восстановительная травматология и ортопедия» им. акад. Г.А. Илизарова» Минздравсоцразвития России, г. Курган, Россия

TREATMENT OF FEMORAL DYSPLASIA MANIFESTATIONS COMBINED WITH PATELLAR DISLOCATION

Buravtsov P.P., Tropin V.I., Iskakov R.G., Tropin D.V.

Federal State Institution The Russian Ilizarov Scientific Center *Restorative Traumatology and Orthopaedics* of the Ministry of Health and Social Development of Russia, Kurgan, Russia

The tactics of treatment of 30 patients (31 patellae) with patellar dislocation combined with shortening of the femur, deformities of its distal parts and the knee contractures is considered in the work. Good results were obtained for simultaneous repositioning of patellar dislocation and correction of the deformities not exceeding 150º, and in case of the deformities above 150º - for their gradual correction and at the treatment stage of patellar dislocation repositioning. As for femoral lengthening, the best functional results were obtained after the preliminary repositioning of patellar dislocation.

Цель работы: определение тактики лечения вывиха надколенника при наличии сопутствующей патологии опорно-двигательной системы.

Материал и методы. Наблюдали 15 пациентов с вывихом надколенника и укорочением бедра и 15 больных (16 надколенников) с фронтальными деформациями и контрактурами коленного сустава. У 22 больных вывих надколенника был тяжелой степени и в девяти случаях - легкой степени. Удлинение бедра производили до вправления вывиха надколенника у восьми больных, у двух - одновременно с устранением вывиха и у пяти - после его вправления. Деформации, не превышающие 150º, устраняли, выполняя надмыщелковую остеотомию бедренной кости и, одновременно, вправляли вывих надколенника, применяли остеосинтез бедра аппаратом Илизарова. Деформации свыше 150º устраняли постепенно, а на этапе - вывих надколенника.

Р**езультаты.** Через год у больных, которым удлиняли бедро до вправления вывиха надколенника, функция коленного сустава ухудшилась: сгибание у четырех больных было до 40-50º, а разгибание - до 180º и еще у четырех сгибание было до 80-130°, а разгибание – до 120-150º активно и пассивно. У двух пациентов появился задне-наружно-ротационный подвывих голени и у двух – вальгусная деформация коленного сустава 160 и 165º.

У одной из пациенток после вправления вывиха легкой степени и удлинения бедра функция коленного сустава восстановилась полностью, а у второй - сгибание достигало 140º, разгибание – 180º.

Пяти больным удлинение бедра произвели через один-три года после вправления вывиха надколенника. При осмотре через один год сгибание коленного сустава было до 40-50°, разгибание - до 180º. При разгибании коленного сустава надколенники располагались в блоке бедра, при сгибании – перемещались по средней линии.

У шести пациентов с вывихом надколенника тяжелой степени и в семи случаях с вывихом легкой степени после одновременной коррекции деформаций не более 150º и вывиха надколенника через два года сгибание было до 30º-50º, разгибание - до 180º. У трех пациентов вывих устранен на этапе лечения после постепенной коррекции деформаций свыше 150º. При осмотре через один-два года сгибание было до 70-80°, разгибание - до 180º. Ось конечности была правильная. Надколенники располагались в блоке бедра.

Заключение. Лучшие результаты при удлинении бедра получены после устранения вывиха надколенника. При сочетании вывиха надколенника, деформаций и сгибательной контрактуры коленного сустава возможно их устранение в течение одного этапа одновременно или последовательно. При наличии деформаций свыше 150º их устраняли постепенно с применением аппарата Илизарова, а на этапе устранения деформации вправляли вывих надколенника. Такая тактика позволила получить хорошие результаты и уменьшить время лечения.

МАЛИГНИЗИРОВАННЫЕ ОСТЕОБЛАСТОКЛАСТОМЫ КИСТИ

Варганов Е.В.

МУЗ «Городская клиническая больница №5», г. Челябинск, Россия

MALIGNIZATED OSTEOCLASTOMAS OF THE HAND

Varganov E.V.

Municipal Health Institution *City Clinical Hospital No. 5*; Cheliabinsk, Russia

The clinical examples of treatment of two patients with malignizated osteoclastomas of the hand bones are presented. The use of the Ilizarov fixators for treatment of the hand oncologic pathology has been shown to perform osteoplastic surgeries, to give the possibility of early active movements in the postoperative period, to reduce the periods of treatment in patients.

Кисть — чрезвычайно редкая локализация для гигантоклеточной опухоли. Клиническое течение заболевания может быть от нескольких месяцев до 8—10 лет и более. Поражаются пястные кости и проксимальные фаланги пальцев. Ранний клинический симптом — веретенообразное утолщение пястной кости или пальца и постепенно нарастающая боль. Развиваясь в кости центрально, остеобластокластома располагается ближе к эпиметафизу, раздувая кость, не разрушает суставной поверхности, не деформирует кортикального слоя, равномерно истончая его. Характерна рентгенологическая картина остеобластокластомы, состоящей из множества мелких камер, разделенных полными, неполными и прерывистыми тонкими перегородками. Кортикальный слой истончен, диаметр трубчатой кости увеличен. Контуры опухоли четко выражены, отграничены склеротической пластинкой от костномозгового канала, куда опухоль не распространяется (Волкова А.М., 1993).

Описаны случаи озлокачествления гигантоклеточных опухолей, имевших длительное время доброкачественное течение. Ячеистое строение опухоли при этом переходит в литическую форму со злокачественным течением. Рецидивы, озлокачествление и метастазирование в ряде случаев возникали после неполноценного хирургического вмешательства (частичной резекции и экскохлеации).

Целью сообщения является демонстрация собственных наблюдений озлокачествления остеобластокластом кисти и разработка рекомендаций по предотвращению возможной их неправильной диагностики и лечения.

Материалы и методы. В отделении хирургии кисти с 1993 года мы наблюдаем двух пациентов со злокачественными остеобластокластомами пястных костей.

Пациент В., 48 лет, в течение нескольких лет отмечал наличие небольшого опухолевидного образования в проекции головки V пястной кости. Затем был отмечен быстрый рост опухоли с наличием болевого синдрома. В поликлинике по месту жительства больному 6 (!) раз в течение полугода проводились разрезы по поводу возможной флегмоны, но гноя получено не было. В ГКБ № 5 у больного рентгенологически выявлена опухоль дистального метаэпифиза и головки V пястной кости ячеистой формы с участками деструкции кортикальной пластинки. Проведена абластическая резекция кости с удалением прилежащих мягких тканей. С целью сохранения длины луча проведена фиксация в аппарате Илизарова. Гистологическое исследование удаленной опухоли – малигнизированная остеобластокластома. Послеоперационный период протекал гладко. Заживление операционной раны - первичным натяжением. Через 2 недели после первой операции - аутоостеопластика V пястной кости с дополнительной фиксацией трансплантата аппаратом. Трансплантат взят из гребня подвздошной кости. Фиксация в аппарате до полного сращения кости и трансплантата с созданием умеренной компрессии. Демонтаж аппарата через 2 месяца после первой операции.

Пациент П., 37 лет, также безуспешно лечился в поликлинике по поводу «первичнохронического остеомиелита» II пястной кости. При поступлении в отделение больному проведена резекция пястной кости с проведением первичной аутоостеопластики (трансплантат – шиловидный отросток с участком лучевой кости), остеосинтез пястной кости аппаратом Илизарова. Послеоперационный период без осложнений. Фиксация в аппарате – 7 недель. После демонтажа аппарата – ЛФК. Больной через 2 месяца после операции приступил к работе.

Результаты и обсуждение. Первый больной наблюдается в течение 18 лет – рецидивов опухоли и метастазов не выявлено. Функция кисти сохранена. Второй пациент - 5 лет после операции. Результат аналогичен. Работает водителем.

Выводы:

1. Необходимо обратить внимание хирургов и травматологов первичного (поликлинического) звена на обязательность онкологической настороженности при обращении на прием пациентов с опухолевидными образованиями кисти и необходимость направления их к специалисту по хирургии кисти или онкологу.

2. Следует отметить возможность проведения органосберегающих оперативных пособий при лечении больных со злокачественными опухолями костей кисти.

3. Использование аппаратов Илизарова при лечении онкологической патологии кисти позволяет проводить костнопластические операции, создает возможность ранних активных движений в послеоперационном периоде, уменьшает сроки лечения пациентов.

ДИАГНОСТИЧЕСКИЕ ОШИБКИ В ОНКОЛОГИЧЕСКОЙ ХИРУРГИИ КИСТИ

Варганов Е.В.

МУЗ «Городская клиническая больница №5», г. Челябинск, Россия

DIAGNOSTIC ERRORS IN THE HAND ONCOLOGIC SURGERY

Varganov E.V.

Municipal Health Institution *City Clinical Hospital No. 5*; Cheliabinsk, Russia

The analysis of the diagnostic errors occurred in the process of treatment of patients with tumors and tumor-like formations of the hand soft tissues and bones has been made. The groups of diagnostic errors have been singled out, as well as their main causes. The errors at the stages of the hand tumor diagnostics have been demonstrated to occur in 47.5 % of patients.

Нечеткость первых клинических проявлений опухолей кисти, субъективность их интерпретации, отсутствие онкологической настороженности врачей поликлиник и стационаров, а также недостаточное их знакомство с данной патологией приводят к ошибочной диагностике, проведению неадекватных лечебных мероприятий и запущенности процесса. С целью выявления патологического процесса онкологическая настороженность подразумевает определенную этапность необходимых диагностических мероприятий. Основными этапами установления диагноза являются:

1) выявление опухоли,
2) определение степени распространения процесса (т.е. стадии заболевания),
3) морфологическое подтверждение (верификация диагноза).

Цель исследования - проведение анализа диагностических ошибок, встречающихся в процессе лечения пациентов с опухолями и опухолеподобными образованиями мягких тканей и костей кисти.

Материал и методы. В отделении травматологии и хирургии кисти за период 1992-2010 гг. пролечено 1128 пациентов с опухолями и опухолевидными заболеваниями костей и мягких тканей кисти. Мы выделили следующие группы диагностических ошибок:

1) клинические;
2) рентгенологические;
3) морфологические.

Основные причины диагностических ошибок:

1) сложность и разнообразие костных структур при различных опухолях;
2) недостаточная компетентность специалиста в трактовке видимых рентгенологических или морфологических изменений;
3) несовершенство методик исследования больных с опухолью;
4) оценка каждым врачом диагностических признаков преимущественно с позиций своей специальности и редкое обращение к помощи специалистов смежной научной дисциплины.

По одним клиническим симптомам можно лишь предположить наличие опухоли и ее возможную морфологию. Правда, иногда характер боли, ее локализация, скрытое течение, отсутствие функциональных нарушений – сумма клинических признаков, как, например, при остеоме, остеоид-остеоме, позволяет с большой степенью вероятности высказаться в пользу опухоли определенного вида.

Ошибки рентгенологической интерпретации также возможны, хотя, казалось бы, наличие структурной рентгенограммы дает рентгенологу больше оснований для точного диагноза. Однако в данном случае субъективный фактор даже крупного специалиста ведет иногда по ложному пути. Рентгенолог, хорошо знающий клинику костных опухолей, так же как и клиницист, умеющий правильно трактовать рентгенологическую структуру костной ткани, могут ближе подойти к истине, особенно при совместном обсуждении.

Казалось бы, самым точным методом определения типа опухоли является морфологический анализ. Гистологический анализ материала приближает морфолога к истине, особенно если он вместе с хирургом изучал рентгеновскую структуру опухоли перед операцией. Однако в сложных случаях патогистологи иногда расходятся в трактовке структуры и, особенно, генеза опухоли. Хорошо известны также случаи, когда морфологи не смогли поставить точный диагноз. Ошибки морфологических заключений делятся на гипердиагностические и гиподиагностические. Избыточная диагностика приводит к неоправданным и небезопасным вмешательствам. Гиподиагностика опасна упущением своевременного срока лечения и переходом опухоли в запущенное состояние. Причины ошибочных морфологических заключений могут быть связаны с рядом обстоятельств:

1) неполноценность полученного на исследование материала;
2) неполное использование имеющихся морфологических методов исследования;
3) пределы метода;

4) своеобразие опухоли, когда имеется несоответствие между морфологическими признаками и биологической потенцией опухолевых клеток;

5) неполнота и нечеткость клинических данных;

6) степень подготовки специалистов.

Результаты и обсуждение. Ошибки на этапах диагностики опухолей кисти имели место у 536 (47,5 %) пациентов. Следствием их явились прогностические ошибки, ошибки в назначении срока операции, ошибки в выборе метода операции, технические (технико-оперативные) ошибки и ошибки послеоперационного лечения.

Вывод. Хирургия кисти при опухолях и опухолеподобных заболеваниях требует сугубо специализированного подхода к диагностике и лечению патологических процессов, определенных условий, навыков и умения врачей, занимающихся онкологией кисти.

ПРИМЕНЕНИЕ КОСТНО-ПЛАСТИЧЕСКОГО МАТЕРИАЛА «КОЛЛАПАН» В ВОССТАНОВИТЕЛЬНОЙ ХИРУРГИИ КИСТИ

Варганов Е.В.[1], Мосин К.А.[1], Яковлев С.В.[2], Баймурзин М.А.[1], Япрынцев В.А.[1]

[1]МУЗ «Городская клиническая больница №5»,
[2]МУЗ «Городская клиническая больница №6», г. Челябинск, Россия

THE USE OF “COLLAPAN” OSTEOPLASTIC MATERIAL IN THE HAND RESTORATIVE SURGERY

Varganov E.V.[1], Mosin K.A.[1], Yakovlev S.V.[2], Baimurzin M.A.[1], Yapryntsev V.A.[1]

[1]Municipal Health Institution *City Clinical Hospital No. 5*;
[2]Municipal Health Institution *City Clinical Hospital No. 6*, Cheliabinsk, Russia

The special features of bone reparative regeneration have been studied, as well as the assessment of the results of using “Collapan” artificial calcium-phosphate biomaterial for filling of posttraumatic and postresection bone defects of the hand. The marked osteoinductive properties of this material have been revealed, which are realized at the initial stage of reparative osteogenesis by activation of cellular elements and creation of regular matrix basis of bone tissue. “Collapan” preparation is effective for filling of the hand bone defects of different etiology.

Цель исследования - изучение особенностей репаративной регенерации костей и оценка результатов использования искусственного кальциево-фосфатного биоматериала КоллапАн при замещении посттравматических и пострезекционных костных дефектов кисти.

Материал и методы. В отделении травматологии и хирургии кисти нами за период 2007-2011 гг. оперировано 52 пациента с использованием «КоллапАна» с целью замещения дефектов пястных костей и фаланг пальцев, возникших после травм, экскохлеации опухолей или резекции костей вследствие опухолевых и опухолеподобных поражений. Использовались гранулы и пластины «КоллапАна», а также гель (вводился дополнительно при необходимости в ходе лечения).

Заполнение дефектов размером до 1,5 см после удаления опухолей, резекции костей или травмы осуществляли гранулами. Костную пластику с элементами контурного моделирования поверхности при дефектах более 1,5 см выполняли составом, состоящим из ¼ части гранулированной фазы и ¾ крупноблочной структуры (пластины). Гранулы «КоллапАна» порционно вводили на место костного дефекта, мягко уплотняя, при этом формируя необходимую поверхность. Рана тщательно ушивалась наглухо. Обязательным этапом операции являлась фиксация оставшихся участков кости с сохранением длины имеющего дефект луча. При заполнении небольших (до 0,6-0,9 см) внутрикостных дефектов с сохранением кортикальной пластинки и при отсутствии патологического перелома иммобилизация в послеоперационном периоде проводилась гипсовой повязкой на срок не более трех недель – 11 наблюдений. Во всех остальных 41 случае проводили чрескостный остеосинтез аппаратами внешней фиксации (Илизарова, Катаева, Обухова). При необходимости в течение 7-10 дней назначали антибактериальную терапию, в некоторых случаях в сочетании с сульфаниламидными препаратами. Швы снимали на 10-12 сутки после операции.

Результаты и обсуждение. Оценены ближайшие и отдаленные результаты оперативного лечения. Ближайшие результаты прослежены у всех 52 больных. В 7 (13,4 %) случаях отмечено незначительное расхождение краев ран с отхождением части гранул. Других осложнений отмечено не было. В последующем биоматериал жестко фиксировался и формировался костно-тканевой регенерат повышенной морфологической плотности. Основным преимуществом данного материала является то, что все его составляющие биодеградируют в организме больного, создавая условия для усиления репарации костной ткани в месте замещенного костного дефекта.

По итогам трехлетнего послеоперационного наблюдения показано, что заполнение костных дефектов малых размеров (до 0,9 см) гранулами «КоллапАна» привело к интенсивному формированию нежнотрабекулярной структуры костного регенерата, равномерно распределенного по всей площади дефекта. Клиническое благополучие соответствовало рентгенологическому благополучию во всех случаях (100 %). При

заполнении костных дефектов среднего размера отмечено некоторое расхождение в показателях клинического (96,28±1,84) и рентгенологического (98,26±1,72) благополучия на исходе трехлетнего наблюдения (P<0,05). При закрытии дефектов большого размера установлена закономерность, характеризующаяся интенсивным формированием костного регенерата по периферии дефекта в ближайшем послеоперационном периоде, с последующим заполнением всей площади дефекта костно-тканевым регенератом. К исходу третьего года соотношение клинического и рентгенологического благополучия составило 96,38±2,28 – 98,36±1,64 (P<0,05).

Выводы:

1. Результаты клинико-рентгенологической оценки последствий применения препарата «КоллапАн» при пластике дефектов костей кисти доказывают выраженные остеоиндуктивные свойства данного материала, реализуемые на начальном этапе репаративного остеогенеза активизацией клеточных элементов и построением регулярной матричной основы костной ткани.
2. Препарат «КоллапАн» вполне применим при замещении костных дефектов кисти различной этиологии.
3. Доступность и перспективность применения «КоллапАна» позволяет рекомендовать широкое его применение в учреждениях, занимающихся реконтруктивно-восстановительной хирургией кисти.

ПРИМЕНЕНИЕ МОНОЛАТЕРАЛЬНЫХ СТЕРЖНЕВЫХ АППАРАТОВ В ДЕТСКОЙ ОРТОПЕДИЧЕСКОЙ ПРАКТИКЕ

Введенский П.С., Богосьян А.Б., Тенилин Н.А., Мусихина И.В., Пермяков М.В.

ФГУ «Нижегородский научно-исследовательский институт травматологии и ортопедии» Минздравсоцразвития России, г. Нижний Новгород, Россия

THE USE OF MONOLATERAL ROD DEVICES IN CHILDREN'S ORTHOPEDIC PRACTICE

Vvedensky P.S., Bogosian A.B., Tenilin N.A., Musikhina I.V., Permiakov M.V.

Federal State Institution *The Scientific Research Institute of Traumatology and Orthopaedics* of the Ministry of Health and Social Development*, Nizhny Novgorod, Russia*

A monolateral device for limb lengthening has been developed. The device has been used successfully for humerus, femur and leg lengthening in seven patients at the age of 15-17 years with 3-6-cm shortening. The index of osteosynthesis for humeral lengthening made up 31.2 days per 1 cm of lengthening (one patient), that for femoral lengthening – 19.8 (one patient), for leg lengthening – 24.7 days (five patients) on the average. This variant of fixation has been demonstrated to provide for osteosynthesis stability of high level with minimal tissue damage, as well as the greatest functionality of treatment and comfort for a patient.

Метод внешней фиксации является одним из основных, используемых в практике детской ортопедии. В мировой практике широко используются различные устройства внешней фиксации, позволяющие реализовать основополагающие принципы Г.А. Илизарова. Наряду с кольцевыми аппаратами спицевой или спице-стержневой фиксации широко применяются стержневые аппараты монолатеральной фиксации. В подавляющем большинстве клиник нашей страны используют только аппарат Илизарова или спице-стержневой аппарат на его основе, которые позволяют как выполнить удлинение конечности, так и устранить сложные многоплоскостные деформации. При удлинении сегмента конечности без устранения значительных деформаций может быть использован монолатеральный стержневой аппарат. При данном способе фиксации очевиден ряд преимуществ: во-первых, стержни проводятся вне мышечных массивов, что полностью сохраняет их функциональную активность и объем движений в смежных суставах; во-вторых, практически исключается возможность повреждения сосудистых и нервных стволов; в-третьих, аппарат доставляет гораздо меньше болезненных ощущений и неудобств пациенту.

В отделе ортопедии детского возраста Нижегородского НИИТО разработан и применяется монолатеральный аппарат для удлинения конечностей. Конструкция аппарата обеспечивает стабильную фиксацию костных фрагментов и дает возможность постепенной дозированной коррекции небольших (до 25°) деформаций. Аппарат успешно применен при удлинении плеча, бедра и голени у семи больных в возрасте 15-17 лет с укорочением от 3 до 6 см. При удлинении плеча и бедра стержни Шанца диаметром 5 мм вводились во фронтальной плоскости, минуя мышечные массивы сгибателей и разгибателей, при удлинении голени - по передневнутренней поверхности. Больным выполнялась поперечная кортикотомия. Индекс остеосинтеза при удлинении плеча составил 31,2 дня на 1 см удлинения (один больной), бедра - 19,8 (один больной), голени - в среднем 24,7 дня (пять больных). Сразу после операции у больных отмечался полный объем движений в смежных суставах, болевой синдром был менее выражен по сравнению с использованием аппаратов спицевой фиксации. У всех пациентов достигнуто планируемое удлинение с правильной осью конечности.

Преимущества внеочаговой монолатеральной стержневой фиксации и малотравматичной кортикотомии из минимального доступа побудили нас к их использованию при выполнении коррекции положения проксимального отдела бедренной кости у детей с остаточным подвывихом бедра. Мы использовали адаптированную модель стержневого аппарата с четырьмя стержнями Шанца диаметром 3,5 мм, что позволило

стабильно фиксировать костные фрагменты бедренной кости после выполненной кортикотомии и коррекции избыточных значений антеторсии и шеечно-диафизарного угла. Прооперировано семь пациентов в возрасте от двух до шести лет. На протяжении всего периода лечения у всех больных сохранялся полный объем движений в тазобедренном и коленном суставах. Снятие аппарата производилось в сроки от 1,5 до 2 мес., потери коррекции не отмечалось.

Опыт применения монолатеральных стержневых аппаратов для удлинения и устранения угловых деформаций в пределах 25° показывает, что данный способ фиксации обеспечивает высокий уровень стабильности остеосинтеза при минимальной травматизации тканей, обеспечивает наибольшую функциональность лечения и удобство для пациента.

РОЛЬ МОРФОЛОГИЧЕСКОГО ИССЛЕДОВАНИЯ В КОМПЛЕКСНОЙ ДИАГНОСТИКЕ ГИГАНТОКЛЕТОЧНЫХ ОПУХОЛЕЙ КОСТЕЙ

Геращенко Н.И.

ГОУ ВПО «Санкт-Петербургская государственная медицинская академия им. И.И. Мечникова Росздрава», Санкт-Петербург, Россия

THE ROLE OF MORPHOLOGICAL INVESTIGATION IN COMPLEX DIAGNOSTICS OF BONE GIANT CELL TUMORS

Gerashchenko N.I.

State Educational Institution of Higher Professional Education *The Saint Petersburg Mechnikov State Medical Academy* of Russian Health Service, St. Petersburg, Russia

The protocols of 84 histological investigations of surgical and biopsy material from 42 patients with bone giant cell tumors (BGCT) have been studied. The analysis of histological structure of BGCT different morphologic-and-topographic variants has revealed the presence of 3 leading mesenchymal cell pools – fibroplastic, macrophagal and osteoblastic. The degree of their proliferative activity and morphofunctional differentiation directions determines BGCT biological and prognostic potentials and, hence, surgical tactics for BGCT as well. The analysis of localization data has demonstrated that BGCT is the most aggressive in long tubular bone meta-epiphyses of the lower limbs.

Введение. Гигантоклеточные опухоли костей (ГКОк), по данным ВОЗ, составляют 4 % от всех первичных опухолей костей. Эксперты ВОЗ в последней (2002 г.) классификации опухолей костей и мягких тканей рассматривают ГКОк как самостоятельную нозологическую форму, имеющую 2 клинико-морфологических варианта - доброкачественный и малигнизированный. Как показывает опыт клинических наблюдений ГКОк за длительный период времени, такое деление ГКОк не всегда возможно, поэтому трудности с выбором объема оперативного лечения неизбежны

Цель. Подчеркнуть важность морфологического исследования в комплексной диагностике ГКОк, обозначить критерии выбора объема операции при различных морфолого-топографических вариантах ГКОк

Материалы и методы. Изучены протоколы 84 гистологических исследований операционного и биопсийного материала от 42 больных: мужчины - 2 (4,76 %), женщины – 40 (95,24 %). Клинико-рентгенологические данные сопоставлялись с результатами морфологического исследования.

Результаты. Анализ гистологической структуры разных морфолого-топографических вариантов ГКОк показал наличие 3 ведущих мезенхмальных клеточных пулов - фибропластического, макрофагального и остеобластического. Степень их пролиферативной активности и морфо-функциональных направлений дифференцировки определяет биологические и прогностические потенции ГКОк, а, следовательно, и хирургическую тактику при ГКОк. Анализ данных о локализации показал, что наиболее агрессивно ГКОк протекает в метаэпифизах длинных трубчатых костей нижних конечностей.

Выводы:

1. Выполнение морфологического исследования необходимо проводить по следующему алгоритму: а) в случае неясной рентгенографической и КТ - картины обязательно проведение полифокальной (2 и более очага) трепанбиопсии для уточнения объема операции; б) в случае сомнительной рентгенографической и КТ - картины рекомендовано выполнение интраоперационной срочной биопсии как для уточнения объема резекции, так и для контроля объема резекции; в) выполнение широкого морфологического исследования операционного материала строго обязательно, так как результат этого исследования имеет большое прогностическое значение.

2. Мы предлагаем выделить 3 клинико-морфологических варианта ГКОк - доброкачественный, злокачественный (первично и вторично злокачественный) и рецидивирующий.

ЗНАЧЕНИЕ АНГИОАРХИТЕКТОНИКИ СТОПЫ И КИСТИ ПРИ МИКРОХИРУРГИЧЕСКОЙ АУТОТРАНСПЛАНТАЦИИ ПАЛЬЦЕВ У ДЕТЕЙ

Голяна С.И., Балашов А.В., Орешков А.Б.

ФГУ «Научно-исследовательский детский ортопедический институт им. Г.И. Турнера Минздравсоцразвития РФ», Санкт-Петербург, Россия

THE SIGNIFICANCE OF THE FOOT AND HAND ANGIOARCHITECTONICS FOR MICROSURGICAL AUTOGRAFTING OF DIGITS IN CHULDREN

Goliana S.I., Balashov A.V., Oreshkov A.B.

Federal State Institution *The Turner Scientific Research Children Orthopaedic Institute of the Ministry of Health and Social Development of the Russian Federation*, St. Petersburg, Russia

The experience of treatment of 492 children with congenital and acquired digital deformities has been analyzed. 633 autografts were transfered. It has been demonstrated, that the successful engraftment of foot toe in autografting to the hand is determined by taking the different variants of angioarchitectonics special features into account depending on clinical situation.

Неадекватное кровоснабжение пальца стопы при перемещении на кисть обусловлено ошибочным выбором артерий и вен питающих сосудов, нарушением оперативной техники при их формировании для трансплантации, а также недооценкой кровотока реципиентных сосудов.

В нашем раннем опыте свободной пересадки 332 пальцев стопы на кисть были определены основные варианты кровоснабжения аутотрансплантатов: через систему передней большеберцовой артерии 70,7 % случаев врожденной патологии и 77,4 % - приобретенной патологии, через систему задней большеберцовой артерии - 29,3 % и 22,6 %.

Целью исследования являлось повышение качества хирургического лечения детей с врожденной и приобретенной патологией кисти методом микрохирургической аутотрансплантации пальцев стопы.

За период 1992-2010 гг. обследованы и оперированы 492 ребенка в возрасте от 9 мес. до 16 лет с врожденными и приобретенными деформациями. Перемещено 633 аутотрансплантата (98 % наблюдений, у 475 детей - 2-й палец стопы, блок 2-3 пальцев - у 158). Исследований сосудистых русел стоп и кисти пациента в предоперационном периоде обычно не выполняли.

Из доступа на тыле стопы выделяли большую подкожную вену, тыльную артерию стопы и ее продолжение в виде 1-й тыльной плюсневой артерии (ТПА). В 1-м межплюсневом промежутке мобилизовывали 1-ю (2-ю и 3-ю при заимствовании блока 2-3 пальцев) подошвенную плюсневую артерию от бифуркации до анастомозирования с подошвенной артериальной дугой. Идентифицировали глубокую артериальную ветвь, связывающую тыльную и подошвенную системы кровообращения.

После подготовки донорской области трансплантат переносили на кисть. В стандартных ситуациях в качестве питающих артерий на верхней конечности использовали лучевую артерию в «анатомической табакерке» и локтевую - в области Гийонова канала. Вены анастомозировали с ветвями v. basilica и v. cefalica.

В результате выявили, что трансплантат 2-го пальца стопы может получать питание из двух бассейнов: передней большеберцовой артерии - в 79 % (500 трансплантатов) и задней – 21 % случаев (133 трансплантата).

В 68 % случаев 1-я ТПА была хорошо развита и могла быть использована в качестве одного из питающих сосудов трансплантата, а в остальных случаях она была гипоплазирована (диаметр < 0,5мм), либо отсутствовала. Однако в поздний период нашей практики по возможности включали артерии обеих систем кровообращения. При отсутствии ТПА аутотрансплантат формировали на сосудах подошвенной артериальной дуги, как основного источника — 36 % (48 трансплантатов).

В основе выбора питающей артерии на кисти состояли достаточные диаметр и интенсивность кровотока. В случаях недоразвития артерий на кисти анастомоз формировали на предплечье или плече через аутовенозную вставку и использовали тыльную межкостную, срединную или плечевую артерии.

Стандартное анастомозирование с лучевой или локтевой артериями возможно при достаточной длине артерии пальца. В случаях ее длины менее 4 см для подключения использовали ладонную артериальную дугу или общую ладонную пальцевую артерию.

Кровоснабжение на кисти двух аутотрансплантатов обеих стоп обеспечивали из проксимального и дистального фрагментов пересеченных артерий (лучевая или локтевая, артериальная дуга).

Таким образом, успешное приживление пальца стопы при аутотрансплантации на кисть определяется учетом различных вариантов особенностей ангиоархитектоники в зависимости от клинической ситуации.

СТРУКТУРНО-ФУНКЦИОНАЛЬНЫЕ ОСОБЕННОСТИ МЯГКИХ ТКАНЕЙ ПРИ ОПЕРАТИВНОМ ЛЕЧЕНИИ ПО ИЛИЗАРОВУ ПАЦИЕНТОВ С ПОСТРАХИТИЧЕСКИМИ ДЕФОРМАЦИЯМИ НИЖНИХ КОНЕЧНОСТЕЙ

Гребенюк Л.А., Коркин А.Я., Гофман Ф.Ф.

ФГУ «Российский научный центр «Восстановительная травматология и ортопедия» им. акад. Г.А. Илизарова» Минздравсоцразвития России, г. Курган, Россия

SOFT TISSUE STRUCTURAL-AND-FUNCTIONAL CHARACTERISTIC FEATURES IN SURGICAL TREATMENT OF PATIENTS WITH POST-RICKETS DEFORMITIES OF THE LOWER LIMBS ACCORDING TO ILIZAROV

Grebenuk L.A., Korkin A.Ya., Hofman F.F.

Federal State Institution The Russian Ilizarov Scientific Center *Restorative Traumatology and Orthopaedics* of the Ministry of Health and Social Development of Russia, Kurgan, Russia

Surgical correction of limb axis using different techniques has been performed in the patients with multiple post-rickets deformities of the lower limbs treated in Center's clinic. Age-related dynamics of the force parameters of muscles has been traced; the characteristic features of their structure, associated with possible development of segment deformity recurrence, have been revealed. The details of biomechanical behavior of skin integument for the lower limb orthopedic pathology mentioned have been determined.

К настоящему времени достигнут определенный успех в изучении особенностей метаболизма у детей с различными формами рахита, характеризующимися нарушением минерализации костной ткани, приводящими к деформации скелета. Для разработки эффективной системы лечения больных с рахитом и рахитоподобными заболеваниями, одним из проявлений которых являются многокомпонентные деформации конечностей, необходимо сочетание патогенетически обоснованных медикаментозных и хирургических методов лечения. Основываясь на клинико-рентгенологических вариантах и степени выраженности деформаций нижних конечностей, в РНЦ «ВТО» разработана система оперативного лечения, предусматривающая использование методик полисегментарного полилокального чрескостного дистракционного остеосинтеза по Илизарову.

Сложные анатомические и биомеханические нарушения у пациентов с многокомпонентными деформациями пострахитического генеза вызывают расстройства статики и кинематики опорно-двигательнного аппарата: нарушаются походка, функция суставов. У ряда больных возможно развитие рецидивов деформаций, что требует дополнительного оперативного лечения и, в связи с этим, актуализируется проблема выявления признаков, характеризующих структурно-функциональные свойства мягких тканей, в частности, сократительной способности мышц и биомеханическое состояние покровных тканей, изменяющихся в условиях оперативного лечения и в процессе протекания реабилитационного периода.

Целью работы явилось изучение функциональных и структурных возможностей мышц и биомеханическиго поведения покровных тканей как единой биомеханической системы у больных с множественными пострахитическими деформациями нижних конечностей при лечении по методу Илизарова.

Объект исследования и методы. Обследовано 32 пациента в возрасте от 6 до 21 года с множественными пострахитическими деформациями нижних конечностей, которым проводилась коррекция с использованием различных методик оперативного лечения (одновременная коррекция обеих голеней; одновременная коррекция бедра и голени с применением методики монолокального полисегментарного остеосинтеза; методика монолокальной коррекции деформации на бедре и билокальной коррекции на голени; методика билокального полисегментарного остесинтеза бедра и голени). Применяли динамометрический стенд (разработка РНЦ «ВТО») и ультразвуковые сканеры Aloka с эхокамерой SSD-530 (Япония) и Sonoline SI-250 (Siemens). Тестирование кожи осуществляли с помощью акустического устройства (производства Москва-Белград).

Результаты. Установлена линейная возрастная зависимость момента силы мышц – ТСС ($M_{тсс}$, тыльные сгибатели стопы) до лечения. Так, в возрасте 6-8 лет у больных изучаемый параметр для ТСС составлял 6,1±0,94 Н*м, у пациентов 9-10 лет его прирост относительно младшей возрастной группы достигал 15,3 %. В группах больных в возрасте 11-12 лет и 13-15 лет момент силы передней группы мышц голени был выше на 97,1 % и 149,9 % соответственно. В ближайшем периоде после оперативной коррекция оси конечности наблюдалось выраженное снижение функциональных возможностей мышц - ТСС. Если у пациентов 6-8 лет $M_{тсс}$ достигал 4,36±0,89 Н*м (снижение на 28,9 % относительно исходных параметров), то в группах более старшего возраста – 9-10 лет - изучаемый параметр снижался на 73,1 %, а в группе 11-12 лет достоверных различий относительно исходных параметров не выявлено. Характеризуя в целом функциональное состояние мышц – ТСС в ближайшем периоде после снятия аппарата Илизарова, следует отметить достоверное снижение силовых характеристик в возрасте от 6 до 10 лет. Изучение эхографических характеристик мышц с проведением теста на контрактильную активность при максимальном напряжении показало, что в случае тенденции к развитию рецидива деформации нарушался паттерн мышечного «рисунка». На эхограммах характер исчерченности становился нетипичным для нормальной скелетной мышцы – определялись неравномерные межпучковые промежутки, при проведении теста на контрактильную активность.появлялись единичные или

немногочисленные гипоэхогенные округлые участки. Кожный покров достоверно вовлечен в реакцию на восстановление правильной оси конечности, что отражалось в трансформации формы кривых скоростей звука из эллиптической в близкую к форме круга (кривые строились на концах векторов скоростей). Отслеживание текущего состояния мягких тканей нижних конечностей целесообразно осуществлять для выявления структурно-функциональных отклонений при неблагоприятном протекания реабилитационного процесса, что особенно важно при неоднократном развитии рецидивов деформаций.

ОЦЕНКА КАЧЕСТВА ЖИЗНИ ПАЦИЕНТОВ С ВРОЖДЕННОЙ АНОМАЛИЕЙ РАЗВИТИЯ ВЕРХНЕЙ КОНЕЧНОСТИ ПОСЛЕ ОПЕРАТИВНОГО ЛЕЧЕНИЯ ПО ИЛИЗАРОВУ

Гребенюк Е.Б., Мурадисинов С.О., Новиков К.И.

ФГУ «Российский научный центр «Восстановительная травматология и ортопедия» им. акад. Г.А. Илизарова» Минздравсоцразвития России, г. Курган, Россия

ASSESSMENT OF QUALITY OF LIFE IN PATIENTS WITH CONGENITAL DEVELOPMENTAL ANOMALY OF THE UPPER LIMB AFTER SURGICAL TREATMENT ACCORDING TO ILIZAROV

Grebenuk E.B., Muradisinov S.O., Novikov K.I.

Federal State Institution The Russian Ilizarov Scientific Center *Restorative Traumatology and Orthopaedics* of the Ministry of Health and Social Development of Russia, Kurgan, Russia

Quality of life has been analyzed in 17 patients with congenital developmental anomalies of the upper limb in the long-term period after reconstructive-and-restorative treatment according to Ilizarov and undertaking a complex of rehabilitative measures. It has been established, that in addition to the cosmetic result achieved, self-service capabilities and other aspects of patients' social adaptation have been significantly expanded.

Введение. Реабилитация пациентов с врожденными аномалиями развития верхней конечности на сегодняшний день остается сложной задачей. Дефект, характеризующийся укорочением и деформацией верхней конечности, присутствует с рождения и прогрессирует с возрастом ребенка. Реабилитация таких больных включает реконструктивную хирургию, восстановительную терапию и санаторно-курортное лечение, а также протезно-ортопедическую помощь. Сведения в отношении функциональных возможностей верхней конечности при аномалиях развития одной или обеих верхних конечностях, а также о различных социальных аспектах после проведенного лечения в доступной литературе достаточно скудные.

Целью нашего исследования явилась оценка качества жизни пациентов с врожденными аномалиями развития верхней конечности в отдаленном периоде после реконструктивно-восстановительного лечения по методу Илизарова и комплекса реабилитационных мероприятий.

Материалы и методы. Проанализированы результаты анкетирования 17 пациентов с врожденными аномалиями развития верхней конечности с использованием опросника "QualityofLife" (Colvilleu R.J.et al., 1999), который позволяет оценить функцию верхней конечности по результатам ответов на 10 вопросов. Все пациенты находились на лечении в клинике РНЦ «ВТО» им. акад. Г.А. Илизарова. Учитывали функциональные возможности не только оперированной конечности, но и динамику координации различных движений обеих конечностей (оперированной и интактной), связанных с социальной активностью и самообслуживанием в быту. Бальная оценка каждого из десяти вопросов варьировала от 0 до 3 баллов, итоговая сумма – от 0 до 30 баллов. Указанный вопросник был модифицирован с учетом необходимости оценивать степень социальной адаптации у детей и подростков. Сроки отдаленных наблюдений составили от 1 до 4 лет, анкетирование проводилось до и после оперативного удлинения и коррекции деформации предплечья по Илизарову. Возраст пациентов достигал 5-17 лет. Средняя величина удлинения составила 4,7±1,72 см.

Результаты. По данным проведенного анкетирования было установлено, что средняя суммарная бальная оценка функции верхней конечности до лечения составила 18,3±8,68 из возможных 30 баллов (варьировала от 2 до 30 баллов). В отдаленные сроки после оперативного лечения указанный показатель составил 23,1±7,37 (от 6 до 30). Различия между двумя совокупностями показателей были статистически достоверны ($p<0,05$). При получении ответа на каждый из заданных вопросов анкеты учитывался также комментарий родителей.

Выводы. Результаты исследования показывают, что качество жизни пациентов с врожденными аномалиями развития верхней конечности в отдаленные сроки после проведенного оперативного лечения по Илизарову и комплекса реабилитационных мероприятий несколько улучшалось. Помимо анализа ортопедического статуса пациента важно также получать дополнительную объективную информации о динамике качества жизни и социальной адаптации пациентов.

ИММУНОКОРРИГИРУЮЩАЯ ТЕРАПИЯ ПРИ ЭТАПНЫХ ХИРУРГИЧЕСКИХ ОПЕРАЦИЯХ У ДЕТЕЙ С ОРТОПЕДИЧЕСКОЙ ПАТОЛОГИЕЙ

Гурина О.П., Комолкин И.А., Блинов А.Е., Варламова О.Н., Дементьева Е.А., Тимохина В.И.

ГОУ ВПО «Санкт−Петербургская государственная педиатрическая медицинская академия», г. Санкт−Петербург, Россия

IMMUNOCORRECTING THERAPY DURING STAGED SURGERIES IN CHILDREN WITH ORTHOPAEDIC PATHOLOGY

Gurina O.P., Komolkin I.A., Blinov A.E., Varlamova O.N., Dementiyeva E.A., Timokhina V.I.

State Educational Institution of Higher Professional Education *The Saint Petersburg State Pediatric Medical Academy of the Russian Health Service*; Saint Petersburg, Russia

The study of immune status has been made in 52 patients at the age of 2-17 years, who were subjected to planned staged surgeries for congenital scoliosis, cobbler's chest. The immune status disorder was characterized by humoral and cellular immunity pathology. In 42 % of children secondary immune deficiency of humoral type was accompanied by development of dysimmunoglobulinemia (hypo-immunoglobulinemia) of Type 1 (IgA, IgM), Type 2 (IgA, IgG), Type 3 (IgG), Type 4 (IgA), Type 5 (IgM) and Type 8 (IgA, IgM, IgG). Hyper-immunoglobulinemia E was noted in 31.1 % of patients. Circulating immune complexes were present in blood serum in one third of patients. Relative T-lymphocytopenia (50 % of cases) and B-lymphocytosis (60 % of cases), as well as phagocytosis pathology (38 % of children) and incomplete phagocytosis (44 %) was noted in cellular immunity. Immune deficiency degree correlated with the number of surgeries performed. The following scheme appeared the most effective for correction: Licopid, Derinat, Immunal, complex of polivitamine and microelements, as well as probiotics at age-related doses. It's reasonable to include immunological examination in the complex of preoperative preparation with subsequent prescription of immunocorrecting therapy 10 days before the surgery planned and during 10 days after it. Such an approach provides for optimization of reparative processes, decreases the number of complications, reduces the periods of patient's staying in hospital.

Этапные корригирующие операции при ортопедической патологии у детей часто сопровождаются развитием ранних и поздних осложнений, связанных с нарастающей иммуносупрессией. Хирургическая операция оказывает значительное влияние на иммунную систему вне зависимости от исходного общего состояния пациента и уровня его иммунологической реактивности. На развитие вторичного иммунодефицита оказывают влияние размер операционной раны, продолжительность операции, анатомическая локализация операции, общая и местная анестезия, размер кровопотери, а также предоперационный стресс. Применение антибактериальной терапии для борьбы с гнойно−септическими осложнениями, вызванными условно−патогенными микроорганизмами, до, во время и после оперативного вмешательства не решает проблему профилактики послеоперационных осложнений.

В период с 2001 по 2010 г. проведено исследование иммунного статуса у 52 пациентов в возрасте от 2 до 17 лет, находившихся на лечении в хирургическом отделении клинической больницы Санкт−Петербургской государственной педиатрической медицинской академии. Детям проводились плановые этапные оперативные вмешательства по поводу врожденного сколиоза, воронкообразной деформации грудной клетки.

Иммуносупрессия у таких пациентов характеризовалась патологией гуморального и клеточного звена иммунитета. Вторичный иммунодефицит по гуморального типу у 42 % детей сопровождался развитием дисиммуноглобулинемии 1 типа (гипоиммуноглобулинемия IgA, IgM), 2 типа (гипоиммуноглобулинемия IgA, IgG), 3 типа (гипоиммуноглобулинемия IgG), 4 типа (гипоиммуноглобулинемия IgA), 5 типа (гипоиммуноглобулинемия IgM) и 8 типа (гипоиммуноглобулинемия IgA, IgM, IgG). У 31,1 % пациентов отмечалась гипериммуноглобулинемия Е. У трети пациентов в сыворотке крови присутствовали циркулирующие иммунные комплексы. В клеточном иммунитете отмечались относительная Т−лимфоцитопения (50 % случаев) и В−лимфоцитоз (60 % случаев), а также патология фагоцитоза (38 % детей) и незавершенный фагоцитоз (44 %). Степень иммунодефицита коррелировала с количеством проведенных оперативных вмешательств.

Накопленые данные по эффективному применению иммунотропной терапии для профилактики и купирования гнойно−септических проявлений послеоперационного иммунодефицита позволили разработать схему индивидуальной иммунокоррекции, включающую лектиновую диету (природный источник митогенов) в предоперационном периоде в течение 10 дней, препараты, активно влияющие на различные звенья иммунной системы. Для стимуляции фагоцитарного звена иммунитета рекомендуется назначение ликопида, иммунала, дерината, миелопида, аскорбиновой кислоты. Для усиления продукции антител − миелопид, ликопид, деринат, имунофан, амиксин, арбидол. Для оптимальной дифференцировки лимфоцитов − миелопид, ликопид, деринат, имунофан, амиксин, тимоген. Кроме того, обязательно назначение пре− и пробиотических препаратов для коррекции дисбиоза кишечника, витаминов, а также антигистаминных средств у лиц с повышенным уровнем IgE.

Наиболее эффективной оказалась схема: ликопид, деринат, иммунал, комплекс поливитаминов и микроэлементов, а также пробиотик в возрастных дозировках.

Таким образом, в комплекс предоперационной подготовки целесообразно включать иммунологическое обследование с последующим назначением иммунокорригирующей терапии за 10 дней до планового оперативного вмешательства и на протяжении 10 дней после операции. Такой подход обеспечивает оптимизацию репаративных процессов, снижает число осложнений, сокращает сроки пребывания пациента в стационаре.

АППАРАТНО-ХИРУРГИЧЕСКОЕ ЛЕЧЕНИЕ ОСЕВЫХ ДЕФОРМАЦИЙ НИЖНИХ КОНЕЧНОСТЕЙ У ДЕТЕЙ С ПОСЛЕДСТВИЯМИ РАХИТА

Джураев А.М., Бабажанов Д.Э., Хошимов А.А.

Ташкентский институт усовершенствование врачей МЗ РУз, г. Ташкент; Научно-исследовательский институт травматологии и ортопедии МЗ РУз, г. Ташкент, Узбекистан

DEVICE-AND-SURGICAL TREATMENT OF LOWER LIMB AXIAL DEFORMITIES IN CHILDREN WITH RICKETS CONSEQUENCES

Dzhurayev A.M., Babazhanov D.E., Khoshimov A.A.

The Tashkent Institute of Physicians' Postgraduate Improvement of the Ministry of Health of the Republic of Uzbekistan, Tashkent; The Scientific Research Institute of Traumatology and Orthopaedics the Ministry of Health of the Republic of Uzbekistan, Tashkent, Uzbekistan

The clinical manifestations and outcomes of surgical treatment of lower limb rickets-related deformities in 72 children have been studied. Conservative treatment was performed in 38 patients, operative correction – in 34 children. The technique of distraction epiphysiolysis and metaphysiolysis was used for axial deformity correction and lower limb lengthening, corticotomy was made in 6 patients and osteotomy with wedge-shaped regenerated bone augmentation – in 3 patients. The results of treatment were studied in 26 children in the periods from one year to 4 years. Good results were obtained in 18 patients. Satisfactory results with partial deformity recurrences were noted in 6 children, full recurrence after surgical treatment was noted in 2 patients.

Несмотря на полиэтиологичность деформаций нижних конечностей у детей с последствиями рахита и рахитоподобными заболеваниями, все они ведут к нарушениям биомеханической оси конечности, статики, нарушению ходьбы, которое в 40 % приводит к инвалидности (Попова Л.А., 1989; Самков А.С., 2001). Страдает и функция смежных суставов, приводящая к снижению трудоспособности и затруднению социальной адаптации пациентов (Скляр Л.В., 2001).

Лечение детей с последствиями рахита в большинстве случаев проводится в несколько этапов, с использованием разных методик, часто затягиваясь на долгие годы и, в итоге, нередко не приносит желаемого результата.

Применение консервативной терапии у детей с последствиями рахита даже в раннем возрасте на сегодняшний день не даёт существенных результатов (Маркс П., 1986). Таким образом, у детей младшего возраста часто возникает необходимость оперативного лечения.

Настоящая работа посвящена изучению клинических проявлений и оперативному лечению рахитических деформаций нижних конечностей у детей.

За последние 5 лет (2003-2008 гг.) под нашим наблюдением в отделении детской ортопедии НИИТО МЗ РУз находились 72 больных с рахитическими деформациями нижних конечностей в возрасте от одного года до 14 лет. Мальчиков было 42, девочек - 30. В возрастном аспекте дети были разделены следующим образом: до 5 лет - 48 больных, от 5 до 10 лет - 18 и от 10 до 14 лет - 6 детей.

Консервативное лечение было проведено 38 больным, из которых у 22 детей деформации были отнесены к лёгкой степени деформации, а у 16 - к среднетяжелой степени.

Оперативная коррекция деформаций оси нижней конечности была проведена у 34 детей, из них 25 - больные дошкольного возраста. Для коррекции осевых деформаций и удлинения нижних конечностей применяли метод дистракционного эпифизеолиза и метафизеолиза, 6 больным проводилась кортикотомия и 3 больным производилась остеотомия с наращиванием клиновидного регенерата.

Наблюдения показали, что аппаратно-хирургическое лечение позволило одновременно решить несколько задач: исправить ось, разработать движения в суставах нижних конечностей, устранить ротацию костей голени и удлинить конечность.

Результаты лечения были изучены у 26 детей в сроки от одного года до 4 лет. У 18 больных были получены хорошие результаты с исправлением оси конечности и полным объёмом движений в суставах. У 6 детей отмечались удовлетворительные результаты с частичными рецидивами деформации, у 2 больных наблюдался полный рецидив после оперативного лечения, который был выявлен через 3-4 года после оперативного лечения.

Таким образом, дети с деформациями нижних конечностей часто нуждаются в оперативном лечении. Среди оперативных методов лечения аппаратно-хирургическое лечение является малотравматичным и

наиболее эффективным у детей младшего возраста для устранения рахитических деформаций нижних конечностей.

КЛИНИКО-РЕНТГЕНОЛОГИЧЕСКИЕ ИССЛЕДОВАНИЯ ГОЛЕНОСТОПНОГО СУСТАВА У ДЕТЕЙ С ВРОЖДЕННЫМИ АНОМАЛИЯМИ РАЗВИТИЯ КОСТЕЙ ГОЛЕНИ

Джураев А.М., Рузиев Н.Т., Джабборов Р.Т.

«Научно-исследовательский институт травматологии и ортопедии», г. Ташкент, Узбекистан

CLINICAL-AND-ROENTGENOLOGICAL STUDIED OF THE ANKLE IN CHILDREN WITH CONGENITAL DEVELOPMENTAL ANOMALIES OF LEG BONES

Dzhurayev A.M., Ruziyev N.T., Dzhabborov R.T.

Scientific Research Institute of Traumatology and Orthopaedics, Tashkent, Uzbekistan

23 children (11 girls and 12 boys) with congenital developmental anomalies of leg bones, disorders of the ankle bone relations were observed. The observations have demonstrated that the clinical-and-roentgenological manifestations of the ankle deformities for congenital developmental anomalies of leg bones are off-beat, and severe multiplanar deformities of the ankles can be found with the complete absence of lower limb weight-bearing. The performance of clinical-and-roentgenological study gives the possibility to choose an optimal tactics of treatment.

Врожденные аномалии развития нижних конечностей – наиболее редко встречаемая патология опорно-двигательного аппарата. Они характеризуются многообразием клинической и рентгенологической картины, разнообразием изменений скелета. Среди деформаций нижней конечности значительное место занимают укорочения с задержкой развития отдельных сегментов (голени, стопы), вывихи стопы, что приводит к нарушениям соотношения костных структур в голеностопном суставе.

В отделении детской ортопедии с 2000 по 2010 г. наблюдалось 23 ребенка (11 девочек и 12 мальчиков) с врождёнными аномалиями развития костей голени, нарушениями соотношения костей голеностопного сустава. Детей от 2 до 5 лет было 12, от 6 до 9 лет - 7, от 10 лет и старше - 4. У 9 из них отмечался латеральный вывих стопы, у 10 - латеральный подвывих стопы, у 4 - наклон суставной поверхности дистального эпифиза большеберцовой кости. Объем движений в голеностопном суставе до лечения у 12 больных составил 5-10º, у 6 - 11-20º, у 5 больных - 20º и более. У 14 из 23 детей отсутствовала опороспособность нижних конечностей. Всех детей обследовали клинико-рентгенологическими методами. У больных наблюдалась гипотрофическая форма рудимента таранной и пяточной костей и дефект дистального отдела большеберцовой кости, при этом клинически отмечалось укорочение и варусно-антекурвационная деформация голени, эквино-плоско-варусная деформация стопы.

Наблюдения показали, что клинико-рентгенологические проявления деформаций голеностопного сустава при врожденных аномалиях развития костей голени своеобразны, отмечаются тяжелые многоплоскостные деформации голеностопных суставов с полным отсутствием опороспособности нижней конечности.

Таким образом, врожденные аномалии развития нижних конечностей характеризуются многообразием клинической и рентгенологической картины. Проведение клинико-рентгенологического исследования позволяет выбрать оптимальную тактику лечения.

МЕТОД ДИСТРАКЦИИ В РЕАБИЛИТАЦИИ БОЛЬНЫХ С ДЕФОРМАЦИЯМИ КИСТИ ПОСЛЕ ОЖОГОВ

Дмитриев Г.И., Арефьев И.Ю., Петров С.В., Алейников А.В.

ФГУ «Научно-исследовательский институт травматологии и ортопедии» Минздравсоцразвития России, г. Нижний Новгород, Россия

THE TECHNIQUE OF DISTRACTION IN REHABILITATION OF PATIENTS WITH THE HAND DEFORMITIES AFTER BURNS

Dmitriyev G.I., Arefiyev I.Yu., Petrov S.V., Aleinikov A.V.

Federal State Institution *The Scientific Research Institute of Traumatology and Orthopaedics* of the Ministry of Health and Social Development*, Nizhny Novgorod, Russia*

A two-staged technique for elimination of the hand severe deformities accompanied by finger dorsal dislocation has been developed. The reposition of finger dislocations with a distraction device should be made at the first stage. Scar dissection on the hand dorsal surface should be performed at the second stage, and the wound defect formed should be closed with a split-skin graft. The technique allows to achieve the complete reposition of the fingers dislocated, to avoid the intervention on bones, joints, tendons. Gradual graduated stretching of scarry tissue for donor resource deficiency allows to prevent ischemic disorders both in tissues and in the distal limb parts. This technique provides for severe deformity correction and restoration of the integument realizing the skin protective function lost due to the burn.

Метод дистракции с появлением компрессионно-дистракционных аппаратов (Г.А. Илизаров) дал возможность улучшить качество лечения больных с травмами и ортопедическими заболеваниями (Введенский С.П. и соавт., 2001). Метод дистракции нашел применение и в лечении больных с ожогами и их последствиями. Тяжелые деформации кисти, сопровождающиеся тыльным вывихом пальцев, представляют сложную проблему реконструктивной хирургии. Для устранения таких деформаций применяют удлинение сухожилий, укорочение пястных костей, резекцию головок пястных костей. Однако такие методы не обеспечивают полную коррекцию.

В мировой практике существует мнение, что грубые рубцы после ожога дистракции не поддаются. Поэтому большинство хирургов дистракционные аппараты накладывают после иссечения или пересечения рубцов и сухожилий. Нами разработан двухэтапный способ устранения тяжелых деформаций кисти, сопровождающихся тыльным вывихом пальцев. Первым этапом производится вправление вывихов пальцев с помощью дистракционного аппарата. Вторым этапом осуществляется иссечение рубцов на тыльной поверхности кисти, образовавшийся раневой дефект закрывается расщепленным кожным трансплантатом (а.с. №899040). Такой способ позволяет добиться полного вправления вывихнутых пальцев, избежать вмешательства на костях, суставах, сухожилиях.

Дистракционный аппарат мы применяем и при тяжелых сгибательных контрактурах пальцев после ожогов, полученных в детстве. Форсированное разгибание пальцев после иссечения рубцов приводит к перерастяжению сосудисто-нервных пучков и омертвению пальцев. При неполном устранении сгибания пальцев после иссечения рубцов раневой дефект закрывают полнослойным кожным трансплантатом. С целью профилактики вторичной ретракции кожного трансплантата и создания оптимальных условий для его приживления предложен способ, при котором фиксация кисти и пальцев, а в последующем и управляемая дистракция производятся с помощью аппарата. Такая методика обеспечивает создание оптимальных условий для приживления трансплантата, а также помогает сделать управляемым процесс стяжения формирующегося соединительно-тканного ложа под трансплантатом.

Тяжелые деформации кисти также образуются вследствие фиброза собственных мышц кисти, развивающегося в результате выраженного отека, который наблюдается и при поверхностных ожогах, заживающих без образования рубцов. С целью лечения таких деформаций, нами использован дистракционный метод (а.с. №1825625). В результате постепенной дистракции происходит увеличение массы мышечных волокон, что обеспечивает восстановление остаточной функции 1 пальца. Способ дает возможность избежать открытого оперативного вмешательства.

У больных после критических и сверхкритических ожогов возможности применения традиционных методов кожной пластики нередко исключены. Нами предложен способ устранения тяжелых контрактур суставов (патент 2166294), в основу которого положен дистракционный метод. При этом разработана методика, при которой средний темп дистракции составляет 0,48±0,05мм в сутки. Постепенное дозированное растяжение рубцовой ткани при дефиците донорских ресурсов позволяет избежать ишемических расстройств как в тканях, так и в дистальных отделах конечности. Такая методика обеспечивает устранение тяжелой деформации и восстановление покрова, выполняющего защитную функцию кожи, утраченной в результате ожога.

ПЕРСПЕКТИВЫ РАЗВИТИЯ ПЛАСТИКИ КОСТНЫХ ДЕФЕКТОВ В ХИРУРГИИ ТУБЕРКУЛЁЗА КОСТЕЙ И СУСТАВОВ

Елгина К.В., Сердобинцев М.С., Кафтырев А.С., Бердес А.И., Наконечный Г.Д.

ФГУ «Санкт-Петербургский научно-исследовательский институт фтизиопульмонологии» Минздравсоцразвития, г. Санкт-Петербург, Россия

THE PROSPECTS OF BONE DEFECT GRAFTING IN BONE AND JOINT TUBERCULOSIS SURGERY

Yelgina K.V., Serdobintsev M.S., Kaftyrev A.S., Berdes A.I., Nakonechny G.D.

Federal State Institution *The Saint Petersburg Scientific Research Institute of Phthysiopulmonology of Russian Medical Technologies*, St. Petersburg, Russia

The analysis of using bone-substituting materials for bone tissue defects has been made. The necessity has been shown to study and substantiate the possibility of using OsteoSet®T material in the clinic of bone and joint tuberculosis. The data of the study will allow to increase the effectiveness of complex treatment of patients with bone-and-joint tuberculosis, including that of surgical treatment.

Одной из проблем при хирургическом лечении больных костно-суставным туберкулёзом (КСТ) является выбор пластического материала для замещения дефектов костной ткани, возникших в результате некрэктомии патологического очага. В связи с некоторыми недостатками наиболее часто используемых в настоящее время костных ауто- и аллотрансплантатов, все большую актуальность приобретает поиск новых искусственных биосовместимых материалов (ИБМ).

Остеозамещающий материал должен по своим физико-химическим и биологическим свойствам приближаться к нормальной костной ткани, быть остеосовместимым, способствовать оптимальному протеканию репаративных процессов.

В настоящее время клиники СПб НИИФ имеют опыт применения у больных КСТ различных пластических материалов: углерод-углерода, биоситалла, препаратов на основе гидроксиапатита.

В ортопедии применяются имплантаты из керамики, биополимеров, металлов, углеродсодержащих и композитных материалов. Биодеградирующие материалы представлены как неорганическими соединениями, так и современными полимерными органическими веществами. Для лучшей биологической совместимости, более выраженного остеоиндуктивного эффекта некоторые биодеградирующие материалы имеют в своем составе биологические молекулы, в частности, коллаген. Известен опыт применения при ревизионном эндопротезировании крупных суставов материала OsteoSet®T, представляющего собой кристаллический сульфат кальция в сочетании с 4% тобрамицином (Линник С.А. и др., 2006). В ряде последних работ разработаны алгоритмы его применения и доказана эффективность использования у больных хроническим остеомиелитом (Марковиченко Р.В., 2011). Медицинский CaSO4, получаемый в виде монокристаллов под давлением при высокой температуре, обладает остеоиндуктивным действием, при заполнении послеоперационного дефекта препятствует формированию фиброзной ткани. Связанный с CaSO4 Тобрамицин высвобождается локально, в терапевтических дозах, что снижает системное воздействие антибиотика на организм. Такое местное лечение инфекции позволяет осуществлять формирование новой костной ткани в области дефекта при снижении потенциальных системных эффектов. Гранулы OsteoSet®T резорбируются со скоростью, соответствующей росту новой костной ткани (в среднем 4-8 недель).

При всех очевидных преимуществах синтетических пластических материалов не выявлен весь спектр возможностей их применения для восполнения костных дефектов и, в том числе, в условиях туберкулезного воспаления. В научной медицинской литературе мы не обнаружили работ, в которых нашли бы своё отражение вопросы использования OsteoSet®T для замещения костных дефектов у больных КСТ.

Таким образом, существует принципиальная необходимость изучить и обосновать возможность применения OsteoSet®T в клинике туберкулёза костей и суставов. Данные исследования позволят повысить эффективность комплексного лечения больных КСТ, в том числе и хирургического.

ИСПОЛЬЗОВАНИЕ ЛОПАТОЧНОГО ЛОСКУТА ДЛЯ РЕКОНСТРУКЦИИ ДЕФЕКТОВ КОСТЕЙ У ДЕТЕЙ: ОТДАЛЕННЫЕ РЕЗУЛЬТАТЫ

Заварухин В.И., Голяна С.И., Гаркавенко Ю.Е., Говоров А.В.

ФГУ «Научно-исследовательский детский ортопедический институт им. Г.И. Турнера Минздравсоцразвития России», г. Санкт-Петербург, Россия

THE USE OF SCAPULAR GRAFT FOR BONE DEFECT RECONSTRUCTION IN CHILDREN: LONG-TERM RESULTS

Zavarukhin V.I., Goliana S.I., Garkavenko Yu.E., Govorov A.V.

Federal State Institution *The Turner Scientific Research Children Orthopaedic Institute of the Ministry of Health and Social Development of Russia*, St. Petersburg, Russia

13 surgeries have been performed using the blood-supplied bone grafts from scapular lateral edge in children at the age below 17 years. Five patients further underwent graft lengthening using a technique of distraction osteosynthesis. The period of long-term result follow-up was from one year to 10 years. There were no bone defect recurrences in all the patients, the transformation of blood-supplied bone grafts according to the special features of function in the recipient area was observed. When the grafts were lengthened by distraction osteosynthesis technique, distraction regenerated bones of 5-15-cm length were obtained in all the patients, at that the periods of this stage of treatment 7-12 % reduced in comparison with usual bone lengthening of similar localization. The results demonstrated the effectiveness of using the blood-supplied bone grafts from scapular lateral edge for bone defect reconstruction in children, as well as the possibility of further successful use of classic orthopaedic techniques such as distraction osteosynthesis.

Для замещения костных дефектов в настоящее время предложено множество методик, большая часть которых связана с применением метода дистракционного остеосинтеза и/или использованием различных костнопластических материалов. Однако вышеуказанные методики не всегда могут обеспечить положительный результат, особенно при патологиях, сопровождающихся угнетением местного кровотока и иннервации, ослаблении регенеративной активности и значительной величины дефектах. Благодаря микрохирургическим методам лечения использование костных лоскутов с осевым типом кровоснабжения дает более широкие возможности для полноценной реконструкции костей с хорошими отдаленными результатами. Одним из наиболее широко применяемых лоскутов в реконструктивной микрохирургии является кровоснабжаемый костный фрагмент из латерального края лопатки. Данный трансплантат может успешно применяться как в несвободном варианте – например, для замещения дефектов плечевой кости, ключицы и при использовании на

челюстно-лицевой области, так и в свободном варианте - для замещения костных дефектов любой локализации. При этом особенности строения сосудистой ножки позволяют комбинировать данный трансплантат с торакодоразальным лоскутом при необходимости одномоментного замещения костного и значительного мягкотканого дефекта. В отделении реконструктивной микрохирургии и хирургии кисти Детского Ортопедического института имени Г.И. Турнера в период с 1990 по 2011год проведено 13 операций с использованием кровоснабжаемых костных трансплантатов латерального края лопатки у детей в возрасте до 17 лет. При этом 5 пациентам в дальнейшем выполнялось удлинение трансплантатов с помощью методики дистракционного остеосинтеза. Контроль лечения осуществлялся рентгенологически и с помощью компьютерной спиральной томографии до и на этапах лечения. Период наблюдения отдаленных результатов составил от года до 10 лет. У всех пациентов выявлено отсутствие рецидивов костных дефектов и трансформация кровоснабжаемых костных трансплантатов в соответствии с особенностями функции в реципиентной области. При удлинении трансплантатов методом дистракционного остеосинтеза у всех пациентов данной группы получены дистракционные регенераты длиной от 5 до 15 см, при этом сроки данного этапа лечения сокращались на 7-12 % по сравнению с обычным удлинением костей той же локализации.

Результаты данного исследования показали эффективность использования кровоснабжаемых костных трансплантатов латерального края лопатки при реконструкции костных дефектов у детей и возможность успешного применения в дальнейшем классических ортопедических методик, таких, как дистракционный остеосинтез.

ОПЕРАТИВНАЯ ТАКТИКА ЛЕЧЕНИЯ ПАЦИЕНТОВ С ТЕНОГЕННЫМИ КОНТРАКТУРАМИ ПАЛЬЦЕВ КИСТИ

Зубов Д.А.

ГОУ ВПО «Уральская государственная медицинская академия Росздрава», г. Екатеринбург, Россия

THE SURGICAL TACTICS OF TREATMENT OF PATIENTS WITH THE HAND FINGER TENOGENIC CONTRACTURES

Zubov D.A.

State Educational Institution of Higher Professional Education *The Ural State Medical Academy of Russian Health Service*, Yekaterinburg, Russia

The effectiveness assessment of the use of the differentiated tactics of surgical treatment of patients with posttraumatic scarry tenogenic contractures (PTTC) of the hand fingers has been made. The technique of distraction using devices for external fixation (DEF) of different designs was performed in all the cases. The technique of distraction tenolysis (DT) is based on the sequential distraction of the each joint of those of the finger involved, that contributes to tendon release from its surrounding adhesions and to occurrence of passive and then active movements. The use of this operative tactics has allowed to restore finger movements with minimal damage without additional mobilizing surgeries of tendons and joints, has given the possibility of single-stage elimination of severe PTTC and that of obtaining positive functional results in 94.3 % of cases.

Повреждения сухожилий составляют 25-32 % от всех травм кисти. От 13 до 45 % всех вмешательств на сухожилиях пальцев приводят к неудовлетворительным результатам, из них наибольший удельный вес приходится на посттравматические рубцовые теногенные контрактуры (ПРТК), обусловленные спаянием сухожилий с окружающими тканями. Используемые традиционные методы лечения (тенолиз, тендопластики, метод дистракции аппаратами внешней фиксации) обеспечивают положительные результаты в 56-78 % случаев.

Целью работы явилась оценка эффективности применения дифференцированной тактики оперативного лечения больных с ПРТК пальцев кисти.

Проведен ретроспективный анализ историй болезни 85 больных с ПРТК пальцев кисти, возникшими после закрытого вправления вывихов фаланг пальцев, шва сухожилий сгибателей во II и III зонах. Больные поступали в центр хирургии кисти ЦГКБ № 24 г. Екатеринбурга после первичных операций в лечебных учреждениях города и Свердловской области. У больных отмечались сгибательно-разгибательные контрактуры Ванштейна, типа «лебединой шеи», сгибательные ПРТК дистальных, проксимальных межфаланговых и пястнофаланговых суставов. Преимущественно отмечались контрактуры IV, V и III пальцев кисти. Показаниями к оперативному лечению служили стойкие тяжелые ПРТК пальцев кисти в сроки 4 месяца и более после травмы, после первичного шва сухожилий сгибателей и разгибателей, вторичного шва, тендопластики. Во всех случаях применялся метод дистракции с использованием аппаратов внешней фиксации (АВФ) различных конструкций, причем у 45 больных применялся разработанный в клинике способ дистракционного тенолиза (пол. решение по заявке на патент № 2009133535/14). Способ дистракционного тенолиза (ДТ) основан на последовательной дистракции каждого из суставов пораженного пальца, что способствует высвобождению сухожилий из окружающих его спаек и появлению пассивных, а затем и активных движений.

В зависимости от вида и тяжести контрактур, выраженности рубцового процесса оперативная тактика была различной. При контрактурах Ванштейна и «лебединая шея» проводилась дистракция мягких тканей суставов пальцев АВФ до положения гиперкоррекции, стабилизация пальца в растянутом положении и, после снятия аппарата, разработка движений в пораженном пальце.

При ПРТК с небольшой зоной рубцового блока (до 3 см) применение ДТ оказывалось достаточным для восстановления пассивных, а затем и активных движений во всех суставах пораженного пальца.

При ПРТК с обширной зоной рубцового блока (3 см и более на пальце и на кисти) первым этапом проводился ДТ, и после снятия АВФ восстанавливались движения в пораженных суставах. При наличии тенденции к стягиванию кожных рубцов проводилась кожная пластика местными ткаными.

Применение данной оперативной тактики позволило с минимальной травматичностью из известных методов лечения, без дополнительных мобилизирующих операций на сухожилиях и суставах, восстановить движения пальцев, обеспечило возможность одноэтапного устранения тяжелых ПРТК и позволило получить положительные функциональные результаты в 94,3 % случаев.

В лечении больных с ПРТК пальцев кисти должна использоваться дифференцированная оперативная тактика. Выбор способов оперативного лечения определяется видом, тяжестью контрактур, величиной, глубиной и локализацией рубцового блока, ограничивающего подвижность сухожилий и суставов. Способ ДТ эффективен в лечении больных с ПРТК пальцев кисти.

ЛЕЧЕНИЕ БОЛЬНЫХ С ПЛОСКОСТОПИЕМ МЕТОДОМ ЧРЕСКОСТНОГО ОСТЕОСИНТЕЗА ПО ИЛИЗАРОВУ

Зырянов С.С.

ФГУ «Российский научный центр «Восстановительная травматология и ортопедия» им. акад. Г.А. Илизарова» Минздравсоцразвития России, г. Курган, Россия

TREATMENT OF PATIENTS WITH FLAT FOOT BY TRANSOSSEOUS OSTEOSYNTHESIS METHOD ACCORDING TO ILIZAROV

Zyrianov S.S.

Federal State Institution The Russian Ilizarov Scientific Center *Restorative Traumatology and Orthopaedics* of the Ministry of Health and Social Development of Russia, Kurgan, Russia

The classification of flat foot has been proposed, which takes the disease etiology, the deformity manifestation degree, the condition of joints and pathobiomechanics into consideration. 55 patients with flat foot have been treated using the Ilizarov fixator, and RISC “RTO” archival data of 50 patients have been studied. It has been demonstrated, that the Ilizarov method contributes to obtaining of positive outcomes for foot plano-valgus deformity correction in most cases.

По данным Р.М. Тихилова с соавт. (2008) посттравматическое плоскостопие встречается в 10 % случаев среди всех видов уплощения продольного свода, которым страдают 48,6 % взрослых пациентов.

В.А. Копысова с соавт. (2008) отмечают, что в 35–61 % наблюдений в результате импрессионных переломов пяточной кости возникает посттравматическое плоскостопие.

Плоскостопие как проявление дисплазии соединительной ткани по результатам исследования М.Н. Навид с соавт. (2006) было у 56,2 % обследованных пациентов.

L.M Talaracio, G.R. Vito, S.Ya. Zyryanov (2003) считают, что метод Илизарова при переломах пяточной кости наиболее эффективен, но и при нем в 8 % случаев необходимы восстановительные ортопедические операции.

Нами предложена классификация плоскостопия (Зырянов С.Я., Зырянов С.С., 2006).

Классификация плоскостопия

I. Этиология

Приобретенное плоскостопие:

1. Посттравматическое; 2. Последствия парезов и параличей

Конституциональное плоскостопие:

1. Дисплазия соединительной ткани (ДСТ); 2. Инволютивное плоскостопие (ИП)

Врожденное плоскостопие:

1. Изолированная аномалия развития стопы, в том числе с аплазией или дефектами отдельных костей;
2. Сочетание с деформациями вышерасположенных суставов и сегментов.

II. Степень выраженности, состояние суставов и патобиомеханика

Продольный свод: 1 степень - до 140º; 2 степень – до 155º; 3 степень – свыше 155º; 4 степень – стопа – «качалка». Поперечный свод: 1 степень – превышение нормального соотношения ширины заднего и переднего отделов стопы на 5-10 %; 2 степень – наличие «натоптыша» под головками II и III плюсневых костей. Пронация пятки: 1 степень – свыше 7º; 2 степень – до 30º; 3 степень – свыше 30º. Абдукция переднего отдела: 1 степень – до 25º; 2 степень; - от 25º; 3 степень – свыше 60º.

Нами пролечено 55 пациентов, а также изучены архивные данные РНЦ «ВТО» имени академика Г.А. Илизарова 50 больных. Приобретенное плоскостопие было у 51 больного, конституциональное уплощение стопы – у 19 пациентов, врожденное плоскостопие – у 35 человек.

Со II степенью пролечено 13 пациентов, с III степенью – 73 человека, с IV степенью лечили 19 больных. Для лечения данных больных разработаны методики, на три из которых получены патенты на изобретения.

Для анализа результатов лечения нами за основу взят интегрирующий показатель (ИП) ортопедического статуса по отдельным признакам как до операции (ИПд), так и после окончания лечения (ИПп), а также индекс ортопедической реабилитации (ИОР). Последний представляет разность интегрирующих показателей после (ИПп) и до (ИПд) лечения (ИОР = ИПп – ИПд). Интегрирующий показатель (ИП) рассчитывали по формуле: **P = n / 5 x m**, где: **n** – сумма баллов по всем признакам, **m –** количество параметров (Зырянов С.Я., Попова Л.А., 2000).

По ИОР - отличным признавали исход, если данный показатель составлял **0,81**-**1**, от **0,51 до 0,8** - хорошим, менее **0,5** - удовлетворительным, если же ИОР был равен ИПд, то неудовлетворительным.

Оценка результатов (в баллах). Величина продольного свода: N – 5, I ст. – 4, 2 ст. – 3, 3 ст. – 2, 4 ст. – 1. Величина поперечного свода: N – 5, отсутствует – 3, наличие болей – 1. Пронация пятки: I ст. – 5, II ст. – 2, III ст. – 1 балл. Абдукция: I ст. – 5, II ст. – 2, III ст. – 1 балл. Hallux valgus: N – 5 баллов, наличие – 1 балл. Деформации II - V пальцев: N – 5 баллов, наличие – 1 балл. Боли в стопе: N – 5 баллов, наличие – 1 балл.

Движения в голеностопном и I плюснефаланговом суставах: N – 5 баллов, 25 град. в функционально выгодном секторе – 4, 15 град. в этом секторе – 3, 10 град. - 2, 5 град. – 1 балл.

При изучении ближайших и отдаленных исходов лечения ИОР от 0,81 до 1 был у 79 % пациентов, в 19 случаях результат расценен как хороший (18 %), а в остальных трех наблюдениях (3%) – удовлетворительный.

Таким образом, результаты оперативного лечения больных с плоскостопием, в том числе, сочетающемся с остеоартрозом подтаранного сочленения и поперечного сустава предплюсны, свидетельствуют, что метод Илизарова обеспечивает при устранении плоско-вальгусных деформаций стопы положительные исходы в большинстве случаев.

ОПЕРАТИВНОЕ ЛЕЧЕНИЕ ДЕТЕЙ МЛАДШЕГО ШКОЛЬНОГО ВОЗРАСТА С ВРОЖДЕННОЙ РЕЦИДИВИРУЮЩЕЙ КОСОЛАПОСТЬЮ МЕТОДОМ ЧРЕСКОСТНОГО ОСТЕОСИНТЕЗА

Иванов Г.П., Неретин А.С., Леончук С.С.

ФГУ «Российский научный центр «Восстановительная травматология и ортопедия» им. акад. Г.А. Илизарова» Минздравсоцразвития России, г. Курган, Россия

SURGICAL TREATMENT OF PRIMARY SCHOOL AGE CHILDREN WITH CONGENITAL RECURRENT CLUBFOOT BY TRANSOSSEOUS OSTEOSYNTHESIS METHOD

Ivanov G.P., Neretin A.S., Leochuk S.S.

Federal State Institution The Russian Ilizarov Scientific Center *Restorative Traumatology and Orthopaedics* of the Ministry of Health and Social Development of Russia, Kurgan, Russia

Congenital clubfoot is one of the commonest congenital abnormalities of the locomotor system in children. The incidence of congenital clubfoot accounts for 1-3 cases per 1 000 of newborns (Volkov S.E., 1999), and the problem of its recurrence treatment doesn't lose its relevance up to the present time. Particular attention should be given to the group of patients in the period of active growth, which is related by us to the deformity recurrence development in many respects.

Врожденная косолапость является одним из самых распространенных врожденных пороков опорно-двигательного аппарата у детей. Ее распространенность составляет от 1 до 3 случаев на тысячу новорожденных (Волков С.Е., 1999), а проблема лечения рецидивов не теряет своей актуальности и до настоящего времени. Особое внимание следует уделять группе пациентов в период активного роста, с которым во многом мы связываем развитие рецидива деформации.

Цель исследования. Показать эффективность метода чрескостного остеосинтеза при лечении пациентов младшего школьного возраста с врожденной рецидивирующей косолапостью.

Материалы и методы. В нашей клинике с 1999 по 2010 г. пролечено 53 пациента (72 стопы) в возрасте от 7 до 11 лет с врожденной рецидивирующей косолапостью. Мы разработали примерный план оперативных вмешательств у детей младшего школьного возраста (периодизация по Эльконину Д.Б., 1971) с учетом клинических форм заболевания (классификация Беренштейна С.С., 1983) и возрастных особенностей рентгеноанатомии костей стопы (Садофьева В.И., 1990).

При I степени деформации у пациентов данной возрастной группы показано консервативное лечение.

Деформацию стопы II степени у 23 пациентов (34 стопы) устраняли дозированно, начиная с 6-7 суток после операции, с предварительным вмешательством на мягких тканях в объеме подкожной ахиллотомии, тенокапсулотомии плюсне-фаланговых суставов и плантотомии.

У 30 пациентов (38 стоп) при III-IV степени деформациию сегмента начинали устранять с 4-5 суток после операции за счет выполненной остеотомии среднего отдела стопы и пяточной кости с дополнительным вмешательством на мягкотканном компоненте.

При выраженных нормо- и гипертрофичных рубцах мы используем нанесение поперечных насечек на рубцовые ткани или же достаточное их иссечение.

Обсуждение. Все встретившиеся осложнения были устранены в процессе лечения и не повлияли на его окончательный результат. Объем движений в голеностопном суставе восстанавливается до исходного в среднем через 3-4 недели после начала занятий ЛФК. Ближайшие результаты лечения оценены у всех пациентов как хорошие в сроки от 2 до 10 месяцев, отдаленные – у 39 пациентов (73,6 %). Среди последних хорошие результаты лечения отмечены у 26 пациентов (66,7 %), удовлетворительные – у 10 пациентов (25,6 %), неудовлетворительные результаты наблюдались у трех пациентов (7,7 %). Критериями оценки служили данные клинического осмотра, рентгенологического и физиологического обследований.

Выводы. Таким образом, применение метода чрескостного остеосинтеза по Илизарову при лечении больных с врожденной рецидивирующей косолапостью позволяет селективно подойти к оперативной коррекции у детей в зависимости от возрастных особенностей скелета стопы и степени деформации, что, в сочетание с оптимальным послеоперационным ведением, способствует достижению хорошего результата лечения и минимизирует вероятность рецидива деформации, тем самым способствуя социальной адаптации ребенка.

ОПЫТ КОМПЛЕКСНОЙ РЕАБИЛИТАЦИИ БОЛЬНЫХ ДЕТСКИМ ЦЕРЕБРАЛЬНЫМ ПАРАЛИЧОМ (ДЦП) В АСТРАХАНСКОМ СРЦ «РУСЬ»

Канаев В.М., Березин С.К.

ОГУ «Астраханский областной социально-реабилитационный центр «Русь», г. Астрахань, Россия

THE EXPERIENCE OF COMPLEX REHABILITATION OF PATIENTS WITH CHILDREN'S CEREBRAL PARALYSIS (CCP) IN "RUS" – THE ASTRAKHAN SOCIAL-AND-REHABILITATION CENTER

Kanayev V.M., Berezin S.K.

Regional State Institution *The Astrakhan Regional Social-and-Rehabilitation Center "Rus",* Astrakhan, Russia

The results of complex treatment of patients with children's cerebral paralysis (CCP) have been analyzed in "Rus" social-and-rehabilitation center. The studies performed have demonstrated that multiple courses of rehabilitation, both before and after surgical intervention, including medicinal treatment, manual therapy, acupuncture, physiotherapy, massage, exercise therapy, DiProCor method, "Phaeton" posture corrector, hyppotherapy and others, are favourable factors in complex rehabilitation of patients with CCP. It has been proved, that timely surgery of little scope, performed in early childhood, is succeeded in elimination of pathological relations in joints and subsequently in prevention or decrease of the manifestation degree of severe deformities which require to perform extended operative interventions not always effective.

ОГУ «АО социально-реабилитационный центр «Русь» (далее Центр) при министерстве социального развития и труда Астраханской области создан в мае 1995 г. Центр занимается медицинской, социальной, трудовой и спортивной реабилитацией больных – инвалидов с нарушением функций опорно-двигательного аппарата. За 15 лет в Центре пролечено более 28 тыс. человек. Трудоустроено при Центре 33 инвалида.

Оперативное лечение проводится с 1997 г. Всего в Центре прооперировано 1142 пациента. Широко используется метод Г.А. Илизарова (385 пациентов). Мы применяем его при самой разнообразной патологии, как у взрослых, так и у детей.

Нами проведен анализ лечения – реабилитации больных по нозологическим единицам. Оказалось, что больные ДЦП составляют самую значительную группу. В Астраханской области насчитывается 11 тысяч детей-инвалидов. Из них, по нашим данным, больных ДЦП более 3-х тысяч.

Мы проводим комплексную реабилитацию больных ДЦП в возрасте от 1,5 лет. Лечение строится на воздействии на рефлекторное звено, которое обеспечивает при движении обратную связь проприорецепторов с ЦНС и называется «сенсорной коррекцией».

Применяем целый комплекс методов: психотерапия, сенсорика, физиотерапия, массаж, ЛФК, тренажеры, ортопедические изделия, кинезиотерапия, иппотерапия, медикаментозное лечение, метод ДиПроКор с костюмами «Адели» и «Гравистат», корректор позы - комбинезон «Фаэтон», иглорефлексотерапия, мануальная терапия в комплексе с хирургическим методом. Хирургический метод является ведущим. Основная задача хирургического метода заключается в исправлении порочной вертикальной позы больного, устранении «ведущей деформации», формирующей патологическую установку конечностей. Основным объектом хирургии является преимущественно спастическая диплегия и спастический гемипарез. В своей работе мы пользуемся классификацией синдромов двигательных нарушений у больных ДЦП, предложенной А.Т. Журавлевым и И.С. Перкуровой (1986).

1. Аддукторный синдром;

2. Rectus – синдром;
3. Внутренняя ротация бедра;
4. Hamstring – синдром;
5. Внутренняя ротация голени;
6. Triceps – синдром.

Вид и объем оперативного вмешательства определяется преобладанием того или иного, а иногда и нескольких синдромов. Например: в возрасте 2-3 лет – аддукторный синдром; 4 - 6 лет Triceps – синдром и внутренняя ротация голени и т. д.

Оперативное вмешательство проведено 224 пациентам в возрасте от 2-х до 30 лет с различными формами ДЦП. Особенно хорошие результаты мы получаем при деротациях и коррекциях деформаций по методу Г. А. Илизарова. Широко используем деротации голени при Triceps – синдроме с нефиксированными контрактурами и деформациями стоп (94), устранение пронационной контрактуры предплечья за счет деротации плеча в надмыщелковой области (16). Методики щадящие, позволяют больным вести активный образ жизни в процессе лечения, которое занимает не более 2-х месяцев.

К тому же, мы имеем возможность проводить многократные курсы реабилитации для наших пациентов (3-4 раза в год) как до, так и после хирургического вмешательства.

Таким образом, исходя из нашего опыта, мы пришли к выводам, что: благоприятным фактором в комплексной реабилитации больных ДЦП являются многократные курсы реабилитации как до, так и после хирургического вмешательства, включающие медикаментозное лечение, мануальную терапию, иглорефлексотерапию, физиотерапию, массаж, ЛФК, ДиПроКор, корректор позы «Фаэтон», иппотерапию и др. Мы также убедились, что своевременной, небольшой по объему операцией, проведенной в раннем детском возрасте, удается устранить патологическую установку в суставе и в дальнейшем предотвратить или уменьшить выраженность тяжелых деформаций, требующих расширенных, не всегда эффективных оперативных вмешательств.

АВТОРСКАЯ МЕТОДИКА ХИРУРГИЧЕСКОГО ЛЕЧЕНИЯ КОНТРАКТУРЫ ДЮПЮИТРЕНА

Канышев Д.Е., Нальгиев А.Х., Сергеев К.С., Джамбулатов Д.Ш.

ГОУ ВПО «Тюменская государственная медицинская академия Росздрава», ГЛПУ ТОКБ № 2, г. Тюмень, Россия

THE AUTHORS' TECHNIQUE OF SURGICAL TREATMENT OF DUPUITREN'S CONTRACTURE

Kanyshev D.E., Nalgiyev A.Kh., Sergeyev K.S., Dzhambulatov D.Sh.

State Educational Institution of Higher Professional Education *The Tumen State Medical Academy of Russian Health Service*, State Treatment-and-Prevention Institution *The Tumen Regional Clinical Hospital No. 2*, Tumen, Russia

The technique of total aponeurectomy, used in 30 patients for Dupuitren's contracture treatment, is described. Good long-term results were observed in 13 (43.3 %), satisfactory – in 12 (40 %), unsatisfactory – in 5 (16.7 %) patients. The following four criteria were used for the assessment of the long-term results: the range of finger active and passive movements, the hand function (6 grasps), the hand sense (pain and tactile), the hand strength.

Целью данной работы является определение эффективности метода оперативного лечения контрактуры Дюпюитрена, используемого на базе ОКБ № 2.

Мы отдаем предпочтение тотальной апоневрэктомии. Методика выполнения операции заключается в следующем. На ладони в области тяжа выполняется 3-образный разрез с расчетом на то, что после выкраивания кожных лоскутов возможно будет полностью закрыть раневую поверхность, не прибегая к пластике свободным кожным лоскутом. Кожа в области складок и воронкообразных втяжений отделяется от подлежащих тканей (ладонного апоневроза) острым путем. Оставшиеся узлы измененного ладонного апоневроза на коже иссекаются. Сама кожа, спаянная с измененным апоневрозом, не иссекается.

Под проксимальный отдел ладонного апоневроза подводится изогнутый зажим Кохера. Апоневроз рассекается между браншами зажима и берется на зажим. При постоянном потягивании, осторожно, острым путем (скальпелем и ножницами) апоневроз отделяется от подлежащих тканей (сухожилий, сосудисто-нервных пучков, мышц).

Необходимо выполнить иссечение тяжей и узлов на пальцах. Для этого делается дополнительный клюшкообразный разрез по ладонно-боковой поверхности пальца, при этом не нарушается ладоннопальцевая складка кисти. Тяжи и узлы аналогично выделяются и иссекаются.

После апоневрэктомии выполняется тщательный гемостаз (профилактика подкожных гематом в раннем послеоперационном периоде). При этом необходимо стараться оставлять как можно меньше лигатур в ране, часто для гемостаза достаточно прижатия раны на несколько минут салфеткой, смоченной теплым физиологическим раствором или перекисью водорода (профилактика нагноений и лигатурных свищей).

Данный доступ позволяет при ушивании раны закрыть возникший после устранения контрактур пальцев дефект кожи «местными» тканями (пластика местным кожным лоскутом). При этом удается избежать формирования остроконечных кожных лоскутов, сильного натяжения краев раны. Накладывается асептическая повязка.

Обычно после выполнения апоневрэктомии удается полностью разогнуть пораженные пальцы. Но при контрактуре III степени по классификации Волковой, особенно при длительном течении заболевания (20-30 лет), достигнуть полного разгибания пальцев на операционном столе не удается. В данном случае первым этапом на пораженный палец мы накладываем дистракционный аппарат (Волкова-Оганесяна, Илизарова). Обычно в течение месяца путем дозированной дистракции в аппарате (по 1 мм день) удается устранить контрактуру пальца. После этого выполняется апоневрэктомия описанным выше способом. Применение первым этапом дистракционного аппарата позволяет избежать осложнений, которые возникают при насильственном форсированном интраоперационном разгибании пальца (разрыв и тромбоз сосудов, повреждение нервов), а также большого дефекта кожи.

Были отслежены отдаленные результаты оперативного лечения у 30 больных (21 мужчина, 2 женщины), которые были прооперированы в 2002-2004 годах по поводу контрактуры Дюпюитрена П-Ш ст. (с момента операции прошло 2 года и более). Средний возраст больных составил 54 года. При оценке отдаленных результатов было использовано четыре критерия: объем активных и пассивных движений пальцев, функция кисти (6 захватов), чувствительность (болевая и тактильная), сила кисти. Отдаленный результат оценивался как хороший, если контрактура была полностью устранена, активные и пассивные движения восстанавливались в полном объеме, отсутствовали нарушения функций кисти и расстройства чувствительности, сила кисти полностью сохранялась или была незначительно снижена (не более чем на 30 % от здоровой). Удовлетворительным отдаленный результат считался при неполном устранении контрактуры, когда сохранялось или появлялось вновь после операции незначительное ограничение разгибания пальцев (до 140°) и незначительное нарушение функций кисти, снижение чувствительности и силы кисти на 30-60 % по сравнению со здоровой. Неудовлетворительный отдаленный результат характеризовался сохранением контрактуры пальцев, выраженным ограничением разгибания (от 140° и менее), грубым нарушением функций кисти, выраженным снижением чувствительности, вплоть до анестезии, снижением силы более чем на 60 % по сравнению со здоровой.

Из 30 больных хороший отдаленный результат наблюдался у 13 (43,3 %), удовлетворительный - у 12 (40 %), неудовлетворительный - у 5 (16,7 %) пациентов.

ТАКТИКА ЛЕЧЕНИЯ ПОСТТРАВМАТИЧЕСКИХ ДЕФЕКТОВ ГОЛЕНИ С ПРИМЕНЕНИЕМ УПРАВЛЯЕМОЙ ВНЕШНЕЙ ФИКСАЦИИ

Каплунов О.А., Каплунов А.Г., Коженков Д.В.

Ортопедический центр МУЗ ГКБ №3, г. Волгоград, Россия

THE TACTICS FOR TREATMENT OF POSTTRAUMATIC LEG DEFECTS USING CONTROLLED EXTERNAL FIXATION

Kaplunov O.A., Kaplunov A.G., Kozhenkov D.V.

Orthopaedic Center *Municipal Health Institution “City Clinical Hospital No. 3”,* Volgograd, Russia

The results of treatment of 13 patients with subtotal tibial defect of one of the legs have been analyzed making up about 10% of all the cases published in literature. Size of the defects made up 16.8±3.92 cm, occupying 44-76 % of tibial length. Leg shortening was observed amounting as 5.47±1.9 cm with marked scarry-and-trophic disorders of soft tissues. Foot equinus or equinovarus positioning took place in all the patients, flaccid paresis of leg muscles – in 9 patients. In all the cases defect filling was made according to modified Huntington technique using transosseous compression-distraction osteosynthesis potential. Tibiofibular synostosis was formed stage-by-stage, considering it reasonable to begin with the distal junction of fragments. “Side-to-side” junction was preferable. Associated foot deformities were corrected by subcutaneous plantatomy and Bayer Achilles plasty. For integral evaluation of a result the numerical expression of positive and negative value was applied to each of the anatomical-and-functional signs. The score gradation choice proceeds from the fact that normal limb score is +5 points, while the score of the most marked anatomical-and-functional disorders reaches -5 points totally. Positive dynamics of clinical situation was noted in all the patients operated on. The integral score index of clinical signs increased on the average by 6.6 points of 10 possible or by 66 %, evidencing thereby high anatomical-and-functional effectiveness of the tactical-and-technique treatment program chosen.

Введение. Лечение дефектов костей голени травматического происхождения остается одним из сложных разделов реконструктивно-восстановительной хирургии. Наиболее трудными для реабилитации являются так называемые субтотальные дефекты большеберцовой кости (ББК). Подходы к их лечению различны, преобладают методики Гана-Кодивиллы. При этом остаются дискутабельными вопросы выбора технологии, этапности состыковки берцовых костей, а также технические приемы по созданию контакта между ними.

Цель исследования. Предложить тактико-технический алгоритм восстановления целости и опороспособности голени при диафизарно-субтотальном дефекте ББК.

Методика и материал. В период с 1980 по 2009 г. под нашим наблюдением находилось 13 пациентов с субтотальным дефектом ББК одной из голеней, что составляет около 10 % от всех опубликованных в литературе случаев. Преобладали лица трудоспособного возраста. Размер дефектов составлял 16,8±3,92 см, занимая 44-76 % длины ББК. Отмечалось укорочение голени на 5,47±1,9 см с наличием выраженных рубцово-трофических расстройств мягких тканей. У всех больных была эквинусная или эквино-варусная установка стопы, у 9 имел место вялый парез мышц голени.

Возмещение дефекта во всех случаях производили по модифицированной методике Гентингтона с использованием потенциала ЧКДО. Межберцовый синостоз формировали поэтапно, считая рациональным начинать с дистального стыка отломков. При этом в случае возникновения критических трофических расстройств потеря сегмента может произойти на уровне дистальной его половины и остающаяся культя голени весьма протезопригодна. Тем не менее, двум больным с учетом особенностей анатомических изменений этапный синостоз выполнен по схеме «сверху вниз».

Предпочитали стык отломков «бок в бок» с постепенной запасовкой обработанных поверхностей. Подлежащие контакту костные поверхности обрабатывали шаровидной фрезой для большей протяженности и объема костного регенерата, обеспечивая скорейшее сращение.

Сопутствующие деформации стопы устраняли путем подкожной плантотомии и ахиллопластики по Байеру, удерживая сегмент дополнительной опорой. В предоперационное обследование включали УЗИ сосудов пораженной конечности для уточнения их топографо-анатомических особенностей, с учетом чего корректировали план вмешательства и антикоагулянтную терапию.

Результаты и их обсуждение. Для интегральной оценки результата каждому из анатомо-функциональных признаков было присвоено цифровое выражение положительного и отрицательного значения. При выборе балльной градации исходили из того, что оценка здоровой конечности равна +5 баллам, в то время как оценка наиболее выраженных анатомо-функциональных расстройств в сумме достигает -5 баллов.

Позитивная динамика клинической ситуации отмечена у всех оперированных. Интегральный балльный индекс клинических признаков в среднем возрос на 6,6 балла из 10 возможных или на 66 %, что свидетельствует о высокой анатомо-функциональной результативности избранной тактико-технической лечебной программы.

В заключение следует отметить, что при возмещении обширных дефектов костей голени хирург сталкивается со сложной клинической ситуацией. Неопорность конечности и костный дефект сочетаются в большинстве случаев с ангио-неврологическими расстройствами, существенным дефицитом мягких тканей сегмента, сопутствующими контрактурами суставов и деформацией стопы. В подобных случаях необходимо индивидуализированное тактико-техническое решение с учетом местных анатомо-топографических условий и состояния трофики поврежденного сегмента. Тем не менее, предпочтительной представляется последовательность выполнения межберцового синостоза снизу вверх и подгонка контактирующих поверхностей по типу «бок в бок» с дозированным созданием контакта на стыке отломков в аппарате Илизарова.

ПРИМЕНЕНИЕ ИСКУССТВЕННЫХ МАТЕРИАЛОВ В ВОССТАНОВИТЕЛЬНОЙ ХИРУРГИИ КОСТНО-СУСТАВНОГО ТУБЕРКУЛЕЗА

Кафтырев А.С., Сердобинцев М.С., Бердес А.И., Наконечный Г.Д., Елгина К.В.

ФГУ «Санкт-Петербургский научно-исследовательский институт фтизиопульмонологии» Минздравсоцразвития России, г. Санкт-Петербург, Россия

THE USE OF ARTIFICIAL MATERIALS IN THE RESTORATIVE SURGERY OF BONE AND JOINT TUBERCULOSIS

Kaftyrev A.S., Serdobintsev M.S., Berdes A.I., Nakonechny G.D., Yelgina K.V.

Federal State Institution *The Saint Petersburg Scientific Research Institute of Phthysiopulmonology of Russian Medical Technologies, St. Petersburg*, Russia

The study of the compatibility of Biositall implant and surrounding bone tissue under the conditions of tuberculous inflammation has been performed experimentally and clinically. The results obtained suggest that Biositall grafting of the defects under normal bone and tuberculous inflammation does not differ from bone autografting by the character of wound process, the wound healing in experimental animals, by the recovery of movement amplitude in the joint operated on, by roentgenometrically determined osteogenesis processes around grafting/implantation zone. Clinical studies have revealed that radical plastic surgeries for bone and joint tuberculosis (BJT) with defect bone autografting result in positive outcomes in 90.0 %, and in case of bone-and-Biositall grafting – in 91.7 % of cases, and it has been noted the reduction of the duration of surgeries using Biositall by 9.8–15.6 % (depending on localization), as well as the reliable decrease of blood loss. The use of Chondro-Gide® (chondrosubstituting membrane as matrix of Type I and III collagen with dense and porous sides) in 18 patients with tuberculous coxitis didn't increase the duration of surgeries with osteochondral autografting

(24 patients) and allowed to increase the amplitude of movements in the joint in the early postoperative period by 224.8±14.3 %, as well as to maintain this increase to 188.8±24.4 % within a year. The use of OsteoSet®T (osteosubstituting material as calcium sulfate granules in combination with 4 % tobramycin sulfate) in 41 patients with the hip tuberculosis allowed to fill the surgical defect in combination with autobone and achieve the correct anatomic shape of articular surface in 82.8 %.

В настоящее время для замещения дефектов хрящевой и костной тканей при воспалительных заболеваниях скелета (главным образом, туберкулёзе и остеомиелите) в большинстве случаев используются костные и костно-хрящевые алло- или аутотрансплантаты. Оба вида трансплантатов имеют свои преимущества и недостатки. В связи с этим, при костно-суставном туберкулёзе (КСТ) принципиальное значение приобретают восстановительные операции с применением искусственных биосовместимых материалов (ИБМ). Неоспоримыми преимуществами ИБМ являются: их неограниченное количество, различные типы и размеры имплантатов, возможность замещения дефектов любой формы, отсутствие необходимости дополнительных доступов для взятия аутотрансплантатов, а, следовательно, снижение продолжительности операции, операционного травматизма и кровопотери.

В условиях эксперимента и в клинике проведено изучение совместимости биоситалльного имплантата и окружающей костной ткани в условиях туберкулезного воспаления. Полученные результаты позволяют утверждать, что по характеру течения раневого процесса, заживлению раны у экспериментальных животных, по восстановлению амплитуды движений в оперированном суставе, по рентгенометрически определяемым процессам костеобразования вокруг зоны трансплантации/имплантации пластика биоситаллом дефектов здоровой кости и при туберкулезном воспалении не отличается от аутокостной. Клиническими исследованиями установлено, что радикально-пластические операции по поводу КСТ с костной аутопластикой дефектов в 90,0 %, а при костно-биоситалльной - в 91,7 % наблюдений приводят к положительным результатам, при этом отмечено уменьшение продолжительности операций с использованием биоситалла - на 9,8–15,6 % (в зависимости от локализации) и достоверное снижение кровопотери. Рентгенологические исходы операций с комбинированной костнобиоситалльной пластикой при КСТ по достижению правильных пространственных взаимоотношений в оперированном суставе, по конгруентности суставных концов и приближению их к анатомической норме, по расширению суставной щели не отличались от вмешательств, при которых применялась аутокостная пластика суставов. В последние годы в клинике СПбНИИФ активно применяются другие зарекомендовавшие себя остео- (OsteoSet®T) и хондрозамещающие (Chondro-Gide®) материалы. Использование Chondro-Gide® (хондрозамещающая мембрана в виде матрицы из коллагена I и III типа с плотной и пористой сторонами) у 18 больных туберкулезным кокситом не увеличило продолжительность операций с костно-хрящевой аутопластикой (24 пациента) и позволило в раннем послеоперационном периоде увеличить амплитуду подвижности в суставе на 224,8±14,3 %, и сохранить это увеличение до 188,8±24,4 % в течение года (в сопоставляемой группе эти показатели составили соответственно 182,4±29,8 % и 141,4 ±16,2 %, $p<0,05$). Применение OsteoSet®T (остеозамещающий материал в виде гранул сульфата кальция в сочетании с 4 % тобрамицина сульфата) у 41 больного туберкулезом тазобедренного сустава в 82,8 % позволило в комбинации с аутокостью восполнить операционный дефект и достичь правильной анатомической формы суставной поверхности, что облегчало послеоперационную функциональную реабилитацию.

Таким образом, проведенные исследования показывают перспективность применения ИБМ в качестве пластического материала в хирургическом лечении больных КСТ.

СОВРЕМЕННЫЕ МЕТОДЫ ЛЕЧЕНИЯ ЛОЖНЫХ СУСТАВОВ КОСТЕЙ ПРЕДПЛЕЧЬЯ

Кельметов Т.А., Гарифуллов Г.Г.

ГОУ ВПО «Казанский государственный медицинский университет Росздрава», г. Казань, Россия

CURRENT TECHNIQUES FOR TREATMENT OF FOREARM BONE PSEUDOARTHROSES

Kelmetov T.A., Garifullov G.G.

State Educational Institution of Higher Professional Education *The Kazan State Medical University of the Russian Health Service*; Kazan, Russia

The results of treatment of 11 patients with pseudoarthrosis and shortening of ulna and radius are presented. The graduated distraction along bone axis with deformity and shortening elimination was performed at the first stage using the Ilizarov fixator. After that the approach in pseudoarthrosis zone was produced, the ends of bone fragments were adapted with excision of fibrous scars and opening of intramedullary canal. The autograft taking from ilium wing was performed at the next stage with the autograft sizes required for bone defect filling. Then osteosynthesis was performed using a plate with angular stability, the graft was transplanted and, at the final stage, the Ilizarov fixator was demounted. The technology used has allowed 1.5-month reduction of remodeling periods, the improvement of patients' quality of life and the reduction of rehabilitation periods.

Возможными осложнениями остеосинтеза переломов костей предплечья является образование ложных суставов, что, в свою очередь, приводит к тугоподвижности в лучелоктевом, локтевом и кистевом суставах, деформации оси и болевому синдрому. Псевдоартрозы костей предплечья в практике восстановительной хирургии, по данным разных авторов, составляют 20-25 % по отношению ко всем псевдоартрозам длинных трубчатых костей.

Актуальность. Проблема лечения ложных суставов костей предплечья определяется недостаточным совершенством фиксаторов, способов лечения, а также длительными сроками реабилитации этой категории больных.

Цель. Улучшить результаты лечения ложных суставов костей предплечья.

Материалы и методы. На базе травматологического отделения №3 РКБ МЗ РТ были проведены операции 11 пациентам с ложным суставом и укорочением локтевой и лучевой костей. По результатам рентгенограмм наблюдали четкую щель между отломками, атрофию или гипертрофию концов отломков с их закруглением, закрытием костномозгового канала с образованием замыкательной пластинки, наличие дефектов костной ткани между отломками. При проведении вмешательства на предплечье использовали проводниковую анестезию. Первым этапом, используя модуль-аппарат Илизарова, проводили дозированное вытяжение по оси кости с устранением деформации и укорочения. Затем осуществляли доступ в области ложного сустава, адаптировали концы костных отломков с иссечением фиброзных рубцов и вскрытием костномозгового канала. Следующим этапом проводили забор аутотрансплантата из крыла подвздошной кости, с размерами, необходимыми для восполнения костного дефекта. Выполняли остеосинтез пластиной с угловой стабильностью, установку трансплантата и конечным этапом, демонтаж аппарат Илизарова.

Качество жизни пациентов оценивались по вопроснику КЖ-ВОЗ - 100 до операции и через 3 и 6 месяцев после операции.

Выводы:

Сократились сроки регенеративно - репаративных процессов и костного ремоделирования трансплантата на 1,5 месяца в сравнении с данными литературы.

Улучшились показатели качества жизни пациентов.

Укоротились сроки реабилитации и пребывание на листке нетрудоспособности.

ДИАГНОСТИКА И ЛЕЧЕНИЕ ТАРЗАЛЬНЫХ КОАЛИЦИЙ У ДЕТЕЙ

Кенис В.М.

ФГУ «Научно-исследовательский детский ортопедический институт им. Г.И. Турнера» Минздравсоцразвития России, г. Санкт-Петербург, Россия

DIAGNOSTICS AND TREATMENT OF TARSAL COALITIONS IN CHILDREN

Kenis V.M.

Federal State Institution *The Turner Scientific Research Children Orthopaedic Institute of the Ministry of Health and Social Development of Russia,* St. Petersburg, Russia

Examination and treatment of 35 patients with anomalous coalitions of tarsal bones have been made. Asymptomatic pathology process took place in 3 cases. Conservative and surgical treatment was performed in the rest 32 patients with symptomatic process. Good results of conservative treatment (the pain syndrome disappearance) were observed in one female patient only. Satisfactory results of conservative treatment (the pain syndrome decrease) were observed in 12 patients. Surgical treatment was performed in 17 patients (19 interventions). Coalition resection with fatty tissue interposing was made in 6 cases, resection with interposing and positioning of subtalar implant – in 6 feet, triple arthrodesis – in 7 feet. Triple arthrodesis was made on one side, and coalition resection with subtalar implant positioning was performed on the other side in one female patient with bilateral talocalcaneal coalition. Triple arthrodesis was performed bilaterally by stages in one case. Deformity correction was achieved in all cases. Complete curing of the pain syndrome in the periods of 6 months and more after surgery was observed in most patients.

Тарзальная коалиция – это состояние, при котором имеет место аномальное сочленение двух и более костей предплюсны, которое может носить костный, хрящевой или фиброзный характер. До настоящего времени они не получили достаточного освещения в отечественной медицинской литературе. Их частота в популяции может достигать 11-13 %. Применение современных методов визуализации способствует повышению выявляемости и точности диагностики.

Целью настоящей работы является анализ собственных данных по диагностике и лечению детей с тарзальными коалициями.

Материалы и методы. Проведено обследование и лечение 35 пациентов с тарзальными коалициями. При диагностике применялись клинические методы и методы визуализации (рентгенологическое обследование, спиральная компьютерная томография, магнитно-резонансная томография). При оценке результатов лечения отмечались клинические (динамика болевого синдрома, изменение формы стопы, толерантность к физическим

нагрузкам) и рентгенологические (соотношения в суставах предплюсны, рентгенометрические и рентгенофункциональные параметры стоп) данные.

Результаты и обсуждение. Бессимптомное течение коалиций отмечено в 3 случаях. Эти пациенты находятся под наблюдением. У остальных 32 пациентов с симптоматическим течением коалиции проводилось консервативное и оперативное лечение.

Показаниями к консервативному лечению являлись незначительная выраженность болевого синдрома, возраст пациентов менее 12 лет, отсутствие деформации стопы. Оно включало модификацию физической активности, подбор или изготовление ортопедических стелек, рекомендации по подбору обуви для повседневного ношения. Кроме того назначалось физиотерапевтическое лечение.

Хорошие результаты консервативного лечения (исчезновение болевого синдрома) отмечены только у одной пациентки. Удовлетворительные результаты консервативного лечения (уменьшение болевого синдрома) отмечены у 12 пациентов. Анатомических изменений (улучшения формы стопы) нами отмечено не было. В то же время, уменьшение болевого синдрома и уменьшение мышечного спазма расценивались нами как важный элемент предоперационной подготовки.

Пациентам старше 12 лет при наличии деформации стопы рекомендовали оперативное лечение, при отсутствии деформации рекомендовали операцию в качестве превентивной меры для предупреждения прогрессирования деформации и усугубления болевого синдрома.

За период 2009-2010 годы оперативное лечение проведено нами 17 пациентам с тарзальными коалициями (19 вмешательств). Резекция коалиции с интерпонированием жировой тканью была выполнена в 6 случаях, резекция с интерпонированием и установкой подтаранного импланта – на 6 стопах, трехсуставной артродез – на 7 стопах. У одной пациентки с двухсторонней таранно-пяточной коалицией с одной стороны был выполнен трехсуставной артродез, а с другой – резекция коалиции с постановкой подтаранного импланта. В одном случае трехсуставной артродез был выполнен с двух сторон поэтапно. Устранение деформации было достигнуто во всех случаях. Полное купирование болевого синдрома в сроки 6 месяцев и более после операции отмечено у большинства пациентов. В одном случае после резекции пяточно-ладьевидной коалиции и постановки подтаранного импланта имел место персистирующий болевой синдром, по поводу чего проводилось консервативное лечение.

Заключение. Консервативные методы лечения детей с тарзальными коалициями приводят к улучшению более чем в половине случаев. Оперативное лечение является методом выбора у детей старшего возраста, при выраженном болевом синдроме, наличии вторичных изменений в суставах предплюсны и прогрессирующей деформации стопы. Выбор методик оперативного лечения зависит от конкретной клинической ситуации.

ЛЕЧЕНИЕ ДЕТЕЙ С РЕЦИДИВИРУЮЩЕЙ КОСОЛАПОСТЬЮ ТЯЖЕЛОЙ СТЕПЕНИ С ПРИМЕНЕНИЕМ МЕТОДИКИ ПОНСЕТИ В КАЧЕСТВЕ ПРЕДОПЕРАЦИОННОЙ ПОДГОТОВКИ

Клычкова И.Ю., Кенис В.М., Степанова Ю.А., Коваленко-Клычкова Н.А.

ФГУ «Научно-исследовательский детский ортопедический институт им. Г.И. Турнера» Минздравсоцразвития России, г. Санкт-Петербург, Россия

TREATMENT OF CHILDREN WITH RECURRENT CLUB-FOOT OF SEVERE DEGREE USING PONSETTI TECHNIQUE AS PREOPERARTIVE PREPARATION

Klychkova I.Yu., Kenis V.M., Stepanova Yu.A., Kovalenko-Klychkova N.A.

Federal State Institution *The Turner Scientific Research Children Orthopaedic Institute of the Ministry of Health and Social Development of Russia*, St. Petersburg, Russia

Treatment of 19 patients at the age from 2 to 6 years with club-foot postoperative recurrences was performed using the combination of staged casting according to Ponsetti technique as preoperative preparation and surgical treatment with re-creation of anatomically proper relations at the level of hind and middle foot joints with elimination of the forefoot adduction by rotation of the first sphenoid bone, as well as by transporting the attachment point of the anterior tibial muscle tendon. The use of two-component method of treatment for recurrent club-foot of severe degree has allowed to correct the deformity acutely in 16 patients. The Ilizarov fixator was required to be applied in 3 patients to repose talus into the ankle fork-like recess. Significant trophic disorders of soft tissues or aseptic necroses of foot bones were never noted in patients. Postoperatively within a year orthotics is made with braces or splints and orthopaedic shoes. Subsequently children's regimen changes to usual one.

Цель исследования. Разработать тактику лечения рецидивирующей косолапости, позволяющую избежать трофических нарушений со стороны мягких тканей и асептических некрозов костей стопы.

Материалы и методы. Проведено лечение 19 пациентов в возрасте от 2 до 6 лет с послеоперационными рецидивами косолапости с использованием сочетания этапного гипсования по методике Понсети и оперативного лечения.

Результаты и обсуждение. Лечение рецидивирующей косолапости тяжелой степени представляет значительные сложности. Наиболее частой причиной рецидива являются неадекватно выполненные релизы без создания анатомически правильных соотношений в суставах стопы, врожденные деформации костей и конкресценции или коалиции суставов, деформирующие рубцы по внутренней поверхности стопы как результат нефизиологичного доступа и деформации костей вследствие асептических некрозов. Выраженное приведение переднего отдела стопы, ригидный кавус, невправимый подвывих или вывих в суставе Шопара и значительное супинационное положение стопы не позволяют осуществить коррекцию всех элементов деформации одномоментно даже оперативным путем. Грубый неэластичный рубец по внутренней поверхности стопы, направленный в сторону подошвы, является препятствием для воссоздания правильной анатомии в Шопаровом суставе, создавая натяжение мягких тканей и способствуя развитию трофических нарушений даже после пластики встречными треугольными лоскутами.

На протяжении двух лет для лечения рецидивирующей косолапости тяжелой степени нами применяется предоперационная подготовка – этапное гипсование по методике Понсети, направленная на устранение компонентов деформации (прежде всего – кавусного), растяжение рубцовых тканей по внутренней поверхности стопы. Необходимо отметить, что у данной категории пациентов не ставится задача восстановления соотношений подтаранного сустава, так как в значительном проценте случаев он облитерирован, или имеется сращение пяточной и таранной костей. Эта задача достигается в результате открытого релиза. Интраоперационно производится воссоздание анатомически правильных взаимоотношений во всех суставах стопы с устранением мягкотканых препятствий с рассечением рубцовых тканей, капсул суставов и удлинением сухожилий ретрагированных мышц. Приведение переднего отдела устраняется путем ротации и моделирующей резекции первой клиновидной кости с перемещением точки прикрепления сухожилия передней большеберцовой мышцы на ее наружную поверхность по методике И.Ю. Клычковой.

Применение двухкомпонентного метода лечения рецидивирующей косолапости тяжелой степени позволило устранить деформацию в результате оперативного вмешательства одномоментно у 16 пациентов. У 3 пациентов для вправления таранной кости в вилку голеностопного сустава потребовалось наложение аппарата Илизарова. Значимых трофических нарушений со стороны мягких тканей или асептических некрозов костей стопы не отмечено ни у одного больного. В послеоперационном периоде в течение года ортезирование осуществляется брейсами или туторами и ортопедической обувью. В последующем дети переводятся на обычный режим.

Заключение. Лечение рецидивирующей косолапости тяжелой степени целесообразно проводить с использованием двухкомпонентной методики – этапное гипсование по Понсети в качестве предоперационной подготовки и расширенный заднемедиальный релиз с воссозданием анатомически правильных соотношений на уровне суставов заднего и среднего отделов стопы с устранением приведения переднего отдела путем ротации первой клиновидной кости и перемещения точки прикрепления сухожилия передней большеберцовой мышцы.

НЕВРОТИЧЕСКИЕ РАССТРОЙСТВА У ПАЦИЕНТОВ С ДЛИТЕЛЬНЫМИ СРОКАМИ ОРТОПЕДИЧЕСКОГО ЛЕЧЕНИЯ

Клюшин М.Н., Аранович А.М., Клюшин Н.М.

ГОУ ВПО «Тюменская государственная медицинская академия Росздрава», г. Тюмень; ФГУ «Российский научный центр «Восстановительная травматология и ортопедия» им. акад. Г.А. Илизарова» Минздравсоцразвития России, г. Курган, Россия

NEUROTIC DISORDERS IN PATIENTS WITH THE PROLONGED PERIODS OF ORTHOPEDIC TREATMENT

Kliushin M.N., Aranovich A.M., Kliushin N.M.

State Educational Institution of Higher Professional Education *The Tumen State Medical Academy of Russian Health Service*, Tumen; Federal State Institution The Russian Ilizarov Scientific Center *Restorative Traumatology and Orthopaedics* of the Ministry of Health and Social Development of Russia, Kurgan, Russia

The structure of stress-related neurotic disorders in patients with achondroplasia and chronic osteomyelitis has been studied. It has been found, that the preponderance of sociophobiae, and in chronic osteomyelitis – that of the disorders of anxiety-and-depression and hypochondrial character appear to be special features of neurotic manifestations in patients with achondroplasia.

Цель работы. Изучение структуры невротических, связанных со стрессом, и соматоформных расстройств.

Материал и методы исследования. 191 больной со сроками стационарного лечения не менее 180 койко-дней, из них ахондроплазией - 49 человек и хроническим остеомиелитом - 142 человека.

Результаты и их обсуждение.

У 66 (34,55 %) пациентов был диагностирован этап невротической реакции. Она отражала хроническую стрессовую ситуацию – «операционное поле», в которой были вынуждены находиться больные на протяжении

всего реабилитационного периода. Неврозы проявлялись депрессивными, астеническими, тревожными, ипохондрическими, фобическими симптомами, как изолированно, так и в сочетании, а также в рамках социофобий и дезадаптационных нарушений. Особенностью этапа реакции являлось протекание их на выраженном «вегетативном фоне», с характерными симптомами в виде чувства нехватки воздуха, удушья, ощущения «замирания», «остановки», «перебоев» в работе сердца, «давления» в грудной клетке, бледности или гиперемии кожных покровов, онемения, похолодания конечностей, чувства жара, потливости или озноба, склонности к паническим атакам.

Учащение невротических реакций приводило к их постепенному утяжелению: они становились более продолжительными по времени. Критерием перехода стадии невротических реакций в стадию собственно невротического состояния - 98 пациентов (51,31 %) - служили облигатность стойких вазомоторных и вегетативных реакций, утяжеление депрессивных и астенических нарушений и, особенно, актуализация ипохондрических переживаний.

Переходу невротического состояния в развитие - 27 (14,14%) пациентов способствовало длительное тяжелое, часто рецидивирующее течение ортопедического заболевания на фоне резидуальной церебрально-органической недостаточности. На этом этапе, в отличие от предшествующих, в клинических проявлениях не наблюдалось отчетливой связи содержания симптомов с психогенными факторами, их вызывающими. Этап развития неврозов у ортопедических больных сопровождался ипохондризацией и психопатизацией. Пациенты становились раздражительными, эгоцентричными, агрессивными, нетерпимыми к критике, у них часто развивались симптомы госпитализма.

С течением патологического процесса от этапа реакции к этапу развития, наряду с ипохондризацией личности, значительно ($p<0,05$) возрастал уровень аффективных нарушений: депрессии, личностной и ситуационной тревоги.

Общим для всех этапов динамики невротических расстройств оказалось наличие в клинической симптоматике высокого удельного веса стойких депрессивных, астено-депрессивных и тревожно-депресссивных расстройств, оказывающих влияние на формирование структуры невротической личности.

Выводы.

1. Особенностями невротических проявлений у пациентов с ахондроплазией являются преобладание социофобий, а при хроническом остеомиелите - расстройств тревожно-депрессивного и ипохондрического характера.

2. Невротические реакции наблюдаются, в основном, в молодых возрастных группах (14-22 года); при ахондроплазии преобладают женщины, при хроническом остеомиелите – пациенты с давностью заболевания до 4-х лет, впервые подвергнувшиеся вмешательству методом чрескостного остеосинтеза.

3. Невротические состояния достоверно чаще встречаются у лиц, ранее неоднократно лечившихся оперативно, при приобретенной патологии – у пациентов с давностью заболевания свыше 4-х лет.

4. Затяжное психопатологическое течение с характерологическим сдвигом и «отрывом» от первопричины приводит к невротическому развитию личности и чаще отмечается у многократно оперированных пациентов; при ахондроплазии - у лиц с преобладанием конституционально-типологических черт тормозимого круга, при хроническом остеомиелите – с давностью заболевания свыше 7-ми лет.

ПСИХИАТРИЧЕСКИЙ СЕРВИС В ОРТОПЕДИЧЕСКОЙ КЛИНИКЕ

Клюшин М.Н., Аранович А.М., Клюшин Н.М.

ГОУ ВПО «Тюменская государственная медицинская академия Росздрава», г. Тюмень; ФГУ «Российский научный центр «Восстановительная травматология и ортопедия» им. акад. Г.А. Илизарова» Минздравсоцразвития России, г. Курган, Россия

PSYCHIATRICAL SERVICE IN AN ORTHOPEDIC CLINIC

Kliushin M.N., Aranovich A.M., Kliushin N.M.

State Educational Institution of Higher Professional Education *The Tumen State Medical Academy of Russian Health Service*, Tumen; Federal State Institution The Russian Ilizarov Scientific Center *Restorative Traumatology and Orthopaedics* of the Ministry of Health and Social Development of Russia, Kurgan, Russia

The programs of medicamental-and-psychotherapeutical influence on orthopedic-and-traumatological patients have been proposed. Evaluation of the programs has demonstrated their producibility, pathogenetic validity and the possibility to be used under in-patient and out-patient conditions.

Цель работы. Оптимизация психиатрической помощи ортопедическим больным.

Материал и методы исследования. 341 пациент с ахондроплазией (100 человек) и хроническим остеомиелитом (241 человек), пролеченных в клинике ФГУ «РНЦ «ВТО» им. акад. Г.А. Илизарова».

Результаты и их обсуждение.

Основу психиатрической помощи составляли психотерапевтические и психофармакологические приемы.

Психотерапия имела четкую цель: предоставление и получение информации, развитие терапевтического альянса, обращение к сфере эмоциональных отношений, развитие адекватной самооценки и компетентности в преодолении трудностей, активация личностных ресурсов и позволяла решить одну или несколько насущных задач:

1) Нивелировать или уменьшить имеющуюся психопатологическую симптоматику до уровня, не препятствующего послеоперационной ортопедической реабилитации;

2) Развить «нормонозогнозическое» понимание больным своего текущего состояния и прогноза на будущее;

3) Изменить у больного доминирующее представление о своем физическом недуге как о «неизлечимом» и, как следствие поменять, его представление о себе, людях, окружающей действительности;

4) Выявить у пациента глубинные, личностные «аутогенные» ресурсы;

5) Усилить копинг-поведение;

6) Развить компетентность в социальном функционировании.

Программа психофармакологической коррекции включала в себя лечение как препаратами растительного происхождения, обладающими адаптогенными действиями, так и «классическими» психотропными средствами, курсами 3-8 недель, с перерывами до 2-х месяцев. У одной трети пациентов использовалась монотерапия антидепрессантами, обладающими широким сбалансированным спектром действия – коаксил (суточные дозы до 37,5 мг), пиразидол (100-125 мг), паксил (20-40 мг); у двух третей – сочетанная терапия, когда лечение антидепрессантами на первой-четвертой неделе терапии дополнялось транквилизаторами, гипнотиками и малыми нейролептиками. Рациональное использование антидепрессантов оправдано еще и тем, что наряду с выраженным нормотимическим и анксиолитическим действием, они обладают опосредованным антиалгическим эффектом. Клиническое улучшение проявлялось повышением фона настроения, регрессом тревоги, соматовегетативных расстройств, постепенной дезактуализацией негативных переживаний, связанных с госпитализацией, проведенным оперативным вмешательством, наличием на конечностях металлоконструкций, сомнений по поводу благополучного протекания послеоперационного периода, ряда «внебольничных», но тесно переплетенных с ними, жизненных факторов (семья, работа).

Выводы.

1. Выбор программы психиатрического сервиса основан на оценке всей совокупности психопатологических проявлений, с учетом того, что такое воздействие производится параллельно с лечением ортопедической патологии.

2. Для лечения невротических реакций применяют психотерапевтическое воздействие, коррекцию развернутых невротических состояний проводят, преимущественно, фармакологическими препаратами, а при невротических развитиях и декомпенсации личностных расстройств используют сочетание указанных средств.

3. При использовании психотерапии следует руководствоваться принципом интегративности в отношении отбора конкретных приемов, а при психофармакологическом воздействии исходить из необходимости индивидуального подбора препаратов и доз с тенденцией к монотерапии.

4. В ходе проведения психотерапевтических пассажей целесообразно прививать пациентам навыки аутотреннинга, с рекомендацией последующего, после выписки из стационара, самостоятельного их использования.

5. Предложенные программы медикаментозно-психотерапевтического воздействия технологичны, патогенетически обоснованы и могут использоваться в клинической медицине, как в стационарных, так и в амбулаторных условиях.

АКТУАЛЬНОСТЬ ПРОБЛЕМЫ ИНФЕКЦИОННЫХ ОСЛОЖНЕНИЙ ПОСЛЕ ТОТАЛЬНОГО ЭНДОПРОТЕЗИРОВАНИЯ КРУПНЫХ СУСТАВОВ

Клюшин Н.М., Ермаков А.М., Шляхов В.И., Злобин А.В., Абабков Ю.В., Бурнашов С.И.

ФГУ «Российский научный центр «Восстановительная травматология и ортопедия» им. акад. Г.А. Илизарова» Минздравсоцразвития России, г. Курган, Россия

INFECTION AS A COMPLICATION AFTER TOTAL MAJOR JOINT REPLACEMENT. CURRENT STATE OF THE PROBLEM

N.M. Klyushin, A.M. Ermakov, V.I. Shlyakhov, A.V. Zlobin, Yu.V. Ababkov, S.I. Burnashov

Federal State Institution The Russian Ilizarov Scientific Center *Restorative Traumatology and Orthopaedics* of the Ministry of Health and Social Development of Russia, Kurgan, Russia

Infection in the site of surgical intervention as a complication after total major joint replacement was studied in 64 patients. It appears that nowadays a peri-implant infection has been a challenge for surgical inpatient services due to the lack of precise algorithm of actions. There is no doubt about the urgency of the issue of systemic analysis of infection complications after total major joint replacement.

С каждым годом увеличивается количество пациентов с дегенеративно-дистрофическими заболеваниями крупных суставов. На сегодняшний день общепринятым методом лечения деформирующих артрозов 3 стадии является тотальное эндопротезирование. По данным отечественной и зарубежной литературы, при первичном эндопротезировании инфекционные осложнения в области хирургического вмешательства (ИОХВ) могут развиваться от 1-20 % случаев [Deirmengian and Lonner, 2010]. При асептических ревизионных операциях вероятность ИОХВ возрастает в 5-6 раз, а результаты хирургического лечения глубокой парапротезной инфекции в подавляющем большинстве наблюдения являются неудовлетворительными (сегментарные дефекты, артродез, хроническая инфекция, ампутация) [Blom, Brown, Taylor, Pattison, Whitehouse, Banniste, 2004].

В отделении гнойной ортопедии РНЦ ВТО им. Илизарова в период 1998-2010 гг. находились на стационарном лечении 64 пациента с инфекционными осложнениями в области хирургического вмешательства после тотального эндопротезирования крупных суставов.

У 50 (78,1 %) больных ИОХВ наблюдались в области тазобедренного сустава, у 14 (21,9 %) - в области коленного сустава. По срокам госпитализации больные распределились следующим образом: 11 (17 %) пациентов поступили в период с 1998 по 2004 год; 53 (83 %) – с 2004 по 2010 г., при этом 15 пациентов поступили за последний (2010) год, что составило 23 % от общего числа. Это свидетельствует о неуклонном росте парапротезной инфекции, связанном с увеличением количества первичного, ревизионного эндопротезирования.

В ходе ретроспективного анализа историй болезни было выявлено, что больные имели стойкую утрату нетрудоспособности. Инвалидами 1 группы являлись 3 (5 %) пациента, 2 группы – 35 (55 %) и 3 группы – 12 (19 %), а количество повторных обращений варьировало от 2 до 7 раз на одного пациента.

Из ранее сказанного можно сделать следующий вывод, что на сегодняшний день парапротезная инфекция является одним из тяжелейших задач для современных хирургических стационаров, в решении которой отсутствует четкий алгоритм действий. Актуальность вопросов системного анализа инфекционных осложнений после тотального эндопротезирования крупных суставов не вызывает сомнений.

АДАПТИВНАЯ ПОДГОТОВКА К МЕСТНО-ПЛАСТИЧЕСКИМ ОПЕРАЦИЯМ НА КИСТИ

Козюков В.Г., Лисов С.О., Севостьянов А.Н.

ГОУ ВПО «Пермская государственная медицинская академия им. ак. Е.А. Вагнера Росздрава», г. Пермь, Россия

ADAPTIVE PREPARATION FOR LOCAL PLASTIC SURGERIES OF THE HAND

Koziukov V.G., Lisov S.O., Sevostianov A.N.

State Educational Institution of Higher Professional Education *The Perm Vagner State Medical Academy of the Russian Health Service,* Perm, Russia

The results of restorative treatment of 286 patients with consequences of the hand injuries have been studied; these patients underwent preoperative adaptive preparation, directed to the prevention of circulatory ischemic complications after local plastic surgeries. In addition to the known techniques the repeated (for 7-10 days) artificial producing of hypoxia conditions using elastic bandage applied to the arm of the hand injured was used for adaptation. The data of rheographic studies have confirmed the advisability of preoperative preparation of the limb using bandage before the local plastic surgery impending, in advance getting it ready to «stress and adaptation», realizing the phenomenon of «reactive hyperemia». Among the hemocirculation parameters studied the increase of rheographic index and regional minute pulse volume more than two-fold was observed. Such adaptive preparation allowed to reduce the number of circulatory ischemic complications by 3.7% and improve the functional results of local plastic surgeries.

Функциональные расстройства кровообращения и явления циркуляторной гипоксии тканей в зоне операции – это наиболее частые осложнения в послеоперационном периоде при проведении местно-пластических операций на кисти. Так, по данным литературы, в 7 % наблюдений выявляются краевые некрозы кожных трансплантатов, лоскутов и краёв ран. Существуют различные методы профилактики вышеуказанных осложнений: применение медикаментозных средств, использование гипотермии, физиотерапии, кинезотерапии, различные приёмы оксигенации пострадавших тканей и др.

Для улучшения результатов местно-пластических операций у пострадавших с повреждениями кисти и уменьшения количества осложнений в первую очередь обращено внимание на способы улучшения периферического кровообращения и кислородного обмена в коже увечной кисти перед предстоящей реконструктивной операцией. Эти явления расценивались как повышение адаптации тканей (кожи) к гипоксии, что связано с увеличением местного синтеза нуклеиновых кислот, белков и образованием новых сосудистых связей.

Изучены результаты восстановительного лечения 286 пациентов с последствиями повреждений кисти, которым проведена предоперационная адаптивная подготовка, направленная на профилактику циркуляторных ишемических осложнений после местно-пластических операций. Последняя, кроме известных приемов,

заключалась в многократном (в течение 7-10 дней) искусственном создании условий гипоксии при помощи эластического жгута, наложенного на плечо поврежденной руки.

Данные реографических исследований подтвердили целесообразность предоперационной подготовки конечности жгутом перед предстоящей местно-пластической операцией, заранее подготавливая её к «стрессу и адаптации», реализуя феномен «реактивной гиперемии». Из изученных параметров гемоциркуляции отмечено увеличение реографического индекса и регионального минутного пульсового объема более чем в два раза. Такая адаптивная подготовка позволила уменьшить количество циркуляторных ишемических осложнений на 3,7 % и улучшить функциональные результаты местно-пластических операций.

ОСОБЕННОСТИ ВОССТАНОВЛЕНИЯ ПЕРВОГО ПАЛЬЦА КИСТИ ПРИ ИЗОЛИРОВАННОМ ЕГО ДЕФЕКТЕ

Козюков В.Г., Токарев А.Е., Севостьянов А.Н.

ГОУ ВПО «Пермская государственная медицинская академия им. ак. Е.А. Вагнера Росздрава», г. Пермь, Россия

THE SPECIAL FEATURES OF RESTORATION OF THE HAND FIRST FINGER FOR ITS ISOLATED DEEFCT

Koziukov V.G., Tokarev A.E., Sevostianov A.N.

State Educational Institution of Higher Professional Education *The Perm Vagner State Medical Academy of the Russian Health Service*, Perm, Russia

The technique of the first finger reconstruction is described, based on simultaneous making phalangization of the metacarpal bone, its compactotomy and a distraction device appliance. The special features of the technique consist in the fact that different fasciocutaneous flaps closing metacarpal bone can be formed in the intermetacarpal space depending on skin scar character. Dissection of only the first dorsal interosseous muscle is allowed, the portions of adductor are descent lower than compactotomy line and they are attached to periosteum with a pull-out suture using a button. After insertion of rods nearer to the metaphyseal parts of the metacarpal bone compactotomy is performed and a device of external fixation is applied. Skin defect is closed at the expense of local tissue resources, and full-thickness skin graft is used if necessary. Distraction lengthening of the metacarpal bone was performed using the Nelzina modified device, distraction was started on Day 7-8 after surgery, it was made by divisions, 0.5-0.6 mm per day not more, fixation was made for 4 weeks. The analysis of long-term results in 32 observations, where the first finger was restored with the length to 4-4.5 cm, has proved the effectiveness of the proposed technique of the hand bilateral grasp recovery, thereby entitling to recommend it to be used in practical health service under the conditions of specialized departments.

В реконструктивно-восстановительной хирургии повреждений кисти восстановление двустороннего захвата у пациентов с изолированным дефектом первого пальца занимает особое место. При лечении таких пострадавших предложено много различных способов восстановления большого пальца. Однако кожно-костная пластика многоэтапна и не эстетична, типичная фалангизация первой пястной кости в функциональном отношении не отвечает требованиям двустороннего захвата, одномоментные пересадки пальцев стопы с применением микрохирургической техники вызывают прогрессирующее нарушение опорной функции донорской конечности и адекватно не восстанавливают функцию кисти. Именно поэтому возрастает роль развития и совершенствования методов местно-пластических операций, основанных на утилизации и дистракционном удлинении сохранившихся тканей культи кисти.

Из множества способов восстановления утраченного первого пальца способ дозированной управляемой дистракции всех тканей с удлинением пястной кости является наиболее перспективным и используемым. Он практически не имеет противопоказаний и обладает явными преимуществами, т. к. восстановление пальца происходит за счет собственных тканей, сохраняется адекватная кожная чувствительность и обеспечиваются возможности управляемого дистракционного остеосинтеза.

Для восстановления двустороннего захвата при изолированном дефекте первого пальца нами предложен способ его реконструкции, основанный на одновременном проведении фалангизации пястной кости, компактотомии её и наложении дистракционного аппарата (патент на изобретение № 2200489 от 20.03.2003 г.). Особенности способа заключаются в том, что в зависимости от характера кожных рубцов в межпястном промежутке могут формироваться различные кожно-фасциальные лоскуты, закрывающие пястную кость. Допускается только иссечение первой тыльной межкостной мышцы, порции приводящей мышцы низводятся ниже линии компактотомии и фиксируются к надкостнице съёмным швом с помощью пуговицы. После введения стержней ближе к метафизарным отделам пястной кости производится компактотомия и накладывается аппарат внешней фиксации. Закрытие кожного дефекта проводится за счёт местных тканевых ресурсов, а при необходимости пересаживается свободный полнослойный кожный трансплантат. Дистракционное удлинение пястной кости начинается на 7-8 сутки после операции, проводится дробно, не более 0,5-0,6 мм в сутки. После удлинения сегмента на 20-30 мм аппарат стабилизировался в среднем до 4 недель с целью укрепления костного регенерата. Для дистракции и стабилизации использовался модифицированный аппарат для кисти З.Ф. Нельзиной в виде штанги с левосторонней и правосторонней резьбой и двух фиксаторов с мини-стержнями.

Имеется клиническая апробация способа реконструкции путем одновременного наложения аппарата для дистракции и «экономной» фалангизации первой пястной кости. Анализ отдалённых результатов в 32 наблюдениях, где первый палец восстановлен длиной до 4-4,5 см, доказал эффективность предложенного способа восстановления двустороннего захвата кисти, что даёт право рекомендовать его к применению в практическом здравоохранении в условиях специализированных отделений.

РАЗВИТИЕ ВРОЖДЕННО УКОРОЧЕННОЙ ГОЛЕНИ ПОСЛЕ ЕЁ УДЛИНЕНИЯ ПО Г.А. ИЛИЗАРОВУ У ДЕТЕЙ

Колчев О.В., Борзунов Д.Ю.

ФГУ «Российский научный центр «Восстановительная травматология и ортопедия» им. акад. Г.А. Илизарова» Минздравсоцразвития России, г. Курган, Россия

THE DEVELOPEMNT OF CONGENITALLY SHORTENED LEG AFTER ITS LENGTHENING ACCORDING TO ILIZAROV IN CHILDREN

Kolchev O.V., Borzunov D.Yu.

Federal State Institution The Russian Ilizarov Scientific Center *Restorative Traumatology and Orthopaedics* of the Ministry of Health and Social Development of Russia, Kurgan, Russia

The dynamical observation of children for several years has allowed to study the dynamics of child's longitudinal growth before and after surgical lengthening in 86 patients. We observed the decrease of growth rates after leg lengthening in patients, who underwent additional surgical interventions in order to eliminate abnormal position and reconstruct foot bones, multistaged leg lengthening, as well as the absence of adequate and functional loading of the lower limb shortened.

Врожденное укорочение голени остается одним из распространенных видов ортопедической патологии, не имеющей тенденции к снижению. Аномалии скелета выявляют от 1,3 % до 2,5 % среди новорожденных, из них на нарушения развития нижних конечностей приходится 57,9-61,1 % клинических наблюдений (Попков А.В. с соавт., 1995). До настоящего времени в литературе не нашла достаточного отражения проблема последующего роста длинных трубчатых костей в длину после их удлинения у детей и подростков с врожденным укорочением голени. Некоторые авторы отмечали снижение темпов роста после удлинения конечности методом дистракционного эпифизиолиза из-за нарушения функций эпиметафизарных пластин и их преждевременного синастозирования (Радченко Д.П., 1982).

Цель работы. На основе анализа результатов лечения статистически значимой группы детей выявить и оценить факторы, способные снизить темпы продольного роста у пациентов после оперативного удлинения врожденно укороченной голени.

Анализ результатов лечения основан на опыте удлинения голени по Илизарова у 100 детей (мальчиков - 49, девочек – 51) с врожденной этиологией укорочения сегмента.

Возраст больных на момент оперативного вмешательства был от 2,9 до 15 лет (8,3±0,3 лет). Среднее укорочение нижней конечности составило 9,1±0,8 см. Величина анатомического укорочения голени была выявлена от 0,5 до 14 см, и составила в среднем 3,8 ±0,2 см.

Монолокальный дистракционный остеосинтез был выполнен в 32 случаях, билокальный остеосинтез - в 27 клинических наблюдениях. Величина удлинения во всей исследуемой выборке составила 4,75±0,23 см (20,08±1,07 % от длины врожденно укороченной голени). Скорость роста прооперированной голени определяли после чрескостного дистракционного остеосинтеза через 1-3, 6-8, 9-12 месяцев и после года в отдаленном периоде наблюдения.

Динамическое наблюдение за детьми в течение нескольких лет позволило изучить динамику продольного роста ребенка до и после оперативного удлинения у 86 больных.

Сравнивая показатели исходов удлинения костей голени и последующего естественного роста сегмента, необходимо отметить, что снижение темпов роста нами было отмечено у пациентов, которым были выполнены дополнительные оперативные вмешательства для устранения порочной установки и реконструкции костей стопы, что, отчасти, свидетельствовало о наличии у детей более сложного патологического ортопедического статуса, не ограниченного только укорочением сегмента. Многоэтапное удлинение голени также негативно сказывалось на развитии врожденно укороченного сегмента. Отсутствие адекватной и функциональной нагрузки на укороченную нижнюю конечность в безаппаратных периодах наблюдения также оказывало отрицательное влияние на последующий продольный рост костей голени.

НАШ ОПЫТ ОПЕРАТИВНОГО ЛЕЧЕНИЯ ДЕТЕЙ С БОЛЕЗНЬЮ ЭРЛАХЕРА-БЛАУНТА

Колчин Д.В., Байлема Н.Я., Губа А.Д., Карпенко А.В.

Клиническая больница № 5, г. Тольятти, Россия

OUR EXPERIENCE OF SURGICAL TREATMENT OF CHILDREN WITH ERLACHER-BLAUNT DISEASE

Kolchin D.V., Bailema N.Ya., Guba A.D., Karpenko A.V.

Clinical Hospital No. 5, Togliatti, Russia

11 children with Erlacher-Blaunt disease have been operated on. Correcting osteotomy of both leg bones with plate and screw fixation was performed in two children. Surgical treatment using the Ilizarov fixators, similar to the Shevtsov-Diachkova-Alekberov technique, was used in 9 children. Osteotomy of both leg bones was made: tibia – in the upper third, fibula – in the middle one. The fixators were applied after the acute elimination of leg internal rotation. After that, varus deformity was gradually, during 2-3 months, corrected with simultaneous 3-4-cm leg lengthening. Good functional and cosmetic result was obtained in all the children.

За последние 8 лет нами прооперировано 11 детей с болезнью Эрлахера-Блаунта в возрасте 3-6 лет. Среди них было 9 девочек и 2 мальчика. Во всех случаях наблюдалась двусторонняя патология. Оперировали детей с тяжелой степенью деформации голеней – более 40 градусов. Двоим проведена корригирующая остеотомия костей обеих голеней с фиксацией пластинами и шурупами. Девятерым детям – оперативное лечение с применением аппаратов Илизарова, аналогично методике Шевцова-Дьячковой-Алекберова. Выполняли остеотомию обеих костей голеней: большеберцовой в верхней трети, малоберцовой – в средней. После одномоментного устранения внутренней ротации голеней накладывали аппараты. Затем постепенно в течение 2-3 месяцев амбулаторно устраняли варусную деформацию, одновременно проводя удлинение голеней на 3-4 см. У всех детей получен хороший функциональный и косметический результат. Воспаление мягких тканей в области спиц, возникшее у троих пациентов, купировано антибиотикотерапией. Осложнений не было. Применение аппаратов выглядит предпочтительнее, так как позволяет исправлять не только деформацию, но и укорочение голеней, а также исключает необходимость повторных операций с целью удаления металлоконструкций.

ИНСТРУМЕНТАЛЬНАЯ ФИКСАЦИЯ ВРОЖДЕННЫХ ДЕФОРМАЦИЙ ГРУДНОЙ КЛЕТКИ СИСТЕМОЙ «MATRIX RIB»

Комолкин И.А.

ГОУ ВПО «Санкт-Петербургская государственная педиатрическая медицинская академия Росздрава», г. Санкт-Петербург, Россия

INSTRUMENTED FIXATION OF THE CHEST CONGENITAL DEFORMITIES USING «MATRIX RIB» SYSTEM

Komolkin I.A.

State Educational Institution of Higher Professional Education *The Saint Petersburg State Pediatric Medical Academy* of Russian Health Service, St. Petersburg, Russia

The results of treatment of 8 patients at the age from 4 to 18 years with keeled chest are presented. Thoracoplasty was performed in all the patients with resection of the rib cartilages deformed, correcting osteotomy of the breast bone and stabilization of the sternocostal complex. «Matrix rib» instrumentation was used for osteosynthesis in all the cases, this instrumentation allowed to achieve stable fixation of the breast bone and ribs in anatomically correct position. Postoperative period was uneventful. The pain syndrome was preserved for 3–5 days after surgery. The results of treatment were followed within the periods from 3 months to 1 year. Good cosmetic result was obtained in all the patients.

Килевидная деформация грудной клетки (КДГК) характеризуется симметричным или асимметричным искривлением кпереди грудины и сочленяющихся с ней ребер. Подобного рода деформация вызывает только косметический дефект, при функциональном обследовании не выявляется каких-либо отклонений от возрастных норм. Предложенные несколькими авторами методики с применением «давящих» корсетов не получили широкого распространения.

Цель исследования. Оценить результаты хирургического лечения пациентов с врожденной килевидной деформацией грудной клетки с использованием инструментария «Matrix rib».

Материалы и методы. В исследуемую группу вошли 8 пациентов в возрасте от 4 до 18 лет. Соотношение полов: 7 мальчиков и 1 девочка. Жалобы на косметический дефект были во всех наблюдениях. Манифестация заболевания варьировала от рождения до 12 лет. Пациентов с симметричной формой деформации было 2, с асимметричной – 3, с деформацией грудной клетки при синдроме Курарино-Сильвермана – 3.

Всем пациентам выполнена торакопластика с резекцией деформированных реберных хрящей, корригирующей остеотомией грудины и стабилизацией грудино-реберного комплекса. Во всех случаях для остеосинтеза применен инструментарий «Matrix rib», который позволил осуществить стабильную фиксацию грудины и ребер в анатомически правильном положении. Послеоперационный период протекал гладко. Болевой синдром сохранялся на протяжении 3–5 дней после операции. Средний послеоперационный период составил от 10 до 12 дней.

Результаты лечения прослежены в сроки от 3 месяцев до 1 года. У всех пациентов получен хороший косметический результат.

Выводы. Полученные результаты позволяют говорить о целесообразности применения и высокой эффективности хирургического лечения врожденных деформаций грудной клетки инструментарием «Matrix rib», позволяющим осуществить стабильный остеосинтез и сохраняющим полученную коррекцию на протяжении длительного времени.

СОВРЕМЕННЫЕ ТЕХНОЛОГИИ ОСТЕОСИНТЕЗА ПРИ ЛЕЧЕНИИ ПАЦИЕНТОВ С МЕТАБОЛИЧЕСКИМИ ОСТЕОПАТИЯМИ

Коркин А.Я., Шутов Р.Б., Коркин А.А.

ФГУ «Российский научный центр «Восстановительная травматология и ортопедия» им. акад. Г.А. Илизарова» Минздравсоцразвития России, г. Курган, Россия

CURRENT OSTEOSYNTHESIS TECHNOLOGIES FOR TREATMENT OF PATIENTS WITH METABOLIC OSTEOPATHIES

Korkin A.Ya., Shutov R.B., Korkin A.A.

Federal State Institution The Russian Ilizarov Scientific Center *Restorative Traumatology and Orthopaedics* of the Ministry of Health and Social Development of Russia, Kurgan, Russia

This work deals with the data on the effectiveness of the current osteosynthesis technology in treatment of patients with metabolic osteopathies – the use of correcting osteotomy and intramedullary reinforcement by wires with hydroxylapatite coating, fixation with the Ilizarov device. This technology allows to reduce the periods of device fixation and to decrease the number of deformity recurrences.

Введение. В настоящее время наибольший удельный вес в структуре заболеваний с обменными нарушениями скелета из группы рахитоподобных занимает витамин D-резистентный (гипофосфатемический) рахит (фосфат-диабет). Его частота - 1:20000 детского населения (Новиков П. В., 2006). Одной из задач при оперативной коррекции и удлинении нижних конечностей является сокращение сроков лечения. Применение корригирующей остеотомии и интрамедуллярного армирования спицами с гидроксилапатитным покрытием, фиксация аппаратом Илизарова позволили сократить длительность лечения за счет биологического эффекта стимулирования репаративного остеогенеза. Нанопокрытие обеспечивает прочную фиксацию имплантата внутри кости, предотвращает миграцию спиц, индуцирует локальный остеогенез, позволяет уменьшать период внешней фиксации. Присутствие интрамедуллярных спиц имеет значение для профилактики рецидивов деформаций (Шевцов В.И., 2004).

Цель. Провести анализ результатов лечения пациентов с деформациями трубчатых костей на фоне фосфат-диабета, несовершенного остеогенеза с применением интрамедуллярных спиц.

Материалы и методы. Пролечено 136 больных с метаболическими остеопатиями в возрасте от 4 до 40 лет. Из них 23-м производились корригирующие остеотомии и фиксация аппаратом Илизарова с применением интрамедуллярного армирования спицами диаметром 2 мм, имеющими гидроксиапатитное покрытие. 114 больных пролечены по той же методике, но без использования интрамедуллярного армирования.

Результаты. В результате лечения больных с метаболическими остеопатиями сроки фиксации у пациентов без применения интрамедуллярных спиц при полисегментарном остеосинтезе составляли в среднем: на бедре – 105,5±6,8 дня, на голени – 107,0±8,9 дней. С применением у них дугообразно изогнутых спиц с гидроксилапатитным покрытием сроки фиксации составили: на бедре – 73,0±14,7 дня, на голени – 77,8±16,6 дня. В целом сроки этапного лечения сократились на 1-2 месяца, а количество рецидивов деформаций снизилось на 15 %. Появившиеся деформации в процессе роста кости не превышали 10-12°.

Выводы. Использование дугообразно изогнутых спиц с гидроксилапатитным покрытием стимулирует остеогенез и предотвращают рецидив деформации. Это объясняется несколькими факторами: 1) спицы являются жестким остовом внутри костномозгового канала; 2) вершины изгиба спиц ориентированы в направлении, противоположном вершине выпуклости имеющейся деформации, в результате создается напряжение, противоположное деформации; 3) в костномозговой полости вокруг интрамедуллярных спиц формируются участки повышенной оссификации, что также способствует предотвращению возникновения деформации.

ПРИМЕНЕНИЕ АППАРАТА ВНЕШНЕЙ ФИКСАЦИИ Г.А. ИЛИЗАРОВА ПРИ НЕПРАВИЛЬНО СРАСТАЮЩИХСЯ ПЕРЕЛОМАХ ЛОДЫЖЕК И НИЖНЕЙ ТРЕТИ ГОЛЕНИ

Королев Р.С., Митрофанов В.Н., Иванов А.М., Живцов О.П.

ФГУ «Нижегородский научно-исследовательский институт травматологии и ортопедии» Минздравсоцразвития России, г. Нижний Новгород, Россия

THE USE OF THE ILIZAROV DEVICE FOR EXTERNAL FIXATION (THE ILIZAROV FIXATOR) FOR MALUNITING MALLEOLAR FRACTURES AND THOSE OF THE LEG LOWER THIRD

Korolev R.S., Mitrofanov V.N., Ivanov A.M., Zhivtsov O.P.

Federal State Institution *The Scientific Research Institute of Traumatology and Orthopaedics* of the Ministry of Health and Social Development*, Nizhny Novgorod, Russia*

The results of treatment of 22 patients with delayed consolidation of malleolar fractures and those of distal tibial metaphysis with foot subluxations have been analyzed. It has been shown, that the use of the device for external fixation allows to restore the ankle normal anatomy for old fracture dislocations and maluniting malleolar fractures in most cases, and that, in its turn, allows to recover limb weight-bearing function in short periods. The technique of staged wire insertion in the process of distraction, with a pre-mounted “empty” ring, gives the possibility to avoid surrounding soft tissue damaging and reduce postoperative complications in number.

В отделении гнойной хирургии Нижегородского НИИТО в период с 2005 по 2010 год пролечено 22 пациента с замедленной консолидацией переломов лодыжек (2 месяца с момента травмы) и дистального метафиза большеберцовой кости с подвывихом стопы в возрасте от 24 до 80 лет, с давностью травмы от 1 мес. до 1,5 лет. У 18 пациентов, имевших грубое смещение отломков и подвывих стопы, отмечено наличие длительнонезаживающих гнойных ран и свищей, причиной которых являлись трофические нарушения и глубокое нагноение после остеосинтеза металлоконструкциями. У 4 пациентов был сахарный диабет II типа. В подавляющем большинстве случаев пациентам на предыдущих этапах лечения предпринимались попытки оперативного или консервативного лечения в поликлиниках и стационарах города и области. У 10 больных повреждение области голеностопного сустава сочеталось с паратравматической микробной экземой голени и стопы, что приводило к необходимости длительного (около 10 дней) местного и медикаментозного лечения в предоперационном периоде с целью снижения риска воспаления мягких тканей вокруг спиц после наложения аппарата внешней фиксации.

Обязательным условием для восстановления нормальной анатомии голеностопного сустава при помощи аппарата внешней фиксации являлось наличие нормальных суставных поверхностей большеберцовой и таранной костей и отсутствие вовлечённых в гнойный процесс других элементов сустава, что позволяло пациентам возобновить активные движения в голеностопном суставе в самые ранние сроки после снятия аппарата. Давность травмы, сроки предыдущих оперативных вмешательств, наличие гнойно-некротических ран и свищей области травмы у пациентов с глубокими нагноениями после металлоостеосинтеза не имели значения при планировании операций.

С целью уточнения объема и характера оперативного вмешательства в предоперационном периоде выполнялась рентгенография голеностопного сустава, по показаниям – УЗИ сосудов нижних конечностей, ЭНМГ.

Всем пациентам из описанной группы выполнено наложение аппарата Илизарова с целью реконструкции голеностопного сустава, репозиции перелома лодыжек и дистального метафиза большеберцовой кости. Особенностью наложения аппарата являлось разделение этапа проведения спиц с монтажем «пустого» кольца в зоне дистального метафиза голени, где спицы проводились и фиксировались в кольце в последнюю очередь. Данный прием обусловлен, зачастую, необходимостью выполнения значительной дистракции в зоне голеностопного сустава для получения возможности выполнения репозиции отломков путем боковой тяги при перемонтаже аппарата и проведении дополнительных спиц с упорными площадками. Спицы Киршнера в дистальном блоке голени проводились после достижения достаточной дистракции, что позволило избежать дополнительной травматизации мягких тканей в результате прорезывания их спицами.

Следует отметить, что в ряде случаев не удавалось одномоментно произвести достаточную дистракцию в области голеностопного сустава, что объяснялось давностью травмы и значительным смещением отломков. Во избежание возникновения трофических расстройств дистракцию производили постепенно в течение нескольких дней с последующим повторным этапом перемонтажа и проведения дополнительных спиц с упорными площадками для устранения бокового смещения отломков.

В последнее время для достижения точной репозиции при проведении спиц с упорными площадками мы используем рентген-контроль под ЭОП, что значительно уменьшает риск ошибок при проведении спиц, а в дальнейшем необходимость выполнения перемонтажа аппарата.

У 20 пациентов в ходе лечения удалось добиться восстановления нормальной анатомии голеностопного сустава, а при повторном осмотре через 1 год после выписки из стационара выявлено ограничение движений в

голеностопном суставе у 15 человек (сгибание-разгибание 5/0/20 град.), что объясняется давностью травмы и длительными сроками фиксации голеностопного сустава в ходе лечения. Однако болевой синдром у большинства пациентов не выражен, что позволило добиться восстановления трудоспособности и не использовать средства дополнительной опоры при ходьбе. У 2 пациентов проследить результат лечения не удалось в связи с неявкой их на контрольный осмотр.

Таким образом, применение аппарата внешней фиксации позволяет в большинстве случаев восстановить нормальную анатомию голеностопного сустава при застарелых переломовывихах и неправильно срастающихся переломах лодыжек, что позволяет восстановить опорную функцию конечности в короткие сроки. Методика этапного проведения спиц в ходе дистракции, при заблаговременно заложенном «пустом» кольце, позволяет избежать травматизации окружающих мягких тканей и уменьшить количество послеоперационных осложнений.

КОРРЕКЦИЯ НЕЙРООРТОПЕДИЧЕСКИХ НАРУШЕНИЙ ПРИ ПОСЛЕДСТВИЯХ ДЕТСКОГО ЦЕРЕБРАЛЬНОГО ПАРАЛИЧА

Кузнецова Н.Л. [1], Мензорова Н.В. [2], Золотушкин М.Л. [1], Бабушкина Е.А. [1], Давыдов О.Д. [1]

[1]ФГУ «УНИИТО им. В.Д. Чаклина» Минздравсоцразвития России; [2]ГУЗ СО Детская клиническая больница восстановительного лечения Научно-практический центр «Бонум», г. Екатеринбург, Россия

CORRECTION OF NEUROORTHOPAEDICAL DISORDERS FOR THE CONSEQUENCES OF CHILDREN'S CEREBRAL PARALYSIS

Kuznetsova N.L. [1], Menzorova N.V. [2], Zolotushkin M.L. [1], Babushkina E.A. [1], Davydov O.D. [1]

[1]Federal State Institution *The Chaklin Ural Scientific Research Institute of Traumatology and Orthopaedics* of the Ministry of Health and Social Development of Russia; [2]State Health Institution of the Sverdlovsk Region *Children's Clinical Hospital of restorative treatment* "Bonum" Scientific-and-Practical Center, Yekaterinburg, Russia

The worked-out algorithm of correcting neuroorthopaedical disorders in patients with children's cerebral paralysis using periarterial cryosympathodestruction is presented. Effectiveness evaluation of the technique proposed has been made in patients using the analysis of the values of rheovasography, capillaroscopy, electrothermography, stabilography, as well as those of cardiointervalography. It has been established that the compensation of peripheral blood flow including microcirculation, and that of vegetative profile has been achieved even 1 month after the first surgery in all the observations. The performance of additional surgery and medicinal correction gives the possibility to consolidate the effect obtained. All the patients reported the improvement of quality of life at the expense of reducing tension, anxiety, as well as the level of upper and lower limb functional disorders.

Актуальность. Общеизвестно, что при последствиях детского церебрального паралича (ДЦП) имеются нарушения вегетативного профиля. Известны способы, предусматривающие воздействие на вегетативную нервную систему в комплексном лечении последствий ДЦП, такие как оксид азота, способствующий улучшению передачи нервных импульсов от определенного участка тела к ЦНС и обратно. Однако он характеризуется краткосрочным эффектом воздействия.

Цель. Снижение количества неудовлетворительных результатов, формирование длительной ремиссии патологического процесса у больных с последствиями ДЦП за счет улучшения периферического кровотока, компенсации вегетативного профиля, опорности и координации движений.

Материалы и методы. В исследование включены 10 больных с ДЦП в возрасте от 16 до 35 лет, в лечении которых использован способ коррекции вегетативных нарушений. Методы: клинический, электрофизиологический, стабилографический, статистический.

Результаты. Сущность способа заключается в том, что первым этапом с целью воздействия на вегетативные центры производится периартериальная криосимпатодеструкция лучевой артерии криокаутером температурой -165ºС, экспозицией воздействия дважды по 8 секунд. После операции всем больным со вторых суток назначается комплексное медикаментозное лечение. Оно направлено на улучшение периферического кровотока, коррекцию вегетативных нарушений с целью закрепления эффекта от симпатодеструкции, без учета клинико-морфологической формы и степени тяжести заболевания.

Вторым этапом аналогичная операция выполняется на дорзальной артерии стопы через три месяца после первой.

Третьим этапом через две недели после снятия швов для повышения опороспособности нижних конечностей на обе ноги накладываются функциональные повязки из скотч-софт-каста в виде сапожка до верхней трети голени, и рекомендуется ходьба в них в течение полутора-двух месяцев. При этом не было обнаружено осложнений и побочных явлений.

Благодаря применению методики не требуется большого разреза кожи, окружающие ткани не травмируются. Данная манипуляция значительно повышает эффективность лечения, позволяет избежать инвазивных вмешательств. Совокупность приемов заявленной операции позволяет добиться быстрой реабилитации больных.

Проведена оценка эффективности предложенного способа у пациентов с помощью анализа показателей реовазографии, капилляроскопии, электротермографии, стабилографии, а также кардиоинтервалографии. Установлено, что уже через месяц после первой операции во всех наблюдениях достигнута компенсация периферического кровотока, включая микроциркуляцию, а также вегетативного профиля. Проведение дополнительной операции и медикаментозной коррекции дает возможность закрепить полученный эффект, что определяется через полгода и год после оперативного вмешательства. Все больные отметили улучшение качества жизни за счет снижения напряженности, тревожности, а также уровня функциональных нарушений верхних и нижних конечностей.

ЛЕЧЕНИЕ ДЕФОРМАЦИЙ СТОП У ДЕТЕЙ С ВРОЖДЕННОЙ ПАТОЛОГИЕЙ СОСУДОВ НИЖНИХ КОНЕЧНОСТЕЙ

Купатадзе Д.Д., Набоков В.В., Веселов А.Г.

ГОУ ВПО «Санкт-Петербургская государственная педиатрическая медицинская академия Росздрава», г. Санкт–Петербург, Россия

TREATMENT OF FEET DEFORMITIES IN CHILDREN WITH CONGENITAL PATHOLOGY OF LOWER LIMB VESSELS

Kupatadze D.D., Nabokov V.V., Veselov A.G.

State Educational Institution of Higher Professional Education *The Saint Petersburg State Pediatric Medical Academy* of Russian Health Service, St. Petersburg, Russia

29 patients with different forms of feet deformities and various congenital pathology of vessels have been observed. Dysplasia of magistral vessels prevailed among vascular pathology – 26 subjects, 12 of them were operated on. Surgical correction of foot soft tissues was performed in 6 patients, four ones among them underwent reoperations. Surgeries of foot bones, combined with defatting, were made in 4 patients, and all these four patients underwent staged reoperations. Feet were amputated in two patients with the extremely severe degree of magistral vein dysplasia of embryonal type. Treatment of this difficult malformation should be complex and begin with vascular component correction. Intervention in feet can be made after 6–12 months. As a rule, surgical interventions are started with correction of foot bone skeleton, after that, at the second stage, surgeries of soft tissues are performed.

Гигантизм и другие деформации стоп у детей, являющиеся следствием аномалии развития кровеносных сосудов, являются заболеваниями, течение и тактика лечения которых существенно отличаются от тактики лечения деформаций первичного генеза.

Врожденные пороки развития сосудов вызывают разнообразные изменения в опорно-двигательном аппарате, хирургическая коррекция которых производилась редко вследствие недостаточной изученности сосудистой патологии.

Целью настоящего исследования является разработка системы ортопедической помощи детям с врожденной патологией сосудов нижних конечностей.

Различают следующие врожденные пороки развития сосудов: 1 - дисплазия поверхностных вен (с-м Боккенхеймера), 2 - дисплазия глубоких вен (с-м Клиппеля–Треноне), 3 - артериовенозная дисплазия (с-м Ф.П. Вебера), 4 - фиброзно–мышечная дисплазия, 5 - лимфостаз, 6 - смешанные формы, 7 - варикозная болезнь.

Наиболее выраженные изменения нижних конечностей, в основном стоп – увеличение их размера и наличие различных деформаций имеет место при дисплазии магистральных вен. Развитие вен нижних конечностей проходит в два периода. В первом периоде (эмбриональном) отток от почки конечности осуществляется по седалищной и латеральной магистральным венозным сетям. Второй период (фетальный) характеризуется формированием типичной анатомической схемы строения вен. В этом периоде седалищная вена и вены на латеральной поверхности конечностей редуцируются.

Различные типы деформаций стоп связаны с вариантами топографической анатомии эмбриональных вен: седалищный, седалищный и латеральный, только латеральный.

За 5 лет нами наблюдалось 29 больных с различными формами деформаций стоп и различной врожденной патологией сосудов. Среди сосудистой патологии превалировала дисплазия магистральных сосудов – 26 человек. Из них 12 детей были подвергнуты оперативному вмешательству. Оперативная коррекция мягких тканей стопы была проведена 6 пациентам, четверым из них проводились повторные оперативные вмешательства. Операции на костях стопы, совмещенные с дефатизацией, проводились 4 пациентам, все четверо подверглись повторным этапным оперативным вмешательствам. Двоим пациентам с дисплазией магистральных вен эмбрионального типа крайне тяжелой степени были проведены ампутации стоп. Все оперативные вмешательства проводились после того, как основной этап коррекции сосудов был завершен. С диффузной лимфовенозной дисплазией стопы наблюдался 1 ребенок. Ему была проведена операция по иссечению патологических мягких тканей стопы. Лимфатическая недостаточность (врожденная лимфэдема нижней конечности) – 1 пациент. Ребенок был оперирован, произведено иссечение патологических тканей

стопы. Политканевая дисплазия голени и стопы – 1 пациент. Проводилось этапное хирургическое лечение стопы – этапное иссечение патологических мягких тканей.

Пяти пациентам с целью коррекции деформаций стоп был применен аппарат Илизарова. Из них трем пациентам с вторичной эквино-варусной деформацией и двум пациентам с вторичной эквинусной деформацией.

Хирургические вмешательства на опорно-двигательном аппарате выполняются, в основном, при средней или тяжелой степени эмбрионального типа поражения магистральных вен.

Лечение этого сложного порока развития должно быть комплексным и начинаться с коррекции сосудистого компонента. Через 6–12 месяцев может быть выполнено вмешательство на стопах.

При подготовке к оперативному вмешательству на опорно–двигательном аппарате помимо стандартного обследования целесообразно проведение флебографии или КТ ангиографии.

Оперативная коррекция гигантизма стоп при дисплазии магистральных вен производится в основном по плану, учитывающему особенности роста различных отделов стопы, которые выявляются в процессе динамического наблюдения. Как правило, оперативные вмешательства начинаются с коррекции костного скелета стопы, затем - вторым этапом - проводятся операции на мягких тканях.

ИНТРАМЕДУЛЛЯРНЫЙ БЛОКИРУЕМЫЙ ФИКСАТОР ДЛЯ КОМБИНИРОВАННОГО ДИСТРАКЦИОННОГО ОСТЕОСИНТЕЗА И КОРРИГИРУЮЩЕЙ ОСТЕОТОМИИ БОЛЬШЕБЕРЦОВОЙ КОСТИ

Куценко С.Н., Митюнин Д.А., Никифоров Р.Р.

«Крымский государственный медицинский университет им. С.И. Георгиевского», г. Симферополь,

Украина

AN INTRAMEDULLARY LOCKABLE FIXATOR FOR COMBINED DISTRACTION OSTEOSYNTHESIS AND CORRECTING OSTEOTOMY OF TIBIA

Kutsenko S.N., Mitiunin D.A., Nikiforov R.R.

The Crimea State Medical University named after S.I. Georgievsky, Simferopol, Ukraine

A device has been developed for fixation of tibial bone fragments in combined distraction osteosynthesis, which provides for fixation stability and the possibility of angle correction in the frontal plane. The technology of the device use is described.

Введение. При удлинении голеней аппаратами Илизарова может использоваться комбинированный метод. С целью сокращения сроков фиксации наружным аппаратом и предотвращения смещения фрагментов большеберцовой кости от продольной оси применяется интрамедуллярное армирование стержнями различного сечения, которые не позволяют одновременно с процессом дистракции изменять угол оси голени.

Целью настоящего исследования является разработка устройства для фиксации костных фрагментов большеберцовой кости при комбинированном дистракционном остеосинтезе, способного обеспечить стабильность фиксации и возможность коррекции угла во фронтальной плоскости.

Материалы и методы. За основу конструкции взято устройство для остеосинтеза большеберцовой кости (патент UA № 42509 A), которое представляет собой круглый титановый стержень переменного сечения с овальным отверстием для проксимального блокирования, возможностью создания межотломковой компрессии и двумя резьбовыми отверстиями для дистального блокирования.

Результаты. Предлагаемый фиксатор отличается от прототипа наличием цилиндрического шарнирного соединения во фронтальной плоскости с возможностью фиксации под заданным во время имплантации углом. После выполнения полуцилиндрической или клиновидной остеотомии метаэпифизарной зоны большеберцовой кости производится имплантация фиксатора через доступ над бугристостью большеберцовой кости. В шарнирном соединении задается необходимый угол отклонения оси голени. При помощи аппарата Илизарова осуществляется дозированная этапная дистракция, по окончании которой производится дистальное блокирование фиксатора и демонтаж внешнего аппарата. Указанная конструкция обеспечивает достаточную стабильность фиксации проксимального фрагмента за счет наличия двух блокирующих винтов во взаимно перпендикулярных плоскостях, что, в итоге повышает стабильность системы «фиксатор-кость» в целом и позволяет осуществлять раннюю функцию и дозированную нагрузку. Устройство может быть использовано при выполнении корригирующих остеотомий большеберцовой кости в метаэпифизарной зоне.

Выводы. Предлагаемая нами модель фиксатора позволяет достигнуть стабильной фиксации фрагментов большеберцовой кости под заданным углом при комбинированном дистракционном остеосинтезе.

РЕНТГЕНОЛОГИЧЕСКИЕ ОСОБЕННОСТИ ФОРМИРОВАНИЯ ДИСТРАКЦИОННЫХ РЕГЕНЕРАТОВ ПРИ УДЛИНЕНИИ БЕДРА ИНТРАМЕДУЛЛЯРНЫМИ ДИСТРАКЦИОННЫМИ АППАРАТАМИ

Куценко С.Н., Павелко А.В., Куценко Ю.С.

«Крымский государственный медицинский университет им. С.И. Георгиевского», г. Симферополь, Украина

THE ROENGENOLOGICAL DETAILS OF DISTRACTION REGENERATED BONE FORMATION FOR FEMORAL LENGTHENING USING INTRAMEDULLARY DISTRACTION DEVICES

Kutsenko S.N., Pavelko A.V., Kutsenko Yu.S.

The Crimea State Medical University named after S.I. Georgievsky, Simferopol, Ukraine

460 x-rays of 98 patients undergone 3.0-26.0-cm femoral lengthening have been studied dynamically. The roentgenological signs of osteogenesis are described in the predistraction period, as well as in distraction and fixation periods. The roentgenological periods and phases established in the dynamics of distraction regenerated bone formation allow an orthopedic surgeon to evaluate the state of the process of distraction regenerated bone formation objectively and to correct its disorders in good time, as well as to predict periods of treatment.

При восстановлении длины и опороспособности конечностей репаративный остеогенез приобретает важное значение.

Вопрос динамики формирования дистракционного регенерата освещен, в основном, при внеочаговой дистракции, и не достаточно – при интрамедуллярной. На примере удлинения бедренной кости мы изучили закономерности и особенности формирования дистракционного регенерата.

Традиционным источником информации о состоянии репаративного остеогенеза остается метод рентгенографии. В процессе выполнения работы нами были изучены в динамике 460 рентгенограмм 98 больных в возрасте от 16 до 40 лет, которым выполнено удлинение бедренной кости на величину от 3,0 до 26,0 см.

На основании анализа рентгенограмм нами определена динамика и выявлены типичные рентгеноморфологические особенности формирования дистракционных регенератов. Установлены следующие периоды.

Первый, или додистракционный период. Продолжительность периода составляет 10–14 дней. Он характеризуется величиной диастаза 3–5 мм. Формирование первичного, додистракционного регенерата, проявляется облакоподобными затемнениями в области остеотомированных фрагментов кости и по оптической плотности незначительно отличаются от плотности мягких тканей. Первые рентгенологические признаки репаративной активности в зоне остеотомии визуально определялись у 89,6 % пациентов к 12–14 дням.

Второй период, или период дистракции первичного регенерата. Этот период начинается с 12–14 дня и продолжается до достижения запланированной величины удлинения. Второй период включает следующие фазы: 1 фаза – плотность дистракционного регенерата без определенной структуры и несколько ниже или приближается к плотности окружающих мягких тканей. Данной фазе соответствовала величина дистракционного диастаза 1,0±0,2 см. 2 фаза – плотность дистракционного регенерата превышает плотность окружающих мягких тканей, более четко определяются его границы. Следует отметить, что в 92,5 % случаев плотность формирующегося регенерата была значительно выше по его медиальной стороне. Данной фазе дистракционного периода соответствовал диастаз 2,5±0,4 см. 3 фаза – появление четкого уплотнения костной ткани по латеральной стороне дистракционного регенерата. Помимо увеличения интенсивности оптической плотности регенерата изменялась его структура, появлялась прерывистая продольная исчерченность, которая была более выражена по медиальной поверхности. Величина дистракционного диастаза соответствовала 3,5±0,5 см. В этой фазе в 42,6 % случаев регистрировался остеопороз концов костных фрагментов. 4 фаза – формирование непрерывных продольных структур на фоне прогрессирующего уплотнения дистракционного регенерата. Данной фазе соответствовала величина диастаза 5,5±0,5 см. Хотим подчеркнуть, что ни в данной фазе периода дистракции, ни в предыдущей, мы не выявили участков пониженной оптической плотности центральной части регенерата, т.н. «зон просветления» или «зон роста».

Третий период, или период стабилизации (фиксации) начинается с момента достижения заданной величины удлинения и прекращения дальнейшей дистракции. Данный период продолжается до завершения органотипической перестройки дистракционного регенерата. В этом периоде можно выделить следующие фазы: 1 фаза – активной адаптационной перестройки, направленной на формирование органной структуры дистракционного регенерата под влиянием контролируемой дозированной функциональной нагрузки. В данной фазе периода стабилизации продольная исчерченность регенерата становится более отчетливой и продолжает нарастать его оптическая плотность. Интенсивность нарастания плотности дистракционного регенерата в большей степени зависила от величины дистракции. Чем больше дистракция, тем медленнее нарастала оптическая плотность регенерата. 2 фаза – активной адаптационной перестройки в условиях полной функциональной нагрузки при неудаленном дистракторе. В данной фазе отчетливо визуализировались прерывистые краевые кортикальные пластины. В 32,7 % случаев кортикальные пластины были более выражены по медиальной поверхности. 3 фаза – восстановление органотипической формы и структуры удлиненной кости

при полной функциональной нагрузке в условиях удаленного дистрактора. По оптической плотности дистракционный регенерат приближался к плотности интактного участка кости.

Установленные нами рентгенологические периоды и фазы в динамике формирования дистракционного регенерата с учетом их средней продолжительности позволяют хирургу-ортопеду более объективно оценивать состояние процесса формирования дистракционного регенерата и своевременно корректировать его нарушения, прогнозировать сроки лечения.

НОВЫЕ ВОЗМОЖНОСТИ ПРИМЕНЕНИЯ БЛОКИРУЕМЫХ ФИКСАТОРОВ БЛИСКУНОВА В КЛИНИЧЕСКОЙ ПРАКТИКЕ

Куценко С.Н., Никифоров Р.Р., Митюнин Д.А., Рамский Р.С.

«Крымский государственный медицинский университет им. С.И. Георгиевского», г. Симферополь, Украина

NEW SCOPES FOR USING OF THE BLISKUNOV LOCKABLE FIXATORS IN CLINICAL PRACTICE

Kutsenko S.N., Nikiforov R.R., Mitiunin D.A., Ramsky R.S.

The Crimea State Medical University named after S.I. Georgievsky, Simferopol, Ukraine

A reversal fixator has been developed, which allows to control bone fragments intraoperatively, alternating distraction and compression if necessary. The use of the fixator anticipates its intramedullary implantation into the pre-formed technological canal and locking in the distal and proximal fragments. The reversal fixators have been evaluated in 8 patients for posttraumatic shortenings and multifragmental femoral shaft fractures of C2 and C3 Type. Good results were obtained in 6 cases.

В настоящее время проблема лечения переломов бедренной кости и их последствий остается актуальной, несмотря на расширяющийся арсенал различных фиксаторов. На протяжении последних трех десятилетий для лечения переломов длинных костей и их последствий (ложные суставы, несросшиеся и неправильно сросшиеся переломы, костные дефекты) нами применяются блокируемые фиксаторы системы Блискунова. Конструктивные особенности фиксаторов позволяют использовать их в режимах компрессии, ретенции или одномоментной дистракции.

Однако различные клинические ситуации, например многооскольчатые переломы, посттравматические укорочения, первичные костные дефекты, потребовали создания новых моделей фиксаторов, позволяющих интраоперационно управлять костными отломками, чередуя, при необходимости дистракцию и компрессию. Разработанный нами фиксатор назван реверсивным (UA № 5988A).

Конструктивно реверсивный фиксатор представлен в виде двух телескопически соединенных корпусов, связанных механизмом осевого перемещения, выполненного в виде ходового винта. Последний имеет резьбовую часть, соединенную с внутренним корпусом, и цилиндрическую часть, на конце которой имеется хвостовик фигурного сечения. Применение реверсивного фиксатора предполагает интрамедуллярную имплантацию его в заранее сформированный технологический канал и блокирование в дистальном и проксимальном отломках. Затем, в зависимости от хирургической задачи, при помощи ключа, введенного в торец аппарата, осуществляется одномоментная межотломковая компрессия или дистракция. Реверсивные фиксаторы апробированы нами у 8 пациентов, в 6 случаях при посттравматических укорочениях, в двух - при многооскольчатых переломах диафиза бедренной кости типа С2 и С3. У одного больного, при посттравматическом укорочении, удлинение было проведено в два этапа, одномоментно по 2 см с интервалом в 2 недели. После окончания программы удлинения образовавшийся диастаз был заполнен костным трансплантатом, взятым из крыла подвздошной кости. У 6 больных был получен хороший анатомо–функциональный результат. Длина конечности и функция смежных суставов восстановлены. Двое пациентов находятся в процессе лечения.

В заключение можно констатировать, что разработанный нами реверсивный фиксатор на фоне стабильной фиксации позволяет интраоперационно управлять костными отломками и может с успехом применяться как в травматологии, так и в реконструктивно–восстановительной хирургии опорно–двигательной системы.

РЕНТГЕНОЛОГИЧЕСКИЕ ОСОБЕННОСТИ ФОРМИРОВАНИЯ ДИСТРАКЦИОННЫХ РЕГЕНЕРАТОВ ПРИ УДЛИНЕНИИ БЕДРА ИНТРАМЕДУЛЛЯРНЫМИ ДИСТРАКЦИОННЫМИ АППАРАТАМИ

Куценко С.Н., Павелко А.В., Куценко Ю.С.

«Крымский государственный медицинский университет им. С.И. Георгиевского», г. Симферополь, Украина

THE ROENGENOLOGICAL DETAILS OF DISTRACTION REGENERATED BONE FORMATION FOR FEMORAL LENGTHENING USING INTRAMEDULLARY DISTRACTION DEVICES

Куценко С.Н., Pavelko A.V., Kutsenko Yu.S.

The Crimea State Medical University named after S.I. Georgievsky, Simferopol, Ukraine

460 x-rays of 98 patients undergone 3.0-26.0-cm femoral lengthening have been studied dynamically. The roentgenological signs of osteogenesis are described in the predistraction period, as well as in distraction and fixation periods. The roentgenological periods and phases established in the dynamics of distraction regenerated bone formation allow an orthopedic surgeon to evaluate the state of the process of distraction regenerated bone formation objectively and to correct its disorders in good time, as well as to predict periods of treatment.

При восстановлении длины и опороспособности конечностей репаративный остеогенез приобретает важное значение.

Вопрос динамики формирования дистракционного регенерата освещен, в основном, при внеочаговой дистракции, и не достаточно – при интрамедуллярной. На примере удлинения бедренной кости мы изучили закономерности и особенности формирования дистракционного регенерата.

Традиционным источником информации о состоянии репаративного остеогенеза остается метод рентгенографии. В процессе выполнения работы нами были изучены в динамике 460 рентгенограмм 98 больных в возрасте от 16 до 40 лет, которым выполнено удлинение бедренной кости на величину от 3,0 до 26,0 см.

На основании анализа рентгенограмм нами определена динамика и выявлены типичные рентгеноморфологические особенности формирования дистракционных регенератов. Установлены следующие периоды.

Первый, или додистракционный период. Продолжительность периода составляет 10–14 дней. Он характеризуется величиной диастаза 3–5 мм. Формирование первичного, додистракционного регенерата, проявляется облакоподобными затемнениями в области остеотомированных фрагментов кости и по оптической плотности незначительно отличаются от плотности мягких тканей. Первые рентгенологические признаки репаративной активности в зоне остеотомии визуально определялись у 89,6 % пациентов к 12–14 дням.

Второй период, или период дистракции первичного регенерата. Этот период начинается с 12–14 дня и продолжается до достижения запланированной величины удлинения. Второй период включает следующие фазы: 1 фаза – плотность дистракционного регенерата без определенной структуры и несколько ниже или приближается к плотности окружающих мягких тканей. Данной фазе соответствовала величина дистракционного диастаза 1,0±0,2 см. 2 фаза – плотность дистракционного регенерата превышает плотность окружающих мягких тканей, более четко определяются его границы. Следует отметить, что в 92,5 % случаев плотность формирующегося регенерата была значительно выше по его медиальной стороне. Данной фазе дистракционного периода соответствовал диастаз 2,5±0,4 см. 3 фаза – появление четкого уплотнения костной ткани по латеральной стороне дистракционного регенерата. Помимо увеличения интенсивности оптической плотности регенерата изменялась его структура, появлялась прерывистая продольная исчерченность, которая была более выражена по медиальной поверхности. Величина дистракционного диастаза соответствовала 3,5±0,5 см. В этой фазе в 42,6 % случаев регистрировался остеопороз концов костных фрагментов. 4 фаза – формирование непрерывных продольных структур на фоне прогрессирующего уплотнения дистракционного регенерата. Данной фазе соответствовала величина диастаза 5,5±0,5 см. Хотим подчеркнуть, что ни в данной фазе периода дистракции, ни в предыдущей, мы не выявили участков пониженной оптической плотности центральной части регенерата, т.н. «зон просветления» или «зон роста».

Третий период, или период стабилизации (фиксации) начинается с момента достижения заданной величины удлинения и прекращения дальнейшей дистракции. Данный период продолжается до завершения органотипической перестройки дистракционного регенерата. В этом периоде можно выделить следующие фазы: 1 фаза – активной адаптационной перестройки, направленной на формирование органной структуры дистракционного регенерата под влиянием контролируемой дозированной функциональной нагрузки. В данной фазе периода стабилизации продольная исчерченность регенерата становится более отчетливой и продолжает нарастать его оптическая плотность. Интенсивность нарастания плотности дистракционного регенерата в большей степени зависила от величины дистракции. Чем больше дистракция, тем медленнее нарастала оптическая плотность регенерата. 2 фаза – активной адаптационной перестройки в условиях полной функциональной нагрузки при неудаленном дистракторе. В данной фазе отчетливо визуализировались прерывистые краевые кортикальные пластины. В 32,7 % случаев кортикальные пластины были более выражены по медиальной поверхности. 3 фаза – восстановление органотипической формы и структуры удлиненной кости

при полной функциональной нагрузке в условиях удаленного дистрактора. По оптической плотности дистракционный регенерат приближался к плотности интактного участка кости.

Установленные нами рентгенологические периоды и фазы в динамике формирования дистракционного регенерата с учетом их средней продолжительности позволяют хирургу-ортопеду более объективно оценивать состояние процесса формирования дистракционного регенерата и своевременно корректировать его нарушения, прогнозировать сроки лечения.

СТИМУЛЯЦИЯ КОСТЕОБРАЗОВАНИЯ ПРИ ЗАМЕЩЕНИИ ЦИРКУЛЯРНЫХ КОСТНЫХ ДЕФЕКТОВ ГОЛЕНИ ПО ИЛИЗАРОВУ

Ларионов А.А., Чертин Н.С., Кушалиев Х.С., Антонова Л.Н., Тырнов И.С.

МУЗ «Городская клиническая больница № 2 им. братьев Губиных»; ГОУ ВПО «Астраханская государственная медицинская академия Минздравсоцразвития России»; НУЗ «Медсанчасть», военный госпиталь СКВО, г. Астрахань, Россия

OSTEOGENESIS STIMULATION FOR THE FILLING OF CIRCULAR BONE DEFECTS OF THE LEG ACCORDING TO ILIZAROV

Larionov A.A., Chertin N.S., Kushaliyev Kh,S., Antonova L.N., Tyrnov I.S.

Municipal Institution of Health Service *The City Clinical Hospital No. 2 named after the Gubin brothers*; State Educational Institution of Higher Professional Education *The Astrakhan State Medical Academy of the Ministry of Health and Social Development of Russia;* Non-State Institution of Health Service *Medical Sanitary Unit*, the Military Hospital of the North-Caucasian Military District, Astrakhan, Russia

The results of treatment of 12 patients with leg bone defects have been analyzed. These were male patients at the age of 20-45 years with tibial circular defects of 3-17-cm size. Bone defect was formed as a result of bone resection for postoperative (5) and posttraumatic (1) osteomyelitis developed after the primary surgical debridement (PSD) of gunshot wound (3), mine-explosion wound (1) and open fracture (2). Defects of both limbs were observed in 2 patients. Osteogenesis process during filling of the defect formed in patients after PSD of open fracture was uneventful. Delayed osteogenesis was observed in other patients during formation and reorganization of both distraction regenerated bone and contact one. It was the most evident after reoperations and for bone defects of both limbs. The measures of exciting the osteogenesis additional foci in newly forming bone tissue of high osteogenic potentials were used for osteogenesis acceleration. The clinical application of the measures contributed to the achievement of anatomic-and-functional recovery of the involved limb in all the patients. The early joining of autograft to bone fragment provided for fast organotypical reorganization, that was attributed to the synchronism of regeneration processes in distraction and contact regenerated bones.

Сообщение Г.А. Илизарова о возможности образования костной ткани при дозированной дистракции отломков кости и применение этого биологического феномена для возмещения дефектов тканей явились основой принципиально нового направления костно-пластической хирургии.

Поразительную эффективность обеспечивает предложенный им в 1965 году способ замещения дефекта удлинением костного фрагмента, требующий много времени и усилий, в частности, на трансформацию в зрелую кость сформировавшегося дистракционного регенерата и контактного регенерата в зоне приращения перемещенного несвободного аутотрансплантата к отломку (Горячев А.Н. с соавт., 1979, 1986; Кернерман Р.П. с соавт.,1980, 1987; Дегтярев В.Е. с соавт., 1982; Макушин В.Д. с соавт., 1982, 1996; Куфтырев Л.М., 1988; Плаксейчук А.Ю., 1994; Шевцов В.И. с соавт., 1996; Борзунов Д.Ю., 2000; Зайцев А.Б., 2009 и др.).

За последние 7 лет мы провели лечение 12 больных с дефектами костей голени. Пациентами были мужчины в возрасте 20-45 лет с циркулярными дефектами большеберцовой кости величиной от 3 до 17 см. Костный изъян образовался в результате резекции кости при послеоперационном (5) и посттравматическом (1) остеомиелите после ПХО огнестрельной (3), минно-взрывной раны (1) и открытого перелома (2). У 2 пациентов имелись дефекты обеих конечностей. Костеобразование в ходе возмещения дефекта, образовавшегося у больных после ПХО открытого перелома, протекало без особенностей. У других больных отмечали замедление костеобразования как при формировании и перестройке дистракционного, так и контактного регенератов. Наиболее отчетливо это проявлялось после повторных операций и при дефектах костей обеих конечностей.

Для ускорения костеобразования мы применили приемы возбуждения дополнительных очагов остеогенеза в новообразующейся костной ткани, обладающей самой по себе высокими остеогенными потенциями.

Предпосылкой этому послужили экспериментально-клинические исследования одного из авторов с сотрудниками РНЦ «ВТО» (1979-2003 гг.), которые показали, что дистракционный остеосинтез позволяет управлять интенсивностью и продолжительностью восстановительных процессов в организме. Пролонгированное костеобразование сопровождалось высоким уровнем метаболизма, клеточной пролиферации и дифференцировки тканей, который обеспечивался соответствующей динамикой в крови циклических нуклеотидов, остеотропных гормонов и местных рострегулирующих факторов, освобождавшихся из костных депо. Остеорепарации сопутствовало образование зоны гиперваскуляризации из-за дилятации

циркуляторного русла, раскрытия резервных сосудов и формирования новых кровеносных сосудов. Морфогенез их начинался после операции, а затем возобновлялся и поддерживался дозированным растяжением тканей и новыми условиями регионарной гемодинамики.

Знание закономерностей и регуляции остеорепарации позволило предложить и применить новые приемы стимуляции остеогенеза в виде остеоперфораций регенерата, его дополнительной остеотомии, дозированного перемещения в нем спиц, создания раннего контакта перемещаемого несвободного аутотрансплантата с костным фрагментом, опережающим формирование дистракционного регенерата нужной величины.

Экспериментальная апробация способов в условиях замедления костеобразования выявила их эффективность и возможность сокращать на 1-2 месяца сроки перестройки дистракционного и контактного регенератов.

Клиническое применение их способствовало достижению у всех больных анатомо-функционального восстановления поврежденной конечности. Ранняя стыковка аутотрансплантата с костным отломком обеспечивала здесь быструю органотипическую перестройку, что обусловлено синхронностью регенераторных процессов в дистракционном и контактном регенератах.

ЗАВИСИМОСТЬ ЭФФЕКТА ОТ ДОЗЫ КОМПОНЕНТОВ ПЛАЗМЫ КРОВИ НА РЕПАРАТИВНЫЙ ОСТЕОГЕНЕЗ И ПОКАЗАТЕЛИ СОСТОЯНИЯ ВНУТРЕННЕЙ СРЕДЫ РЕЦИПИЕНТОВ

Лунева С.Н., Гребнева О.Л., Ковинька М.А., Силантьева Т.А., Стогов М.В., Ткачук Е.А.

ФГУ «Российский научный центр «Восстановительная травматология и ортопедия» им. акад. Г.А. Илизарова» Минздравсоцразвития России, г. Курган, Россия

DOSE DEPENDENCE EFFECT OF BLOOD PLASMA COMPONENTS ON REPARATIVE OSTEOGENESIS AND INDICATORS OF INTERNAL ENVIRONMENT OF RECIPIENTS

Luneva S.N., Grebneva O.L., Kovinka M.A., Silantieva T.A., Stogov M.V., Tkachuk E.A.

Federal State Institution The Russian Ilizarov Scientific Center *Restorative Traumatology and Orthopaedics* of the Ministry of Health and Social Development of Russia, Kurgan, Russia

The influence of two polypeptide fractions harvested from blood plasma of the animals undergoing active osteogenesis was studied. The fractions in different doses were injected after experimental rib injury operation in mice. The morphologic study of the fracture site and biochemical study of animal blood parameters were performed 10 days after the operation. It was established that different fraction doses showed a contrary directed effect on the intensity of reparative bone formation and insignificantly influenced on blood biochemical parameters.

Для компонентов плазмы крови, выделенных по оригинальной технологии, была обнаружена стимуляция процессов костеобразования при моделировании репаративного остеогенеза у животных-реципиентов.

Целью представленных исследований было выявление границ доз, вызывающих оптимальный эффект.

Белковые фракции выделяли из плазмы крови собак после остеотомии в период от 14 до 28 суток дистракции в режиме 1 мм в сутки за 4 приема. Выделение тестируемых компонентов из плазмы крови проводили с помощью осаждения, гель-проникающей и ионообменной хроматографии. Были получены две фракции веществ белковой природы – «нейтральная» и «кислая», которые тестировали в четырех концентрациях: 10, 15, 30 и 60 мг/кг массы тела животного-реципиента. Реципиентами были 96 белых лабораторных мышей-самцов массой 25-30 г. Через сутки после операции остеотомии реберной кости контрольной группе животных внутрибрюшинно проводилась инъекция физиологического раствора; экспериментальным группам - инъекции фракций из плазмы крови. Через 10 суток после операции проводили эвтаназию животных и выделяли материал для морфологических исследований области перелома и биохимических исследований крови. Статистическую обработку результатов проводили с использованием критерия Вилкоксона.

Были получены следующие результаты. «Кислая» фракция в дозе 15 мг/кг массы тела вызывала подавление репаративных процессов на срок эксперимента. Морфометрически не было обнаружено ни одного из трех регистрируемых элементов скелетогенной ткани. Было обнаружено двукратное повышение концентрации магния и фосфора в крови, максимальные количества молочной и пировиноградной кислот при нулевых значениях активности кислой фосфатазы. Нейтральная фракция в той же дозе, по морфометрическим показателям отличаясь от контрольной серии только снижением количества микрососудов, вызывала явное несращение перелома с сохранением диастаза между отломками и практическим отсутствием периостального остео- и хондрогенеза. У животных этой группы в крови отмечались некоторое повышение содержания фосфора, магния и пирувата, а также повышение активности щелочной фосфатазы.

В трех из остальных шести опытных групп было увеличено количество клеток остеобластной линии и в трех – уменьшено количество микрососудов. Среди биохимических показателей крови были отмечены следующие изменения: увеличенная активность щелочной (6 групп) и кислой фосфатазы (2 группы),

повышенное содержание молочной (4 группы) и пировиноградной кислот (5 групп), сниженная концентрация кальция (3 группы), повышенная – фосфора (3 группы) и магния (4 группы).

Таким образом, исследования показали, что различные дозы фракций могут оказывать противоположно направленные влияния на интенсивность репаративного костеобразования при относительно небольших различиях в биохимической картине крови.

ОЦЕНКА СТРУКТУРНОГО СОСТОЯНИЯ ДИСТРАКЦИОННОГО РЕГЕНЕРАТА И МЫШЦ ПРИ УДЛИНЕНИИ СЕГМЕНТОВ НИЖНИХ КОНЕЧНОСТЕЙ

Менщикова Т.И., Аранович А.М.

ФГУ «Российский научный центр «Восстановительная травматология и ортопедия» им. акад. Г.А. Илизарова» Минздравсоцразвития России, г. Курган, Россия

EVALUATION OF THE STRUCTURAL CONDITION OF DISTRACTION REGENERATED BONE AND MUSCLES FOR LOWER LIMB SEGMENT LENGTHENING

Менщикова Т.И., Аранович А.М.

Federal State Institution The Russian Ilizarov Scientific Center *Restorative Traumatology and Orthopaedics* of the Ministry of Health and Social Development of Russia, Kurgan, Russia

Complex evaluation of reparative osteogenesis activity and the structural condition of the anterior leg muscle group has been performed in patients with achondroplasia in the periods of distraction and fixation. The special features of distraction regenerated bone formation have been revealed, as well as the general signs, characterizing the gradual use of the soft-tissue reserve of the limb segment being lengthened.

Метод чрескостного дистракционного остеосинтеза позволяет за несколько этапов лечения удлинить сегменты нижних конечностей у больных ахондроплазией на 15-20 см. В связи с этим, актуальным является получение адекватной оценки о состоянии дистракционного регенерата и окружающих его мягких тканей на протяжении всего периода лечения. Традиционным источником информации о состоянии костной системы является рентгенография, однако использование современных ультразвуковых сканеров позволяет значительно расширить представление о степени активности репаративного остеогенеза, учитывая степень его васкуляризации и состояние окружающих мышц на протяжении всего периода лечения.

Целью данного исследования явилась комплексная оценка активности репаративного остеогенеза и структурного состояния передней группы мышц голени у больных ахондроплазией в период дистракции и фиксации.

Материал и метод исследования. Ультразвуковое исследование выполнено на аппарате VOLUSON - 730 PRO (Австрия) с использованием линейного и конвексного датчиков на 7,5 Мгц. Обследованы больные ахондроплазией в возрасте от 6 до 33 лет (n=60) через 10, 30, 40, 60 дней от начала дистракции, каждый месяц в процессе фиксации. Для увеличения роста больным проводили би- или монолокальное удлинение одной или двух голеней (9±2 см). Акустические свойства регенерата и передней группы мышц голени оценивали путем построения гистограмм в серошкальном режиме: показатель эхоплотности (ПЭХ, усл. ед.): ось Х - значение оттенков серого цвета от 0 до 255; ось У - доля оттенка серого (в %), нормализованная относительно максимума; А - среднее значение; SD - стандартное отклонение; А=Сумма (значение оттенка х доля): число оттенков. В режиме ЦДК (цветное допплеровское картирование) и ЭД (энергетический допплер) оценивали наличие сосудов в зоне удлинения. При сканировании в режиме 3D-реконструкции проводили дифференциальную диагностику распространения очагов различной эхоплотности (кистоподобных участков, зон активного остеогенеза). Для систематизации эхопризнаков дистракционного регенерата выделено три основных и четвертый - переходный тип репаративной активности.

Результат исследования. Проведенные исследования позволили выявить общие признаки, характеризующие постепенное использование мягкотканного резерва удлиняемого сегмента конечности: о снижении резервных возможностей мышц при удлинении свидетельствовало нарушение характерной мышечной исчерченности (пучки мышечных волокон теряли угол наклона, однако межмышечные перегородки дифференцировались); при полном использовании резерва мышц пучки мышечных волокон, межмышечные перегородки не визуализировались, показатель эхоплотности мышц превышал исходный уровень на 50+10 %, визуализируемые сосуды имели низкие периферические индексы; о наличие резерва мышц свидетельствовало и сохранение их контрактильной реакции.

При исследовании дистракционного регенерата у детей с ахондроплазией в возрасте 6-10 лет выявлено бурное течение остеогенеза (I тип, n=22): уже через 20-30 дней дистракции визуализировалась цепочка из гиперэхогенных фрагментов от проксимального к дистальному концам материнской кости, эндостальная реакция была хорошо выражена. Через 30-40 дней дистракции ПЭХ регенерата составлял 68 % ($p<0,05$) от плотности материнской кости, а ПЭХ структур был сопоставим с ПЭХ материнской кости. При сканировании дистракционного регенерата в режимах ЭДС и ЦДК установлено, что в процессе дистракции в области

регенерата происходило увеличение количества визуализируемых сосудов, их диаметра, повышались показатели периферических индексов PI, RI до 2,25+0,32 и 0,82+0,16 ($p<0,05$) соответственно, что свидетельствовало об увеличении зрелости сосудов и регенерата в целом. Своевременная диагностика «бурного» течение остеогенеза позволяет предотвратить преждевременную консолидацию костных отломков и достигнуть запланированной величины удлинения. II тип (n=35) репаративной активности характеризуется планомерным заполнением зоны удлинения. III тип – низкий уровень репаративного остеогенеза характеризуется наличием гипоэхогенных аваскулярных зон в интермедиарной части регенерата, встречался, как правило, при повторном удлинении голеней (n=3).

Таким образом, использование современных ультразвуковых сканеров позволяет на протяжении всего периода лечения проводить комплексную оценку зоны удлинения, вносить необходимые коррективы в тактику проводимого лечения.

ЛЕЧЕНИЕ ПОСТТРАВМАТИЧЕСКИХ НЕРАВЕНСТВ ДЛИНЫ НИЖНИХ КОНЕЧНОСТЕЙ У ДЕТЕЙ И ПОДРОСТКОВ

Меркулов В.Н., Дорохин А.И., Дамбинимаев А.В.

ФГУ «Центральный институт травматологии и ортопедии им. Н.Н. Приорова» Минздравсоцразвития России, г. Москва, Россия

TREATMENT OF POSTTRAUMATIC INEQUALITIES OF LOWER LIMB LENGTH IN CHILDREN AND ADOLESCENTS

Merkulov V.N., Dorokhin A,I., Dambinimayev A.V.

Federal State Institution *The Priorov Central Institute of Traumatology and Orthopaedics* of the Ministry of Health and Social Development of Russia, Moscow, Russia

The results of surgical treatment of 329 children with posttraumatic inequality of lower limb length (PILLL) at the age of 2-18 years have been analyzed. 424 surgeries were performed. The main part of patients had shortening combined with bone integrity disorder and axial deformities (209 cases), shortening with bone integrity disorder without the deformity was observed in 53 children, shortening without both bone integrity disorder and axial deformities – in 67 children. Lengthening osteotomy (LO), correcting osteotomy (CO) or their combination was performed in most cases. Standard lengthening osteotomy was mainly performed in the most favorable zone for distraction regenerated bone formation using a device for external fixation. In case of delayed ossification the lengthening techniques were supplemented by preventive osteoplasty with auto- or allografts in the zone of the osteotomy made. Allografting was made using half-demineralized and demineralized bone matrix. The following results were obtained: 145 (44 %) of clinical cases – excellent, 111 (34 %) – good, 37 (11 %) – satisfactory, 6 (2 %) – unsatisfactory, failed to be evaluated – 20 (6 %) of clinical cases.

Актуальность. В настоящее время неуклонно растет детский и подростковый травматизм и число больных с посттравматическим неравенством длины нижних конечностей (ПНДНК). Несмотря на достигнутые успехи в хирургическом лечении, проблема ПНДНК до настоящего времени остается довольно трудной и до конца не решенной.

Цель исследования. Улучшение результатов хирургического лечения детей и подростков с ПНДНК.

Материалы и методы. На базе отделения детской травматологии ФГУ ЦИТО (г. Москва) за период с 1994 по 2009 год производилось оперативное лечение 329 детей с ПНДНК в возрасте от 2 до 18 лет. Было проведено 424 операции.

1. Больные нами распределены на следующие клинические группы и подгруппы:
2. С ПНДНК без нарушения целостности кости и осевых деформаций, 67 детей.
3. С ПНДНК без нарушения целостности кости в сочетании с деформацией, 209 детей.
4. С ПНДНК с нарушением целостности кости, 53 ребенка.

При исследовании пациентов, кроме стандартных методов, дополнительно использовались ультрасонографический метод и метод определения относительной минеральной плотности костного дистракционного регенерата (КДР) с применением графической компьютерной программы ADOBE® PHOTOSHOP® (МОМПР); статистический.

Лечение. В каждой группе проводилось дифференцированное лечение. В основном проводили удлиняющую (УО), корригирующую остеотомию (КО) или их комбинацию. В основном проводилась стандартная УО в наиболее благоприятной зоне для выращивания КДР в аппарате внешней фиксации.

КО проводилась на вершине деформации с последующим остеосинтезом аппаратом внешней фиксации, пластиной или спицами.

Помимо стандартной монолокальной методики остеосинтеза применяли также билокальный метод остеосинтеза.

При анализе архивных историй болезни и результатов лечения 276 пациентов выявлен 21 случай замедления оссификации КДР. Проведенный анализ случаев показал, что основная часть этих осложнений могла быть прогнозируемой. В данную группу риска вошли пациенты:

1. с повторными удлинениями конечностей, которым производились остеотомии на уровне ранее существовавшего КДР;
2. с выраженными рубцовыми изменениями кожных покровов и мягких тканей, которые обусловливали трофическую недостаточность в зоне удлинения;
3. с двойными УО, при локализации одной из них в неблагоприятных зонах для удлинения;
4. с сочетаниями укорочения конечности и ее деформацией, когда для удлинения и коррекции оси использовалась одна общая остеотомия.
5. с сопутствующим остеопорозом.

В этих случаях методики удлинения дополнялись превентивной костной пластикой ауто- или аллотрансплантатом в зоне проведенной остеотомии с целью оптимизации регенераторного процесса, повышения минеральной плотности КДР и профилактики замедленной оссификации КДР. Аллопластика проводилась, в основном, полудеминерализованным и деминерализованным костным матриксом.

Оценка результатов лечения больных проводилась в соответствии с разработанной оригинальной системой.

После проведенного лечения получены следующие результаты: 145 (44 %) – отличные, 111 (34 %) – хорошие, 37 (11 %) – удовлетворительные, неудовлетворительные – 6 (2 %), не удалось оценить 20 (6 %) клинических случаев.

Заключение. После анализа результатов эмпирически были выделены группы пациентов, имеющих склонность к замедлению регенераторного процесса. В этих случаях целесообразно дополнять лечение превентивной костной пластикой ауто- или аллотрансплантатом по регенерату.

Исследование КДР и мониторинга его «созревания» дополняли ультрасонографическим методом исследования и МОМПР.

Данный комплекс дифференцированного лечения может быть рекомендован для использования в практической работе травматолого-ортопедических отделений.

НОВЫЙ СПОСОБ ОПЕРАТИВНОГО ЛЕЧЕНИЯ ВРОЖДЕННОЙ ЭКВИНО-ВАРУСНОЙ ДЕФОРМАЦИИ СТОПЫ

Мухамадеев А.А., Петрова К.А.

ФГУ «Саратовский НИИ травматологии и ортопедии» Минздравсоцразвития России, г. Саратов, Россия

A NEW TECHNIQUE OF SURGICAL TREATMENT OF CONGENITAL TALIPES EQUINOVARUS

Mukhamadeyev A.A., Petrova K.A.

Federal State Institution *The Saratov Scientific Research Institute of Traumatology and Orthopaedics* of the Ministry of Health and Social Development of Russia, Saratov, Russia

The work deals with surgical treatment of the locomotor system anomaly in adult patients according to the authors' technique. A new technique of leg and foot device fixation with tendon grafting has been proposed. 20 adult patients have been operated on using this technique, and the surgery has been made by one stage in 8 among them and by two stages – in 12. Early and late results demonstrate complete correction of equinovarus deformity. Reoperations were not performed in patients.

Врождённая эквино-варусная деформация стопы – это часто встречающаяся аномалия опорно-двигательного аппарата. Основными компонентами деформации являются подвывих в таранно-ладьевидном суставе и варусная установка пяточной кости. Также характерны гипертрофия сухожилия задней большеберцовой мышцы и вторичный деформирующий артроз таранно-ладьевидного сустава.

Нами предложен способ оперативного лечения, при котором сухожилие задней большеберцовой мышцы отсекается от бугристости ладьевидной кости, перемещается и крепится в наружном отделе стопы к сухожилию короткой малоберцовой мышцы вблизи места его прикрепления, что приводит к усилению его ослабевшей функции. Сухожильная пластика усиливается наложением аппарата внешней фиксации на голень и стопу, выполнением артродеза в таранно-ладьевидном и таранно-пяточном суставах из медиального доступа.

Преимущество данного способа состоит в том, что задняя большеберцовая мышца, которая является основной причиной эквино-варусной деформации стопы, после перемещения точки прикрепления способствует исправлению этой деформации, выполняя функцию пронатора. А артродез таранно-пяточного и таранно-ладьевидного суставов препятствует рецидиву деформации, перерастяжению пересаженного сухожилия и, тем самым, служит профилактике рецидива деформации.

При I-II степенях эквино-варусной деформации стопы оперативная коррекция может быть выполнена в один этап, а при III степени деформации коррекцию проводят в два этапа с интервалом в 1 месяц.

За 14 - летний период таким способом оперированы 20 взрослых больных, причем у 8 из них операция выполнена в один этап и у 12 – в два этапа. Ранние и поздние результаты показывают полную коррекцию эквино-варусной деформации. Повторные оперативные вмешательства у наших больных не выполнялись.

Т.о., с учетом отдалённых результатов оперированных больных, нашу методику мы считаем методом выбора.

РЕКОНСТРУКТИВНЫЕ ОПЕРАЦИИ ПРИ РЕЦИДИВНЫХ ФОРМАХ ВРОЖДЕННОЙ КОСОЛАПОСТИ У ВЗРОСЛЫХ

Мухамадеев А.А., Норкин И.А., Петрова К.А.

ФГУ «Саратовский НИИ травматологии и ортопедии» минздравсоцразвития России, г. Саратов, Россия

RECONSTRUCTIVE SURGERIES FOR CONGENITAL CLUBFOOT OF RECURRENT FORMS IN ADULTS

Mukhamadeyev A.A., Norkin I.A., Petrova K.A.

Federal State Institution *The Saratov Scientific Research Institute of Traumatology and Orthopaedics* f the Ministry of Health and Social Development of Russia, Saratov, Russia

The work deals with surgical treatment of congenital clubfoot in adults, it discloses the causes of recurrence, the special features of the technique, surgical treatment, as well as complications and long-term results for this technique of treatment.

С 1990 г. при оперативном лечении врождённой косолапости у взрослых используем аппарат внешней фиксации. Выполнено 68 операций у 54 больных в возрасте от 18 до 62 лет. Двухсторонняя косолапость была у 14 и односторонняя – у 40 пациентов. До 13 летнего возраста оперировали 14 человек, от 13 до 18 лет – 35, старше 18 лет – 15 больных.

Причины рецидива врождённой косолапости делили на две группы: 1 – медицинские: неправильный выбор метода оперативного лечения, неполное устранение элементов косолапости, торсия костей голени, ослабление пронаторов, тугоподвижность суставов стопы и др. – 30 больных; 2. - социальные: позднее обращение за медицинской помощью, необоснованные перерывы в лечении, ранний отказ от ортопедичесчкой обуви из-за их низкого качества и другие – 24 пациента.

Особенностью методики по реконструкции стопы при врождённой косолапости является то, что после полноценной мобилизации костей среднего отдела стопы и адекватной компоновки аппарата внешней фиксации достигается устранение всех элементов врождённой косолапости и и стабилизация в реконструируемом положении. У двух больных с более тяжёлой деформацией применена шарнирная остеотомия. Этот приём позволяет значительно увеличить длину стопы за счёт разворота или выращивания клиновидного регенерата. Полные шарнирные узлы аппарата внешней фиксации дают возможность постепенно устранить все элементы деформации без перемонтажа. При выращивании клиновидного регенерата темп дистракции зависит от величины колец и угла деформации. Чтоб получить 1 мм дистракционного регенерата иногда приходится давать от 1,5 до 2 мм дистракции. Общий срок лечения аппаратом внешней фиксации зависит от индивидуальных особенностей пациентов и колеблется от 3 до 5 месяцев. После снятия аппарата заказываем ортопедическую обувь, до изготовления которой больные находятся в гипсовой повязке.

В процессе оперативного лечения осложнения были связаны с нагноением мягких тканей в зоне проведения спиц у 12 человек. У 2 больных пришлось снять аппарат преждевременно. Отдалённые результаты изучены у 44 пациентов в сроки от 3 до 12 лет. Отличных результатов не было, хороших – 30, удовлетворительных – 20 и 4 - плохих (у 1 больного деформирующий артроз Лисфранкового сустава, у 2 – контрактура голеностопного сустава, неполный артродез подтаранного сустава - у 1 пациента).

Т.о., анализируя полученные результаты оперативного лечения рецидивных форм врождённой косолапости у взрослых больных аппаратом внешней фиксации, считаем описанную технологию методом выбора.

РЕЗУЛЬТАТЫ ХИРУРГИЧЕСКОГО ЛЕЧЕНИЯ ВРОЖДЕННОЙ КОСОЛАПОСТИ

Мухаммеджанов М.Ю., Абдиев О.А.

Республиканский центр детской ортопедии, г. Ташкент, Узбекистан

THE RESULTS OF CONGENITAL CLUBFOOT SURGICAL TREATMENT

Mukhammedzhanov M.Yu., Abdiyev O.A.

Republican Center of Children Orthopaedics, Tashkent, Uzbekistan

The experience of surgical treatment of 87 children at the age of 1-12 years with congenital clubfoot of I-III degree has been summarized. Unilateral foot deformity was observed in 45 children, bilateral – in 42 (129 feet on the whole). Classic Zatsepin surgery with foot fixation in the corrected position was performed for 16 feet. Bayer

achilloplasty for foot equinus correction was performed for 101 feet with the Ilizarov fixator application. Isolated sectioning of plantar aponeurosis was performed for other 12 cases to eliminate the residual cavus foot. Medicamental and physiofunctional treatment was performed in the postoperative period, as well as orthesing with removable splints and orthopedic shoes. Good and satisfactory anatomic-and-functional results have been obtained.

Врожденная косолапость и сегодня продолжает оставаться одной из наиболее частых ортопедических патологий. Однако многие вопросы методов лечения, сроков и условий его проведения, особенно у детей с тяжелыми формами заболевания, остаются открытыми для дискуссии.

Цель исследования. Изучить результаты оперативного лечения врожденной косолапости.

Материалы и методы. В отделении деформаций конечностей Республиканского центра детской ортопедии с 2001 по 2008 год оперировано 87 детей в возрасте от 1 года до 12 лет (49 мальчиков и 36 девочек) с врожденной косолапостью. Дети с деформациями стопы I-III степени госпитализировались в отделение для устранения как остаточных компонентов косолапости после консервативного лечения в ортопедическом кабинете детской поликлиники, так и для лечения полнокомпонентной косолапости. Односторонняя деформация стопы была у 45 детей, двусторонняя - у 42 (всего 129 стоп). На 16 стопах выполнили классическую операцию Зацепина с фиксацией стопы в корригированном положении. Циркулярную гипсовую повязку накладывали от кончиков пальцев до верхней трети бедра в положении сгибания в коленном суставе. На 101 стопе выполнили ахиллопластику по Байеру для коррекции остаточного эквинуса стопы с наложением аппарата Илизарова. Еще в 12 случаях выполнили изолированное рассечение подошвенного апоневроза для устранения остаточной полой деформации стопы. В послеоперационном периоде проводили медикаментозное и физиофункциональное лечение, ортезирование съемными туторами и ортопедической обувью.

Отдаленные результаты прослежены сроком от 1 до 10 лет у 35 детей. Всего было 5 осложнений и рецидивов (у детей с тяжелыми формами косолапости). Осложнение, связанное с методом Зацепина, было одно - некроз кожной перемычки между задним и внутренним разрезом (устранено путем свободной аутодермопластики полнослойным лоскутом). В 5 случаях рецидив эквинуса и приведения переднего отдела стопы устранили гипсовой коррекцией. Еще в 1 случае устранение рецидива всех элементов косолапости после операции Зацепина проводилась коррекцией аппаратом Илизарова. Диспансерное наблюдение продолжали до совершеннолетия. В большинстве случаев после операции к подростковому возрасту наблюдали формирование смешанного плоскостопия и артрозов суставов оперированных стоп без развития, как правило, значимых функциональных нарушений и ограничений в выборе профессии.

Заключение. Операция Зацепина и ахиллопластика по Байеру с наложением аппарата Илизарова обеспечивают удовлетворительные и хорошие непосредственные и отдаленные результаты хирургического лечения детей с врожденной косолапостью. Рациональное ортезирование и регулярное физиофункциональное лечение оптимизируют функциональные результаты, а длительное диспансерное наблюдение позволяет вовремя выявить и устранить рецидив косолапости.

ВОССТАНОВЛЕНИЕ ХВАТАТЕЛЬНОЙ ФУНКЦИИ КИСТИ У БОЛЬНЫХ С ПОСТТРАВМАТИЧЕСКИМИ ДЕФЕКТАМИ ПЯСТНЫХ КОСТЕЙ И ПАЛЬЦЕВ

Нальгиев А.Х., Джамбулатов Д.Ш.

ГОУ ВПО «Тюменская государственная медицинская академия Росздрава», г. Тюмень, Россия

THE HAND GRASP FUNCTION RECOVERY IN PATIENTS WITH POSTTRAUMATIC DEFECTS OF METACARPAL BONES AND FINGERS

Nalgiyev A.Kh., Dzhambulatov D.Sh.

State Educational Institution of Higher Professional Education *The Tumen State Medical Academy of Russian Health Service*, Tumen, Russia

Devices for external fixation have been used for lengthening of the stumps of fingers and the hand in 73 patients. Bone autographing as “crushed” bone of 0.3-0.5 cm was made in 10 patients, lengthening of stumps was performed with a slight excess. Good functional and cosmetic results were obtained in all the patients operated. All the patients were satisfied with their results of treatment.

За последние 20 лет для удлинения культей пальцев и кисти у 73 больных были использованы аппараты внешней фиксации.

Операция показана больным с короткими культями пальцев и кисти. Предпочтение в лечении отдавали, прежде всего, молодым пациентам, так как кроме функции немаловажное значение имеет косметическая сторона. Противопоказаниями служили заболевания сердечно-сосудистой системы с декомпенсацией, воспалительные заболевания органов дыхания, почечно-печеночная недостаточность, склонность к алкоголизму, отсутствие должного взаимопонимания с пациентом. Все больные получали подробную

информацию о предстоящей операции, этапах послеоперационного лечения. В психологической подготовке важное значение имело общение выздоравливающих пациентов с готовящимися на операцию.

Большинство больных (69 человек) оперированы под проводниковой анестезией, что, на наш взгляд, имеет значительное преимущество. Лишь 4 больных оперированы под внутривенным наркозом с добавлением местной анестезии. Общее обезболивание применяли у детей и у взрослых с лабильной нервной системой.

После проведения обезболивания и обработки операционного поля проводили спицы через культи и монтировали аппараты внешней фиксации.

Для удлинения культи одного пальца применяли стержневой аппарат или устройство, состоящее из двух полуколец с направляющими штангами. При удлинении культи двух, трех либо четырех пальцев накладывали спице-стержневой аппарат с общей базой. Остеотомию культей пястных костей и пальцев производили между проксимальными и дистальными спицами из разреза длинной до 1,5 см по тыльной поверхности. В процессе заживления ран через 5-6 дней начинали дистракцию по 1 мм в сутки. Обычно культи удлиняли на 3-5 см, что требовало до 2-2,5 месяцев дистракции. С учетом биохимических особенностей кисти, удлинение проводили с небольшим изгибом в ладонную стороны, что придает устойчивость и лучший захват.

Из осложнений наиболее частыми были воспаления мягких тканей вокруг спиц. Всего было отмечено 6 таких осложнений. В 4 случаях процесс удалось ликвидировать сменой спиртовых шариков дважды в день, возвышенным положением кисти, введением антибиотиков местно. У пациентов пришлось удалить спиц и перепровести их после купирования воспалительного процесса.

У 3 больных прорезались спицы, проведенные через маленькие дистальные костные фрагменты. Спицы были удалены и повторно перепроведены после купирования воспаления мягких тканей.

На начальном этапе после достигнутого удлинения снимали аппарат и накладывали гипсовую повязку. Даже при этом у 5 больных наступил перелом регенерата с небольшим смещением. В связи с этим, в последующем, прежде чем снять аппарат, воспитывали костный регенерат в течении месяца, уменьшая и увеличивая темп дистракции.

Учитывая тяжесть предыдущей травмы и слабость регенерата, 10 больным выполнена костная аутопластика «щебенкой» по 0,3-0,5 см., удлинение культей проводили с небольшим избытком.

У всех оперированных больных получены хорошие функциональные и косметические результаты. Несмотря на то, что основным недостатком является длительность лечения, все пациенты были довольны результатами лечения.

В заключение следует подчеркнуть, что удлинение культей пальцев кисти является продолжительным и кропотливым процессом как для врача, так и для пациента, требующим постоянного контроля и терпения. Все осложнения, которые встречались при лечении больных с этой патологией, могут быть предупреждены, если хирург постоянно наблюдает за пациентом, и они выполняют его рекомендации.

ОСЛОЖНЕНИЯ И ОШИБКИ ПРИ ХИРУРГИЧЕСКИХ ВМЕШАТЕЛЬСТВАХ НА КИСТИ И ПАЛЬЦАХ

Нальгиев А.Х., Джамбулатов Д.Ш.

ГОУ ВПО «Тюменская государственная медицинская академия Росздрава», г. Тюмень, Россия

COMPLICATIONS AND ERRORS FOR SURGICAL INTERVENTIONS OF THE HAND AND FINGERS

Nalgiyev A.Kh., Dzhambulatov D.Sh.

State Educational Institution of Higher Professional Education *The Tumen State Medical Academy of Russian Health Service*, Tumen, Russia

The restorative surgeries of the hand finger block systems have been performed in 56 patients. Local fibrous scarry tissues reinforced with vicril sutures were used for the hand annular ligament grafting. Immobilization with plaster cast splint was made after surgery in the position of moderate finger flexion. Passive movements were prescribed on Day 3-4, active ones – on Day 7. It has been demonstrated that restorative surgeries of the hand ligamentous apparatus and fingers should be performed by hand surgery specialists in good time.

Повреждения связочного аппарата пальцев кисти в «критической зоне», по нашим данным, в основном ятрогеного происхождения, травматические повреждения наблюдаются крайне редко. Незнание тонкостей анатомического строения и функции кисти, и, вследствие этого разрезы в недозволенных местах, основная причина этих осложнений.

Кольцевидная связка расположена на уровне дистальной ладонной складки, крестообразная – на уровне основной фаланги. Нарушение этих связок, особенно кольцевидной связки, приводит к нарушению функции кисти и пальцев. Сухожилия не скользят по костно-фиброзным каналам, натягиваются по прямой линии, кожа «парусит», пальцы не собираются в кулак, снижается сила захвата вследствие нарушения блоковидной системы.

Занимаясь хирургией кисти с 1968 года, мы выполнили восстановительные операции блоковидных систем пальцев кисти у 56 больных в возрасте от 4 до 70 лет, из них мужчин – 46, женщин – 10. Больные были оперированы в сроки от 4 месяцев до 20 лет после повреждения.

К сожалению, пациенты ищут специалиста по хирургии кисти слишком долго. Повреждение связочного аппарата вследствие гнойных процессов было у 12 больных, у 15 больных блоковидные связки были повреждены при аппоневрэктомии по поводу контрактуры Дюпюитрена и у 19 больных - при операциях на сухожилиях.

Для пластики кольцевидной связки на кисти применялись местные фиброзные рубцовые ткани, которые подкрепляли викриловыми нитями. Таким способом восстанавливают крестообразные связки на основной фаланге.

После операции проводилась иммобилизация гипсовой лонгетой в положении умеренного сгибания пальцев. С 3-4 дня назначались пассивные движения, с 7 дня - активные движения. Со 2 месяца проводилось грязелечение, и основной упор делали на активную разработку.

Ближайшие результаты изучены у 30 больных.

По нашему мнению восстановительные операции на связочном аппарате кисти и пальцев необходимо выполнять своевременно специалистами по хирургии кисти.

АППАРАТЫ ВНЕШНЕЙ ФИКСАЦИИ В ЛЕЧЕНИИ ПОСЛЕОЖОГОВЫХ РУБЦОВЫХ ДЕФОРМАЦИЙ КИСТИ И ПАЛЬЦЕВ

Обухов И.А., Гилев М.В.

ГОУ ВПО «Уральская государственная медицинская академия Росздрава», г. Екатеринбург, Россия

DEVICES FOR EXTERNAL FIXATION IN TREATMENT OF THE HAND AND FINGER POST-BURN SCARRY DEFORMITIES

Obukhov I.A., Gilev M.V.

State Educational Institution of Higher Professional Education *The Ural State Medical Academy of Russian Health Service*, Yekaterinburg, Russia

The assessment of clinically used devices for external fixation (DEF) for treatment of patients with severe post-burn deformities of fingers and the hand (PBDFH) has been made. The selection of different DEF depended on deformity type and severity, scarry block localization and extent. The technique of distraction was used in 34 patients with PBDFH. The results of treatment were estimated on the basis of studying pain, the recovery of the hand and finger shape and function in 25 patients (31 hands) in the periods of above one year. Good and satisfactory results were obtained in 87.0 % of cases. The improvement of the hand grasp function and that of self-service was achieved in patients even in cases with unsatisfactory results (13.0 %).

Метод дистракции (МД) в лечении послеожоговых деформаций пальцев и кисти (ПДПК) используется на протяжении более 40 лет. МД хорошо зарекомендовал себя при выполнении дермотензии для последующего пластического замещения зоны рубцового дефекта, устранения некоторых видов контрактур суставов пальцев. К сожалению, модульные конструкции аппаратов Волкова-Оганесяна, Коршунова и др. не обеспечивают возможность одновременного устранения контрактур и деформаций рядом расположенных пальцев или нескольких суставов одного пальца. До настоящего времени поиск наиболее подходящих конструкций аппаратов внешней фиксации (АВФ) для устранения ПДПК и одновременного формирования запаса кожи для пластического замещения продолжается.

Целью работы явилась оценка применяемых в клинике АВФ для лечения больных с тяжелыми ПДПК.

Представлен опыт лечения 34 пациентов с ПДПК в центре хирургии кисти ЦГКБ №24 г. Екатеринбурга. Среди больных преобладали мужчины – 70,5 %, в возрасте от 20 до 50 лет - 79,4 %. ПДПК возникали в результате действия открытого пламени у 52,9 %, электричества – у 11,7 %, контактного воздействия – у 29,4 %, при контакте с горячей жидкостью – у 6,0 %. Рубцовые деформации на обеих кистях отмечались у 25 (73,5 %) больных. У всех 34 больных имели место тяжелые рубцовые ПДПК III, IV степени по Б.В. Парину.

Во всех случаях использован МД, основанный на постепенном растяжении пораженных и окружающих рубец мягких тканей в АВФ, а также мягких тканей деформированных суставов пальцев. Вторым этапом производился демонтаж АВФ, комбинированная кожная пластика или пластика местными тканями. Принципиальным отличием МД от других методов оперативного лечения является возможность формирования кожно-подкожного лоскута с одновременным устранением контрактур и деформаций, обусловленных поражением глубжележащих тканей. Выбор различных АВФ зависел от вида, тяжести деформации, локализации и распространенности рубцового блока.

Особенностями АВФ при лечении ПДПК были:

- обеспечение прочности АВФ (и в момент дистракции, и в момент стабилизации) с допустимой подвижностью фаланг в суставах в сторону, противоположную дооперационной деформации;

- создание надежного крепления спиц в кости в условиях усиливающегося в период дистракции напряжения растяжения тканей;
- проведение дистракции в определенном направлении, совпадающем с продольной осью пальца, при контрактурах 2-5 пальцев - в сагиттальной плоскости, при приводящих контрактурах 1 пальца – в положении противопоставления и отведения этого пальца;
- последовательное, поочередное устранение контрактуры нескольких суставов пальца посредством дистракции в положении коррекции на уровне нескольких суставов пальца;
- проведение спиц во фронтальной или близкой к ней плоскости (в нейтральной зоне пальца) для исключения блокирования сухожилий и обеспечения их функции.
- монтаж внешней опоры со стороны тыльной поверхности кисти, боковых поверхностей пальца и кончика дистальной фаланги.

Оценка результатов лечения проводилась на основании изучения болей, восстановления формы и функции кисти и пальцев у 25 больных (31 кисть) в сроки более 1 года. В 87,0 % случаев получены хорошие и удовлетворительные результаты. Даже в случаях неудовлетворительных результатов (13,0 %) у больных достигнуто улучшение функции захватов кисти и самообслуживание.

Заключение. МД показал высокую эффективность при лечении тяжелых ПДПК, сочетающихся с функциональными нарушениями в виде контрактур.

ДИСТРАКЦИОННЫЙ ОСТЕОСИНТЕЗ С КОСТНОЙ АУТОПЛАСТИКОЙ ПРИ РЕКОНСТРУКЦИИ ФАЛАНГ ПАЛЬЦЕВ КИСТИ

Обухов И.А., Субботин А.И.

ГОУ ВПО «Уральская государственная медицинская академия Росздрава», г. Екатеринбург, Россия

DISTRACTION OSTEOSYNTHESIS WITH BONE AUTOGRAFTING FOR THE HAND FINGER PHALANX RECONSTRUCTION

Obukhov I.A., Subbotin A.I.

State Educational Institution of Higher Professional Education *The Ural State Medical Academy of Russian Health Service*, Yekaterinburg, Russia

The comparative effectiveness assessment of distraction osteosynthesis (DO) of the hand finger phalanges combined with bone autografting (BAG) has been made. DO with devices for external fixation (DEF) was used in all the cases. Traditional technology of lengthening was used in 20 cases, DO with intermediate BAG – in 18 cases. When DO with intermediate BAG was used, the anatomical gain was achieved in all the cases, and the "gain" rate was 2.3-fold more, than in case of using traditional technology of phalanx lengthening. The grasp function by the finger recovered was improved significantly. DO with intermediate BAG provides for restoration of the length and shape of the hand damaged fingers in shorter periods, thereby confirming the possibility of this treatment variant use in patients with short stumps of finger phalanges.

Дистракционный остеосинтез (ДО) занимает одно из ведущих мест в восстановлении длины фаланг у больных с приобретенными дефектами пальцев (ДП). Одним из крупных недостатков ДО является длительность лечения, особенно при больших удлинениях (более 70 % от первичной длины культи). В этом отношении перспективным направлением является ДО культи фаланги (КФ) с использованием костного аутотрансплантата (КАТ) в зоне дистракционного регенерата.

Целью исследования явилась сравнительная оценка эффективности ДО фаланг пальцев кисти в сочетании с костной аутопластикой (КА).

Проведен ретроспективный анализ лечения 28 больных (всего 38 пальцев) с ДП кисти, которым операции выполнялись в центре пластической хирургии и ЦГКБ № 24 г. Екатеринбурга. ДП кисти были следствием повреждений движущимися механизмами, сдавления, взрывных повреждений, отморожений, ожогов.

Показанием к удлинению фаланг являлись ДП с сохранением КФ длиной более 6 мм. ДП на уровне проксимальной фаланги отмечались в 13 случаях, на уровне средней фаланги – 20, на уровне основания дистальной фаланги – 5. Считаем, что разделение ДП на компенсированные и некомпенсированные условно, так как укорочение пальца неизбежно ведет к ухудшению основных захватов кисти, и пациенты просят возместить длину и форму утраченной фаланги.

Во всех случаях использовался ДО аппаратами внешней фиксации (АВФ). Использовался обычный режим дистракции – 1 мм в сутки, при последствиях отморожений – 0,5 мм в сутки. Удлинение проводилось на величину 100 % и более от первичной длины КФ. В 20 случаях использовалась традиционная технология удлинения, в 18 – ДО с промежуточной КА.

Показания к КА ставились: при замедлении процесса минерализации спустя 2 месяца после прекращения дистракции, при наличии межотломкового дефекта более 6 мм без признаков регенерации кости, при наличии регенерата в виде «песочных часов» с зоной дефекта костной ткани между фрагментами. КА выполнялась

вторым этапом после удлинения фаланги на величину, превышающую запланированную на 4-5 мм. АВФ частично демонтировался и в промежуток между костными фрагментами вводился кортикально-губчатый КАТ, взятый из гребня подвздошной кости. В 6 случаях использован способ дистракции короткой КФ с последующим перемещением ее хрящевой и субхондральной части обратно к суставной поверхности смежной кости, в образовавшийся промежуток вводился КА, который фиксировался АВФ и тонкими спицами. Фиксация КАТ в АВФ продолжалась 1,5-2 месяца.

При оценке результатов учитывались величина удлиненного луча, активные движения восстановленного «пальца», а также срок лечения. Для сравнения результатов лечения больных традиционным способом ДО и ДО с КА определялась скорость прироста кости. Скорость прироста кости рассчитывалась как отношение разницы длин до и после операции к времени, затраченном на восстановление пальца от момента операции до прекращения иммобилизации восстановленного луча. При использовании ДО с промежуточной КА анатомический прирост КФ достигнут во всех случаях, причем скорость «прироста» была в 2,3 раза больше, чем при использовании традиционной технологии удлинения фаланг ($P<0,05$). Существенно улучшилась функция захватов восстановленным пальцем.

Вывод. ДО с промежуточной КА обеспечивает восстановление длины и формы дефектных пальцев кисти в более короткие сроки, что подтверждает возможность использования этого варианта лечения больных с короткими КФ пальцев.

ПРИМЕНЕНИЕ АППАРАТА TSF® В СОЧЕТАНИИ С ИНТРАМЕДУЛЛЯРНЫМ НАПРЯЖЕННЫМ АРМИРОВАНИЕМ ПРИ УДЛИНЕНИИ И КОРРЕКЦИИ ДЕФОРМАЦИЙ КОНЕЧНОСТЕЙ У ДЕТЕЙ

Попков Д.А. [1], Lascombes P. [2]

[1] Межрегиональный ортопедический центр, Клиническая больница № 81 ФМБА РФ, г. Северск, Россия
[2] Centre Hospitalier Universitaire de Nancy, France

THE USE OF TSF® DEVICE IN COMBINATION WITH INTRAMEDULLARY STRESSED REINFORCEMENT FOR LIMB LENGTHENING AND DEFORMITY CORRECTION IN CHILDREN

Popkov D.A.[1], Lascombes P. [2]

[1] Interregional Orthopaedic Center of the Federal Medical-and-Biological Agency of Russia, Clinical Hospital No. 81, Seversk, Russia; [2] Centre Hospitalier Universitaire de Nancy, France

The results of lengthening and/or correction of limb deformities of congenital and acquired etiology were studied in 45 patients at the age of 3-16 years, who underwent 51 stages of surgical treatment using Taylor Spatial Frame and intramedullary reinforcement with Stryker titanium wires. In all the cases osteotomy was performed transcutaneously, the procedures of lengthening and correction of deformities were gradual with the optimal rate and divisional rhythm of distraction. The mean amount of lengthening made up 4.4±0.32 cm (16.5±1.8 %) and varied from 2.5 to 8.5 cm. The duration of external fixation for polylocal polysegmental deformity corrections made up 93.5±9.7 days. The mean osteosynthesis index for lengthenings made up 23.4±1.66 days/cm (from 10.6 days/cm to 30.3 days/cm). According to the classification developed (Popkov D., Lascombes P, 2010) the results have been distributed as follows: excellent results (1a and 1b categories) – 29 patients, good (2a and 2b categories) – 18 patients, satisfactory (3a and 3b categories) – 4 patients, and as for unsatisfactory results (category 4), they were absent.

Введение. Сочетание интрамедуллярного напряженного армирования и аппарата Илизарова для удлинения конечностей и коррекции деформаций у детей позволяет сократить длительность внешней фиксации, уменьшить или полностью исключить тяжелые септические и костные осложнения (Попков Д.А., 2001; Saraph V. et al., 2004; Lascombes P., Popkov D., 2008; Popkov D. et al., 2010).

Целью данного исследования явился анализ результатов удлинения и коррекции деформаций конечностей у детей при сочетании интрамедуллярного напряженного армирования и аппарата TSF®, находящего все большее распространение в Западной Европе и Северной Америке.

Материал и методы исследования. Ретроспективное исследование результатов удлинения и/или коррекции деформаций конечностей проведено у 45 пациентов в возрасте от 3 до 16 лет (в среднем 11,3±0,69 лет), которым был проведен 51 этап оперативного лечения с применением аппарата Taylor и интрамедуллярного армирования титановыми спицами Stryker в период с 2007 по 2010 год.

Этиология укорочения и/или деформаций: врожденные аномалии развития (17 пациентов), последствия травм (7 больных), дисхондроплазия (4 ребенка), врожденный ложный сустав голени (2), фосфат-диабет (2), последствия остеоартрита (2), ахондроплазия (1), гипохондроплазия (1), экзостозная болезнь (1), болезнь Pfeiffer (1), фиброзная дисплазия (1), спондило-эпифизарная дисплазия (1), метафизарная дисплазия (1), последствия полиомиелита (2), болезнь Эрлахера-Блаунта (1), нейрофиброматоз I (1 больного). Оперированные сегменты: голень (32), бедро (22), предплечье (3), плечо (2) – в общей сложности 59 сегментов.

Во всех случаях остеотомия выполнялась чрескожно, удлинение и коррекция деформаций были постепенными, с оптимальным темпом и дробным ритмом дистракции. Оценивались сроки внешней фиксации, встретившиеся осложнения, категория результата лечения.

Результаты. Средняя величина удлинения сегмента составила 4,4±0,32 см (16,5±1,8 %) и колебалась от 2,5 до 8,5 см. При полилокальных полисегментарных коррекциях деформаций длительность внешней фиксации составила 93,5±9,7 дней. При удлинениях средний индекс остеосинтеза – 23,4±1,66 дн/см (от 10,6 дн/см до 30,3 дн/см).

В общей сложности мы встретили 24 осложнения, из них лишь одно может быть отнесено к тяжелым (задний подвывих голени после снятия аппарата внешней фиксации, потребовавшее повторного оперативного вмешательства).

Согласно разработанной нами классификации (Popkov D., Lascombes P., 2010) результаты распределились следующим образом: отличные результаты (категории 1a и 1b) – 29 пациентов, хорошие (категории 2a и 2b) – 18 больных, удовлетворительные (категории 3a и 3b) – 4 пациента, неудовлетворительных результатов (категория 4) не было.

Заключение. Результаты данной серии совершенно сопоставимы с таковыми, полученными нами при сочетании аппарата Илизарова и интрамедуллярного армирования (Popkov D. et al., 2010): интрамедуллярное армирование позволило существенно снизить длительность внешней фиксации, а также количество тяжелых осложнений при удлинении и коррекции деформаций конечностей у детей. Данные результаты могут быть получены лишь при строгом выполнении принципов метода Илизарова, а также неукоснительном соблюдении техники и правил интрамедуллярного армирования (Lascombes P., 2006; 2010).

ВОЗМОЖНОСТИ БИЛОКАЛЬНОГО ДИСТРАКЦИОННОГО ОСТЕОСИНТЕЗА

Реутов А.И.

ФГУ «Уральский научно-исследовательский институт травматологии и ортопеди им. В.Д. Чаклина» Минздравсоцразвития России, г. Екатеринбург, Россия

THE POTENTIALS OF BILOCAL DISTRACTION OSTEOSYNTHESIS

Reutov A.I.

Federal State Institution *The Chaklin Ural Scientific Research Institute of Traumatology and Orthopaedics* of the Ministry of Health and Social Development of Russia, Yekaterinburg

An experimental-and-clinical study of bilocal distraction osteosynthesis use has been performed. The experimental studies have demonstrated osteogenesis high activity with obtaining of proper newly formed bone tissue after 3 months of fixation only. The required amount of lengthening of the lower limb has been achieved in patients by 1-mm rate of distraction at each level, and its axis has been corrected in most patients treated.

Применение чрескостного остеосинтеза, в основе которого положен метод Г.А. Илизарова, позволило достичь больших успехов и решить многие технические приемы лечения больных с укорочениями и деформациями конечностей. Перспективным методом лечения этой категории больных является билокальный остеосинтез.

Цель исследования. Провести экспериментально-клиническое исследование применения билокального дистракционного остеосинтеза.

Материал и методы исследования. В условиях эксперимента проведено две серии опытов на взрослых беспородных собаках, у которых удлинение большеберцовой кости производилось методом билокального дистракционного остеосинтеза до 50 % исходной длины. В одной серии суточный темп растяжения составил 1 мм на каждом уровне, т.е., суммарно 2 мм. В другой - темп дистракции был равен 2 мм, т.е., суммарно 4 мм.

В клинике проведено лечение 56 взрослых больных с различной этиологией укорочения нижних конечностей. Величина удлинения колебалась от 4 до 14 см, что соответствовало 5-50 % исходной длины сегмента конечности. У всех пациентов выполнено билокальное удлинение костей голени.

Применены клинический, лучевой, морфологический методы исследования.

Результаты экспериментального исследования свидетельствовали о высокой активности остеогенеза в обеих сериях опытов с получением полноценной новообразованной костной ткани через 3 месяца фиксации. При этом отмечали сохранение гистоструктуры мышц удлиненной голени лишь при темпе растяжения 1 мм на каждом уровне.

У всех больных при темпе растяжения 1 мм на каждом уровне достигнута необходимая величина удлинения нижней конечности и исправлена ее ось у большей части больных. При увеличении длины ног у всех пациентов отмечали уменьшения амплитуды движений в суставах, смежных с удлиняемым сегментом конечности, несмотря на использование технических приемов, направленных на сохранение функции суставов. К моменту окончания фиксации, особенно после демонтажа аппарата Илизарова, амплитуда движений в суставах этой конечности постепенно увеличивалось, достигая исходных, а в ряде случаев даже превышая их.

Индекс лечения был равен 34-39,7 дней на 1 см удлинения. В экспериментальных и клинических условиях удлинение выполняли в ручном режиме.

Проведенное исследование свидетельствует о высокой эффективности метода билокального дистракционного остеосинтеза по Г.А. Илизарову и позволяет сократить сроки лечения больных с хорошим функциональным результатом.

УКОРОЧЕНИЕ НИЖНЕЙ КОНЕЧНОСТИ, ПЕРЕКОС ТАЗА И СТАТИЧЕСКИЙ СКОЛИОЗ

Садовая Т.Н., Батршин И.Т., Садовой М.А.

ФГУ «НИИ травматологии и ортопедии Минздравсоцразвития России», г. Новосибирск;
МУ «Детская городская поликлиника», г. Нижневартовск, Россия

LOWER LIMB SHORTENING, PELVIC DISTORTION AND STATIC SCOLIOSIS

Sadovaya T.N., Batrshin I.T., Sadovoy M.A.

Federal State Institution *The Scientific Research Institute of Traumatology and Orthopaedics of the Ministry of Health and Social Development,* Novosibirsk; Municipal Institution *The Children's City Polyclinic*, Nizhnevartovsk, Russia

1281 pupils of 1-11 forms in two secondary schools of the town of Nizhnevartovsk of Khanty-Mansi Autonomous Area have been examined by the method of computer optical topography. Out of total sampling, pelvic distorsion from 1.0º to 6.5º was revealed in 758 subjects (59.1 %). Among them pelvic distorsion below 1º - in 394 subjects (30.7 %), below 2º – in 163 subjects (12.7 %), below 3º – in 125 (9.7 %), below 4º – in 65 (5.1 %), 5º – in 10 (0.7 %), 6º and more – in 1 subject (0.08 %). Among the revealed, distorsion to the left (shortening on the left) was found in 512 pupils (67.5 %), that to the right (shortening on the right) - in 246 (32.5 %). In most cases the shortenings were of relative (functional) character. The studies made allow to state that significant number of school-age children has limb shortening. The latter leads to pelvic distortion, thereby causing the functional deviation of spine axis in the frontal plane, as well as static scoliosis which is quite common among schoolchildren.

С внедрением в медицинскую практику метода компьютерной оптической топографии стало очевидно, что при сколиотической осанке и формировании сколиоза происходят многомерные, многоплоскостные взаимозависимые нарушения всех анатомических образований туловища относительно друг друга. Одним из таких образований является тазовое кольцо.

Проведено обследование 1281 учащегося 1-11 классов в двух средних школах г. Нижневартовска ХМАО методом компьютерной оптической топографии. При выявлении перекоса таза проводились дополнительные обследования: измерение нижних конечностей сантиметровой лентой, а для определения абсолютной или относительной длины конечности использовались специальные диагностические тесты.

Результаты. Из общей выборки нами выявлено с перекосом таза от 1,0º до 6,5º всего 758 человек (59,1 %). Из них до 1º - 394 человека (30,7 %), до 2º – 163 человека (12,7 %), до 3º – 125 (9,7 %), до 4º – 65 (5,1 %), 5º – 10 (0,7 %), 6º и более 1 человек (0,08 %). Из числа выявленных перекос влево (укорочение слева) обнаружен у 512 школьников (67,5 %), в правую сторону (укорочение справа) - у 246 (32,5 %).

Было установлено, что основная масса укорочений являются относительными, так как после сравнительных измерений конечностей в положении стоя, сидя и лежа они имеют разные значения. Так, укорочение, выявленное в положении стоя, не подтверждается в положении сидя и лежа. Таковых было 527 чел. (69,5 % от числа детей с выявленным перекосом таза). При этом в данной подгруппе у 87 чел. (16,5 %) была выявлена асимметричная рекурвация коленного сустава, у 52 чел. (9,9 %) - асимметричный вальгус коленных суставов и у 91 (17,3 %) - усиленный вальгус стопы на стороне укорочения. Сочетанное нарушение оси нижней конечности в виде одновременной рекурвации и вальгуса было выявлено у 146 (27,7 %) детей. Кроме прочего, у этих детей были выявлены признаки недифференцированной дисплазии соединительной ткани: вялая и неустойчивая осанка, малые деформации грудной клетки, гипермобильность всех суставов.

Можно предположить, что значительная часть укорочений не является истинным (абсолютным) укорочением нижних конечностей, а представляет последствия различных нарушений ортопедического статуса и является функциональным (относительным) укорочением.

Абсолютное укорочение конечности от 0,5 см до 2,0 см выявлено у 27 % обследованных. Из них у 17,5 % имелись перенесенные заболевания (остеомиелит, опухолевидные образования, травма, разные величины ШДУ и т.д.). Только у 10,5 % детей с абсолютным укорочением мы не могли обнаружить причину, причем почти все эти укорочения – левосторонние, за исключением 13 случаев.

Можно констатировать, что значительное число детей школьного возраста имеют укорочение конечностей. Последнее приводит к перекосу таза, что, в свою очередь, вызывает функциональное отклонение оси позвоночника во фронтальной плоскости и статический сколиоз, который достаточно распространен среди школьников. Поэтому данные литературы о распространенности сколиоза достаточно противоречивы и колеблются в больших пределах – от 0,03 % до 53 %, так как многие исследователи приводят данные только о

структуральных сколиозах (сколиотическая болезнь), не учитывая при этом другие виды деформации позвоночника.

Таким образом, при обследованиях школьников на предмет нарушений осанки и деформаций позвоночника нужно применять современные высокотехнологичные методы обследования с целью выявления не только основной патологии, но и основных причин, каковой является разновысокость конечностей с перекосом таза.

РОЛЬ СОМАТОСЕНСОРНОЙ АФФЕРЕНТАЦИИ В ПРОЦЕССАХ РЕГУЛЯЦИИ МОТОРНОЙ АКТИВНОСТИ МЫШЦ УДЛИНЯЕМОЙ КОНЕЧНОСТИ

Сайфутдинов М.С., Сизова Т.В.

ФГУ «Российский научный центр «Восстановительная травматология и ортопедия» им. акад. Г.А. Илизарова» Минздравсоцразвития России, г. Курган, Россия

THE ROLE OF SOMATOSENSORIC AFFERENTATION IN THE PROCESSES OF REGULATING THE MOTOR ACTIVITY OF THE MUSCLES OF THE LIMB BEING LENGTHENED

Saifutdinov M.S., Sizova T.V.

Federal State Institution The Russian Ilizarov Scientific Center *Restorative Traumatology and Orthopaedics* of the Ministry of Health and Social Development of Russia, Kurgan, Russia

Human sensomotor system responses to stretching of the tissues of the limb being lengthened by its non-specific adaptive reaction, the electrophysiological correlates of which can be used for its correction.

Длительное дозированное растяжение тканей удлиняемой конечности вызывает комплекс первичных структурно-функциональных реакций в периферических элементах соматосенсорного анализатора (рецепторах кожи, мышц, сухожилий, сенсорных волокнах периферических нервов), что ведёт к развитию изменений качественного и количественного состава афферентации, квалифицируемого нами как сенсорный дисбаланс. Анализ морфологических и физиологических данных, описанных в специальной литературе, показал, что при этом следует ожидать снижение интенсивности специфической афферентации, в сочетании с ростом неспецифической активности.

В связи с вышесказанным **целью** исследования было: выявление роли изменённой соматосенсорной афферентации в процессах регуляции моторной активности мышц удлиняемой конечности.

Методы исследования. Методом соматосенсорных вызванных потенциалов (ССВП) обследовано 50 пациентов 11-42 лет с односторонними укорочениями на 3-15 см верхней конечности до, в процессе и после её удлинения методом дистракционного остеосинтеза.

Разработанный нами способ анализа вызванной биоэлектрической активности (ВБА) головного мозга является достаточно информативным для осуществления текущего контроля функциональных изменений в периферических и центральных структурах соматосенсорного анализатора в условиях длительного дозированного растяжения тканей конечности при её удлинении по Илизарову. Он увеличивает информативность и сферу применения методики соматосенсорных вызванных потенциалов за счёт включения в анализ ранее недоступных для этого паттернов активности.

Дисбаланс афферентации порождает цепь вторичных изменений в центральных структурах соматосенсорного анализатора, как одного из ключевых звеньев сенсомоторной системы. Это проявляется в закономерной динамике параметров ВБА, выраженной в снижении её ранга, интеграла и амплитуды ранних компонент вызванных потенциалов ССВП, и возрастании порога чувствительности кожных рецептивных полей удлиняемой конечности к электрическому раздражению. Эти данные положены в основу разработанных нами критериев выраженности сенсорного дисбаланса.

Физиологический смысл обсуждаемой реакции ЦНС заключается в перенастройке внутренних механизмов анализатора, корректирующих структуру афферентации, получаемой высшими отделами ЦНС, что является важнейшим фактором, определяющим их функциональное состояние и активацию защитного тонического рефлекса, который заключается в подавлении активности быстрых и повышении тонического напряжения части медленных двигательных единиц мышц удлиняемого сегмента.

По мере снижения интенсивности натяжения тканей конечности, что происходит через год после прекращения их дозированного растяжения, параметры ВБА и биоэлектрической активности мышц возвращаются к значениям, близким к исходному уровню, что свидетельствует об обратимости изменений, наблюдаемых нами в процессе удлинения конечности.

Полученные результаты могут быть использованы для решения проблем выбора и стандартизации стимулирующих воздействий при разработке диагностических тестов на основе метода ССВП, в частности, для прогнозирования гипертракционных повреждений нервов удлиняемой конечности.

ОСОБЕННОСТИ КЛИНИЧЕСКОЙ КАРТИНЫ И ДИАГНОСТИКИ КОСТНО-СУСТАВНОГО ТУБЕРКУЛЁЗА, БЦЖ-ОСЛОЖНЕНИЙ У ДЕТЕЙ РАННЕГО ВОЗРАСТА

Севостьянова Т.А., Алаторцев А.В., Мушкин А.Ю.*

Туберкулёзная клиническая больница №7, г. Москва; *ФГУ «Санкт-Петербургский научно-исследовательский институт фтизиопульмонологии Росмедтехнологий», Санкт-Петербург, Россия

THE SPECIAL FEATURES OF CLINICAL PICTURE AND DIAGNOSTICS OF BONE AND JOINT TUBERCULOSIS, BCG-RELATED COMPLICATIONS IN CHILDREN OF EARLY AGE

Sevostianova T.A., Alatortsev A.V., Mushkin A.Yu.*

Tuberculosis Clinical Hospital No.7, Moscow; *Federal State Institution *The Saint Petersburg Scientific Research Institute of Phthysiopulmonology* of Russian Medical Technologies, St. Petersburg, Russia

78 children have been examined for bone and joint tuberculosis. By the moment of appealing the disease complicated course was determined in 43 children, including fistulas – in 9, abscesses – in 23, their combination – in 11 patients. Diagnostic puncturing/trepanation biopsies in treatment network were made in 21 patients. The material obtained by biopsy was sufficient for morphological verification of the process in 15 cases. The open surgeries were made at the stages of diagnostics in 36 children; though these surgeries provided the diagnosis verification in all cases, they led to the development of the main process complications. It took more than two months to diagnose the disease in 41 children. When the disease was revealed, all the children were consulted, and 57 among them – operated on in the St. Petersburg Scientific Research Institute of Phthysiopulmonology, where they underwent radical and radical-and-restorative plastic surgeries. The results were followed within the period from 6 months to 6 years, complications and recurrences were not observed.

Введение. Прогрессирование специфического процесса с распространением за пределы органа с образованием абсцессов, свищей относится к III стадии прогрессирующего туберкулёза внелёгочных локализаций (Гарбуз А.Е., Мушкин А.Ю. с соавт., 2003). Среди современных особенностей клиники внелёгочного туберкулёза отмечается нарастание числа осложнённых и распространённых форм.

Целью настоящей работы явился анализ структуры костно-суставного туберкулёза, БЦЖ-осложнений у детей раннего возраста.

Материал и методы. В период с 2004 по 2010 г. в консультативно-диагностическом центре и отделении для детей младшего возраста ТКБ № 7 г. Москвы по поводу костно-суставного туберкулёза обследованы 78 детей (43 мальчика и 35 девочек) в возрасте от 4 мес. до 3 лет 11 мес., в т.ч. в возрасте до 1 года – 8 детей (10,3 %), от 1 до 3 лет – 61 (78,2 %), старше трех лет – 9 (11,5 %).

В 10 случаях (12,8 %) отмечено генерализованное течение заболевания с наличием туберкулёза внутригрудных лимфатических узлов и поражением позвоночника, грудины, трубчатых костей скелета. У 68 (87,2 %) детей костное поражение являлось единственной локализацией специфического процесса, выявлены поражения длинных трубчатых костей у 34 (43,6 %) больных, губчатых и плоских – у 19 (24,4 %), суставов и мягких тканей – у 14 (17,9 %), позвоночника – у 1 (1,3 %) ребёнка.

Результаты и обсуждение. С целью анализа динамики ситуации пациенты разделены на два периода – с 2004 по 2006 и с 2007 по 2010 г. В первый период выявлено 26 детей, во второй – 52. К моменту обращения в специализированное туберкулезное учреждение осложнённое течение заболевания определялось в первом периоде у 9 детей (34,6 %), в т.ч. свищи – у 3, абсцессы – у 5, их сочетание – у 1 пациента; во втором периоде – у 34 (61,8 %): свищи – у 6, абсцессы – у 18, их сочетание – у 10 больных.

Диагностические пункционные/трепанационные биопсии в общей лечебной сети были выполнены соответственно периодам 10 (38,5 %) и 11 (21,1 %) больным. В 15 случаях (71,4 %) полученный при биопсии материал был достаточен для морфологической верификации процесса. У 36 детей (46,2 %) (12 – в первый и 24 – во второй периоды) на этапах диагностики проводились открытые операции, во всех случаях хотя и обеспечившие верификацию диагноза, но приведшие к развитию осложнений основного процесса. Диагностика заболевания заняла свыше двух месяцев у 19 (73,1 %) детей в первый и у 22 (39,3 %) – во второй временной период. После выявления заболевания все дети были консультированы, а 57 из них оперированы в СПбНИИФ, где им выполнены радикальные и радикально-восстановительные пластические операции. Результаты прослежены в сроки от 6 мес. до 6 лет, осложнений и рецидивов не отмечено.

Выводы.

1. За последние годы отмечается увеличение числа детей раннего возраста, страдающих костно-суставным туберкулёзом, равно как и увеличение числа распространённых и осложнённых форм заболевания.
2. На основании анализа ситуации можно заключить о возросшей хирургической активности в общей лечебной сети в отношении данной категории пациентов. Нерадикальные операции, в данном случае хоть и обеспечивают быструю верификацию специфического процесса, однако способствуют формированию осложнённых форм заболевания.

3. Методом выбора ранней, малоинвазивной диагностики у данных больных, на наш взгляд, должны быть пункционные (трепанационные) биопсии с последующей консультацией фтизиопедиатра и специалиста по костно-суставному туберкулезу.

СПОСОБ КОРРЕКЦИИ РЕПАРАТИВНОЙ РЕГЕНЕРАЦИИ ПРИ УДЛИНЕНИИ СЕГМЕНТОВ МЕТОДОМ ДИСТРАКЦИОННОГО ОСТЕОСИНТЕЗА

Скороглядов А.В., Атаев Э.А., Ахмедов Б.А., Атаев А.Р.

ГОУ ВПО «Российский государственный медицинский университет Росздрава», г. Москва, Россия; Госпиталь Аль Мутавакель, г. Сана; Республиканский клинический госпиталь, г. Сана, Республика Йемен

A TECHNIQUE OF REPARATIVE REGENERATION CORRECTION FOR SEGMENTAL LENGTHENING BY DISTRACTION OSTEOSYNTHESIS METHOD

Skorogliadov A.V., Atayev E.A., Akhmedov B.A., Atayev A.R.

State Educational Institution of Higher Professional Education *The Russian State Medical University of the Russian Health Service,* Moscow, Russia; Al Mutavakel Hospital, Sana; Republican Clinical Hospital, Sana, the Yemen Arab Republic

The experience in treatment of 36 patients with long tubular bone defects has been summarized. The gunshot fractures with primary bone tissue defect or the primary or secondary surgical debridement of wounds in full with resection of bone fragments within the limits of normal tissues appeared to be a cause of defect formation. Patients were divided into two groups: the main (n=20) and control one (n=16). The technique of bilocal and polylocal osteosynthesis according to Ilizarov in different modifications was used for defect filling in all the patients. The proposed technique of reparative regeneration correction was additionally used in the main group by insertion of spongious autobone into regenerated bone thickness. The use of the technique proposed has allowed us to reduce the periods of fixation and treatment almost 1.5-fold in comparison with the control group.

Лечение раненых и пострадавших с высокоэнергетическими повреждениями, как в результате открытой травмы, так и огнестрельного генеза продолжает оставаться сложной и нерешенной проблемой современной травматологии и военно-полевой хирургии, так как такие повреждения сопровождаются дефектом кости и мягких тканей. Особую актуальность приобретают огнестрельные переломы с наличием костного дефекта, где при хирургическом лечении необходимо не только заполнить дефект, но и добиться сращения с наиболее полным восстановлением длины и функции конечности.

Аппарат Г.А. Илизарова и удлинение по предложенным им методикам являются методом выбора. Основной проблемой остается замедление регенераторной перестройки и компактизации регенерата, что может в дальнейшем привести к деформации костного регенерата или его надлому. При формировании дистракционного регенерата кости отмечаются процессы остеомаляции и остеопороза.

Мы располагаем опытом лечения 36 больных с дефектами длинных трубчатых костей. Из них мужчин было 32 (88,8 %), женщин – 4 (11,2 %) в возрасте от 16 до 55 лет. Причиной формирования дефекта длинных трубчатых костей являлись огнестрельные переломы с первичным дефектом костной ткани или первичная или вторичная хирургическая обработка ран в полном объеме с резекцией костных отломков в пределах здоровых тканей. К дефектам кости относили утрату костного вещества с дефектом тканей между костными фрагментами более 1 см. При определении истинных размеров дефекта кости учитывали сумму межкостного диастаза и размеры анатомического укорочения поврежденного сегмента конечности.

По величине костных дефектов преобладали диастазы от 5 до 12 см, всего 36 больных, наиболее частая локализация дефектов – кости голени (24 больных, 66,6 %). Больные были разделены на две группы: основную (n=20) и контрольную (n=16).

Метод билокального и полилокального остеосинтеза по Илизарову в различных модификациях применялся при замещении дефектов у всех пациентов. Но в основной группе мы применили предложенный нами способ коррекции репаративной регенерации при удлинении сегментов методом дистракционного остеосинтеза (патент РФ №2410051).

Целью предложенного способа является: ускорение репарации, укрепление и компактизация регенерата, улучшение кровоснабжения, сокращение сроков лечения.

Поставленная цель достигается путем пересечения кости в области метафиза при чрескостном остеосинтезе для дистракционного удлинения. После достижения необходимой длины и докомпоновки аппарата Илизарова производится костная аутопластика спонгиозной тканью в толщу регенерата с использованием остеоперфоратора с поршневой системой и малоинвазивной техники под контролем электронно-оптического преобразователя.

Всего на этапах лечения выполнено 176 оперативных вмешательств, число повторных госпитализаций в среднем составило 4 (±2), основная причина повторной госпитализации – воспаление мягких тканей вокруг спиц, необходимость проведения комплексных мероприятий с целью купирования воспалительного процесса, в том числе проведение дополнительных спиц.

Хорошие и удовлетворительные результаты получены у всех 36 больных. Анализ ближайших и отдаленных результатов показал, что наиболее благоприятные результаты замещения дефекта кости получены у больных с огнестрельными переломами длинных костей после проведения хирургической обработки ран в полном объеме, с резекцией костных отломков в пределах здоровых тканей и ранним замещением дефекта кости методом дистракционного остеосинтеза по Илизарову с использованием предложенного способа коррекции репарации. Применение предложенного способа позволило нам сократить сроки фиксации и лечения почти в 1,5 раза в сравнении с контрольной группой.

Билокальный и полилокальный остеосинтез по Илизарову, выполненный при соблюдении техники и технологии, по строго обоснованным показаниям, является наиболее эффективным способом замещения дефектов длинных костей.

Введение губчатой костной ткани способствует укреплению и компактизации регенерата, усиливает васкуляризацию, вызывая формирование новых периостально-медуллярных сосудистых связей, сокращению сроков лечения.

Таким образом, представляется перспективным применение малоинвазивного способа укрепления регенерата посредством губчатого аутотрансплантата при удлинении сегментов методом дистракционного остеосинтеза.

ФУНКЦИОНАЛЬНЫЙ СТАТУС СИСТЕМЫ ИНТРАЦЕРЕБРАЛЬНОГО КРОВООБРАЩЕНИЯ У ПОДРОСТКОВ С АХОНДРОПЛАЗИЕЙ

Скрипников А.А., Долганова Т.И., Аранович А.М.

ФГУ «Российский научный центр «Восстановительная травматология и ортопедия» им. акад. Г.А. Илизарова» Минздравсоцразвития России, г. Курган, Россия

THE FUNCTIONAL STATUS OF INTRACEREBRAL CIRCULATION SYSTEM IN ADOLESCENTS WITH ACHONDROPLASIA

Skripnikov A.A., Dolganova T.I., Aranovich A.M.

Federal State Institution The Russian Ilizarov Scientific Center *Restorative Traumatology and Orthopaedics* of the Ministry of Health and Social Development of Russia, Kurgan, Russia

Rheoencephalographic examination has been performed in 12 adolescents with achondroplasia in order to determine the changes in intracerebral circulation. Some aberrations have been revealed: the decreased blood filling of the brain vessels in the pool of a.carotis interna and a.vertebralis, the moderate vertebrogenic effect on rheogram arterial and venous component, the signs of mild intracranial hypertension.

Известно, что у больных ахондроплазией наблюдается укорочение основания черепа, уменьшение затылочного отверстия, сужение позвоночного канала на уровне верхних шейных позвонков, что нередко сопровождается внутричерепной гипертензией и дыхательной недостаточностью центрального генеза (Aryanpur J. et al., 1990; Thompson N.M. et al., 1999). Наблюдаемой у этих больных в 60 % случаев макроцефалии практически всегда сопутствует гидроцефалия (Pierre-Kahn A. et al., 1980). Все это является причиной развития неврологических нарушений различной степени выраженности. Для адекватной коррекции возникающей симптоматики необходимо владеть информацией о характере и степени интенсивности изменений функционального статуса церебральных структур, в том числе – о состоянии кровоснабжения головного мозга.

С целью выявления изменений интрацеребрального кровообращения проведено реоэнцефалографическое обследование по стандартной методике 12 подросткам с ахондроплазией в возрасте от 12 до 18 лет (средний возраст - 15,8±0,6 лет). Группу контроля составили 10 неврологически здоровых лиц, сопоставимых по возрасту, полу с исследуемой выборкой больных.

Выявлено, что значения РП (реографический показатель, учитывающий базисное сопротивление тканей), отражающего степень кровенаполнения артериального русла, в бассейне a. carotis interna (отведения FMs, FMd) были достоверно ($p<0,05$) снижены - на 8-20 %, что соответствует легкой и умеренной степени снижения. У всех пациентов отмечена межполушарная асимметрия кровенаполнения в данном сосудистом бассейне «умеренной» степени выраженности (20-50 %).

Кровенаполнение в бассейне a.vertebralis (отведения OMs, OMd) было значительно снижено ($p<0,05$) - в среднем на 20,0-30,0 %, с «умеренной» степенью выраженности межполушарной асимметрии (20-50 %).

Коэффициент передне-заднего соотношения амплитуд систолической волны в отведениях FM и MO был увеличен до 1,7 отн. ед., что свидетельствует о дефиците кровотока в бассейне a. vertebralis.

При оценке показателя Vб (максимальная скорость периода быстрого наполнения), характеризующего упруго-эластические свойства магистральных артерий в бассейне a. carotis interna и a. vertebralis отклонений от нормативных значений не выявлено, но степень асимметричности тонуса составила от 15 до 20 % (умеренная выраженность).

Выявлено снижение на 5-10 % показателя Vм (средняя скорость периода медленного наполнения) в бассейне a. carotis interna, что является признаком незначительно повышенного тонуса прекапиллярных сосудов (артериол). В бассейне a. vertebralis зафиксировано повышение на 5-10 % показателя Vм, что свидетельствует о тенденции к снижению тонуса прекапиллярных сосудов.

По расчетному показателю Mkd (межамплитудный показатель диастолической волны), характеризующему состояние венозного оттока, только у 3 пациентов (25 % наблюдений) в состоянии функционального покоя выявлены признаки затруднения венозного оттока. При проведении функциональных проб (наклоны головы, повороты головы) у всех обследуемых отмечено умеренное вертеброгенное влияние на артериальную и венозную компоненту реограммы в бассейне a. carotis interna и a. vertebralis с признаками нарастания затруднения венозного оттока.

Анализ расчетного показателя ВЧД (внутричерепное давление) в 5-ти из 12-ти случаев (41,6 % наблюдений) выявил повышение значений с градацией «легкая степень внутричерепной гипертензии» (200,0-250,0 усл. ед., в среднем - 219±11) при верхней границе нормы - 199,0 усл. ед.

Вывод. Кровенаполнение сосудов головного мозга у подростков с ахондроплазией снижено ($p<0,05$) в обоих сосудистых бассейнах с преобладающим дефицитом кровотока в бассейне a. vertebralis. Тонус сосудов распределения был в пределах нормы, в то время как незначительные изменения тонуса сосудов сопротивления в бассейне a. carotis и a. vertebralis имели разнонаправленный характер. У всех пациентов при функциональных пробах выявлено умеренное вертеброгенное влияние на артериальную и венозную компоненту реограммы с нарастанием затруднения венозного оттока. В 41,6 % наблюдений выявлены признаки внутричерепной гипертензии легкой степени.

ИТОГИ И ПЕРСПЕКТИВЫ РАЗВИТИЯ МЕТОДА ЧРЕСКОСТНОГО ОСТЕОСИНТЕЗА ПО ИЛИЗАРОВУ ПРИ УДЛИНЕНИЯХ КОНЕЧНОСТЕЙ

Солдатов Ю.П.

ФГУ «Российский научный центр «Восстановительная травматология и ортопедия» им. акад. Г.А. Илизарова» Минздравсоцразвития России, г. Курган, Россия

RESULTS AND PROSPECTS OF THE DEVELOPMENT OF TRANSOSSEOUS OSTEOSYNTHESIS METHOD ACCORDING TO ILIZAROV FOR LIMB LENGTHENINGS

Soldatov Yu.P.

Federal State Institution The Russian Ilizarov Scientific Center *Restorative Traumatology and Orthopaedics* of the Ministry of Health and Social Development of Russia, Kurgan, Russia

The results and prospects of the scientific-and-clinical work of the laboratory for deformity correction, limb lengthening and replacement of RISC “RTO” have been summarized in the work.

За 40 лет по проблеме удлинения костей конечностей после травм и при различных врожденных и приобретенных заболеваниях сотрудниками РНЦ «ВТО» им. академика Г.А. Илизарова опубликовано более 1500 научных работ, получено 124 свидетельств на изобретения и полезные модели, подготовлено 76 методических рекомендаций, пособий для врачей и медицинских технологий. Защищено 35 кандидатских и 8 докторских диссертаций.

Основными научно-клиническими достижениями лаборатории коррекции деформаций, удлинения и замещения дефектов конечностей за последние годы являются разработка и внедрение в клиническую практику новых способов лечения больных с врожденными и приобретенными деформациями и укорочениями конечностей, методов профилактики осложнений при дистракционном остеосинтезе (отеков, контрактур суставов, невропатий). Доказано положительное влияние на течение репаративного процесса в послеоперационном периоде рефлексотерапии и ГБО. Для сокращения сроков фиксации аппаратом чрескостной фиксации разработана методика интрамедуллярного армирования противоизогнутыми спицами с кальций-фосфатным покрытием. При больших величинах удлинения для получения равномерного регенерата и профилактики формирования ишемического регенерата предложена методика ацикличной меняющейся дистракции. Внедрены полезные модели для ЛФК суставов у больных ахондроплазией и фосфат-диабетом. С целью увеличения жесткости аппарата разработано высокоэффективное устройство для полилокального удлинения голени и устранения деформаций. Совместно с отделом лучевых методов исследований предложены и внедрены оригинальные способы количественной оценки дистракционного регенерата, степени готовности организма к повторному удлинению. Для интрамедуллярного армирования разработан ряд специального хирургического инструментария. Продолжаются исследования по влиянию метода высокодробной дистракции на ткани конечности при применении автодистракторов.

Впервые на основании комплексного анализа ошибок и осложнений, возникающих на разных этапах лечения, выявлены причины рецидивов и повторных деформаций нижних конечностей у детей с последствиями рахита и рахитоподобными заболеваниями при лечении по методу Илизарова. На основании этого разработаны

прогностические критерии результатов лечения у детей с подобными заболеваниями и определена система факторов риска возврата исходной деформации нижней конечности или формирования противоположной. Введены понятия индекса коррекции деформации и суммарного индекса деформации. Выработан алгоритм обследования и оперативного лечения, рекомендованы меры профилактики.

Благодаря разработанной в РНЦ «ВТО» технологии лечения больных с системными заболеваниями скелета обеспечено снижение на 20 % количества послеоперационных осложнений, что в совокупности с направленной стимуляцией процесса репаративного остеогенеза как в период формирования костного регенерата, так и в ходе его перестройки, позволило снизить продолжительность лечения в 2 раза.

В настоящее время сотрудники лаборатории участвуют в выполнении темы НИР «Клинические и функциональные аспекты в медицинской реабилитации пациентов с низким ростом, укорочениями, деформациями и дефектами сегментов конечностей различной этиологии». В процессе НИР будут выявлены клинические, биомеханические, биохимические, рентгенологические, физиологические особенности процесса медицинской реабилитации больных с низким ростом, укорочениями и деформациями конечностей различной этиологии и на основе их определены критерии, улучшающие результативность лечения пациентов и выработаны практические рекомендации, направленные на повышение эффективности применяемых методик лечения. Ожидается повышение положительных клинико-функциональных результатов лечения пациентов с низким ростом, укорочениями, дефектами, псевдоартрозами и деформациями сегментов конечностей различной этиологии.

ОПТИМАЛЬНЫЕ КОМПОНОВКИ АППАРАТА «ОРТО-СУВ» ДЛЯ КОРРЕКЦИИ ДЕФОРМАЦИЙ СРЕДНЕГО И ЗАДНЕГО ОТДЕЛОВ СТОПЫ

Соломин Л.Н. *, Виленский В.А. *, Уханов К.А. *, Утехин А.И. **

*ФГУ «Российский научно-исследовательский институт травматологии и ортопедии им. Р.Р. Вредена» Минздравсоцразвития России, **ООО «Орто-СУВ», г. Санкт-Петербург, Россия

OPTIMAL CONFIGURATIONS OF “ORTHO-SUV” DEVICE FOR CORRECTION OF THE DEFORMITIES OF MIDFOOT AND HIND-FOOT

Solomin L.N.*, Vilensky V.A.*, Ukhanov K.A.*, Utekhin A.I.**

* Federal State Institution *The Russian Vreden Scientific Research Institute of the Ministry of Health and Social Development of Russia*, St. Petersburg; ** Limited Liability Company «Ortho-SUV», St. Petersburg, Russia

Six variants of different configurations for midfoot deformity correction and three configurations for hind-foot deformity correction have been analyzed using a plastic foot model. The levels and planes of support arrangement, the positions for strut cardan-joint fixation varied in the configurations studied. Optimal configurations are described for forefoot, midfoot and hind-foot. The configurations developed have been evaluated in treatment of 5 patients. In every case all the deformity components were eliminated by “integrated” trajectory without the necessity of partial remounting of the device, as it is required when the Ilizarov fixator is used. Preliminary results demonstrated that single-stage elimination of complex multiplanar deformities with angular amount below 50º is possible using Ortho-SUV device.

Актуальность. Проведенные исследования (Соломин Л.Н., 2006-2010) показали, что при коррекции сложных деформаций длинных костей основанный на компьютерной навигации аппарат Орто-СУВ (http://rniito.org/download/Ortho-SUV-Frame-Manual.pdf; http://rniito.org/download/Ortho-SUV-Frame-Hi-Tech.pdf) имеет ряд преимуществ перед аналогами (Taylor Spatial Frame, Ilizarov Hexapod System) и аппаратом Илизарова. Таким образом, можно предположить, что использование аппарата Орто-СУВ при коррекции сложных деформаций стоп также будет иметь свои преимущества.

Цель работы. Разработать оптимальные компоновки аппарата Орто-СУВ для коррекции сложных деформаций среднего и заднего отделов стопы.

Материалы и методы. С использованием пластиковой модели стопы было проанализировано 6 вариантов различных компоновок для коррекции деформаций среднего отдела стопы и 3 компоновки для коррекции деформаций заднего отдела стопы. В исследуемых компоновках варьировали уровни и плоскости расположения опор, позиции для фиксации карданов страт.

Результаты. Во всех компоновках базовый модуль аппарата состоял из 2-х опор. Одну из них крепили на голени: VI,1,120; VIII (8-2) 8-2 (http://rniito.org/solomin/download/mudef.zip). При коррекции деформации среднего отдела вторую опору (2/3 кольца) фиксировали к пяточной кости. При коррекции деформации заднего отдела стопы U-образную опору фиксировали к таранной кости. Дистальный (перемещаемый) модуль при коррекции среднего отдела состоял из опоры, фиксируемой к плюсневым костям. При коррекции заднего отдела 2/3 кольца фиксировали к остеотомированному фрагменту пяточной кости.

Для коррекции среднего отдела стопы оптимальной признана компоновка, в которой плоскость крепления 1-го, 3-го и 5-го карданов к проксимальному модулю располагается параллельно фронтальной плоскости и вынесена дорзальнее голеностопного сустава. При этом карданы 1-й и 5-й страт крепятся к опоре на голени.

Кардан 3-й страты должен крепиться на вершине полукольца, фиксированного перпендикулярно и книзу к опоре на пяточной кости. Карданы 2-й, 4-й и 6-й страт следует крепить к выносному полукольцу (или 2/3 кольца), фиксированному на 5-6 см кпереди от дистального модуля. В данной компоновке возможно одноэтапно осуществить коррекцию всех видов деформации (отведение, приведение, супинацию, пронацию, эквинус среднего отдела, пяточная стопа) в пределах 50°.

При коррекции заднего отдела стопы карданы 1-й, 3-й и 5-й страт следует крепить к опоре на голени, в параллельной к кольцу плоскости и располагать в 12, 5 и 7 позициях соответственно. Карданы 2-й, 4-й и 6-й страт необходимо крепить, соответственно, в позициях 3, 6 и 9 к дистальному модулю таким образом, чтобы плоскость их крепления после коррекции стала горизонтальной. Углы коррекции в данной компоновке также позволяют корригировать деформации до 50° в любой плоскости.

Разработанные компоновки апробированы при лечении 5 пациентов. Во всех случаях все компоненты деформации были устранены по «интегральной» траектории без необходимости частичных перемонтажей аппарата, как это требуется при применении аппарата Илизарова.

Заключение. Предварительные результаты показали, что при использовании аппарата Орто-СУВ возможно одноэтапное устранение сложных многоплоскостных деформаций с угловой величиной, не превышающей 50°.

АНАЛИЗ ДИНАМИКИ РЕФЕРЕНТНЫХ ЛИНИЙ И УГЛОВ НИЖНЕЙ КОНЕЧНОСТИ ПРИ ИЗМЕНЕНИИ ФОРМЫ НОГ С ИСПОЛЬЗОВАНИЕМ ЧРЕСКОСТНОГО ОСТЕОСИНТЕЗА

Соломин Л.Н., Кулеш П.Н.

ФГУ «Российский научно-исследовательский институт травматологии РНИИТО им. Р.Р. Вредена» Минздравсоцразвития России, г. Санкт-Петербург, Россия

THE ANALYSIS OF THE DYNAMICS OF LOWER LIMB REFERENCE LINES AND ANGLES FOR LOWER LIMB SHAPE CHANGE USING TRANSOSSEOUS OSTEOSYNTHESIS

Solomin L.N., Kulesh P.N.

Federal State Institution *The Russian Vreden Scientific Research Institute of the Ministry of Health and Social Development of Russia,* St. Petersburg, Russia

The tele-x-rays of the lower limbs of 34 patients underwent the change in lower limb shape have been studied. The reference lines and angles (RLA) were evaluated before correction and after it for each patient. According to the preliminary data, certain deviations from the correct RLA relations were observed in all the patients, who appealed for lower limb shape correction. After the achievement of the lower limb shape satisfying patients the normal values of the main RLA parameters remain in most of them with the exception of mechanical axis deviation. A patient should be informed early before surgery of the possible consequences of lower limb shape correction, caused by the irregular distribution of joint loads.

Введение. На настоящий момент количество операций, направленных на исправление формы ног, неуклонно растет. При анализе достигнутого результата коррекции помимо оценки косметической составляющей является обязательным исследование взаимоотношений референтных линий и углов (РЛУ) нижней конечности (http://rniito.org/download/Ref-Lines-Angl.pdf).

Цель. Проанализировать изменение РЛУ после операций, направленных на изменение формы ног.

Материалы и методы. Исследованы телерентгенограммы нижних конечностей 34 пациентов, которым выполнено изменение формы ног. Для каждого пациента оценивали РЛУ до и после коррекции.

Результаты. Перед исправлением формы ног дистальный механический угол бедренной кости в среднем составлял 86,80±1,11º (нормальные значения - 85º-90º). Проксимальный механический угол большеберцовой кости составлял 86,45±1,85º (85º-90º), дистальный механический угол большеберцовой кости - 94,80±4,09º (86º-92º). Девиация механической оси в среднем составляла 20,85±9,08 мм кнутри ($p<0,05$) (нормальные значения - 9,7±6,8 мм кнутри). Таким образом, дистальный механический угол бедренной кости в пределах нормы был у всех пациентов, проксимальный механический угол большеберцовой кости нормален у 85 %, а дистальный механический угол большеберцовой кости - у 25 %. Девиация механической оси была в норме только в 30 % случаев. Ни у одного из пациентов все 4 показателя не соответствовали норме.

После достижения необходимой формы ног дистальный механический угол бедренной кости составил в среднем 81,50±2,01º. Проксимальный механический угол большеберцовой кости стал 83,10±2,40º, дистальный механический угол большеберцовой кости - 90,85±4,83º. Девиация механической оси составила в среднем 8,55±9,94 мм кнаружи. То есть, после выполнения операции наличие значений в пределах нормы дистального механического угла бедренной кости констатировано у 70 % пациентов, проксимального механического угла большеберцовой кости - у 60 %, дистального механического угла большеберцовой кости - у 75 %. Девиация механической оси была в норме только в 25 % случаев. Только в двух случаях все 4 исследуемых показателя соответствовали норме.

Заключение. Согласно предварительным данным, все пациенты, обратившиеся к нам для исправления формы ног, имели те или иные отклонения от правильных взаимоотношений РЛУ. При достижении формы ног, которая удовлетворяет пациента, у большинства из них сохраняются нормальные значения основных показателей РЛУ, за исключением девиации механической оси. Пациент должен быть заблаговременно, до операции, информирован о возможных последствиях исправления формы ног, обусловленных неравномерным распределением нагрузок в суставах.

РЕЗУЛЬТАТЫ КОРРЕКЦИИ ДЕФОРМАЦИЙ БЕДРЕННОЙ КОСТИ ПО ИЛИЗАРОВУ И ОСНОВАННЫМ НА КОМПЬЮТЕРНОЙ НАВИГАЦИИ АППАРАТОМ «ОРТО-СУВ»

Соломин Л.Н., Щепкина Е.А., Виленский В.А., Скоморошко П.В.

ФГУ «Российсукий научно-исследовательский институт травматологии и ортопедии им. Р.Р. Вредена» Минздравсоцразвития России, Санкт-Петербург, Россия

THE RESULTS OF FEMORAL DEFORMITY CORRECTION ACCORDING TO ILIZAROV AND USING “ORTHO-SUV” DEVICE BASED ON COMPUTER NAVIGATION

Solomin L.N., Shchepkina E.A., Vilensky V.A., Skomoroshko P.V.

Federal State Institution *The Russian Vreden Scientific Research Institute of the Ministry of Health and Social Development of Russia*, St. Petersburg, Russia

The comparative analysis of the results of femoral deformity correction with unified units developed at RISC “RTO” (80 cases) and with “Ortho-SUV” device (43 cases) the work of which is based on computer navigation has been made. The periods of consolidation and functional results were compared (LEFS and SF-36 scales). The periods of fixation in both groups didn’t differ significantly. However, the total period of osteosynthesis decreased due to the reduction of deformity correction period when “Ortho-SUN” device was used: 117±6.7 days for simple deformities, 171±4.9 days – for complex deformities (according to Ilizarov: 130±7.1 days – for simple deformities, 218±5.1 days – for complex ones). The complications in treatment according to Ilizarov and in that using computer navigation were typical of external fixation and made up 32.5 % and 27.9 %, respectively. The use of LEFS, SF-36 scales demonstrated comparatively high potentials of transosseous osteosynthesis in rehabilitation of these difficult patients in both groups.

Цель. Сравнить результаты коррекции деформаций бедренной кости при помощи унифицированных узлов, разработанных в РНЦ «ВТО» им. акад. Г.А. Илизарова, и при помощи аппарата Орто-СУВ, работа которого основана на компьютерной навигации (http://rniito.org/download/Ortho-SUV-Frame-Manual.pdf).

Материалы и методы. Проанализировано 123 случая коррекции деформаций бедренной кости (80 - по Илизарову, 43 - аппаратом Орто-СУВ): травматические деформации – 78, ложные суставы – 23, врожденная патология – 22 случая. Простых деформаций было 36 (29,3 %), средней степени – 40 (32,5 %), сложных – 47 (38,2 %) (http://rniito.org/solomin/defor_class_rus.jpg). На основе телерентгенограмм определяли взаимоотношение референтных линий и углов (http://rniito.org/download/Ref-Lines-Angl.pdf). Сравнивали сроки консолидации и функциональные результаты (шкалы LEFS и SF-36).

Результаты. Устранение простых деформаций *по Илизарову* заняло 15-35 дней (в среднем 29,7 дня); сложных - 25-80 дней (в среднем - 65,8 дней). На протяжении коррекции деформации аппарат подлежал частичному перемонтажу от 1 - при простых до 5 раз при сложных деформациях. После коррекции девиация механической оси (ДМО) составила 0-5 мм в 43,75 %, 5-10 мм – 47,5 %, >10 мм – 8,75 %. Проксимальный и дистальный механические углы бедренной кости восстановлены в 88,75 % и в 91,25 % случаев соответственно. Угол между анатомическими осями проксимального и дистального фрагментов бедренной кости полностью устранен в двух плоскостях в 65 % случаев.

При применении аппарата Орто-СУВ коррекцию деформации выполняли в 74 % случаев одноэтапно. Время, необходимое для коррекции, составило 8-15 дней для простых деформаций (в среднем 10,5) и 15-47 дней (в среднем 27) - для сложных деформаций. ДМО составила 0-5 мм в 69,8 %, 5-10 мм – в 27,9 %, >10 мм – в 2,3 %. Проксимальный и дистальный механические углы бедренной кости восстановлены в 90,7 % и в 95,3 % случаев соответственно. Угол между анатомическими осями проксимального и дистального фрагментов бедренной кости устранен полностью в двух плоскостях в 83,7 % случаев.

Сроки фиксации в обеих группах значимо не различались. Но за счет сокращения периода коррекции деформации общий срок остеосинтеза был меньше при использовании аппарата Орто-СУВ: 117+6,7 дня - для простых деформаций, 171+4,9 дня - для сложных (по Илизарову: 130+7,1 дней - для простых и 218+5,1 дней - для сложных).

Осложнения при лечении по Илизарову и с использованием компьютерной навигации были типичны для внешней фиксации и составили 32,5 % и 27,9 % соответственно.

Использование шкал LEFS, SF-36 показало сравнимо высокие возможности чрескостного остеосинтеза в реабилитации этого сложного контингента больных в обеих группах.

Выводы. Коррекция деформаций по Илизарову эффективна и может быть использована при всех типах деформаций. Однако для устранения сложных деформаций во избежание многократных перемонтажей аппарата с поэтапным рентгенологическим контролем целесообразно применение аппаратов, работа которых основана на компьютерной навигации. При устранении деформаций средней степени тяжести, простых торсионных деформаций применение как гексаподов, так и традиционных методик может быть методом выбора. Применение аппарата Орто-СУВ позволяет в 2-3 раза сократить время, необходимое для коррекции деформации и, следовательно, время остеосинтеза.

МАТЕМАТИЧЕСКОЕ МОДЕЛИРОВАНИЕ В ОПРЕДЕЛЕНИИ СРОКОВ ЛЕЧЕНИЯ ПРИ УДЛИНЕНИИ КОНЕЧНОСТЕЙ У ДЕТЕЙ

Спузяк М.И., Шармазанова Е.П., Лысенко Н.С., Хмызов С.А.

Харьковская медицинская академия последипломного образования, г. Харьков, Украина

MATHEMATICAL MODELING IN DETERMINATION OF TREATMENT PERIODS FOR LIMB LENGTHENING IN CHILDREN

Spuziak M.I., Sharmazanova E.P., Lysenko N.S., Khmyzov S.A.

The Kharkov Medical Academy of Post-diploma Education, Kharkov, Ukraine

Case histories and x-rays have been analyzed in 140 children at the age of 4-18 years with congenital and acquired deformities of the upper and lower limbs. Osteotomy of the limb segments changed was performed in all the patients with subsequent fixation of bone fragments using a monolateral rod device for external fixation (82 subjects) and the Ilizarov wire fixator (58 subjects). The following formula has been deduced for mathematical modeling of treatment periods: $T_F = ((K - 1) \times L): V_D$, where T_F - the period of fixation recommended, in days; K characterizes how many times the rate of distraction (V_D) is in excess of the rate of regenerated bone formation during 24 hours; L – length of regenerated bone (the amount of limb lengthening), in mm; V_D – the mean rate of distraction, in mm/day. The formula deduced allows to plan the length of fixation period and total duration of external fixation device application in a patient at the beginning of treatment.

Врожденные и приобретенные укорочения конечностей у детей являются распространенной патологией опорно-двигательной системы. Лечение данного контингента пациентов – хирургическое, с применением аппаратов внешней фиксации, с помощью которых достигается удлинение сегмента конечности и коррекция деформации ее оси. Прогнозирование длительности периода фиксации и сроков лечения играет важную роль, прежде всего, для своевременного выявления осложнений.

Цель исследования. Прогнозирование длительности лечения пациентов с укорочениями конечностей различного генеза.

Материал и методы. Проведен анализ историй болезни и рентгенограмм 140 детей в возрасте 4-18 лет с врожденными (верхняя конечность – 40 чел., нижняя конечность – 42 чел.) и приобретенными (28 и 30 чел. соответственно) укорочениями и деформациями конечностей. Всем пациентам проводилась остеотомия измененных сегментов конечностей с последующей фиксацией костных фрагментов монолатеральным стержневым аппаратом внешней фиксации (82 чел.) и спицевым аппаратом Г.А. Илизарова (58 чел.).

Результаты исследования. Длительность дистракции костных фрагментов после проведенной остеотомии обычно соответствует запланированной величине удлинения конечности, тогда как период фиксации определяется индивидуально. Однако в начале лечения целесообразно знать его сроки, что возможно осуществить с помощью математического моделирования.

С этой целью нами разработана следующая формула:

$T_F = ((K - 1) \times L): V_D$, где

T_F - рекомендованный период фиксации, дней;

коэффициент K характеризует, во сколько раз темп дистракции (V_D) превышает темп формирования регенерата в течение суток;

L – длина регенерата (величина удлинения конечности), мм;

V_D - средний темп дистракции, мм/сутки.

Определение сроков фиксации у исследуемых пациентов осуществлялось ретроспективно, на основании проведенного лечения. Темп дистракции составлял 0,97±0,06 мм/сутки при врожденной патологии и 1,08±0,08 мм/сутки - при приобретенной. Величина удлинения составляла: верхняя конечность – врожденные укорочения – 46,5±18,8 мм, приобретенные – 51,5±12,4 мм; нижняя конечность – 48,6±13,0 мм и 51,6±12,0 мм соответственно. Для прогнозирования оптимальной длительности периода фиксации у «будущих» пациентов мы предлагаем средние значения коэффициента K, выведенного для каждой из вышеуказанных групп: верхняя конечность – врожденные укорочения – 4,4±0,3, приобретенные – 3,6±0,2; нижняя конечность – 5,4±0,3 и 4,0±0,3 соответственно.

Выводы.

1. Разработанная формула позволяет в начале лечения планировать длительность фиксации и общую продолжительность пребывания пациента с аппаратом внешней фиксации.

2. Выведенный нами коэффициент, а также рекомендованный период фиксации у пациентов с врожденной патологией достоверно отличаются от аналогичных данных при приобретенных деформациях и укорочениях.

ОСОБЕННОСТИ ФОРМИРОВАНИЯ ДИСТРАКЦИОННОГО РЕГЕНЕРАТА ПРИ УДЛИНЕНИИ НИЖНИХ КОНЕЧНОСТЕЙ У ДЕТЕЙ ПО ДАННЫМ РЕНТГЕНОГРАФИИ

Спузяк М.И., Шармазанова Е.П., Лысенко Н.С., Хмызов С.А.

Харьковская медицинская академия последипломного образования, г. Харьков, Украина

THE CHARACTERISTIC FEATURES OF DISTRACTION REGENERATED BONE FORMATION FOR LOWER LIMB LENGTHENING IN CHILDREN BY ROENTGENOGRAPHY DATA

Spuziak M.I., Sharmazanova E.P., Lysenko N.S., Khmyzov S.A.

The Kharkov Medical Academy of Post-diploma Education, Kharkov, Ukraine

The results of surgical treatment have been analyzed in 30 patients at the age of 6-16 years with lower limb shortenings of congenital (Group 1) and acquired (Group 2) etiology. Single osteotomy was performed in all the patients, a monolateral rod device for external fixation (DEF) was used for limb lengthening. Standard views of roentgenography were made before surgical intervention, during surgery and after it – namely, after 10-20, 25-40 days, 2-5, 6-10 months, as well as after 1 year and later to control the state of regenerated bone. The amount of absolute limb lengthening in Group 1 made up 6.7±1.7 cm (30.2±9.1 % of limb segment length before surgery), in Group 2 – 6.2±1.8 cm (24.5±11.4 %). It has been demonstrated that earlier formation and reorganization of distraction regenerated bone are observed in patients with the acquired shortenings and deformities of lower limbs. The appearance and development of newly formed bone using monolateral rod DEF mainly occurs asymmetrically, on the opposite side of external supports.

Деформации и укорочения сегментов конечностей возникают как при врожденных аномалиях развития, так и при приобретенных заболеваниях скелета и проявляются тяжелыми нарушениями функции конечностей. Для хирургического лечения таких пациентов разработан метод внеочагового остеосинтеза с использованием аппаратов внешней фиксации (Илизарова, стержневого и др.). Рентгенологический метод позволяет оценивать динамику формирования костного дистракционного регенерата, выявлять особенности его роста.

Цель исследования. Изучение рентгенологической динамики формирования регенерата при удлинении нижних конечностей у детей с врожденными и приобретенными укорочениями и деформациями.

Материал и методы. Проанализированы результаты оперативного лечения 30 пациентов в возрасте 6-16 лет (средний возраст - 10,3±3,3 года). У 16 человек имела место врожденная патология (локальные аномалии, экзостозная хондродисплазия, болезнь Олье) - 1-я группа, у 14 - приобретенные укорочения нижних конечностей (посттравматические, постостеомиелитические) – 2-я группа. Всем пациентам производили одинарную остеотомию, для удлинения конечностей использовали монолатеральный стержневой аппарат внешней фиксации (АВФ). Рентгенографию в стандартных проекциях проводили до оперативного вмешательства, во время и после операции через 10-20, 25-40 дней, 2-5, 6-10 месяцев, а также через 1 год и более для контроля состояния регенерата.

Результаты исследования. Величина абсолютного удлинения конечности в 1 группе составляла 6,7±1,7 см (30,2±9,1 % длины сегмента конечности до операции), во 2 группе – 6,2±1,8 см (24,5±11,4 %).

Первые рентгенологические признаки новообразующейся костной ткани у пациентов 1 группы наблюдались на 19-36-й день после операции, во 2 группе – на 14-25-й день в виде продольно ориентированных линейных образований малой интенсивности, не выходящих за пределы кортикального слоя смежных костных фрагментов. Наиболее выраженный процесс регенерации происходил асимметрично - с медальной стороны бедренной или большеберцовой кости, т.е. со стороны, противоположной расположению внешних опор АВФ. Периостальная реакция (по типу костной мозоли) вдоль костных фрагментов и дистракционного регенерата более четко определялась по медиальной поверхности. На контрольных рентгенограммах через 3-5 мес. в 1-й группе и 2-4 мес. во 2-й группе визуализировалось увеличение интенсивности регенерата; через 6-10 и 5,5-8 мес. в 1 и 2 группе соответственно появились признаки дифференцирования кортикального слоя, что является одним из критериев «зрелости» регенерата. Полная перестройка новообразованной кости происходила в течение 2 лет после операции в 1 группе и 1,5 лет – во 2-й ($p \leq 0,05$).

Тенденция к асимметричности роста костного регенерата при удлинении нижних конечностей выявлена на протяжении всего периода наблюдения данных пациентов. Мы считаем, что этот факт объясняется особенностями конструкции данного типа АВФ и может существенно влиять на тактику и результаты лечения.

Выводы.

Наблюдается тенденция к более раннему формированию и перестройке дистракционного регенерата у пациентов с приобретенными укорочениями и деформациями нижней конечностей.

Появление и развитие новообразованной кости при использовании монолатеральных стержневых АВФ происходит преимущественно асимметрично, с противоположной от внешних опор стороны.

РЕНТГЕНОЛОГИЧЕСКИЕ ДАННЫЕ О СОСТОЯНИИ СКЕЛЕТА ПРИ БОЛЕЗНИ РЕКЛИНГХАУЗЕНА ДО И ПОСЛЕ ОПЕРАТИВНОГО ЛЕЧЕНИЯ

Спузяк М.И., Шармазанова Е.П., Спузяк Р.М., Лысенко Н.С., Спузяк С.М., Давидьянц Л.С., Коломийченко Ю.А.

Харьковская медицинская академия последипломного образования, г. Харьков, Украина

ROENTGENOLOGICAL DATA ON SKELETON CONDITION FOR RECKLINGHAUSEN'S DISEASE BEFORE AND AFTER SURGICAL TREATMENT

Spuziak M.I., Sharmazanova E.P., Spuziak R.M., Lysenko N.S., Spuziak S.M., Davidiyants L.S., Kolomiychenko Yu.A.

The Kharkov Medical Academy of Post-diploma Education, Kharkov, Ukraine

The analysis of clinical-and-laboratory and roentgenological data has been made in 138 patients with Recklinghausen's disease at the age of 10-69 years. Skeletal roentgenography was performed dynamically – before and after surgical treatment. Early (granular and rough-trabecular reorganization, subperiosteal and subchondral resorption, partial thinning and fibration visualization of cortical layer, focal osteoclasia) and late (diffuse osteoporosis, cortical layer thinning, cysts and tumor-like formations, deformities and pathological fractures) symptoms of hyperparathyroid osteodystrophy were highlighted on the basis of dynamic roentgenological study of skeleton. After the radical surgery of parathyroid glands made at the stage of existing early roentgenological manifestations of Recklinghausen's disease the complete normalization of bone structure and patient's recovery took place after 1-1.5 years. After the surgery made for the marked roentgenological signs of hyperparathyroid osteodystrophy the stabilization of resorptive and destructive changes occurred within the first three months after successful surgery, and reparative processes prevailed subsequently. In spite of the marked positive dynamics of roentgenological manifestations in these cases the complete normalization of bone structure was not observed.

Введение. Причиной гиперпаратиреоза является аденома одной из околощитовидных желез, либо гиперплазия всех, редко - рак этой локализации. Одной из наиболее частых и тяжелых форм первичного гиперпаратиреоза является костная (гиперпаратиреоидная остеодистрофия, болезнь Реклингхаузена). Единственным радикальным методом лечения первичного гиперпаратиреоза является оперативный - удаление гормонально активной опухоли (чаще всего аденомы) околощитовидных желез. Задачей данной работы было изучение динамики изменений скелета до, в ближайшие и отдаленные сроки после хирургического лечения первичного гиперпаратиреоза.

Материал и методики. Проведен анализ клинико-лабораторных и рентгенологических данных 138 больных с болезнью Реклингхаузена в возрасте от 10 до 69 лет. Рентгенография скелета производилась в динамике - до и после оперативного лечения.

Результаты и их обсуждение. На основании динамического рентгенологического исследования скелета нами выделены ранние (зернистая и груботрабекулярная перестройка, субпериостальная и субхондральная резорбция, частичное истончение и разволокнение кортикального слоя, очаговая остеоклазия) и поздние (диффузный остеопороз, истончение кортикального слоя, кисты и опухолевидные образования, деформации и патологические переломы) симптомы гиперпаратиреоидной остеодистрофии. Динамические рентгенологические исследования, проведенные спустя месяцы и годы после радикальной операции, позволили установить характер обратного развития рентгенологических проявлений этого заболевания, что весьма важно для реабилитации больных с первичным гиперпаратиреозом.

Изучение скелета у больных с гиперпаратиреоидной остеодистрофией после радикальной операции на паращитовидных железах спустя 3-6 мес. - 10 лет показало, что удаление гормонально активной опухоли, произведенное на стадии наличия ранних рентгенологических проявлений болезни Реклингхаузена, приводило спустя 1-1,5 года к полной нормализации костной структуры и выздоровлению больного. Динамическое рентгенологическое исследование скелета после операции, проведенной при выраженных рентгенологических проявлениях гиперпаратиреоидной остеодистрофии, показало стабилизацию резорбтивных и деструктивных изменений за первые три месяца после успешной операции, а в дальнейшем - явное преобладание репаративных процессов. Последние намечались уже к концу 3-4 месяца после операции, но более выраженными были в сроки от 1 до 3,5 и более лет. Кисты и опухолевидные образования более четко контурировались, в них определялись тяжистые образования, очаги уплотнения, количество которых со временем увеличивалось. В некоторых случаях на месте крупных очагов остеоклазии, мелких кист возникали

склеротические поля и «пломбы». В ряде случаев кисты находились в стабильном состоянии в течение 5-10 лет. Несмотря на выраженную положительную динамику рентгенологических проявлений в этих случаях, полной нормализации костной структуры мы не наблюдали.

Выводы. Таким образом, успешная и ранняя рентгенодиагностика гиперпаратиреоидной остеодистрофии и своевременное хирургическое лечение - удаление гормонально активной опухоли паращитовидных желез имеют решающее значение для дальнейшей судьбы больного.

ЭФФЕКТИВНОСТЬ МЕТОДА ПОНСЕТИ ПРИ ЛЕЧЕНИИ ДЕТЕЙ ПЕРВОГО ГОДА ЖИЗНИ С ИДИОПАТИЧЕСКОЙ ВРОЖДЕННОЙ КОСОЛАПОСТЬЮ

Степанова Ю.А.

ФГУ «Научно-исследовательский детский ортопедический институт им. Г.И. Турнера» Минздравсоцразвития России, г. Санкт-Петербург, Россия

THE PONSETTI METHOD EFFECTIVENESS IN TREATMENT OF CHILDREN OF THE FIRST YEAR OF LIFE WITH IDIOPATHIC CONGENITAL CLUBFOOT

Stepanova J.A.

Federal State Institution *The Turner Scientific Research Children Orthopaedic Institute of the Ministry of Health and Social Development of Russia*, St. Petersburg, Russia

Examination and treatment of 60 children with congenital clubfoot (92 feet) at the age from 7 days to 1 year by the moment of treatment start has been made. The Ponsetti method was used. Treatment was performed by three main stages: clubfoot correction with plaster casts; achillotomy and consolidation of the result obtained using special ortheses – braces, that allows to avoid the deformity recurrence. Deformity correction was performed by 4-7 stages of plastering. Achillotomy was made in 90 % of patients. Absolute correction of the deformity was achieved in all the children. Good and excellent results were obtained in 93 %. There were no unsatisfactory results.

Введение. Косолапость является одной из наиболее частых врожденных патологий опорно-двигательного аппарата. Частота этой патологии равна 1-2 случая на 1000 новорожденных. В настоящее время общепринято начинать лечение детей с врожденной косолапостью методом этапного гипсования с первых дней жизни. Методик гипсования много и, зачастую, гипсование затягивается до 6-месячного возраста, а иногда и до 12 месяцев. В возрасте года, при наличии у ребенка неисправленных клинических и рентгенологических компонентов врожденной косолапости, выполняют различные объемы хирургического лечения. Несмотря на большой и многолетний опыт хирургического лечения врожденной косолапости частота рецидивов у детей после первичных операций в России остается высокой. Даже после полной хирургической коррекции эквино-каво-варусной деформации возникают контрактуры, артрозы в суставах стопы, впоследствии возникает болевой синдром.

Цель исследования. Улучшение результатов лечения детей первого года жизни с врожденной косолапостью за счет применения метода Понсети.

Материалы и методы. Нами проведено обследование и лечение 60 детей с врожденной косолапостью (92 стопы). Возраст пациентов на момент начала лечения был от 7 дней до 1 года. Для лечения врожденной косолапости нами использовался метод Понсети. Лечение состоит из трех основных этапов. Первая часть лечения – исправление косолапости гипсовыми повязками. Они меняются один раз в неделю и каждый раз накладываются в новом положении, за счет чего происходит исправление формы стопы. На начальном этапе повязка накладывается в положении элевации первого луча. Далее, после устранения кавуса, происходит постепенное восстановление соотношения в таранно-ладьевидном суставе за счет отведения стопы. Вторая важная часть лечения - ахиллотомия. Ахиллово сухожилие при косолапости всегда укорочено, из-за этого абсолютное большинство детей, которые лечатся по поводу косолапости, нуждаются в его удлинении. Мы использовали самый щадящий метод его удлинения – закрытую поперечную ахиллотомию, предложенную для данной цели Игнасио Понсети. Эквинусный компонент деформации устранен. Третья часть лечения – это закрепление полученного результата. Для удержания стоп в положении достигнутой коррекции после курса лечения мы рекомендовали пациентам использование специальных ортезов – «брейсов», что позволяет избежать возврата деформации.

Результаты. Анализ результатов проводился на основании оценки клинических (шкала Пирани) и рентгенологических данных на этапах лечения и последующего наблюдения. Коррекция деформации проводилась от 4 до 7 этапов гипсования. Ахиллотомия была выполнена 90 % пациентов. У всех детей достигнута полная коррекция деформации. Хорошие и отличные результаты получены в 93 %. Неудовлетворительных результатов не было.

Выводы. Консервативное лечение детей при врожденной косолапости должно быть общепринятым стандартом для детей раннего возраста. Метод Понсети демонстрирует высокую эффективность в лечении детей первого года жизни с врожденной косолапостью, отвечает принципу малоинвазивности, приводит к

значительному снижению общего времени нахождения ребенка в гипсовых повязках, легко стандартизируется и алгоритмизируется и должен находить более широкое применение.

ХИРУРГИЧЕСКОЕ ЛЕЧЕНИЕ ВРОЖДЕННОЙ ЛУЧЕВОЙ КОСОРУКОСТИ У ДЕТЕЙ

Стрельцов А.В.

ГБУЗ Новосибирской области «Государственная Новосибирская областная клиническая больница», г. Новосибирск, Россия

SURGICAL TREATMENT OF CONGENITAL RADIAL CLUBHAND IN CHILDREN

Streltsov A.V.

State Budget-funded Health Institution of the Novosibirsk Region *The Novosibirsk State Regional Clinical Hospital,* Novosibirsk, Russia

The results of treatment of 11 children at the age from 6 months to 13 years with congenital radial clubhand of I and III degree have been analyzed. The method according to G.A. Ilizarov was used for treatment. It was the main in the first group, while in the second group two-staged treatment was performed, and this technology was required as a preliminary stage before the main variant of treatment – alignment of the hand.

Врожденная лучевая косорукость – заболевание, характеризующееся недоразвитием лучевой кости вплоть до полной ее аплазии, лучевой девиации кисти, недоразвитием предплечья (как его укорочением, так и искривлением в лучевую сторону), комбинированными пороками развития пальцев и кисти.

Мы придерживаемся классификации косорукости по В.С. Прокоповичу (1980). Выделяют три степени:
I степень – недоразвитие лучевой кости с укорочением ее до 50 %,
II степень – укорочение лучевой кости более 50 %,
III степень – лучевая кость отсутствует полностью.

С 2002 г. в ОГУЗ «ГНОКБ» прооперировано 11 детей, из них мальчиков – 6, девочек – 5. Возраст – от 6 месяцев до 13 лет. С I степенью было 7 пациентов, с III степенью – 4 (у двоих – косорукость с обеих сторон), со II степенью не было ни одного пациента.

В первой группе (пациенты с I степенью косорукости) проведены стандартные операции по удлинению лучевой кости по методу Г.А. Илизарова. В последующем, по мере роста ребенка, у двоих отмечалось укорочение предплечья, что потребовало удлинения. У одной пациентки в возрасте 13 лет отмечалось укорочение предплечья на 5 см. После удлинения лучевой кости сразу проведен второй этап: домонтаж аппарата Илизарова, остеотомия локтевой кости и продолжено удлинение уже всего предплечья.

Во второй группе (пациенты с III степенью косорукости) проводилось 2-этапное оперативное вмешательство. На первом этапе лечения накладывался дистракционный аппарат на предплечье и кисть. Спицы проводили через проксимальную треть локтевой кости и пястной кости. Дистракцию проводили с темпом до 2 мм в сутки до получения рентгенологически зафиксированного диастаза между локтевой костью и костями запястья. После окончания дистракции аппарат снимали и выполняли второй этап вмешательства – центрацию кисти с фиксацией двумя спицами Киршнера. Спицы удаляли через 6 недель с последующей иммобилизацией съемным ортезом до 6-х месяцев, назначали ЛФК, массаж, физиолечение.

Использование 2-этапного метода лечения во второй группе связано со значительным смещением кисти и костей запястья относительно дистального конца локтевой кости, поэтому при одномоментной центрации пришлось бы прибегать к значительной резекции костей запястья, что в раннем детском возрасте не допустимо.

Во всех случаях получен хороший косметический и функциональный результат.

Выводы. Таким образом, в лечении врожденной лучевой косорукости мы используем метод по Г.А. Илизарову. Если в первой группе он был основной, то во второй группе данная технология была необходима как предварительный этап перед основным видом лечения – центрации кисти.

ТОРАКОПЛАСТИКА ПРИ РЕДКО ВСТРЕЧАЮЩИХСЯ АНОМАЛИЯХ ГРУДНОЙ КЛЕТКИ

Тажин К.Б.

«Научно-исследовательский институт травматологии и ортопедии», г. Астана, Республика Казахстан

THORACOPLASTY FOR RARE ANOMALIES OF THORACIC CAGE

Tazhin K.B.

Scientific Research Institute of Traumatology and Orthopaedics, Astana, the Republic of Kazakhstan

The results of treatment have been analyzed in 42 patients with rare anomalies of thoracic cage: asymmetric deformities, Poland's syndrome, local deformities and deformities of costal arches. After correction of asymmetric deformity of thoracic cage (hypoplasia of one of its sides) the thoracocostal complex was stabilized with a frame construction. Split costal transposition was performed for Poland's syndrome. The metal construction was

removed 2 years later after formation of rather strong skeleton of the chest. Surgical treatment of local deformities consisted in resection of pathologically deformed costal cartilages through a small intercostal approach. In case of costal arch deformities resection of VII-VIII ribs was performed through 1 or 2 small incisions depending on deformity type (unilateral or bilateral). Good cosmetic effect was achieved in all the cases.

О лечении редких деформаций грудной клетки в литературе встречаются единичные сообщения, соответственно многие хирурги подходят к их коррекции как к обычным деформациям грудной клетки, не принимая во внимание некоторых особенностей. В связи с этим, данная проблема актуальна по сегодняшний день, учитывая разнообразия проявления самой деформации, асимметричность и неудовлетворительные исходы оперативных вмешательств.

Цель работы. Ретроспективный анализ результатов лечения детей и взрослых с редкими врожденными деформациями грудной клетки, проведенного в Научно-исследовательском институте травматологии и ортопедии г. Астаны за 5 лет.

Материал и методы. В отделении ортопедии были оперированы 42 пациента с редкими аномалиями грудной клетки. Из них 16 (38 %) пациентов - с асимметричными деформациями (в данную группу не вошли пациенты с асимметричной воронкообразной и килевидной деформацией грудной клетки), 3 (7,2 %) пациента - с синдромом Поланда, 14 (33,3 %) пациентов - с локальными деформациями и 9 (21,4 %) пациентов - с деформациями реберных дуг.

Всем пациентам обязательно проводили спирографию, ЭКГ, УЗИ сердца, где выявляли нарушения со стороны сердца и органов дыхания. Для уточнения деформации грудной клетки проводили антропометрическое клиническое обследование грудной клетки и компьютерную томографию в 3Д реконструкции.

Показания к хирургической коррекции у данных групп в основном были косметические, а наличие у пациентов функциональных нарушений со стороны кардиореспираторной системы только лишь убеждало нас в показаниях к операции.

После коррекции асимметричной (гипоплазия одной из сторон) деформации грудной клетки стабилизировали грудино-реберный комплекс рамочной конструкцией.

При синдроме Поланда производили расщепленную транспозицию ребер. Металлоконструкцию удаляли через 2 года, и считаем, что за это время формируется достаточно прочный каркас грудной клетки.

Оперативное лечение локальных деформаций грудной клетки сводилось к резекции патологически деформированных реберных хрящей через небольшой межреберный доступ.

При деформации реберных дуг производили резекцию VII-VIII ребер через 1 или 2 небольших разреза, в зависимости от односторонней или двухсторонней деформации.

Все оперированные пациенты были довольны косметическими результатами, и ни в одном из случаев не было отмечено рецидива деформации. Отдаленные результаты лечения пациентов с синдромом Поланда удовлетворительны в ортопедическом аспекте, но этим больным в дальнейшем предстоит пластическая коррекция грудных мышц и молочной железы.

Говоря об асимметричной деформации грудной клетки, мы имели в виду правостороннюю или левостороннюю гипоплазию груди. Знание нормальных параметров грудной клетки дает возможность ортопеду четко разграничивать асимметричную воронкообразную деформацию грудной клетки от гипоплазии одной из сторон груди, а также подтвердить или исключить деформации реберных дуг как самостоятельное заболевание. Благодаря дифференцированному подходу к асимметричным видам деформации грудной клетки хирург выбирает правильную оперативную тактику, а значит, хороший отдаленный анатомо-функциональный результат.

СПОСОБ СУХОЖИЛЬНО-МЫШЕЧНОЙ ПЛАСТИКИ ПРИ ЛЕЧЕНИИ ПОПЕРЕЧНОЙ ДЕФОРМАЦИИ ПЕРЕДНЕГО ОТДЕЛА СТОПЫ

Тетерин О.Г., Маланин Д.А., Петров Д.Ю., Гунин К.В., Лемешкин С.С.

ГОУ «Волгоградский государственный медицинский университет»; МУЗ «Городская клиническая больница № 3», г. Волгоград, Россия

A TECHNIQUE OF MUSCULOTENDINOUS GRAFTING FOR TREATMENT OF FOREFOOT TRANSVERSE DEFORMITY

Teterin O.G., Malanin D.A., Petrov D.Yu., Gunin K.V., Lemeshkin S.S.

State Educational Institution of Higher Professional Education *The Volgograd State Medical University of the Russian Health Service,* Volgograd; Municipal Institution of Health Service *City Clinical Hospital No. 3"*, Volgograd, Russia

The results of surgical treatment of 702 patients with transverse spreading of the forefoot are demonstrated. The proposed technique of musculotendinous grafting was used to correct the existing deformity; the technique is based on the transposition of the tendon of the muscle, adducting the first toe, onto the head of the first metatarsal bone. Transection of the muscle, abducting the first toe, is made as well to prevent its deviation

inwards. Medial exostosis and other excrescences on the head of the first metatarsal bone are removed. The capsule of the first metatarsophalangeal joint is sutured in the corrected position of the first toe. This technique due to its little damage and the absence of internal and external fixators ensures rather comfortable postoperative period for a patient and doesn't exclude the possibility in the future to perform osteotomies of any type, if necessary, or to make other combined surgeries.

По данным исследований последних лет, поперечное плоскостопие, носящее как самостоятельный характер, так и в сочетании с другими статическими деформациями стопы, является одним из наиболее распространенных ортопедических заболеваний, а вальгусное отклонение первого пальца, как основное клиническое проявление данной патологии, встречается у 98 % женщин.

Пациентов с данной патологией, в большинстве случаев в первую очередь беспокоит боль в переднем отделе стопы, усиливающаяся при ходьбе, нагрузке и движениях в первом плюснефаланговом суставе. Отклонение первого пальца кнаружи, подвывих (или вывих) сесамовидных костей, молоткообразная деформация 2-го и (или) 3-го пальцев, гиперкератозы (омозолелости) на подошвенной и тыльной поверхности переднего отдела стопы являются следствием ее многокомпонентной деформации. Часто указанная патология ригидна и сопровождается остеоартрозом 1-го плюснефалангового сустава, а тяжелые степени этой деформации вызывают значительные функциональные расстройства, приводя к инвалидности.

Поперечная распластанность переднего отдела стопы является сложным динамическим процессом, в который вовлечены все структуры стопы, при этом невозможность восстановить функцию этих структурных элементов делает данную деформацию переднего отдела стопы необратимой. И устранить все компоненты данной деформации можно только хирургическим путем.

За период с 1996 по 2010 г. нами осуществлено хирургическое лечение 702 пациентов с поперечной распластанностью переднего отдела стопы (679 женщин и 23 мужчины). Для коррекции имеющейся деформации в клинике мы используем метод сухожильно-мышечной пластики, в основе которого лежит транспозиция сухожилия приводящей первый палец мышцы на головку 1-й плюсневой кости (патент РФ на изобретение №2093096). Также осуществляется пересечение мышцы, отводящей первый палец, для предотвращения его отклонения кнутри. Медиальный экзостоз и другие разрастания на головке I плюсневой кости удаляются. Капсула первого плюснефалангового сустава подшивается в корригированном положении первого пальца. Гипсовая иммобилизация не применяется из-за отсутствия необходимости в жесткой фиксации.

Таким образом, устраняются основные компоненты сложной деформации переднего отдела стопы: вальгусная деформация 1-го пальца, варусное отклонение 1-й плюсневой кости и поперечное плоскостопие с вывихом или подвывихом сесамовидных костей. Данная методика оперативного лечения, в виду малой травматичности и отсутствия внутренних и внешних фиксаторов, обеспечивает достаточно комфортный для больного послеоперационный период и не исключает возможности в будущем, при необходимости, выполнить любые виды остеотомий или проводить другие комбинированные операции.

Следствием устранения всех основных компонентов данной патологии является значительное уменьшение или полное исчезновение болей в переднем отделе стопы, способствующее функциональному восстановлению и профессиональной реабилитации.

ОПЫТ ПРИМЕНЕНИЯ МЕТОДА ЧРЕСКОСТНОГО ОСТЕОСИНТЕЗА АППАРАТОМ ИЛИЗАРОВА В ПРАКТИКЕ ОРТОПЕДИЧЕСКОГО ОТДЕЛЕНИЯ

Туренков С.В., Ерофеев А.Т., Еремеев О.В., Агеев А.А., Кених В.В., Буценко В.А.

БУЗОО «Клинический медико-хирургический центр Министерства здравоохранения Омской области», г. Омск, Россия

THE EXPERIENCE OF USING TRANSOSSEOUS OSTEOSYNTHESIS METHOD WITH THE ILIZAROV FIXATOR IN PRACTICE OF ORTHOPEDIC DEPARTMENT

Turenkov S.V., Yerofeyev A.T., Yeremeyev O.V., Ageyev A.A., Kenikh V.V., Butsenko V.A.

State-financed Health Institution of the *Omsk Region Clinical Medical-and-Surgical Center of the Ministry of Health of the Omsk region*, Omsk, Russia

The experience of 520 surgeries using different transosseous osteosynthesis techniques with the Ilizarov fixator has been summarized. Both the Ilizarov method and fixator were a method of choice in treatment of congenital and acquired limb deformities – 10 %, as well as in filling of long tubular bone defects – 2 %. Positive results of treatment using the technique (93.1 %) allow to draw a conclusion about the relevance and effectiveness of this transosseous osteosynthesis type. The development of the medical-and-economic standards of algorithms for treatment of patients by transosseous osteosynthesis method after their discharge from the hospital in-patient department.

Цель работы – систематизация клинических наблюдений и выработка алгоритма преемственности при использовании метода чрескостного остеосинтеза по Илизарову.

Материалы и методы. Обобщены результаты работы ортопедического отделения № 1 за последние 10 лет - с 2001 г. по 2010 г. За это время в отделении выполнено 520 операций с использованием различных методик чрескостного остеосинтеза с применением аппарата Илизарова.

Среди пролеченных 504 больных преобладали пациенты с ортопедической патологией верхних и нижних конечностей. Лидирующими по нозологии были ложные суставы костей верхней и нижних конечностей – 65 % (338 операций), из этого числа ложные суставы костей голени составили 72 %, бедра – 6 %, плечевой кости – 14 % и в 7 % случаев - псевдоартрозы костей предплечья. У 78 больных (15 %) аппарат Илизарова был использован для артродезирования голеностопного сустава при 3 стадии остеоартроза.

Метод и аппарат Илизарова являлись методом выбора в лечении врожденных и приобретенных деформаций конечностей - 10 % (52), а также для замещения дефектов длинных трубчатых костей - 2 % (12). В последние годы нами широко используются разработанные в Центре Илизарова методики и компоновки аппарата для низведения бедренной кости при врожденных вывихах бедра, с целью адаптации суставных поверхностей для последующего тотального эндопротезирования тазобедренного сустава – 3 % (14). В 5 % (26) случаев мы осуществляли по известным методикам удлинение нижних конечностей при врожденных и приобретенных укорочениях. В единичных случаях аппарат применялся для выполнения артродеза коленного сустава, стабилизации погружного остеосинтеза и как репозиционное устройство для последующего остеосинтеза внутрисуставных переломов мыщелков большеберцовой кости пластинами с угловой стабильностью винтов.

Результаты. Положительные результаты лечения с использованием методики (93,1 %) позволяют нам сделать вывод об актуальности и результативности данного вида чрескостного остеосинтеза.

Основной проблемой применения метода Илизарова является ведение больных на амбулаторном этапе лечения. Данный этап по протяженности составляет более 90 % от всего срока лечения. Сложности связаны с перегрузкой врачей травмпунктов амбулаторной травмой и низкой укомплектованностью специалистами. Подавляющее большинство пациентов были жители из районов Омской области, где их дальнейшее наблюдение осуществлялось хирургами, не имеющими соответствующей подготовки. Определенная группа пациентов по выписке из стационара вообще не обращалась и не соблюдала рекомендации врачей.

В связи с этим были отмечены осложнения в виде нарушения консолидации в 3,5 % случаев (18), воспаления – 2,5 % (13) и прорезывания мягких тканей в месте проведения спиц 0,9 % (5). Для устранения осложнений потребовался повторный остеосинтез с изменением компоновки аппарата, перепроведение отдельных спиц и применение консервативного лечения с применением антибиотиков.

Выводы. Для широкого и успешного использования метода Илизарова в лечении больных с заболеваниями и повреждениями опорно-двигательной системы необходимо постоянное усовершенствование оперативной техники и внедрение новых способов чрескостного остеосинтеза.

Целесообразна разработка в медико-экономических стандартах алгоритмов по лечению больных методом чрескостного остеосинтеза после выписки из стационара.

Назрела необходимость в организации специализированных кабинетов в амбулаторном звене, отделений реабилитации в стационарах, оказывающих специализированную помощь с применением метода Илизарова.

АКТИВНОСТЬ ФОСФАТАЗ В СЫВОРОТКЕ КРОВИ У ПАЦИЕНТОВ С КОСМЕТИЧЕСКИМ УДЛИНЕНИЕМ КОСТЕЙ КОНЕЧНОСТИ

Тушина Н.В., Стогов М.В., Новиков К.И.

ФГУ «Российский научный центр «Восстановительная травматология и ортопедия» им. акад. Г.А. Илизарова» Минздравсоцразвития России, г. Курган, Россия

THE ACTIVITY OF PHOSPHATASES IN BLOOD SERUM OF PATIENTS WITH COSMETIC LENGTHENING OF LIMB BONES

Tushina N.V., Stogov M.V., Novikov K.I.

Federal State Institution The Russian Ilizarov Scientific Center *Restorative Traumatology and Orthopaedics* of the Ministry of Health and Social Development of Russia, Kurgan, Russia

The special features of the metabolic reactions of patients' organism which characterize reparative process for cosmetic limb lengthening have been studied in the work presented.

Метод чрескостного дистракционного остеосинтеза по Илизарову широко применяется для реабилитации пациентов, имеющих врожденные или приобретенные дефекты конечностей, а также для увеличения длины конечностей у соматически здоровых людей. В последнем случае практически не изученными остаются особенности метаболических реакций, характеризующих репаративный процесс при косметическом удлинении конечности.

В данном исследовании изучали биохимические показатели сыворотки крови 13 пациентов, которым проводили косметическое удлинение костей нижней конечности (средний возраст 22,0±1,4 года) с использованием метода чрескостного дистракционного остеосинтеза по Илизарову. Забор крови проводили до операции, в различные сроки дистракции, фиксации и после снятия аппарата. В сыворотке крови изучали активность щелочной (ЩФ) и костного изофермента кислой фосфатазы (ТрКФ). Изучаемые в динамике лечения биохимические показатели, сравнивали с дооперационными значениями. Для выявления значимости различий биохимических показателей использовали непараметрический U-критерий Вилкоксона-Манна-Уитни.

Дооперационные значения изученных показателей сыворотки крови у пациентов с субъективно низким ростом достоверно от уровня возрастной нормы не отличались. В результате исследования было обнаружено, что максимальный рост активности ЩФ происходил на 10-е сутки дистракции, и в среднем для обследованной группы составил 33 % при p=0,01 относительно дооперационного уровня. В последующие сроки обследования на этапе дистракции и фиксации активность ЩФ постепенно снижалась и на момент снятия аппарата находилась в пределах физиологической нормы. Активность ТрКФ на этапе дистракции и фиксации возрастала незначительно, ее средние значения превышали норму не более чем на 15 % (отличия не достоверны), а на момент окончания лечения ее уровень был ниже дооперационных значений. Индекс фосфатаз, равный отношению активности ЩФ к ТрКФ (ИФ=ЩФ/ТрКФ), у пациентов с косметическим удлинением костей конечности возрастал в среднем на 20 % (p=0,05) в течение этапа дистракции, незначительно снижаясь на фиксации. Полученные данные указывают на то, что у пациентов в ходе косметического удлинения костей конечности максимальное увеличение остеосинтетических процессов отмечалось в первой половине дистракции, уровень резорбтивной активности как в ходе удлинения, так и в течение этапа фиксации был незначителен, что обеспечивало формирование полноценного дистракционного регенерата.

Таким образом, активация репаративных потенций костной ткани в условиях применения дистракционного остеосинтеза (эффект Илизарова) у здоровых людей с целью косметического удлинении костей конечности реализуется в большей степени за счет низкой остеорезорбтивной активности, нежели за счет значительной активации остесинтетических механизмов.

КОРРЕКЦИЯ УКОРАЧИВАЮЩИХ ДЕФОРМАЦИЙ НИЖНИХ КОНЕЧНОСТЕЙ У ДЕТЕЙ И ПОДРОСТКОВ

Урьев Г.А., Соколовский О.А., Сердюченко С.Н.

ГУ «Республиканский научно-практический центр травматологии и ортопедии», г. Минск, Беларусь

CORRECTION OF LOWER LIMB SHORTENING DEFORMITIES IN CHILDREN AND ADOLESCNETS

Uriyev G.A., Sokolovsky O.A., Serdiuchenko S.N.

State Institution *The Republican Scientific-and-Practical Center of Traumatology and Orthopaedics,* Minsk, Belarus

Correction with a device was used to equalize lower limb length in 60 cases, among them in 30 cases the lengthening procedure was performed in the mode of round-the-clock autodistraction of high division (with the rhythm of 60 times per day). Congenital developmental abnomalities, posttraumatic shortening deformities and epiphyseal osteomyelitis consequences – these were the main causes of shortening. Monosegmental femoral lengthening by 6 cm on the average was performed in 14 cases. Monosegmental leg lengthening was performed in 46 cases and made up 7 cm on the average. Polysegmental lengthening was performed in 5 cases for simultaneous shortening at the expense of femur and leg (from 8 to 18 cm). Temporary locking of the distal femoral growth plate and/or the proximal tibial growth plate was performed in 64 patients for the incomplete growth and inequality of the lower limb length below 5 cm. In 5 cases, when the inequality of lower limb length made up above 7 cm, the technique of temporary locking of the contralateral segment was performed in combination with lengthening of the segment shortened using a device for external fixation. The immediate and long-term results of temporary locking use as an independent method of treatment were followed in 42 patients within the periods from 1 year to 9 years. Positive dynamics was noted in all the patients in the periods of not less than one year. The inequality decreased to 2.75 cm two years after surgery on the average. Premature closing of growth plates was noted in no patients.

В результате открытий Г.А. Илизарова произошел настоящий прорыв в коррекции деформаций верхних и нижних конечностей, а компрессионно-дистракционный аппарат, разработанный и внедренный автором, на долгие годы занял господствующее положение во многих областях травматологии и ортопедии. Современные возможности коррекции укорачивающих деформаций верхних и нижних конечностей обусловлены совершенствованием аппаратов внешней фиксации и технологий их клинического применения.

Одним из главных направлений развития методов коррекции длины конечностей по Илизарову является поиск таких режимов дистракционного остеосинтеза, которые приближают процессы адаптивных реакции тканей на растяжение к их естественному росту.

Целью исследования являлось определение возможности и целесообразности использования различных вариантов коррекции длины нижних конечностей.

Материалы и методы. С 1999 по 2009 год для уравнивания длины нижних конечностей в 60 случаях использована аппаратная коррекция, из них в 30 случаях удлинение проводилось в режиме круглосуточной, высокодробной автодисракции (с ритмом 60 раз в сутки). В 64 случаях пациентам было выполнено временное блокирование дистальной зоны роста бедренной кости или проксимальной зоны роста большой берцовой кости по поводу укорачивающей деформации, в 3 случаях производилось одномоментное укорочение противоположного сегмента, в 3 случаях сочетание укорочения более длинного сегмента и удлинение укороченного. Основными причинами укорочения нижних конечностей являлись врожденные пороки развития, посттравматические укорачивающие деформации и последствия эпифизарного остеомиелита.

Результаты. Моносегментарное удлинение бедра в среднем на 6 см выполнено в 14 случаях. Моносегментарное удлинение голени произведено в 46 случаях и в среднем составило 7 см. В 5 случаях при одновременном укорочении за счет бедра и голени (от 8 до 18 см) выполнено полисегментарное удлинение.

В 30 случаях дистракция поддерживалась в автоматическом круглосуточном режиме с темпом 1,0 мм/день и ритмом 60 в сутки, величина однократного сдвига - 0,017 мм. Всем больным с целью стимуляции репаративного остеогенеза за две недели до окончания периода дистракции применился режим автодитракции с реверсом (два шага вперед, шаг назад), а в первые две недели периода фиксации вводился режим механодинамического нагружения дистракционного регенерата с ритмом 180 в сутки. В этом режиме через равные промежутки времени автоприводы чередуют маятникообразное направление хода: дистракция - компрессия. Предлагаемый алгоритм удлинения позволяет в более ранние сроки проводить биомеханическую стимуляцию зоны дистракционного регенерата и сокращает сроки остеосинтеза.

При незавершенном росте и разнице длины нижних конечностей до 5 см временное блокирование дистальной зоны роста бедренной кости и/или проксимальной зоны роста большой берцовой кости выполнено у 64 пациентов. В 5 случаях, где разница в длине нижних конечностей составила более 7 сантиметров, метод временного блокирования контрлатерального сегмента использован в сочетании с удлинением укороченного сегмента в аппарате внешней фиксации. В сроки от 1 года до 9 лет ближайшие и отдаленные результаты использования временного блокирования как самостоятельного метода лечения прослежены у 42 пациентов. У всех пациентов отмечена положительная динамика в сроки не менее чем 1 год. В среднем через 2 года после операции разница уменьшилась до 2,75 сантиметра. Ни у одного пациента не отмечено преждевременного закрытия зон роста.

Заключение. Каждый из представленных способов уравнивания длины нижних конечностей имеет как несомненные преимущества, так и определенные недостатки. Мы считаем, что для достижения оптимальных результатов лечения укорачивающих деформаций нижних конечностей у детей и подростков данные вмешательства должны не исключать, а гармонично дополнять друг друга.

НЕКОТОРЫЕ ПРОБЛЕМЫ ПРИ ПРИМЕНЕНИИ РАЗЛИЧНЫХ МЕТОДОВ ТОРАКОПЛАСТИКИ ПРИ ВДГК

Ходжанов И.Ю., Хакимов Ш.К.

«Научно-исследовательский институт травматологии и ортопедии Министерства Здравоохранения Республики Узбекистан», г. Ташкент, Узбекистан

SOME PROBLEMS OF THE USE OF DIFFERENT THORACOPLASTY TECHNIQUES FOR COBBLER'S CHEST

Khodzhanov I.Yu., Khakimov Sh.K.

Scientific Research Institute of Traumatology and Orthopaedics of the Ministry of Health of the Republic of Uzbekistan, Tashkent, Uzbekistan

A new adapted plate of different sizes with lateral stability has been developed for thoracoplasty in treatment of cobbler's chest. 12 patients were operated on, they were mostly adolescent children at the age of 14-20 years. Immediate results were positive. The plates fix the sternocostal complex firmly, there is no pressure on the ribs. The positive dynamics of the cardiorespiratory system parameters is observed.

Воронкообразная деформация грудной клетки - наиболее часто встречающаяся патология детской ортопедии. Частота ее колеблется примерно от 0,04 до 3,5 % детей. При этом пороке за счет прямой компрессии легких имеет место нарушение функции органов дыхания и сердечно-сосудистой системы.

По литературным данным, описано около 50 способов торакопластики и 30 их модификаций. Следует отметить, что при применении предложенных методов имеется ряд недостатков (двухэтапность, травматичность) и осложнения как интраоперационные, так и послеоперационные.

Современный взгляд на применение метода торакопластики ставит ряд требований - хороший косметический результат и устранение деформации с нивелированием признаков нарушений кардиореспираторной системы.

Все виды операций, в основном, отвечают на вторую часть вышеизложенных требований.

В группе операций, выполняемых с использованием наружных тракционных швов при фиксации переднего отдела грудной клетки в корригированном положении, основными недостатками являются, во-первых,

сообщение загрудинного пространства с внешней средой из–за тракционых швов, которое может иметь опасность инфицирования переднего средостения; во-вторых, механическое травмирование грудины и ребер при проведении тракционных швов, в-третьих, нарушаются принципы сроков иммобилизации мобилизованного участка (короткое время фиксации).

Применение металлических пластин имеет следующие недостатки: значительное травмирование при установке, металлические пластины могут стать «малыми» при интенсивном росте грудной клетки у детей, тем самим затрудняют гибкость и подвижность ребер. Применение костных ауто- и аллотрансплантатов чревато аутоиммунным процессом и частыми гнойными осложнениями.

В группе методик без применения наружных и внутренних фиксаторов после операции для удержания грудины в корригированном положении больным необходим длительный постельный режим. При применении методики Вада (поворот грудины и реберных хрящей) на передней поверхности грудной клетки образуется горб.

Большинство предлагаемых методов торакопластики служат лишь нивелированию признаков кардиореспираторных расстройств и не обладают самыми хорошими косметическими результатами.

С 1998 г. в мире применяется метод разворачивания пластины Дональда Насса. Конечно, эта методика в качестве основных критериев оценки и сравнения с другими методами имеет несколько преимуществ: хороший косметический результат, непродолжительность самой операции, малый объем кровопотери. Анализ литературы показал, что осложнения, по данным разным авторов, при применении методики Дональда Насса составляют до 21 % против 8 % у автора метода. Могут возникать такие осложнения, как перфорация сердца, пневмо–, гемотракс во время проведения пластины; миграция и разворот пластины, инфекционные осложнения в виде экссудативного плеврита и перикардита в ближайшем послеоперационном периоде. Длительный, стойкий или периодический болевой синдром по ходу спинальных нервов и кровотечения из-за повреждения сосудисто-нервного пучка также являются нередкими осложнениями, вследствие развития и сращения с рубцовыми тканями или раздражения самой пластиной, углубления по боковым поверхностям грудной клетки в виде проседания удерживающих ребер с появлением асимметричных видов деформации и выпрямлением пластины в отдаленном периоде после операции.

Учитывая вышеописанные осложнения, мы разработали новую адаптированную пластину с боковой стабильностью разных размеров. Оперированы новой пластиной 12 больных, в основном дети подросткового возраста - от 14 до 20 лет. Ближайшие результаты, которые мы имеем на сегодня, положительные. Пластины плотно фиксируют грудинно-реберный комплекс, давления на ребра не отмечается. Имеется положительная динамика показателей кардиореспираторных систем.

МАЛОИНВАЗИВНЫЙ НОВЫЙ МЕТОД УСТРАНЕНИЯ ПОЛОЙ СТОПЫ (PES EXCAVATUS) У БОЛЬНЫХ С ДЦП

Ходжанов И.Ю., Саваев Ф.А., Саваев А.А., Туляганова Л.Я.

Ташкентская медицинская академия, г. Ташкент, Узбекистан

A NEW LITTLE-INVASIVE TECHNIQUE FOR CAVUS FOOT (PES EXCAVATUS) ELIMINATION IN PATIENTS WITH CHILDREN CEREBRAL PARALYSIS

Khodzhanov I.Yu., Savayev F.A., Savayev A.A., Tuliaganova L.Ya.

The Tashkent Medical Academy, Tashkent, Uzbekistan

The new technique of cavus foot elimination has been developed and introduced, and its essence consists in aponeurosis transection subcutaneously with small transverse incisions in different points – from four to ten, in view of paresis severity degree. 14 patients were operated on using the technique, good anatomic-and-functional results were achieved.

Детский церебральный паралич – тяжелое заболевание, в основе которого лежат двигательные расстройства. Частота возникновения детского церебрального паралича у детей не снижается (Герцен И.Г., Штеренгерц А.Е., 1986; Барбаева С.Н., Кулишова Т.В. и соавт, 2007). Существующие методы оперативного и консервативного лечения данного заболевания постоянно совершенствуются, однако не всегда достаточно эффективны. Во многих случаях лучшие результаты могут быть достигнуты комплексным применением ряда методов.

Полая стопа у детей с ДЦП является одним из мало изученных заболеваний в детской ортопедии. В большинстве случаев полая стопа у детей с ДЦП не рассматривается как доминирующая деформация и ускользает из поля зрения ортопеда. Она остается незамеченной на фоне других осложнений.

В реабилитации больных с ДЦП, по нашим данным, большое значение имеет устранение полой стопы. Если эта деформация имеется у больного, для создания опорности стопы, улучшения походки и возможности пользования обувью необходимо устранять полую деформацию стопы.

В период с 2006 по 2010 г. в клинику «Баркамол Соглом Мед Сервис» при обществе инвалидов Наманганской области госпитализировано 517 больных с диагнозом ДЦП. Из них 61 больной имел полую деформацию стоп, что составляет 11,7 % из общего числа.

57 больным была сделано рассечение подошвенного апоневроза для устранения полой стопы.

Ранее больным, имеющим полую стопу, у нас в клинике производилось поперечное подсечение подошвенного апоневроза.

У тех больных, которым было сделано вышеуказанное подсечение подошвенного апоневроза, реабилитация протекала тяжелее, т.е., они долго (от 4 месяца до 1 года) не могли наступить на стопу из-за болезненных ощущений, причиной которых является то, что при данной методике подкожно, с помощью тенотома в поперечном направлении рассекается подошвенный апоневроз на вершине деформации. При этом в корригированном положении стопы края рассеченного подошвенного апоневроза расходятся, и остаются неприкрытыми сосудисто-нервные пучки (a., vv., n. plantares mediales et lateralis). Так как подошвенная поверхность у больных с ДЦП очень тонкая, не огрубевшая, сосудисто-нервные пучки подошвы еще больше незащищены и больше подвергаются механическим воздействиям при ходьбе.

С 2010 г. для устранения вышеуказанных недостатков нами разработан и внедрен новый способ устранения полой стопы, сущность которого заключается в том, что апоневроз рассекается с помощью тенотома подкожно не в одном месте, а маленькими поперечными надрезами в разных точках - от четырех до десяти мест, учитывая степень тяжести пареза. Таким методом прооперировано 14 больных.

По новой методике во время коррекции деформации края апоневроза не расходятся, а приближаются друг к другу, при этом сосудисто-нервные пучки остаются полностью прикрытыми подошвенным апоневрозом.

Наблюдение показало, что больные, оперированные по новой методике, могут наступать на ногу через месяц после снятия гипсовой повязки, при этом ни один из больных не жаловался на болезненные ощущения при ходьбе. В отдаленные сроки ни один из больных не жаловался и не чувствовал боль в стопе, и создавалась возможность после ортопедической обуви перейти на обычную.

Выше сказанное позволяет рекомендовать малоинвазивный новый метод в широкую практику для лечения больных с полой стопой при ДЦП.

ПЕРВЫЕ РЕЗУЛЬТАТЫ ЛЕЧЕНИЯ ВОРОНКООБРАЗНОЙ ДЕФОРМАЦИИ ГРУДНОЙ КЛЕТКИ

Ходжанов И.Ю., Хакимов Ш.К., Хошимов Р.А.

«Научно-исследовательский институт травматологии и ортопедии Министерства Здравоохранения Республики Узбекистан»; «Ташкентская Медицинская Академия», г. Ташкент, Узбекистан

THE EARLY RESULTS OF COBBLER'S CHEST TREATMENT

Khodzhanov I.Yu., Khakimov Sh., Khoshimov R.A.

Scientific Research Institute of Traumatology and Orthopaedics of the Ministry of Health of the Republic of Uzbekistan; The Tashkent Medical Academy, Tashkent, Uzbekistan

The results of treatment of 38 patients with typical cobbler's chest, pigeon chest and atypical chest deformity have been analyzed. D. Nass technique was used for correction. The following complications developed: pneumothorax – in 14 patients, hemothorax – in 5 children, subcutaneous emphysema – in 16 patients, suppuration of postoperative wound – in one patient, plate migration – in two patients, plate turn – in one patient. Postoperative period was relatively uneventful, good orthopaedic-and-cosmetic results were obtained in all the patients, deformity recurrences were absent. Today the correction by Nass technique allows to obtain the best cosmetic result in comparison with other surgeries, and it is the method of choice for treatment of cobbler's chest.

При воронкообразной деформации, характеризующейся западением грудины и передней части ребер в сагиттальной плоскости, наблюдаются функциональные расстройства дыхательной и сердечно-сосудистой систем. Поэтому эта проблема требует пристального изучения с целью расширения возможности диагностики и лечения. Для выработки показаний к операции следует иметь в виду возраст больного, характер, тяжесть деформации и легочно-сосудистые осложнения с сопутствующими симптомами.

Большинство общепринятых методик хирургического лечения дают хорошие функциональные результаты, однако косметический эффект оставляет желать лучшего. В 1998 г. хирург Donald Nass опубликовал 10-летный опыт лечения ВДГК, назвав свою методику минимально инвазивной техникой коррекции воронкообразной груди. Метод получил широкое распространение у специалистов и в нашей стране. После длительной подготовки мы начали применять метод у больных с ВДГК на базе клиники НИИТО МЗ РУз. Внедрение метода требует специально обученных врачей травматологов, которые знакомы и владеют методами торакальной хирургии и могут оказать помощь при внутригрудных осложнениях. Осуществление этого оперативного метода лечения требует тщательного подбора больных, т.к. больные дети до 5 лет еще не могут осознать суть послеоперационной профилактики осложнений. Подготовка расходного материала (антибиотики широкого спектра действия, крови и кровезаменителей, металлической пластины разных размеров и специальных инструментов) и санация ротовой полости и горла, тщательное обследование респираторного состояния легких и состояния сердечно-сосудистой системы детей являются залогом успеха.

Коррекция ВДГК производится с 2007 года, и за истекший период пролечились 38 больных: 23 - с типичной воронкообразной деформацией, 2 - с килевидной деформацией, 14 - с атипичной деформацией. В последние годы во всем мире для коррекции ВДГК применяется методика Д. Насса. Больные распределялись следующим образом: дети до 5 лет нами пока не оперированны, т.к. они не отвечают требованиям послеоперационного периода; 6 больных оперированы в возрасте от 5 до 7 лет, 15 больных оперированы в возрасте от 8 до 12 лет, в интервале возраста 13-17 лет оперированы 11 больных и в возрасте 18 и старшее оперированы 6 больных.

По степени деформации 32 ребенка были с II–III степенью, у остальных была плосковороночная форма деформации, типичная, центральная ВДГК отмечалась у 24 детей, а атипичные формы деформации отмечались: у 8 больных - атипичная правосторонняя, у 6 больных - левосторонняя форма деформации. Индекс Гажицкого у большинства больных показал высокие показатели, т.е. ниже 0,5 см. Осложнения были следующего характера: пневмоторакс - у 14 больных, гемоторакс - у 5 детей, подкожная эмфизема - у 16 больных, нагноение послеоперационной раны - у одного пациента, миграция пластины - у двоихх, разворот пластины - у одного больного.

Всем больным осуществлена операция под эндотрахеальным наркозом с некоторой коррекцией дыхания на этапах проведения эндокорректора. Послеоперационный период протекал относительно гладко, у всех больных получены хорошие ортопедо-косметические результаты, рецидивов деформации нет.

Таким образом, наш опыт показывает, что коррекция методом Насса на сегодняшний день позволяет получить наилучший косметический результат по сравнению с остальными операциями и является методом выбора лечения воронкообразной деформации грудной клетки.

НАШ ОПЫТ ПРИМЕНЕНИЯ АППАРАТА ИЛИЗАРОВА ПРИ ЛЕЧЕНИИ ВРОЖДЕННОЙ КОСОЛАПОСТИ У ДЕТЕЙ

Худжанов А.А.

Научно-исследовательский институт травматологии и ортопедии МЗ РУз, г. Ташкент, Узбекистан

OUR EXPERIENCE IN THE ILIZAROV FIXATOR USE FOR TREATMENT OF CONGENITAL CLUBFOOT IN CHILDREN

Khudzhanov A.A.

Scientific Research Institute of Traumatology and Orthopaedics of the Ministry of Health of the Republic of Uzbekistan, Tashkent, Uzbekistan

250 children with congenital clubfoot have been treated using the Ilizarov fixator. Long-term results have been studied in 165 children: excellent results were obtained in 38 (23.0 %) cases, good ones – in 85 (51.5 %), and satisfactory results – in 42 (25.5 %) cases. As it has been demonstrated, the use of the Ilizarov fixator for treatment of congenital clubfoot in children allows to achieve stable correction and good functional result.

Проблема лечения врожденной косолапости связана с частыми рецидивами (до 36 %) после различных методов хирургической, аппаратной или консервативных методов коррекции. При врожденной косолапости у детей с началом нагрузок на нижние конечности начинают формироваться и постепенно прогрессируют вторичные костно-суставные изменения.

В детском ортопедическом отделении НИИ травматологии и ортопедии МЗ РУз с 1978 по 2010 г. лечились 250 детей с врожденной косолапостью в возрасте от 1,5 до 14 лет. До 1,5 лет дети лечились в поликлиниках консервативно этапными гипсовыми повязками.

Если консервативное лечение не дало эффекта до 1,5 лет, следует своевременно дополнить его оперативным вмешательством.

За последнее двадцатилетие аппараты внешней фиксации приобрели широкую популярность в коррекции ортопедической патологии, а при лечении врожденной косолапости аппарат Илизарова занял промежуточное положение между консервативным и оперативным лечением.

Применение аппарата Илизарова позволяет постепенную коррекцию всех компонентов деформации, во всех плоскостях, постепенно, что исключает травматичность коррекции и некротические осложнения. Компоновка аппарата состоит из 2-х или 3-х колец, в зависимости от возраста ребенка и тяжести вторичных деформаций. У 194 детей (77,6 %) коррекцию деформации достигли без дополнительных хирургических манипуляций.

У детей старшего возраста, при тяжелой степени классических компонентов косолапости и склонности к рецидиву, произвели стабилизирующие операции с учетом сроков оссификации анатомических образований стопы.

Исходя из этого, трем больным с врожденной косолапостью, при склонности к рецидиву в этом возрасте, производили лавсанодез голеностопного сустава как дополнительное хирургическое вмешательство к компрессионно-дистракционному методу. После операции накладывается гипсовая повязка сроком на 1 месяц.

В 12-14-летнем возрасте наступает завершающий этап процесса остеогенеза костей предплюсны, следовательно, при тяжелой степени косолапости из-за несоответствия конгруэнтности суставных поверхностей полная коррекция не наступает и склонность к рецидиву увеличивается.

Учитывая вышеизложенное, пяти больным мы произвели подтаранный артродез. Операцию можно произвести, не снимая аппарат Илизарова или по такому же принципу, как при лавсанодезе. После операции накладывается гипсовая повязка сроком на 2 месяца, в случаях, когда артродез производится без аппаратной фиксации. Во всех случаях после стабилизирующих операций достигнута стойкая коррекция, рецидив не наступал в период наблюдения от 5 до 10 лет.

Отдаленные результаты изучены у 165 детей и получены в 38 (23,0 %) случаях отличные, в 85 (51,5 %) – хорошие и в 42 (25,5 %) – удовлетворительные результаты. Неудовлетворительным мы считали результаты, когда деформация стопы не была корригирована, походка не улучшилась, вторичные деформации остались на исходном уровне, чего мы не наблюдали.

Таким образом, применение аппарата Илизарова при лечении врожденной косолапости у детей в настоящее время позволяет получать стойкую коррекцию и хороший функциональный результат.

СОВРЕМЕННЫЕ МЕТОДЫ РЕАБИЛИТАЦИИ ДЕТЕЙ С ВРОЖДЕННЫМИ ДЕФОРМАЦИЯМИ СТОП

Худжанов А.А.

Научно-исследовательский институт травматологии и ортопедии МЗ РУз, г. Ташкент, Узбекистан

CURRENT METHODS OF REHABILITATION OF CHILDREN WITH CONGENITAL FEET DEFORMITIES

Khudzhanov A.A.

Scientific Research Institute of Traumatology and Orthopaedics of the Ministry of Health of the Republic of Uzbekistan, Tashkent, Uzbekistan

330 children with congenital feet deformities have been treated. An appliance has been developed for the ankle training. The use of the appliance proposed at the final stage of the whole complex of treatment of feet deformities in children significantly supplemented and facilitated the period of the corrected limb adaptation to new static-and-dynamic conditions.

Проблема восстановительного лечения после хирургической и консервативной коррекции деформации стоп у детей остается актуальной проблемой детской ортопедии. Одним из часто встречающихся врожденных ортопедических заболеваний у детей являются врожденные деформации стоп: врожденная косолапость, врожденная приведенная стопа, плоско-вальгусная стопа и различные аномалии развития. Врожденные деформации стоп отличаются относительной стойкостью.

В детском ортопедическом отделении НИИ травматологии и ортопедии МЗ РУз с 1998 по 2010 г. лечились 330 детей с врожденными деформациями стоп в возрасте от 1,5 до 14 лет. До 1,5 лет дети лечились консервативно в поликлинике этапными гипсовыми повязками. Если консервативное лечение не дало эффекта до 1,5-летнего возраста, лечение своевременно дополняли оперативным вмешательством. Деформация должна быть устранена к началу ходьбы ребенка, так как в процессе ходьбы стопа трансформируется и приобретает еще большую и устойчивую реституцию.

С целью выработки нового стереотипа движений в голеностопном суставе и в мелких суставах стопы у детей в клинике разработано «Устройство для разработки голеностопного сустава», которое работает следующим образом.

Ребенок усаживается лицом к педали устройства на стул, подобранный по росту, и ставит стопу на стоподержатель. Подключается устройство к сети, при этом загорается зеленная лампочка, расположенная на левом верхнем углу стоподержателя. После этого ребенку дадут задание на нажатие педали. При достижении установленной нижней границы наклона загорается красная лампочка, расположенная в правом верхнем углу. При возвращении в исходное положение отключается красная лампочка и вновь загорается зеленая. Такое переключение лампочек создает интерес у ребенка к разработке, в разработке участвуют мышцы голени, голеностопный сустав и стопа. При достижении легкого предела наклона регулятор переключается на более нижний предел, тем самым увеличивается объем движений в голеностопном суставе и вырабатывается новый стереотип движений. Длительность разработки - 10-12 минут, в медленном темпе.

Разработка мелких суставов стопы более эффективно проводится на второй половине устройства. Пациент с тем же стульчиком переходит на другую сторону устройства. Ребенок располагает ногу над кнопкой, в процессе нажатия загорается на экране красная лампочка, скользящими движениями над планкой нога перемещается ко второй кнопке и нажимает на неё – загорается зеленная лампочка на том же экране. Лампочки зеленого и красного цветов расположены между двумя матовыми стеклами.

Устройство позволяет выработать новый стереотип движений, характерный для нормальной походки, увеличивается объем движений в голеностопном суставе и в мелких суставах стопы, создаются условия для проведения тяжелой, а иногда болезненной процедуры в форме игры, тем самым улучшая результаты лечения

патологии дистальных отделов нижних конечностей. Устройство расширяет комплекс средств механотерапии голеностопного сустава и стопы, легко изготавливается, может широко применяться в лечебных и реабилитационных учреждениях.

Применение предложенного устройства в завершающем этапе всего комплекса лечения деформаций стоп у детей значительно дополнило и облегчило период адаптации корригированной конечности к новым статико-динамическим условиям. Также в реабилитационном периоде дети получали массаж нижних конечностей, корригирующую активно-пассивную разработку, парафин или озокерит, электрофорез с раствором хлорида кальция на область стопы, тепловые ванны.

Комплексная физиотерапия позволяла быстро восстановить движения в суставах и мышечной силы конечности после длительной фиксации, что играло огромную роль в стабилизации достигнутой коррекции.

ОПЕРАТИВНОЕ ЛЕЧЕНИЕ БОЛЬНЫХ С ВРОЖДЕННЫМ ДЕФЕКТОМ ДИСТАЛЬНОГО ОТДЕЛА БОЛЬШЕБЕРЦОВОЙ КОСТИ В ЗАВИСИМОСТИ ОТ ВЕЛИЧИНЫ ДЕФЕКТА

Чегуров О.К., Макушин В.Д.

ФГУ «Российский научный центр «Восстановительная травматология и ортопедия» им. акад. Г.А. Илизарова» Минздравсоцразвития России, г. Курган, Россия

SURGICAL TREATMENT OF PATIENTS WITH CONGENITAL DEFECT OF DISTAL TIBIA DEPENDING ON THE DEFECT SIZE

Chegurov O.K., Makushin V.D.

Federal State Institution The Russian Ilizarov Scientific Center *Restorative Traumatology and Orthopaedics* of the Ministry of Health and Social Development of Russia, Kurgan, Russia

According to our data, congenital anomalies of tibia development account for 0.22 % of cases among total number of orthopedic-and-traumatological patients. The surgical treatment of patients with tibial congenital defect by the differentiated indications worked out at the Center represents an effective staged system of rehabilitation.

Введение: Врожденные аномалии развития большеберцовой кости, по нашим данным, встречаются в 0,22 % случаев среди всех больных ортопедо-травматологического профиля. Сложности и длительность восстановительного периода, частые рецидивы проявлений порока после реконструктивных операций вынуждают ортопедов прибегать к ампутации недоразвитых сегментов с последующим протезированием. Сохранение конечности, по желанию наших пациентов и их родителей, способствовало развитию органосберегающего направления в Центре при лечении данной патологии.

Цель: Изучение эффективности реабилитации больных с пороком развития большеберцовой кости с применением методик чрескостного остеосинтеза.

Материал и методы: Под нашим наблюдением находился 21 пациент с врожденным дефектом дистального отдела большеберцовой кости (от 40 % до 90 %) в возрасте от 5 до 14 лет. Всем больным проводилось клинико-рентгенологическое обследование.

В большинстве случаев (12) величина дефекта кости не превышала 60% (гипертрофическая и гипотрофическая длинная форма проксимального рудимента большеберцовой кости). Данным пациентам возмещение дефекта осуществляли удлинением проксимального рудимента большеберцовой кости с помощью аппарата Илизарова: в десяти случаях - после его остеотомии и в двух - посредством дистракционного эпифизеолиза проксимальной ростковой зоны рудимента.

Больным (9) с дефектом большеберцовой кости свыше 60 % выполнена методика тибиализации малоберцовой кости, которая предусматривала одновременное низведение малоберцовой кости и стопы с устранением их порочного положения с помощью аппарата Илизарова и последующим формированием межберцового и малоберцовотаранного синостозов в функциональном положении голени и стопы.

Обсуждение: Реабилитация данных пациентов представляет собой систему этапного лечения.

Задачей первого этапа лечения было устранение порочных положений голени и стопы, восстановление межберцовых взаимоотношений, формирование опороспособности конечности с помощью рационального ортезирования.

Последующие этапы лечения предусматривали удлинение сегментов нижней конечности с устранением их вторичных деформаций, а также реконструкцию стопы.

Во всех случаях в отдаленные сроки наблюдений получены положительные результаты лечения.

Выводы: Таким образом, оперативное лечение больных с врожденным дефектом дистального отдела большеберцовой кости по разработанным в РНЦ «ВТО» им. акад. Г.А. Илизарова методикам в зависимости от дифференцированных показаний является альтернативным ампутации, органосберегающим направлением в восстановительной ортопедии и представляет собой эффективную этапную систему реабилитации.

ИЗМЕНЕНИЕ ПСИХОЛОГИЧЕСКОГО СТАТУСА ПАЦИЕНТОВ ПОСЛЕ ОПЕРАТИВНОЙ КОРРЕКЦИИ ФОРМЫ НОГ

Чернявский М.А., Тетерин О.Г., Волчанский М.Е., Маланин Д.А.

ГОУ ВПО «Волгоградский государственный медицинский университет Росздрава», г. Волгоград, Россия

THE CHANGE IN PSYCHOLOGICAL STATUS OF PATIENTS AFTER SURGICAL CORRECTION OF LOWER LIMB SHAPE

Cherniavsky M.A., Teterin O.G., Volchansky M.E., Malanin D.A.

State Educational Institution of Higher Professional Education *The Volgograd State Medical University of the Russian Health Service,* Volgograd, Russia

Complex dynamic study of emotional-and-personality characteristic features has been performed in 84 patients at the age of 16-40 years (mean age – 29.5±4.78 years), appealing for correction of leg axial deformities according to cosmetic indications. The reactive and personality anxiety (using Spilberger scale) was assessed in all the patients, as well as the depression level (using Beck's test) on admission and once more, 10-14 days after staged correction completion. The study of the reactive anxiety before and after lower limb shape correction has revealed the decrease of its mean level from high to moderate. The personality anxiety changed to a lesser extent: from 52.9±4.0 to 48.92±4.37 points. In spite of the fact that its mean value decreased to some extent, the level remained to be high. The group with the anxiety of moderate level became the most numerous after correction (71.4 %), and the group with the anxiety of low level was the next (20.2 %) in number. As for the depression level, its mean value decreased from 14.15±7.86 to 8.68±8.2 points. Surgical correction of lower limb axial deformities improves the psychological status of patients in the immediate postoperative period.

Косметическая коррекция формы ног является актуальной проблемой эстетической хирургии. Наиболее распространенным показанием к оперативному вмешательству с этой целью является варусная деформация голеней. Наличие даже легкой кривизны ног для многих лиц является причиной тревоги, депрессии, стойкого социально-психологического дискомфорта.

Цель настоящего исследования – оценить изменения психоэмоционального статуса пациентов до и после устранения малых осевых деформаций нижних конечностей.

В 2009-2010 гг. во втором ортопедическом отделении МУЗ ГКБ №3 г. Волгограда нами произведено динамическое комплексное изучение эмоционально-личностных особенностей у 84 пациентов в возрасте от 16 до 40 лет (средний возраст – 29,5±4,78 лет), обратившихся для коррекции осевых деформаций голеней по косметическим показаниям. Из них 82 пациента (97,6 %) имели варусную деформацию, 2 (2,4 %) - вальгусную. Лиц женского пола было 81 (96,4 %), мужского – 3 (3,6 %). У всех наблюдаемых оценивались реактивная и личностная тревожность (с помощью шкалы Спилбергера), уровень депрессии (применялся тест Бэка) при поступлении и повторно через 10-14 дней после окончания этапной коррекции, выполняемой по методике, детально разработанной Егоровым М.Ф., с использованием авторских аппаратов наружной фиксации.

Исследование реактивной тревожности перед и после коррекции формы ног выявило снижение ее среднего уровня с высокого - 49,15±3,9 баллов до умеренного - 37,1±3,47 ($p \leq 0,05$).

Личностная тревожность изменилась в меньшей степени: с 52,9±4,0 до 48,92±4,37 баллов ($p \leq 0,05$). Несмотря на то, что ее среднее значение несколько уменьшилось, уровень остался высоким.

Исходно большинство пациентов (63,1 %) имели высокий уровень реактивной тревожности, остальные - умеренный. После коррекции ситуация изменилась: наиболее многочисленной (71,4 %) стала группа с умеренным уровнем тревожности, а следующей по численности (20,2 %) - с низким.

При изучении уровня депрессии средний показатель снизился с 14,15±7,86 до 8,68±8,2 баллов ($p \leq 0,05$). При детальном анализе было определено: у части пациентов (9,52 %), исходно имевших отсутствие депрессии, после устранения деформаций появилась легкая депрессия - 6±0,76 баллов, вероятно, связанная с временным выпадением из привычного окружения и вынужденным изменением образа жизни. Также была выявлена категория пациентов (8,3 %) с особо высоким уровнем исходной депрессии - 27 баллов и выше (среднее значение 28±0,58 баллов), у которых после коррекции этот показатель возрос до 31±0,58 балла. Уровни тревожности у них были самыми высокими: личностной - 60,1±0,69 балла, без динамики, реактивной - снизился с 56,86±0,69 до 48,1±0,69 баллов, оставаясь, тем не менее, высоким, что может свидетельствовать о психологической неготовности данной части пациентов к оперативному изменению внешности.

Таким образом, оперативная коррекция осевых деформаций нижних конечностей улучшает психологический статус пациентов в ближайшем послеоперационном периоде.

КОМБИНАЦИЯ КОМПРЕССИОННО – ДИСТРАКЦИОННОГО ОСТЕОСИНТЕЗА И МИКРОХИРУРГИЧЕСКИХ АУТОТРАНСПЛАНТАЦИЙ КОМПЛЕКСОВ ТКАНЕЙ – НОВЫЕ ВОЗМОЖНОСТИ В ОРТОПЕДИИ

Шведовченко И.В.

Санкт-Петербургский научно-практический центр медико-социальной экспертизы, протезирования и реабилитации инвалидов им. Г.А.Альбрехта ФМБА России, г. Санкт-Петербург, Россия

COMBINING COMPRESSION-DISTRACTION OSTEOSYNTHESIS AND MICROSURGICAL AUTOGRAFTINGS OF TISSUE COMPLEXES – NEW OPPORTUNITIES IN ORTHOPAEDICS

Shvedovchenko I.V.

Saint Petersburg Scientific and Practical Center of Medical and Social Expertise, Prosthetics and Rehabilitation of the Disabled named after G.A. Albrecht of Federal Medical and Biological Agency of Russia, St. Petersburg, Russia

The results of rehabilitation were analyzed in 798 patients with pathology of the locomotor system who were subjected to microsurgical autografting and transposition of tissue complexes. In 120 cases (15 %) the data of transposition were combined with using the method of compression-distraction osteosynthesis. Distraction method was used in 49 cases as a preliminary stage for the reconstruction of segment with the purpose of its length restoration. This technology allowed us to obtain necessary linear dimensions of the limb and avoid conflicts with neurovascular bundles. A compression-distraction device as an instrument of immobilization for transposition of tissue complexes was used in 20 cases being the most optimal when after the reconstruction the tissue complexes transposed located on the leg and on the plantar surface of the foot. The lengthening of the tissue complexes transposed using distraction method was performed in 51 cases. Distraction rates were standard, and the rate of formation of the regenerated bone and that of its further reorganization didn't have any distinctive features. The combination of the technologies mentioned allowed to minimize the rate of postoperative complications, to activate patients as early as possible, to improve the outcomes of treatment.

Оптимальный результат лечения патологии опорно-двигательного аппарата – это, прежде всего, разумное сочетание всех известных на сегодняшний день методов восстановительной хирургии; при этом основная проблема, возникающая перед ортопедом, разработка алгоритма последовательности применения имеющихся на его вооружении способов реконструкции.

Анализ результатов реабилитации 798 пациентов с патологией опорно-двигательного аппарата в клиниках НИДОИ им. Турнера и СПбНЦЭПР им. Альбрехта, у которых была применена микрохирургическая аутотрансплантация и транспозиция комплексов тканей, показал, что в 120 случаях (15 %) данные пересадки сочетались с использованием метода компрессионно-дистракционного остеосинтеза. Выделены 3 основных варианта комбинаций указанных технологий.

Метод дистракции использован в 49 случаях как подготовительный этап при реконструкции сегмента с целью восстановления длины последнего на пальцах (10), предплечье (21), плече (16), бедре (2). Подобная технология позволила получить необходимые линейные размеры конечности и избежать конфликтов с сосудисто-нервными пучками, весьма частыми при одномоментной коррекции значительных укорочений и контрактур.

Компрессионно-дистракционный аппарат, как средство иммобилизации при пересадках комплексов тканей, применен в 20 случаях, оказавшись наиболее оптимальным, когда после реконструкции перемещенные комплексы тканей располагались на голени и подошвенной поверхности стопы.

Удлинение перемещенных комплексов тканей с использованием метода дистракции выполнялось в 51 случае. При этом увеличена длина пальцев стопы, перемещенных на кисть (40), костей предплечья (8), плеча (2), бедра (1). Следует отметить, что темпы дистракции были стандартными, скорость формирования регенерата и последующей его перестройки не имели никаких особенностей.

Сочетание указанных технологий позволило свести к минимуму процент послеоперационных осложнений, максимально рано активизировать пациентов, улучшить исходы лечения.

Вместе с тем, представленные данные лишний раз подчеркивают необходимость серьезной базовой подготовки в ортопедии специалистов, занимающихся пластической и реконструктивной хирургией.

ОСНОВНЫЕ ВАРИАНТЫ ИСПОЛЬЗОВАНИЯ МЕТОДА КОМПРЕССИОННО – ДИСТРАКЦИОННОГО ОСТЕОСИНТЕЗА В ОРТОПЕДИИ

Шведовченко И.В.

Санкт-Петербургский научно-практический центр медико-социальной экспертизы, протезирования и реабилитации инвалидов им. Г.А.Альбрехта ФМБА России, г. Санкт-Петербург, Россия

THE MAIN VARIANTS OF USING THE TECHNIQUE OF COMPRESSION-DISTRACTION OSTEOSYNTHESIS IN ORTHOPAEDICS

Shvedovchenko I.V.

Saint Petersburg Scientific and Practical Center of Medical and Social Expertise, Prosthetics and Rehabilitation of the Disabled named after G.A. Albrecht of Federal Medical and Biological Agency of Russia, St. Petersburg, Russia

The classification of the main variants of the Ilizarov method use, in which a goal of the fixator use and a variant for application during multistage surgical treatment are taken as a basis. The classification includes four variants of the method use: as a variant of fixation after the reconstructive intervention made; as a preliminary stage of limb reconstruction; as a final stage of multistage reconstruction; as an all-sufficient method giving the possibilities to eliminate all the problems of the limb involved.

Накопленный опыт использования метода внеочагового компрессионно–дистракционного остеосинтеза заставляет при своей систематизации задумываться о классификации используемых технологий.

Анализ доступной литературы демонстрирует деление методик чрескостного остеосинтеза по следующим признакам:

- по проведению чрескостных элементов относительно ран кости и мягких тканей; по биомеханически задаваемому состоянию между фрагментами костей; по количеству зон механического воздействия на фрагменты костей; по количеству зон остеогенеза.

- по основным типам конфигурации аппаратов внешней фиксации: монолатеральные аппараты; билатеральные аппараты; секторные арочные аппараты; полуциркулярные аппараты; циркулярные аппараты; комбинированные (гибридные) аппараты.

Еще одна из классификаций достаточно условно представлена в алгоритме метода компоновки чрескостного аппарата. Сюда включены: определение задач использования чрескостного аппарата, определение оптимальных уровней для расположения внешних опор чрескостного аппарата, определение на уровнях расположения внешних опор оптимальных позиций для проведения чрескостных элементов, определение типов использования чрескостных элементов и пр.

При этом наиболее типичными задачами для использования чрескостного остеосинтеза считаются: изменение пространственного расположения отломков костей, фиксация отломков, обеспечение (улучшение) функции конечности (Соломин Л.Н., 2004).

Нами предложена классификация основных вариантов использования метода Илизарова, в которой за основу взята цель использования аппарата и вариант применения во время многоэтапного хирургического лечения.

1. Компрессионно-дистракционный аппарат используется как вариант фиксации после проведенного реконструктивного вмешательства, при этом в двух основных направлениях: а) для статической фиксации сегментов; б) для динамической фиксации сегментов, либо учитывающей течение послеоперационного периода, либо дающей возможность окончательной коррекции деформации.

2. Указанный метод применяется в качестве подготовительного этапа реконструкции конечности в двух основных вариантах: а) давая возможность выполнить основной этап вмешательства, не вступая в конфликт с сосудисто-нервными пучками и ретрагированным сухожильно-связочным аппаратом; б) обеспечивая восстановление длины пораженного сегмента, без чего последующая реконструкция бессмысленна.

3. Рассматриваемая технология является завершающим этапом многоэтапной реконструкции, при этом воздействие идет на предварительно восстановленный сегмент.

4. Используется в качестве самодостаточного метода, дающего возможности ликвидировать все проблемы пораженной конечности.

Предложенная классификация является достаточно условной, вместе с тем, она обеспечивает возможности систематизации и последующего анализа основных технологий хирургического лечения с использованием метода компрессионно-дистракционного остеосинтеза.

ФАКТОРЫ, ОПРЕДЕЛЯЮЩИЕ НАДЕЖНОСТЬ СЕНСОМОТОРНОЙ СИСТЕМЫ ЧЕЛОВЕКА

Шеин А.П., Сайфутдинов М.С., Криворучко Г.А., Сизова Т.В., Скрипников А.А.

ФГУ «Российский научный центр «Восстановительная травматология и ортопедия» им. акад. Г.А. Илизарова» Минздравсоцразвития России, г. Курган, Россия

THE FACTORS DETERMINING THE RELIABILITY OF HUMAN SENSOMOTOR SYSTEM

Shein A.P., Saifutdinov M.S., Krivoruchko G.A., Sizova T.V., Skripnikov A.A.

Federal State Institution The Russian Ilizarov Scientific Center *Restorative Traumatology and Orthopaedics* of the Ministry of Health and Social Development of Russia, Kurgan, Russia

The mechanisms and factors have been considered in the work, which ensure the reliability of functioning of central and peripheral sensomotor structures under the extreme effects of different modality.

Цель исследования: анализ механизмов и факторов, обеспечивающих надежность функционирования центральных и периферических сенсомоторных структур в условиях экстремального воздействия различной модальности.

Основной характеристикой надёжности (R) сенсомоторной системы служит вероятность её безотказной работы. В двигательных системах человека и животных R обеспечивается множеством взаимозаменяемых и взаимодополняемых элементов, определяющих диапазон функционирования органа (мышцы) или системы в целом, наличием определенных энергетических и пластических ресурсов, а также возможностью их восполнения. Ниже приведен перечень основных факторов, определяющих надежность двигательной системы:

- целостность центральных и периферических сенсомоторных структур и устойчивость анатомо-функциональных взаимосвязей между ними;
- диапазон функционирования элементов системы и системы в целом;
- гетерогенность сенсомоторных структур;
- соответствие центральных моторных программ исполнительным возможностям эффекторов;
- адекватность сенсорного и вегетативного обеспечения двигательной активности;
- возможность реализация принципа экономичности при организации и выполнении стереотипных двигательных задач;
- наличие у центральных и периферических сенсомоторных образований свойств адаптивности и пластичности.

Высокая степень сопряжённости состояния разных частей нейронной сети делает возможным как высокую степень генерализованности нарушений функционального состояния, так и возможность перераспределения функций отдельных ее элементов, компенсирующую общую выраженность сенсомоторного дефицита. Возникновение неврологических осложнений (посттравматических или послеоперационных) целесообразно рассматривать не только с точки зрения непосредственного разрушения соответствующих структурных образований, но и как следствие снижения уровня надёжности их функционирования за пределы некоторых критических величин. Для сенсомоторных систем эти величины во многом зависят от характера, направленности и интенсивности адаптивных пластических перестроек. Пред- и послеоперационное нейрофизиологическое тестирование R тех или иных элементов сенсомоторной системы за счёт выявления части факторов риска и оценки их возможной значимости может существенно снизить степень исходной неопределённости, касающейся направленности послеоперационных трендов функциональных состояний. Исходя из этих представлений, даже относительно тяжелые повреждения ЦНС (последствия черепно-мозговой травмы, острого нарушения мозгового кровообращения, травм спинного мозга и его корешков), а также экстремальные механические воздействия на периферические нервы и мышцы (к примеру, дозированное растяжение мягких тканей в условиях оперативного удлинения конечностей) не ведут к полной утрате R, которая переходит на новый уровень, характеризуемый более узким диапазоном функционирования и соответствующими величинами интегральных оценок сенсомоторного дефицита. Благодаря наличию такого свойства, как структурно-функциональная пластичность, в ряде случаев сохраняется возможность перевода R на более высокий уровень, который достигается за счёт применения специализированных хирургических и реабилитационных технологий, индуцирующих плавные адаптивные перестройки в центральных и периферических сенсомоторных структурах. Как правило, эти перестройки сопровождаются проявлениями реактивности со стороны вовлечённых нервных структур, сопряженными с той или иной степенью выраженным сужением диапазона функционирования вовлеченных элементов сенсомоторной системы. Последнее может служить основой для отбора наименее травматичных видов хирургических вмешательств, а также оптимальных (по критерию нейрофизиологических проявлений реактивности) пространственно-временных режимов пролонгированного механического воздействия на костные и мягкотканные структуры (в частности, на двигательные и чувствительные нервы, мышечные волокна, рецепторные образования), используемых, к примеру, при решении задач коррекции длины конечностей.

РОЛЬ ЧРЕСКОСТНОГО ОСТЕОСИНТЕЗА ПО Г.А. ИЛИЗАРОВУ В ХИРУРГИИ КИСТИ

Шихалева Н.Г., Щудло Н.А., Данилкин М.Ю., Шабалин Д.А., Моховиков Д.С., Тягунов Д.Е., Чиркова И.В.

ФГУ «Российский научный центр «Восстановительная травматология и ортопедия» им. акад. Г.А. Илизарова» Минздравсоцразвития России, г. Курган, Россия

THE ROLE OF TRANSOSSEOUS OSTEOSYNTHESIS ACCORDING TO G.A. ILIZAROV IN THE HAND SURGERY

Shikhaleva N.G., Chtchoudlo N.A., Danilkin M.Yu., Shabalin D.A., Mokhovikov D.S., Tiagunov D.E., Chirkova I.V.

Federal State Institution The Russian Ilizarov Scientific Center *Restorative Traumatology and Orthopaedics* of the Ministry of Health and Social Development of Russia, Kurgan, Russia

The work deals with the main fields of using the method of controlled transosseous osteosynthesis according to Ilizarov in the hand surgery. The Ilizarov method has been shown to play a significant role in the great variety of specialized medical care for patients with injuries and orthopedic diseases of the hand.

В 1984 г. Гавриилом Абрамовичем Илизаровым с соавторами был разработан специальный аппарат для остеосинтеза трубчатых костей кисти. По его инициативе в КНИИЭКОТе было открыто отделение патологии кисти и стопы. 1 января 2004 года в РНЦ «ВТО» имени Г.А. Илизарова было организовано специализированное отделение патологии кисти, которое стало заниматься лечением пациентов не только с ортопедическими заболеваниями кисти, но и с травмами, в том числе и с применением микрохирургической техники. За период работы отделения получили помощь 3301 больной с патологией кисти. Пациентам проведено 3524 операции, в том числе 254 - с применением микрохирургической техники.

Пациенты с ортопедическими заболеваниями составляют значительную часть нашей работы. За указанное время прооперировано более 1500 человек в возрасте от 4 месяцев до 62 лет с врожденными аномалиями развития - укорочениями и деформациями пальцев, расщеплением кисти и так далее. При лечении данной группы больных методики чрескостного остеосинтеза по Г.А. Илизарову позволяют компенсировать укорочения, устранять деформацию сегментов, восстанавливать их анатомически правильные формы и пропорции. Разные конструкции аппарата широко применяются для постепенного устранения контрактур суставов, удлинения культей пальцев, а также для создания запаса мягких тканей при синдактилии.

Неправильно сросшиеся переломы среди последствий повреждения скелета кисти – явление нередкое, когда сращение даже с небольшим смещением приводит к стойкому нарушению формы и функции кисти. В Центре для коррекции имеющихся деформаций используется чрескостный монолатеральный остеосинтез минификсатором Илизарова, который обеспечивает требуемую фиксацию фрагментов независимо от их длины. В необходимых случаях аппарат позволяет проводить устранение порочной установки в близлежащих суставах и разработку движений в них.

Пациенты с травмой кисти составляют примерно 50 % от всего количества больных, находившихся на лечении в отделении. При закрытых переломах костей кисти использовали минификсатор Илизарова, при этом практически во всех случаях при лечении закрытых переломов применяли только закрытый внеочаговый остеосинтез.

При лечении открытых переломов сначала производили первичную хирургическую обработку и ревизию ран с целью выявления поврежденных структур, после чего определяли дальнейшую тактику лечения. При множественных открытых переломах после устранения смещения и временной фиксации сломанных костей кисти спицами восстанавливали поврежденные мягкотканые структуры. Для этого широкое применение нашла микрохирургическая техника.

С 2001 г. в РНЦ «ВТО» появилось необходимое оснащение для микрохирургических операций в клинике. Прооперировано более 30 пациентов с глубокими ранениями предплечья и множественными повреждениями сухожилий и сосудисто-нервных пучков, проведены реваскуляризации и реплантации более 40 пальцев. В течение последних двух лет в отделении хирургии кисти РНЦ «ВТО» им. Г.А. Илизарова на лечении находилось 19 пациентов, которым произведено замещение дефекта покровных тканей конечностей с использованием лоскутов с осевым типом кровоснабжения, и пять пациентов, которым проведена пересадка пальцев со стопы на кисть. Важно отметить, что при всех указанных операциях применение чрескостного остеосинтеза по Г.А. Илизарову играло существенную роль.

Таким образом, в лечении патологии кисти метод управляемого чрескостного остеосинтеза по Илизарову позволил проводить восстановительное лечение не только посттравматических поражений кисти, но и успешно осуществлять медицинскую реабилитацию пациентов с самыми сложными формами врожденных аномалий ее развития. Важно отметить, что постоянно разрабатываются новые высоко эффективные методы и технические средства для улучшения результатов лечения, позволяющие оказывать специализированную помощь даже в тех случаях, в которых ранее больные были обречены на инвалидность.

ВОЗМОЖНОСТИ ОПТИМИЗАЦИИ РЕПАРАТИВНОГО И ДИСТРАКЦИОННОГО ОСТЕОГЕНЕЗА ПРИ ТРАНСПЛАНТАЦИИ АУТОЛОГИЧНЫХ МУЛЬТИПОТЕНТНЫХ МЕЗЕНХИМАЛЬНЫХ СТРОМАЛЬНЫХ КЛЕТОК (ММСК) – ОЦЕНКА ЭФФЕКТИВНОСТИ И БЕЗОПАСНОСТИ ЧЕРЕЗ 5 ЛЕТ

Щепкина Е.А. [1, 3], Соломин Л.Н. [1], Полынцев Д.Г. [2], Зарицкий А.Ю. [3]

[1]ФГУ «РНИИТО им. Р.Р. Вредена» Минздравсоцразвития России; [2]ООО «Транс-Технологии»; [3]ГОУ ВПО «СПбГМУ им. акад. И.П.Павлова» Минздравсоцразвития России, Санкт-Петербург, Россия

THE POSSIBILITIES OF REPARATIVE AND DISTRACTION OSTEOGENESIS OPTIMIZATION FOR TRANSPLANTATION OF AUTOLOGOUS MULTIPOTENT MESENCHYMAL STROMAL CELLS (MMSC) – ASSESSMENT OF EFFECTIVENESS AND SAFETY AFTER 5 YEARS

Shchepkina E.A.[1, 3], Solomin L.N.[1], Polyntsev D.G.[2], Zaritsky A.Yu.[3]

[1]Federal State Institution *The Russian Vreden Scientific Research Institute of Traumatology and Orthopedics* of the Ministry of Health and Social Development of Russia; [2] Limited Liability Company «Trans-Tekhnologii»; [3] State Educational Institution of Higher Professional Education *The Pavlov St. Petersburg State Medical University* of the Ministry of Health and Social Development of Russia, St. Petersburg, Russia

The technique of pseudoarthroses treatment by autologous mesenchymal stem cells has been developed, as well as a biograft for its use. The technique has been evaluated in 15 patients with femoral and tibial pseudoarthroses. The reduction of the fixation index up to 18.9±4.7 weeks has been noted.

Материал и методы. На основе экспериментальных исследований разработан способ лечения ложных суставов путем трансплантации аутологичных мезенхимальных стволовых клеток и биотрансплантат для его применения (патент РФ №2309756), а также способ лечения замедленно срастающихся переломов путем трансплантации аутологичных мезенхимальных стволовых клеток (патент РФ №2375981). В ограниченных клинических исследованиях аутологичные ММСК фенотипа CD 34-; CD 45-; CD 44+; CD 90+; CD 105+; CD 106+, заселенные на аллогенный деминерализованный костный трансплантат (ДКТ) с плотностью 7-10 млн. на 1 см^3 трансплантата, использованы при замещении нециркулярных костных дефектов (10 пациентов) и лечении ложных суставов бедренной и большеберцовой костей у 15 больных (в контроле у 10 пациентов выполнена костная пластика ДКТ без заселения ММСК). Во всех случаях использован чрескостный остеосинтез. В область нормотрофических дистракционных регенератов ММСК вводили инъекционно из расчета 7-10 млн. на 1 см^3 регенерата в конце фазы дистракции у 10 пациентов (контроль – 10 нормотрофических регенератов). Аппараты внешней фиксации демонтировали при клинико-рентгенологических признаках консолидации, дополнительной гипсовой иммобилизации не применяли. В период лечения и в отдаленном периоде от 3 до 5 лет пациентов обследовали клинически, выполняли рентгенографию, компьютерную томографию, денситометрию.

Результаты и обсуждение. При лечении ложных суставов отмечено сокращение индекса фиксации до 18,9±4,7 недель.

MANAGEMENT OF THE SEQUELAE OF OLD SEPTIC HIP OF INFANCY

Ahmad Altonsy Abdelsamie

Zagazig University, Egypt

ЛЕЧЕНИЕ ОСЛОЖНЕНИЙ ЗАСТАРЕЛОГО ИНФИЦИРОВАННОГО ЗАБОЛЕВАНИЯ ТАЗОБЕДРЕННОГО СУСТАВА В МЛАДЕНЧЕСТВЕ

Ахмад Алтонеси Абдельсами

Университет Загазиг, Египет

Background. Septic arthritis of the hip in the newborn baby can result in severe long term sequelae in the form of dislocation of the hip, loss of movement and growth disturbance with leg length discrepancy. Reconstructive procedures for this difficult problem have not been satisfactory.

Patient and methods. This series comprises eight patients with septic hip sequelae. All of them had old septic hip and leg length discrepancy ranging from 4 cm to 15 cm. all underwent hip stabilization by pelvic support osteotomy and simultaneous limb lengthening and angular deformities correction using the Ilizarov frame. The age at the operation range from 8 years to 19 years, with an average follow up 4 years.

Results. The average of limb lengthening gained was 9cm. All hips remain stable and loss of the range of hip and knee motion was not significant. Other complications include pin tract infection one delayed consolidation of callus and one fracture of callus.

Conclusion. The Ilizarov hip reconstruction is a good option for the treatment of the late sequelae of infantile hip infection in adolescents. It should be considered a promising choice for the management of late sequelae of infantile hip infection.

LOWR LIMB LENGTHENING IN PATIENTS WITH ACHONDRPLASIA AND HYPOCHNDROPLASIA USING THE ILIZAROV EXTERNAL FIXATOR

Ahmad Altonsy Abdelsamie, Nabil Ahmad Almogazy

Zagazig University, Egypt

УДЛИНЕНИЕ НИЖНИХ КОНЕЧНОСТЕЙ У ПАЦИЕНТОВ С АХОНДРОПЛАЗИЕЙ И ГИПОХОНДРОПЛАЗИЕЙ АППАРАТОМ ИЛИЗАРОВА

Ахмад Алтонеси Абдельсами, Набил Ахмад Алмогази

Университет Загазиг, Египет

These disorders characterized by disproportionally of limbs to trunk. the setting high is almost normal, while the standing height is significantly reduced from normal, Hypochondroplasia patients manifest for spinal and facial deformities and are taller than achondroplastics. The most common deformities to be addressed at the same time of lengthening are genu varum with lateral joint laxity, hip varus and hip flexion deformity.

The aim of this work is to evaluate the results of Ilizarov external fixator in lower limb lengthening in 10 patients with achondroplasia and hypochondroplasia.

PATINT AND METHODS

Three patients with achondroplasia and 7 patients with hypochondroplasia with various lower limb deformities, shortening and ligamentous laxity were treated using the Ilizarov external fixator. The average age was 14year (range from 12 to 18). Six patients were female and 4 were male. Femoral and tibial lengthening were performed in 8 patients while tibial lengthening in 2 patients. The mean time patients spent in the frame was 8 months (range 6-14 months) and the average healing index was 22 days per 1cm of lengthening (15 – 110 days per cm).

RESULTS

Lower limb lengthening were done successfully in ten patients with achondroplasia and hypochondroplasia with average length gain 22cm.(range 12-24). Simultaneous deformity and ligamentous laxity correction was done. Improvement of spinal hyperlordosis was achieved in the 8 patients who performed femoral lengthening. Little complications were encountered including pin tract in all cases, temporary peroneal nerve palsy in two cases and delayed consolidation in one case.

CONCLUSION

The Ilizarov external fixator is a useful and effective method in lower limb lengthening in a Achondroplasia and hypochondroplasia as it attacks shortening, deformities legamentous laxity simultaneously, and improve spinal hyperlordosis at the same time with little reported complications.

ILIZAROV IN UPPER LIMB RECONSTRUCTION (IULR)

Mofakhkharul Bari

Bari-Ilizarov Orthopaedic Centre, Dhaka, Bangladesh

МЕТОД ИЛИЗАРОВА ПРИ РЕКОНСТРУКЦИИ ВЕРХНИХ КОНЕЧНОСТЕЙ

Мофакхарул Бари

Ортопедический центр Бари-Илизаров, Дака, Бангладеш

Introduction: Treatment of upper limb reconstruction by Ilizarov Technique in different diseases is a choice of treatment. Biological reconstruction is the corner stone of our belief in different diseases.

Methods: We treated different diseases (GCT of head of humerus, lengthening of the arm, FFD of elbow, side swipe of elbow injury, nonunion of humerus, nonunion of radius and ulna, post burn contracture of the wrist, macrodactyly, gap non union of radius, cubitus varus, proximal migration of radial head with deformed and short ulna, Madelung's deformity) of upper limb between 1995 and 2010 unsing Ilizarov Technique.

Results: The overall functional outcome of upper limb reconstruction by different diseases is safe and effective procedure.

Discussion and Conclusion: Reconstruction of the upper limb by Ilizarov Techn ique by different diseases is less cost effective, functionally better. Corticotomy and distraction osteogenesis helped in burning out the resistant infection and also attaining a good limb length equalitu leading to better functional outcome in treating different groups of patients.

ILIZAROV COMPRESSION - DISTRACTION DEVICE FOR DISTRACTION ANGIOGENESIS IN TAO (THROMBO ANGITIS OBLITERANS)

Mofakhkharul Bari

Bari-Ilizarov Orthopaedic Centre, Dhaka, Bangladesh

КОМПРЕССИОННО-ДИСТРАКЦИОННЫЙ АППАРАТ ИЛИЗАРОВА ПРИ ДИСТРАКЦИОННОМ АНГИОГЕНЕЗЕ, ОБЛИТЕРИРУЮЩИМ ТРОМБАНГИИТЕ

Мофакхарул Бари

Ортопедический центр Бари-Илизаров, Дака, Бангладеш

Thrombo Angitis Obliterans or Buerger's disease is still one of the diseases that has no medical cure. In modern world in recent times, the magic wires and rings of Prof. Gabriil Abramovich Ilizarov has emerged as the only hope that could be offered to the patient affected with this dreaded disease. In a well selected case a single episode of distraction angiogenesis may offer a cure to the patient. However, this method of treatment is not quite expensive in its cost but proper placement of olive wires and proper distraction of corticotomy site requires a special training. The surgeon, too, needs to have expertise in performing the surgery. The unique nature of Ilizarov device allows a longer period of distraction.

We at Bari-Ilizarov Orthopaedic centre have come up with this Ilizarov device that can accomplish this task to the same level of perfection. In our case pre-surgery arteriogram confirmed the extensive degree of involvement: obliteration of the popliteal artery, partial repermeabilization of the anterior tibial artery, obstruction of the posterior tibial artery. A sugical procedure was performed at the anterolateral part of the tibia approximately 12cm long and 2 cm wide. The Ilizarov device consists of two rings and 6 olive wires linked to a lateral plate. The tibial section has been moved approximately 1mm per day for 3 weeks. The clinical status improved within a few weeks: cure of the trophic ulcers and no more pain. Arteriogram at the second months offers the surgery depicted and improved circulatory result. After 6 months the result is very satisfying with a walking distance of 3 kms, and absence of pain and the perfect trophic cutaneous status improved.

We hope that the meticulous intelligent follow-up and application of this novel device will bring angiogenesis within the reach of all deserving patients.

EFFECTIVENESS OF ILIZAROV TECHNIQUE FOR LIMB SALVAGE IN CHARCOT DISEASE

Pasuale Cancelliere

Harvard School of Medicine, Boston, NA

ЭФФЕКТИВНОСТЬ МЕТОДА ИЛИЗАРОВА ДЛЯ СОХРАНЕНИЯ КОНЕЧНОСТЕЙ ПРИ БОЛЕЗНИ ШАРКО

Паскуале Консильери

Гарвардский факультет медицины, Бостон, США

DFU's continue to be the most common cause of hospitalization among patients with diabetes, and are the number one cause of non traumatic amputations (3,12). Peripheral sensory neuropathy being the primary risk factor (17,19,20,21). Peripheral Arterial Disease also is a risk factor, with its main implication being in delayed healing. The real socio-economic impact of a diabetic foot ulcer is demonstrated by the mortality rates associated with amputations. Diabetes related amputations result yield a 5 year mortality rate of 39 % to 68 % with a below knee amputation, and 89% with a single above knee amputation (13,18). Patients with a previous below knee amputation have a 42 % chance of a contralateral same level amputation within 1-3 years and 56 % chance at 3 to 5 years. Patients with bilateral below knee amputations have a 80 % mortality rate at 2 years (12,13,14,15,17).. In a study by McWhinnie et al, only 26 % of patients were able to ambulate with a below knee prosthetic two years after major amputation (36). Amputation prevention across the country and world have been implemented and have been successful at reducing the incidence of major amputations (22,23).

Charcot Disease and Reconstructive Surgery.

Charcot disease is essentially neuropathic bone disease. It is a process which involves both the ligamentous and bony structures, most commonly involving the foot. Although the onset of Charcot is not exclusive to diabetic peripheral neuropathy, diabetes mellitus continues to be the most common co morbidity and risk factor. The current reported incidence is 1 % among diabetic patients. The exact initiating mechanism, however, is still unknown. The two classic theories are the "Vascular" or "French" theory, and the "Traumatic", or "German" theory. The Vascular theory supports the concept of hyperemic flow to the bone , thus causing a "washing out" of the bone by altering the bone metabolism, where osteoclasts are favored over osteoblasts. Excessive bone resorption is inevitable and there is loss of the architecture and structural characteristics of bone. The Traumatic theory is based on the concept that subtle undetected, repetitive trauma, causes subluxation and dislocation of the joints.. Approximately 1% of all diabetic patients will develop Charcot disease. However, it indicates a poor prognosis for limb salvage and when concomitant to an ulceration and/or infection which is not infrequent, is associated with a significantly increased mortality rate.

The Eischenholtz classification system provides a picture on the staging of the Charcot process based on clinical and radiographic findings . The Brodsky classification system assess the progress of the disease based on anatomical location. Tarsal-metatarsal joint location is the most common site involved with Lateral column collapse being the more serious deformity. Patients are unable to sense the loss of anatomic foot architecture and continued uncontrolled weight bearing leads to further structural collapse and ulceration. Serial radiographs will assist in identifying the progression through those stages.

Management of Charcot is aimed at halting the process and preventing of minimizing collapse of the bony architecture as well as preventing formation of ulcerations. To date, the Total Contact Cast has been the golden standard for offloading the Charcot foot in the acute process.. External Fixation techniques allow stabilization of Charcot foot and prevent further structural collapse and effective offloading of the foot. This becomes even more advantageous in the dysvascular patient as frames can be applied percutaneously. External fixation also allows daily inspection of the soft tissue and permits daily dressing changes in case of a concomitant ulceration and can serve as the definitive form of fixation once the Charcot process has entered its coalescence stage.No longer should the acute stage of Charcot be managed conservatively. This allows the collapse of the skeletal archtiecture to fail and collapse. Waiting for the Charcot disease process to enter final stages is comparable to waiting for a fire to put itself out before attempting to extinguishing it. Modern techniques, particularly Ilizarov Apparatus, allows for stabilization of the bones and joints. It also allows for definitive reconstruction and in the case of concomitant ulceration, the patient can be permitted to be weight bearing with simultaneous offloading of the foot. This in turn decreases the amount of deconditioning of the patient's which many times is the precipitating cause of poor outcome and not uncommonly patient death. In the author's experience the technique developed by Dr. Ilizarov and the surgeons at the RTO have helped safely and effectively save the limbs of hundreds of lower extremities destroyed by Charcot disease and in turn, by preventing proximal amputations, saved lives.

VALGUS DEFORMITY IN FIBULAR HEMIMELIA

Gamal Ahmed Hosny

President of International ASAMI

ВАЛЬГУСНАЯ ДЕФОРМАЦИЯ ПРИ ГЕМИМЕЛИИ МАЛОБЕРЦОВОЙ КОСТИ

Гамал Хосни

Президент Международной АСАМИ, Каир, Египет

Congenital absent fibula is the most common long bone deficiency. It usually includes varying degrees of fibular dysplasia, tibial angulation, limb length inequality, foot & ankle deformities. Early amputation is the mainstay of treatment in many centers. However, amputation is not an acceptable way of treatment in our community. Valgus deformity of the knee & ankle is common in these cases & difficult to treat. Therefore, we report the management of these cases without amputation with a special reference to the managemnt of this deformity. From, 1992 till 2009, 86 patients with Fibular hemimelia were referred to our center.12 cases were excluded due to inadequate follow up data. So, this series is based on 74 patients with 5 bilateral cases [79 legs].The lesion was on the left side in 41 cases. There were 34 females.The age at operation ranged from 3 to 18 years. The number of operations for each patient ranged from 1 to 6 operations. Management of the ankle deformitities was by athrodiastasis, fibular lengthening, fibular descent, supramalleolar osteotomy or arthrodesis.The progressive knee valgus deformity was treated by temporary growth arrest of the medial femoral epiphysis by 2 hole plate, Tibial or femoral osteotomy or both. Lower limb length discrepancy ranged from 5 to 21 cm. The lengtheing was unifocal, bifocal or trifocal using Ilizarov Ext. Fixator.23 patients had 2 lengthening procdures in the same segment & 2 patients had 3 operations. Complications included: some sort of pin-tract infection in all cases, knee dislocation or subluxation in 4 cases, knee stiffness in 5 cases.

After follow up fro 1 to 14 years, none of the patients had amputation or asked for it. Ilizarov Method is a valid way of treatment of Fibular Hemimelia. Vagus deformity can be controlled by the methods reported in this series.

TREATMENT OF COMPLEX FOOT DEFORMITIES WITH ILIZAROV METHOD

Alexander Kirienko

Istituto Clinico Humanitas, Milano, Italy

КОРРЕКЦИЯ СЛОЖНЫХ ДЕФОРМАЦИЙ СТОПЫ ПО МЕТОДУ ИЛИЗАРОВА

Александр Кириенко

Гуманитарная клиника, Милан, Италия

The AIM of the study was to describe a decision process of Ilizarov treatment in severe foot malfunction and instability. Three types of surgical approach were applied for correction of foot. In first group of cases was performed closed treatment with Ilizarov frame, in second was used osteotomy method and in the third group open triple or pantalar arthrodesis with immediate compression or progressive correction.

Method. The study included 112 patients. Among these, first group of 27 patients with recurrent club foot, mean age 8.2 years (range 2.4 to 12.8 years) and 15 patients (average age 28 years) with posttraumatic compartment syndrome and equino-varus deformity of foot were treated by nonoperative method of soft-tissue distraction with the Ilizarov technique.

In second group 26 feet in 23 patients with the range of age from 16 to 47, (the mean age was 28,6). were treated with percutaneous "V" or "Y" osteotomy of the calcaneus, talus and midfoot and gradual correction with the Ilizarov circular fixator. The etiology of the deformities was sequela of poliomyelitis in 6, traumatic in 7, congenital in 8, gunshot in 2. The distribution of deformity tipes were as: 12 patients with pes equinovarus, 7 patients with pes equino cavovarus, 4 patients with pes calcaneus with associated deformities, 3 with equinus with adduction and supination of the forefoot.

In third group of 47 patients was performed arthrodesis. These patients had complex foot deformity with pain or instability that required foot joint arthrodesis to restore plantigrade foot. Aetiology of deformity were: trauma in 19 patients, polio in 5 patients, neurologic Charcot-Marie Touth disease in 6 patients, idiopathic flat foot in 2 patients, mielomeningocele in 6 patients, spastic hemiplegia in 2 patients, idiopatic cavus-varus foot in 3 patients, emimelia in 1 patient, syringomielia in 1 patient, paralytic foot in 1 patient, Charcot foot in 1 patient. Application included correction of equinus foot, abduction and supination or adduction and pronation of forefoot; anterior or mixed cavus; equino-cavo-varus deformity. Types of arthrodesis included subtalar, calcaneo-cudoideum and talo-navicular arthrodesis and compression, pantalar arthrodesis. In severe foot deformity after compartment syndrom were performed in 8 cases treatment in two steps: by closed method in the beginig and pantalar arthrodesis for stabilisation at the end.

Results. The follow up period was from 18 month to 15 years. Functional evaluation, obtained by Ankle-Hindfoot Scale of AOFAS, gave excellent result in 85 patients; good in 22 and fair in 5 (mean 73 point). Mean treatment time was 5.2 months. There were 89 complications in 81 patients, all treated successfully. No serious nerve damage was seen, only one patient developed arteriovenous shunt after Y osteotomy treatment, it was solved with artheriography and transcatheter positioning of coils for occlusion of fistula. At long-range follow-up apparent residual varus and equinus deformity were found in 12 feet. Recurrences can occur with different techniques, depending on many factors such as morphology of the bone, the etiology of the malformation, the number of previous operations and the degree of stiffness of the foot before the operation.

Conclusions: The application of the Ilizarov external fixation technique has allowed the correction of complex deformity in three dimensions, offers a new histogenesis of soft tissue and bone, and allows better correction, stabilization and greater decrease in the incidence of relapses.

COMPLEX NON-UNION OF LONG BONES MANAGEMENT WITH ILLIZOROV METHOD

Asadullah Makhdoom, Pir Abdul Latif Qureshi, Muhammad Faraz Jokhio, Khaleeque Ahmed Siddiqui

Liaquat University of Medical & Health Sciences Jamshoro, Sindh Pakistan

КОМПЛЕКСНОЕ ЛЕЧЕНИЕ ПСЕВДОАРТРОЗОВ ДЛИННЫХ ТРУБЧАТЫХ КОСТЕЙ ПО МЕТОДУ ИЛИЗАРОВА

Асадулла Махдум, Пир Абдул Литиф Куреши, Мухаммад Фараз Джохио, Халики Ахмед Сиддики

Университет медицины Ликват, Джамшоро, Пакистан

Background: Complex non union may be defined when it is associated with the infection, bone defect, failed previous internal or unstable external fixation, deformity and improper selection of implant. It may follow severe comminuted open fractures due to Road Traffic Accident, fall, fire arm injury, resection due to tumour and chronic osteomyelitis.

Objective: To achieve the bone union and functional outcome after resection of bone and eradication of infection with Ilizarov method.

Material and Methods: This study was conducted at Department of Orthopaedic Surgery & Traumatology Liaquat University of Medical & Health Sciences Jamshoro Sindh Pakistan from April 2006 up to March 2009. We managed 84 patients with complex non-union of long bones, of either sex, with age group of 14 to 60 years were included in the study. Ilizarov external fixator was used and bi and tri focal osteotomies were done to transport the bone after resection of non united bone. For evaluation of bone and functional result ASAMI criteria was followed

Results: Out of 84 patients the complex non-union of tibia were in 49 (58.33 %), femur 22 (26.19 %), humerus 08 (9.52 %) and radius and ulna were 05 (5.95 %). The range of bone defect was 1 to 12 cm and limb length discrepancy was 1 to 10 cm.

According to ASAMI criteria the bone results were excellent in 62 (73.80 %), good

17 (20.23 %), fair 03 (3.57 %) and poor 02 (2.38 %). The functional results were excellent in 57 (67.85 %), good 21 (25 %), fair 5 (5.95 %) and poor 01 (1.19 %).

Conclusion: Ilizarov fixator gives excellent results in complex non union of long bones, by eradicating the infection and filling the defect with bone transport.

CHIPPING TECHNIQUE FOR NONUNION AND/OR DEFORMITIES

Takashi Matsushita, Nobuyuki Takenaka, Yoshinobu Watanabe

Nobuyuki Takenaka, Yoshinobu Watanabe

МЕТОДИКА ПРИМЕНЕНИЯ ОТЩЕПОВ ПРИ ПСЕВДОАРТРОЗАХ И/ИЛИ ДЕФОРМАЦИЯХ

Такаси Мацусита, Нобуюки Такенака, Ёсинобу Ватанабэ

Университет Тейкё, Япония

Although chipping technique was originally thought up to treat nonunions without doing free cancellous bone graft, it is also useful to lengthen bones and/or to correct deformities.

From a small incision, osteotome is inserted to a bone directly, and the entire cortical bone around the affected site is chipped into small pieces using a hummer and osteotome. The most important point with this technique is not to separate the chipped bone fragments from the surrounding soft tissues for maintaining blood supply to the chipped bone fragments. After chipping, if non-union is still recognized, the external fixator is shortened until it can not be recognized. The angular and/or rotational deformities and shortening can be corrected gradually using callus formed at the chipped site. If the angular and rotational deformities are not severe, they can be corrected acutely during shortening.

This method was applied to 38 cases, 26 femurs, 11 tibias and 1 humerus. In 12 cases this method were performed to treat deformities without nonunions, in 10 cases to treat nonunions without deformities, and in 16 cases to treat deformities with nonunion.

All cases except one case healed successfully.

The chipping technique is a combined method of corticotomy for bone lengthening and mechanical stimulation for bone healing. It can solve many post-traumatic problems at the fractured sites without harming any other healthy sites as donors.

ASSESSMENT OF MECHANICAL PROPERTIES OF MATURATION CALLUS FOR ILIZAROV METHOD BY ACOUSTIC EMISSION TECHNOLOGY

Nobuyuki Takenaka, Yoshinobu Watanabe, Takashi Matsushita

Teikyo University, Tokyo, JAPAN

ОЦЕНКА МЕХАНИЧЕСКИХ СВОЙСТВ СОЗРЕВШЕЙ КОСТНОЙ МОЗОЛИ ПРИ ПРИМЕНЕНИИ МЕТОДА ИЛИЗАРОВА ПОСРЕДСТВОМ ТЕХНОЛОГИИ АКУСТИЧЕСКОЙ ЭМИССИИ

Нобуюки Такенака, Ёсинобу Ватанабэ, Такаси Мацусита

Университет Тейкё, Токио, Япония

Background: The objective of this study was to develop a non-destructive method for monitoring maturation callus with acoustic emission (AE). Experimentally produced fractures of the rat femur were tested in tension and in torsion at 4, 6, 8 and 12 weeks after fracture. AE signals were monitored during these mechanical tests. The values for load and torque at the initiation of the AE signal were defined as new mechanical parameters. The apparent density and ash density of the fracture site were also measured at each time period. Tensile strength, tensile stiffness, maximum torque and torsional stiffness of the fracture site increased with time. The AE signal was detected before complete specimen failure. Load and torque for initiation of AE increased proportionally with increasing mechanical properties. The mineral density, however, reached a plateau at 8 weeks, when callus mechanical strength was approximately 50% of control. Load for initiation of AE was strongly correlated with the strength ($r = 0.98$), stiffness ($r = 0.88$), and failure strain ($r = -0.63$) of the callus. Torque for initiation of AE was highly correlated with the maximum torque ($r = 0.95$) and torsional stiffness ($r= 0.93$) of the callus. The findings of the present study indicated that some mechanical properties of maturation callus could be estimated by monitoring AE signals.

Clinical Relevance: Acoustic emission testing is a well-established method for assessment of the mechanical integrity of general construction projects. The purpose of the current study was to investigate the usefulness of acoustic emission technology in monitoring the yield strength of maturation callus during external fixation. Eighty-five patients with 89 long bones treated with external fixation were evaluated for maturation callus by monitoring load for the initiation of acoustic emission signal (yield strength) under axial loading. The major criteria for functional bone maturation based on acoustic emission testing were no acoustic emission signal on full weight bearing, and a higher estimated strength 110 % body weight with back pack. The yield strength monitored by acoustic emission testing increased with the time of maturation. The external fixator could be removed safely and successfully in 94% of the patients. Thus, the acoustic emission method has good potential as a reliable method for monitoring the mechanical status of maturation callus of Ilizarov method.

LA MOBILISATION OSSEUSE PAR COMPRESSION-DISTRACTION MONO-FOCALE DANS LE TRAITEMENT DES PERTES DE SUBSTANCE OSSEUSE (PSO) DES OS LONG

Ph. Merloz [1], S. Rigal [2]

[1]CHU, Grenoble; [2]HIA Percy, Paris, France

МОБИЛИЗАЦИЯ КОСТИ МОНОЛОКАЛЬНЫМ КОМПРЕССИОННО-ДИСТРАКЦИОННЫМ ОСТЕОСИНТЕЗОМ ПРИ ЛЕЧЕНИИ ДЕФЕКТОВ ДЛИННЫХ КОСТЕЙ

Ф. Мерлоз [1], С. Риагль [2]

[1] Лечебно-Университетский центр, г. Гренобль,
[2] Военный инстурктивный госпиталь Перси, г. Париж, Франция

Nous reprenons ici une partie du travail multicentrique de l'ASAMIF (Association pour l'étude Systématique et l'Application de la Méthode d'Ilizarov en France) qui réunissait 87 cas de perte de substance osseuse (PSO) septiques ou aseptiques traités selon les principes définis par Ilizarov et publié en 1989 dans le journal de chirurgie.

En fait les conclusions de 1989 ont été revues, corrigées pour certaines affinées à l'occasion du symposium 2010 de la SOFCOT consacré au traitement des pertes de substance osseuse (PSO) diaphysaires d'origine post-traumatique.

Notre propos ne portera ici que sur 30 cas de traitement de PSO en utilisant la méthode de compression-distraction mono-focale (15 cas de la série ASAMIF et 15 cas de la série du symposium 2010).

L'appareil de compression/distraction d'Ilizarov est intéressant par sa prise circulaire, ses broches fines transfixiantes et peu traumatisantes. Les propriétés élastiques du fixateur d'Ilizarov et sa capacité de dynamisation ne sont qu'un moyen technique mis à profit pour créer une dynamisation en compression pendant 8 jours (vitesse 1 mm par jour), puis en distraction pendant 8 autres jours et ainsi de suite. C'est ainsi qu'est réalisé un véritable « pompage » du foyer de PSO qui finit par aboutir à la consolidation.

Dans cette série, la compression-distraction mono-focale a été utilisée pour des PSO modérées (de l'ordre de 3 cm) au niveau huméral (4 cas), fémoral (9 cas) et tibial (17 cas).

La méthode est employée dans la majeure partie des cas après plusieurs échecs consécutifs à l'utilisation de procédés classiques de traitement. Toute situation confondue, les lésions consolident dans plus de 90% des cas (27 cas/30) et l'infection guérit dans la même proportion. Ce résultat s'obtient avec un délai moyen légèrement supérieur à 6 mois. Les séquelles sont liées à la méthode et les complications sont peu nombreuses.

Les conditions essentielles du succès passent par le respect d'un certain nombre de règles. Il est impératif de maitriser parfaitement toutes les possibilités offertes par le matériel. Il est indispensable d'obtenir dans tous les cas une utilisation fonctionnelle du membre opéré ; cette dernière remarque impose une surveillance rigoureuse et répétée tout au long du traitement. Si la méthode permet de corriger toutes les déformations sans geste itératif et sans exposer un risque infectieux grave, elle ne doit pas être considérée, pour autant, comme le moyen thérapeutique à proposer systématiquement devant toute forme de PSO.

Le choix judicieux de l'indication nous semble être la garantie d'un résultat rapide et durable.

COMPUTER ASSISTED ORTHOPAEDIC SURGERY: CURRENT CONCEPT AND FUTURE

Ph. Merloz

CHU Grenoble, France

ОРТОПЕДИЧЕСКАЯ ХИРУРГИЯ С КОМПЬЮТЕРНОЙ АССИСТЕНЦИЕЙ. СОВРЕМЕННАЯ КОНЦЕПЦИЯ И ПЕРСПЕКТИВЫ РАЗВИТИЯ

Ф. Мерлоз

Лечебно-университетский центр, г. Гренобль, Франция

Imaging, sensing and computing technologies that are being introduced to aid in the planning and execution of surgical procedures are providing orthopedic surgeons with a powerful new set of tools for improving clinical accuracy, reliability and patient outcomes while reducing costs and operating times. Current computer assisted surgery systems typically include four steps :

1° - A measurement process for collecting patient specific medical data ; pre-operative images (CT, x-rays, MRI) ; intra-operative images (fluoroscopy, ultrasound images) ; intra-operative positions of tools or bones obtained using 3D localizers.

2° - A registration process for aligning all images and data to the patient coordinate system ; using anatomical landmarks ; using bone surfaces digitized directly or with ultrasounds ; using x-rays

3° - A decision making process for generating a surgical plan on multi-modality information ; interactive placement of tools or bones on images ; monitoring of criteria (angles, positions, impingement….)

4° - An action process for accurately achieving the goals specified in the plan ; passive systems that display the position of tools or bones on images and data and active robots.

In the future, it is expected that computer assisted surgery systems will enable surgeons to measure the performances of surgical techniques accurately and consistently, which is a first step for optimization of surgery.

KEY WORDS : Computer Assisted Surgery ; Surgical Navigation ; Computer Assisted Orthopaedic Surgery.

MANAGEMENT OF GIANT CELL TUMOR (GCT) WITH ILIZAROV RING FIXATOR

Mehtab Ahmed Pirwani, Yunis H. Soomro

Liaquat University of Medical & Health Sciences, Jamshoro

ЛЕЧЕНИЕ ГИГАНТОКЛЕТОЧНОЙ ОПУХОЛИ С ПОМОЩЬЮ АППАРАТА ИЛИЗАРОВА

Мехтаб Пирвани, Юнис Х. Сумро

Университет медицины Ликват, Джамшоро, Пакистан

OBJECTIVES: To study the results of management of Giant Cell Tumor by Ilizarov ring fixator.

MATERIAL & METHODS:

Total number of patients – 6
Age - 22-30 years
Male/Female - 3 : 1 ratio
Mean Follow up - 2 Years

PROCEDURE:

Pre operative clinical & radiological assessment
Radical resection of diseased segment
2 navigation wires passed.
Wound closed.
Trifocal assembly of Ilizarov ring fixator applied.
Distraction started on 12th day @ 0.25mm/8 hours at the corticotomy sites and compression at the resected site @ 0.5 mm/8 hours.
Frame left in place till arthrodesis and maturity of regenerate.
After removal of frame limb remained in cast for 2-3 weeks
KFO or AFO advised later on.

RESULTS:

Clinical Results: Excellent to good in – 84 %
Functional Results: Excellent to good in – 89 %

CONCLUSION: Ilizarov ring fixator is one of the best tools, in the experienced hands, in limb salvage after Giant Cell Tumor resection.

ILIZAROV METHOD VS MICROSURGERY

Y. Yamano

Osaka Microsurgery Center, Seikeikai Hospitl, Sakaishi, Osaka, Japan

МЕТОД ИЛИЗАРОВА И МИКРОХИРУРГИЯ

Ё. Ямано

Центр микрохирургии Осака, г. Осака, Япония

Both of Ilizarov method and microsurgery have developed in the late half of 20th Century These two techniques are very useful for the difficult cases which could not treat by the methods before We have studied an advantages of these two methods in treating the difficult cases and compared with these two methods by follow up study more than 100 cases treated with Ilizarov method and microsurgical operation.

Ilizarov method stands unrivaled for treatment of special fractures, elongation by histogenesis and 3 dimentional correction of limb deformities. Microsurgical repairs stands unrivaled for infected nonunion, special bone defective nonunion, osteomyelitis and open limb injury with skin defect. Ilizarov method has advantage for nonunion with shortening, malunion and joint contracture, Microsurgical treatment has advantage for nonunion without shortening and Gustilo 3-C open fracture. And combined treatment of these two methods is also very useful for severe cases.

Conclusion: Difficult cases unable to treat before become curable by these two methods. Ilizarov method is tissue neogenesis and microsurgical treatment is tissue transfer basically.

СОВРЕМЕННЫЕ ТЕХНОЛОГИИ ДИАГНОСТИКИ И ЛЕЧЕНИЯ БОЛЬНЫХ С ТРАВМАМИ И ИХ ИНФЕКЦИОННЫМИ ОСЛОЖНЕНИЯМИ

MODERN TECHNOLOGIES OF DIAGNOSTICS AND TREATMENT OF PATIENTS WITH TRAUMAS AND THEIR INFECTION COMPLICATIONS

НАКОСТНАЯ ПЛАСТИНА ДЛЯ ОСТЕОСИНТЕЗА ХИРУРГИЧЕСКОЙ ШЕЙКИ ПЛЕЧЕВОЙ КОСТИ

Абдулхаков Н.Т., Кодиров М.Ф., Журакулов Ш.А., Сапаев З.Э.

«Научно-исследовательский институт травматологии и ортопедии МЗ Республики Узбекистан», г. Ташкент, Узбекистан

THE INTERNAL PLATE FOR OSTEOSYNTHESIS OF HUMERAL SURGICAL NECK

Abdulkhakov N.T., Kodirov M.F., Zhurakulov Sh.A., Sapayev Z.E.

The Scientific Research Institute of Traumatology and Orthopaedics of the Ministry of Health of the Republic of Uzbekistan, Tashkent, Uzbekistan

An internal plate has been developed, which consists of a long diaphyseal part and a wide metaphyseal part, as well as of two prongs intended to be inserted into humeral head. The appliance gives the possibility to improve the technique, reduce the time of surgery and minimize bone and soft tissue damaging with maximal preservation of regeneration and circulation origins.

Переломы проксимального отдела плечевой кости находятся на втором месте по частоте среди переломов костей верхней конечности и на третьем - после переломов шейки бедренной кости и дистального метаэпифиза лучевой кости у пациентов старше 65 лет (по данным J.A. Baron et al., 1996).

Около 20 % данных переломов являются нестабильными переломами со смещением и требуют оперативного лечения. Однако применение оперативных методов не всегда позволяет достичь положительных результатов. Так, G. A. Wanner et al. (2003) у 10 % оперированных больных отметили осложнения в виде повторного смещения фрагментов, а также асептический некроз головки плеча, миграцию фиксаторов.

Зарубежными коллегами для остеосинтеза часто применяются пластины АО. Однако, по сообщению A.J. Wijgman (2002), остеосинтез Т-образной пластиной АО привел к развитию асептического некроза головки плечевой кости в 37 % случаев.

По мнению H. Traxler et al. (2001), открытая репозиция перелома значительно увеличивает риск развития асептического некроза головки плечевой кости, а закрытая репозиция с фиксацией спицами часто осложняется вторичным смещением отломков.

В экспериментальной работе H. Lill et al. (2003) при исследовании различных методов фиксации отломков проксимального отдела плечевой кости худшие результаты были получены при остеосинтезе Т-образной пластиной АО.

Обзор литературы показал, что тактика хирургического лечения пожилых пациентов с переломами проксимального отдела плеча должна заключаться в выборе наиболее щадящего и одновременно надежного метода фиксации.

Для лечения переломов хирургической шейки плечевой кости нами разработана накостная пластина, которая состоит из длинной диафизарной части и широкой метафизарной части, а также из двух зубцов, предназначенных для введения в головку плечевой кости (FAP 20100016). Диафизарная часть фиксатора состоит из двух параллельно расположенных планок, которые прикреплены между собой тремя мостиками с отверстиями для шурупов. Два нижних мостика предусмотрены для шурупов, которые будут ввинчены в диафиз плечевой кости, а верхний мостик с отверстием - для головки плечевой кости. Две параллельные планки в диафизарной части расположены в продольной плоскости по отношению к плечевой кости, а ближе к головке плечевой кости они расходятся и образуют угол в 90º и вонзаются двумя остроконечными концами в головку плечевой кости. В мостиках имеются отверстия, из них два нижних имеют пазы для создания компрессии. Переходная часть устройства повторяет контуры проксимального отдела плечевой кости (Рис.1).

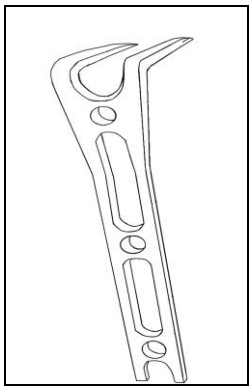

а

б

Рис. 1. а и б: накостное устройство

Это устройство дает возможность усовершенствовать технику операции накостного остеосинтеза, сократить время операции и свести до минимума травматизацию костной и мягких тканей с максимальным сохранением источников регенерации и кровообращения.

В заключение можно сказать, что если при полифрагментарных переломах методом выбора является чрескостный остеосинтез, то при переломах хирургической шейки плечевой кости положительных результатов можно достичь с применением накостной пластины, которая мало травмирует костную и мягкие ткани.

СОВРЕМЕННЫЕ ПРИНЦИПЫ ЛЕЧЕНИЯ ПЕРЕЛОМОВ ПЯТОЧНОЙ КОСТИ

Абдурасулов А.М., Камолов Б.Х.

«Научно-исследовательский институт травматологии и ортопедии МЗ Республики Узбекистан», г. Ташкент, Узбекистан

CURRENT PRINCIPLES OF CALCANEAL FRACTURE TREATMENT

Abdurasulov A.M., Kamolov B.Kh.

The Scientific Research Institute of Traumatology and Orthopaedics of the Ministry of Health of the Republic of Uzbekistan, Tashkent, Uzbekistan

The work deals with the analysis of the techniques for calcaneal fracture treatment, as well as with the clinical signs of fractures of different types. The transosseous osteosynthesis according to Ilizarov has been demonstrated to be the most sparing and biomechanically adequate technique for treatment of calcaneal fractures. Transosseous osteosynthesis surgery allows to make the accurate reposition of a fracture with elimination of displacement of all types, to restore the congruence of the articular surfaces involved and calcaneal anatomy with simultaneous restoration of foot shape. This condition is the consideration for foot function recovery.

Переломы пяточной кости среди перломов костей заднего отдела стопы занимают первое место и делятся на внесуставные и внутрисуставные, причем на долю внутрисуставных повреждений приходится около 74 %. Примерно в 80 % случаев происходит смещение отломков. Около- и внутрисуставные переломы костей конечностей представляют особую категорию тяжелых и сложных травматических повреждений. Связано это с определёнными биомеханическими особенностями этого вида травм.

Данная патология чаще возникает у лиц трудоспособного возраста, преимущественно у мужчин, и обусловлена осевой нагрузкой, что имеет место при падении с высоты, реже - при дорожно-транспортных происшествиях, и нужно учитывать, что при таком механизме травмы повреждение пяточной кости может сочетаться с переломами других костей скелета.

Эти переломы делят на поперечные, продольные, краевые, многооскольчатые и компрессионные. При поперечных переломах возникает опасность посттравматического плоскостопия. В зависимости от расположения линии перелома по отношению к таранно-пяточному суставу выделяют вне- и внутрисуставные переломы. К клиническим симптомам относят: припухлость пяточной области, локальную болезненность, нарушение функции, уплощение свода стопы.

Внесуставные переломы тела, переднего отростка и бугра пяточной кости обычно лечатся консервативно. Оперативное лечение показано при отрывных переломах пяточного бугра со смещением для восстановления формы пяточной кости и восстановления силы икроножной мышцы, а также при отрывах переднего отростка пяточной кости с lig. bifurcatum. Актуальность данной проблемы заключается в нередких неудовлетворительных результатах лечения (от 60 до 90 % случаев) и необходимости в 40 % случаях осуществлять повторное вмешательство (подтаранный артродез, резекцию или остеотомию) спустя 2-3 года после получения травмы. Частичная или полная потеря трудоспособности при данной патологии может длиться от 2 до 5 лет, что придает

экономическую значимость данной проблеме. Лучевая диагностика является ведущим методом в выявлении костно-суставной патологии.

Независимо от локализации и сегмента конечности, внутрисуставные переломы имеют ряд характерных признаков, определяющих необходимость выделения их в особую группу повреждений костей скелета. Среди таких особенностей необходимо отметить следующие: расположение плоскости перелома внутри сустава и часто сопутствующие такому перелому повреждение связок и капсулы сустава, нарушение конгруэнтности суставных поверхностей костей, образующих сустав, оскольчатый и импрессионно-компрессионный характер переломов, наличие внутрисуставных гематом, значительно отягощающих течение процесса восстановления. К особенностям внутрисуставных переломов следует отнести трудности репозиции и обеспечения адекватной стабильной фиксации отломков на период срастания костной и мягких тканей. Объясняется это биомеханическими особенностями сегмента конечности и наличием неравноплечных рычагов в области повреждения. В этих условиях наиболее щадящим и биомеханически адекватным методом лечения переломов пяточной кости является чрескостный остеосинтез по Илизарову. Операция чрескостного остеосинтеза позволяет произвести точную репозицию перелома с устранением всех видов смещения, восстановить конгруэнтность поврежденных суставных поверхностей и анатомию пяточной кости с одновременным восстановлением формы стопы. Данное положение является условием восстановления функции стопы и опорно-двигательного аппарата.

Таким образом, расположение перелома внутри или в непосредственной близости сустава осложняет лечение. Учитывая необходимость обеспечения точной репозиции и восстановления конгруэнтности суставных поверхностей, а также стабильной фиксации перелома, требуется применить такой метод лечения, который, с одной стороны, гарантировал бы достаточно стабильную иммобилизацию для повреждённого участка кости и, с другой стороны, также восстановление движений в суставе, в непосредственной близости которого произошло повреждение. Это и составляет основную задачу хирурга при лечении около- и внутрисуставных переломов.

НАШ ОПЫТ ЛЕЧЕНИЯ ИНФИЦИРОВАННЫХ КОСТНЫХ ДЕФЕКТОВ АППАРАТАМИ ВНЕШНЕЙ ФИКСАЦИИ

Айвазян В.П., Григорян А.С., Амроян Г.П., Оганян В.Э., Сафарян П.А.

Научный центр травматологии и ортопедии, г. Ереван, Республика Армения

OUR EXPERIENCE IN TREATMENT OF INFECTED BONE DEFECTS USING EXTERNAL FIXATORS

Aivazian V.P., Grigorian A.S., Amroyan G.P., Oganian V.E., Safarian P.A.

Scientific Center of Traumatology and Orthopaedics, Yerevan, the Republic of Armenia

The results of treatment were analyzed in 282 patients with infected long bone defects; circular bone defects complicated by pyo-inflammatory processes took place in 166 patients, the defects were of near-wall character in 116 patients. Bone matrix combined with cancellous autobone was used for defects of small size and length. Among 166 patients with long bone circular defects the bifocal method of reconstruction according to Ilizarov was performed in 150 patients, monofocal one (defect length was 4.0 cm not more) – in 12 patients. All the patients underwent the complex measures directed to elimination of inflammatory processes: surgical sanitation of purulent focus, antibiotic therapy, intraarterial osmo-enzyme-reflex therapy, desintoxication-and-desensibilization therapy, correction of arterial and venous circulation, general and rehabilitative treatment. This has allowed to obtain good results in most cases together with adequate method of bone defect reconstruction.

Под нашим наблюдением с 1988 года находилось 282 больных с инфицированными дефектами длинных костей. Из них у 166 имели место циркулярные костные дефекты, осложненные гнойно-воспалительными процессами, а у 116 пациентов дефекты имели пристеночный характер.

91 больному с пристеночными дефектами, не превышающими 1/3 поперечника диафиза и не более 4,0 см по длине на нижних конечностях и 2,0 - см на верхних, замещение дефицита костной ткани произведено аллогенным костным матриксом в сочетании с губчатой аутокостью, 12 больным костная пластика произведена только костным матриксом. В 13 случаях пластика костного дефекта не произведена ввиду малых размеров и локализации в зонах не подверженных угрозе патологического перелома.

Из 166 больных с циркулярными дефектами длинных костей 150 пациентам произведен бифокальный, 12 – монофокальный метод реконструкции (протяженность дефекта не более 4,0 см) по методике Г.А. Илизарова.

В трех случаях гнойно-воспалительный очаг находился в дистальном метаэпифизе костей голени, и после резекции патологического очага произведен берцово-таранный компрессионный артродез в аппарате Илизарова. Одному больному по той же причине (локализация в проксимальном метаэпифизе большеберцовой кости) произведен артродез коленного сустава.

Все больные с инфицированными костными дефектами получали комплекс мероприятий, направленных на ликвидацию воспалительных процессов: хирургическая санация гнойного очага, антибиотикотерапия, внутриартериальная осмоэнзиморефлексотерапия, дезинтоксикационно-десенсибилизирующая терапия, коррекция артериального и венозного кровообращения, общеукрепляющее и реабилитационное лечение.

Наряду с адекватным методом реконструкции костных дефектов это позволило нам получить хорошие результаты в большинстве наблюдений.

СТРАТЕГИЯ ХИРУРГИЧЕСКОЙ ПОМОЩИ БОЛЬНЫМ С ТРАВМАМИ ЛОКОМОТОРНОЙ СИСТЕМЫ В ЦРБ

Алиев А.С.

Тайшинская Центральная районная больница Североказахстанской области, г. Тайшинск, Казахстан

THE STRATEGY OF RENDERING SURGICAL CARE TO PATIENTS WITH INJURIES OF THE LOCOMOTOR SYSTEM IN A CENTRAL DISTRICT HOSPITAL

Aliyev A.S.

The Taishinsk Central District Hospital of the North Kazakhstan Region, Taishinsk, Kazakhstan

A clinical protocol is presented which determines the tactics of rendering care for traumatologic patients. Both conservative and surgical techniques were used. The most rational techniques for each specific situation were preferable. Intramedullary osteosynthesis, internal plate osteosynthesis, wire cerclages, transosseous compression-distraction osteosynthesis according to the Ilizarov method, wire-and-rod devices, closed reposition with internal fixation were used among surgical techniques. Active draining of operative wound was performed for open osteosynthesis of femur, leg, humerus. Among 531 interventions for injuries, open osteosynthesis accounted for 220, transosseous osteosynthesis – 70, that with wire-and-rod device application – 5. There were 1.7 % complications. There were no complications after transosseous osteosynthesis according to the Ilizarov method.

По прогнозу специалистов, к 2020 году, на фоне снижения смертности от инфекционных заболеваний и перинатальной патологии, ожидается резкое увеличение смертности от транспортных аварий, терроризма и войн. В Европе 10 % населения получает повреждения (Муллнер. Т и соавт., 1988).

Современная международная концепция лечения переломов заключается в раннем стабильном остеосинтезе и реабилитации без ущерба для активных движений в суставах (Сергеев С.В., 2010).

Таким образом, актуальность проблемы оказания травматологической помощи исходит от нарастающего травматизма и возросшего требования к лечению переломов.

Основные принципы лечения больных с травмами сводятся к оказанию помощи в экстренном порядке: репозиция должна быть проведена при адекватном обезболивании с применением консервативных или оперативных методов (по показаниям); стабильность и анатомическое сопоставление должны осуществляться до наступления консолидации костных отломков. Оперативное и реабилитационное лечение должно способствовать быстрейшему восстановлению функции поврежденного органа и работоспособности пострадавшего.

Наличие подготовленных специалистов, диагностическое оборудование, взаимодействие специалистов ЦРБ со специалистами областной больницы позволяют произвести оказание медицинской помощи хирургическим больным на должном уровне.

Юридически обоснованная тактика лечения в стационаре осуществляется согласно клиническим протоколам.

Пример клинического протокола.

21-171р. Перелом диафиза плеча со смещением.

Этап лечения с оперативным вмешательством (стационар).

Коды МКБ; S42.3 Перелом тела (диафиза) плечевой кости.

Длительность (дней) 15.

Профиль: травматологический взрослый.

Поступление: экстренное.

Минимум обследования при направлении в стационар.

Клинические критерии:

Показания к госпитализации: перелом диафиза плеча со смещением отломков, болевой синдром.

Цель этапа: купирование болевого синдрома, стабильный остеосинтез.

Критерии эффективности лечения и окончания пребывания на этапе:

стабильная фиксация костных отломков, устранение болевого синдрома.

Тактика лечения.

При переломах диафизарной части плечевой кости и неэффективности консервативного лечения (попытка закрытой репозиции) показано оперативное лечение - открытая репозиция отломков плечевой кости с фиксацией металлоконструкцией. При поперечных переломах на уровне средней трети плеча применяется интрамедуллярное штифтование, при длинных линиях излома применяется серкляжная проволока, для исключения ротационного момента - шурупы. При косопоперечных линиях излома применяется накостный

остеосинтез с использованием пластин. При оперативном вмешательстве на уровне средней и нижней трети плеча необходимо учитывать анатомическое расположение лучевого нерва

В практике применяем как консервативные, так и оперативные методы. Предпочтение отдается тем методам, которые в данной конкретной ситуации наиболее рациональны.

Основоположником внеочагового компрессионно-дистракционного метода лечения является профессор Г.А. Илизаров. Чрескостный остеосинтез позволяет репонировать костные отломки закрытым способом, управлять отломками. Больные после проведенного чрескостного остеосинтеза практически активны. Сроки стационарного лечения значительно сокращаются.

Метод чрескостного остеосинтеза, ввиду малой травматичности, показан практически всем курабельным больным с множественными переломами по принципу неотложной помощи (Г.А. Илизаров).

Из оперативных методов при переломах применяем интрамедуллярный остеосинтез, накостный остеосинтез пластиной, проволочные серкляжи, ЧКДО по методу Илизарова, спице-стержневые аппараты, закрытую репозицию с внутренней фиксацией. При открытом остеосинтезе бедра, голени, плеча применяется активное дренирование операционной раны.

В ЦРБ внедрена и широко применяется методика внеочагового остеосинтеза - ЧКДО по Илизарову. У тяжелых больных при переломах диафиза плеча, голени накладываем базисную временную внешнюю фиксацию для облегчения ухода за больными в реанимационном отделении.

Для анализа взята проделанная работа за 2007 по 2010 год.

Всего проведено 2964 операции. Операций на локомоторной системе травматологического профиля - 531, что составляет 27,8 % от всего количества проведенных операций. Из них открытый остеосинтез - 220, чрескостный остеосинтез - 70, с наложением спице-стержневого аппарата - 5.

Процент осложнений составил 1,7 %.

После чрескостного остеосинтеза по методу Илизарова осложнений не было.

Благодаря применению вакуумного дренажа операционных ран при открытом остеосинтезе бедра, голени, плеча посттравматического остеомиелита и других гнойных осложнений не было.

За отчетный период среди оперированных выхода на инвалидность не отмечено. В отдаленном периоде прослеживаются хорошие анатомические и функциональные результаты.

Таким образом, материальная оснащенность, наличие подготовленных специалистов, взаимодействие специалистов ЦРБ со специалистами областной больницы позволяет в ЦРБ оказывать хирургическую и травматологическую помощь на должном уровне.

Внедрение и успешное применение чрескостного остеосинтеза в ЦРБ является методом выбора при множественных переломах, политравмах.

Применение активного дренирования при открытой репозиции явилось профилактикой таких грозных осложнений, как остеомиелит.

Дифференцированный выбор консервативного и оперативного лечения в зависимости от характера перелома и давности травмы позволило нам значительно улучшить результаты лечения, свести к минимуму послеоперационные осложнения и выход на инвалидность.

ПРИМЕНЕНИЕ ЧРЕСКОСТНОГО ОСТЕОСИНТЕЗА ПРИ НЕСТАБИЛЬНЫХ ПЕРЕЛОМАХ КОСТЕЙ ПРЕДПЛЕЧЬЯ У ДЕТЕЙ И ПОДРОСТКОВ

Андреев П.С., Скворцов А.П., Цой И.В.

ГАУЗ «Республиканская клиническая больница» МЗ Республики Татарстан, г. Казань, Россия

THE USE OF TRANSOSSEOUS OSTEOSYNTHESIS FOR INSTABLE FRACTURES OF FOREARM BONES IN CHILDREN AND ADOLESCENTS

Andreyev P.S., Skvortsov A.P., Tsoi I.V.

State Health Institution *The Republican Clinical Hospital* of the Ministry of Health of the Republic of Tatarstan, Kazan, Russia

Treatment of 216 patients with instable fractures of both forearm bones has been analyzed. Transosseous compression osteosynthesis (TOCOS) using the known configuration scheme of 4 rings was performed in 121 patients. Wire-and-rod TOCOS using the configuration scheme of 2 rings developed by the department workers was performed in 95 patients. Complete healing of both forearm bones without movement restriction (pronation, supination, flexion, extension in the elbow and in the wrist) occurred 1.5 months later in 85 cases of 89 using the technique developed in the department, complete flexion, extension in the elbow and in the wrist with pronation and supination restriction was observed in 3 cases, ulnar union occurred after 2.5 months in one case. The technique of transosseous osteosynthesis proposed is functional, it provides for stability in fracture site, patient's good quality of life, allows to achieve good long-term clinical results.

Нестабильные переломы костей предплечья у детей и подростков являются одним из самых частых видов травм опорно-двигательного аппарата. Неудовлетворительные исходы при консервативном лечении

нестабильных диафизарных переломов костей предплечья составляют более 40 %, и длительность периода нетрудоспособности составляет 7-8 мес. Ортопедические осложнения после закрытой репозиции в виде вторичного смещения составляют от 23 до 67 % (Мамонов Ю.П., 1987), замедленного срастания переломов - 2,5-7,1 %, несращения переломов - 1,2-4,3 %. Поэтому в большинстве случаев преимущественным способом лечения больных с указанной патологией остается оперативный. В настоящее время широко применяется чрескостный остеосинтез нестабильных переломов костей предплечья у детей и подростков с применением аппарата Илизарова.

Целью настоящей работы является определение тактики и выбор адекватного способа лечения при нестабильных переломах костей предплечья у детей, обеспечивающий стабильность фиксации и функциональность на период сращения.

Материал и методы. Нами произведен анализ лечения 216 больных с нестабильными переломами обеих костей предплечья, лечившихся в детском отделении травматологии и ортопедии с 1998 г. У 121 больного был произведен ЧКОС переломов костей предплечья с использованием 4-кольцевой известной компоновочной схемы. У 95 больных с переломами костей предплечья проведен спицестержневой ЧКОС с использованием 2-кольцевой компоновочной схемы, разработанный сотрудниками отделения. Оперативное вмешательство приводилось в 2 этапа. На 1 этапе производилась репозиция переломов с проведением вытяжения в модульной компоновочной системе аппарата Илизарова путем дистракции за спицы, проведенные через проксимальный отдел локтевой кости, и спицу, проведенную через пястные кости, с устранением ротационного смещения лучевой кости. На 2 этапе производилась дорепозиция и фиксация фрагментов стержнями, проведенными на концах фрагментов лучевой и локтевой кости, фиксированных в выносных кронштейнах кольцевых опор. После окончания репозиции производят фиксацию фрагментов костей предплечья, демонтируют полукольцевую опору с пястных костей, предварительно стабилизировав лучевую кость спицами, проведенными через её дистальный отдел, с фиксацией на дистальной кольцевой опоре, и консольной спицей - через проксимальный фрагмент к проксимальной опоре, а локтевую кость – консольной спицей на дистальном отделе локтевой кости.

Обсуждение полученных результатов. У 89 больных с использованием методики, разработанной в отделении, в отдаленные сроки получены следующие клинические результаты: в 85 случаях полное сращение обеих костей предплечья без ограничения движений (пронации, супинации, сгибания, разгибания в локтевом и лучезапястном суставах) произошло через 1,5 месяца, в 3-х случаях - полное сгибание, разгибание в локтевом и лучезапястном суставах с ограничением пронации и супинации, в 1-м случае - сращение локтевой кости произошло через 2,5 месяца.

Выводы. Метод чрескостного остеосинтеза при нестабильных переломах костей предплечья является методом выбора, а иногда и единственным методом лечения открытых и закрытых переломов костей предплечья у детей и подростков. Предложенный метод чрескостного остеосинтеза функционален, создает стабильность области перелома, обеспечивает качество жизни больного, позволяет достигнуть хороших отдаленных клинических результатов.

ЛЕЧЕНИЕ БОЛЬНЫХ С ПЕРЕЛОМАМИ ДИСТАЛЬНОГО ЭПИМЕТАФИЗА ЛУЧЕВОЙ КОСТИ

Антониади Ю.В., Черницын Д.Н., Жиряков Д.Л., Збуржинский А.В., Мукменов М.М., Зверев Ф.Н.

МУЗ «Центральная городская клиническая больница №24», г. Екатеринбург, Россия

TREATMENT OF PATIENTS WITH FRACTURES OF DISTAL RADIAL EPIMETAPHYSIS

Antoniadi Yu.V., Chernitsyn D.N., Zhiriakov D.L, Zburzhinsky A.V., Mukmenov M.M., Zverev F.N.

Municipal Health Institution *Central City Clinical Hospital No.24*, Yekaterinburg, Russia

The results of treatment of 1345 subjects with distal radial epimetaphysis fractures have been analyzed. In 278 cases the following surgical techniques were used: the open technique with internal osteosynthesis performance using the plates of angular stability, and the closed one with transosseous osteosynthesis performance using the Ilizarov fixator. The transosseous osteosynthesis according to Ilizarov has been demonstrated to be he most optimal technique in treatment of patients with the comminuted intraarticular fractures of distal radial epimetaphysis of above 3 weeks duration.

Введение. Скелетная травма имеет свою специфику в зависимости от сезона: поздней осенью, зимой и в начале весны преобладают повреждения, полученные при падении на улице, при этом переломы дистальной части лучевой кости составляют от 25 до 42 % от общего числа легкой скелетной травмы. По данным M. McQueen (2009), после применения традиционного консервативного лечения (закрытая ручная репозиция и гипсовая фиксация) в 5-17 % случаев наступает вторичное смещение костных фрагментов и возникает дисконгруэнстность суставных поверхностей. В работах M. Knirk и V. Jupiter (Margo anterior, 2002) доказано, что, если в процессе лечения перелома дистального эпиметафиза лучевой кости целостность суставной поверхности лучезапястного сустава не была восстановлена, то частота проявлений посттравматического

артроза достигает 91 %, тогда как при восстановлении конгруэнтности сустава остеоартроз возникает лишь в 11 % случаев.

Цель работы. Определить наиболее оптимальную методику лечения сложных переломов дистального эпиметафиза лучевой кости, позволяющую восстановить конгруэнтность суставных поверхностей лучезапястного сустава.

Материалы и методы. В период с 2007 по 2010 год в ЦГКБ № 24 находилось на лечении 1345 человек с переломами дистального эпиметафиза лучевой кости. В 835 случаях переломы были без смещения, пациенты лечились консервативно в амбулаторных условиях. В 510 случаях пациенты были госпитализированы, из них пролечено консервативно 278, при помощи хирургических методов – 232 пациента с переломами типа В и С (Универсальная классификация переломов М. Мюллера, 1998). Средний возраст больных, пролеченных хирургическими методами, составил 52,3±2 года. В клинике применялись две хирургические методики: первая – открытая, с применением накостного остеосинтеза пластинами с угловой стабильностью (168) и закрытая, с применением чрескостного остеосинтеза аппаратом Илизарова (110). Результаты лечения изучали на контрольных осмотрах больных в 3, 6 и 12 месяцев после операции.

Результаты. В группе больных, пролеченных открытым методом, анатомию дистального отдела лучевой кости восстанавливали непосредственно во время хирургического вмешательства, надежный остеосинтез пластиной с угловой стабильностью позволял с первых дней после операции начинать ЛФК лучезапястного сустава. К 3 месяцам у 160 пациентов амплитуда движений в лучезапястном суставе была восстановлена на 70-80 %, у 8 больных ограничение движений составило 50 % и было связано с болью в проекции пластины; после удаления металлофиксатора болевой синдром был купирован, амплитуда движений увеличилась.

Группу пациентов, пролеченных закрыто с помощью аппарата Илизарова, составили больные, пролеченные первично консервативно в травмпунктах города и направленные в стационар после констатирования неудовлетворительного положения костных фрагментов при контрольной рентгенографии. Применение данной методики было обусловлено давностью травмы более 3,5-4 недель и оскольчатым характером перелома. В течение трех недель после операции пациентам проводилась разгрузка лучезапястного сустава (дистракция за опору, фиксирующую пястные кости), после чего кистевая опора снималась и назначалась ЛФК лучезапястного сустава. В отличие от первой группы, амплитуда движений в лучезапястном суставе к 3 месяцам с момента операции была восстановлена практически в полном объёме, у 7 пациентов наблюдался небольшой дефицит тыльной флексии.

Выводы. Таким образом, при лечении больных с оскольчатыми внутрисуставными переломами дистального эпиметафиза лучевой кости давностью свыше 3 недель наиболее оптимальной методикой является чрескостный остеосинтез по Илизарову, позволяющий за счет дистракционных усилий в аппарате восстанавливать конгруэнтность суставных поверхностей. Следует отметить, что для получения хороших функциональных результатов необходимы динамический контроль за восстановлением движений в лучезапястном суставе и единая тактика ведения больных, основанная на постоянном взаимодействии врачей травматологов-ортопедов городских травмпунктов, хирургических стационаров и реабилитационных отделений.

СРАВНИТЕЛЬНАЯ ОЦЕНКА МЕТОДИК ВНУТРЕННЕГО ОСТЕОСИНТЕЗА ПРИ ЛЕЧЕНИИ БОЛЬНЫХ СТАРШЕЙ ВОЗРАСТНОЙ ГРУППЫ С ПЕРЕЛОМАМИ ПРОКСИМАЛЬНОГО ОТДЕЛА БЕДРА

Антониади Ю.В., Черницын Д.Н., Жиряков Д.Л., Мукменов М.М., Зверев Ф.Н.

МУЗ «Центральная городская клиническая больница № 24», г. Екатеринбург, Россия

COMPARATIVE ASSESSMENT OF INTERNAL OTEOSYNTHESIS TECHNIQUES IN TREATMENT OF OLDER-AGE GROUP PATIENTS WITH PROXIMAL FEMORAL FRACTURES

Antoniadi Yu.V., Chernitsyn D.N., Zhiriakov D.L, Mukmenov M.M., Zverev F.N.

Municipal Health Institution *Central City Clinical Hospital No.24*, Yekaterinburg, Russia

The results of treatment of 232 elderly patients with fractures of proximal femoral epimetaphysis have been analyzed. Closed intramedullary osteosynthesis (CIMO) of femur with a gamma-rod was used, as well as open osteosynthesis with DHS and DCS systems. The closed intramedullary osteosynthesis of proximal femoral fractures with the gamma-rod in elderly patients has been shown to be more sparing and effective intervention.

Введение. По данным проспективных исследований, переломы проксимального эпиметафиза бедра относятся к одним из наиболее часто встречающихся повреждений опорно-двигательного аппарата у больных старшей возрастной группы и составляют от 10 до 37 % в структуре повреждений опорно-двигательной системы. На сегодняшний день при лечении медиальных переломов проксимального эпиметафиза бедра методом выбора является эндопротезирование. При лечении латеральных переломов проксимального эпиметафиза бедра (тип С, по классификации AO ASIF, 1996) наиболее часто используются такие хирургические методики, как закрытый интрамедуллярный остеосинтез (ЗИМО) бедра гамма-стержнем и открытый остеосинтез системами DHS и DCS.

Цель работы. Определить наиболее щадящий и эффективный метод остеосинтеза латеральных переломов проксимального эпиметафиза бедра у больных старшей возрастной группы.

Материалы и методы. За период с 2007 по 2010 г. с переломами проксимального эпиметафиза в травматологическое отделение №1 ЦГКБ № 24 (г. Екатеринбург) поступило 232 пациента старшей возрастной группы, из них 150 больных имели латеральные переломы проксимального эпиметафиза (47 %), мужчин было 32 %, женщин - 68 %. Средний возраст больных – 70,5±3 года. Из 150 больных прооперировано 110 человек закрытыми и открытыми методиками остеосинтеза. Ретроспективно был проведен сравнительный анализ эффективности лечения больных в двух группах: первая – 15 больных, пролеченных закрытой методикой ЗИМО гамма-стержнем и вторая – 15 человек, пролеченных при помощи метода открытой репозиции и фиксации переломов системами DHS и DCS. Средний возраст больных составил 73,5±1 лет, женщин - 20, мужчин - 10. Все пациенты имели отягощенный соматический статус и ожирение различной степени. Контрольный осмотр пациентов осуществляли в 1, 3, 6, 12 и 18 месяцев после операции. Результаты лечения оценивали по шкале Харриса и SF36.

Результаты. Всем пациентам с переломом проксимального отдела бедра при поступлении накладывалось скелетное вытяжение за мыщелки бедренной кости, в течение первых 1-4 дней в стационаре их обследовали, назначали медикаментозную терапию с целью коррекции сопутствующих заболеваний и подготовки к хирургическому вмешательству. Предоперационный день составил в среднем 3,4±0,2 дня. Все вмешательства выполнялись под эндотрахеальным наркозом (ЭТН). Пациентам первой группы операция проводилась закрыто. На скелетном вытяжении, под контролем ЭОПА выполнялась репозиция перелома и фиксация фрагментов гамма-стержнем. Время выполнения операционного пособия в среднем составило 50±10 мин. Время выхода из наркоза и стабилизации состояния - 80±15 минут. В первые сутки после операции методист ЛФК начинал заниматься с пациентами общеукрепляющими упражнениями и дыхательной гимнастикой. После купирования болевого синдрома, на 2-3 сутки с момента операции, больных активизировали и разрешали ходьбу с ходунками. Выписывали больных из стационара на 10-12 сутки после операции. Через 2-3 месяца выполняли динамизацию интрамедуллярного стержня, что позволяло усилить компрессию на стыке отломков и предупредить миграцию шеечных винтов в условиях остеопороза. К одному году без дополнительной опоры передвигалось 2 пациента, 13 пациентов использовало трость. Укорочение конечности свыше 2 см наблюдалось у 3 (20 %) пациентов. Во второй группе репозиция перелома осуществлялась также на скелетном вытяжении, но остеосинтез выполнялся открыто, размер операционного доступа составил 11±2 см. Продолжительность хирургического вмешательства была 90±10 минут. При зашивании раны устанавливались дренажи. Время выхода из наркоза до стабилизации состояния составило 120±30 минут. С первых суток после операции пациенты начинали заниматься ЛФК в кровати. Активизировать пациентов данной группы начинали позже - на 4-5 сутки с момента операции, в связи с большей травматичностью вмешательства. Болевой синдром купировался к 6-8 месяцам с момента операции. Выписка из стационара - на 14-16 сутки после операции. К одному году все 15 пациентов передвигались с дополнительной опорой (3 – с тростью, 12 – с ходунками). Укорочение конечности свыше 2 см наблюдалось также у 3 (20 %) пациентов. Во всех 30 анализируемых случаях в результате лечения достигнуто восстановление функции сустава и опороспособности конечности. Следует отметить, что пациентам обеих групп после выписки из стационара в течение первых трех месяцев рекомендовали минимальную нагрузку на оперированную конечность, не более 10-20 % веса тела. Но из-за конституциональных и возрастных особенностей (большой вес, мышечная атония, нарушения координации) с самых первых дней пациенты нагружали оперированную конечность в пределах 45-80 % веса тела.

Выводы. Таким образом, закрытый интрамедуллярный остеосинтез переломов проксимального отдела бедра гамма-стержнем у пожилых больных является более щадящим и эффективным вмешательством. Динамизация гамма-стержня позволяет снять нагрузку с шеечного винта, тем самым предупредить миграцию фиксатора в условиях остеопороза. Ранняя активизация пожилых пациентов способствует их успешной реабилитации, восстановлению функции поврежденного сустава и безболезненной опороспособности конечности.

ДЕНСИТОМЕТРИЯ ПРИ НЕСРОСШИХСЯ ПЕРЕЛОМАХ И ЛОЖНЫХ СУСТАВАХ ДЛИННЫХ КОСТЕЙ КОНЕЧНОСТЕЙ

Атаев А.Р., Атаев Э.А., Ахмедов Б.А.

ГОУ ВПО «Российский государственный медицинский университет Росздрава», г. Москва, Россия
Центральный Республиканский клинический госпиталь, г. Сана, Республика Йемен

DENSITOMETRY FOR NON-UNITED FRACTURES AND PSEUDOARTHROSES OF LIMB LONG BONES

Atayev A.R., Atayev E.A., Akhmedov B.A.

State Educational Institution of Higher Professional Education
The Russian State Medical University of the Russian Health Service, Moscow, Russia
Central Republican Clinical Hospital, Sana, the Yemen Arab Republic

Mineral density of bone tissue (MDBT) has been determined in 16 patients with non-united fractures and pseudoarthroses of limb long bones after gunshot fractures. The deficit of bone tissue mineral density was determined according to Z-criterion: Z-criterion made up > -2.0 SD in normal subjects; it was ≤ -2.0 SD for osteopenia; and it was ≤ -2.5 SD for osteoporosis. Low MDBT or osteopenia was observed in 8 patients and osteoporosis – in 5, and delayed consolidation in three patients took place due to the errors of treatment in case of normal MDBT values.

Посттравматические нарушения костной регенерации являются тяжелыми последствиями переломов, которые приводят к значительным нарушениям функции поврежденной конечности и инвалидизации больных в 10-25 % случаев. В процессе лечения перелома вследствие длительного отсутствия или снижения нагрузки на кость и расстройства кровоснабжения, как правило, развивается вторичный иммобилизационный остеопороз.

Целью настоящего исследования явилось определение минеральной плотности костной ткани (МПКТ) у больных с посттравматическим нарушением костной регенерации.

Под нашим наблюдением находилось 16 больных с наличием несросшихся переломов и ложных суставов длинных костей конечностей после огнестрельных переломов. Срок давности травмы составил при несросшихся переломах 3,5 месяца и 14-15 месяцев - при ложных суставах. Возраст больных колебался от 28 до 57 лет, но превалировали пациенты до 50 лет (11 человек).

Для оценки результатов диагностики остеопении и остеопороза необходимы простые и удобные критерии для разграничения нормы и патологии. При обращении проводилось общеклиническое обследование больных, рентгенологическое и биохимические исследования (определение концентрации кальция, неорганического фосфора, активности щелочной фосфатазы), двухэнергетическая рентгеновская абсорбциометрия с использованием денситометрии.

Дефицит минеральной плотности костной ткани определяли по Z-критерию: у здоровых Z-критерий > -2,0 SD; остеопения − Z-критерий ≤ -2,0 SD; остеопороз - Z-критерий ≤ -2,5 SD. У 3 пациентов отмечены нормальные показатели МПКТ, при дополнительном сборе анамнеза удалось выявить, что вероятной причиной замедленной консолидации явились погрешности в методах фиксации и несоблюдение предписаний врача. Низкая МПКТ или остеопения отмечены у 8 больных и остеопороз – у 5. С целью изучения механизмов снижения минеральной плотности костной ткани нами исследованы биохимические показатели в зависимости от степени изменения МПКТ. Установлено, что содержание кальция в сыворотке крови в группе с остеопенией и остеопорозом находится на нижней границе нормы. У 6 больных с остеопенией и 3 – с остеопорозом отмечено некоторое увеличение содержания общего кальция в сыворотке крови - более 2,6 ммоль/л.

Таким образом, остеоденситометрия позволяет объективно оценить характер посттравматического ремоделирования кости не только в зоне повреждения, но и, в целом, в организме больного, а результаты ее целесообразно использовать для обоснованного принятия решения о патогенетическом фармакологическом лечении, направленном на улучшение состояния МПКТ.

Использование стандартной рентгенографии и двухэнергетической рентгеновской абсорбциометрии, биохимических показателей крови в диагностике остеопении и остеопороза позволяет начать профилактические и ранние лечебные мероприятия как у пациентов со свежими переломами длинных костей конечностей, так и при их осложнениях.

ОПЫТ ЛЕЧЕНИЯ МНОЖЕСТВЕННЫХ ОГНЕСТРЕЛЬНЫХ ПЕРЕЛОМОВ КОНЕЧНОСТЕЙ

Ахмедов Б.А., Атаев Э.А., Чилилов А.М., Атаев А.Р.

Госпиталь Альмутавакель; Республиканский клинический госпиталь, г. Сана, Республика Йемен

THE EXPERIENCE OF TREATMENT OF MULTIPLE GUNSHOT LIMB FRACTURES

Akhmedov B.A., Atayev E.A., Chililov A.M., Atayev A.R.

Almutavakel Hospital; Republican Clinical Hospital, Sana, the Yemen Arab Republic

The results of treatment of 76 patients with multiple gunshot limb injuries in the Yemen Arab Republic have been analyzed. Gustillo & Anderson Classification was used to determine the character of injuries as one reflecting the degree of soft tissue injuries to the greatest extent. Extracortical osteosynthesis was used in 61 cases, among them in 46 patients fracture was fixed with locking screws and in 15 – with screws of both types. For wound closure the following was used: primary suture without soft tissue tension – in 53 cases; primary delayed sutures or skin autograft – in 14 cases; combined skin plasty using nutrient pedicle graft cut out from surrounding tissues with «maternal bed replacement» by free autograft – in 9 cases. When osteosynthesis was performed using LCP system, postoperative complications were observed in 3 patients as superficial wound infection cured without implant removal out-patiently, and complication as gunshot osteomyelitis with implant loosening was observed in one patient and required resurgery. Soft tissue inflammation in the place of wire insertion was observed in 4 patients after extrafocal osteosynthesis, osteomyelitis developed in two patients. Both sequesternecrectomy and bilocal osteosynthesis according to Ilizarov were performed. Refracture occurred in one patient due to premature removal of external fixator. During observation delayed consolidation was noted in 9 patients, fracture non-union – in 4 patients. In this group osseous autografting was made in 12 patients, and re-osteosynthesis – in 4 cases.

Успех лечения множественных огнестрельных повреждений конечностей во многом зависит от ранней стабилизации отломков, восстановления всех повреждений и раннего заживления ран.

С целью оптимизации лечения нами используется тактика, основанная на разделении операций на неотложные, отсроченные и восстановительные. Неотложные операции проводятся в первые часы госпитализации. Отсроченные операции проводились в первые сутки, реконструктивно-восстановительные - в плановом порядке, через 3-4 недели.

Под нашим наблюдением в Республике Йемен находилось 76 больных с множественными огнестрельными повреждениями конечностей.

Диагностика всех повреждений, оценка состояния пострадавших, адекватная инфузионно-трансфузионная терапия и дифференцированная хирургическая тактика обеспечивают оптимальные результаты лечения. Мы отдаем предпочтение классификации открытых переломов Gustillo & Anderson, так как она наиболее полно отражает степень повреждения мягких тканей, помогает определить тактику лечения, объем, очередность оперативных вмешательств и способ остеосинтеза.

Экстракортикальный остеосинтез был применен в 61 случае, из них - у 46 (75,4 %) пациентов перелом фиксировали блокирующимися винтами и у 15 (24,6 %) - обоими типами винтов. Через минимально инвазивный доступ были имплантированы 49 (80,3 %) пациентам пластины и 12 (19,7 %) больным - из открытого доступа, после хирургической обработки раны и репозиции отломков. Из них в 5 случаях при переломах типа III С был произведен остеосинтез с восстановлением целостности артерии венозной аутопластикой и в 3 случаях произведена первичная костная аутопластика. С целью закрытия ран применены: первичный шов без натяжения мягких тканей - в 53 (69,7 %) случаях; первично-отсроченные швы или кожная аутопластика – в 14 (18,5 %); комбинированная кожная пластика на питающей ножке, выкроенной из окружающих, не пораженных тканей, с «замещением материнского ложа» свободным аутотрансплантатом – в 9 (11,8 %) случаях.

Послеоперационные осложнения после остеосинтеза системой LCP наблюдали у 3 (4,9 %) больных в виде поверхностной раневой инфекции, которая купировалась без удаления имплантата в амбулаторных условиях, и у 1 (1,6 %) больного отмечено осложнение в виде огнестрельного остеомиелита с расшатыванием имплантата, что потребовало повторного оперативного вмешательства. После внеочагового остеосинтеза у 4 (11,7 %) больных отмечено воспаление мягких тканей в области проведения спиц и у 2 (5,9 %) больных развился остеомиелит. Производилась секвестрнекрэктомия и билокальный остеосинтез по Илизарову. У 1 (2,9 %) больного произошла рефрактура из-за преждевременного удаления внешнего фиксатора.

В процессе наблюдения у 9 (9,8 %) больных отмечена замедленная консолидация и у 4 (4,2 %) - несращение перелома. В этой группе 12 больным была произведена костная аутопластика и в 4 случаях – реостеосинтез.

Таким образом, диагностика всех повреждений, оценка состояния пострадавших, адекватная инфузионно-трансфузионная терапия и дифференцированная хирургическая тактика способствуют улучшению результатов лечения.

Использование классификации Gustillo & Anderson помогает правильно оценить тяжесть повреждения, выбрать тактику лечения и оптимальный способ остеосинтеза.

ОСОБЕННОСТИ ИСПОЛЬЗОВАНИЯ АППАРАТА ИЛИЗАРОВА ПРИ ОКАЗАНИИ ПОМОЩИ ПОСТРАДАВШИМ С СОЧЕТАННОЙ ТРАВМОЙ ТАЗА В УСЛОВИЯХ ТРАВМОЦЕНТРОВ РАЗЛИЧНОГО УРОВНЯ

Багненко С.Ф., Стожаров В.В., Бесаев Г.М., Тулупов А.Н., Закарян А.А., Тания С.Ш., Багдасарьянц В.Г., Джусоев И.Г.

ГУ «Санкт-Петербургский научно-исследовательский институт скорой помощи им. И.И. Джанелидзе», г. Санкт-Петербург, Россия

THE SPECIAL FEATURES OF USING THE IIZAROV FIXATOR IN RENDERING CARE FOR VICTIMS WITH COMBINED PELVIC TRAUMA IN TRAUMATOLOGICAL CENTERS OF DIFFERENT LEVEL

Bagnenko S.F., Stozharov V.V., Besayev G.M., Tulupov A.N., Zakarian A.A., Taniya S.Sh., Bagdasariyants V.G., Dzhusoyev I.G.

State Institution *The Saint Petersburg Dzhanelidze Scientific Research Institute of Emergency Care*, St. Petersburg, Russia

The system of rendering care for victims with combined pelvic injury has been proposed. The experience of using the proposed system with efficient regulation of medical-and-organizational algorithms evidences the increase of medical care rendering quality and effectiveness of victims' rehabilitation.

Современный травматизм характеризуется высоким уровнем распространенности, тяжелыми медицинскими, социальными и экономическими последствиями. При этом уровень смертности вследствие травм в основном определяют сочетанные, множественные и изолированные травмы, сопровождающиеся шоком. Оптимальной организационной технологией оказания стационарной медицинской помощи пострадавшим указанной категории является внедрение ранжированной системы травмоцентров. Согласно Порядку оказания медицинской помощи пострадавшим с сочетанными, множественными и изолированными травмами, сопровождающимися шоком, утвержденному приказом Минздравсоцразвития РФ № 991н от 15.12.2009 г., пострадавшие данной категории в течение «золотого часа» реанимационной бригадой скорой медицинской помощи госпитализируются в травмоцентр I или II уровня. При необходимости оказания пострадавшим этапных оперативных вмешательств по поводу тяжелых повреждений опорно-двигательного аппарата, пациенты из травмоцентра II уровня могут быть переведены в травмоцентр I уровня.

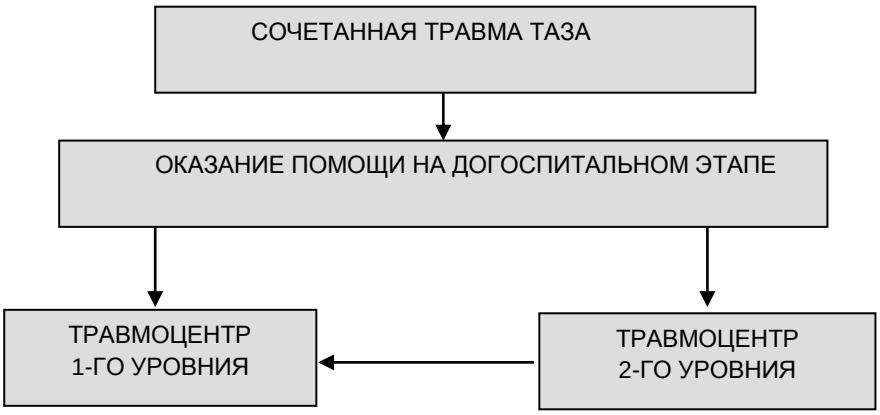

Схема организации оказания медицинской помощи пострадавшим с сочетанной травмой таза в условиях ранжированной системы травмоцентров.

Объем оказания помощи и сложность специализированного травматологического пособия пострадавшим с тяжелой травмой таза варьирует в зависимости от уровня травмоцентра.

Если на догоспитальном этапе речь идет об оказании первой помощи, в том числе и транспортной иммобилизации, то в травмоцентре второго уровня, а это многопрофильный стационар с наличием травматологического отделения, при наличии повреждения таза с нарушением целостности тазового кольца для фиксации таза могут быть использованы различные узлы от аппарата Илизарова.

В травмоцентре первого уровня, как правило, оказывается специализированная травматологическая помощь, включая сложные открытые оперативные вмешательства для восстановления повреждений различных отделов таза.

Если в остром периоде травматической болезни в качестве элемента противошоковой терапии таз фиксирован аппаратом Илизарова, то в постшоковом периоде, по показаниям, производится модульная трансформация его узлов с целью динамической репозиции и окончательной стабилизации отломков или аппарат демонтируется полностью для подготовки мягких тканей и больного в целом к открытому оперативному остеосинтезу погружными конструкциями.

Опыт использования предлагаемой системы с четкой регламентацией лечебно-организационных алгоритмов свидетельствует о повышении качества оказания медицинской помощи и, в конечном итоге, эффективности реабилитации пострадавших с тяжелой сочетанной травмой таза.

ДИАГНОСТИКА И ЛЕЧЕНИЕ ПОВРЕЖДЕНИЙ КОЛЕННОГО СУСТАВА У ДЕТЕЙ И ПОДРОСТКОВ

Байимбетов Г.Дж., Ходжанов И.Ю., Касимов А.Х., Хакимов Ш.К.

«Научно-исследовательский институт травматологии и ортопедии Министерства Здравоохранения Республики Узбекистан», г. Ташкент, Узбекистан

THE DIAGNOSTICS AND TREATMENT OF THE KNEE INJURIES IN CHILDREN AND ADOLESCENTS

Bayimbetov G.Dzh., Khodzhanov I.Yu., Kasimov A.Kh., Khakimov Sh.K.

The Scientific Research Institute of Traumatology and Orthopaedics of the Ministry of Health of the Republic of Uzbekistan, Tashkent, Uzbekistan

The results of treatment of 38 children at the age of 7-16 years with tibial intercondylar eminence fractures, impressed tibial plateau fractures have been analyzed. Menisci injuries were observed in 5 patients at the age of 15-17 years, partial injuries of the ligamentous apparatus – in 23 patients. Conservative treatment was performed in 84.2 % of patients. Osteosynthesis of tibial intercondylar eminence was performed in two patients, that of impressed tibial plateau fractures – in two patients, medial meniscus removal – in two patients. Long-term results have been studied within the period from one to three years. Good and satisfactory results made up 98 % for conservative variant of treatment and 77 % - for operative one.

Повреждение коленного сустава до недавних времен считалось нечастым повреждением детского возраста. Повреждения коленного сустава в виде ушиба, по ретроспективным данным травматологического пункта НИИ ТО МЗ РУз за 2007-2010 гг., составляют 15-18 % случаев всех обращений детского возраста. Изучение отдаленных результатов у данной категории больных выявило легкие разгибательные контрактуры у 21 % больных, хронический болевой синдром - у 42 %, метеозависимость - у 37 %.

В клинике детской травматологии и поликлинике НИИТО МЗ РУз за 2008-2010 гг. пролечено 38 больных детей в возрасте от 7 до 16 лет. Мальчиков было 26, девочек - 12. Правосторонние повреждения превалировали, составляя 67 %. Переломы межмыщелкового возвышения встретились у 3 больных, в старшей возрастной группе превалируют вдавленные переломы плато большеберцовой кости, составляя 7. Среди обследованных пациентов с внутрисуставными переломами ни в одном случае не наблюдали костные повреждения со стороны дистального эпифиза бедренной кости. Повреждения менисков наблюдали у 5 пациентов в возрасте 15-17 лет. Частичные внутристволовые повреждения связочного аппарата занимают первое место - 23 пациента.

Консервативно пролечено 84,2 % больных. Остеосинтез межмыщелкого возвышения большеберцовой кости и импрессионных переломов плато большеберцовой кости - по 2 пациента, удаление медиального мениска - у 2 больных. Всем больным кроме стандартных рентгенографических исследований провели УЗИ коленного сустава. МРТ исследования провели у 13 пациентов.

Отдаленные результаты изучали от одного до трех лет. Хорошие и удовлетворительные результаты составили 98 % при консервативном методе лечения, и 77 % - при оперативном методе лечения.

Последние годы активно начали применять УЗИ исследования при рентгено-негативных повреждениях коленного сустава. Обычно эти повреждения внутрисуставные, мягкотканые, которые, на первый взгляд, безобидны. Но, как показывают отдаленные результаты, эти повреждения в последующем становятся причинами тугоподвижности коленного сустава и снижения качества жизни пациентов. По данным УЗИ исследования очень часто встречаются частичные внутристволовые повреждения связочного аппарата. При этом гемартроз всегда имеет выраженный характер. Данные повреждения лечили в гипсовой повязке, накладываемой на три недели.

Переломы межмыщелкового возвышения хоть и не частые повреждения, но при смещении с диастазом более 3 мм подлежат оперативному лечению, в противном случае со временем вокруг сместившегося фрагмента развивается костная мозоль, он увеличивается в размерах и, блокируя движения, становиться причиной контрактуры.

Блогадаря применению МРТ исследования появилась возможность идентификафии ипрессионных переломов плато большеберцовой кости. Как известно, при внутрисуставных переломах коленного сустава почти всегда отсуствуют переломы бедренного компонента. Этому способствует архитектоника костной ткани бедренной кости, где костные балки расположены под углом друг к другу, тем самым обеспечивая высокую механическую прочность, а костные балки проксимальной части большеберцовой кости расположены параллельно друг другу. Кроме того, соприкасающаяся площадь бедренного компонента в два раза меньше, чем большеберцовой части. У двоих пациентов с выраженной импресией провели костнопластическую операцию.

Таким образом, повреждения коленного сустава встречаются до 15 % среди всех повреждений крупных суставов детского возраста. Самое частое повреждение коленного сустава - это внутристволовые повреждения связочного аппарата, обычно латеральные. Все ушибы коленного сустава, сопровождающиеся гемартрозами, должны пройти УЗИ исследования. Переломы межмыщелкового возвышения большеберцовой кости с диастазом более 5 мм подлежат оперативной фиксации костных отломков. При частичных внутристволовых повреждениях связочного аппарата конечность должна иммоблизироваться сроком на 3 недели. При отсутствие УЗИ признаков повреждения ушибов с гемартрозом следует провести МРТ исследования.

ИСПОЛЬЗОВАНИЕ ЧРЕСКОСТНОЙ ФИКСАЦИИ ПРИ ЛЕЧЕНИИ ВЕРТЕЛЬНЫХ ПЕРЕЛОМОВ БЕДРЕННОЙ КОСТИ

Барабаш А.П., Кауц О.А., Барабаш Ю.А., Русанов А.Г., Балаян В.Д.

ФГУ «Саратовский научно-исследовательский институт травматологии и ортопедии» Минздравсоцразвития России, г. Саратов, Россия

THE USE OF TRANSOSSEOUS FIXATION FOR TREATMENT OF FEMORAL TROCHANTERIC FRACTURES

Barabash A.P., Kauts O.A., Barabash Yu.A., Rusanov A.G., Balayan V.D.

Federal State Institution *The Saratov Scientific Research Institute of Traumatology and Orthopaedics* of the Ministry of Health and Social Development of Russia, Saratov, Russia

The outcomes of surgical rehabilitation have been studied in 48 patients with periarticular (transtrochanteric and intertrochanteric) femoral fractures, who were subjected to controlled transosseous osteosynthesis using MKTs-01 – a rod-type device for external fixation. Complications were observed in 12,5 % of cases, mainly of local character, as soft tissue inflammation in the places of rod insertion. Duration of fixation of fragments with the device varied from 2,5 to 6 months. Early removal of the device (2.5 months) was undertaken in 12 patients, the late one (6 months) – in 4. Duration of fixation in the main group amounted as 3-3,5±0.4 months. The analysis of immediate outcomes has demonstrated that the restoration of anatomic-and-functional values within 62-92 %, up to 86±0,74 % of norm on the average, took place by 2,5-3 months after surgery. Long-term outcomes of treatment (> 1 year) show the steady positive dynamics of restoration of the values disordered. The restoration occurred by 5 % on the average and amounted as 91,4±0,7 %.

По данным различных авторов, больные с вертельными переломами проксимального отдела бедренной кости занимают до 25-30 % коечного фонда ортопедотравматологических учреждений. Данная травма является одной из наиболее частых причин, приводящих к инвалидности. Показатель летальности при этом достигает 5-15 %.

Целью исследования явилось изучение исходов хирургической реабилитации 48 больных с околосуставными (чрезвертельными и межвертельными) переломами бедренной кости, которым выполнялся управляемый чрескостный остеосинтез с использованием аппарата внешней фиксации стержневого типа - МКЦ-01 (по патенту РФ № 2223702).

Средний возраст больных составил 68±1 лет (женщин – 71,14±1,5, мужчин - 65,2±1,05 лет). Количество мужчин при этом было равным 26 (54,2 %), женщин – 22 (45,8 %). У 34 больных (70,8 %), наряду с травматическим повреждением, имелись сопутствующие заболевания, нередко сочетающие 2-3 нозологические формы. Соматически здоровыми были 14 пациентов (29,2 %). Все они были в возрасте до 65 лет.

Причинами травм были падение пострадавших на бок при гололёде - у 39 (81,2 %) пациентов, падение с высоты 1-1,5 метров – у 7 (14,6 %) и дорожно-транспортные происшествия - у двоих (4,2 %). 34 (70,8 %) пострадавших были госпитализированы в первые сутки после травмы, из них 30 (62,5 %) человек было прооперировано на 3-7 сутки после поступления.

Активизировать больных в пределах кровати начинали со 2-3 суток. Использование данного способа чрескостного остеосинтеза вследствие создания достаточной жёсткости фиксации отломков и запаса прочности конструкции позволяло всем больным разрешать раннюю нагрузку на оперированную конечность без опасения дислокации отломков. Самостоятельно передвигаться больные могли в среднем через 1-2 недели. Длительность нахождения в стационаре составила в среднем 11,5±1,2 суток.

Осложнения отмечены в 12,5 % случаев - в основном местного характера - воспаление мягких тканей в области проведения стержней.

Длительность аппаратной фиксации отломков колебалась от 2,5 до 6-ти месяцев. Раннее снятие аппарата (2,5 мес.) было у 12 больных, позднее (6 мес.) - у 4. В основной группе длительность фиксации составила 3-3,5±0,4 месяца.

При оценке анатомо-функциональных исходов лечения пациентов использовалась стандартизированная оценка исходов переломов костей опорно-двигательного аппарата и их последствий (СОИ-1) (Миронов С.П., Матис Э.Р., Троценко В.В., 2008). Исходы лечения оценивались по 16-ти анатомо-функциональным показателям, выраженным в баллах.

Анализ ближайших исходов показал, что к 2,5-3 месяцам после операции происходило восстановление анатомо-функциональных показателей в пределах 62-92 %, в среднем до 86±0,74 % от нормы. Отдалённые исходы лечения (более 1 года) показывают неуклонную положительную динамику восстановления нарушенных показателей. Восстановление происходило в среднем на 5 % и составило 91,4±0,7 %.

Достижению полной анатомо-функциональной нормы препятствовали такие показатели, как сохраняющееся нарушение соотношений костных отломков, но без функциональных нарушений, как при осмотре, так и в перспективе; анатомическое укорочение поврежденной кости; ограничение объёма движений в крайних положениях (α ≥ 0,95); косметические дефекты; непостоянные нарушения функции.

Таким образом, закрытый, малотравматичный чрескостный остеосинтез предпочтителен у пациентов пожилого и старческого возраста, отягощённых тяжелой сопутствующей патологией, так как не вызывает интраоперационной кровопотери, обладает достаточной прочностью фиксации с возможностью управления отломками. При смещении отломков чрескостный остеосинтез позволяет произвести точную их репозицию.

ПРИМЕНЕНИЕ АППАРАТОВ ВНЕШНЕЙ ФИКСАЦИИ В ЛЕЧЕНИИ ПЕРЕЛОМОВ ПЯСТНЫХ КОСТЕЙ

Бейдик О.В., Зарецков А.В., Левченко К.К., Киреев С.И. Шевченко К.В.

ГОУ ВПО «Саратовский государственный медицинский университет им. В.И. Разумовского Росздрава», г. Саратов, Россия

THE USE OF DEVICES FOR EXTERNAL FIXATION IN TREATMENT OF METACARPAL BONE FRACTURES

Beidik O.V., Zaretskov A.V., Levchenko K.K., Kireyev S.I., Shevchenko K.V.

State Educational Institution of Higher Professional Education *The Saratov State Razumovsky Medical University* of the Ministry of Health and Social Development, Saratov, Russia

The results of treatment of 306 patients with fractures of metacarpal bones have been analyzed. It has been demonstrated, that the use of devices for external fixation in treatment of the hand short tubular bone fractures allows to achieve the reduction of the periods of in-patient and out-patient treatment, healing of fractures and functional rehabilitation of patients.

Переломы пястных костей возникают, как правило, при непрямом механизме травмы - ударе о какой либо предмет сжатой в кулак кистью, и в результате наступал, так называемый, «boxer's fracture». Такие переломы наблюдались в 33,4 % случаев среди переломов костей кисти.

Цель исследования состояла в разработке способа оперативного лечения переломов пястных костей кисти.

Нами был предложен способ оперативного лечения коротких трубчатых костей с помощью аппарата внешней фиксации.

Для создания базы аппарата при переломе трубчатой кости использовались пластины, на которых закреплялись по две проведенные через отломок фиксирующие спицы. При множественных переломах - пластины большего размера, что позволяло применять один аппарат внешней фиксации при лечении переломов нескольких пястных костей. При косых переломах пястных костей, для предупреждения вторичного углового смещения отломков и облегчения процесса монтажа аппарата, дополнительно проводилась интрамедуллярная спица, которая фиксировалась на дистальном узле аппарата. Аппарат, в зависимости от характера и сроков повреждения, имел два или три уровня фиксации. Планки аппарата соединялись между собой с помощью дистракционных стержней, перемещением по ним пластин устранялось смещение по длине, устранение смещения по ширине в пределах 0,5 диаметра поврежденной кости осуществлялось использованием полусферических пар, посредством которых пластины присоединялись к стержням. Все манипуляции осуществлялись в соответствии с клинико-рентгенологической картиной повреждения.

Большую часть пациентов составили мужчины - 244 (79,7 % случаев), меньшую – женщины – 62 человека (20,3 % случаев). Наиболее часто повреждения трубчатых костей кисти встречались у больных работоспособного возраста: 17–21 год – 25,5 % наблюдений; 22-35 лет – 35,6 % наблюдений; 36-44 года – 19 % случаев.

Применение аппаратов внешней фиксации в лечении переломов коротких трубчатых костей кисти позволило добиться сокращения сроков стационарного и амбулаторного лечения, сращения переломов и функциональной реабилитации больных.

Выводы:

1. В числе обследованных пациентов с повреждениями костей кисти наибольшую долю составляли мужчины трудоспособного возраста с переломами трубчатых костей, среди переломов чаще всего встречались закрытые переломы пястных костей.

2. При лечении пациентов с переломами фаланг, а также пястных костей кисти использование разработанных двух- и трехопорных аппаратов с применением интрамедуллярной спицы обеспечивало

сокращение срока пребывания пациента в стационаре до 5 дней, с благоприятным клинико-анатомическим результатом без появления каких либо осложнений.

СЛУЧАИ УСПЕШНОГО ОКАЗАНИЯ НЕОТЛОЖНОЙ ПОМОЩИ ПРИ ПОВРЕЖДЕНИИ КРУПНЫХ АРТЕРИАЛЬНЫХ СОСУДОВ В УСЛОВИЯХ ОБЩЕХИРУРГИЧЕСКОГО ОТДЕЛЕНИЯ ЦРБ

Белозеров О.И., Иванов В.А., Шабанов В.Г.

МУЗ «Саракташская ЦРБ», Оренбургская область, г. Саракташ, Россия

THE CASES OF SUCCESSFUL RENDERING EMERGENCY MEDICAL CARE FOR LARGE ARTERIAL VESSEL INJURIES UNDER THE CONDITIONS OF THE GENERAL SURGICAL DEPARTMENT OF CENTRAL DISTRICT HOSPITAL

Belozerov O.I., Ivanov V.A., Shabanov V.G.

Municipal Health Institution *The Saraktash Cenral District Hospital*, Saraktash, the Orenburg Region, Russia

Two cases of rendering emergency medical care for the victims with total injury of the left brachial and right subclavian arteries under the conditions of central district hospital have been described. It has been demonstrated that the proper organization and continuity in treatment of patients with severe injury of magistral vessels, the tactics of temporary blood flow recovery, the improvement of restorative surgery tactics – all this is a prerequisite of successful treatment of such injuries.

Травма магистральных сосудов – тяжелое жизнеопасное повреждение, требующее от врача экстренных мероприятий и рационального решения многих тактических задач. Хирургу постоянно приходится встречаться с рядом сложных и не достаточно разработанных вопросов, связанных с особенностями тактики оказания неотложной помощи при данных повреждениях. Повреждения магистральных сосудов, встречающиеся преимущественно у людей молодого работоспособного возраста, всегда являются тяжелой травмой, нередко влекущей за собой ампутацию конечностей и даже летальный исход. Открытые ранения этих сосудов обусловливают гибель больных из-за профузных кровотечений или воздушной эмболии.

Приводим случаи оказания неотложной помощи пострадавшим с полным повреждением левой плечевой и правой подключичной артерии.

Больной Б., 23 лет доставлен в приемное отделение ЦРБ через 25 минут с момента получения ножевого ранения в правую подключичную область. Травма получена в состоянии алкогольного опьянения. При поступлении состояние больного крайне тяжелое. Больной в сознании, резко заторможен, кожные покровы бледные. Выраженный акроцианоз. Дыхание свободное через нос, в легких прослушивается во всех отделах. Р – 120 в мин., А/Д – 50/20 мм. рт. ст. В правой подключичной области повязка обильно пропитана кровью. В приемном отделении произведена пункция и катетеризация подключичной вены слева. Начата противошоковая терапия. Больной взят в экстренную операционную.

В правой подключичной области – резаная рана 1х1,5 см, затампонирована кровяным сгустком. Аускультативно в области раны определяется систолический шум. Пульсация на лучевой артерии отсутствует. Диагностировано повреждение подключичной артерии. Произведено наложение тугой давящей повязки. Продолжающегося кровотечения нет. По санитарной авиации вызван ангиохирург областной клинической больницы. Через 2,5 часа с момента поступления больному произведена операция – ПХО раны, ушивание полного повреждения подключичной артерии, дренирование гематомы. Кровоток в конечности восстановлен. Послеоперационный период протекал без осложнений. Заживление первичное.

Осмотрен через 4 месяца. Функция правой верхней конечности не ограничена. Отчетливый пульс на лучевой артерии. Больной работает по прежней специальности.

Больной Ш., 48 лет госпитализирован в ЦРБ через 30 минут с момента травмы. При работе шлифовальной машинкой лопнувшим диском получил ранение внутренней поверхности в/з левого плеча. При поступлении у больного из раны продолжающееся кровотечение. Из приемного отделения больной поступил в экстренную операционную. На фоне проводимой инфузионной противошоковой терапии больному произведена ревизия раны. Выявлено полное повреждение плечевой артерии. Учитывая, выраженный диастаз между поврежденными концами (более 2 см) больному произведено временное шунтирование плечевой артерии полихлорвиниловой трубкой. Кровоток в конечности восстановился. Определяется четкая пульсация на лучевой артерии. Рана ушита. На следующие сутки, по стабилизации состояние, больной переведен в отделение сосудистой хирургии областной клинической больницы, где в плановом порядке произведено восстановление целостности сосуда. Послеоперационный период протекал гладко. Осмотрен через 3 месяца, жалоб не предъявляет, пульс на лучевой артерии отчетливый, иннервация и функции конечности не нарушены.

Таким образом, хорошая организация и преемственность в лечении больных с тяжелой травмой магистральных сосудов, тактика временного восстановления кровотока, совершенствование тактики восстановительных операции, являются непременным условием успешного лечения данных повреждений.

ИСПОЛЬЗОВАНИЕ ИММУНОЛОГИЧЕСКОГО ИССЛЕДОВАНИЯ В ЛЕЧЕНИИ БОЛЬНЫХ С ТЯЖЕЛОЙ СКЕЛЕТНОЙ ТРАВМОЙ

Бердюгина О.В.

ГУЗ «Свердловская областная клиническая больница № 1», г. Екатеринбург, Россия

THE USE OF IMMUNOLOGICAL TESTING IN TREATMENT OF PATIENTS WITH SEVERE SKELETAL TRAUMA

Berdiugina O.V.

State Health Institution *The Sverdlovsk Regional Clinical Hospital No. 1*, Yekaterinburg, Russia

Sensitive tests have been developed to assess reparative processes in patients with severe skeletal trauma. It is appropriate to study phagocytosis (NBT-test [nitro-blue tetrasolium], lactoferrin concentration) in the early postoperative period (day 3 after intervention). The sensitivity of these tests is 91.4-92.5 %, specificity – 77.8-88.9 %. Expected diagnostic value – 79.3-79.8 %. It is proposed to estimate the level of cytokines and their soluble receptors (IL-1α and β, IL-1ra, IL-8, TNF-α) in the long-term periods (after surgical treatment). The sensitivity of these tests is 87.9-89.3 %, specificity – 81.7-91.6 %. Expected diagnostic value – 88.1-88.8 %. The tests can be performed on the basis of existing clinical-and-diagnostic laboratories using test-systems of our country, and they do not require significant material costs.

Известно, что состояние формирующегося костного регенерата (качественные характеристики репаративного процесса) у больных с тяжелой скелетной травмой сложно оценить, используя рутинные лабораторные тесты, так как стандартное обследование больного, с учетом общеклинического и биохимического исследования, позволяет изучить только состояние систем жизнеобеспечения.

С другой стороны, несмотря на детальное постижение теоретических аспектов течения репаративных процессов после различных повреждающих воздействий (травма, оперативное лечение), широкого применения в практической деятельности травматологов-ортопедов данные результаты не получили, исключение составляют только крупные научные центры. Эти затруднения обусловлены не только недостаточным оснащением лечебных учреждений необходимым оборудованием, предполагаемыми значительными расходами на приобретение реагентов, но и косностью мышления ряда практических специалистов. Также это связано и со сложностями клинико-диагностической интерпретации получаемых данных, что не может не сказаться на широте использования результатов в практическом здравоохранении.

Между тем, использование этих тестов, безусловно, позволяет получить диагностически ценную информацию для контроля за течением репаративных процессов, существенно оптимизировать результаты не только консервативного, но, что очень важно, и оперативного лечения.

Нами, на основании изучения данных иммунологического обследования 355 больных с повреждением различных сегментов опорно-двигательной системы (крупные суставы, позвоночник, повреждения лицевого скелета) и разным течением репаративных процессов, показана необходимость включения в стандартный протокол обследования таких тестов как определение уровня иммуноглобулинов. Определение их концентрации как до оперативного лечения, так и в послеоперационном периоде (10 сутки) позволяет прогнозировать нарушенную консолидацию. Оценка чувствительности определения иммуноглобулинов для прогнозирования характера репаративных процессов с учетом использования в оценке повреждения различных сегментов опорно-двигательного аппарата составила 85,4-86,8 %, специфичность – 89,1-94,6 %, ожидаемая диагностическая ценность – 74,1-87,3 % (для разных отделов).

В раннем послеоперационном периоде (3 сутки после вмешательства) целесообразно исследовать фагоцитоз (НСТ-тест, концентрация лактоферрина). Чувствительность этих тестов составляет 91,4-92,5 %, специфичность 77,8-88,9 %. Ожидаемая диагностическая ценность – 79,3-79,8 %.

В отдаленные сроки (после оперативного лечения) предлагается оценивать уровень цитокинов и их растворимых рецепторов (ИЛ-1α и β, ИЛ-1ra, ИЛ-8, ФНО-α). Чувствительность этих тестов составляет 87,9-89,3 %, специфичность - 81,7-91,6 %. Ожидаемая диагностическая ценность – 88,1-88,8 %

Величина затрат на проведение предложенных лабораторных тестов не соизмерима с экономическим эффектом от его внедрения. Эти исследования могут проводиться на базе существующих клинико-диагностических лабораторий с использованием отечественных тест-систем, что не приводит к значительным материальным сложностям внедрения их в практику. В целом, проведенное исследование позволило разработать чувствительные тесты для оценки репаративных процессов у больных с тяжелой скелетной травмой.

РАННЕЕ ПРОГНОЗИРОВАНИЕ ЗАМЕДЛЕННОГО ОСТЕОГЕНЕЗА ПРИ ОПЕРАТИВНОМ ЛЕЧЕНИИ ПЕРЕЛОМОВ НИЖНЕЙ ЧЕЛЮСТИ, ОСЛОЖНЕННЫХ ОСТЕОМИЕЛИТОМ

Бердюгина О.В.

ГУЗ «Свердловская областная клиническая больница № 1», г. Екатеринбург, Россия

EARLY PREDICTION OF DELAYED OSTEOGENESIS FOR SURGICAL TREATMENT OF MANDIBULAR FRACTURES COMPLICATED BY OSTEOMYELITIS

Berdiugina O.V.

State Health Institution *The Sverdlovsk Regional Clinical Hospital No.* 1, Yekaterinburg, Russia

Immune status has been studied in 96 patients with mandibular injuries after osteosynthesis using a device for external fixation. The patients were divided into two groups – with delayed and normal consolidation of bone tissue. Standard clinical-and-immunologic values were determined (leukocytes, the number and functional activity of lymphocyte, neutrophile populations, concentration of anti-inflammatory proteins, interleukins) on admission to the clinic and after surgery (after 3, 10 days, 1-2 months). Specific changes in the immune system were revealed after osteosynthesis in patients with delayed consolidation: the increase of the main populations of leukocytes with their functional status change took place. The phagocytic chains of the immune system was involved. There were reactive changes in the humoral chains (immunoglobulins, complement activity, circulating immune complexes). Inflammatory reaction to surgical intervention was characterized by more duration and less marked changes in the concentration of acute-phase proteins.

Несмотря на достигнутые успехи в освоении новых технологий современной хирургической практики, в ряде случаев встречаются осложнения, например, замедленная консолидация костной ткани при оперативном лечении повреждений и заболеваний костно-мышечной системы. Метод чрескостного остеосинтеза – комплексная система лечения, позволяющая радикально изменить принципы лечения многих повреждений, в частности, повреждений лицевого скелета. Основой этого метода является использование больших пластических возможностей тканей, проявляющихся лишь при создании комплекса оптимальных условий для восстановления нарушенных анатомо-функциональных соотношений, управление восстановительными и формообразовательными процессами. Несмотря на широкие возможности метода, у части больных встречается замедленная консолидация костной ткани, обусловленная, по-видимому, изменением иммунореактивности пациента.

Проведено изучение иммунного статуса 96 больных с повреждениями нижней челюсти после остеосинтеза устройством внешней фиксации. На основании клинико-рентгенологических критериев пациенты были разделены на две группы – с замедленной и нормальной консолидацией костной ткани в условиях чрескостного остеосинтеза. Исследование крови проводили при поступлении больного в клинику и в динамике после проведения операции (через 3, 10 суток, 1-2 месяца). Определяли стандартные клинико-иммунологические показатели (лейкоциты, количество и функциональную активность популяций лимфоцитов, нейтрофилов, концентрацию провоспалительных белков, интерлейкины). Статистическая обработка результатов проведена на основе компьютерной программы «STATISTICA».

В целом можно отметить, что оперативное лечение переломов нижней челюсти с использованием устройства внешней фиксации приводит к изменению соотношения основных популяций иммунокомпетентных клеток с динамикой их функционального состояния, наибольшей реакцией отличается гуморальное звено иммунной системы. На основании изучения данных об уровне основных острофазовых реактантов отмечается выраженная воспалительная реакция, которая характеризуется высокой активностью процесса и кратковременностью протекания.

Получены данные о том, что у больных с замедленной консолидацией нижней челюсти после остеосинтеза выявлены специфические изменения со стороны иммунной системы. В частности, в послеоперационном периоде отмечалось увеличение основных субпопуляций лейкоцитов с изменением их функционального состояния. В процесс вовлекалось фагоцитарное звено иммунной системы, нормализация деятельности которого отмечалась уже через месяц после операции. Реактивные изменения характеризовали гуморальное звено (иммуноглобулины, активность комплемента, циркулирующие иммунные комплексы). Воспалительная реакция на оперативное вмешательство характеризовалась большей длительностью и менее выраженными изменениями концентрации острофазовых белков. Установлена динамика концентрации интерлейкинов – ИЛ-1, ИЛ-2, ИЛ-8, ИЛ-10, ррИЛ-1, ФНО.

Проведенное исследование позволило не только установить закономерные различия реагирования иммунной системы при нормальной и замедленной консолидации костной ткани, но и разработать иммунологические критерии раннего прогнозирования замедленной консолидации костной ткани при оперативном лечении повреждений нижней челюсти.

ПЛАСТИЧЕСКИЕ И РЕКОНСТРУКТИВНЫЕ ОПЕРАЦИИ ПРИ ГНОЙНОЙ ИНФЕКЦИИ В ТРАВМАТОЛОГИЧЕСКОЙ ПРАКТИКЕ

Бобров М.И., Иванов А.М., Митрофанов В.Н.

ФГУ «Нижегородский научно-исследовательский институт травматологии и ортопедии» Минздравсоцразвития России, г. Нижний Новгород, Россия

PLASTIC AND RECONSTRUCTIVE SURGERIES FOR PURULENT INFECTION IN TRAUMATOLOGICAL PRACTICE

Bobrov M.I., Ivanov A.M., Mitrofanov V.N.

Federal State Institution *The Nizhny Novgorod Scientific Research Institute of Traumatology and Orthopaedics*, of the Ministry of Health and Social Development, *Nizhny Novgorod, Russia*

The outcomes of plastic surgeries and transosseous extrafocal osteosynthesis procedures for tissue defects under the conditions of chronic surgical infection in 136 traumatological patients have been analyzed. The following procedures were used for defect filling: myoplasty of residual bone cavities was performed in 9 patients, free grafting with demineralized bone brepho- and allografts – in 3, monolocal osteosynthesis of long tubular bones – in 35, bilocal one – in 12, fibular tibialization – in 3, mobilization of wound edges – in 50 patients. To optimize wound process and to prevent secondary bone necrosis the following skin defectoplasty variants were used: by mobilization of wound edges (50), combined dermatoplasty (19), with a tongue-shaped fasciocutaneous flap (5), by approaching flaps (1), the wound sealing with dura mater (1), with Filatov-Gillies tubed pedicle (1), with dermatome grafts (10). Long-term results were followed in 113 patients in the periods up to 5 years. Pyo-inflammation recurrence was observed in 4 %.

Цель. Анализ пластических операций и чрескостного внеочагового остеосинтеза при дефектах тканей в условиях хронической хирургической инфекции у травматологических больных.

Материалы и методы. 136 больных с травматическим остеомиелитом, а также с поздними и ранними посттравматическими гнойными осложнениями на бедре и голени в возрасте от 22 до 56 лет.

Результаты. Хирургическая тактика решала следующие задачи:

1. Создание условий к оптимизации раневого воспаления с применением вторичной хирургической обработки, а также иммобилизации пораженного сегмента аппаратом внешней фиксации;

2. Создание топографо-анатомических взаимоотношений в костно-мягкотканной ране, предупреждающих развитие раневой инфекции после хирургической обработки гнойно-некротического очага. Эта задача решается применением первичных, отсроченных, вторичных пластических и реконструктивных операций. В процессе лечения аппарат внешней фиксации претерпевает конструктивные изменения в связи с меняющимися тактическими задачами очередного этапа лечения. Опыт практической работы показал, что в основе аппарата внешней фиксации лежит незаменимое ничем кольцо аппарата Г.А. Илизарова. Традиционное использование спиц дополняется стержнями; стержневая фиксация значительно уменьшает общий риск аппаратного лечения, увеличивает жесткость фиксации отломков, значительно облегчает монтаж аппарата, уменьшает количество потенциально опасных участков инфицирования на границе металл - кожа. Оригинальный узел фиксации стержня (патент № 2114575) позволяет надежно, за счет пластической деформации, удерживать стержень на кольце аппарата, а также выполнять любые действия по репозиции отломков, а на завершающем этапе оптимизировать условия для завершения консолидации перелома с помощью поддерживающей компрессии. Для замещения дефектов кости использовали: мышечную пластику остаточных костных полостей – у 9 больных, свободную пластику деминерализованным костным брефо- и аллотрансплантатом – у 3, монолокальный остеосинтез длинных трубчатых костей – у 35, билокальный – у 12, тибиализацию малоберцовой кости – у 3, мобилизацию краев раны – у 50 пациентов. Для оптимизации раневого процесса и профилактики вторичного некроза кости применили пластику дефекта кожи: мобилизацией краев раны (50), комбинированную кожную пластику (19), языкообразным кожно-фасциальным лоскутом (5), встречными лоскутами (1), герметизацию раны твердой мозговой оболочкой (1), стеблем Филатова (1), дерматомными трансплантатами (10).

3. Целенаправленное управление фазами раневого процесса в послеоперационном периоде. Обязательным условием неосложненного течения раневого процесса является адекватный отток раневого экссудата с применением активного дренирования, воздействие на раневую микрофлору, дегидратация отечных жизнеспособных тканей и лизис нежизнеспособных тканей раны.

Разработанная тактика активного хирургического лечения позволила получить следующие ближайшие результаты: заживление раны по типу первичного натяжения – у 82 %, по типу вторичного натяжения – у 11 %, заживление раны с полным приживлением свободных кожных аутотрансплантатов – у 7 %. Восстановление анатомической непрерывности трубчатых костей достигнуто у всех больных, купирование гнойного воспаления - у 94 %. Отдаленные результаты прослежены у 113 больных в сроки до 5 лет. Рецидив гнойного воспаления отмечен у 4 %.

Выводы. Разработанная тактика хирургического лечения травматологических больных с гнойной инфекцией показала, что применяемая спице-стержневая система дает уникальную возможность

манипулировать отломками и обеспечивать оптимальные условия консолидации, а сочетание остеосинтеза с пластическими кожными операциями способствует купированию гнойного воспаления.

СОВРЕМЕННЫЕ ПОДХОДЫ К ХИРУРГИЧЕСКОМУ ЛЕЧЕНИЮ КРАНИОФАЦИАЛЬНОЙ ТРАВМЫ

Бухер М.М., Сакович В.П., Цех Д.В.

ГОУ ВПО «Уральская государственная медицинская академия Росздрава», г. Екатеринбург, Россия

CURRENT APPROACHES TO SURGICAL TREATMENT OF CRANIOFACIAL TRAUMA

Bukher M.M., Sakovich V.P., Tsekh D.V.

State Educational Institution of Higher Professional Education *The Ural State Medical Academy of Russian Health Service*, Yekaterinburg, Russia

The surgery of craniofacial injuries is one of the neurosurgery sections being developed dynamically. The timing of surgical treatment for bone fractures of facial skeleton is being changed towards earlier interventions. The analysis of treatment results has been made in 43 patients with craniofacial trauma for the period of 2007-2010. Surgical treatment of bone fractures of face upper and middle zones led to worsening brain injury course in no patients. Good aesthetical and functional results were achieved postoperatively in all the patients. The reconstructive surgeries for bone fractures of the upper and middle zones of face can be performed in the earliest periods.

Введение. Черепно-лицевую травму понимают как сочетанную черепно-мозговую травму и травму костей лицевого скелета. Данный термин является аналогом термина «краниофациальная травма». В более узком смысле термин «краниофациальная травма» используется при сочетании переломов лобной или других костей свода и основания черепа с переломами костей средней или средней и нижней зон лица.

В настоящее время количество пациентов с черепно-лицевой травмой в России достаточно высоко и продолжает неуклонно расти, в основном за счет дорожно-транспортного травматизма.

Оказанием помощи и лечением данной группы пострадавших занимаются представители различных специальностей: нейрохирурги, челюстно-лицевые хирурги, офтальмологи, не всегда последовательно и эффективно. Выбор, последовательность и преемственность проводимых узкими специалистами оперативных вмешательств зачастую не соответствует степени и объему разрушений. Отказ от реконструктивных вмешательств часто мотивируется лишь фактом травмы мозга. Все это приводит к формированию стойких деформаций лицевого скелета, обрекая пациентов на длительное многоэтапное хирургическое лечение с далеко не всегда удовлетворительным результатом.

Изучение возможности выполнения ранних реконструктивных вмешательств в зависимости от тяжести травмы мозга является одной из актуальных задач. На современном этапе развития нейрохирургии определены принципы хирургических доступов, применяемых как в хирургии лицевого скелета, так и головного мозга, обеспечивающие свободное манипулирование и визуальный контроль в зоне вмешательства, оставаясь при этом эстетически приемлемыми.

Целью нашей работы было улучшение результатов лечения пациентов с сочетанной краниофациальной травмой за счет проведения ранних реконструктивных вмешательств.

Материал и методы. Реконструктивные вмешательства в раннем периоде краниофациальной травмы проводились с 2007 года у 43 пациентов, из них 38 мужчин и 5 женщин. Большинство пострадавших являлись лицами трудоспособного возраста. Среди механизмов травмы преобладали дорожно-транспортные происшествия и криминальная травма.

Согласно классификации Hardt, учитывающей вовлечение в перелом переднего основания черепа, все черепно-лицевые повреждения подразделяются на:

Субкраниальные переломы, т.е. переломы средней зоны лица, которые, согласно общепринятой топографической классификации, делятся на центральные, латеральные, центро-латеральные и комбинированные центро-латеральные.

Переломы с вовлечением переднего основания черепа: фронтофациальные-фронтобазальные - переломы верхней зоны лица, вариантно вовлекающие стенки лобной пазухи, верхнеорбитальный край, крышу орбиты, продырявленную пластинку, крышу задних клеток решетчатого лабиринта, крышу и латеральную стенку клиновидной пазухи.

Краниофациальные-фронтобазальные переломы - переломы верхней и средней зон лица с вовлечением переднего основания черепа, делящиеся на черепно-верхнечелюстные переломы (комбинация различных черепно-верхнечелюстных повреждений с вариантным вовлечением орбит, назо-орбито-этмоидального комплекса, лобной области) и «панфациальные» переломы (травматическое повреждение всех зон лицевого скелета).

В нашей работе данные повреждения распределились следующим образом: фронтофациальные-фронтобазальные - 17 пациентов, краниофациальные-фронтобазальные – 15 пациентов, субкраниальные – 11 пациентов.

Больные поступали в клинику в неотложном порядке, в сроки от нескольких часов до суток. На диагностическом этапе проводилось неврологическое обследование по общепринятой методике, которое включало оценку уровня сознания, наличие менингеальной и очаговой симптоматики.

Особое значение придавалось состоянию функций черепных нервов.

Также проводилось офтальмологическое обследование, по результатам которого выявлялась клиника снижения остроты зрения и глазодвигательные нарушения.

Инструментальная диагностика проводилась на мультиспиральном компьютерном томографе с трехмерной реконструкцией, за исключением пациентов, оперированных при поступлении. Проникающий характер травмы выявлен у 15 пациентов. Признаки черепно-мозговой травмы разной степени тяжести отмечены во всех случаях. Хирургическое лечение проведено всем больным в сроки от нескольких часов до 2-х недель. При поступлении прооперированы пациенты, требовавшие хирургического вмешательства по поводу интракраниальной травмы - 9 больных.

Выбор оперативного доступа в лечении переломов костей черепа и лицевого скелета должен, в первую очередь, определяться с точки зрения обеспечения свободного манипулирования и визуального контроля в зоне вмешательства.

Применялись следующие виды доступов, либо их комбинации:

- трансфронтальные-транскраниальные доступы (различные варианты коронарного доступа),
- лицевые доступы, доступ через нижнее веко либо имеющуюся рану,
- внутриротовые доступы.

Хирургическое лечение краниофациальных переломов строилось на последовательном пошаговом лечении различных компонентов данного повреждения:

1) Реконструкция и стабилизация переднего основания черепа и лобной части перелома, лечение травматических повреждений головного мозга и твердой мозговой оболочки.

2) Реконструкция и стабилизация переломов средней зоны лица в ходе последующего этапа при краниофациальных переломах либо основного этапа при субкраниальных переломах строились на принципах ассоциации черепно-лицевых хирургов (AO CMF) и состояли в открытой репозиции и стабильной фиксации переломов. Все костные отломки максимально сохранялись и фиксировались титановыми мини- и микропластинами. При невозможности сопоставления отломков костные дефекты размерами более 1-2 х 2-3 см замещались имплантами из титана (динамические титановые сетки).

В случаях множественных переломов последовательность репозиции и фиксации переломов была следующая: скулоорбитальный комплекс (скуловая дуга, лобно-скуловой шов, подглазничный край), латеральная скуло-верхнечелюстная опора, другие верхнечелюстные повреждения, носо-глазнично-решетчатый комплекс. Всем пациентам с повреждением твёрдой мозговой оболочки (15 человек) интраоперационно производилась пластика дефекта и устанавливался люмбальный дренаж сроком до 10 суток.

Оперативное лечение в раннем периоде не проводилось пациентам, имеющим верифицированную тяжелую травму головного мозга, не требующую хирургического интракраниального лечения. Данная категория пациентов не была включена в исследование, в-первую очередь в связи со сложностью клинической оценки влияния реконструктивной операции на течение внутричерепной травмы и сомнительной значимостью функционального и эстетического выигрыша в условиях сомнительного прогноза для жизни и здоровья.

Так как все оперативные вмешательства проводятся под контролем глаза, необходимости в рутинном стандартизованном рентгенологическом исследовании не возникало. В случаях необходимости контроля оперативного лечения по поводу итракраниального вмешательства использовалась КТ головного мозга в максимально ранние сроки, в случаях изолированных субкраниальных переломов достаточно было проведения рентгенологического исследования, в случаях же множественных переломов использовалась 3D-КТ.

Результаты. Проведение реконструктивных вмешательств не привело к ухудшению течения травмы головного мозга ни у одного пациента. Не зафиксировано нарастания очаговой или общемозговой симптоматики. Летальных исходов не было.

У всех больных в послеоперационном периоде достигнуты хорошие результаты в виде улучшения зрительных функций, уменьшения диплопии. Эстетический результат оценен как хороший и удовлетворительный.

Заключение. Проведение реконструктивных оперативных вмешательств по поводу переломов костей верхней и средней зон лица с использованием рекомендаций ассоциации черепно-лицевых хирургов (AO CMF) может осуществляться в максимально ранние сроки (от нескольких часов с момента травмы), в т.ч. и одномоментно с интракраниальным вмешательством, что позволяет добиться максимального эстетического и функционального результата, избежать или свести к минимуму возникновение посттравматических деформаций и не приводит к ухудшению течения травмы головного мозга.

Использование комбинированных доступов позволяет создать достаточный хирургический коридор и осуществлять свободное манипулирование в зоне повреждения. Использование в качестве фиксирующего материала титановых имплантов достаточно и не приводит к осложнениям, даже в случае открытых проникающих черепно-мозговых травм.

СОЦИАЛЬНО-ГИГИЕНИЧЕСКОЕ ИССЛЕДОВАНИЕ ИСПОЛЬЗУЕМОСТИ МЕТОДА ЧРЕСКОСТНОГО ОСТЕОСИНТЕЗА У ВЗРОСЛЫХ ПАЦИЕНТОВ С ПЕРЕЛОМАМИ И ПОСЛЕДСТВИЯМИ ПЕРЕЛОМОВ ДЛИННЫХ КОСТЕЙ В САНКТ-ПЕТЕРБУРГЕ

Воронцова Т.Н., Тюляев Н.В., Соломин Л.Н.

ФГУ «Российский научно-исследовательский институт травматологии и ортопедии им. Р.Р. Вредена» Минздравсоцразвития России, г. Санкт-Петербург, Россия

THE SOCIAL-AND-SANITARY STUDY OF TRANSOSSEOUS OSTEOSYNTHESIS METHOD USAGE IN ADULT PATIENTS WITH LONG BONE FRACTURES AND FRACTURE CONSEQUENCES IN SAINT PETERSBURG

Vorontsova T.N., Tiuliayev N.V., Solomin L.N.

Federal State Institution *Russian Vreden Scientific Research Institute of the Ministry of Health and Social Development of Russia,* St. Petersburg, Russia

A questionnaire procedure has been made in order to reveal the frequency of transosseous osteosynthesis (TO) method use, and this procedure allowed to determine the level of medical staff training, material-and-technical support and the problems, taking place in physicians at all the stages of the method use. The causes are demonstrated, which impede the method use in medical institutions of different level.

Учитывая, что формы государственной статистики не дают полноценной информации ни по одному из вопросов, возникающих как на начальном этапе планирования оказываемой помощи, так и на завершающем этапе оценки качества проведенного лечения, интересны эпидемиологические исследования вопроса, особенно проведенные на общегородском или ином территориальном уровне. В связи с этим для оптимизации использования метода чрескостного остеосинтеза (ЧО) в лечебных учреждениях крупного промышленного города, коим является Санкт-Петербург, было проведено изучение реальной частоты его используемости.

Из 48184 историй болезни пациентов, поступивших в течение календарного года в больницы города, отобрано 764 на пациентов, у которых были показания для применения ЧО, что составило 1,6 % от общего объема. Пациентов, которым, несмотря на наличие показаний к ЧО, был выполнен внутренний остеосинтез, оказалось 461 (60,3 %). Остальным пациентам (39,7 %) ЧО был выполнен при наличии показаний к нему. Аппараты внешней фиксации использовались при травмах в 43,6 % случаев (при открытых переломах – 25,1 %, закрытых – 18,5 %), при лечении последствий травм – 56,4 % (остеомиелит – 40,9 %, ложный сустав – 6,6 %, несросшийся перелом – 6,9 %, прочие – 2 %). По локализации перелома травмы распределились: две трети (64,4 %) составили кости голени, 15,2 % - предплечья, 9,3 % - бедренная кость, 2,7 % - плечевая кость, 8,4 % - прочие.

Для выявления причин частоты использования метода ЧО было проведено анкетирование, позволившее определить уровень подготовки медперсонала, материально-техническое обеспечение и проблемы, возникающие у врачей на всех этапах использования метода. Всего была собрана информация из семнадцати клинических больниц города и пригородов. Это позволило получить данные о 25 заведующих отделениями и 183 врачах, в том числе врачей приемных отделений больниц, что, в целом, составило 208 врачей, которые в своей работе используют либо потенциально могут использовать методику ЧО. Среди проблем, связанных с применением аппаратов внешней фиксации в клинической работе, отмечались: необходимость дополнительного обучения врачей - 14 клиник (82,5 %), трудности в своевременном приобретении аппаратов и комплектующих деталей - 10 (58,8 %), отказ страховыми компаниями закупать аппараты за счет имеющихся у них средств - 10 (58,8 %), недостаточно качественное лечение пациентов на амбулаторном этапе лечения, приводящее к нагноению в области спиц- 6 (35,3 %).

В условиях крупного города при среднегодовом уровне показателя травматизма, равном 128, и заболеваемости ОДС 162 случаев на 1000 взрослого населения минимальная частота использования метода чрескостного остеосинтеза составила 132 и 171 случая соответственно. Долевое соотношение пациентов с переломами длинных трубчатых костей скелета и последствиями этих травм существенно различается в травматолого-ортопедических отделениях городских клинических больниц и отделениях клиники НИИ и ВУЗа. Кроме этого на используемость метода ЧО в клиниках значительное влияние оказывает «человеческий фактор». Учитывая среднегодовое количество пациентов, обращающихся по поводу последствий перенесенных ранее переломов длинных трубчатых костей скелета, а также длительность и специфику их лечения, целесообразно создание узкопрофильного центра (отделения), для оказания им специализированной помощи.

ГАП–СОДЕРЖАЩИЕ МАТЕРИАЛЫ В ХИРУРГИИ ОСКОЛЬЧАТЫХ ПЕРЕЛОМОВ БЕДРЕННОЙ КОСТИ

Гажев А.Х.

ГОУ ВПО «Первый Московский государственный медицинский университет им. И.М. Сеченова Минздравсоцразвития России», г. Москва, Россия

HA–CONTAINING MATERIALS IN THE SURGERY OF FEMORAL COMMINUTED FRACTURES

Gazhev A.Kh.

State Educational Institution of Higher Professional Education *The Sechenov First Moscow State Medical University of the Ministry of Health and Social Development of Russia*, Moscow, Russia

The analysis of treatment results has been made in 102 patients with femoral comminuted fractures. The techniques of closed splinting osteosynthesis with a locking rod in combination with «KollapAn» material, stimulating bone tissue remodulation, were used. Positive outcomes of treatment were achieved in 101 patients, and refracture took place in 1 patient because of non-adherence to regimen. The data obtained allow to come to the conclusion of «KollapAn» material positive effect on bone fracture consolidation.

Цель исследования. Улучшение результатов хирургического лечения оскольчатых переломов бедренной кости путем использования ГАП–содержащего материала «КоллапАн» в сочетании с традиционными и современными методами остеосинтеза.

Материал и методы. Материалом для настоящего исследования служили клинические наблюдения за 102 больными с оскольчатыми переломами бедренной кости, находившихся на лечении в 7-й ГКБ с 2007 по 2011 год.

При выборе способа остеосинтеза учитывали тяжесть травмы, наличие жировой эмболии и характер перелома. Учитывая, что особенностью анализируемой группы больных является вероятность угнетения остеогенеза из-за высокоэнергетического механизма травмы, во всех случаях остеосинтез сочетали с использованием материала «КоллапАн» в целях стимуляции ремодуляции костной ткани. Использовались все формы выпуска материала (гранулы, пластины, гель), но дифференцированно, в зависимости от способа остеосинтеза. В целом хирургическая тактика предусматривала современные требования малой инвазивности операции и выполнения её в ранние сроки для профилактики гиподинамических осложнений. На основании этого предпочтение отдано закрытому шинирующему остеосинтезу стержнем с блокированием (n=57).

Открытый адаптационный остеосинтез – накостный (n=19) или интрамедуллярный (n=8) - считаем показанным лицам молодого возраста с изолированными переломами типа В по AO/ASIF и неотягощенным течением травматической болезни. Для данного способа остеосинтеза избран метод коллапанопластики гранулами, внедряя их внутриканально по всей площади перелома непосредственно перед окончательной адаптацией свободно лежащих костных фрагментов. Шинирующие способы остеосинтеза применены у большинства больных (n=75) и значительно реже - адаптационные методы (n=27).

Все больные находились под нашим наблюдением до наступления консолидации перелома. Процесс консолидации перелома прослежен рентгенологически. Рентгенологический контроль осуществляли через 2 месяца после операции, а далее - ежемесячно до наступления консолидации.

Результаты и обсуждения. Оценку эффективности изложенной хирургической тактики проводили в раннем (до 10 дней) и позднем (реабилитационный) периодах (до консолидации перелома). Отдаленные результаты прослежены через год после операции.

Каких-либо специфических местных и общих осложнений от применения «КоллапАна» нами не обнаружено.

Консолидация переломов установлена у больных в следующие сроки: 4 месяца - n=21 (20,6±3,9 %); 5-6 месяцев - n=25 (24,5±4,3 %); 7-8 месяцев - n=48 (47,1±4,9 %); более 8 месяцев - n=7 (6,9±2,5 %).

Суммарную оценку результатов лечения больных мы проводили по шкале Оберга: отлично (n=64); хорошо (n=25); удовлетворительно (n=12); плохо (n=1). Следовательно, в достоверном и существенном количестве наблюдений получен отличный и хороший исход лечения (n=89). Удовлетворительный результат имел место у больных с политравмой (n=8), а у 4-х больных - по причине выраженной контрактуры коленного сустава из-за негативного отношения больных к реабилитации. К неудачному результату лечения мы относим наблюдение рефрактуры с разрушением конструкции у одного больного. Причиной данного осложнения является ранняя полная нагрузка на больную ногу при отсутствии отчетливых признаков консолидации перелома.

Заключение. Применение «КоллапАна» при хирургическом лечении оскольчатых переломов бедренной кости положительно сказывается на консолидации перелома, снижается риск замедленной консолидации, несращения и псевдоартроза. Однако в полной мере исключить замедленную консолидацию однократным интраоперационным введением затруднительно. Вероятно, вследствие технических ошибок при проведении коллапанопластики. В этом случае целесообразно повторить стимуляцию «КоллапАном» пункционным методом, вводя материал в виде геля в зону перелома.

ПСИХОЛОГИЧЕСКИЙ СТАТУС И ВОЗМОЖНОСТИ РЕАБИЛИТАЦИИ ИНВАЛИДОВ ВСЛЕДСТВИЕ ТРАВМАТИЧЕСКОЙ АМПУТАЦИИ КОНЕЧНОСТЕЙ

Гордиевская Е.О., Белянин О.Л., Шарая А.А.

ФГУ «Санкт-Петербургский научно-практический центр медико-социальной экспертизы, протезирования и реабилитации инвалидов им. Г.А. Альбрехта ФМБА», г. Санкт-Петербург, Росси

THE PSYCHOLOGICAL STATUS AND POTENTIALS OF REHABILITATION OF DISABLED PERSONS DUE TO LIMB TRAUMATIC AMPUTATION

Gordiyevskaya E.O., Belianin O.L., Sharaya A.A.

Federal State Institution *The Saint Petersburg Scientific and Practical Center of Medical and Social Expertise, Prosthetics and Rehabilitation of the Disabled named after G.A. Albrecht of Federal Medical and Biological Agency of Russia*, St. Petersburg, Russia

242 disabled persons of working age in the acute, subacute and long-term periods of trauma have been examined. The presence of various negative changes of psychic sphere were revealed, which were more marked in the long-term posttraumatic period, mainly manifested themselves in desadaptation of asocial or antisocial orientation, chronic stress experience, high mental tension. Psychocorrection performance in view of patients' special features, caused by the disease period, the psychological processing of the fact, circumstances and consequences of trauma makes rehabilitation more effective.

Ампутация конечности вследствие тяжелой травмы приводит не только к стойким необратимым общесоматическим – двигательным и вегетативным – расстройствам, но и разнообразным психологическим нарушениям, способствующим коморбидной патологии (психопатия, депрессия, суицид, наркомания и др.). Отсутствие конечностей является причиной утраты физической трудоспособности. Ограничения же других сфер жизнедеятельности и, в частности, особенности психики этих инвалидов еще более снижают возможности их реабилитации, но при этом, однако, остаются недостаточно изученными. Это заранее обрекает на неудачу реабилитационный процесс и социальную интеграцию инвалида во всех сферах жизнедеятельности.

Целью исследования является определение психологического, нейродинамического и психомоторного статуса инвалидов с последствиями тяжелых травм конечностей с ампутационными дефектами для определения основных направлений психокоррекционных и психотерапевтических воздействий и повышения эффективности реабилитации.

Всего было обследовано 242 инвалида трудоспособного возраста в остром, подостром и отдаленном периодах травмы. Исследование осуществлялось с использованием клинико-психологических тестов оценки личности и состояния. Остаточные двигательные возможности оценивались с помощью программно-аппаратного комплекса «Мультипсихометр» в тестовых блоках «психомоторики» и «нейродинамики». По результатам психодиагностического обследования можно говорить о наличии разнообразных негативных изменений психической сферы больных, более выраженных в отдаленном посттравматическом периоде, проявляющихся преимущественно в дезадаптации асоциальной или антисоциальной направленности (конфликтное поведение, низкая конформность, агрессия), переживании хронического стресса, высокой психической напряженности. Наиболее распространенными являются непсихотические расстройства астенического типа: тревожно-астенические – 34,5 %; астено-депрессивные – 18,1 % и астено-апатические – 13,8 %. Психотические расстройства наблюдались только в 10,1 % случаев и 23,5 % носили смешанный характер.

В показателях нейродинамики и психомоторики отмечались снижения скорости, стабильности и координации действий на фоне повышенной утомляемости, нарушения баланса нервных процессов, пониженной лабильности, динамичности и сенсомоторной пропускной способности. Следует отметить, что выраженность нарушений эмоциональной сферы коррелирует с количеством ампутационных дефектов и степенью нарушения психомоторики и сопряженной нейродинамики.

Основной задачей психокоррекции в остром периоде является стабилизация текущего психологического состояния. Психокоррекция в отдаленном периоде отличается сложностью и длительностью. Двигательные ограничения и дефекты, как правило, осознаются пациентами односторонне и с аффективными искажениями. Новый «образ Я» принимается не полностью, а косметические стороны дефекта преувеличиваются. Повреждения верхних конечностей вызывают большие психологические отклонения, чем нижних. Большинство пациентов объективно нуждаются в постоянной психологической поддержке, но часто не востребуют или даже активно отказываются от нее, проявляя негативизм. Ревизия и переоценка ценностей позволяет сформировать новую «Я-концепцию» и мобилизовать реабилитационный потенциал личности. Осуществление психокоррекции с учетом особенностей больных, обусловленных периодом болезни, психологической переработкой факта, обстоятельств и последствий травмы делает реабилитацию более эффективной.

ЧРЕСКОСТНЫЙ ОСТЕОСИНТЕЗ АППАРАТОМ КОНСТРУКЦИИ А.И. ГОРОДНИЧЕНКО ВНУТРИ- И ОКОЛОСУСТАВНЫХ ПЕРЕЛОМОВ ДИСТАЛЬНОГО ОТДЕЛА ПЛЕЧЕВОЙ КОСТИ

Городниченко А.И., Гусейнов Т.Ш., Усков О.Н.

ФГУ «Учебно-научный медицинский центр» Управления делами Президента Российской Федерации, г. Москва, Россия

TRANSOSSEOUS OSTEOSYNTHESIS USING THE DEVICE OF GORODNICHENKO DESIGN FOR INTRA- AND PERIARTICULAR DISTAL HUMERAL FRACTURES

Gorodnichenko A.I., Guseinov T.Sh., Uskov O.N.

Federal State Institution *The Teaching and Research Medical Center* of RF President Administration, Moscow, Russia

89 patients with distal humeral fractures have been operated using the wire-rod device of A.I. Gorodnichenko design. Long-term results were studied in 72 (84.7 %) patients, and among them good results were obtained in 50 (69.4 %) victims and satisfactory ones – in 20 (30,6 %) patients. There were no unsatisfactory results.

Сложное анатомо-физиологическое строение локтевого сустава в сочетании с высокоэнергетическими повреждениями и ростом числа пациентов с нарушением процесса ремоделирования костной ткани и сопутствующим остеопорозом приводят к увеличению числа оскольчатых многофрагментарных внутри- и околосуставных переломов дистального отдела плечевой кости, которые мы наблюдаем в последние годы в клиниках травматологии и ортопедии Управления делами Президента РФ. Для адекватной оперативной помощи пострадавшим необходимо выполнить малотравматичный остеосинтез, обеспечивающий не только надежную и стабильную фиксацию костных отломков, но и раннюю функциональную активность поврежденного сустава.

Целью настоящего исследования являлось улучшить результаты хирургического лечения внутри- и околосуставных переломов дистального отдела плечевой кости с применением чрескостного остеосинтеза спице-стержневым аппаратом конструкции А.И. Городниченко.

С 1998 по 2010 год в клиниках травматологии и ортопедии Управления делами Президента РФ оперировано 89 пациентов с переломами дистального отдела плечевой кости, из них 33 (37,1 %) - с сопутствующим остеопорозом. Среди повреждений преобладали открытые и закрытые переломы типов А2,3 и С1,2 по классификации AO/ASIF. Хирургическое лечение переломов дистального отдела плечевой кости осуществлялось методом чрескостного остеосинтеза с применением спице-стержневого аппарата конструкции А.И. Городниченко. Основные узлы и детали аппарата выполнены из высокопрочного рентгенпрозрачного углепластика, что не только упрощает выполнение репозиции перелома в ходе операции, но и положительно оценивается пациентами в связи с незначительным весом всей конструкции. Пассивные движения в локтевом суставе разрешали с первых суток после операции, а активные – после стихания болевого синдрома – на 3-4 сутки. Пациенты выписывались из стационара на 10-12 сутки с момента операции. Консолидация перелома наступила во всех случаях. Вторичного смещения отломков в аппарате и других осложнений нами не отмечено. Средние сроки фиксации составили 11,2 недели. Демонтаж аппаратов производился в амбулаторных условиях, либо пациенты госпитализировались в стационар на один день.

Оценка ближайших после операции результатов производилась через 2,5-3 месяца после операции при демонтаже аппарата, а отдаленных - через 1 год после остеосинтеза на основании клинико-рентгенологических данных. Хорошим считался результат, при котором наступала консолидация перелома, полностью восстанавливались движения в поврежденном суставе, и пациент не испытывал боли. Удовлетворительным считался результат, при котором наступала консолидация перелома, восстанавливалась ось конечности, уменьшение амплитуды движений в поврежденном суставе составляло не более 30 % от исходной. Отдаленные результаты изучены у 72 (84,7 %) пациентов, из них у 50 (69,4 %) пострадавших получены хорошие результаты и у 20 (30,6 %) больных - удовлетворительные. Неудовлетворительных результатов получено не было.

Применение аппарата позволило улучшить функциональные результаты хирургического лечения внутри- и околосуставных переломов дистального отдела плечевой кости и избежать неудовлетворительных результатов. Стабильность фиксации костных отломков способствовала ранней разработке движений в локтевом суставе в послеоперационном периоде, что являлось профилактикой деформирующего артроза и не только привело к сокращению сроков реабилитации и временной нетрудоспособности пациентов, но и улучшило качество жизни больных после операции. Спице-стержневой аппарат конструкции А.И. Городниченко является не только методом выбора для лечения внутри- и околосуставных переломов дистального отдела плечевой кости, но и позволяет нам рекомендовать его для широкого практического применения в травматологических клиниках страны.

ЛЕЧЕНИЕ БОЛЬНЫХ С ЗАКРЫТЫМИ ПЕРЕЛОМАМИ КЛЮЧИЦЫ

Дарвин Е.О.

ФГУ «Российский научный центр «Восстановительная травматология и ортопедия» им. акад. Г.А. Илизарова» Минздравсоцразвития России, г. Курган, Россия

TREATMENT OF PATIENTS WITH CLOSED CLAVICULAR FRACTURES

Darvin E.O.

Federal State Institution The Russian Ilizarov Scientific Center *Restorative Traumatology and Orthopaedics* of the Ministry of Health and Social Development of Russia, Kurgan, Russia

The case histories of 126 patients with clavicular fractures, treated by different variants of transosseous osteosynthesis, have been studied. The main osteosynthesis variants used in the clavicle for its shaft fractures are described. The results of surgical treatment of clavicular fractures were followed in the periods up to one year after the fixator removal. The errors and complications for the used variants of surgical clavicular treatment were analyzed. The comparative evaluations are presented for the each clavicular osteosynthesis variant used.

Введение. Переломы ключицы занимают 3-19 % от всех переломов костей скелета. Консервативные методы лечения не позволяют обеспечить стабильную фиксацию отломков и эффективны при переломах без смещения. При погружном остеосинтезе частота неудовлетворительных исходов составляет 25-30 %. Метод чрескостного остеосинтеза в лечении переломов ключицы используется в РНЦ «ВТО» им. академика Г.А. Илизарова с 70-х годов XX века. Однако одни аппараты не нашли распространения в клинике (Сушко Г.С., 1979; Сысенко Ю.М., 2000; Кызлаков А.М., 2002), а широкое использование других предложенных методик требует их детальной систематизации и изучения отдалённых результатов (Сысенко Ю.М., Самусенко Д.В., 2003; Бойчук С.П., 2003; Кызлаков А.М., 2005).

Известно, что ключица - это трубчатая кость, имеющая S-образный изгиб, который тем более выражен, чем больше развита мускулатура плечевого пояса. Интрамедуллярные фиксаторы, в том числе спица, вследствие сложного строения ключицы, не позволяют обеспечить достаточную стабильность остеосинтеза из-за малой площади контакта со стенками костно-мозговой полости. Наличие анатомического изгиба диафиза ключицы создаёт трудности и для чрескостного остеосинтеза. Между тем, в 95 % случаев перелом ключицы происходит вследствие непрямой травмы и смещение отломков при этом носит типичный характер. Зная топографо-анатомические особенности ключицы и типичный механизм смещения отломков можно с успехом применять метод чрескостного остеосинтеза ключицы при её переломах.

Цель. Изучить результаты различных вариантов хирургического лечения закрытых переломов ключицы.

Материалы и методы. Проанализированы результаты лечения 103 больных с закрытыми переломами ключицы. При диафизарных переломах применялись три основных варианта чрескостного остеосинтеза: 1. Чрескостный остеосинтез ключицы комбинированный с закрытым интрамедуллярным остеосинтезом спицей (47 пациентов, 45,6 %). 2. Чрескостный остеосинтез ключицы комбинированный с открытым интрамедуллярным остеосинтезом спицей (39 больных, - 37,8 %). 3. Чрескостный остеосинтез ключицы без проведения интрамедуллярной спицы (17 пациентов, - 16,5 %). Результаты остеосинтеза переломов ключицы изучены у больных в сроки от 1 месяца до года после снятия аппарата. Оценка проводилась по 4-бальной системе.

Результаты. Наилучшие результаты достигнуты при применении 3-го варианта оперативного лечения – 93 % хороших и отличных результатов, отсутствие неудовлетворительных исходов. Наименьшие средние сроки нетрудоспособности получены также при этом варианте - 91 день, по сравнению с 1-м вариантом – 99,2 дня и 2-м вариантом – 98,9 дня. Наибольшее количество осложнений получено при 2-м варианте лечения - открытой репозиции отломков. Средние сроки фиксации в аппарате при всех способах лечения примерно одинаковы - 60±1,6 дней, что связано со стандартным подходом к снятию аппарата по достижении 2-месячного срока. У всех трёх групп больных в целом хорошие и отличные результаты получены в 95,1 % наблюдений, удовлетворительные – у 3 %. У 2-х больных (1,9 %) получен неудовлетворительный результат, у них развился хронический спицевой остеомиелит ключицы. После проведения секвестрнекрэктомии процесс купирован.

Выводы. Метод чрескостного остеосинтеза при лечении переломов ключицы высокоэффективен – 95,1 % хороших и отличных результатов, отсутствие несращений и ложных суставов ключицы. При открытой репозиции отломков получено наибольшее количество осложнений. Альтернативой ей должен служить вариант закрытого чрескостного остеосинтеза ключицы без проведения интрамедуллярной спицы.

ЭВОЛЮЦИЯ МЕТОДОВ ОПЕРАТИВНОГО ЛЕЧЕНИЯ ПЕРЕЛОМОВ ШЕЙКИ ПЛЕЧЕВОЙ КОСТИ

Денисов А.С., Скрябин В.Л., Булатов С.Б.

ГОУ ВПО «Пермская государственная медицинская академия Росздрава», МСЧ № 9, г. Пермь, Россия

THE EVOLUTION OF THE METHODS FOR SURGICAL TREATMENT OF HUMERAL NECK FRACTURES

Denisov A.S., Skriabin V.L., Bulatov S.B.

State Educational Institution of Higher Professional Education *The Perm State Medical Academy of the Russian Health Service*; Medical Sanitary Unit No. 9; Perm, Russia

The use of the techniques for surgical treatment of humeral neck fractures has been analyzed on the basis of large-scope clinical material (214 patients). It has been demonstrated, that the opportunity to choose the method for fixation of humeral neck fractures has grown significantly in recent years, as well as functional results have improved.

Переломы проксимального отдела плечевой кости составляют 10 % от числа всех переломов. Для лиц старше 65 лет эти переломы находятся по частоте на третьем месте, уступая только переломам проксимального отдела бедра и дистального отдела лучевой кости. Отягчающим фактором является наличие остеопороза. Несмотря на то, что при выборе метода лечения все хирурги руководствуются типом перелома, состоянием кости и функциональными запросами пациента, единая тактика отсутствует. В различных лечебных учреждениях оперативная активность при лечении данного вида переломов колеблется от 6 до 60 % .

В отделении травматологии МСЧ № 9 с 2001 по 2010 годы было оперировано 214 больных. Если в 2001 году было сделано 11 операций, то в 2010 году их количество возросло до 40, что составило 2 % от числа выполненных в течение года операций. Женщин было 68 %, мужчин - 32 %. Средний возраст женщин 67 лет, мужчин - 62.

До 2005 года было оперировано 57 больных. Остеосинтез выполняли или спицами, или опорными пластинами. Хорошие результаты были, как правило, у лиц молодого возраста при 2-фрагментарных переломах. С 2006 года для фиксации переломов шейки плеча начали использовать пластины с угловой стабильностью. Количество хороших результатов достигло 20 %.

С 2010 года для фиксации переломов шейки плеча стали применять закрытую репозицию, остеосинтез V—образными спицами. Выполнена 21 операция. Средний возраст больных — 67 лет (от 17 до 85). Женщин было 19, мужчин — 2. Средняя продолжительность операции составила 25 минут, продолжительность послеоперационного койко-дня 3,5. Пассивные движения в плечевом суставе начинали с 1-го дня после операции, активные — через 2 недели. При остеосинтезе спицами было 2 осложнения: выпадение функции лучевого нерва и асептический некроз головки плечевой кости. Хорошие и отличные результаты были у 75 % больных.

Таким образом, за последние годы значительно выросла возможность выбора метода фиксации переломов шейки плеча и улучшились функциональные результаты.

ОСТЕОСИНТЕЗ ПЕРЕЛОМОВ ДЛИННЫХ КОСТЕЙ У ПОСТРАДАВШИХ С ПОЛИТРАВМОЙ

Джумабеков С.А., Иманалиев А.Б.

«Бишкекский научно исследовательский центр травматологии и ортопедии», г. Бишкек, Кыргызстан

OSTEOSYNTHESIS OF LONG BONE FRACTURES IN VICTIMS WITH POLYTRAUMA

Dzhumabekov S.A., Imanaliyev A.B.

The Bishkek Scientific Research Center of Traumatology and Orthopedics, Bishkek, Kirghizstan

The results of treatment of long bone fractures in 78 victims with polytrauma have been studied. Transosseous variant of osteosynthesis was used in 46 cases, osteosynthesis with locking pins – in 7 cases, that with internal plates – in 50 cases. It has been demonstrated, that transosseous osteosynthesis (the Ilizarov fixator and the Hoffmann rod device) is the most effective in the immediate period, the use of internal plates for femur appears to be effective in the long-term period.

Одной из актуальных проблем современной травматологии является политравма, когда сложные многооскольчатые переломы длинных костей сопровождаются черепно-мозговой травмой, повреждением органов грудной и брюшной полостей, забрюшинного пространства, позвоночника. Частота множественных и сочетанных переломов колеблется от 8,9 % до 49,6 % от общего числа переломов.

Целью исследования являлось изучение результатов лечения переломов длинных костей у пострадавших с политравмой за период с 2006 по 2010 г. в Бишкекском научно исследовательском центре травматологии и ортопедии.

Было оперировано 78 пострадавших с политравмой, которым выполнено 117 операций остеосинтеза. С травматическим шоком поступило - 57 (73,7 %) пациентов. Умерло среди пострадавших с политравмой 14 (17,9 %) человек, что явилось результатом тяжелой черепно-мозговой травмы и травмы несовместимой с жизнью, а также тромбоэмболических осложнений.

Чрескостный способ остеосинтеза применялся в 46 случаях, блокирующими штифтами – в 7, а остеосинтез накостными пластинами – в 50. Нами применена одномоментная симультанная операция у 27 больных совместно с нейрохирургами и хирургами. По нашим наблюдениям, в остром периоде из всех методов остеосинтеза наиболее эффективным являлся чрескостный, в основном применяли аппарат Илизарова и стержневой аппарат Хоффмана. Анализ нашего опыта лечения переломов длинных костей у пострадавших с политравмой позволяет сделать вывод об эффективности остеосинтеза аппаратами внешней фиксации (на сегменте плеча, предплечья и голени), накостных пластин в отсроченном периоде (на сегменте бедра). Оперативная стабилизация перелома должна осуществляться в качестве одной из первоочередных мер в комплексе противошоковых мероприятий, применение современных антикоагулянтов (клексан, фраксипарин) может стать залогом снижения летальности у пострадавших с политравмой.

ИНФОРМАТИВНОСТЬ УЛЬТРАЗВУКОВОГО ИССЛЕДОВАНИЯ ПРИ ИЗУЧЕНИИ СТРУКТУР КОЛЕННОГО СУСТАВА У БОЛЬНЫХ С СОЧЕТАННЫМИ ПОВРЕЖДЕНИЯМИ

Дьячкова Г.В., Бакарджиева А.Н.

ФГУ «Российский научный центр «Восстановительная травматология и ортопедия» им. акад. Г.А. Илизарова» Минздравсоцразвития России, г. Курган, Россия

THE INFORMATIVITY OF ULTRASOUND EXAMINATION DURING STUDYING THE KNEE STRUCTURES IN PATIENTS WITH COMBINED INJURIES

Diachkova G.V., Bakardzhiyeva A.N.

Federal State Institution The Russian Ilizarov Scientific Center *Restorative Traumatology and Orthopaedics* of the Ministry of Health and Social Development of Russia, Kurgan, Russia

34 patients with closed injuries of the knee structures have been examined by USE method before arthroscopy. USE sensitivity during the diagnostics of the joint element injuries in this group of patients made up 44 %, specificity – 66 %. Thus, USE is of little informativity for the diagnostics of combined injuries of the knee structures in the acute period of injury, that has been confirmed by arthroscopy data.

Актуальность. В практике травматолога-ортопеда достаточно часто встречаются больные с сочетанными повреждениями структур коленного сустава, что значительно затрудняет диагностику, приводит к ошибкам в выборе метода лечения и реабилитации больных. В связи с этим актуален вопрос о выборе неинвазивного метода диагностики сочетанного повреждения коленного сустава, с учетом информативности и экономической составляющей метода.

Цель. Определить чувствительность и специфичность ультразвукового метода для диагностики повреждений элементов коленного сустава в условиях сочетанного повреждения.

Материал и методы. Методом УЗИ до артроскопии обследовано 34 пациента с закрытыми повреждениями без перелома костей коленного сустава. Возраст пациентов составил от 16 до 71 года. Среди обследованных мужчин – 17, женщин – 17. Всем пациентам выполняли лечебно-диагностическую артроскопию и ультразвуковое исследование коленных суставов.

Обследование проводили на ультразвуковых аппаратах VOLUSON-730 и SONODIAGNOST-360 линейным высокочастотным датчиком с базовой частотой 5-7,5 Мгц, работающим в режиме реального времени. Лечебно-диагностическую артроскопию с использованием оборудования фирмы «Karl Storz» либо «Stryker» выполняли из антеролатерального и антеромедиального доступов при стандартном способе укладки больного (к.м.н. Карасева Т.Ю.).

Результаты и обсуждение. Результаты исследования показали, что, по данным артроскопии, сочетанное повреждение внутреннего и наружного менисков среди обследованных больных диагностированы у пяти человек, внутреннего мениска и крестообразных связок – у 15 пациентов, наружного мениска и крестообразных связок – у восьми больных, внутреннего, наружного менисков и крестообразных связок – у шести человек. По данным УЗИ, повреждение внутреннего мениска в условиях сочетанного повреждения выявлено у 13 больных, наружного мениска – у одного пациента, крестообразных связок – у одного пациента.

При сравнительном анализе данных УЗИ и артроскопии при оценке элементов коленного сустава выявлено, что у данной выборки пациентов при артроскопии диагностировано повреждение внутреннего мениска у 22 больных, а по данным УЗИ только у 13 человек выявлены изменения структуры, частичное или полное повреждение внутреннего мениска. Повреждение наружного мениска и крестообразных связок было обнаружено на УЗИ у одного больного, тогда как во время артроскопии повреждение наружного мениска диагностировано у 13 больных, крестообразных связок – у 20 человек.

Чувствительность УЗИ при диагностике повреждений структур коленного сустава составила 44 %, специфичность – 66 %.

Выводы. Таким образом, УЗИ малоинформативно для диагностики сочетанных повреждений структур коленного сустава в остром периоде травмы, что подтверждено данными артроскопии. В острый период целесообразно использовать метод, обладающий более высокой информативностью, например, магнитно-резонансную томографию.

ЛЕЧЕНИЕ ИЗОЛИРОВАННЫХ ВЫВИХОВ ГОЛОВКИ ЛОКТЕВОЙ КОСТИ

Егиазарян К.А., Магдиев Д.А.

ГОУ ВПО «Российский государственный медицинский университет им. Н.И. Пирогова Росздрава», г. Москва, Россия

TREATMENT OF ISOLATED ULNAR HEAD DISLOCATIONS

Yegiazarian K.A., Magdiyev D.A.

State Educational Institution of Higher Professional Education *The Russian Pirogov State Medical University of the Russian Health Service*, Moscow, Russia

Treatment of 72 patients with isolated dislocations of ulnar head has been performed. The following techniques of surgical interventions were used: transcutaneous diafixation of ulnar head to radius with Kirshner wires; open reposition of ulnar head dislocation, fixation with Kirshner wires; lavsan-grafting of the distal radioulnar joint ligaments; fixation of ulnar head to radius with pins; osteotomy of forearm bone synostosis, surgeries according to W. Darrach and Sauve-Kapandji. Complications were observed in 7 (9.8 %) patients. Long-term results were studied in 43 (59.7 %) patients. Good results were noted in 33 (45.9 %) patients, satisfactory – in 8 (11.1 %), unsatisfactory – in 2 (2.7 %) patients.

Изолированные вывихи головки локтевой кости происходят при форсированных ротационных движениях предплечья. В этих случаях повреждается и связочный аппарат дистального лучелоктевого сустава, суставной диск, а также утрачивается удерживающая роль локтевого разгибателя кисти.

При клиническом обследовании больных обращает на себя внимание деформация в области дистального лучелоктевого сустава, выступание головки локтевой кости, смещенной в ладонную или тыльную сторону. В зависимости от характера смещения предплечье фиксировано в положении супинации или пронации. При попытках ротации предплечья определяется пружинящая неподвижность в дистальном лучелоктевом сочленении.

Рентгенологическое исследование лучезапястного сустава следует проводить в прямой и строго боковой проекциях. На рентгенограмме, сделанной в прямой проекции, определяется наличие диастаза в лучелоктевом сочленении больше 2 мм, различные степени нарушений контура треугольного просветления. На рентгенограмме в боковой проекции выявляются различные смещения головки локтевой кости в волярном, дорзальном, дистальном направлениях по отношению к контуру тени трехгранной кости. В сомнительных случаях следует выполнять рентгенографию здорового лучезапястного сустава.

За период с 1972 по 2010 г. проведено лечение 72 больных с изолированными вывихами головки локтевой кости. Большинство пациентов были в наиболее трудоспособном возрасте от - 18 до 40 лет (44-61 %), повреждения в 2 раза чаще встречались у мужчин (48-66,7 %). Травма правого лучелоктевого сустава наблюдалась у 43 (59,7 %) больных, левого – 29 (40,3 %). Все пострадавшие имели застарелые повреждения, что было связано с поздним обращением (спустя 1-3 месяца после травмы) за медицинской помощью, ошибками диагностики и лечения (вторичные смещения после устранения вывиха).

В зависимости от характера повреждений и срока, прошедшего с момента травмы, в клинике применялись следующие способы оперативных вмешательств:

– чрескожная диафиксация спицами Киршнера головки локтевой кости к лучевой после устранения вывиха, в том числе и с упорными площадками – 38 (52,8 %) больным;

– открытое вправление вывиха головки локтевой кости, фиксация спицами Киршнера – 8 (11,1 %) больным;

– лавсанопластика связок дистального лучелоктевого сустава – 12 (16,7 %) больным;

– фиксация головки локтевой кости к лучевой штифтами – 7 (9,8 %) больным;

– остеотомия синостоза костей предплечья, операции W. Darrach и Sauve-Kapandji (7-9,8 %) больным.

Осложнения наблюдались у 7 (9,8 %) больных. В 5 случаях в результате ранних ротационных движений произошли переломы спиц, в связи с чем произведено преждевременное их удаление. У 1 больного наступила миграция спиц с сохранением подвывиха и у 1 пациента была реакция мягких тканей на имплантат.

Отдаленные результаты изучены у 43 (59,7 %) больных. Хорошие результаты были у 33 (45,9 %) больных, удовлетворительные – у 8 (11,1 %), неудовлетворительные – у 2 (2,7 %) пациентов.

Критерием лечения при изолированных вывихах головки локтевой кости является не только восстановление правильного взаимоотношения костей в суставе, но и стабилизирующего их связочного аппарата. Выполнение тестов на стабильность кистевого сустава до операции и в отдалённые сроки после её проведения доказало высокую эффективность методов лечения, что дает основания рекомендовать их применение в практике травматологических отделений.

ОПЫТ ПРИМЕНЕНИЯ ЧРЕСКОСТНОГО ОСТЕОСИНТЕЗА БЕДРА И ГОЛЕНИ В МЕДИКОСАНИТАРНОЙ ЧАСТИ Г. СНЕЖИНСКА

Зверев Э.С., Солдатов Ю.П.

ФГУ «Российский научный центр «Восстановительная травматология и ортопедия» им. акад. Г.А. Илизарова» Минздравсоцразвития России, г. Курган, Россия

THE EXPERIENCE OF FEMUR AND LEG TRANSOSSEOUS OSTEOSYNTHESIS USE IN THE MEDICAL-AND-SANITARY UNIT OF THE TOWN OF SNEZHINSK

Zverev E.S., Soldatov Yu.P.

Federal State Institution The Russian Ilizarov Scientific Center *Restorative Traumatology and Orthopaedics* of the Ministry of Health and Social Development of Russia, Kurgan, Russia

The results of using transosseous osteosynthesis method for femoral and leg fractures are presented in the work. It has been concluded, that the regular complex training of specialists in transosseous osteosynthesis techniques is required for wide implementation of the method in practical health service.

Целью работы явился анализ результатов лечения пострадавших с переломами костей бедра и голени методом чрескостного остеосинтеза по Илизарову в условиях медикосанитарной части г. Снежинска.

Чрескостный остеосинтез аппаратом Илизарова применен у 29 больных с диафизарными переломами нижних конечностей. Данная методика применялась при оскольчатых и открытых переломах с большим дефектом мягких тканей.

Методика чрескостного остеосинтеза не отличалась от общепризнанной и требовала от врача навыков остеосинтеза и послеоперационного управления аппаратом для устранения остаточных смещений костных отломков при сложных переломах. При оскольчатых переломах в случаях неполной репозиции костных отломков устранение смещений осуществляли постепенно, с помощью шарнирных устройств.

Разработку коленного и голеностопного суставов начинали на 1-3 сутки после операции. Дозированная нагрузка на конечность осуществлялась в первые сутки после операции.

При использовании методики чрескостного остеосинтеза в процессе лечения осложнения возникли в 10 случаях: деформации на уровне консолидированного перелома – 2, смещение костных отломков – 2, эквинусная деформация стопы – 1, болевой синдром после снятия аппарата – 2, спицевой остеомиелит – 3. Наибольшее количество осложнений возникло при лечении больных с винтообразными переломами (33 %).

Ошибки и осложнения мы связываем с недостаточным владением методикой чрескостного остеосинтеза врачами медикосанитарной части – нарушение правил остеосинтеза аппаратом Илизарова, коррекции смещений костных отломков и деформаций. Послеоперационное ведение таких больных не имеет нужного контроля. Больной практически не знает, как вести себя в послеоперационном периоде, как следить за аппаратом, с какой периодичностью производить перевязки, сроки амбулаторного контроля.

Анализируя данные по результатам лечения можно заключить, что для широкого внедрения метода в практическое здравоохранения необходимо проводить регулярное комплексное обучение специалистов данному методу, организовывать выездные курсы, осуществлять курацию врачей со стороны кафедр, ввести в процесс подготовки врачей травматологов-ортопедов курс по чрескостному остеосинтезу.

ОСОБЕННОСТИ ЛЕЧЕНИЯ СОЧЕТАННОЙ ЧЕРЕПНО-МОЗГОВОЙ ТРАВМЫ С ПОВРЕЖДЕНИЕМ КОНЕЧНОСТЕЙ У ДЕТЕЙ

Золотова Н.Н.

Ташкентский педиатрический медицинский институт, г. Ташкент, Узбекистан

THE DETAILS OF TREATMENT OF THE COMBINED CRANIOCEREBRAL TRAUMA WITH LIMB INJURIES IN CHILDREN

Zolotova N.N.

The Tashkent Pediatric Medical Institute, Tashkent, Uzbekistan

The results of treatment of 214 children with combined trauma have been analyzed. The injuries in boys occurred 2.5-fold more often (73 %), than in girls. The victims at the age of 7-14 years were the greatest in number – 151 (71%). The injuries occurred due to everyday trauma such as fall from height – 101 patients (47.2 %), motor

vehicle-related injury – 82 patients (38.3 %), injuries of other kind – 31 patients (14.5 %). Indications for conservative treatment are recommended to be expanded for combined injuries of the upper limbs with the exception of failed repositions. Less traumatic techniques were more preferable. In case of this pathology skeletal traction and plaster cast immobilization are the most rational techniques of early and tentative care for the most victims, and in some cases – the main technique of treatment. The use of devices for transosseous fixation is indicated for patients with instable displaced fractures when other treatment techniques are not applicable. Complex post-hospital rehabilitation therapy has allowed to obtain good and satisfactory results of treatment in 96 %.

Проблема политравмы у детей в нашей стране и за рубежом чрезвычайно актуальна в связи с продолжающимся ростом частоты тяжелых множественных и сочетанных травм. Составляя всего 10-12 % среди больных этого профиля в крупных стационарах, они дают при этом более 60 % летальных исходов от травм (Андрианов В.Л. с соавт., 1988; Matthes G. с соавт., 2001; Бондаренко В. с соавт., 2004; Кулдашев Д.Р. соавт., 2004; Bottiger B.W., 2005). Кроме того, количество детей с сочетанными и множественными травмами сравнительно больше, чем среди пострадавших взрослых, причем сочетанная черепно-мозговая травма является неизбежным компонентом детских дорожно–транспортных происшествий (Никитин Г.Д. и Грязнухин Э.Г., 1983; Трубников В.Д. с соавт., 1991).

Все пострадавшие (214) находились на лечении в отделении травматологии, ортопедии и нейрохирургии клиники ТашПМИ за период с 1990 до 2005 год. Повреждения у мальчиков возникали в 2,5 раза чаще (73 %), чем у девочек. Наибольшее количество пострадавших были в возрасте от 7 до 14 лет – 151 (71 %). Причиной повреждений была бытовая травма в виде падения с высоты – 101 (47,2 %), автотравма – 82 (38,3 %), другие виды травм – 31 больной (14,5 %).

Нетяжелая черепно-мозговая травма отмечена в 76,2 % случаев, тяжелая черепно–мозговая травма – в 23,8 %. В 90,7 % переломы сопровождались смещением костных отломков, без смещения костных отломков было 9,3 % случаев. Закрытые переломы были у 94,4 %, открытые - у 5,6 % пострадавших.

В 47,8 % случаев (87 больных) сочетанная травма сопровождалась травматическим шоком различной степени тяжести: шок I степени выявлен у 58 больных (66,7 %), шок II степени – у 24 больных (27,6 %), шок III - у 3 больных (3,4 %), шок IV степени - у 2 больных (2,3 %).

Наибольшее число пострадавших (142) были с сочетанной черепно-мозговой травмой с повреждением верхних конечностей, из них выжило 137 (96,5 %). У 137 больных был 151 перелом сегментов верхних конечностей. Консервативное лечение в данной группе было наиболее приоритетным у подавляющего числа пострадавших (123 ребенка, 89,8 %), у 4 больных применен аппарат Илизарова, у 2 больных – открытая репозиция и у 8 – открытая репозиция костных отломков с металлоостеосинтезом. Получены хорошие и удовлетворительные ближайшие и отдаленные результаты лечения.

Второе место по частоте заняла сочетанная черепно-мозговая травма с повреждением нижних конечностей – 72 больных (33,6 %) и 75 переломов. Закрытые переломы были у 65 (90,3 %), открытые – у 7 (9,7 %) больных, у 5 больных были переломы без смещения, у 67– со смещением костных отломков. В группе сочетанных переломов костей нижних конечностей консервативный метод лечения с применением функционального и иммобилизационного метода применен у 39 пострадавших, 28 больным – аппаратный метод лечения (у 25 – спице–стержневой аппарат нашей конструкции, у 3 больных – аппарат Илизарова), у 5 больных – открытая репозиция с металлоостеосинтезом. В данной группе повреждений процент оперативных вмешательств составил 45,8 % (33 больных).

Учитывая, что сочетанная травма сопровождается отёком в области переломов костей и мозговой ткани, для определения эффективности дегидратационной терапии использован неинвазивный метод диагностики аппаратом ИСГТ–01 (измеритель соотношения гидратации ткани импедансный), который способствовал своевременному проведению коррекции дегидратационной терапии. Эффективность ГБО (гипербарической оксигенации) для стимуляции костеобразовательного процесса при сочетанных повреждениях была доказана эхоостеометрическими исследованиями. Положительное влияние физического фактора для стимуляции репаративного остеогенеза в виде ГБО также доказано морфологическими исследованиями.

Таким образом, при сочетанных повреждениях верхних конечностей рекомендуется расширение показаний для консервативной терапии, за исключением неудавшихся репозиций. Система показаний к каждому методу лечения переломов претерпевала определенный сдвиг в сторону приоритетности менее травматичных методик. В данном случае скелетное вытяжение и гипсовая иммобилизация являются самыми рациональными методами ранней и временной помощи большинству пострадавших, а в отдельных случаях - основным методом лечения. Применение аппаратов чрескостной фиксации показано у больных с нестабильными переломами со смещением, у которых другие методы лечения неприменимы. Комплексная постгоспитальная восстановительная терапия позволила в 96 % получить хорошие и удовлетворительные результаты лечения.

ЛЕЧЕНИЕ ПЕРЕЛОМОВ ПРОКСИМАЛЬНОГО ОТДЕЛА ЛУЧЕВОЙ КОСТИ У ДЕТЕЙ

Золотова Н.Н., Нарзикулов У.К., Рузикулов У.Ш.

Ташкентский педиатрический медицинский институт, г. Ташкент, Узбекистан

TREATMENT OF PROXIMAL RADIAL FRACTURES IN CHILDREN

Zolotova N.N., Narzikulov U.K., Ruzikulov U.Sh.

The Tashkent Pediatric Medical Institute, Tashkent, Uzbekistan

The results of treatment of 147 children at the age of 7-15 years with fractures of proximal radial epimetaphysis have been analyzed. Acute closed manual reposition was performed in 78 children. Surgical intervention was made in 69 children. Among the patients operated the open juxtaposition and transarticular fixation with Kirshner wire was performed in 25 children, the half-opened variant with transarticular fixation of fragments – in 22, the half-opened variant of surgical intervention with stable-and-functional osteosynthesis using a compressing device of the authors' construction was made in 11 patients and the closed juxtaposition with transarticular fixation of fragments – in 11 patients. Long-term results have been followed in 105 patients in the periods from 6 months to 5 years. In case of conservative treatment among 57 examined patients good anatomic-and-functional results were obtained in 48, satisfactory – in 8, unsatisfactory – in 1 patient. In case of operative treatment among 48 patients good anatomic-and-functional results were obtained in 35, satisfactory – in 10, unsatisfactory – in 3 patients. The half-opened variant of bone fragment juxtaposition using stable-and-functional osteosynthesis with the half-rings from the Ilizarov fixator and with a compressing device by the technique proposed was found to be the most effective.

При переломах проксимального отдела лучевой кости у детей, для достижения хороших результатов, необходимо точное анатомическое сопоставление отломков, которое создает лучшие биологические условия для сращения фрагментов и полного восстановления функции конечности.

Настоящее сообщение основано на анализе результатов лечения 147 детей с переломами проксимального эпиметафиза лучевой кости, что составило 10,7 % среди повреждений в области локтевого сустава. Анализ наших данных показал, что переломы данной локализации наиболее часто наблюдались в возрасте от 7 до 15 лет.

Лечение больных проводилось как консервативными, так и оперативными методами. Одномоментная закрытая ручная репозиция проведена у 78 детей. Оперативное вмешательство проведено у 69 детей. Показаниями явились не устраненное смещение центрального отломка консервативными методами, неправильно срастающиеся переломы шейки и головки лучевой кости. Среди оперированных больных открытое сопоставление с чрезсуставной фиксацией спицей Киршнера применено у 25 детей, полуоткрытый способ с трансартикулярной фиксацией отломков - у 22, у 11 больных применили полуоткрытый способ оперативного вмешательства со стабильно-функциональным остеосинтезом на компрессирующем устройстве нашей конструкции и у 11 больных применили закрытое сопоставление с трансартикулярной фиксацией отломков. Отдаленные результаты изучены у 105 больных в сроки от 6 мес. до 5 лет. При оценке результатов лечения мы придерживались трехбалльной системы: хорошие и удовлетворительные, неудовлетворительные. При изучении отдаленных результатов обращали внимание на анатомическое сопоставление отломков, на сроки сращения перелома, наличие или отсутствие оссификатов, на восстановление сгибательно – разгибательных, особенно ротационных движений в поврежденном локтевом суставе.

Анализируя наш материал наблюдали, что при консервативном лечении из 57 обследованных больных у 48 получены хорошие анатомо–функциональные результаты, у 8 – удовлетворительные, у 1 - неудовлетворительные. При оперативном лечении из 48 больных у 35 получены хорошие анатомо-функциональные результаты, у 10 – удовлетворительные, у 3 - неудовлетворительные.

Самым результативным оказался полуоткрытый способ сопоставления костных отломков с применением стабильно-функционального остеосинтеза на полукольцах от аппарата Илизарова с компрессирующим устройством по предложенной нами методике.

Таким образом, анализ лечения переломов проксимального эпиметафиза лучевой кости у детей показывает, что при раннем и тактически правильно проведенном лечении у большинства больных полностью восстанавливаются анатомическая структура и функция локтевого сустава. Наилучшие результаты дает применение полуоткрытого сопоставления отломков проксимального отдела лучевой кости со стабильно-функциональным остеосинтезом на полукольцах аппарата Илизарова, предложенного нашей клиникой.

СТАБИЛЬНО-ФУНКЦИОНАЛЫЙ ОСТЕОСИНТЕЗ ПРИ ЛЕЧЕНИИ ПЕРЕЛОМОВ ПРОКСИМАЛЬНОГО ОТДЕЛА ЛУЧЕВОЙ КОСТИ У ДЕТЕЙ

Золотова Н.Н., Нарзикулов У.К., Рузикулов У.Ш.

Ташкентский педиатрический медицинский институт, г. Ташкент, Узбекистан

THE VARIANT OF STABLE-AND-FUNCTIONAL OSTEOSYNTHESIS IN TREATMENT OF PROXIMAL RADIAL FRACTURES IN CHILDREN

Zolotova N.N., Narzikulov U.K., Ruzikulov U.Sh.

The Tashkent Pediatric Medical Institute, Tashkent, Uzbekistan

The variant of stable-and-functional osteosynthesis has been proposed for treatment of radial neck and head fractures in children with the Ilizarov fixator half-ring. Fractures with bone fragment displacement of III-IV degree are indications for the treatment. The technique consists in the following: the site of fracture is exposed under general anesthesia. It should not be opened provided the integrity of joint capsule, fragments are juxtaposed by supracapsular way with finger pressing on the radial head displaced. In case of joint capsule rupture the joint cavity should be revised, clots of blood should be removed, the head – laid in its place, joint capsule integrity should be restored. Wound is sutured in layers. The technique has been used in 11 patients with good anatomic-and-functional results.

Актуальность. Переломы проксимального отдела лучевой кости являются малоизученным разделом детской травматологии. Актуальность вопроса о лечении данной патологии диктуется исключительно важной ролью лучевой кости в восстановлении функции поврежденного локтевого сустава, а также тем, что длительная внешняя иммобилизация верхней конечности гипсовой повязкой приводит к тугоподвижности в локтевом суставе.

Цель **исследования.** Улучшение результатов лечения детей с переломами проксимального отдела лучевой кости у детей.

Материал и результаты. Под нашим наблюдением в травматологическом отделении клиники ТашПМИ находилось 147 детей с переломами проксимального отдела лучевой кости в возрасте от 5 до 15 лет. Из них у 43 больных диагностирован перелом шейки лучевой кости, у остальных детей установлены эпифизеолизы, остеоэпифизеолизы (92) и перелом головки лучевой кости (12).

Нами предложен стабильно-функциональный остеосинтез при лечении переломов шейки и головки лучевой кости у детей на полукольце от аппарата Илизарова. Показаниями являются переломы со смещением костных отломков III-IV степени.

Методика заключается в следующем: под общим обезболиванием обнажаем место перелома. При целостности суставной сумки последняя не вскрывается, отломки сопоставляются надкапсулярным способом надавливанием пальцами на смещенную головку лучевой кости. При разрыве суставной сумки производится ревизия полости сустава, удаляются кровяные сгустки и головка укладывается на своё место, восстанавливается целостность суставной сумки. Послойные швы на рану.

С целью ранней разработки движений в локтевом суставе проводим спицу с упорной площадкой через головку луча со стороны ее смещения. Вторая спица с упорной площадкой проводится через метафиз лучевой кости, отступая от линии перелома на 2,0 см параллельно первой, но с противоположной стороны. Спицу, проведенную через верхнюю треть лучевой кости, фиксируем к полукольцу от аппарата Илизарова.

С 4-6 дня, после затихания острых болей, больным назначаем пассивную, а через 8-10 дней - активную разработку движений в локтевом суставе. Аппарат снимается через 16-18 дней, как правило, к этому времени полностью восстанавливается функция локтевого сустава, как сгибательно-разгибательные, так и ротационные движения. Данная методика применена у 11 больных с хорошими анатомо- функциональными результатами.

Таки образом, применяемый нами облегченный метод стабильно-функционального остеосинтеза исключает применение гипсовой иммобилизации, дает возможность раннему назначению лечебной физкультуры с полным восстановлением функции локтевого сустава.

ДИАГНОСТИЧЕСКИЕ ВОЗМОЖНОСТИ УЛЬТРАСОНОГРАФИИ И КОМЬЮТЕРНОЙ ТОМОГРАФИИ ПРИ ЗАСТАРЕЛЫХ ВЫВИХАХ И ПЕРЕЛОМО-ВЫВИХАХ ПРОКСИМАЛЬНОГО ОТДЕЛА ПЛЕЧА

Зырянов М.Н., Гюльназарова С.В.

ФГУ «Уральский научно-исследовательскй институт травматологии и ортопедии им. В.Д. Чаклина» Минздравсоцразвития России, г. Екатеринбург, Россия

THE DIAGNOSTIC POTENTIALS OF ULTRASONOGRAPHY AND COMPUTER TOMOGRAPHY FOR ADVANCED DISLOCATIONS AND DISLOCATION FRACTURES OF PROXIMAL SHOULDER

Zyrianov M.N., Giulnazarova S.V.

Federal State Institution *The Chaklin Ural Scientific Research Institute of Traumatology and Orthopaedics* of the Ministry of Health and Social Development of Russia, Yekaterinburg, Russia

The evaluation of ultrasonography and computer tomography potentials in diagnosing of the shoulder advanced injuries in 80 patients has been made. Surgical treatment was performed in 61 patient: Group 1 – endoprosthetics of the shoulder, Group 2 – open reposition of the shoulder dislocation. It has been demonstrated that USE (ultrasound examination) for the shoulder advanced injuries in the periods above two months after injury doesn't provide for visualization of the shoulder structures due to significant anatomical disorders and substantial scars with the exception of the assessment of the condition of long biceps head tendon. The use of multispiral computer tomography (MSCT) in patients with the shoulder advanced injuries allows to evaluate the rotator cuff component condition with high accuracy, to re-determine the position of bone fragments, manifestation degree of bone grafting, thereby providing for adequate preoperative planning. It can be assumed that multispiral computer tomography with subsequent multiplanar reconstruction for the shoulder advanced injuries is a method of choice.

Цель. Оценка возможностей ультрасонографии и компьютерной томографии в диагностике застарелых повреждений плечевого сустава.

Материал и методы. Обследованы 80 пациентов в возрасте от 33 до 76 лет с застарелыми повреждениями плечевого сустава, из них застарелые многооскольчатые переломы и переломо-вывихи проксимального отдела плечевой кости были у 42 человек (1 группа) и застарелые вывихи плеча - у 38 (2 группа). 2/3 пациентов поступили в институт через 2-6 месяцев, остальные - через 7 месяцев - 6 лет после травмы. 67 пациентам было проведено полипозиционное ультразвуковое исследование плечевого сустава на аппарате «ALOKA SSD-1700» линейным датчиком 7,5 МГц в режиме реального времени с использованием серошкальной визуализации. Компьютерная томография проведена 73 больным на аппарате «TOSHIBA Aquilion 32» с последующей мультипланарной реконструкцией. Оперативное лечение выполнено 61 пациенту: 1 группа - эндопротезирование плечевого сустава, 2 группа – открытое вправление вывиха плеча, что позволило провести верификацию данных лучевого обследования.

Результаты. У пациентов первой группы результаты ультразвукового исследования было крайне трудно интерпретировать из-за грубых анатомических нарушений в плечевом суставе, большого смешения костных отломков и массивных рубцов, за исключением сухожилия длинной головки бицепса, которое было лоцировано у 60 % пациентов. Проведение МСКТ с последующим анализом не только костных нарушений, но и оценкой состояния ротаторной манжеты плеча позволило в 95 % случаев правильно оценить характер и степень их поражения, что подтверждено интраоперационными данными. Дистрофические изменения компонентов вращающей манжеты были выявлены у всех больных первой группы, на этом фоне у 4 были выявлены разрывы сухожилия надостной мышцы, у 2 – подостной и у 1 – длинной головки бицепса.

У пациентов 2 группы УЗИ было более информативным и позволило правильно установить характер повреждения компонентов ротаторной манжеты в 60 % случаев и хорошо визуализировать сухожилие длинной головки бицепса у всех пациентов. У остальных больных вследствие дислокации в суставе и грубых интра- и параартикулярных рубцов УЗИ оказалось малоинформативным. МСКТ у пациентов с застарелыми вывихами плечевой кости позволила в 95 % случаев правильно оценить степень повреждения и выраженность дистрофических процессов в плечевом суставе, что было подтверждено на операции. У большинства пациентов 2 группы выявлялись частичные или полные разрывы сухожилий надостной или подостной мышц, а также переломы головки плеча типа Hill-Sachs.

Выводы.

1. УЗИ при застарелых повреждениях плечевого сустава в сроки более 2 месяцев после травмы не обеспечивает визуализацию его структур из-за значительных анатомических нарушений и массивных рубцов, за исключением оценки состояния сухожилия длинной головки бицепса.

2. Использование МСКТ у больных с застарелыми повреждениями плечевого сустава позволяет с высокой степенью точности оценить состояние компонентов ротаторной манжеты, уточнить положение костных отломков, выраженность костной пластики, что обеспечивает адекватное предоперационное планирование. Можно полагать, что мультиспиральная компьютерная томография с последующей мультипланарной реконструкцией при застарелых повреждениях плечевого сустава является методом выбора.

ОПЕРАТИВНОЕ ЛЕЧЕНИЕ МНОЖЕСТВЕННЫХ ПЕРЕЛОМОВ КОСТЕЙ ГОЛЕНИ

Иманалиев А.Б., Иманалиев А.А., Кулиев Б.С.

«Бишкекский научно-исследовательский центр травматологии и ортопедии», г. Бишкек, Кыргызстан

SURGICAL TREATMENT OF MULTIPLE LEG BONE FRACTURES

Imanaliyev A.B., Imanaliyev A.A., Kuliyev B.S.

The Bishkek Scientific Research Center of Traumatology and Orthopaedics, Bishkek, the Kirghis Republic

The results of treatment of 87 patients with multiple fractures of leg bones using extrafocal osteosynthesis with a device for external fixation and the authors' variant of marginal tibial defect treatment for open and closed fractures have been analyzed. It has been demonstrated, that osteosynthesis with the Ilizarov fixator and the proposed variant of defect closure appeared to be leading techniques in treatment of multiple open and closed fractures of leg bones, which allow to stabilize fragments in earlier periods with good functional results. Good results were noted in 64.2 % of patients, satisfactory ones – in 31.2 %, unsatisfactory – in 4.6 % of patients, in whom total osteomyelitis developed after open leg bone fractures.

Одной из актуальных проблем восстановительной травматологии в современных условиях является лечение множественных открытых и закрытых переломов костей голени с дефектом костной ткани. Первоочередная задача при лечении множественных раздробленных переломов - обездвиживание отломков. Применение традиционных методов фиксации отломков не всегда приводит к удовлетворительным результатам.

Целью данного исследования является изучение эффективности внеочагового остеосинтеза аппаратом внешней фиксации, а также нашего способа лечения краевых дефектов большеберцовой кости при открытых и закрытых переломах. В травматологических отделениях БНИЦТО г. Бишкек за период 2005 по 2010 г. на стационарном лечении находилось 87 больных с множественными переломами костей голени в возрасте от 16 до 80 лет. Мужчин было 67 (77,1 %), женщин 20 (22,9 %). Основными причинами травмы являлись дорожно-транспортные происшествия – 39 (44,8 %) больных, падение с высоты - 21 (24,2 %), производственная - 17 (19,5 %), бытовая - 10 (11,5 %). Из обследованных больных открытые переломы отмечались у 26 (29,8 %) больных, закрытые - у 61 (70,2 %). Явление травматического шока различной степени отмечено у 47 больных. У 68 пострадавших выявлены множественные переломы одного сегмента, у 19 больных - переломы двух сегментов. Из 26 больных с открытыми множественными переломами в первые сутки оперирован 21 пострадавший. Операции произведены под наркозом. Выполнялась первичная хирургическая обработка раны и остеосинтез костей голени аппаратом Илизарова. Во всех случаях мы старались закрыть рану в области перелома местными тканями с ослабляющими разрезами, после операции устанавливается отточно-проточная дренажная система. У 7 больных с открытыми раздробленными переломами произведено удаление мелких отломков с резекцией концов отломков с компрессией в аппарате Илизарова, укорочения, составляющие более 3,5 см, в последующем удлинялись путем дистракции по 1 мм в сутки. Больные с закрытыми переломами оперированы в отсроченном периоде в сроки от 7 до 14 суток по мере улучшения общего состояния. Четверо пациентов поступили через месяц после травмы. Нами обнаружен краевой дефект большеберцовой кости в области перелома. Для решения этой задачи мы применили наш способ закрытия дефекта (патент № 750 КР от 28.02.05 г.), который осуществляется следующим образом. На большеберцовую кость накладывается аппарат Илизарова из двух колец, которые расположены в верхней и нижней третях большеберцовой кости в горизонтальной плоскости и скрепляются балками. Затем производится косая остеотомия малоберцовой кости выше и ниже уровня дефекта большеберцовой кости. Остеотомированный участок малоберцовой кости прижимают двумя спицами с напайкой к большеберцовой кости и жестко фиксируют, прикрывая дефект, с противоположной стороны проводятся также две спицы с опорной площадкой целью встречной компрессии Достигли консолидации отломков у всех больных. Отдаленные результаты прослежены у 64 больных в сроки от 6 месяцев до 3 лет. Хорошие результаты отмечены у 41 (64,2 %) больных, удовлетворительные у 20 (31,2 %), неудовлетворительные у 3 (4,6 %) больных, у которых развился тотальный остеомиелит после открытых переломов костей голени.

Таким образом, при лечении множественных открытых и закрытых переломов костей голени ведущими методами являются остеосинтез аппаратом Илизарова и наш способ закрытия дефекта, позволяющие стабилизировать отломки в более ранние сроки с хорошими функциональными результатами.

ОШИБКИ ПРИ ДИАГНОСТИКЕ И ЛЕЧЕНИИ ПОВРЕЖДЕНИЙ ЛАТЕРАЛЬНОГО МЕНИСКА КОЛЕННОГО СУСТАВА

Ирисметов М.Э., Бакиев Б.К., Ражабов Х.С., Расулов М.Р., Холиков А.М.

«Научно-исследовательский институт травматологии и ортопедии МЗ Республики Узбекиста», г. Ташкент, Узбекистан

ERRORS IN DIAGNOSTICS AND TREATMENT OF THE INJURIES OF THE KNEE LATERAL MENISCUS

Irismetov M.E., Bakiyev B.K., Razhabov Kh.S., Rasulov M.R., Kholikov A.M.

The Scientific Research Institute of Traumatology and Orthopaedics of the Ministry of Health of the Republic of Uzbekistan, Tashkent, Uzbekistan

The results of treatment of 65 sportsmen with the injuries of the knee lateral meniscus using arthroscopy have been analyzed. The results of surgical treatment in the periods from 6 months to 1 year have been studied in 24 patients. The range of active movements in the joint and active participation in sports served as a criterion for assessment of treatment results. Good results were obtained in all 24 patients.

Цель - улучшение диагностики и результатов хирургического лечения больных с повреждениями латерального мениска коленного сустава.

Материал и методы. В отделении спортивной травмы НИИ травматологии и ортопедии МЗ РУз с 2010 по 2011 г. проведено лечение 65 спортсменов с повреждениями латерального мениска коленного сустава. Мужчин было 41 (63 %), женщин – 24 (37 %), в возрасте от 17 до 55 лет. Среди них были представители различных видов спорта. Средний срок после травмы составлял от 1 мес. до 1 года. У всех больных были жалобы, указывающие на повреждение латерального мениска, клинически отмечались локальные боли в заднем отделе латерального мениска. Также были положительными симптомы Бойкова, Штеймана, Чаклина, Полянова, Ландау, Mc.Murray. При магнитно - резонансной томографии у 60 больных подтвержден диагноз повреждения латерального мениска коленного сустава. У 5 больных выставлен диагноз: дегенеративные изменения заднего рога латерального мениска. Ни у одного больного на МРТ состояние подколенной мышцы не описано. У всех 65 спортсменов было выполнено артроскопическое вмешательство. При артроскопии у 41 (63 %) больных имеется разное повреждение латерального мениска, у 24 (37 %, мужчин – 18, женщин - 6) больных определяется покраснение, отечность, гипертрофия синовиальной оболочки сухожилия подколенного мышцы (энтезопатия) и менисцит латерального мениска. Всем больным с энтезопатией подколенной мышцы и менисцитом произведено частичное удаление заднего рога (декомпрессия) латерального мениска на 1/3 и частичная синовэктомия подколенной мышцы.

После операции у всех больных конечность фиксировалась специальной лангетной шиной на 4-5 дней. После этого проводилась разработка в коленном суставе. На 6 сутки больных выписывали на амбулаторное лечение. Общая трудоспособность восстанавливалась через 3-4 недели, спортивная – через 2-3 месяца.

Результаты. Результаты оперативного лечения в сроки от 6 месяцев до 1 года изучены у 24 больных. Критерием оценки результатов лечения послужил объём активных движений в суставе и активное занятие спортом. У всех 24 больных получены хорошие результаты.

Выводы. Артроскопия коленного сустава при менисците латерального мениска и энтезопатии сухожилий подколенной мышцы даёт 100% диагностику и определяет тактику оперативного лечения, также предотвращает возможные осложнения.

ОТДАЛЕННЫЕ РЕЗУЛЬТАТЫ РАЗРЫВА ВРАЩАТЕЛЬНОЙ МАНЖЕТЫ ПЛЕЧА

Ирисметов М.Э., Ражабов Х.С., Бакиев Б.К.

«Научно-исследовательский институт травматологии и ортопедии Министерства здравоохранения Республики Узбекистан», г. Ташкент, Узбекистан

LONG-TERM RESULTS OF THE SHOULDER ROTATOR CUFF TEAR

Irismetov M.E., Razhabov Kh.S., Bakiyev B.K.

The Scientific Research Institute of Traumatology and Orthopaedics of the Ministry of Health of the Republic of Uzbekistan, Tashkent, Uzbekistan

The results of treatment of 52 patients with humeroscapular periarthritis have been analyzed. The use of the perfected technique of surgical treatment with further course of rehabilitation has allowed to improve the results. The results of treatment were considered as good (the shoulder movements increased up to 150 degrees) after 6 months in 14 patients who were operated on using the technique perfected. There were no pains in the shoulder. According to the data of re-examination after 1 year, excellent results were observed in 5 patients, good ones – in 12, satisfactory – in 4 patients. The long-term results 1.5 years after surgery have been studied in 11 patients. Good results were obtained in 6 cases (the shoulder movements increased up to 150 degrees). The result was considered as satisfactory in one case.

Проблема лечения дегенеративно-дистрофических заболеваний плечевого сустава все чаще встает на повестку дня современной ортопедии. Это связано с более глубоким пониманием проблем лечения данной патологии и с эволюцией понятия «удовлетворительный результат лечения» при заболеваниях плечевого сустава. По данным авторов, за последние 10 лет выявлено, что хирургическое лечение повреждений ротаторной манжеты плеча не перестает быть актуальной проблемой.

Несмотря на использование новых технологий в хирургии плечевого сустава, нерешенным остается вопрос адекватной оценки функционального состояния мышц ротаторов плеча в послеоперационном периоде.

По данным авторов (Азизов М.Ж, Ходжаев Р.Р., 2004; Шевцов В.И, Попова Л.А., 2004) среди всех заболеваний плечевого сустава плечелопаточный периартрит составляет 80-85 % (инвалидность - 5,7 %). В 62 % случаев страдает правый плечевой сустав.

Цель исследования. Улучшить отдаленные результаты лечения плече-лопаточного периартрита.

Материалы и методы исследования. Под нашим наблюдением находилось 52 пациента (мужчин - 24, женщин - 28) с диагнозом плече-лопаточного периартрита в возрасте от 17 до 72 лет. Из них у 18 больных отмечалось ограничение функции сустава в виде уменьшения отведения, разгибания, сгибания, а также ограничения пронационных движений сустава. У 34 больных был выявлен частичный разрыв вращательный манжеты плеча, повреждение Банкарта, тендинит сухожилия двуглавой мышцы плеча и плексит, у остальных больных отмечался полный разрыв вращательной манжеты плеча. Все обследованные нами больные с плече-лопаточным периартритом поступили для консервативного и оперативного лечения в поздние сроки - от 3 месяцев.

Во всех случаях проведена многослойная спиральная компьютерная томография с контрастным веществом и магнитно-резонансная томография. Эти методы исследования позволяют определить анатомическую структуру плечевого сустава, степень повреждения мягких тканей, дегенеративно-дистрофические изменения и разрыв вращательной манжеты на фоне контрастирования сустава.

Результаты и обсуждение. Комплексное обследование пациентов с повреждением плечевого сустава при разрыве вращательной манжеты включает стандартное рентгенологическое обследование, многослойную спиральную томографию с контрастом, что позволяет определить тип разрыва вращательной манжеты и степень сопутствующих повреждений.

Применение усовершенствованного нами оперативного лечения данной категории больных с последующим курсом реабилитации позволило улучшить результаты хирургического лечения. Через 6 месяц у 14 больных, оперированных усовершенствованным нами методом, результаты лечения оценивались как хорошие (движения в плечевом суставе увеличились до 150 градусов). Боли в плечевом суставе не отмечались. По данным повторного обследования через 1 год, отличные результаты отмечались у 5 пациентов, хорошие - у 12, удовлетворительные - у 4. Через 1,5 года после операции отдаленные результаты изучены у 11 больных. В 6 случаях получены хорошие результаты (движения в плечевом суставе увеличились до 150 градусов). В 1 случае результат считался удовлетворительным (достигнуто отведение плечевого сустава до 90 градусов). Болей в суставе не отмечалось.

Выводы:

1. Предлагаемый хирургический способ восстановления вращающий манжеты плеча позволяет повысить эффективность и уменьшить послеоперационные осложнения.

2. При разрыве вращательной манжеты плечевого сустава многослойная спиральная компьютерная томография с контрастным веществом позволяет определить анатомическую структуру плечевого сустава, степень повреждения мягких тканей, дегенеративно-дистрофические изменения и разрыв вращательной манжеты на фоне контрастирования сустава.

ФУНКЦИОНАЛЬНО-ВОССТАНОВИТЕЛЬНОЕ ЛЕЧЕНИЕ ПОСЛЕ УШИВАНИЯ ВРАЩАТЕЛЬНОЙ МАНЖЕТЫ ПЛЕЧА (ВМП)

Ирисметов М.Э., Ражабов Х.С., Бакиев Б.К.

Научно-исследовательский институт травматологии и ортопедии Министерства Здравоохранения Республики Узбекистан, г. Ташкент, Узбекистан

FUNCTIONAL-AND-RESTORATIVE TREATMENT AFTER SUTURING OF THE SHOULDER ROTATOR CUFF (SHRC)

Irismetov M.E., Razhabov Kh.S., Bakiyev B.K.

Scientific Research Institute of Traumatology and Orthopaedics of the Ministry of Health of the Republic of Uzbekistan, Tashkent, Uzbekistan

52 patients with partial and complete ShRC involvement have been treated. The complex of postoperative rehabilitation measures is presented, the use of which in different phases of postoperative period creates the conditions for early rehabilitation making and prevents the shoulder contracture development.

Повышение эффективности реабилитации больных с плече-лопаточным периартритом все чаще встает на повестку дня современной ортопедии. Несмотря на использование новых технологий в хирургии плечевого сустава, нерешенным остается вопрос адекватной оценки функционального состояния мышц - ротаторов плеча в послеоперационном периоде.

Цель. Улучшить послеоперационные результаты и качество жизни больных с повреждением вращательной манжеты плеча.

Материал и методы. В институте травматологии и ортопедии МЗ РУз за период с 2009 по 2011 г. нами пролечено 52 больных (женщин - 28, мужчин - 24) с частичным и полным повреждением ВМП. Возраст больных колебался от 17 до 70 лет.

Послеоперационная реабилитация включает в себя иммобилизацию и комплексное медикаментозное лечение, что позволяет улучшить результаты лечения разрыва вращательной манжеты. Иммобилизация зависит от типа патологии и характера повреждения ВМП. В одних случаях иммобилизация не требуется или в раннем послеоперационном периоде достаточно простой повязки типа Вельпо с последующим переходом на съемную повязку; в других случаях необходима строгая иммобилизация в течение 4-6 недель, иногда даже с использованием абдукционной повязки. Главным принципом ЛФК в послеоперационном периоде является постепенный переход от пассивных движений и движений с помощью здоровой конечности к активным движениям в сочетании с максимальным растяжением и резистивными упражнениями.

Наше отделение спортивной травмы использует ЛФК по методу Neer.

Фаза 1 (первые 6 недель) начинается с передней флексии плеча с использованием силы здоровой руки, а также наружной и внутренней ротации с использованием палки для передачи усилия здоровой конечности.

Фаза 2 (через 6-8 недель после операции) вначале предусматривает активное выполнение движений предыдущей фазы с использованием изометрических упражнений для усиления мышечного тонуса, а также упражнений для максимального растягивания с целью восстановления полного объема движений в суставе.

Фаза 3 (через 4-6 месяцев после операции) предусматривает восстановление полного объема движений в суставе, а также нормализацию силы мышц.

Результаты. Отдаленные результаты оперативного лечения в сроки от 3-х до 8 месяцев изучены у 19 больных. Отличные результаты получены у 15 больных, отведение 180 градусов. Хорошие результаты получены у 3 больных, отведение до 120 градусов и больше, в 1 случае результат считался удовлетворительным (достигнуто отведение плечевого сустава до 90 градусов), болей в суставе не отмечались.

Выводы. Применение медикаментозного лечения и ЛФК в разные фазы в послеоперационном периоде создает условия для проведения ранней реабилитации больных и предотвращает развитие контрактуры в плечевом суставе.

ХРОНИЧЕСКИЙ ОСТЕОМИЕЛИТ ГОЛЕНИ С КОСТНЫМ ДЕФЕКТОМ – ОПЫТ ЛЕЧЕНИЯ

Исайкин А.А., Хомяков Н.В., Фарыгин В.А.

Медицинский институт ГУ ВПО «Орловский государственный университет»; ОГУЗ «Орловская областная клиническая больница», г. Орел, Россия

CHRONIC OSTEOMYELITIS WITH BONE DEFECT – EXPERIENCE OF TREATMENT

Isaikin A.A., Khomiakov N.V., Farygin V.A.

Medical Institute of State Institution of Higher Professional Education *The Orel State University;* Regional State Institution of Health Service *The Orel Regional Clinical Hospital,* Orel, Russia

The outcomes of treatment have been analyzed in 83 patients at the age of 15-68 years with leg bone defect of 3-17 cm through chronic posttraumatic osteomyelitis, undergone segment reconstruction. Bilocal consecutive distraction-compression and polylocal distraction-compression osteosynthesis was used for segment restoration. Distraction was started 7-9 days after surgery by 0.25 mm for 2 times per day during two weeks. After roentgenography the rate of distraction was increased to 1 mm per day. Patients continued their treatment under out-patient conditions visiting their physician every 4-5 weeks for follow-up. In-patient treatment was performed if indicated. After surgery patients began their motor activity on Day 2-3, loading their limb in a graduated fashion. Physiotherapy was used – ultraviolet radiation, laser therapy, reflex segmental therapy, HBO. Delayed consolidation of regenerated bone was observed in 19 (22,9 %) of patients. After complex therapy the recovery was achieved in 85.5 % of cases. Currently the complete recovery in case of chronic osteomyelitis consists in not only surgical and medicamental measures, but, to a great extent, it is solution of social and organization problems of a patient as well, giving him reasons for complete recovery.

Как показывает мировой опыт ортопедической хирургии, количество гнойных остеологических осложнений не имеет тенденции к снижению. Наиболее частой причиной инвалидности нереабилитированных больных (10,6-11,1 %) служит хронический остеомиелит, который наносит большой ущерб обществу и относится к разряду вечных проблем человечества (Никитин Г.Д., 1990; Малышев Е.Е., 2001). В лечении хронического остеомиелита с дефектами костей лидирует чрескостный остеосинтез по Илизарову, который позволяет

одновременно купировать хронический остеомиелит и восстановить длину сегмента. Метод Г.А. Илизарова применяем с 1981 г, за этот период накоплен опыт, которым решено поделиться.

С 1982 года по настоящее время нами пролечено 83 больных в возрасте от 15 до 68 лет с костным дефектом голени от 3 до 17 см на фоне хронического посттравматического остеомиелита, которым проводилась реконструкция сегмента. Женщин было 6,5 %. Костный дефект или укорочение от 3 до 6 см были у 55 (66,3 %), от 6 до 9 см – у 17 (20,5 %), от 9 до 12 см – у 7 (9,0 %), от 12 до 17 см – у 4 (5,1 %) пациентов. Давность заболевания - от 6 месяцев до 12 лет. Для восстановления сегмента применяли билокальный последовательный дистракционно-компрессионный и полилокальный дистракционно-компрессионный остеосинтез. Дистракцию начинали через 7-9 дней после операции по 0,25 мм 2 раза в день, в течение двух недель. После рентгенографии темп дистракции увеличивали до 1 мм в сутки. Больные продолжали лечение в условиях поликлиники с контрольным осмотром лечащим врачом каждые 4-5 недель. По показаниям проводилось повторное стационарное лечение.

Для уменьшения остеопороза перед операцией рекомендовали ходить в ортезе с нагрузкой конечности до 3–6 месяцев. После операции двигательную активность пациенты начинали на 2–3 день, дозировано нагружая конечность. Применялось физиотерапевтическое лечение – УФО, лазертерапия, рефлекторное сегментарное воздействие, ГБО. Также назначали препараты кальция, витамины с микроэлементами. В комплексном лечении всегда применяли селективную антимикробную терапию и иммуномодулирующие препараты. По нашим данным, в посеве раневого отделяемого наших пациентов в 84 % случаев был Staphiloccocus spp, 7 % - Psuedomonas aer., а также Klebsiella и Proteus. Результаты лечения контролировали клинически, рентгенографически, денситометрией и лабораторно – обмен кальция, фосфора, активность энзимов.

Замедленная консолидация регенерата наблюдалась у 19 (22,9 %) пациентов. Мы не отмечали у молодых и зрелого возраста пациентов влияние общего уклада жизни, привычек и пищевого рациона на ОКР. Прослеживалась зависимость ОКР не от паспортного возраста, а от общего состояния организма как биологической системы. После комплексной терапии излечение было достигнуто в 85,5 % случаев. Нами выяснено, что пациенты, многократно оперированные в различных учреждениях, прерывали лечение. Практически все - инвалиды 2 группы, материально адаптированы, полное выздоровление означало бы для них прекращение пенсии по инвалидности. Кроме того, выявлено социальное отчуждение за годы болезни, нежелание переучиваться и трудоустраиваться, у многих пациентов было снижение социальных требований и мотивации. По нашим данным, это основные причины отказа от пролонгации лечения. Таким образом, не излеченными при хроническом остеомиелите остались 14,5 % больных.

Хирургия хронического остеомиелита - раздел пластической восстановительной хирургии, который в каждом случае требует интеллектуальной концентрации хирурга и максимальной мобилизации биологического резерва пациента.

Считаем, что основными факторами стимуляции костного кровотока и ОКР являются нагрузка конечности, работа мышц и дистракция аппаратом. При стабильной фиксации отломков эти факторы обеспечивают естественный процесс репаративной регенерации кости. Прием остеопротекторов и комплексов витаминов с микроэлементами обеспечивает достаточный уровень «строительного материала» для ремоделирования костной ткани.

Для эффективного использования накопленного опыта в гнойной остеологии, применения оптимальных методик лечения необходимо концентрировать пациентов с остеомиелитом в отделениях гнойной ортопедии в крупных городских, а также областных больницах.

Полное излечение хронического остеомиелита на современном этапе - это не только оперативное и медикаментозное воздействие, но в большой степени и решение социальных и организационных проблем больного с мотивированием его к полному излечению.

АЛГОРИТМ ЛУЧЕВОЙ ДИАГНОСТИКИ ЗАСТАРЕЛЫХ ПОВРЕЖДЕНИЙ ГОЛЕНОСТОПНОГО СУСТАВА

Исакова Т.М.[1], Гюльназарова С.В.[2], Дьячкова Г.В.[3]

[1]Городская клиническая больница № 40, г. Екатеринбург;
[2]ФГУ «Уральский научно-исследовательский институт травматологии и ортопедии им. В.Д. Чаклина» Минздравсоцразвития России, г. Екатеринбург; [3] ФГУ «Российский научный центр «Восстановительная травматология и ортопедия им. акад. Г.А. Илизарова» Минздравсоцразвития России, г. Курган, Россия

THE ALGORITHM OF RADIATION DIAGNOSTICS OF THE ANKLE CHRONIC INJURIES

Isakova T.M.[1], Giulnazarova S.V.[2], Diachkova G.V.[3]

[1] City Clinical Hospital No. 40, Yekaterinburg; [2] Federal State Institution *The Chaklin Ural Scientific Research Institute of Traumatology and Orthopaedics* of the Ministry of Health and Social Development of Russia, Yekaterinburg;
[3] Federal State Institution The Russian Ilizarov Scientific Center *Restorative Traumatology and Orthopaedics* of the Ministry of Health and Social Development of Russia, Kurgan, Russia

The optimal techniques of radiation diagnostics for evaluation of the bones, ligament system, hyaline cartilage of the ankle for its injuries have been revealed. It is indicated to perform CT-examination for the evident x-ray picture of the distal tibiofibular syndesmosis (DTFS) with the purpose to define more exactly the character of bone posttraumatic changes after leg bone fractures, to reveal soft tissue ossificates, and to perform MRI – to specify the topical diagnostics of DTFS ligament injuries, to reveal the injuries and tears of the ligaments of ankle other groups. When DTFS x-ray picture is normal, but there are clinical signs of chronic instability and persistent pain syndrome, MR examination should be performed to reveal the condition of the ankle ligament system, avascular necrosis at early stages.

Актуальность. Повреждения голеностопного сустава занимают одно из первых мест среди травм опорно-двигательного аппарата, но информативность методов лучевой диагностики, особенно при застарелых повреждениях, изучена недостаточно.

Цель – выявление оптимальных методов лучевой диагностики для оценки костей, связочного аппарата, гиалинового хряща голеностопного сустава при его повреждениях.

Материал и методы исследования. С 2006 по 2010 г. нами было обследовано 39 мужчин и 62 женщины с застарелыми повреждениями голеностопных суставов. Средний возраст пациентов составил 40±5 лет.

Из 101 пациента 60 человек (59,4 %) были направлены с последствиями переломов костей голеностопного сустава и подозрением на повреждение связочного аппарата, 32 больных (31,7 %) - с хронической нестабильностью голеностопного сустава вследствие повреждения связок. Пациенты жаловались на боли в голеностопном суставе при нагрузке, неустойчивость при ходьбе, хромоту, отеки. Всем пациентам была проведена сравнительная рентгенография в прямой проекции, 26 пациентам - стрессовая рентгенография (с нагрузкой). Компьютерная томография (КТ) голеностопных суставов была выполнена 35 пациентам, 97 больным проведено исследование голеностопного сустава на магнитно-резонансном томографе (МРТ).

Результаты исследования. По данным сравнительной рентгенографии, разрыв связок дистального межберцового синдесмоза (ДМБС) был диагностирован у 47 пациентов (46,5 %), из них у 6 – по рентгенограммам с нагрузкой. Из 35 обследованных на КТ пациентов у 14 (40 %) были выявлены обызвествления связок ДМБС, у двух обнаружены внутрисуставные отломки, не выявленные на рентгенограммах, у одного пациента выявлен костный блок ДМБС, у остальных 18 больных была уточнена стадия консолидации перелома костей голени. Из 97 больных, обследованных на МРТ, у 57 (59 %), был выявлен разрыв ДМБС с разрывом связок и нарушением конгруэнтности в нем, повреждение ДМБС обнаружено у 25 % пациентов. У 43 пациентов (42,6 %) отмечено повреждение дельтовидной связки. Аваскулярный некроза блока таранной кости был выявлен у 21 пациента, из них у 6 человек он являлся основной причиной заболевания, у остальных сопутствовал повреждениям связок. У 12 пациентов (12 %) было выявлено снижение высоты суставного хряща (менее 0,5 мм), что соответствует третьей стадии остеоартроза, и только у двух из них эти данные соответствовали данным рентгенографии. При оценке взаимосвязи МР изменений связок ДМБС с шириной тибиофибулярного пространства по данным прямой рентгенографии, было установлено, что у 83 % пациентов с разрывом ДМБС и нарушением конгруэнтности в нем было выявлено расширение переднего тибиофибулярного пространства, и, наоборот, у 44 % пациентов с повреждением связок ДМБС на рентгенограмме повреждений выявлено не было.

Заключение. При очевидной рентгенологической картине повреждения ДМБС показано проводить КТ исследование для уточнения характера костных посттравматических изменений после переломов костей голени, выявления оссификатов мягких тканей, а МРТ – для уточнения топической диагностики повреждений связок ДМБС, выявления повреждений и разрывов связок других групп голеностопного сустава. При нормальной рентгенологической картине ДМБС, но при наличии клинических признаков хронической нестабильности и стойкого болевого синдрома необходимо проводить МР исследование для выявления состояния связочного аппарата голеностопного сустава, выявления аваскулярного некроза на ранних стадиях.

ОСТЕОСИНТЕЗ С ПРИМЕНЕНИЕМ КОНСТРУКЦИЙ С ЭФФЕКТОМ ПАМЯТИ ФОРМЫ У ПАЦИЕНТОВ С ПЕРЕЛОМАМИ ВЕРТЕЛЬНОЙ ЗОНЫ

Каплун В.А.

МУ «Городская больница №1», г. Киселевск, Кемеровской обл., Россия

OSTEOSYNTHESIS USING CONSTRUCTIONS WITH SHAPE MEMORY EFFECT IN PATIENTS WITH FRACTURES OF TROCHANTERIC ZONE

Kaplun V.A.

Municipal Institution *City Hospital No. 1*, Kiselevsk, the Kemerovo region, Russia

The results of treatment of 90 patients with fractures of trochanteric zone using rod devices, intramedullary rods, internal angular plates and the Bogdanov modified nail have been studied. Joining devices with shape memory effect were used in 65 cases, mainly in patients with instable fractures, for fixation of bone fragments and stabilization of internal constructions. The results of rehabilitation of patients with instable fractures of trochanteric zone are reliably superior after internal osteosynthesis using an angular plate and additional stabilization of its internal part with joining braces in comparison with internal osteosynthesis of «classic» version.

Миграция и поломка конструкций, вторичные смещения отломков являются причиной неудовлетворительных результатов у 20-50 % больных с околосуставными переломами проксимального сегмента бедренной кости.

Проблема повышения надежности фиксации костных фрагментов в условиях остеопороза является актуальной.

У 33 (36,7 %) пациентов со стабильными переломами типа А1, А2, А3 и у 57 (63,3 %) с нестабильными повреждениями вертельной зоны бедренной кости при выполнении остеосинтеза использовались стержневые аппараты, интрамедуллярные стержни, накостные угловые пластины и модифицированный гвоздь Богданова.

В 65 (72,2 %) случаях, преимущественно у пострадавших с нестабильными переломами, для фиксации костных фрагментов и стабилизации накостных конструкций использовались стягивающие устройства с эффектом памяти формы (регистрационное удостоверение № ФСР 2009/04558).

Выбор метода остеосинтеза коррелировали в соответствии с особенностями повреждения, уровнем остеопороза, состоянием здоровья пациента. Мобилизация пациентов с подвертельными переломами и типа А3 и полная нагрузка в раннем послеоперационном периоде на поврежденную конечность достигались после чрескостного остеосинтеза с использованием стержневого аппарата и интрамедуллярного остеосинтеза при условии адаптации и фиксации костных фрагментов стягивающими скобами с эффектом памяти формы.

Дополнительная фиксация проксимального сегмента бедренной кости стягивающим динамическим винтом и угловой накостной пластины кольцевидным стягивающим устройством с эффектом памяти формы предотвращала миграцию винтов из остеопоротичной кости и вторичное смещение отломков у больных с нестабильными переломами типа А1, А2, А3.

После остеосинтеза модифицированным гвоздем Богданова и стягивающими устройствами с эффектом памяти формы осевые нагрузки на поврежденную конечность допускались при появлении убедительных признаков сращения отломков.

Результаты лечения в сроки 7 месяцев – 5 лет после операции остеосинтеза изучены у 57 больных с переломами вертельной зоны, в 46 (80, 7 %) случаях достигнуты хорошие функциональные результаты.

Результаты реабилитации пациентов с нестабильными переломами вертельной зоны достоверно выше (χ^2=7,684 p=0,006) после накостного остеосинтеза угловой пластиной с дополнительной стабилизацией ее накостной части кольцевидными стягивающими скобами по сравнению с «классическим» вариантом накостного остеосинтеза.

Таким образом, при выполнении остеосинтеза у пациентов с переломами вертельной зоны типа А1, А2, А3 стабилизация костных фрагментов и фиксация шинирующих конструкций стягивающими скобами с эффектом памяти формы обеспечивает возможность ранних функциональных нагрузок, создаются условия, благоприятные для сращения отломков.

ЧРЕСКОСТНЫЙ ОСТЕОСИНТЕЗ ПО ИЛИЗАРОВУ ПРИ ЛЕЧЕНИИ БОЛЬНЫХ С МНОЖЕСТВЕННЫМИ ПЕРЕЛОМАМИ КОСТЕЙ НИЖНИХ КОНЕЧНОСТЕЙ

Карасев А.Г.

ФГУ «Российский научный центр «Восстановительная травматология и ортопедия» им. акад. Г.А. Илизарова» Минздравсоцразвития России, г. Курган, Россия

TRANSOSSEOUS OSTEOSYNTHESIS ACCORDING TO ILIZAROV IN TREATMENT OF PATIENTS WITH MULTIPLE FRACTURES OF LOWER LIMB BONES

Karasev A.G.

Federal State Institution The Russian Ilizarov Scientific Center *Restorative Traumatology and Orthopaedics* of the Ministry of Health and Social Development of Russia, Kurgan, Russia

The experience of treatment of 284 patients with multiple lower limb fractures, who had 588 fractures on the whole, has been summarized. The periods of bone fragment fixation for closed femoral fractures made up 102±5.8 days, those for open femoral fractures – 112±6.7 days, the periods of fixation for closed leg fractures made up 98±33.9 days, those for open leg fractures – 125±6.1 days. The method of transosseous osteosynthesis according to Ilizarov has been demonstrated to allow the performing of simultaneous osteosynthesis of all injuries on the day of admission.

Множественные переломы нижних конечностей являются одним из наиболее частых и тяжелых видов политравм. Частота этих повреждений достигает 51 % от общего числа переломов.

Основной причиной возникновения множественных повреждений конечностей является автодорожная травма, которая встречается в 79 % случаев. Сроки лечения больных после консервативных и оперативных методов лечения составляют от 4 месяцев до 1,5 лет, а неудовлетворительные результаты лечения достигают 75 % случаев, с выходом на первичную инвалидность - до 76,4 %, а стойкой инвалидности - до 29,8 %.

Настоящее сообщение основано на опыте лечения 284 больных с множественными переломами нижних конечностей, у которых было 588 переломов (двойные переломы одной голени – у 71 больного, двойные переломы одного бедра – у 44, переломы двух голеней – у 40, переломы двух бедер – у 27, переломы одной голени и бедра – у 82, переломы костей двух голеней и одного бедра – у 15 пациентов, переломы одной голени и двух бедер - у 5 пострадавших).

Возраст составил от 15 до 75 лет. Мужчин было 236 (83,09 %), женщин – 48 (16,91 %).

Закрытые переломы имелись у 132 больных, открытые – у 152.

Нагноение ран при открытых переломах было у 36 больных, которым проводилась повторная хирургическая обработка ран.

При позднем поступлении у 14 больных (бедро – 2, голень – 12) с открытыми инфицированными повреждениями мягких тканей, обусловленных глубиной повреждения, поздней неполноценной хирургической обработкой ран, развился остеомиелит.

У 76 больных имелись сопутствующие повреждения: компрессионный перелом позвоночника – у 1, перелом таза – у 14, плечевой кости – у 11, костей предплечья – у 13, лопатки – у 4, перелом ребер – у 8, надколенника – у 2, ключицы – у 3, перелом лодыжек – у 6, костей стопы – у 6, повреждения связок коленного сустава – у 12, закрытая черепно-мозговая травма – у 16, жировая эмболия – у 12 пациентов (4,2 %).

В состоянии травматического шока поступило 71 (25 %) человек.

У 220 больных (77,46 %) повреждения получены в результате дорожно-транспортных происшествий. В остальных случаях травмы получены в быту – 42 (14,79 %), на производстве – 22 (7,75 %).

В первые сутки после травмы поступило 134 человека, до 3 суток – 72, до 7 дней – 38, свыше 7 дней – 40 пострадавших.

Учитывая характер повреждения и сопутствующие заболевания, операции под эпидуральной анестезией выполнены у 225 больных, под общим наркозом – у 49, внутривенным – у 10 пострадавших. В послеоперационном периоде всем больным проводили профилактику жировой и тромбоэмболии под контролем свертывающей и антисвертывающей системы крови. Проводился мониторинг кровоснабжения тканей конечностей методом УЗДГ артерий и вен. Акцент делался на диагностику формирования синдрома «заимствования», когда при одновременных переломах бедра и голени снижается кровоснабжение в дистальных сегментах (голени) за счет формирования артерио-венозного шунтирования в тканях оперированного бедра. Осуществлялся контроль за функцией клапанов глубоких вен. Решение о прекращении фиксации принималось на основании клинико-рентгенологических данных и результатов минеральной плотности костных отломков (костный денситометр фирмы LUNAR), когда она составляла 70 % от возрастной нормы.

Сроки фиксации костных отломков при закрытых переломах бедра составили – 102 ± 5,8, при открытых – 112 ± 6,7 дней, при закрытых переломах голени – 98 ± 33,9, при открытых – 125 ± 6,1 дней.

Первичная инвалидность II группы определена 26 больным (9,15 %). III группа – у 12 (4,22 %). При повторном освидетельствовании через год она была снята у 28 больных, а 4 переведены на III группу инвалидности.

Отдаленные результаты лечения изучены у 160 больных. Хорошие результаты лечения получены у 138 больных, удовлетворительные - у 20, неудовлетворительные - у 2 пострадавших.

Таким образом, метод чрескостного остеосинтеза по Илизарову позволяет производить одновременный остеосинтез всех повреждений в день поступления. С помощью аппарата Илизарова можно добиться закрытой точной репозиции и жесткой фиксации всех переломов, приступить к раннему функциональному лечению и срастить переломы без стойкой инвалидности. Адекватность кровоснабжения и функциональной нагрузки на конечности у больных способствует профилактике тромбоэмболических осложнений, посттравматических контрактур в суставах и улучшает результаты лечения.

АРТРОСКОПИЧЕСКИЕ ТЕХНОЛОГИИ ЛЕЧЕНИЯ БОЛЬНЫХ С ПОВРЕЖДЕНИЯМИ ПЕРЕДНЕЙ КРЕСТООБРАЗНОЙ СВЯЗКИ

Карасева Т.Ю., Карасев Е.А.

ФГУ «Российский научный центр «Восстановительная травматология и ортопедия» им. акад. Г.А. Илизарова» Минздравсоцразвития России, г. Курган, Россия

ARTHROSCOPIC TECHNOLOGIES OF TREATMENT OF PATIENTS WITH INJURIES OF THE ANTERIOR CRUCIATE LIGAMENT

Karaseva T.Yu., Karasev E.A.

Federal State Institution The Russian Ilizarov Scientific Center *Restorative Traumatology and Orthopaedics* of the Ministry of Health and Social Development of Russia, Kurgan, Russia

The experience of treatment of 45 patients at the age of 23-45 years with the anterior cruciate ligament (ACL) injury has been summarized. Diagnostics was based on the data of clinical picture, those of radiation and physiological methods of study. Surgical treatment consisted in arthroscopy-controlled ACL reconstruction by ST-technique. Good results of treatment obtained in 98.5 % of cases allow to recommend modern arthroscopic technologies for wider use in clinical practice.

Введение. По данным литературы, повреждения коленного сустава (КС) составляют 4,1-4,9 % от числа других повреждений опорно-двигательной системы, а повреждение передней крестообразной связки (ПКС) с последующим развитием передней нестабильности коленного сустава встречается в среднем у 1 из 3000 человек (Fu F.H., Bennett C.H., Latterman C., Ma C.B., 1999). Повреждения ПКС занимают второе место по частоте, составляя около 35 % среди всех травм коленного сустава и чаще происходят у спортсменов. Нестабильность коленного сустава, как следствие повреждения ПКС, является причиной остеоартроза пораженного коленного сустава.

Цель исследования. Изучить эффективность реабилитации больных с повреждениями передней крестообразной связки с помощью современных артроскопических технологий.

Материал и методы. Под нашим наблюдением находилось 45 пациентов с повреждениями передней крестообразной связки в возрасте от 23 до 45 лет, из них мужчин – 25, женщин – 20.

Давность травмы коленного сустава составила 2,5±1,5 года. При поступлении в клинику Центра все пациенты жаловались на нестабильность коленного сустава, которая усиливалась при физических нагрузках и ротационных движениях в коленном суставе. Клинически отмечен положительный Lachman-тест и тест "переднего выдвижного ящика". У 28 % больных констатирован положительный тест соскальзывания "pivot shift test". 38 (84,4 %) пациентов предъявляли жалобы на периодические боли ноющего характера в коленном суставе.

С целью оценки степени функциональных нарушений всем больным было проведено комплексное обследование, включающее рентгенологическое, электромиографическое и магнитнорезонансную томографию.

Артроскопическую операцию выполняли под спинальной анестезией двухдоступной техникой, предварительно устраняя сопутствующие внутрисуставные повреждения. В нашей работе мы отдаём предпочтение реконструкции ПКС по ST-методике с фиксацией большеберцового конца трансплантата при помощи внутриканального винта с гильзой (фиксатор Mitek BIOINTRAFIX) и фиксацией бедренного компонента трансканальными биополимерными гвоздями (фиксатор Mitek RIGIDFIX-ACL) с последующей эндоскопической оценкой степени стабильности коленного сустава.

В послеоперационном периоде проводились мероприятия, направленные на купирование болевого синдрома, устранение гемартроза и восстановление функции пораженной конечности.

Результаты. Отдаленные результаты - от одного года до четырех лет - изучены у всех больных. Пациенты отмечали отсутствие болевого синдрома, увеличение опороспособности конечности. У всех пациентов отмечены полный диапазон активных движений, достаточная сила и нейромускульная координация,

клинически Lachman -тест и тест "переднего выдвижного ящика" отрицательны. Для объективизации полученных результатов проводили рентгенографическое, биомеханическое, электрофизиологическое и подографическое исследования. Все прооперированные пациенты возвратились к активному образу жизни через 2,5 – 3 месяца. Неудовлетворительные результаты лечения отмечены не были.

Заключение. Применение современных артроскопических технологий лечения больных с повреждениями ПКС в комплексе с программой реабилитации в 98,5 % случаев позволило получить хорошие результаты лечения, в остальных - удовлетворительные.

ЛЕЧЕНИЕ БОЛЬНЫХ С ПЕРЕЛОМАМИ ПРОКСИМАЛЬНОГО ОТДЕЛА БЕДРА ПРИ НАЛИЧИИ ПОГРУЖНЫХ КОНСТРУКЦИЙ И ОТЯГОЩЕННОГО СОМАТИЧЕСКОГО СТАТУСА ПО МЕТОДУ ИЛИЗАРОВА

Кессидис Г.А.

Университетская клиника Папагеоргиу, г. Салоники, Греция

TREATMENT OF PATIENTS WITH FRACTURES OF PROXIMAL FEMUR ACCORDING TO THE ILIZAROV METHOD IN THE PRESENCE OF INTERNAL CONSTRUCTS AND BURDENED SOMATIC STATUS

Kessidis G.A.

Papageorgiu University Clinic, Saloniki, Greece

The results of treatment of four elderly and senile patients with proximal femoral fractures under severe somatic pathology leading to the impossibility of open surgery performance, and with the presence of internal constructs in fracture site have been analyzed. The technique of wire insertion has been proposed, as well as special configuration of the Ilizarov fixator. Periods of fixation amounted to four-five months with achievement of complete consolidation. The results of treatment obtained allow to consider the Ilizarov method as “gold” standard in treatment of such patients.

Лечение больных с перипротезными переломами проксимального метадиафиза бедра, а также с переломами на фоне остеосинтеза пластиной или стержнем связано с определёнными сложностями и сопровождается высоким процентом послеоперационных осложнений.

Традиционными методами лечения данной категории больных является остеосинтез пластинами, замена ножки эндопротеза на более длинную, а также использование костных аллотрансплантатов. Как правило, это сложные и травматичные операции с высоким риском тяжелых осложнений (инфекционные осложнения, на основании литературных данных, составляют до 7 %). А при их лечении пластинами псевдартрозы и повторные переломы достигают 30 %. Поэтому логично возникает вопрос: «А какую тактику выбрать при лечении больных, которые по причине серьезных соматических заболеваний не могут быть прооперированы открытыми способами?»

Взяв за основу опыт лечения данной категории больных в РНЦ «ВТО» им. акад. Г.А.Илизарова, мы разработали свою тактику и соответствующую ей компоновку аппарата Илизарова.

Мы провели ряд экспериментов на муляжах по оптимальному расположению спиц на уровне большого и малого вертелов, а также проксимального метадиафиза бедра при наличии в нём ножки эндопротеза. Разработанную методику проведения спиц в указанных условиях мы считаем оптимальной.

В период с 2007 по 2010 год нами было прооперированно четверо больных с вышеуказанными переломами и различной соматической патологией, которая не позволяла проведение открытого хирургического вмешательства.

Одна пациентка в возрасте 65 лет, с хронической почечной недостаточностью, на гемодиализе, имела оскольчатый перипротезный перелом типа С по Ванкуверу с ярко выраженными явлениями остеопороза. Вторая больная, 60 лет, с талассемией (при поступлении показатель гематокрита 18 %), имела оскольчатый перипротезный перелом в сочетании типа В2 (с расшатанной ножкой протеза) и типа С по Ванкуверу. Третья пациентка, 80 лет, с переломом, при наличии пластины и гвоздя в шейке бедра, страдала от хронической сердечно-лёгочной недостаточности, сахарного диабета, ожирения, а также последствий эмболии легочной артерии. Четвёртый больной, 75 лет, поступил с переломом на фоне гамма-гвоздя и пластины, причём это был третий в течение шести месяцев перелом бедра на этом уровне.

Сроки фиксации больных составили от четырёх до пяти месяцев с достижением полной консолидации. Больная с почечной недостаточностью умерла спустя два месяца после операции вследствие декомпенсации соматической патологии.

Полученные результаты лечения позволяют считать метод Илизарова «золотым» стандартом в лечении данной категории больных.

ХИРУРГИЧЕСКОЕ ЛЕЧЕНИЕ РАЗРЫВОВ АХИЛЛОВА СУХОЖИЛИЯ С ПРИМЕНЕНИЕМ ОБОГАЩЕННОЙ ТРОМБОЦИТАМИ АУТОПЛАЗМЫ

Кесян Г.А., Берченко Г.Н., Нахапетян Т.Г.

ФГУ «Центральный научно-исследовательский институт травматологии и ортопедии имени Н.Н. Приорова» Минздрвсоцразвития России, Москва, Россия

SURGICAL TREATMENT OF THE ACHILLES TENDON RUPTURES USING PLATELET-RICH AUTOPLASMA

Kesian G.A., Berchenko G.N., Nakhapetian T.G.

Federal State Institution *The Priorov Central Institute of Traumatology and Orthopaedics* of the Ministry of Health and Social Development of Russia, Moscow, Russia

13 patients with recent subcutaneous ruptures of Achilles tendon have been operated using autoplasma rich in platelets (autoBoTP). The autoplasma was used in all the patients as gel, which was prepared during surgery and put in the area of Achilles tendon suturing or plasty. The use of autoBoTP for Achilles tendon ruptures creates the favourable conditions for the fastest tendon healing, stimulating reparative regeneration, that is important under the tendon degenerative changes. The use of this technique allows to obtain excellent and good functional results, minimizing unsatisfactory results of re-rupture.

Цель работы: улучшение результатов хирургического лечения разрывов ахиллова сухожилия.

Материалы и методы. Нами прооперировано 13 пациентов (10 мужчин и 3 женщины) в возрасте от 36 до 63 лет со свежими подкожными разрывами ахиллова сухожилия с применением аутоплазмы, обогащенной тромбоцитами (аутоБоТП). У всех пациентов диагностирован полный разрыв ахиллова сухожилия. Диагноз поставлен на основании клинических данных, УЗИ, МРТ. У 9 пациентов в анамнезе имелось введение гормональных препаратов в область ахиллова сухожилия по поводу ахиллобурсита. У всех пациентов отмечался разрыв сухожилия вследствие неадекватной травмы. При гистологическом исследовании сухожильной ткани признаки дегенерации имелись в 10 случаях.

Оперативное лечение производилось через 2-3 суток с момента получения травмы. Доступ к сухожилию производился латеральный околосухожильный. Для сшивания концов поврежденного сухожилия использовался шов по Кюнео. У 4 пациентов интраоперационно выявлен дефект ахиллова сухожилия от 1 до 3,5 см, им была произведена пластика по Чернавскому. АутоБоТП применена у всех пациентов в виде геля, который изготавливали во время операции, помещали в область сшивания или пластики ахиллова сухожилия.

В послеоперационном периоде конечность иммобилизировали гипсовой лонгетой в положении максимальной флексии от пальцев стопы до в/3 голени. Через 4 недели стопу выводили в средне-физиологическое положение и фиксировали гипсовой лонгетой на 2 недели. Осевая нагрузка на конченость разрешалась через 6 недель после оперативного вмешательства. Все пациенты получали ЛФК во время и после иммобилизации. Всем пациентам производилось УЗИ как в раннем послеоперационном (2-3 сутки), так и в отдаленном периодах (9-20 недель).

Результаты. Результаты лечения прослежены на протяжении 4-22 месяцев. Реруптур не наблюдалось. У 1 пациента в послеоперационном периоде (на 6-е сутки) диагностирован краевой некроз послеоперационной раны, который не потребовал дополнительных хирургических вмешательств. И ещё у одного пациента в отдаленном послеоперационном периоде (через 16 недель) диагностирован лигатурный свищ, больному произведена санирующая операция, удаление лигатуры. Само ахиллово сухожилие в данном случае в воспалительный процесс вовлечено не было.

Функциональный результат оценивался по шкале Leppilahti (1998). Отличные функциональные результаты получены у 9 пациентов, хорошие – у 3 пациентов, удовлетворительный у одного пациента.

Выводы. 1. Использование аутоБоТП при разрывах ахиллова сухожилия создает благоприятные условия для скорейшего сращения сухожилия, стимулируя репаративную регенерацию, что немаловажно при дегенеративных изменениях сухожилия.

2. Использование данной методики позволяет получить отличные и хорошие функциональные результаты, сводя неудовлетворительные результаты, реруптуры к минимуму.

РЕКОНСТРУКТИВНО-ВОССТАНОВИТЕЛЬНЫЕ ОПЕРАЦИИ ПРИ ОСТЕОМИЕЛИТЕ ПЯТОЧНОЙ КОСТИ

Клюшин Н.М., Багалиев М.М., Шляхов В.И., Злобин А.В., Бурнашов С.И., Абаков Ю.В.

ФГУ «Российский научный центр «Восстановительная травматология и ортопедия» им. акад. Г.А. Илизарова» Минздравсоцразвития России, г. Курган, Россия

RECONSTRUCTIVE-AND-RESTORATIVE SURGERIES FOR CALCANEAL OSTEOMYELITIS

Kliushin N.M., Bagaliyev M.M., Shliakhov V.I., Zlobin A.V., Burnashov S.I., Ababkov Yu.V.

Federal State Institution The Russian Ilizarov Scientific Center *Restorative Traumatology and Orthopaedics* of the Ministry of Health and Social Development of Russia, Kurgan, Russia

The analysis of treatment of 28 patients with chronic calcaneal osteomyelitis by transosseous osteosynthesis method has been made. It has been revealed, that this method allows complex solution of the tasks of limb weight-bearing and function recovery at a single stage without using bone grafting and grafting of other types.

Наиболее частой локализацией хронического остеомиелитического процесса в стопе является пяточная кость. Гнойный процесс может развиваться как после открытых травматических повреждений, так и как осложнения после оперативных вмешательств по поводу закрытых повреждений, их последствий и ортопедических заболеваний. Нередко встречаются хронические заболевания в сочетании с трофическими язвами мягких тканей стопы вследствие нарушения трофики по причине заболеваний, а также повреждений позвоночника и спинного мозга.

Главной целью оперативного лечения больных с остеомиелитом костей стопы являлась стойкая ликвидация гнойного воспалительного процесса и максимально возможное восстановление опороспособности и функции конечности.

На базе отделения гнойной ортопедии РНЦ «ВТО» им. акад. Г.А. Илизарова за период с 1982 по 2010 год наблюдалось 28 пациентов (7 женщин, 21 мужчина). Средний возраст составил 28,2 года (от 20 до 59 лет), из них 96 % - люди трудоспособного возраста. Тотальное поражение пяточной кости зафиксировано у 5 (17,86 %) пациентов.

Гнойный процесс развился у 4 (14,3 %) после открытых травматических повреждений, у 18 (64,3 %) - как осложнение после оперативных вмешательств по поводу закрытых повреждений, у 1 (3,57 %) – при сахарном диабете в сочетании с трофической язвой мягких тканей стопы вследствие нарушения трофики, а также у 5 – вследствие повреждений позвоночника и спинного мозга.

При поступлении пациенты предъявляли жалобы на неопороспособность нижней конечности, наличие свища с отделяемым гнойного характера и ходили при помощи 2-х костылей без нагрузки на пораженную конечность. У всех больных в области пятки имелась рана от 0,5 до 2,0 см со скудным серозным отделяемым.

В зависимости от локализации и распространения гнойно-некротического процесса всем пациентам выполнены реконструктивно-восстановительные операции с применением технологии чрескостного остеосинтеза.

В результате лечения у всех (28) пациентов стойко купирован остеомиелитический процесс, восстановлена опороспособность и максимально приближенная к естественной форма заднего отдела стопы. Больные по мере возможности нагружают оперированную конечность и пользуются обычной обувью.

Таким образом, метод чрескостного остеосинтеза у больных с хроническим остеомиелитом пяточной кости позволяет комплексно решить задачи по восстановлению опороспособности и функции конечности в один этап без использования костной и других видов пластики.

ОБОСНОВАНИЕ ВЫПОЛНЕНИЯ ОТСРОЧЕННОЙ ОСТЕОТОМИИ ПРИ ПРИМЕНЕНИИ БИЛОКАЛЬНОГО ОСТЕОСИНТЕЗА В ЛЕЧЕНИИ ХРОНИЧЕСКОГО ПОСТТРАВМАТИЧЕСКОГО ОСТЕОМИЕЛИТА ГОЛЕНИ ПОСЛЕ МЕТАЛЛООСТЕОСИНТЕЗА БОЛЬШЕБЕРЦОВОЙ КОСТИ

Клюшин Н.М., Бурнашов С.И., Злобин А.В., Леончук Д.С., Абабков Ю.В.

ФГУ «Российский научный центр «Восстановительная травматология и ортопедия» им. акад. Г.А. Илизарова» Минздравсоцразвития России, г. Курган, Россия

THE SUBSTANTIATION OF DELAYED OSTEOTOMY MAKING IN CASE OF BILOCAL OSTEOSYNTHESIS PERFORMANCE IN TREATMENT OF CHRONIC POSTTRAUMATIC OSTEOMYELITIS OF THE LEG AFTER TIBIA METAL OSTEOSYNTHESIS

Kliushin N.M., Burnashov S.I., Zlobin A.V., Leonchuk D.S., Ababkov Yu.V.

Federal State Institution The Russian Ilizarov Scientific Center *Restorative Traumatology and Orthopaedics* of the Ministry of Health and Social Development of Russia, Kurgan, Russia

The analysis of treatment has been made in 64 patients with chronic osteomyelitis of the leg, developed after tibia metal osteosynthesis, who were admitted to the department of purulent orthopedics of RISC “RTO”. The justified attitude to delayed performance of tibial osteotomy for tibial defect filling has been proved.

После металлоостеосинтеза большеберцовой кости гнойные осложнения зачастую заканчиваются развитием хронического посттравматического остеомиелита. По данным разных авторов, частота таких осложнений составляет 6-30 %. После выполнения секвестрнекрэктомии (СНЭ), как правило, остается дефект-диастаз большеберцовой кости. После купирования гнойного процесса для замещения дефекта используются различного рода трансплантаты, либо дефект замещается собственными тканями за счет выращивания регенерата. Для этого выполняется остеотомия и в дальнейшем осуществляется дистракция.

Отделение гнойной ортопедии РНЦ «ВТО» им. академика Г.А.Илизарова располагает опытом лечения 64 больных с хроническим посттравматическим остеомиелитом голени, возникшего после металлоостеосинтеза большеберцовой кости (42 больных - после накостного остеосинтеза большеберцовой кости, 22 – после интрамедуллярного; 26 - после открытого перелома диафиза большеберцовой кости, 38 - после закрытого перелома). Особенность данной категории больных связана с распространением гнойного процесса за пределы предшествующего перелома как параоссально, по мягким тканям, так и внутрикостно, за счет оперативного вмешательства и наличия инвазивного материала (металла), способствующего распространению инфекции.

Большинству пациентов (36 больных) применялась методика билокального остеосинтеза. Остеотомия большеберцовой кости для замещения дефекта произведена сразу после выполнения секвестрнекрэктомии (СНЭ) - методика билокального последовательного дистракционно-компрессионного остеосинтеза (15 больных - I группа). В отсроченном порядке (через 3-4 недели) - методика отсроченного билокального последовательного дистракционно-компрессионного остеосинтеза (21 больной - II группа).

Ранние послеоперационные осложнения во всех группах были связаны либо с рецидивом остеомиелита в месте выполнения СНЭ, что в первой группе было обусловлено, в том числе, несостоятельностью послеоперационного рубца в месте выполнения СНЭ – 2 больных, либо воспалительными проявлениями в месте остеотомии.

Анализ больных с рецидивом остеомиелита в месте выполнения СНЭ показал более тяжелое течение послеоперационного периода (остановка дистракции, реостеотомия, вторичное смещение при повторной СНЭ, увеличение сроков дистракции и лечения в целом, увеличение количества операций для осуществления перемонтажа аппарата и перепроведения спиц), чем у больных без осложнений.

С воспалительными проявлениями в области остеотомии большеберцовой кости в 1 группе – 2 больных, во 2 группе – 2 больных.

Осложнения, связанные с воспалительными явлениями в области остеотомии повлекли за собой следующие действия: вскрытие и дренирование гнойных затеков в данной области, остановку дистракции, вплоть до ее полного прекращения, компактизацию регенерата с достижением сращения большеберцовой кости в месте остеотомии.

Анализ причин воспалительных явлений и их разное количество в группах, в зависимости от сроков выполнения остеотомии большеберцовой кости, а также более гладкое течение послеоперационного периода во второй группе указывает на оправданное отношение к отсроченному выполнению остеотомии большеберцовой кости для замещения дефекта большеберцовой кости.

МОНОЛОКАЛЬНЫЙ КОМПРЕССИОННЫЙ ОСТЕОСИНТЕЗ ПО ИЛИЗАРОВУ КАК МЕТОД ВЫБОРА ЛЕЧЕНИЯ БОЛЬНЫХ С ХРОНИЧЕСКИМ ОСТЕОМИЕЛИТОМ ПЛЕЧЕВОЙ КОСТИ

Клюшин Н.М., Леончук Д.С., Михайлов А.Г., Степаненко П.А., Злобин А.В., Бурнашов С.И.

ФГУ «Российский научный центр «Восстановительная травматология и ортопедия» им. акад. Г.А. Илизарова» Минздравсоцразвития России, г. Курган, Россия

MONOLOCAL COMPRESSION OSTEOSYNTHESIS ACCORDING TO ILIZAROV AS A METHOD OF CHOICE FOR TREATMENT OF PATIENTS WITH HUMERAL CHRONIC OSTEOMYELITIS

Kliushin N.M., Leonchuk D.S., Mikhailov A.G., Stepanenko P.A., Zlobin A.V., Burnashov S.I.

Federal State Institution The Russian Ilizarov Scientific Center *Restorative Traumatology and Orthopaedics* of the Ministry of Health and Social Development of Russia, Kurgan, Russia

The analysis of treatment of 180 patients with humeral chronic osteomyelitis by transosseous osteosynthesis technique has been made. The monolocal compression osteosynthesis according to Ilizarov in treatment of patients with humeral chronic osteomyelitis has been shown to be a method of choice, leading to stable elimination of purulent process, to restoration of limb congruence and axis, contributing to the increase of upper limb function.

Лечение больных хроническим остеомиелитом плечевой кости до настоящего времени остаётся сложной клинической задачей. Широкое внедрение в клиническую практику оперативных вмешательств с использованием различного рода металлоконструкций, увеличение объёма и длительности операций неизбежно ведут к росту послеоперационных гнойных осложнений (0,4-22,4 %). Достаточно отметить, что частота неудовлетворительных исходов составляет от 21 до 71 %.

Мы располагаем опытом лечения 180 больных (мужчины - 125, женщины - 55) хроническим остеомиелитом плечевой кости в возрасте от 15 до 73 лет. В трудоспособном возрасте было 89 % больных.

Посттравматический остеомиелит выявлен у 158, гематогенный − у 22 пациентов.

Посттравматический остеомиелит развился у 90 пациентов после закрытых переломов плечевой кости, а у 90 пациентов - после открытых переломов, включая огнестрельные переломы плечевой кости, по поводу которых применяли различные виды оперативного лечения (пластины, интрамедуллярные штифты, спице-стержневые и стержневые аппараты внешней фиксации).

При поступлении у 37 % пациентов клиника остеомиелита сопровождалась неврологической симптоматикой. Все эти больные имели контрактуры смежных суставов различной степени выраженности.

При клинико-рентгенологическом обследовании больных выявлен псевдоартроз у 18 человек, дефект-диастаз (от 1 до 8 см) – у 46 человек, инородные тела (гвозди, пластины, шурупы, спице-стержневые и стержневые аппараты внешней фиксации) − у 58 больных.

Исходя из клинико-рентгенологической картины, главными задачами восстановительного лечения были: ликвидация гнойного процесса, восстановление целостности и обеспечение функции конечности.

При поступлении больные были обследованы по общепринятым методикам центра. На основании результатов обследования определяли тактику оперативного лечения и ведения больных в послеоперационном периоде.

Методика монолокального компрессионного остеосинтеза выполнена у 160 пациентов с поражением плечевой кости. Метод выбора зависел от дефекта кости, и применялся либо монолокальный одномоментный компрессионный остеосинтез (дефект кости составлял от 1 до 2,5 см), либо монолокальный постепенный компрессионный остеосинтез (дефект кости составлял от 2,5 до 8 см, грубые рубцовые изменения, наличие неврологической симптоматики). Компоновка аппарата выбиралась с учетом локализации поражения плечевой кости. Средний срок фиксации составил 124 дня.

После снятия аппарата положительные результаты были достигнуты у 90 % пациентов: стойкая ремиссия остеомиелита, восстановление целостности кости, отмечался регресс неврологической симптоматики и увеличение объема движений в смежных суставах. У 10 % больных проявлялись обострение остеомиелита в первые 1-3 года, а также контрактуры смежных суставов, связанные с сопутствующей неврологической симптоматикой, рубцовыми изменениями конечностей и большими дефектами костной ткани.

Таким образом, монолокальный компрессионный остеосинтез по Илизарову при лечении больных с хроническим остеомиелитом плечевой кости является методом выбора, приводит к стойкой ликвидации гнойного процесса, восстановлению целостности и оси конечности, способствует увеличению функции верхней конечности.

ЛЕЧЕНИЕ БОЛЬНЫХ ХРОНИЧЕСКИМ ОСТЕОМИЕЛИТОМ КОСТЕЙ ГОЛЕНИ МЕТОДОМ РЕКОНСТРУКТИВНОЙ ТИБИАЛИЗАЦИИ

Клюшин Н.М., Прокопьев Д.С., Злобин А.В., Абабков Ю.В., Бурнашов С.И., Шляхов В.И.

ФГУ «Российский научный центр «Восстановительная травматология и ортопедия» им. акад. Г.А. Илизарова» Минздравсоцразвития России, г. Курган, Россия

TREATMENT OF PATIENTS WITH CHRONIC OSTEOMYELITIS OF LEG BONES BY THE METHOD OF RECONSTRUCTIVE TIBIALIZATION

Kliushin N.M., Prokopiyev D.S., Zlobin A.V., Ababkov Yu.V., Burnashov S.I., Shliakhov V.I.

Federal State Institution The Russian Ilizarov Scientific Center *Restorative Traumatology and Orthopaedics* of the Ministry of Health and Social Development of Russia, Kurgan, Russia

The experience in treatment of 25 patients with leg chronic osteomyelitis treated in the department of purulent orthopaedics using transosseous osteosynthesis technique has been analyzed. It has been demonstrated that tibial defect filling using fibula is an alternative solution of the problem of leg amputation for these injuries.

Нами проанализирован опыт лечения 25 больных (4 женщины и 21 мужчина) с хроническим остеомиелитом голени, пролеченных в отделении гнойной ортопедии методом чрескостного остеосинтеза.

По этиологическому фактору пациенты распределились следующим образом: хронический гематогенный остеомиелит – 6, посттравматический – 19 (11 - после открытых переломов костей голени).

Средний возраст составил 26,7 лет (от 5 до 59 лет), из них 17 пациентов трудоспособного возраста.

До поступления в Центр все больные неоднократно подвергались оперативному лечению: с применением циркулярных гипсовых лангет (6), аппаратов внешней фиксации (стержневых и спицевых) – 5, интрамедулярных штифтов (7), пластин (2), а также других видов погружного остеосинтеза (винты, серкляж) – 5.

Основными жалобами пациентов являлись наличие свищей и ран с гнойным отделяемым, отсутствие опороспособности конечности и нарушение функций смежных суставов. Клинически и рентгенологически у пациентов выявлены: дефект большеберцовой кости (25), ложный сустав (6), укорочение голени (19), грубые рубцовые изменения мягких тканей (24), контрактуры тазобедренного, коленного или голеностопного суставов (13). После ранее перенесенных оперативных пособий у всех больных имелось субкомпенсированное нарушение трофики голени, грубые рубцовые изменения мягких тканей.

Исходя из клинической картины и жалоб пациентов, основными целями восстановительного лечения были: купирование гнойного процесса, восстановление опороспособности голени и, по возможности, функций нижних конечностей.

У данной категории пациентов были применены различные методики чрескостного остеосинтеза после выполнения секвестрнекрэктомии (СНЭ), иссечения свищевого хода, при его наличии, направленные на решение поставленных целей:

1. У 5 пациентов с субтотальным дефектом большеберцовой кости произведена транспозиция малоберцовой кости в зону дефекта большеберцовой (тибиализация).
2. Пациентам с дефектом большеберцовой кости до 3 см и ложными суставами выполнено межберцовое синостозирование в зоне дефекта (8) с целью усиления костной массы в данной области, полисиностозирование дистальнее и проксимальнее дефекта из-за наличия грубых рубцовых изменений мягких тканей (8).
3. В случаях, когда дефект составлял 6–10 см, применяли методику транспозиции части малоберцовой кости в зону дефекта (2),
4. Создание «отщепа» малоберцовой кости и закрытие дефекта большеберцовой кости выполнено у 2 пациентов.

Во всех случаях замещения дефекта большеберцовой кости перемещением фрагментов малоберцовой осуществляли постепенно по принципам чрескостного остеосинтеза, не прибегая к ее обнажению. Пациенты в послеоперационном периоде получали адекватную антибиотикотерапию и симптоматическое лечение.

Период перемещения фрагментов малоберцовой кости до достижения контакта с отломками большеберцовой составил 67,75±28,7 дней. Срок фиксации в аппарате − 194,25±28,9 дней.

При применении предложенных методик чрескостного остеосинтеза положительные исходы лечения были достигнуты во всех клинических наблюдениях в ближайшие сроки наблюдения. У трех больных в отдаленные сроки отмечена деформация голени из-за трансформации регенерата под влиянием неадекватной нагрузки и активных зон роста малоберцовой кости. Им был выполнен повторный остеосинтез и достигнута консолидация отломков в правильном положении.

Проведенное исследование показало высокую эффективность использования фрагментов малоберцовой кости по методу Г.А. Илизарова в медицинской реабилитации больных с гнойными поражениями костей голени, дефектами большеберцовой кости. Анализ исходов замещения дефектов большеберцовой кости с использованием малоберцовой подтверждает роль описанных методик в восстановлении опороспособности

голени, исправлении оси конечности, ликвидации укорочения голени и купировании гнойного процесса. Метод чрескостного остеосинтеза является альтернативным решением проблемы ампутации голени при данных повреждениях.

МЕТОД ЧРЕСКОСТНОГО ОСТЕОСИНТЕЗА ПРИ ЛЕЧЕНИИ ПАЦИЕНТОВ С ХРОНИЧЕСКИМ ОСТЕОМИЕЛИТОМ КОСТЕЙ ПРЕДПЛЕЧЬЯ

Клюшин Н.М., Степаненко П.А., Злобин А.В., Абабков Ю.В., Бурнашов С.И., Леончук Д.С.

ФГУ «Российский научный центр «Восстановительная травматология и ортопедия» им. акад. Г.А. Илизарова» Минздравсоцразвития России, г. Курган, Россия

TRANSOSSEOUS OSTEOSYNTHESIS METHOD IN TREATMENT OF PATIENTS WITH CHRONIC OSTEOMYELITIS OF FOREARM BONES

Kliushin N.M., Stepanenko P.A., Zlobin A.V., Ababkov Yu.V., Burnashov S.I., Leonchuk D.S.

Federal State Institution The Russian Ilizarov Scientific Center *Restorative Traumatology and Orthopaedics* of the Ministry of Health and Social Development of Russia, Kurgan, Russia

The analysis of treatment of 56 patients with chronic osteomyelitis of forearm bones treated by the Ilizarov method has been made. It has been demonstrated that the differentiated use of transosseous osteosynthesis techniques, depending on purulent process localization and extent, associated orthopedic pathology, allows to resolve the existing symptom complex of the disease by single stage within relatively short periods.

На базе лаборатории гнойной остеологии РНЦ «ВТО» проведен анализ лечения 56 больных с хроническим остеомиелитом костей предплечья, пролеченных в период с 1970 по 2010 г. методом Илизарова. С хроническим посттравматическим остеомиелитом было 53 больных, с хроническим гематогенным остеомиелитом - 3 больных.

Преобладали пациенты мужского пола (43 пациента). Средний возраст составил 32,9 лет (от 13 до 71 года). Трудоспособного возраста (от 18 до 60 лет) - 48 пациентов.

У 29 больных хронический посттравматический остеомиелит развился в результате открытых переломов костей предплечья, в 22 случаях - после оперативного лечения закрытых переломов. У 7 пациентов травмы произошли на производстве. При открытых переломах осуществлялась первичная хирургическая обработка ран с последующим чрескостным остеосинтезом аппаратами внешней фиксации (6), накостным остеосинтезом пластинами (8), интрамедуллярным остеосинтезом (5) и гипсовой иммобилизацией (10). При закрытых переломах применялись следующие методики лечения: чрескостный остеосинтез аппаратами внешней фиксации (4), остеосинтез серкляжной проволокой (1), интрамедуллярный остеосинтез (3), накостный остеосинтез различными видами пластин (12) и фиксация гипсовой лангетой (2). До поступления в РНЦ «ВТО» все пациенты перенесли от 1 до 5 безуспешных операций при лечении данной патологии и многократные курсы антибиотикотерапии.

На момент поступления в отделение гнойной ортопедии с гнойно-некротическим поражением лучевой кости приходилось 14 случаев, локтевой кости – 10, обеих костей предплечья - 32. У всех пациентов имелись свищи и гнойные раны. При исследовании содержимого ран и свищей выделена патогенная микрофлора у 31 больного. В результате проведенных исследований выявлено, что этиологическим микробным агентом остеомиелита явились: Staphilococcus aureus (16 случаев), Staphilococcus aureus в сочетании с другими инфекционными возбудителями (4 случая), другие инфекционные возбудители (11 случаев). Выраженные рубцовые изменения мягких тканей были у 41, а трофические язвы - у одного пациента.

Кроме того, 35 пациентов имели деформации предплечья в различных плоскостях, дефекты кости наблюдались у 29 больных, псевдоартрозы - у 8 пациентов, различные виды инородных тел обнаружены у 18 пациентов. Укорочения предплечья выявлены у 29 человек.

Большинство пациентов имели различные виды контрактур смежных суставов (51 наблюдение). Контрактуры локтевого сустава диагностированы у 7 пациентов, лучезапястного сустава - у 22, обоих суставов - у 20, в том числе с вывихом головки лучевой кости – у 2, головки локтевой кости – у 6 больных.

Данная патология сопровождалась посттравматическим поражением локтевого, лучевого и срединного нервов у 23 пациентов.

С учитом клинико-рентгенологических данных, главными задачами восстановительного лечения являлись: купирование воспалительного процесса, восстановление целостности кости и оси пораженного сегмента, а также обеспечение функции конечности.

Тактика оперативного лечения определялась на основании полученных диагностических данных. Во всех случаях использовался метод Илизарова. Он включал следующие виды оперативных методик:

1. Монолокальный компрессионный остеосинтез предплечья - 28 пациентов.
2. Монолокальный дистракционный остеосинтез предплечья - 3 пациента.
3. Билокальный остеосинтез предплечья - 25 пациентов.

В раннем послеоперационном периоде проводилась комплексная антибиотикотерапия и нейротропная терапия.

У 49 пациентов наблюдалось полное сращение костей предплечья. У 7 пациентов при вышеперечисленных методиках оперативного лечения сращения одной из двух или обеих костей предплечья достигнуто не было.

В периоде фиксации пациенты проходили лечение в амбулаторных условиях.

В ближайшие сроки наблюдения у 100 % пациентов наблюдалось купирование гнойного процесса и восстановление целостности кости. Отмечен регресс неврологической симптоматики и увеличение объема движений в смежных суставах.

При изучении отдаленных результатов выявлено 97,5 % положительных исходов лечения, что проявлялось в стойкой ремиссии воспалительного процесса, увеличении объема движений в смежных суставах, дальнейшем регрессе неврологической симптоматики.

Дифференцированное применение методик чрескостного остеосинтеза, в зависимости от локализации и распространенности гнойного процесса, наличия сопутствующей ортопедической патологии (несращение, костный дефект, деформация и т.д.), позволяет решить имеющийся симтомокомплекс заболевания в один этап лечения в относительно короткие сроки. При этом во всех случаях удалось восстановить либо улучшить функцию конечности, что свидетельствует о правильно выбранной тактике и методике лечения хронического остеомиелита костей предплечья.

СОРОКАЛЕТНИЙ ОПЫТ ПРИМЕНЕНИЯ АППАРАТА ИЛИЗАРОВА ПРИ ЛЕЧЕНИИ ХРОНИЧЕСКОГО ОСТЕОМИЕЛИТА В ОТДЕЛЕНИИ ГНОЙНОЙ ОРТОПЕДИИ

Клюшин Н.М., Шляхов В.И., Чакушин Б.Э., Злобин А.В., Абабков Ю.В., Бурнашов С.И., Михайлов А.Г.

ФГУ «Российский научный центр «Восстановительная травматология и ортопедия» им. акад. Г.А. Илизарова» Минздравсоцразвития России, г. Курган, Россия

FORTY YEARS OF THE EXPERIENCE IN THE ILIZAROV FIXATOR USE FOR CHRONIC OSTEOMYELITIS TREATMENT IN THE DEPARTMENT OF PURULENT ORTHOPEDICS

Kliushin N.M., Shliakhov V.I., Chakushin B.E., Zlobin A.V., Ababkov Yu.V., Burnashov S.I., Mikhailov A.G.

Federal State Institution The Russian Ilizarov Scientific Center *Restorative Traumatology and Orthopaedics* of the Ministry of Health and Social Development of Russia, Kurgan, Russia

Forty-year experience of the Ilizarov fixator use in treatment of chronic osteomyelitis in the department of purulent orthopedics of RISC “RTO” has been summarized. More than 8,000 patients have been treated, about 20,000 surgical interventions have been performed for the period of the department existence. Positive outcomes of treatment have been achieved in 97.1 % of cases. In addition, the number of the disease recurrences makes up 2.9 % of the total number of the patients treated, that is of particular importance.

В 1969 году в г. Кургане на базе филиала Ленинградского НИИ травматологии им. Вредена был образован Курганский НИИ экспериментальной и клинической ортопедии и травматологии, реорганизованный затем в ФГУ РНЦ «ВТО». Своим рождением и становлением в качестве научного центра по разработке проблем чрескостного компрессионно–дистракционного остеосинтеза институт обязан Г.А. Илизарову - основателю и первому научному руководителю, чьим именем Центр назван в 1994 году. Еще раньше была замечена высокая эффективность применения аппарата Илизарова при лечении больных с повреждениями и заболеваниями опорно-двигательного аппарата, осложненными хронической гнойной инфекцией. По этой причине в октябре 1969 года было организовано отделение гнойной ортопедии на 30 коек.

За время существования в отделении пролечено более 8000 больных, выполнено около 20000 оперативных вмешательств. Положительные исходы лечения достигнуты в 97,1 % случаев. При этом, что особенно важно, число рецидивов заболевания составляет 2,9 % от общего числа пролеченных.

В результате проведенной клинической работы и научных исследований были защищены две докторские и восемь кандидатских диссертаций. Издано 2 монографии, 10 методических рекомендаций и пособий, получено 15 авторских свидетельств на изобретения и 11 патентов, подано 40 заявок на изобретения, опубликовано более 160 печатных работ в отечественной и зарубежной печати. Диапазон научных разработок достаточно широк и охватывает наиболее актуальные проблемы организации лечения больных ортопедо-травматологического профиля хроническим остеомиелитом. К настоящему времени разработаны и успешно применяются оригинальные способы оперативных вмешательств на остеомиелитическом очаге, различные варианты компоновок аппарата Илизарова, используемые при данной патологии.

Весь период функционирования отделения гнойной ортопедии условно можно разделить на три этапа. Первый - до 1980 года, второй – с 1980 по 2000 год и третий – с 2000 года по настоящее время.

Во время первого периода проходило накопление клинического и научного материала, были разработаны базовые методики чрескостного остеосинтеза. Принципы лечения хронического остеомиелита методом

Г.А. Илизарова сформировались именно в это время: минимальная травматизация тканей, стабильная фиксация костных фрагментов, активная функция конечности, ограниченное применение антибиотиков. Остеосинтез в этот период осуществлялся при минимальном количестве проведенных спиц. Вмешательство на остеомиелитическом очаге сводилось к удалению крупных секвестров (мелкие удалялись во время перевязок после операции). Имеющиеся деформации исправлялись закрытым способом постепенно, антибиотики назначались после операции однократно или не использовались вообще. Благодаря такой тактике лечения в большинстве случаев был получен положительный результат, даже у тех больных, которые ранее длительное время лечились другими методами.

В восьмидесятые - девяностые годы прошлого столетия был отмечен наивысший расцвет чрескостного остеосинтеза по Г.А.Илизарову. Не обошел этот процесс и отделение гнойной ортопедии. Было установлено, что методики чрескостного остеосинтеза, применяемые при лечении ортопедических больных, с успехом могут использоваться у пациентов с гнойными поражениями. Это стало возможным в результате стимулирующего действия компрессии и дистракции, которое развивается при стабильном остеосинтезе в системе аппарат-конечность и приводит к образованию в области оперативного вмешательства условий, благоприятных для ликвидации гнойного процесса. Такой эффект сделал возможным в течение одного этапа удалять обширные гнойные очаги (по10 - 15 см) и одновременно возмещать образовавшийся костный дефект здоровой костью за счет формирования дистракционного регенерата в области остеотомии сохранившегося фрагмента. В этот период сотрудники отделения гнойной ортопедии разработали и внедрили в практику наибольшее количество способов лечения хронического остеомиелита с использованием аппарата Илизарова.

Лечение всех нарушений в один этап, несмотря на свои положительные стороны, требует длительных сроков пребывания больных в стационаре, что не всегда бывает целесообразным. Вследствие этого к концу второго периода был выработан новый алгоритм лечения хронического остеомиелита конечностей, который с успехом применяется до настоящего времени.

Суть метода состоит в следующем: лечебный процесс осуществляется в два этапа. На первом этапе ликвидируется гнойный очага с одновременным восстановлением опороспособности конечности. С этой целью выполняется радикальная секвестрнекр- эктомия патологического очага с подработкой концов костных фрагментов до конгруэнтности. Одновременно производится чрескостный остеосинтез сегмента аппаратом Илизарова, на однокостном сегменте - монолокальный компрессионный остеосинтез, а на двукостном – билокальный дистракционно-компрессионный. После получения контакта конечность фиксируется аппаратом Илизарова до получения костного сращения. Удлинение сегмента производится на втором этапе лечения, как правило, через год после первого. Особое место при этом отводится радикальности выполнения санации гнойного очага, так как даже малейшая погрешность при его осуществлении приводит к рецидиву остеомиелитического процесса. Антибиотики применяются по показаниям со строгим учетом чувствительности микрофлоры.

В 2000 году начался третий период развития отделения гнойной ортопедии, что обусловлено ростом частоты случаев тяжелой механической и техногенной травмы, изменением спектра микроорганизмов, а также нарушением деятельности иммунной системы организма. В последнее время проявляет четкую тенденцию к повышению частота послеоперационных гнойных осложнений, связанная с расширением объема и усложнением техники оперативных вмешательств с применением накостных и интрамедуллярных металлических или полимерных конструкций, с высоким процентом неудовлетворительных исходов лечения, несмотря на применение самых современных методов хирургического лечения и использования антибактериальных средств последних поколений.

Новые экономические условия и проводимая в России реформа здравоохранения значительно изменили принципы лечения больных с заболеваниями и повреждениями опорно-двигательного аппарата. В свете принятых стандартов лечения повсеместно производится борьба за сокращение сроков стационарного лечения, довольно часто врачам приходится выписывать пациента на амбулаторное лечение.

Логичным результатом изложенного явилось увеличение количества больных с хроническим остеомиелитом. Среди них наиболее тяжелыми являются гнойные осложнения после применения современных методик металлоостеосинтеза и эндопротезирования. Решением этой проблемы в настоящее время занимается коллектив отделения гнойной ортопедии ФГУ РНЦ «ВТО».

ЭФФЕКТИВНОСТЬ ДИСТАЛЬНЫХ НАЦЕЛИВАЮЩИХ УСТРОЙСТВ ПРИ ШТИФТОВАНИИ ПЕРЕЛОМОВ МЕТАДИАФИЗА БОЛЬШЕБЕРЦОВОЙ КОСТИ

Коваленко А.Н., Моисеев Ю.И., Плетников В.И.

ГОУ ВПО «Казанский государственный медицинский университет Росздрава», г. Казань; Городская больница скорой медицинской помощи №1, г. Казань, Россия

THE EFFECTIVENESS OF DISTAL GUIDING DEVICES FOR PIN FIXATION OF TIBIAL METADIAPHYSEAL FRACTURES

Kovalenko A.N., Moiseyev Yu.I., Pletnikov V.I.

State Educational Institution of Higher Professional Education *The Kazan State Medical University of the Russian Health Service*; City Hospital of Emergency Medical Care No. 1, Kazan, Russia

The experience of using distal guiding devices for the purpose of the reduction of operation time and exposure of operation team to radiation has been summarized. 412 fresh tibial fractures have been treated in 404 patients using the tibial systems for intramedullary osteosynthesis of different manufacturers. The mean duration of surgery made up 57 minutes (40-76 minutes). The mean number of intraoperative x-rays – 6 (from 4 to 8 views), roentgenological technique was used in 296 cases to confirm the final nail positioning and the accuracy of locking with screws. Directly, the procedure of distal locking took up 12 minutes on the average (10-15 minutes). The mean duration of using an image amplifier, applied for the remaining 16 fractures, made up 6 sec. (4-9 sec.). Distal locking was achieved in all the cases, the distal guiding device failed to operate initially for 116 (28 %) of locking procedures with distal screws. The study has demonstrated that distal locking can be an easy and successful procedure with minimal radiation if a surgeon is skilled in using the distal guiding devices.

Актуальность. Интрамедуллярный остеосинтез стал популярной и эффективной процедурой для лечения большинства переломов метадиафиза большеберцовой кости. Однако установка дистальных блокирующих винтов под рентгеноскопическим контролем сопровождается большей долей радиационного облучения всей операции и занимает значительное время интрамедуллярного остеосинтеза. Для ограничения использования рентгеноскопии, а также в случае отсутствия интраоперационных электронно-оптических преобразователей во время дистальной установки блокирующего винта существуют дистальные нацеливающие устройства, которые компенсируют неизбежную деформацию гвоздей в сагиттальной плоскости во время их введения. Это проспективное клиническое исследование оценивает эффективность дистальных нацеливающих устройства для дистального блокирования.

Цель. Оценить эффективность дистального блокирования интрамедуллярных стержней без использования электронно-оптического преобразователя при переломах диафиза длинных трубчатых костей нижних конечностей

Материалы и методы. 412 свежих переломов большеберцовой кости у 404 пациентов со средним возрастом 43,5 года (21-73 лет), лечившихся оперативно с использованием большеберцовых систем интрамедуллярного остеосинтеза различных производителей.

Результаты. Средняя продолжительность операции составила 57 мин (40-76 мин). Среднее количество интраоперационных рентгенограмм - 6 (от 4 до 8 проекций), были использованы в 296 случаях для подтверждения окончательной установки гвоздя и точность блокирования винтами. Непосредственно процедура дистального блокирования занимала в среднем 12 мин (10-15мин). Средняя продолжительность применения усилителя изображения, использованного при остальных 16 переломах, составила 6 с (4-9 с). Дистальное блокирование достигнуто во всех случаях, дистальное направляющее устройство не сработало с первого раза при 116 (28 %) блокированиях дистальными винтами.

Выводы. Исследование показало, что дистальное блокирование может быть легким и успешным с минимальным облучением в случае развития навыков хирургом при использовании дистальных нацеливающих устройств. Надежность дистального блокирования, кроме того зависит от точности и продуманности изготовленного инструментария.

Обсуждение. Современные малоинвазивные вмешательства, в том числе интрамедуллярный остеосинтез длинных трубчатых костей сопровождаются увеличением лучевой нагрузки на операционную бригаду. Распространение интраоперационных электронно-оптических преобразователей не везде сопряжено с адекватными мерами радиационной защиты. С другой стороны, это оборудование все еще не общедоступно. Однако положительный опыт использования дистальных нацеливающих устройств переломил имевшееся представление о том, что дистальное блокирование невозможно при отсутствии электронно-оптического преобразователя. Более того, брендовые производители интрамедуллярных гвоздей, изначально позиционировавшие свою продукцию с единственно возможной техникой дистального блокирования методом «свободной руки», пересматривают свои подходы и дополняют инструментарий устройствами для дистального блокирования для снижения радиационного облучения хирурга.

СПИЦЕ-СТЕРЖНЕВОЙ ОСТЕОСИНТЕЗ ПЕРЕЛОМОВ И ПЕРЕЛОМОВЫВИХОВ ПРОКСИМАЛЬНОГО ОТДЕЛА ПЛЕЧЕВОЙ КОСТИ

Кодиров М.Ф., Абдулхаков Н.Т., Журакулов Ш.А., Сапаев З.Э.

«Научно-исследовательский институт травматологии и ортопедии МЗ Республики Узбекистан», г. Ташкент, Узбекистан

WIRE-ROD OSTEOSYNTHESIS OF PROXIMAL HUMERAL FRACTURES AND FRACTURE DISLOCATIONS

Kodirov M.F., Abdulkhakov N.T., Zhurakulov Sh.A., Sapayev Z.E.

The Scientific Research Institute of Traumatology and Orthopaedics of the Ministry of Health of the Republic of Uzbekistan, Tashkent, Uzbekistan

A wire-rod device has been developed for treatment of patients with proximal humeral fractures and fracture dislocations, and it has been used in 26 patients. It has been shown, that the technique is of little damage, technically easy to use, it allows to make surgery in the first day after admission to an in-patient hospital department and doesn't require long preoperative preparation. Minimal surgical damage allows the significant reduction of surgical risk in patients of advanced age with attendant pathology.

Переломы и переломовывихи головки плечевой кости относятся к тяжёлым повреждениям плечевого сустава и представляют определенные трудности при лечении этой патологии. Возникающие при лечении трудности отчасти обусловлены анатомическими особенностями:

- внутрисуставной характер перелома;
- короткий проксимальный фрагмент;
- большая амплитуда движений в суставе затрудняют осуществить репозицию отломков и их прочную фиксацию.

При лечении вышеуказанных переломов различными способами частота неудовлетворительных анатомо-функциональных результатов достигает 43 %. Важная роль в возникновении таких травм принадлежит имеющемуся у пострадавших остеопорозу, часто встречающемуся у пациентов старших возрастных групп, что необходимо учитывать при проведении лечения.

Целью настоящего исследования являлось улучшение результатов хирургического лечения переломов проксимального отдела плечевой кости у пациентов пожилого и старческого возраста путем разработки малоинвазивных методов остеосинтеза.

В нашей клинике разработан спице-стержневой аппарат для лечения пациентов с переломами и переломовывихами проксимального отдела плечевой кости. Аппарат состоит из внешней опоры, стержней и спиц для фиксации костных отломков. Внешная опора аппарата прикрепляется к дистальному отломку с помощью двух стержней. Спицы, которые фиксируют костные фрагменты, сгибаются дугообразно под углом 180º и прикрепляются к отверстиям внешней опоры с помощью спицефиксаторов. И это дугообразное сгибание спиц обеспечивает надежную, постоянную компрессию костных фрагментов. Спицы, установленные трансартикулярно при переломовывихах проксимальной части плечевой кости после вправления вывиха, можно прикрепить к внешней опоре.

В клинике НИИ травматологии и ортопедии МЗ Республики Узбекистан оперированы 26 пациентов с переломами и переломовывихами головки плечевой кости с применением спице-стержневого аппарата клиники. Возраст больных колебался от 46 до 75 лет.

Операции выполнялись под проводниковой анестезией. После репозиции костных отломков со стороны проксимального отломка проводится спицы Илизарова с созданием упорной площадки. Потом на диафизарной части плечевой кости делаются два канала для введения стержней. Эти два стержня прикрепляются на внешнюю опору гайками. Затем спицы с упорной площадкой сгибаются дугообразно на 180º и фиксируются с помощью спицефиксаторов к внешней опоре.

Через 2-3 дня после операции разрешаются активные и пассивные движения в оперированном суставе. Пациенты выписывались из стационара на 10-12-е сутки со дня операции. Демонтаж аппарата производили через 6–7 недель со дня операции в амбулаторных условиях.

Таким образом, метод малотравматичен, технически прост, позволяет оперировать пациентов в первые сутки поступления в стационар и не требует длительной предоперационной подготовки. Минимальный травматизм операции позволяет значительно снизить операционный риск у больных преклонного возраста, страдающих сопутствующей патологией.

СПОСОБЫ ОСТЕОСИНТЕЗА ДИСТАЛЬНОГО СЕГМЕНТА ПЛЕЧЕВОЙ КОСТИ У БОЛЬНЫХ С ЭПИМЕТАФИЗАРНЫМИ ПЕРЕЛОМАМИ

[1] Копысова В.А., [2] Алибеков А.А., [1] Каплун В.А., [3] Цай Д.А.

[1]Всероссийский научно-практический центр имплантатов с памятью формы, г. Новокузнецк, Россия; [2]ГККП «Областная клиническая больница», г. Уральск, Республика Казахстан; [3]КГКП «Городская больница № 1», г. Караганда, Республика Казахстан

THE TECHNIQUES OF OSTEOSYNTHESIS OF DISTAL HUMERAL SEGMENT IN PATIENTS WITH EPI-METAPHYSEAL FRACTURES

[1] Kopysova V.A., [2] Alibekov A.A., [1] Kaplun V.A., [3] Tsai D.A.

[1]All-Russian Scientific-and-Practical Center of implants with shape memory, Novokuznetsk, Russia; [2] *Regional Clinical Hospital*, Uralsk, the Republic of Kazakhstan; [3] *City Hospital No. 1*, Karaganda, the Republic of Kazakhstan

The experience of treatment of 74 patients with distal humeral fractures of type A and intraarticular fractures of the elbow has been summarized. Comparative analysis of treatment techniques has been made. It has been demonstrated that osteosynthesis combined with interfragmental compression by joining braces with shape memory effect is of little traumaticity, it does not require skeletization of bone fragments, the internal elements of the joining braces don't influence periarticular tissues, strong stabilization of the segment injured is provided, as well as the possibility of early movements in the elbow. Extensor tendoplasty performance in patients with associated injury of the radial nerve prevents articular contracture formation of the hand in the faulty position.

Локтевой сустав уязвим к травматическому воздействию, в т.ч. хирургическим манипуляциям и обездвиживанию. Обеспечение идеальной репозиции костных фрагментов и стабильного остеосинтеза является сложной задачей в силу особенностей прикрепления мышц плеча и предплечья к капсуле сустава и мыщелкам, близкого положения на кости лучевого и локтевого нервов, а также анатомо-топографических и функциональных особенностей плечелоктевого, плечелучевого суставов. Лишь у 79,0 % пострадавших с околосуставными переломами и 40,0-50,0 % больных со сложными внутрисуставными переломами дистального сегмента плечевой кости достигаются хорошие результаты лечения.

Причинами неудовлетворительных результатов остеосинтеза являются некорректная репозиция, вторичное смещение костных фрагментов, асептический некроз скелетированного для установки фиксатора латерального мыщелка, формирование гетеротопических оссификатов и рубцово-спаечных изменений околосуставных тканей. У пострадавших с сопутствующим повреждением лучевого и (или) локтевого нервов в результате длительного периода компенсаторной реиннервации развивается атрофия мышц и контрактура лучезапястного сустава и суставов кисти. В этой связи разработке более эффективных методов лечения в специальной литературе уделяется особое внимание.

С целью выявления оптимальных методов хирургического лечения переломов дистального сегмента плечевой кости проанализированы результаты остеосинтеза у 45 пациентов с переломами типа А (8 наблюдений) и у 29 больных с полными внутрисуставными переломами.

Выявлено, что чрезолекрановый доступ у пациентов с полными внутрисуставными переломами обеспечивает визуальный контроль положения костных фрагментов в процессе открытой репозиции и остеосинтеза.

Использование Y-образных пластин обеспечивает прочную фиксацию костных отломков, однако после сращения перелома необходимо их удаление. Досрочный демонтаж аппарата Г.А. Илизарова и последующая внешняя иммобилизация ухудшают ближайшие и отдаленные результаты лечения. Остеосинтез винтами не эффективен у пациентов с внутрисуставными переломами. Комбинированный остеосинтез в сочетании с межфрагментарной компрессией стягивающими скобами с эффектом памяти формы малотравматичен, не требует скелетирования костных фрагментов, отсутствует воздействие на околосуставные ткани накостных элементов стягивающих скоб, обеспечивается прочная стабилизация поврежденного сегмента и возможность ранних движений в локтевом суставе. Выполнение тендопластики разгибателей у больных с сопутствующим повреждением лучевого нерва предотвращает формирование контрактуры суставов кисти в порочном положении.

КОМПРЕССИОННЫЙ АРТРОДЕЗ ПО ИЛИЗАРОВУ ПРИ ГНОЙНЫХ ОСТЕОАРТРИТАХ ГОЛЕНОСТОПНОГО СУСТАВА

Королев Р.С., Митрофанов В.Н., Иванов А.М., Живцов О.П.

ФГУ «Нижегородский научно-исследовательский институт травматологии и ортопедии» Минздравсоцразвития России, г. Нижний Новгород, Россия

COMPRESSION ARTHRODESIS ACCORDING TO ILIZAROV FOR PURULENT OSTEOARTHRITES OF THE ANKLE

Korolev R.S., Mitrofanov V.N., Ivanov A.M., Zhivtsov O.P.

Federal State Institution *The Scientific Research Institute of Traumatology and Orthopaedics* of the Ministry of Health and Social Development*, Nizhny Novgorod, Russia*

The results of treatment of 115 patients with chronic posttraumatic purulent osteoarthritis of the ankle have been analyzed. It has been demonstrated, that the performance of the ankle arthrodesis as a final stage of surgical treatment of chronic purulent focus, appears to be the most effective variant of treatment of such patients, and the use of a device for external fixation for stabilization and compression in the zone of articular surface resection is still the most effective method. Despite the development of current techniques of stable internal osteosynthesis, the Ilizarov fixator remains to be optimal in treatment of patients with the ankle zone severe trauma, complicated by purulent infection.

В отделении гнойной хирургии Нижегородского НИИТО в период с 1999 по 2010 год пролечено 115 пациентов с хроническим посттравматическим гнойным остеоартритом голеностопного сустава в возрасте от 23 до 65 лет. У 83 пациентов гнойный процесс явился осложнением тяжелой травмы области голеностопного сустава, включающей в себя открытые переломы лодыжек и большеберцовой кости, сопровождающиеся вывихами и подвывихами стопы; у 32 пациентов осложнение возникло после остеосинтеза лодыжек металлоконструкциями. Подавляющему большинству пациентов до госпитализации в отделение гнойной хирургии ННИИТО выполнялись неоднократные оперативные вмешательства, направленные на купирование гнойного процесса, некр- и секвестрэктомии, санации гнойного очага и удаление металлоконструкций. У 12 пациентов выполнялись попытки использовать аппарат внешней фиксации на предыдущих этапах лечения в стационарах города и области, однако купировать гнойный процесс и достичь восстановления опороспособности конечности не удалось. Сроки лечения до госпитализации в отделение гнойной хирургии составляли от 1 месяца до 15-ти лет.

Опыт лечения показывает, что наиболее эффективным способом лечения данной категории больных является выполнение артродеза голеностопного сустава, как завершающего этапа хирургической обработки хронического гнойного очага, а использование аппарата внешней фиксации с целью стабилизации и компрессии в зоне резекции суставных поверхностей наиболее эффективным методом.

Одним из важнейших достоинств аппарата внешней фиксации в данных условиях является возможность создания стабильности после хирургической обработки гнойного очага, а также возможность ликвидации костных дефектов большеберцовой кости, нередко образующихся после некрсеквестрэктомии и астрагалэктомии, резекции суставных поверхностей.

При формировании обширных костных дефектов мы применяем моно- или билокальное удлинение конечности с целью восстановления длины пораженного сегмента путем остеотомии проксимального отдела большеберцовой кости. Удлиняющий артродез голеностопного сустава не нашел применения в нашей клинике, во многом в связи с неудовлетворительным состоянием мягких тканей области голеностопного сустава при наличии костного дефекта, как отражения тяжести полученной травмы, а также часто встречающихся выраженных трофических нарушений в дистальном отделе конечности.

На основании анализа результатов оперативного лечения выявлен ряд преимуществ при выполнении артродеза голеностопного сустава, предлагаемым нами способом. У большинства пациентов первым этапом, предшествующим хирургической обработке гнойного очага, мы производим наложение аппарата внешней фиксации и выведение стопы, по возможности, в правильное положение (патент №2336042 от 20.01.08). Непосредственно хирургическую обработку гнойного очага проводим уже в условиях стабильности сегмента, что является особенно важным при образовании обширных костных дефектов в ходе хирургической обработки, что позволяет отказаться от этапа диафиксации спицами Киршнера, как противоречащего правилам минимальной травматизации тканей при обработке гнойного очага. Дополнительным положительным моментом при выполнении оперативного вмешательства по описанной методике является более простое сопоставление резецированных поверхностей большеберцовой и таранной костей в связи со стабильностью и правильным положением костей на момент резекции, а также меньшая кровопотеря в ходе операции в связи с быстрым достижением компрессии резецированных поверхностей при смонтированном на конечности аппарате внешней фиксации.

У всех больных указанной группы достигнут хороший функциональный результат и восстановлена опороспособность конечности при правильном осевом взаиморасположении костей конечности. Сроки фиксации конечности в аппарате внешней фиксации составляли у 65 пациентов 2,5-3 месяца, у остальных пациентов - от 1 до 4 месяцев. У всех пациентов после снятия аппарата внешней фиксации осуществлялась иммобилизация конечности циркулярной повязкой «сапожок» до формирования анкилоза. Рентгенологически подтвержденного костного анкилоза в голеностопном суставе через один год удалось достичь у 82 пациентов. У 33 пациентов опороспособность достигнута за счет формирования фиброзного анкилоза в функционально выгодном положении. В большинстве случаев формирование фиброзного анкилоза обусловлено наличием тяжелых трофических расстройств в нижней конечности, что приводило к сокращению сроков стабильной фиксации аппаратом Илизарова, а также при формировании обширных дефектов, приводящих к необходимости выполнения большеберцово-пяточного артродеза и ликвидации дефекта костной ткани.

Следует отметить, что, несмотря на развитие современных методик стабильного погружного остеосинтеза, аппарат внешней фиксации Г.А. Илизарова остается оптимальным при лечении больных с тяжелой травмой области голеностопного сустава, осложненной гнойной инфекцией.

ПАТОЛОГИЧЕСКИЙ ПЕРЕЛОМ КОСТЕЙ ГОЛЕНИ ПРИ АРТЕРИО-ВЕНОЗНОЙ МАЛЬФОРМАЦИИ (СЛУЧАЙ ИЗ ПРАКТИКИ)

Кочетков Ю.С. *, Скопинцев М.И. **

*Сибирский государственный медицинский университет, **МЛПМУ «Городская больница скорой медицинской помощи», г. Томск, Россия

PATHOLOGICAL FRACTURE OF LEG BONES FOR ARTERIOVENOUS MALFORMATION (A CASE REPORT)

Kochetkov Yu.S.*, Skopintsev M.I.**

*The Siberian State Medical University, **Municipal Treatment-and-Prevention Medical Institution *The City Hospital of Emergency Medical Care*, Tomsk, Russia

The clinical case of treating the tibial oblique comminuted fracture at the junction of the middle and lower thirds with fragmental displacement through arteriovenous malformation is presented. It has been demonstrated, that the complex examination of patients with the tubular bone injuries, occurred through the pathological change of bone tissue structure, allowed to select an optimally correct tactics of treatment, as well as to anticipate possible complications during treatment process and to predict treatment outcome.

Артерио-венозные мальформации (АВМ) анатомически представляют собой «клубок» патологических сосудов, через которые шунтируется кровь из артерий в вены. Артерии в данной области имеют слабый мышечный слой в сосудистой стенке, вены расширены и извиты вследствие повышенного кровотока через шунты. Патофизиологическое действие АВМ обусловлено наличием синдрома «обкрадывания тканей» в бассейне данных сосудов, объемным воздействием мальформации и риском разрыва и кровоизлияния.

Лечение пациентов с врожденными пороками развития сосудов (ангиодисплазиями) остается одним из самых сложных разделов клинической ангиологии. Сложность заключается в том, что это сравнительно редкая и недостаточно знакомая практическим врачам патология. От общего числа больных в отделениях хирургии сосудов, по данным различных авторов, их число составляет от 2 до 5,5 % (Дан В.Н. с соавт., 2006). Особую трудность в диагностике данной патологии являются АВМ, расположенные в непосредственной близости от коркового слоя, снаружи либо внутри костномозгового канала трубчатой кости. В этом случае нарушение кровоснабжения и объемное воздействие (пульсация) на структуру кости вызывает ослабление ее механической прочности.

В качестве примера приводим клиническое наблюдение. В травматологическое отделение БСМП г. Томска поступила пострадавшая Г. 34 лет с жалобами на боли в средней трети правой голени. Накануне поступления пациентка упала на правую голень. При этом сразу почувствовала резкую боль в голени, невозможность самостоятельно подняться и опереться на поврежденную конечность. При осмотре четко определялась патологическая подвижность в средней трети голени, костная крепитация. Голень отечная, пальпация и нагрузка по оси голени резко болезненны. При рентгенологическом обследовании был выявлен косой оскольчатый перелом большеберцовой кости на границе средней и нижней трети со смещением отломков. Структура большеберцовой кости патологически изменена: по внутренней поверхности корковая пластинка истончена, узурирована, а с противоположной – утолщена. Внутренний компонент (эндостальный) корковой пластинки имел нечеткие, расплывчатые контуры. Кроме этого, отмечены очаги остеопороза, которые сменялись участками остеосклероза, четко прослеживались продолговатой формы кистозные полости, а по задней поверхности дистального эпиметафиза - округлой формы дефект костной ткани. С предварительным диагнозом: закрытый оскольчатый перелом костей правой голени со смещением отломков, фиброзная дисплазия правой большеберцовой кости пациентка была госпитализирована. Для более точного выяснения причин изменения костной ткани больной был выбран наиболее оптимальный вариант лечения – постоянное

скелетное вытяжение. На контрольной рентгенограмме стояние отломков улучшилось, хотя оставалось смещение по ширине крупного осколка. При более тщательном сборе анамнеза было выяснено, что пациентка уже на протяжении нескольких лет наблюдается у сосудистого хирурга НИИ кардиологии ТНЦ РАМН по поводу АВМ правой голени. Для того, чтобы определиться с дальнейшей тактикой лечения, было решено провести обследование в выше указанном научном центре. При обследовании выявлены следующие изменения: при внутривенном болюсном контрастировании в артериальную фазу артерии голени расположены типично, без значимых сужений. В нижней трети голени, в межкостном пространстве была выявлена сосудистая мальформация (клубок сосудов – 2,5-1,7 см, вокруг - мелкие сосуды) со сбросом крови в глубокие вены, ранним их заполнением и умеренным расширением. В дистальном эпиметафизе большеберцовой кости определялся кистовидный дефект округлой формы с четкими и ровными контурами, диаметр которого составляет 2 см. В устье полости - расширенные извитые сосуды. На уровне перелома в костномозговом канале большеберцовой кости были выявлены значительно расширенные варикозные вены (до 8 мм в диаметре) протяженностью до 7 см в направлении метафизов.

Результаты исследования свидетельствовали о том, что применить традиционные методы оперативного лечения переломов костей голени у данной пациентки нецелесообразно из-за высокого риска повреждения сосудов АВМ. Поэтому было принято решение продолжить лечение постоянным скелетным вытяжением до того момента, когда новообразованная костная ткань будет свободно удерживать костные фрагменты, с последующим долечиванием циркулярной гипсовой повязкой в амбулаторных условиях. Выбранная тактика позволила добиться консолидации перелома костей голени с адекватной функцией смежных суставов.

Таким образом, комплексное обследование пациентов с повреждениями трубчатых костей, которые возникли на фоне патологического изменения структуры костной ткани, позволило выбрать оптимально правильную тактику лечения, предвидеть возможные осложнения в ходе лечебного процесса и прогнозировать исход лечения.

ФАГОЦИТАРНАЯ АКТИВНОСТЬ НЕЙТРОФИЛОВ У БОЛЬНЫХ ХРОНИЧЕСКИМ ОСТЕОМИЕЛИТОМ КОСТЕЙ НИЖНИХ КОНЕЧНОСТЕЙ В РАННЕМ ПОСЛЕОПЕРАЦИОННОМ ПЕРИОДЕ

Кузнецова Е.И., Клюшин Н.М., Бурнашов С.И.

ФГУ «Российский научный центр «Восстановительная травматология и ортопедия» им. акад. Г.А. Илизарова» Минздравсоцразвития России, г. Курган, Россия

PHAGOCYTIC ACTIVITY OF NEUTROPHILES IN PATIENTS WITH CHRONIC OSTEOMYELITIS OF LOWER LIMB BONES IN THE EARLY POSTOPERATIVE PERIOD

Kuznetsova E.I., Kliushin N.M., Burnashov S.I.

Federal State Institution The Russian Ilizarov Scientific Center *Restorative Traumatology and Orthopaedics* of the Ministry of Health and Social Development of Russia, Kurgan, Russia

The values of neutrophile phagocytic activity in patients with chronic osteomyelitis of lower limb bones in the early postoperative period have been investigated. The decrease of the effector function of neutrophile phagocytes has been established to occur in the early postoperative period (Day 2-3 after surgery).

Развитие гнойно-воспалительных осложнений травмы во многом определяется функциональным состоянием иммунной системы, в частности, уровнем фагоцитарной активности нейтрофилов крови.

Цель настоящей работы – изучение фагоцитарной активности нейтрофилов у больных хроническим остеомиелитом костей нижних конечностей в раннем послеоперационном периоде.

Материалы и методы. Обследовано 18 пациентов с хроническим остеомиелитом (ОМ) длинных трубчатых костей (бедро, голень) в возрасте от 16 до 72 лет. Больным выполнялась секвестрнекрэктомия с различными вариантами остеосинтеза по Илизарову: с монолокальным компрессионным остеосинтезом - 12, с билокальным компрессионно-дистракционным остеосинтезом - 6.

Рассчитывались следующие показатели: фагоцитарный показатель (ФП), фагоцитарное число (ФЧ), индекс завершенности фагоцитоза (ИЗФ), показатель завершенности фагоцитоза (ПЗФ).

В схему обследования входили этапы: до операции, 3-е, 7-е, 21-е сутки после операции. В качестве контрольных значений (КГ - контрольная группа) использовались результаты обследования 20 практически здоровых добровольцев аналогичного возраста. Статистическая обработка данных проведена с вычислением средней арифметической и ошибки средней арифметической, с применением U-критерия Вилкоксона. Для статистической обработки использовали программное обеспечение «AtteStat 1,0».

Результаты исследования. До начала лечения у больных хроническим остеомиелитом наблюдалось угнетение поглотительной способности нейтрофилоцитов (ФЧ: ОМ – 6,88±0,25 у.е.; КГ – 8,60±0,34 у.е. ($p<0,01$)), при этом их бактерицидная активность была выше, чем в контроле (ПЗФ: ОМ – 79,05±3,03 %; КГ – 71,60±1,81 % ($p<0,05$)), что говорит об активации ферментативной системы нейтрофилов под действием антигенной нагрузки. Значение ФП не отличалось от контрольных (ОМ - 79,38±2,89 %, в контроле – 79,60±1,57 %).

На 2-3 сутки после оперативного вмешательства ФП снижался до 64,85±0,25 % (p<0,01) и ФЧ до 6,42±0,25 у.е., переваривающая функция оставалась практически без изменений (ПЗФ – 79,14±1,63 %, ИЗФ – 1,81±0,11).

Через 7 суток после операции наблюдалось усиление фагоцитарной активности нейтрофильных фагоцитов: возрастали значения ФП до 74,29±3,09 % (p<0,05), ФЧ до 7,76±0,29 у.е., ПЗФ до 83,58±1,41 у.е.

На 21 сутки происходило снижение всех показателей фагоцитоза (ФП – 69,60±3,80 % (p<0,05), ФЧ – 7,22±0,25 у.е., ИЗФ – 1,65±0,10, ПЗФ - 74,11±2,96 у.е.).

Заключение. Таким образом, после проведения секвестрнекрэктомии с фиксацией аппаратом Илизарова у больных хроническим остеомиелитом наблюдается снижение фагоцитарной активности нейтрофилов, наиболее выраженные изменения регистрируются на 2-3 сутки послеоперационного периода.

ПРИМЕНЕНИЕ АВФ В ЛЕЧЕНИИ ОСЛОЖНЕНИЙ ГЕМАТОГЕННОГО ОСТЕОМИЕЛИТА КОСТЕЙ НИЖНЕЙ КОНЕЧНОСТИ У ДЕТЕЙ И ПОДРОСТКОВ

Куксов В.Ф., Абрамов А.Н., Рыжов В.И., Юрченков С.В.

ММУ «Городская детская больница №2», г. Самара, Россия

THE USE OF EXTERNAL FIXATION DEVICES IN TREATMENT OF THE COMPLICATIONS OF LOWER LIMB BONE HEMATOGENOUS OSTEOMYELITIS IN CHILDREN AND ADOLESCENTS

Kuksov V.F., Abramov A.N., Ryzhov V.I., Yurchenkov S.V.

Municipal Medical Institution *City Children's Hospital No. 2*, Samara, Russia

The results of treatment of 137 patients with the consequences of lower limb bone hematogenous osteomyelitis have been analyzed. Pathologic dislocation of the hip was observed in 23, femoral pseudoarthrosis – in 20, tibial pseudoarthrosis – in 17, femoral shaft defect – in 45, tibial shaft defect – in 32 patients. Orthopaedic correction was performed within the periods from 1 to 5 years after radical surgical interventions. Limb weight-bearing function was restored at the first stage. Shortenings of the limb, deformities of its segments were eliminated at the subsequent stages. Long-term results have been studied in all the patients within the periods of 2-15 years after the orthopaedic correction. Outcomes were good in 120 patients studied. Deformity has been eliminated completely, shortening has been compensated, and the function of the lower limb has been recovered. Treatment performance in children and adolescents with hematogenous osteomyelitis consequences must be complex, by stages, giving preference to the Ilizarov fixator use.

Устранение тяжелых последствий гематогенного остеомиелита представляет сложную проблему детской ортопедии.

Цель. Определить рациональные методы лечения осложнений гематогенного остеомиелита у детей и подростков с соблюдением этапности.

Методы и материалы. За последние 15 лет у нас прошли лечение 137 пациентов с последствиями гематогенного остеомиелита костей нижней конечности. Мальчиков – 62, девочек – 75. Возраст пациентов варьировал от 3 до 15 лет. Структурные данные осложнений: патологический вывих бедра – у 23, ложный сустав бедренной – у 20, большеберцовой кости – у 17, дефект диафиза бедренной – у 45, большеберцовой кости – у 32 пациентов. Ортопедическую коррекцию пациентам проводили в сроки от 1 года до 5 лет после радикальных оперативных вмешательств. На первом этапе главной задачей было восстановление опорной функции конечности. На последующих этапах ставили иные задачи – ликвидация укорочения конечности, устранение деформаций ее сегментов. Отдельным пациентам выполняли от 3 до 5 операций в течение 2-7 лет. При сохранившейся части шейки бедренной кости осуществляли открытое вправление культи шейки бедра (8 пациентов) или закрытую центрацию ее (8 пациентов) с обязательной межвертельной корригирующей остеотомией. У 7 пациентов имелось полное разрушение воспалительным процессом головки и шейки бедренной кости. Им был сформирован навес из гребня подвздошной кости на питающей сосудисто-мышечной ножке по Андрианову-Тихоненкову. При укорочениях нижней конечности методом выбора был компрессионно-дистракционный остеосинтез. С учетом низкой репарации пораженной кости использовали замедленный темп дистракции. Оперативные вмешательства с целью удлинения конечности (от 5 до 15 см) выполнены на бедре у 63 пациентов (АВФ на бедро с открытой остеотомией бедренной кости) и на голени у 23 (АВФ на голень с открытой остеотомией обеих берцовых костей). При ложном суставе большеберцовой кости производили резекцию его, а затем выполняли открытый боковой компрессионный остеосинтез по Андрианову-Поздееву (у 5 пациентов) или наложение АВФ на голень с открытой остеотомией малоберцовой кости (у 12 пациентов). Отдаленные результаты изучены у всех 137 пациентов в сроки от 2 до 15 лет после ортопедической коррекции. У 120 обследованных пациентов исходы хорошие. Полностью устранена деформация, компенсировано укорочение и восстановлена функция нижней конечности.

Заключение. Лечение детям и подросткам с последствиями гематогенного остеомиелита необходимо проводить комплексно, этапно, отдавая предпочтение аппаратам внешней фиксации Илизарова.

ЛЕЧЕНИЕ ПОСЛЕДСТВИЙ ГЕМАТОГЕННОГО ОСТЕОМИЕЛИТА ПЛЕЧЕВОЙ КОСТИ У ДЕТЕЙ

Куксов В.Ф., Рыжов В.И., Юрченков С.В.

ММУ «Городская детская больница №2», г. Самара, Россия

TREATMENT OF HUMERAL HEMATOGENOUS OSTEOMYELITIS CONSEQUENCES IN CHILDREN

Kuksov V.F., Ryzhov V.I., Yurchenkov S.V.

Municipal Medical Institution *City Children's Hospital No. 2*, Samara, Russia

The results of treatment of 39 patients with the consequences of epiphyseal hematogenous osteomyelitis of the humerus have been analyzed. The age of children was from 5 to 14 years. The complications of the following types were observed: pathologic dislocation of the shoulder, humeral shortening, varus deformity of the elbow. Orthopaedic correction was performed within the first 5 years after radical surgeries (these are the most optimal terms), the correction was performed simultaneously with curing of the primary osteomyelitic focus in some patients. Staged surgical treatment was performed in all the patients. The movements (of sufficient range) in the shoulder or the elbow involved were restored at the first stage. Humeral shortening was eliminated, as well as deformities of isolated humeral segments were corrected at the second stage. Long-term results have been studied in all the patients within the periods of 2-15 years after the orthopaedic correction. Outcomes were good in 35 patients studied. The deformity of the proximal or distal epiphyses of the humerus has been eliminated completely, humeral shortening has been compensated, and synostosing of the remaining growth plates has occurred as usually. The function of both the shoulder and the elbow is of full range.

К сложному разделу детской ортопедии относятся последствия эпифизарного гематогенного остеомиелита плечевой кости.

Цель. Определить оптимальные сроки проведения ортопедической коррекции и этапность проведения ее.

Материалы и методы. За последние 15 лет под нашим наблюдением находились 39 пациентов с последствиями эпифизарного гематогенного остеомиелита плечевой кости. Возраст детей - от 5 до 14 лет. Девочек было 25, мальчиков – 14. Виды осложнений: патологический вывих плеча – у 8, укорочение плечевой кости – у 26, варусная деформация локтевого сустава – у 5 пациентов.

Ортопедическую коррекцию детям с последствиями гематогенного остеомиелита проводили в первые 5 лет после радикальных операций (это наиболее оптимальные сроки), отдельным пациентам (строго индивидуально) одновременно с санацией первичного остеомиелитического очага. Необходимо постоянно учитывать клинико-рентгенологические и лабораторные данные. По нашему мнению, должно преобладать этапное хирургическое лечение. На первом этапе решали главный вопрос – восстановление движений (в достаточном объеме) в пораженных плечевом или локтевом суставах. На втором этапе – ликвидация укорочений плечевой кости, устранение деформаций отдельных ее сегментов. Объемы оперативных вмешательств: 1) артротомия пораженного плечевого сустава и открытое вправление измененного проксимального эпифиза плечевой кости – у 8, 2) экономная клиновидная резекция мыщелка плечевой кости с устранением варусной деформации локтевого сустава – у 5, 3) наложение трехсекционного аппарата внешней фиксации (АВФ) Илизарова на протяжении диафиза плечевой кости с последующей открытой косой остеотомией и дистракцией – у 26 пациентов. Следует подчеркнуть, что показанием для наложения АВФ было укорочение плечевой кости от 5 до 8 см.

Отдаленные результаты лечения изучены у всех 39 пациентов в сроки от 2 до 15 лет после оперативного вмешательства. У 35 обследованных пациентов исходы были хорошие. Полностью устранена деформация проксимального или дистального эпифизов плеча, компенсировано укорочение плечевой кости, синостозирование оставшихся ростковых зон шло в обычные сроки. Функция плечевого и локтевого суставов в полном объеме.

Заключение. Лечение пациентов с последствиями гематогенного остеомиелита плечевой кости необходимо проводить в специализированных детских ортопедических отделениях в оптимальные сроки (спустя 5 лет после начала заболевания), строго индивидуально, соблюдая этапность. Положительные исходы свидетельствуют о правильно выбранном лечебном подходе.

ОСТЕОСИНТЕЗ ДЛИННЫХ ТРУБЧАТЫХ КОСТЕЙ СТЕРЖНЕВЫМИ АППАРАТАМИ

Купкенов Д.Э., Михайлов В.М.

Медсанчасть ОАО «Татнефть», г. Альметьевск, Татарстан

OSTEOSYNTHESIS OF LONG TUBULAR BONES WITH ROD DEVICES

Kupkenov D.E., Mikhailov V.M.

Medical Sanitary Unit of “Tatneft” Open Joint Stock Company, Almetiyevsk, Tatarstan, Russia

The results of treatment using a rod device have been analyzed in 268 patients; there were multiple fractures and combined injuries in 42 of them. Significant primary displacement of fragments was established in all the cases. 280 surgeries of extrafocal osteosynthesis with the rod device were performed. 104 devices were applied to the femur, 31 – to the leg, 133 – to the humerus, 12 – to the forearm. Rod osteosynthesis was made in several segments at once in twelve patients, 16 victims with open fractures were operated on urgently, the remaining – on Day 2-10 after trauma. The final reposition with the device was made by stages, after curing of patient’s grave condition. The device was applied simultaneously with wound primary surgical debridement for open fractures. Good outcomes were obtained in 94 % of patients. There were no early complications due to the device appliance, such as injuries of vessels and nerves. Inflammatory processes in the area of rod insertion owing to social factors developed in 16 patients.

Внедрение в клиническую практику внеочагового остеосинтеза вывело на новый качественный уровень минимально инвазивные и малотравматичные методы и технологии остеосинтеза. Стержневые аппараты имеют явные преимущества над спицевыми благодаря большей простоте конструкции, малогабаритности, хирургической техники и жесткости фиксации, меньшей травматизации мягких тканей и повышению качества жизни пациента. Однако репозиционные возможности большинства стержневых аппаратов весьма ограничены и пока уступают спицевым конструкциям. Нами разработаны и внедрены стержневые аппараты (Патенты РФ № 2272593, №2281714, №2281715, №2322211, №2322953, №2350296, №2354323, №2354324, №2354325, №2354326) на основе аппарата Г.А. Илизарова, способные устранять имеющиеся недостатки.

Цель работы. На основании анализа собственного опыта определить технические возможности и особенности стержневого остеосинтеза нашими аппаратами.

За период с 2004 по 2010 г. в травматологическом отделении МСЧ ОАО «Татнефть» с помощью стержневого аппарата прооперированно 268 пациентов, из которых у 42 имели место множественные переломы и сочетанные повреждения. Во всех случаях констатировано значительное первичное смещение фрагментов. Выполнено 280 операций внеочагового остеосинтеза стержневым аппаратом. На бедро наложено 104 аппарата, на голень – 31, на плечо – 133, на предплечье – 12. У двенадцати пациентов стержневой остеосинтез произведен сразу на нескольких сегментах, 16 пострадавших с открытыми переломами оперированы в ургентном порядке, остальные - на 2-10 сутки после травмы.

Разработаны рациональные схемы компоновки стержневого аппарата и методики его применения в зависимости от конкретных клинических ситуаций.

Для устранения смещений отломков в комплект деталей стержневого аппарата входит репонирующий узел, укомплектованный из деталей аппарата Г.А. Илизарова. Исследование показало, что практически во всех случаях остеосинтеза, независимо от вида перелома, его локализации и характера смещения, удавалось, манипулируя репонирующими узлами аппарата, осуществлять закрытое вправление отломков, достигая полной адаптации. При ургентном монтаже аппарата учитывали тяжесть общего состояния и не стремились достичь точной репозиции на операционном столе. Основной упор делался на малотравматичность и быстроту наложения, а окончательное аппаратное вправление осуществляли поэтапно, после купирования тяжелого состояния больного.

При открытых переломах наложение аппарата осуществляли одновременно с первичной хирургической обработкой раны.

Хорошие исходы были получены у 94 % больных. Ранних осложнений, связанных с наложением аппарата, таких, как повреждение сосудов и нервов, не было. У 16 больных возникли воспалительные процессы в области введения стержней, связанные с социальными факторами.

Вывод. Стержневой аппарат позволяет осуществлять закрытую репозицию отломков независимо от вида перелома, его локализации и характера смещения и может быть рекомендован для широкого использования как при плановом остеосинтезе, так и при оказании ургентной помощи.

ПРИМЕНЕНИЕ СТЕРЖНЕВЫХ АППАРАТОВ ПРИ ДИАФИЗАРНЫХ ПЕРЕЛОМАХ БЕДРЕННОЙ КОСТИ У ДЕТЕЙ

Купкенов Д.Э., Михайлов В.М.

МСЧ ОАО «Татнефть», г. Альметьевск, Татарстан, Россия

THE USE OD ROD DEVICES FOR FEMORAL SHAFT FRACTURES IN CHILDREN

Kupkenov D.E., Mikhailov V.M.

Medical Sanitary Unit of “Tatneft” Open Joint Stock Company, Almetiyevsk, Tatarstan, Russia

The results of treatment have been analyzed for 27 children at the age of 5-14 years with femoral shaft fractures using the developed by the authors rod devices for transosseous osteosynthesis with the reposition units which allow to improve the reposition properties of devices, as well as to increase the effectiveness of surgical treatment. Rod devices have been configured from the Ilizarov fixator elements, and transosseous rods have been made by the Kazan medical-and-instrumental plant. The periods of follow-up made up 1-3 years from the time of surgery in all 27 patients. The results of treatment were estimated by the three-point score system as good, satisfactory and unsatisfactory ones. Fracture consolidation was achieved in all the cases. Good results were obtained in 25 (92.6 %) of patients, satisfactory – in 2 (7.4 %). Duration of fixation was 8–12 weeks.

Введение. Дети с переломами бедренной кости составляют 16,6 % от общего числа больных, госпитализированных по поводу повреждений различных отделов скелета. Чаще всего переломы возникают на протяжении диафиза бедренной кости и относятся к наиболее тяжелым и частым повреждениям опорно-двигательного аппарата у детей и встречаются в 59,9 % случаев (Баиров Г.А., 2000).

В настоящее время для лечения детей с переломами бедренной кости широко применяются аппараты внешней фиксации: спицевые, спице-стержневые, стержневые. При остеосинтезе стержневыми аппаратами чрескостные стержни проводятся по наружно-боковой поверхности бедра, а передние и задние фасциально–мышечные футляры остаются интактными, поэтому амплитуда движений в коленном и тазобедренном суставах сохраняются.

Целью данной работы является обоснование эффективности применения стержневых аппаратов при переломах бедренной кости у детей.

Материал и методы. За период с 2001 по 2009 г. проведено оперативное лечение у 27 детей в возрасте от 5 до 14 лет, средний возраст составил 9 лет. Мальчиков было 20 (74 %), девочек – 7 (26 %). Обстоятельства травмы: дорожно-транспортное происшествие - 18 (66,6 %) случаев, бытовая травма – 5 (18,5 %), падение с высоты – 4 (14,9 %).

Показаниями для чрескостного остеосинтеза стержневым аппаратом являются любые диафизарные переломы бедра, в частности, спиральные, косые, оскольчатые, многооскольчатые, поперечные, сегментарные. Открытые переломы являются безусловным показанием к аппаратной фиксации.

Нами разработаны и внедрены стержневые аппараты для чрескостного остеосинтеза с узлами репозиции (патенты РФ №2272593, №2281714, №2281715), которые позволяют улучшить репозиционные качества аппаратов, повысить эффективность оперативного лечения. Эти стержневые аппараты компонуются из деталей аппарата Г.А. Илизарова, а чрескостные стержни изготовлены Казанским медико-инструментальным заводом.

У детей чрескостный остеосинтез закрытых диафизарных оскольчатых переломов бедренной кости выполняли минимальным количеством чрескостных стержней, в каждый отломок бедренной кости вводили по два чрескостных стержня вне ростковых зон и монтировали односторонний одноплоскостной аппарат, состоящий из двух полудуг. Репозицию отломков бедренной кости проводили с помощью узлов репозиции стержневого аппарата под контролем электронно-оптического преобразователя. Средняя продолжительность оперативного вмешательства составляет около 30-50 минут. Средний срок стационарного лечения составил 9 дней. Применение чрескостного остеосинтеза стержневым аппаратом позволяет осуществлять оперативное вмешательство в максимально ранние сроки после поступления пациентов в стационар, что значительно улучшает результаты лечения и снижает возможные послеоперационные осложнения. Все больные были прооперированы в срок до 3 дней. В послеоперационном периоде для предупреждения тугоподвижности в суставах оперированной конечности, атрофии мышц и ликвидации отека назначали лечебную гимнастику, включающую активные и пассивные движения в суставах и изометрическое напряжение мышц. Активизацию больных при помощи костылей с частичной опорой на оперированную ногу проводили на 3-5 сутки после операции.

Для оценки исходов лечения мы использовали клинические и рентгенологические данные обследования пациентов до и после операции. Сроки наблюдения составили от 1 года до 3 лет с момента операции у всех 27 пациентов. Результаты лечения оценивались по трехбалльной системе как хорошие, удовлетворительные и неудовлетворительные. Консолидация перелома достигнута во всех случаях. Хороший результат отмечен у 25 (92,6 %) пациентов, удовлетворительный - у 2 (7,4 %). Продолжительность фиксации составила 8–12 недель.

Вывод. Стержневые аппараты создают стабильную и надежную фиксацию переломов бедренной кости, позволяют осуществлять дозированную нагрузку на оперированную конечность и получить у большинства пациентов хорошие результаты.

АППАРАТЫ НАРУЖНОЙ ФИКСАЦИИ В КОМПЛЕКСЕ ЛЕЧЕНИЯ ПОСТРАДАВШИХ С ПОЛИТРАВМОЙ

Кустуров В.И., Кустурова А.В.

ГУ Медицины и Фармации им. Н.Тестемицану, ННПЦ срочной медицины, лаборатория «Политравмы», г. Кишинев, Республика Молдова

DEVICES FOR EXTERNAL FIXATION IN THE COMPLEX OF TREATMENT OF VICTIMS WITH POLYTRAUMA

Kusturov V.I., Kusturova A.V.

The Testemitsanu State Institution of Medicine and Pharmacy, National Scientific-and-Practical Center of Emergency Medicine, Laboratory of «Polytrauma», Kishinev, Republic of Moldova

The analysis of the results of treatment of 168 victims with polytrauma is presented in the work. Pelvic bone fractures combined with cranial trauma (84), chest injuries (76), injuries of abdominal cavity organs (64) and with limb bone fractures (135) were diagnosed in all the patients. The age of patients varied from 18 to 64 years. Osteosynthesis was performed with external fixators. The performance of osteosynthesis for all the fractures consecutively at one or two stages contributed to the reduction of treatment periods and the improvement of the outcomes of severe multiple injuries of the pelvis and lower limbs. The problem of osteosynthesis sequence was solved individually. The developed techniques of surgical treatment of the injuries of pelvic ring and limb bones, the tactics of management of patients with polytrauma provided for positive result in 97.4 % of cases.

Введение. Недостаточная иммобилизация переломов таза и длинных трубчатых костей является одним из главных шокогенных факторов, отягощающих общее состояние больных с политравмой в раннем периоде травматической болезни. Существенной причиной увеличения неудовлетворительных результатов лечения является дополнительная иммобилизация пострадавшего в положении на спине при наличии скелетного вытяжения и гипсовой повязки.

Пациенты и методы. В работе представлен анализ результатов лечения за последние пять лет 168 пострадавших с политравмой. У всех пациентов были диагностированы переломы костей таза, сочетавшиеся с травмой черепа (84), повреждениями грудной клетки (76), органов брюшной полости (64) и с переломами костей конечностей (135). Возраст пациентов варьировал от 18 до 64 лет. Повреждения тазового кольца у мужчин 21-50 лет наблюдались в два раза чаще, чем у женщин того же возраста и составляли соответственно 66,5 % - у мужчин и 33,5 % - у женщин. Среди причин травмы наиболее часто встречались дорожно-транспортные происшествия - 64,37 % и падение с высоты - 25,32 %. У 17 (10,31 %) пациентов был удар большой энергетической силы с последующим сдавлением пострадавшего с тяжелыми повреждениями органов грудной клетки и паренхиматозных органов живота. Часть пострадавших (85 %) поступили в ННПЦ срочной медицины в первые сутки после травмы. Степень тяжести повреждения определяли по системе AIS и ISS, а переломы костей таза и конечностей по классификации AO/ASIF (1996): переломы таза типа А – 47 больных, типа В – 53, типа С – 68. У 114 пострадавших было выявлено 9 переломов тел позвонков, 14 переломов остистых отростков, 24 - ключицы, 12 - лопатки и 135 переломов костей конечностей: плечо – 13, предплечье – 27, кисть – 15, бедро – 36, голень – 29, стопа – 15. В 20 случаях переломы конечностей были открытыми.

В срочном порядке проводили комплексное обследование, противошоковые мероприятия и, по показаниям, хирургические вмешательства: лапаротомия - 34, торакотомия - 2, остеосинтез тазового кольца - 43, ПХО открытых переломов конечностей и внеочаговый остеосинтез аппаратом Г.А. Илизарова.

Результаты. После фиксации тазового кольца и костей конечностей гемодинамика пациентов стабилизировалась на безопасном уровне, объем трансфузий уменьшился, в среднем, на одного больного на 1,2±0,2 л/сутки, препаратов крови - на 0,68±0,2 л/сутки ($p<0,05$). В послеоперационном периоде больные с первых суток были мобильными, с 3-7 дня передвигались на костылях без нагрузки на ногу с поврежденной стороны. Продолжительность лечения и нетрудоспособности у них значительно больше, чем при изолированной и даже сочетанной травме ($p<0,05$). Сокращению сроков лечения и улучшению исходов тяжелой множественной травмы таза и нижних конечностей способствовало выполнение остеосинтеза всех переломов последовательно в один или два этапа. Вопрос очередности остеосинтеза решался индивидуально. Разработанные методики хирургического лечения повреждений тазового кольца и костей конечностей, тактика ведения больных с политравмой обеспечили положительный результат в 97,4 % наблюдений.

Выводы. Использование аппаратов наружной фиксации в лечении повреждений опорно-двигательного аппарата на раннем этапе травматической болезни способствует сохранению жизни пациентов с политравмой, предупреждает развитие осложнений и обеспечивает положительный результат лечения.

ПРИМЕНЕНИЕ БЛОКИРУЕМЫХ ФИКСАТОРОВ БЛИСКУНОВА В КОМПЛЕКСНОМ ЛЕЧЕНИИ ПАЦИЕНТОВ С РАССТРОЙСТВАМИ РЕПАРАТИВНОГО ОСТЕОГЕНЕЗА ПОСЛЕ ПЕРЕЛОМОВ БОЛЬШЕБЕРЦОВОЙ КОСТИ

Куценко С.Н., Митюнин Д.А., Никифоров Р.Р.

«Крымский государственный медицинский университет им. С.И. Георгиевского», г. Симферополь, Украина

THE USE OF THE BLISKUNOV LOCKABLE FIXATORS IN COMPLEX TREATMENT OF PATIENTS WITH REPARATIVE OSTEOGENESIS DISORDERS AFTER TIBIAL FRACTURES

Kutsenko S.N., Mitiunin D.A., Nikiforov R.R.

The Crimea State Medical University named after S.I. Georgievsky, Simferopol, Ukraine

The experience of using the lockable fixators of the Bliskunov system has been summarized in 56 patients treated for tibial pseudoarthroses and non-unions. Free bone autografting was used in 32 patients, the pseudoarthrosis decortication according to Sitenko and Beck tunnelization – in 51 cases, closed osteosynthesis technique was performed in 2 patients. It has been demonstrated, that the complex approach to the problem of treatment of patients with reparative osteogenesis disorders based on the biomechanical expediency of lockable constructions, early functional loading and rational medicamental therapy allow to achieve positive results of treatment.

Проблема нарушения процесса регенерации костной ткани остается актуальной и по сей день. В последние годы отмечен повышенный интерес к данной проблеме в связи с появлением новых современных методов диагностики и лечения ортопедо-травматологических больных.

Целью настоящего исследования является обобщение и анализ опыта применения блокируемых фиксаторов системы Блискунова при лечении ложных суставов и несросшихся переломов большеберцовой кости в клиниках г. Симферополя за период с 2005 по 2010.г., а также комплекса мер по нормализации репаративного остеогенеза.

Материалы и методы. За указанный период времени прооперировано 62 больных. Под нашим наблюдением находились 56 пациентов (у которых прослежены отдаленные результаты) с расстройствами репаративного остеогенеза при переломах костей голени. Все оперативные вмешательства проводились с применением блокируемых фиксаторов Блискунова, изготовленных из титанового сплава ВТ-16 с возможностью осуществления одномоментной межфрагментарной компрессии. По поводу ложных суставов оперировано 36 больных, с замедленной консолидацией переломов – 20, реостеосинтез после несостоятельности фиксаторов (пластины, винты, интрамедуллярные стержни) был проведен в 12 случаях. Свободная костная аутопластика применялась у 32 пациентов, декортикация области ложного сустава по Ситенко и туннелизация по Беку – в 51 случае, закрытая методика остеосинтеза выполнена у 2 пациентов.

В процессе лечения исследовалось кровообращение поврежденной конечности методом ультразвуковой допплерографии, проводился рентгенологический мониторинг и биохимическое исследование крови (маркеры метаболизма коллагена и минерального обмена костной ткани).

Результаты и их обсуждение. На основании анализа результатов лечения пациентов с расстройствами репаративного остеогенеза при переломах костей голени методом блокируемого интрамедуллярного остеосинтеза показано, что достигнуто сращение после первичного вмешательства по поводу ложных суставов и несросшихся переломов в 49 случаях, 4 пациентам выполнена повторная операция с применением костной аутопластики, в 2 случаях наблюдался излом фиксатора, связанный с нарушением пациентами ортопедического режима. Инфекционные осложнения в виде поверхностного нагноения и краевого некроза послеоперационной раны в области повреждения отмечены у 3 пациентов, заживление происходило вторичным натяжением без тяжелых последствий. Все пациенты в ближайшем послеоперационном периоде и в дальнейшем получали препараты, улучшающие микроциркуляцию и тканевой обмен (трентал, актовегин, вазапростан), противоотечные препараты и венотоники (L-лизина эсцинат, детралекс, троксевазин), сбалансированные минерально-витаминные комплексы. Пациентам старше 50 лет назначали антирезорбтивную терапию (миакальцик, фасомакс, бивалос, акласта), 2 пациентам (62 и 69 лет) применяли анаболические стероиды (ретаболил).

Таким образом, комплексный подход к проблеме лечения пациентов с расстройствами репаративного остеогенеза, в основе которого лежит биомеханическая целесообразность блокируемых конструкций, ранняя функциональная нагрузка и рациональная медикаментозная терапия, позволяют достичь положительных результатов лечения.

АЛЛОГЕННЫЙ ДЕМИНЕРАЛИЗОВАННЫЙ КОСТНЫЙ ИМПЛАНТАТ В ЛЕЧЕНИИ ХРОНИЧЕСКОГО ОСТЕОМИЕЛИТА (ЭКСПЕРИМЕНТАЛЬНОЕ ИССЛЕДОВАНИЕ)

Ладонин С.В., Махова А.Н., Вовк Е.А., Ишутов И.В.

ГОУ ВПО «Самарский государственный медицинский университет» Минздравсоцразвития России, г. Самара, Россия

AN ALLOGENIC DEMINERALIZED BONE IMPLANT IN CHRONIC OSTEOMYELITIS TREATMENT (AN EXPERIMENTAL STUDY)

Ladonin S.V., Makhova A.N., Vovk E.A., Ishutov I.V.

State Educational Institution of Higher Professional Education *The Samara State Medical University* of the Ministry of Health and Social Development of Russia, Samara, Russia

The effect of allogenic demineralized bone implant (DBI) on bone tissue regeneration for chronic osteomyelitis has been estimated. Modeling of tibial chronic osteomyelitis was performed in 56 mongrel rabbits, kept under the same conditions. Purulent fistula formed on Day 9-10 after osteomyelitis modeling in animals. Bone tissue necrosis, sequester formation, segmented infiltration was observed in micropreparations by Day 14. The extensive regeneratory reaction of endosteum and periosteum developed with formation of bone trabeculae continuous network by Day 14 after DBI grafting. The active osteoblastic reaction of developing bone tissue was noted. The reorganization of provisory bone into the lamellar one began on Day 30 with active participation of osteoblasts and osteoclasts. The well developed network of microcirculatory bed was noted. Osteones of compact bone tissue are formed by Day 90.

Цель. Экспериментальная оценка влияния аллогенного деминерализованного костного имплантата (ДКИ) на регенерацию костной ткани при хроническом остеомиелите.

Материалы и методы. У 56 беспородных кроликов, содержащихся в одинаковых условиях, проведены эксперименты по моделированию хронического остеомиелита большеберцовой кости. Трапецивидной фрезой диаметром 0,2 см, с промежутком 0,2 см, делали 4 отверстия по длине кости. Крайние боковые точки отверстий соединяли продольными пропилами. В дефекты вводили взвесь микробных тел Staphylococcus aureus 10^9 в 1 мл физраствора. Через 14 суток у 48 животных проводили некрсеквестрэктомию, пластику костной полости. Пластику проводили в первой группе мышцей на ножке, во второй группе – ДКИ, изготовленным по технологии «Лиопласт» из диафизарных фрагментов трубчатых костей взрослых кроликов. Костную полость озвучивали ультразвуком в растворе 30 % линкомицина с частотой 25 кГц в течение 1 минуты, а ДКИ насыщали этим же антибиотиком в ультразвуковой камере с частотой 40 кГц 3 минуты. У 8 животных без лечения наблюдали развитие остеомиелита. Кроликов выводили из эксперимента на 14, 30, 90, 180 сутки. Для гистологического исследования брали материал из зоны поврежденного диафиза.

Результаты. После моделирования остеомиелита у животных на 9-10 сутки формировался гнойный свищ. На 14 сутки в микропрепаратах наблюдали некроз костной ткани, формирование секвестров, сегментоядерную инфильтрацию. Внутренняя стенка формирующейся секвестральной полости была образована рыхлой соединительной тканью, наружная – балками ретикулофиброзной костной ткани и сохраненными участками компактной кости. Надкостница была отечна, отслоена, пропитана лейкоцитами. На 14 сутки после пластики ДКИ наряду с остатками воспалительных признаков уже развивалась обширная регенераторная реакция со стороны эндоста и периоста с формированием сплошной сети костных балок. Отмечалась активная остеобластическая реакция развивающейся костной ткани. На 30 сутки начиналась перестройка провизорной кости в пластинчатую с активным участием остеобластов и остеокластов. Отмечалась хорошо развитая сеть микроциркуляторного русла. Особенностью регенераторных процессов с пластикой ДКИ являлось наличие хрящевых клеток, как промежуточного этапа регенерации. К 90 суткам формируются остеоны компактной костной ткани.

На 14 сутки после некрсеквестрэктомии с пластикой мышцей на ножке в костной полости определялись волокна поперечнополосатой мышцы и рыхлой неоформленной соединительной ткани. Прилежащие к месту повреждения мышечные волокна находились в различном состоянии. В основном были участки, сохранившие структурные признаки жизнеспособности. У некоторых волокон отсутствовали ядра, а пространство между ним было заполнено рыхлой неоформленной соединительной тканью. На 90-е сутки после пластики мышцей определялся регенерат, представленный ретикулофиброзной костной тканью и рыхлой неоформленной соединительной тканью.

Выводы. Аллогенный ДКИ стимулирует восстановительные процессы в различных тканевых компонентах регенерата – костном, хрящевом, соединительнотканном с активным участием микроциркуляторного русла и быстрой перестройкой ретикулофиброзной кости в пластинчатую костную ткань компактного строения.

КОСТНАЯ ДЕНСИТОМЕТРИЯ У БОЛЬНЫХ С ПОСЛЕДСТВИЯМИ ПОВРЕЖДЕНИЙ ОБЛАСТИ ЛОКТЕВОГО СУСТАВА

Ларионова Т.А., Солдатов Ю.П., Овчинников Е.Н.

ФГУ «Российский научный центр «Восстановительная травматология и ортопедия» им. акад. Г.А. Илизарова» Минздравсоцразвития России, г. Курган, Россия

BONE DENSITOMETRY IN PATIENTS WITH THE CONSEQUENCES OF THE ELBOW ZONE INJURIES

Larionova T.A., Soldatov Yu.P., Ovchinnikov E.N.

Federal State Institution The Russian Ilizarov Scientific Center *Restorative Traumatology and Orthopaedics* of the Ministry of Health and Social Development of Russia, Kurgan, Russia

Heterotopic ossification being formed rather often is one of the causes of the elbow dysfunction after injuries. Surgical treatment of such patients is associated with the very high risk of ossification recurrence and contracture aggravation. The studying of mineral density of the upper limb bones in different periods after trauma allows to substantiate the indications for intraarticular surgeries objectively. The use of this technique gives the possibility to judge of ossificate maturity, because the coefficient of mineralization has conformed to the value of intact limb for mature ossificates.

Одной из причин нарушения функции локтевого сустава после травм является часто образующаяся гетеротопическая оссификация. Оперативное лечение таких больных связано с очень высоким риском рецидива оссификации и усугубления контрактуры.

Определенный интерес представляет изучение минеральной плотности костей верхней конечности в различные сроки после травмы, что позволяет объективно обосновать показания к внутрисуставным операциям (артротомиям), а также к проведению повторных внутрисуставных манипуляций. Возможности современных малоинвазивных технологий, таких как двухэнергетическая рентгеновская абсорбциометрия, позволяют не только своевременно диагностировать остеопороз, но и оценить степень минерализации в сегментах скелета, в том числе и в локтевом суставе. К неоценимым преимуществам метода относится и его низкая лучевая нагрузка на костный мозг и внутренние органы, что допускает возможность неоднократного обследования пациента в процессе лечения.

На костном денситометре «Lunar» обследовано 23 больных с последствиями травм локтевого сустава, сопровождающимися нарушением его функции. Давность заболевания составила от четырех месяцев до одного года у 7 пациентов, 1-1,5 года – у восьми больных и более двух лет – у восьми человек. Возраст пациентов составил 31,5±3,1 лет, дефицит сгибания в суставе соответствовал 45±7°, разгибания – 46±20°. Исследование в прямой проекции области локтевого сустава проводили в программе «все тело» (Total Body). Методом локального анализа определяли минеральную плотность костей (г/см^2) (МПК) в проекции ямки локтевого отростка, венечной ямки и дистального метадиафиза плечевой кости, границы которых выделяли квадратом. Для представления о степени минерализации рассчитывали коэффициент отношения минеральной плотности кости поврежденной конечности к минеральной плотности интактной конечности (kBMD).

В результате исследования выявлено, что у больных на интактной (здоровой) конечности минеральная плотность в проекции ямки локтевого отростка и венечной ямки имела довольно широкий диапазон колебаний и соответствовала 0,344 - 1,221 г/см^2, что объяснялось вариабельностью толщины костной перегородки между ямкой локтевого отростка и венечной ямкой. Напротив, в дистальном метадиафизе плечевой кости интактной конечности отмечена однородность значений МПК. При анализе показателей МПК в проекции ямки локтевого отростка и венечной ямки у больных оказалось, что при контрактурах локтевого сустава без рентгенологических признаков оссификации ямок, минеральная плотность приближается к показателям на интактной конечности, (достоверных различий между исследуемыми значениями выявлено не было, $p \geq 0,4$). При наличии оссификации значения были выше в среднем в 1,5–1,9 раза. Коэффициент kBMD области ямки локтевого отростка и венечной ямки составил 0,99±0,524, что свидетельствовало о достижении в поврежденной конечности значений, аналогичных показателям МПКТ в интактной конечности. Несколько меньшие значения составил kBMD для дистального метадиафиза 0,88±0,093. Так как увеличение минерального обмена в костях рассматривается как местная реакция организма на развитие патологического процесса (образование остеофитов), то по результатам данного исследования можно заключить, что после травмы локтевого сустава имеется высокий риск возникновения оссификатов и остеофитов, который постепенно снижается через один год после травмы. Наибольший риск образования оссификатов принадлежит области локтевого отростка и его ямки.

Таким образом, применение данного метода позволяет судить о зрелости оссификатов, поскольку при зрелых оссификатах коэффициент минерализации соответствовал показателю на здоровой конечности.

СПОСОБЫ ОПТИМИЗАЦИИ РЕГЕНЕРАЦИИ БОЛЬШЕБЕРЦОВОЙ КОСТИ ПРИ ЛЕЧЕНИИ БОЛЬНЫХ ХРОНИЧЕСКИМ ТРАВМАТИЧЕСКИМ ОСТЕОМИЕЛИТОМ МЕТОДОМ ЧРЕСКОСТНОГО ОСТЕОСИНТЕЗА

Леонова С.Н., Данилов Д.Г., Рехов А.В., Камека А.Л.

«Научный центр реконструктивной и восстановительной хирургии СО РАМН», г. Иркутск, России

THE TECHNIQUES FOR OPTIMIZATION OF TIBIAL REGENERATION IN TREATMENT OF PATIENTS WITH CHRONIC TRAUMATIC OSTEOMYELITIS BY TRANSOSSEOUS OSTEOSYNTHESIS METHOD

Leonova S.N., Danilov D.G., Rekhov A.V., Kameka A.L.

The Scientific Center of Reconstructive and Restorative Surgery of the Siberian Branch of Russian Academy of Medical Sciences, Irkutsk, Russia

132 patients with tibial fractures complicated by chronic traumatic osteomyelitis (ChTO) have been treated. Fracture healing was observed within the period of 3-5 months with the mean period of 4.29±0.2 months in patients with local form of ChTO when bone extrafocal autografting was used. The persistent remission of purulent process was achieved. The use of standard treatment allowed to achieve fracture union within the periods of 10.13±0.72 months. The filling of bone tissue defects was performed in the periods of 7-8 months with the mean period of 7.56±0.76 months in patients with ChTO common form when individual controlled rate of distraction was used.

В условиях скомпрометированного кровоснабжения нередко происходит замедленное сращение перелома или формирование слабоминерализованного дистракционного регенерата, что значительно увеличивает сроки лечения больных хроническим травматическим остеомиелитом (ХТО).

Цель исследования. Оптимизировать процесс регенерации большеберцовой кости при лечении больных ХТО методом чрескостного остеосинтеза.

Материалы и методы исследования. Было пролечено 132 пациента с переломами большеберцовой кости голени, осложненными ХТО, в возрасте от 20 до 60 лет. У 57 пациентов перелом осложнился локальной (ограниченной, концевой) формой ХТО, у 75 пациентов имела место распространенная форма остеомиелита. При локальной форме ХТО 33 пациентам была выполнена операция: моделирующая резекция концов отломков большеберцовой кости и фиксация чрескостным аппаратом. 24-м пациентам, кроме этой операции, выполняли внеочаговую костную аутотрансплантацию, заключающуюся во введении в проксимальный метафиз большеберцовой кости аутотрансплантата (патент РФ № 2311144, разрешение на применение новой медицинской технологии). При распространенной форме ХТО всем пациентам выполнялась: сегментарная резекция кости (размеры дефектов в среднем 7 см), фиксация чрескостным аппаратом и кортикотомия с остеоклазией. У 47 пациентов темп дистракции меняли в зависимости от рентгенологической картины формирующегося дистракционного регенерата. 28-ми пациентам замещение дефекта большеберцовой кости проводилось по разработанной методике с использованием индивидуального темпа дистракции, определяемого до начала лечения и контролируемого 1 раз в неделю по значению общего индекса состояния костной ткани (заявка на изобретение № 2010132332, приоритет от 02.08.2010 г.).

Результаты и обсуждение. У больных с локальной формой ХТО при использовании внеочаговой костной аутотрансплантации сращение перелома наступило в сроки от 3-х до 5-ти мес., средний срок составил 4,29±0,2 мес. Была достигнута стойкая ремиссия гнойного процесса. Применение стандартного лечения позволило добиться сращения перелома в сроки 10,13±0,72 мес. У больных с распространенной формой ХТО при применении индивидуального, контролируемого темпа дистракции замещение дефектов костной ткани выполнялось в сроки от 7 до 8 месяцев, средний срок составил 7,56±0,76 мес. Этап дистракции выполнялся в течение 79,62±7,79 сут., этап фиксации в АВФ длился 147,1±18,13 сут. Был сформирован полноценный дистракционный регенерат, восстановлена опороспособность конечности, достигнута стойкая ремиссия гнойного процесса. При замещении дефектов костной ткани стандартным способом срок лечения составил в среднем 11,41±0,84 мес. Этап дистракции 78,44±4,97 суток, этап фиксации в АВФ – 256,2±26,11 сут.

Заключение. Включение в стандартное лечение больных с переломами большеберцовой кости, осложненными ХТО, внеочаговой костной аутотрансплантации и индивидуального, контролируемого в процессе лечения темпа дистракции, способствует созданию оптимальных условий для регенерации и сокращению сроков сращения переломов и замещения дефектов костной ткани.

РЕОГРАФИЧЕСКИЕ И ТЕПЛОВИЗИОННЫЕ ИССЛЕДОВАНИЯ У БОЛЬНЫХ С РАСПРОСТРАНЕННОЙ ФОРМОЙ ХРОНИЧЕСКОГО ОСТЕОМИЕЛИТА БОЛЬШЕБЕРЦОВОЙ КОСТИ

Леонова С.Н., Цысляк Е.С., Камека А.Л., Рехов А.В.

«Научный центр реконструктивной и восстановительной хирургии СО РАМН», г. Иркутск, России

RHEOGRAPHIC AND THERMOVISION STUDIES IN PATIENTS WITH THE COMMON FORM OF CHRONIC TIBIAL OSTEOMYELITIS

Leonova S.N., Tsysliak E.S., Kameka A.L., Rekhov A.V.

The Scientific Center of Reconstructive and Restorative Surgery of the Siberian Branch of Russian Academy of Medical Sciences, Irkutsk, Russia

The changes in rheographic and thermovision parameters have been studied in the process of tibial defect filling by transosseous osteosynthesis method in 47 patients with chronic osteomyelitis. It has been demonstrated, that the investigations of the rheographic index and maximal velocity of rapid blood filling, as well as studying the temperature in the middle of the distraction regenerated bone being formed plays an important role in the assessment of regeneration process and the selection of distraction rate for tibial defect filling in patients with chronic osteomyelitis.

Учитывая роль кровоснабжения в дистракционном остеогенезе и возрастающее увеличение функциональной нагрузки на сосудистую систему оперированного органа в условиях замещения костных дефектов (Шевцов В.И. с соавт., 2005), были проведены реографические и тепловизионные исследования у больных хроническим травматическим остеомиелитом (ХТО).

Цель исследования. Исследовать изменения реографических и тепловизионных показателей в процессе замещения дефектов большеберцовой кости методом чрескостного остеосинтеза у больных хроническим остеомиелитом.

Материалы и методы исследования. Было обследовано 47 пациентов с распространенной формой хронического остеомиелита большеберцовой кости голени, средний возраст – 36,9±3,6 лет, 39 мужчин и 8 женщин. Всем пациентам в клинике выполнялась санирующая операция: сегментарная резекция большеберцовой кости или некрсеквестрэктомия и замещение образовавшегося дефекта (в среднем 7 см) методом билокального остеосинтеза. Для получения полноценного дистракционного регенерата использовался различный темп дистракции. При благоприятном течении регенерации у 16 больных использовался темп 1 мм в сутки дискретно. При неблагоприятном течении регенерации 13 больным замещение дефекта выполнялось с замедленным темпом - 0,75 мм, 18 больным – 0,5 мм в сутки. При лечении больных проводили исследования регионарного кровотока в динамике методом реографии. Выполняли реовазографию поврежденной голени при помощи реографа–полианализатора РГПА-6\12 «Реан-поли»; анализировали изменения реографического индекса (РИ) и максимальной скорости быстрого кровенаполнения (МСБКН). Температуру в дистракционных регенератах исследовали методом дистанционной термодиагностики при помощи тепловизора ТКВр-ИФП «СВИТ».

Результаты и обсуждение. Проведенные реографические исследования позволили подтвердить связь между состоянием кровотока в пораженном сегменте конечности и течением процесса регенерации. У больных с благоприятным течением регенерации показатели РИ и МСБКН весь период дистракции были достоверно выше, чем у больных других групп. В группах с замедленным течением регенерации отмечалось повышение тонуса крупных и средних артериальных сосудов, увеличение периферического сопротивления. Более выраженные изменения артериального кровотока сохранялись длительное время в период дистракции у больных третьей группы.

В результате тепловизионного исследования было отмечено достоверное повышение температуры в центре регенерата в промежутке с первой по третью неделю дистракции в группе больных с благоприятным течением регенерации. Данные изменения закономерно являются отражением нормальных микроциркуляторных и метаболических процессов. Во второй и третьей группах больных (группы с замедленным течением регенерации) не было отмечено достоверных изменений температуры в центре регенерата. Увеличение или уменьшение интенсивности инфракрасного излучения в очаге костеобразования связано с изменением кровоснабжения и активности метаболических процессов, от которых зависит течение регенерации при дистракционном остеосинтезе.

Заключение. Исследования показателей реографии: реографического индекса и максимальной скорости быстрого кровенаполнения, а также изучение тепловизионной температуры в центре формирующегося дистракционного регенерата играют важную роль в оценке процесса регенерации и выборе темпа дистракции при замещении дефектов большеберцовой кости у больных ХТО.

РОЛЬ ПРЯМОЙ И НЕПРЯМОЙ МАГНИТНО-РЕЗОНАНСНОЙ АРТРОГРАФИИ В ДИАГНОСТИКЕ ПОВРЕЖДЕНИЙ ПЛЕЧЕВОГО СУСТАВА

Литвин Ю.П., Логвиненко В.В., Новичихин А.В., Шинкевич А.В.

«Днепропетровская государственная медицинская академия», г. Днепропетровск, Украина

THE ROLE OF DIRECT AND INDIRECT MAGNETIC RESONANCE ARTHROGRAPHY IN THE DIAGNOSTICS OF THE SHOULDER INJURIES

Litvin Yu.P., Logvinenko V.V., Novichikhin A.V., Shinkevich A.V.

Dnepropetrovsk State Medical Academy, Dnepropetrovsk, Ukraine

The potentials of magnetic resonance arthrography (direct and indirect) have been studied for the shoulder injuries in 37 patients. Magnetic resonance arthrography has been demonstrated to be rather optimal for determination of the tears of the joint capsule, glenohumeral ligaments, glenoid lip. Indirect magnetic resonance arthrography is more sparing, but it is slightly inferior to the direct one by informativity.

Введение. Повреждения плечевого сустава, особенно его мягкотканных структур, относятся к числу наиболее распространенных. Лучевые методы диагностики - ультрасонография и магнитно-резонансная томография - являются ведущими при визуализации мягких тканей, вообще, и плечевого сустава, в частности.

Цель. Изучить возможности магнитно-резонансной артрографии (прямой и непрямой) при повреждениях плечевого сустава.

Материалы и методы. Магнитно-резонансная томография произведена 37 больным (24 мужчинам и 13 женщинам), из них 5 больным (4 мужчинам и 1 женщине) дополнительно произведена прямая магнитно-резонансная томография, 3 пациентам (1 мужчине и 2 женщинам) – непрямая магнитно-резонансная томография. Возраст пациентов колебался от 17 до 74 лет (мужчины - от 17 до 74 лет, женщины - от 26 до 72 лет).

Исследования проводились на базе областной клинической больницы им. И. И. Мечникова и областного клинического диагностического центра г. Днепропетровска на низкопольных аппаратах (0,2 Тесла) Magnetom P8 фирмы «Siemens» и Signa Profale фирмы «General Electric». Магнитно-резонансная томография производилась в аксиальной, сагиттальной, косой коронарной проекциях с получением T_1, T_2 взвешенных изображений. Прямая и непрямая магнитно-резонансная артрография производилась по стандартным методикам в аксиальной, сагиттальной, косой коронарной проекциях с получением T_1 взвешенных изображений и T_1 взвешенных изображений с подавлением жира, с использованием контрастного вещества «Томовист».

Результаты. При магнитно-резонансной томографии определялись полные и частичные разрывы вращательной манжеты, разрывы суставной губы, переломы костной части суставной впадины лопатки, импрессионные переломы суставной поверхности головки плечевой кости, дегенеративно-дистрофические изменения ключично-акромиального сочленения, синовииты, субакромиально-субдельтовидные и подлопаточные бурситы.

При прямой магнитно-резонансной артрографии дополнительно определялись разрывы суставной капсулы, суставно-плечевых связок, более контрастными и четкими выглядели внутрисуставные структуры. Также данная методика позволяла проводить дифференциальную диагностику между разрывами и дегенеративно-дистрофическими изменениями суставной губы.

При непрямой магнитно-резонансной артрографии, которая являлась более чадящей, также определялись разрывы суставной капсулы, проводилась дифференциальная диагностика разрывов и дегенеративно-дистрофических изменений. Одно исследование выявилось не информативным и дополнительная информация не была получена.

Выводы. Магнитно-резонансная артрография является весьма оптимальной для определения разрывов суставной капсулы, суставно-плечевых связок, суставной губы.

Непрямая магнитно-резонансная артрография является более щадящей, но незначительно уступает в информативности прямой магнитно-резонансной артрографии.

ПРИМЕНЕНИЕ МАТЕРИАЛА «ЛИТАР» ДЛЯ РЕГЕНЕРАЦИИ ОПОРНОДВИГАТЕЛЬНОГО АППАРАТА

Литвинов С.Д. [1], Марков И.И. [2]

[1]Российский государственный аграрный университет — МСХА им. К.А. Тимирязева, Москва; Самарский государственный аэрокосмический университет им. акад. С.П. Королёва, г. Самара; [2]ГОУ ВПО «Самарский государственный медицинский университет», г. Самара, Россия

THE USE OF "LITAR" MATERIAL FOR THE LOCOMOTOR SYSTEM REGENERATION

Litvinov S.D.[1], Markov I.I.[2]

[1] Russian State Agrarian University – The Timiriazev Moscow Agricultural Academy, Moscow; The Samara State Aerospace University named after S.P. Korolev, Samara; [2] State Educational Institution of Higher Professional Education *The Samara State Medical University,* Samara, Russia

The results of above 17-year use of "LitAr" material for regeneration of the locomotor system defect parts have been demonstrated. The mechanism of the material interaction with organism's biological tissues has been described.

Наиболее перспективным для ортопедических целей и, в особенности, для остеогенеза, признается, по данным литературы, использование мезенхимальных стволовых клеток (МСК) на естественных и синтетических биоматериалах. В новейших разработках в области биоматериалов авторы отдают предпочтение пористым биодеградирующим и остеоиндуктивным материалам (гидрооксиапатиту и трикальциум – фосфату).

В докладе приводятся результаты более чем 17-ти летнего использования материала «ЛитАр» для регенерации дефектных участков опорно-двигательного аппарата. Материал «ЛитАР», по нашим данным, воспринимается организмом как органическое соединение, подлежащее биодеградации и утилизации в зоне дефекта ткани. При этом продукты биодеградации используются клетками организма хозяина как первичные биомолекулы, вызывающие из них выброс белков теплового шока (Hsp).В свою очередь, Hsp связывается эффекторными иммуноцитами и стимулирует иммунный ответ костного мозга и выход из него МСК. Последние по принципу «хоуминга» фиксируются к микроокружению в зоне тканевого дефекта и стимулируют посттравматическую регенерацию, подобно тому, как осуществляется физиологическая регенерация тканей.

НЕКОТОРЫЕ АСПЕКТЫ ХИРУРГИЧЕСКОГО ЛЕЧЕНИЯ БОЛЬНЫХ С ГНОЙНЫМИ ОСЛОЖНЕНИЯМИ ПРИ ПЕРЕЛОМАХ КОСТЕЙ КОНЕЧНОСТЕЙ

Лобов Л.Л., Ананьев Н.И., Бидный А.Р.

МУЗ «Городская клиническая больница № 1», г. Чебоксары, Россия

SOME ASPECTS OF SURGICAL TREATMENT OF PATIENTS WITH PURULENT COMPLICATIONS OF LIMB BONE FRACTURES

Lobov L.L., Ananiyev N.I., Bidny A.R.

Municipal Health Institution *The City Clinical Hospital No. 1*, Cheboksary, Russia

The results of treatment of 468 patients with purulent complications of limb bone fractures have been analyzed. The following variants of the transosseous osteosynthesis according to Ilizarov were used: monolocal compression osteosynthesis in 33 patients, bilocal consecutive distraction-compression osteosynthesis – in 9 patients. Arthrodesis of the ankle was performed in 7 patients for open fracture dislocations of the ankle zone, complicated by pyo-arthritis. Good and satisfactory results of treatment were observed in 79 % of patients, the disease recurrences were observed in 23 % of patients.

Одной из актуальных проблем современной травматологии является лечение гнойных осложнений при переломах костей конечностей, которые характеризуются тяжестью и длительностью течения, трудностью и сложностью в диагностике и лечении. По данным многих авторов (Рахимов Б.М. с соавт., 2010; Шатохин В.Д. с соавт., 2010 и др.), частота гнойных осложнений при повреждениях костей скелета и мягких тканей встречается в 30-60 % случаев.

Цель исследования. Провести анализ результатов лечения у исследованной группы больных с гнойными осложнениями при переломах костей конечностей. В травматологическом отделении №3 МУЗ «Городская клиническая больница №1» г. Чебоксары за 2008-2010 гг. пролечено 468 больных с гнойными осложнениями при переломах костей конечностей, среди них мужчин было 271, женщин – 197. Возраст больных колебался от 18 до 92 лет, 365 больных (78 %) были трудоспособного возраста. За отчетный период поступали больные со следующими осложнениями травм: остеомиелиты костей нижних конечностей – 189 больных, гнойные раны, инородные тала, свищи – 168, остеомиелиты костей верхних конечностей – 34, гнойные артриты, флегмоны – 28, гематогенные остеомиелиты – 22, остеомиелиты костей таза, позвоночника, ключицы – 16, гнойные гранулирующие раны – 11. Всем больным проводились общепринятые клиническое,

рентгенологическое, лабораторное и микробиологическое обследования, контрастное рентгенологическое исследование, исследование крови на стерильность проводили при наличии интоксикационного синдрома. В зависимости от локализации, характера и распространенности гнойного процесса применялись следующие виды чрескостного внеочагового остеосинтеза по Илизарову: монолокальный компрессионный остеосинтез - у 33 больных, билокальный последовательный дистракционно-компрессионный остеосинтез – у 9. При открытых переломо-вывихах области голеностопного сустава, осложненных гнойным артритом, у 7 больных произведен артродез голеностопного сустава. У 79 % больных наблюдались хорошие и удовлетворительные результаты лечения, рецидивы заболевания отмечались у 23 % больных.

Таким образом, активное хирургическое лечение больных с гнойными осложнениями при переломах костей конечностей одноэтапной ликвидацией гнойного процесса с фиксацией отломков аппаратами внешней фиксации, наложением активного приточно-отточного дренирования способствует уменьшению воспалительных процессов и обеспечивает оптимальные условия для заживления мягких тканей и последующего репаративного остеогенеза.

ПРИМЕНЕНИЕ АППАРАТА Г.А. ИЛИЗАРОВА У БОЛЬНЫХ С МНОЖЕСТВЕННЫМИ ПЕРЕЛОМАМИ И СОЧЕТАННЫМИ ПОВРЕЖДЕНИЯМИ В УСЛОВИЯХ ГОРОДСКОЙ БОЛЬНИЦЫ СКОРОЙ МЕДИЦИНСКОЙ ПОМОЩИ Г. ТАГАНРОГА

Ломтатидзе Е.Ш., Титаренко С.В., Иванов В.И.

Российский университет дружбы народов, Москва; МУЗ «Городская больница скорой медицинской помощи», г. Таганрог; ГУЗ «Ростовская областная клиническая больница», г. Ростов-на-Дону, Россия

THE USE OF THE ILIZAROV FIXATOR IN PATIENTS WITH MULTIPLE FRACTURES AND COMBINED INJURIES UNDER THE CONDITIONS OF THE CITY HOSPITAL OF EMERGENCY MEDICAL CARE OF THE TOWN OF TAGANROG

Lomtatidze E.Sh., Titarenko S.V., Ivanov V.I.

People's Friendship University of Russia, Moscow; Municipal Health Institution *The City Hospital of Emergency Medical Care*, Taganrog; State Health Institution *The Rostov Regional Clinical Hospital,* Rostov-na-Donu, Russia

The effectiveness of the Iliziarov fixator use has been demonstrated for emergency surgeries in patients with multiple open fractures (foot, the ankle, leg, femur, the wrist, forearm, humerus, the elbow) with further accurate reposition. The combination of internal osteosynthesis for the upper limbs and external osteosynthesis for the lower limbs has been used for multiple fractures of the upper and lower limbs.

Актуальность. Актуальность изучения выбора метода фиксации переломов у больных с множественными переломами и сочетанными повреждениями обусловлена высокой летальностью и инвалидностью при этих повреждениях. В литературе о тактике лечения отсутствуют единые рекомендации по выбору оптимальных методов лечения и времени их использования. Проблема лечения тяжелых повреждений рассматривается в работах отечественных и зарубежных авторов (Агаджанян В.В. и соавт., 2003; Сергеев С.В., 2005; Багненко С.Ф. и соавт., 2006; Albert J., Phillip H., 2003; Cook M.W., 2003).

Материал и методы. Проанализировано 6568 историй болезни пациентов за период 2005–2010 гг. Выявлено 863 пациента с тяжелыми повреждениями, что составляет 13,1 %. Смертность в этой группе составила 89 человек (10,3 %). Операции с использованием ЧКДО по Г.А. Илизарову проводились у 148 человек (21,2 %). Осложнения при остеосинтезе составили 9,4 % (воспаление тканей, остеомиелит, несращение).

Обсуждение результатов. Мы придерживаемся активной хирургической тактики при лечении повреждений опорно-двигательного аппарата, используя аппараты внешней фиксации у больных с множественными переломами и сочетанными повреждениями. Мы разделяем утверждение Г.А. Илизарова (1975), А.А. Девятова (1990), что внеочаговый остеосинтез является наименее травматичным. Л.И. Сбродова и И.И. Мартель (2010) считают, что остеосинтез по Г.А. Илизарову является противошоковым мероприятием и не усугубляет течение травматической болезни.

Мы используем аппарат Г.А.Илизарова при экстренных операциях у больных с множественными открытыми переломами (стопа, голеностопный сустав, голень, бедро, лучезапястный сустав, предплечье, плечо, локтевой сустав) с последующей точной репозицией. При открытых повреждениях бедра и голени замену наружного фиксатора на внутренний не производим, но, при необходимости, осуществляем дополнительный перемонтаж системы внешней фиксации с целью добиться хорошей репозиции. При множественных переломах верхних и нижних конечностей используем комбинацию погружного остеосинтеза на верхних и наружного - на нижних конечностях.

Выводы. У больных с множественными переломами и сочетанными повреждениями длинных трубчатых костей нижних и верхних конечностей необходимо использовать аппарат Г.А. Илизарова, что позволяет осуществлять фиксацию переломов без отягощения общего состояния больного и быстро восстановить функцию конечностей.

ДИНАМИКА БИОХИМИЧЕСКИХ ИЗМЕНЕНИЙ В СЫВОРОТКЕ КРОВИ ПАЦИЕНТОВ С ЗАКРЫТЫМИ ПЕРЕЛОМАМИ КОСТЕЙ КОНЕЧНОСТЕЙ ПРИ ПРИМЕНЕНИИ ГЕЛЯ «ЛАВЕНУМ»

Лунева С.Н., Карасев А.Г., Стогов М.В., Ткачук Е.А., Тушина Н.В.

ФГУ «Российский научный центр «Восстановительная травматология и ортопедия» им. акад. Г.А. Илизарова» Минздравсоцразвития России, г. Курган, Россия

THE DYNAMICS OF BIOCHEMICAL CHANGES IN BLOOD SERUM OF PATIENTS WITH CLOSED LIMB BONE FRACTURES IN CASE OF “LAVENUM” GEL USE

Luneva S.N., Karasev A.G., Stogov M.V., Tkachuk E.A., Tushina N.V.

Federal State Institution The Russian Ilizarov Scientific Center *Restorative Traumatology and Orthopaedics* of the Ministry of Health and Social Development of Russia, Kurgan, Russia

The effectiveness of “Lavenum” gel external use in traumatological patients has been assessed.

В данном исследовании оценивали эффективность наружного применения геля «Лавенум» у пациентов травматологического профиля.

В испытании участвовали 18 пациентов с закрытыми переломами костей верхних и нижних конечностей (плечо, предплечье, бедро, голень). Из них 12 пациентам (23-57 лет, средний возраст 50±13) начиная со 2-го дня после операции на область подкожного кровоизлияния или гематомы наносили гель «Лавенум» в течение 10 дней с периодичностью 2-3 раза в сутки. 6 пациентов (27-56 лет, средний возраст 47±5) составили группу контроля. Все пациенты были пролечены по методикам Центра с применением аппарата Илизарова. Забор крови проводили до начала приема препарата и после окончания. Результаты биохимического исследования сыворотки крови у пациентов испытуемых групп сопоставляли с исходными данными, полученными до начала лечения, а также с результатами группы, в которую входили 15 относительно здоровых людей в возрасте от 36 до 50 лет (норма). Дополнительно в сроки обследования сравнивали результаты пациентов опытной группы с контрольной.

Биохимическое исследование сыворотки крови включало определение активности маркеров мышечного повреждения – лактатдегидрогеназы (ЛДГ) и креатинфосфокиназы (КК), а также определение концентрации недоокисленных продуктов энергообмена – молочной (МК) и пировиноградной кислот (ПВК). Для определения значимости различий показателей до и после лечения использовали непараметрический W-критерий Вилкоксона для связанных выборок. Достоверность межгрупповых различий определяли с помощью непараметрического H-критерия Крускала-Уоллиса, с последующим применением Q-критерия Данна.

Результаты лабораторных исследований показали, что до начала приема препарата у пациентов опытной и контрольной групп в сыворотке крови относительно нормы были достоверно повышены значения активности КК, концентрации МК и произведения МК*ПВК. После окончания приема препарата у пациентов опытной группы в сыворотке крови происходило достоверное снижение активности КК, концентрации МК и ПВК, а также их произведения относительно исходных значений. В контрольной группе за аналогичное время происходило снижение концентрации МК, ПВК и коэффициента МК*ПВК. При этом значение МК в контрольной группе, хотя и снижалось относительно исходных значений, относительно нормы оно оставалась повышенным, чего не наблюдалось в опытной группе. Активность КК у пациентов, не применявших гель, за время исследования изменялась незначительно, оставаясь к концу наблюдения достоверно выше нормы, чего также не наблюдалось у пациентов, применявших гель, в результате чего средние показатели активности КК у пациентов опытной группы были значимо ниже уровня фермента у пациентов в контроле ($p=0,02$).

Полученные данные демонстрируют, что применение геля «Лавенум» в посттравматическом периоде у пациентов с закрытыми переломами костей конечности вызывало нормализацию обменных процессов в тканях поврежденного сегмента, о чем свидетельствовало более значительное снижение уровня недоокисленных продуктов обмена в сыворотке крови испытуемых опытной группы. Такие изменения способствовали раннему восстановлению метаболизма скелетных мышц и их целостности у пациентов, использовавших гель, в пользу чего говорило существенное снижение у них активности КК к концу исследования.

ЛОКАЛЬНОЕ КРИОВОЗДЕЙСТВИЕ В КОМПЛЕКСНОМ ЛЕЧЕНИИ БОЛЬНЫХ С ГНОЙНО-ВОСПАЛИТЕЛЬНЫМИ ОСЛОЖНЕНИЯМИ ПОВРЕЖДЕНИЙ ЛИЦА И ШЕИ

Макарова О.А. [1], Кузнецова Н.Л. [2]

[1]Центр неотложной хирургии уха, горла, носа МУ ЦГКБ №23; [2]ФГУ «Уральский научно-исследовательский институт травматологии и ортопедии им. В.Д. Чаклина» Минздравсоцразвития России, г. Екатеринбург, Россия

LOCAL CRYO-EFFECT IN COMPLEX TREATMENT OF PATIENTS WITH PYO-INFLAMMATORY COMPLICATIONS OF FACE AND NECK INJURIES

Makarova O.A.[1], Kuznetsova N.L.[2]

[1] Center of Emergency Ear-Nose-Throat Surgery *Municipal Institution Central City Clinical Hospital No. 23;* [2] Federal State Institution *The Chaklin Ural Scientific Research Institute of Traumatology and Orthopaedics* of the Ministry of Health and Social Development of Russia, Yekaterinburg, Russia

The results of treatment were analyzed in 187 patients with pyo-inflammatory complications of face and neck injuries who, apart from traditional treatment, were subjected to the local cryo-influence on purulent focus. Comparison group included 190 patients with the pathology studied, who were treated by traditional technique. Local cryo-surgical exposure was carried out after application anesthesia on the area of furuncle using a cryo-probe, pre-cooled to 187° C, with 10-20-sec. exposure and 2-3 cycles of freezing-thawing. The use of cryo-surgical exposure allowed to reduce the period of patients' hospitalization by 3-4 days on the average, decrease treatment costs, reduce the mean periods of pyo-wound healing, achieve good cosmetic outcome. Moreover, the technique is rather simple and low-cost, thereby allowing to be used in out-patient practice.

Актуальность проблемы. Несмотря на улучшение качества хирургической помощи, появление и широкое внедрение новых антибактериальных средств, растет число больных с гнойными осложнениями травм лица и шеи (Кузин, 1990; Бречка В.Г., 2002; Абакумов М.М., 2003; Гостищев В.К., 20074; Kramkimel N. 2009; Sbidian E, 2010). Наряду с ростом заболеваемости, увеличивается число пациентов с генерализованным течением гнойного процесса, что влечет за собой повышение риска неблагоприятного исхода. На сегодняшний день используется широкий спектр физических и физико-химических методов местного лечения гнойных осложнений, возникающих в результате травм. Среди них особое место занимает разработка методов, действие которых основано на использовании экзогенного жидкого оксида азота (Прохоров Г.Г., 2005; Лазебник Л.Б., 2007).

Цель исследования. Улучшение результатов лечения больных с гнойно–воспалительными осложнениями повреждений лица и шеи путем использования в комплексном лечении локального криохирургического воздействия.

Материалы и методы исследования. В основную группу вошли 187 пациентов с гнойно-воспалительными осложнениями травм лица и шеи, которым помимо традиционного лечения применяли локальное криовоздействие на гнойный очаг. В группу сравнения вошли 190 пациентов с исследуемой патологией, пролеченные традиционным способом. Все пациенты были госпитализированы в экстренном порядке в Центр неотложной оториноларингологии МУ ЦГКБ №23 г. Екатеринбурга (зав. центром - к.м.н. С.А. Мальцев). Всем исследуемым пациентом помимо хирургического лечения (вскрытие фурункула, нагноившейся гематомы перегородки носа) назначалось: антибактериальное лечение (цефтриаксон 1,0*3 раза в сутки в/м), анальгетики, антикоагулянты, местное противовоспалительное лечение. Локальное криохирургическое воздействие проводилось после аппликационной анестезии на область фурункула с помощью криозонда (Патент №93668, публикация от 10.05.2010 г., бюллетень №13), предварительно охлажденного до температуры 187° С, экспозиция 10–20 секунд, 2-3 цикла «замораживание – оттаивание». Накладывали асептическую повязку.

Результаты и обсуждение. Применение криохирургического воздействия при гнойных осложнениях травм лица и шеи позволило сократить срок госпитализации пациентов в среднем на 3-4 суток, уменьшить затраты на лечение, сократить средние сроки заживления гнойной раны, добиться хорошего косметического результата. Кроме того, метод достаточно прост и малозатратен, что позволяет использовать его в амбулаторной практике.

ЧРЕСКОСТНЫЙ ОСТЕОСИНТЕЗ ПО ИЛИЗАРОВУ В КОМПЛЕКСНОМ ЛЕЧЕНИИ БОЛЬНЫХ С ОТКРЫТЫМИ ПОВРЕЖДЕНИЯМИ КОНЕЧНОСТЕЙ

Мартель И.И.

ФГУ «Российский научный центр «Восстановительная травматология и ортопедия» им. акад. Г.А. Илизарова» Минздравсоцразвития России, г. Курган, Россия

TRANSOSSEOUS OSTEOSYNTHESIS ACCORDING TO ILIZAROV IN COMPLEX TREATMENT OF PATIENTS WITH OPEN LIMB INJURIES

Martel I.I.

Federal State Institution The Russian Ilizarov Scientific Center *Restorative Traumatology and Orthopaedics* of the Ministry of Health and Social Development of Russia, Kurgan, Russia

The experience of treatment of 3156 victims with open limb fractures has been analyzed, the techniques of transosseous osteosynthesis according to Ilizarov for filling of “acute” tissue defects and anatomical restoration and rehabilitation of patients with the injuries mentioned above have been defined and substantiated. It has been proved, that the osteosynthesis techniques proposed create the conditions for tissue regeneration, prevent pyo-necrotic processes and thereby reduce the periods and improve the outcomes of treatment of such victims.

Проанализирован 40-летний опыт лечения 3156 пострадавших в возрасте от 10 до 86 лет с открытыми переломами костей конечностей, которым производили чрескостный компрессионно-дистракционный остеосинтез по методикам РНЦ «ВТО». Женщин (789) поступало в три раза меньше, чем мужчин (2367). Преимущественно поступали больные с открытыми переломами костей голени (1165 человек) и открытыми множественными переломами длинных костей (896), 120 потерпевших доставлено с огнестрельными повреждениями. Более половины больных (1572) имели тяжелые повреждения мягких тканей и кости, 1064 потерпевших доставлены с раздробленными переломами длинных костей, у 76 пострадавших переломы сопровождались повреждением сосудов и нервов.

В зависимости от возраста, общего состояния, типа перелома все больные разделены на 5 групп:

первая - 2623 пострадавших работоспособного возраста с ограниченным повреждением мягких тканей, которым после первичной хирургической обработки был произведен закрытый остеосинтез сегмента конечности аппаратом Илизарова;

вторая - 267 человек с открытыми переломами костей, у которых после первичной хирургической обработки открытого перелома (ПХО) образовывался дефект мягких тканей, для замещения которого применялись соответствующие корригирующие варианты чрескостного остеосинтеза (временного изменения аппаратом Илизарова длины, оси или формы сегмента конечности);

третья - 84 пострадавших с обширным размозжением мягких тканей и кости, у которых после радикальной ПХО открытого перелома образовывались соразмерные дефекты кости и мягких тканей, замещение которых проводились методом моно- или билокального компрессионно-дистракционного остеосинтеза по Илизарову;

четвертая - 156 пострадавших с тяжелыми разрушениями тканей конечностей с превышением после ПХО дефекта костной ткани повреждения мягких тканей, замещение которого проводилось различными методиками билокального чрескостного остеосинтеза по Илизарову;

пятая - 26 человек, доставленных с тяжелыми сопутствующими заболеваниями, которым после ПХО произведен чрескостный остеосинтез сегмента без окончательной репозиции.

У всех больных с переломами и ограниченным повреждением мягких тканей получено сращение костных отломков и восстановлена функция конечности. Наши данные показали, что при таких повреждениях полноценная и своевременно выполненная (до 6 часов после травмы) хирургическая обработка ран в условиях хорошей репозиции и стабильной фиксации позволяет в 100 % случаев добиться заживления их первичным натяжением.

С увеличением периода времени с момента травмы до ПХО и остеосинтеза возрастает и процент гнойных осложнений. Если в сроки 6 - 12 часов было 4,7 % гнойных осложнений, то уже после 12 часов количество их увеличивается до 16,7 %.

В расчете на всех пострадавших первой группы, без учета сроков ПХО, гнойные осложнения у больных имели место в 6,5 %, а остеомиелитический процесс - в 1,3 %. Из 782 больных с тяжелыми повреждениями, у которых было 906 открытых переломов, в 179 случаях, что составило 19,8 % к числу переломов, отмечалось нагноение ран, в том числе, в 51 (5,7 %) случаях, с развитием остеомиелита. Из числа последних у 18 больных имелся остеомиелит одного из концов отломков и у 33 - крупных осколков.

Для оценки и контроля течения раневого и репаративных процессов провели комплексные исследования, направленные на изучение состояния местных и общих изменений в организме пациентов.

Выявлена взаимосвязь микробиологических, иммунологических, радионуклидных, электрофизиологических, данных кровоснабжения зоны повреждения и характера течения репаративных процессов в тканях поврежденного сегмента конечности в условиях лечения методом управляемого

чрескостного остеосинтеза и возможность контроля тактики лечебного процесса на основе анализа динамики данных показателей.

Таким образом, практическое использование результатов исследований позволило разработать и внедрить эффективную технологию восстановительного лечения больных с открытыми переломами, что, на наш взгляд, послужит вкладом в улучшение исходов лечения пациентов с этой тяжёлой патологией.

ОПЫТ ОКАЗАНИЯ СПЕЦИАЛИЗИРОВАННОЙ ТРАВМАТОЛОГИЧЕСКОЙ ПОМОЩИ БОЛЬНЫМ С ПОВРЕЖДЕНИЯМИ КОСТЕЙ СКЕЛЕТА, СОЧЕТАННЫМИ С ЧЕРЕПНО-МОЗГОВОЙ ТРАВМОЙ НА РАННЕМ ГОСПИТАЛЬНОМ ЭТАПЕ

Мартель И.И., Бойчук С.П., Митин М.М.

ФГУ «Российский научный центр «Восстановительная травматология и ортопедия» им. акад. Г.А. Илизарова» Минздравсоцразвития России, г. Курган, Россия

OUR EXPERIENCE OF SPECIALIZED AID TO PATIENTS WITH SKELETAL INJURIES ASSOCIATED WITH CRANIOCEREBRAL TRAUMA AT THE EARLY HOSPITAL STAGE

Martel I.I., Boichuk S.P., Mitin M.M.

Federal State Institution The Russian Ilizarov Scientific Center *Restorative Traumatology and Orthopaedics* of the Ministry of Health and Social Development of Russia, Kurgan, Russia

The work presents our experience of specialized assistance to the patients that sustained combined injuries of the head and skeleton rendered by the RISC RTO staff and using its equipment on the base of the Kurgan Regional Center for emergency medicine at the early inpatient period.

Увеличение числа больных с сочетанной травмой костей конечностей и головного мозга, тяжесть их состояния, трудности диагностики и лечения, значительный процент выхода на инвалидность и высокая летальность выдвигают указанную проблему в категорию наиболее актуальных в современной травматологии.

Причинами более 80 % сочетанных повреждений являются дорожно-транспортные происшествия. Оказание медицинской помощи осуществляется в большинстве случаев в хирургических отделениях центральных районных больниц, расположенных в зоне автомобильных трасс. При лечении скелетных повреждений хирурги придерживаются, как правило, консервативной тактики лечения, ограничиваясь лечебной иммобилизацией (гипс, скелетное вытяжение) и оставляя лечение самого перелома на более поздний период после полной компенсации общего состояния. Операции на костях скелета выполняются в наиболее неблагоприятные и опасные, с точки зрения возможного развития осложнений сроки: 10-14 дней после травмы. Оптимальными же сроками для оперативного лечения повреждений скелета считаются первые двое суток, что объясняется возможностью разорвать порочный круг синдрома взаимного отягощения, обеспечить благоприятное течение восстановительных процессов в головном мозге, создать оптимальные условия для заживления костных повреждений.

Возможность осуществлять оперативное лечение в первые сутки после травмы возникает с созданием специализированных травматологических бригад. В Курганской области в областном Центре медицины катастроф создана подобная бригада, укомплектованная высококвалифицированными травматологами-ортопедами РНЦ «ВТО» им. академика Г.А. Илизарова. В состав бригады также входят врачи анестезиологи-реаниматологи, операционные сестры, анестезистки. Бригада в полном объеме укомплектована аппаратами Илизарова, комплектующими деталями к ним, необходимым инструментарием, дрелью, которые транспортируются в специальных контейнерах после предварительной стерилизации. Для уменьшения времени оперативного вмешательства имеются специальные приспособления для создания скелетного вытяжения для верхних и нижних конечностей на общехирургическом столе.

Выезды в ЦРБ осуществляются транспортом Центра медицины катастроф. По прибытию на место бригада в течение получаса готова к оперативной работе. При необходимости с врачами ортопедами-травматологами выезжают нейрохирурги, абдоминальные и другие специалисты.

Комплексное лечение больных с повреждениями скелета, сочетанными с черепно-мозговой травмой, включающее остеосинтез по Илизарову поврежденных сегментов, стабилизирует состояние больного, способствует профилактике осложнений и упрощает уход, а также позволяет транспортировать пациента в РНЦ «ВТО» им. акад. Г.А. Илизарова для окончательного долечивания.

МЕТОДИЧЕСКИЕ ПОДХОДЫ В ОЦЕНКЕ ДЕФОРМИРОВАННОГО СОСТОЯНИЯ КОЖИ ПОРАЖЕННОГО СЕГМЕНТА ПРИ ЛЕЧЕНИИ ПО МЕТОДУ ИЛИЗАРОВА БОЛЬНЫХ С РАНЕВЫМИ ДЕФЕКТАМИ ПРИ ОТКРЫТЫХ ПЕРЕЛОМАХ КОСТЕЙ КОНЕЧНОСТЕЙ

Мартель И.И., Гребенюк Л.А.

ФГУ «Российский научный центр «Восстановительная травматология и ортопедия» им. акад. Г.А. Илизарова» Минздравсоцразвития России, г. Курган, Россия

METHODOLOGICAL APPROACHES TO THE ASSESSMENT OF THE DEFORMED STATE OF THE SKIN SEGMENT INVOLVED IN TREATMENT OF PATIENTS WITH WOUND DEFECTS FOR OPEN LIMB BONE FRACTURES USING THE ILIZAROV METHOD

Martel I.I., Grebenuk L.A.

Federal State Institution The Russian Ilizarov Scientific Center *Restorative Traumatology and Orthopaedics* of the Ministry of Health and Social Development of Russia, Kurgan, Russia

The aim of the work was to investigate the informativity of the parameters, reflecting the mechanic condition of the skin integument of the limb injured – acoustic wave velocity and microcirculation in skin of patients with open limb bone fractures. The limit increase of mechanic-and-acoustic parameters was determined in the skin sites adjacent to wound, and it is highly probable, that the exceeding of this increase will lead to the development of integument tissue overstretching and ischemia.

Целью работы явилось изучение информативности ряда параметров, отражающих состояние кожного покрова травмированной конечности - скорости акустической волны и капиллярного кровотока в коже у больных с открытыми переломами костей конечностей и создание алгоритма их обследования.

Объект исследования и методы. Для оценки состояния кожи вблизи раны нами использованы методики акустического тестирования покровных тканей больных с раневыми дефектами конечностей (прибор ASA, Москва-Белград) и лазерная допплеровская флоуметрия (BLF-21, Transonic Systems Inc., США). В различные периоды проводимого оперативного лечения в клинике Центра обследован 21 пациент в возрасте 18-47 лет. В соседних с раневой поверхностью участках кожи выделяли области дистальнее и проксимальнее, латеральнее и медиальнее раны. Осуществляли «картирование» соседних с ранами областей кожи, для чего разбивали их на участки площадью 1 $см^2$. Аналогичное «картирование» выполняли на контралатеральном сегменте. Число исследуемых зон для одного больного достигало 8-12. Скорость звука определяли с учетом неоднородности свойств, для чего замеры проводили в четырех направлениях относительно продольной оси конечности.

Результаты. Установлено, что на протяжении месяца с момента поступления в клинику поверхностная акустическая волна в коже пораженной голени распространялась в 1,4-1,8 раза быстрее параметра на интактном сегменте ($P \leq 0,05$). При ранах продольной формы конфигурация огибающих кривых, образованных концами векторов скоростей звука, для большинства исследованных областей (наружной, внутренней и нижней относительно раны) была близкой по форме к кривым на интактном сегменте. По мере заживления раневого дефекта прослеживалось постепенное снижение величины скорости звука в коже. Результаты лазерной флоуметрии свидетельствовали о возрастании капиллярного кровотока в покровной ткани пораженной голени до $3,95 \pm 0,63$ мл/мин*100 г, что в 2-2,9 раза превышало параметры симметричных участков контралатерального сегмента ($p \leq 0,05$). При проведении ишемической пробы обнаружено, что в близлежащих к раневой поверхности областях кожи максимальный прирост капиллярного кровотока был снижен в 1,8-2 раза. Полученные данные указывают на изменение параметров микроциркуляции, обусловленное, в первую очередь, воспалительной гиперемией, а также включением различных компенсаторно-адаптационных регуляторных механизмов.

В нашем Центре разработаны и внедрены методики чрескостного остеосинтеза, позволяющие возмещать дефекты мягких тканей без трансплантации, ликвидировать обширные раны с использованием дозированного растяжения, при этом сохранять оптимальные условия для их заживления и сращения переломов. Поэтому важно было выработать адекватные методические подходы для контроля уровня деформационного состояния мягких тканей, в частности, подтвержден ранее установленный нами предельный прирост механо-акустических параметров кожи, превышение которого с высокой вероятностью ведет к развитию перерастяжения и ишемии покровных тканей [Патент № 2153841 RU].

Заключение. Динамическая оценка состояния кожного покрова на основе «картирования» и исследования микроциркуляции у больных с открытыми переломами костей конечностей дает более полную информацию об изменениях метаболических процессов в кожном покрове и характере распределения напряжений в процессе проводимого лечения с целью создания оптимальных условий для заживления ран. Разрабатываемая в РНЦ «ВТО» проблема лечения больных с открытыми, в том числе огнестрельными, повреждениями костей конечностей связана с решением вопросов заживления больших дефектов мягких тканей и кожи. Форма раневого дефекта и способ его устранения влияют на перераспределение сил напряжений в коже и вероятность развития грубых рубцовых изменений, а площадь дефекта и глубина повреждения мягких тканей - наряду с другими факторами – на вероятность развития ишемических явлений в них. В условиях

нарушения целостности кожного покрова, когда изменяются структурно-функциональные взаимоотношения кожи и подкожной клетчатки, количественная оценка механических свойств и микроциркуляции в покровных тканях in vivo остается актуальной проблемой и недостаточно решенной задачей. После закрытия раневой поверхности должно отсутствовать перерастяжение кожи, что предупреждает развитие вторичных тромбозов, ишемических расстройств. Результаты лечения пациентов оцениваются как по анатомическим, так и функциональным данным и одним из основных критериев считается заживление ран мягких тканей.

ЛЕЧЕНИЕ ПЕРЕЛОМОВ ЛОДЫЖЕК МЕТОДОМ ЧРЕСКОСТНОГО ОСТЕОСИНТЕЗА ПО ИЛИЗАРОВУ

Мартель И.И., Хубаев Н.Д., Бойчук С.П., Мацукатов Ф.А.

ФГУ «Российский научный центр «Восстановительная травматология и ортопедия» им. акад. Г.А. Илизарова» Минздравсоцразвития России, г. Курган, Россия

TREATMENT OF MALLEOLAR FRACTURES BY TRANSOSSEOUS OSTEOSYNTHESIS METHOD ACCORDING TO ILIZAROV

Martel I.I., Khubayev N.D., Boichuk S.P., Matsukatov F.A.

Federal State Institution The Russian Ilizarov Scientific Center *Restorative Traumatology and Orthopaedics* of the Ministry of Health and Social Development of Russia, Kurgan, Russia

The work deals with the analysis of the experience of treatment of 370 patients with closed fractures of distal leg bone parts by transosseous osteosynthesis method according to Ilizarov, which allows to restore the congruence of articular surface and create the conditions for the earliest anatomic-and-functional limb recovery.

Лечение переломов дистальных отделов берцовых костей голени, ввиду их большой частоты и значительного количества неудовлетворительных результатов, сохраняет актуальность и в настоящее время.

Консервативные и оперативные методы лечения не всегда обеспечивают оптимальные условия для анатомо-функционального восстановления. Мы располагаем опытом лечения методом чрескостного остеосинтеза по Илизарову 370 пациентов, пролеченных за последние 6 лет.

Больные были разделены в зависимости от локализации переломов на 6 групп: I – изолированный перелом внутренней лодыжки - 12 (3,2 %) пациентов; II – изолированный перелом наружной лодыжки - 85 (22,9 %); III – перелом внутренней лодыжки и заднего края большеберцовой кости - 4 (1,1 %); IV - перелом наружной лодыжки и заднего края большеберцовой кости – 25 (6,8 %); V – сочетание переломов внутренней и наружной лодыжек – 98 (26,5 %); VI – переломы внутренней и наружной лодыжек в сочетании с повреждением переднего или заднего края большеберцовой кости – 146 (39,5 %). В более чем 82,0 % случаях отмечалось смещение стопы различной степени - от незначительной до полного ее вывиха. Величина подвывиха стопы была обусловлена степенью повреждения капсульно-связочного аппарата и суставных концов, что вносило коррекцию в компоновку аппарата и определяло сроки и степень нагрузки на конечность.

Лечение внутрисуставных переломов исследуемых групп осуществляли по принципу ургентности, отек и фликтены не являлись противопоказанием к чрескостному остеосинтезу.

При переломах I группы адаптировали медиальную лодыжку к материнскому ложу, используя для этого приемы ручной репозиции в сочетании с диафиксацией спицей с упорной площадкой. После монтажа аппарата обеспечивали межфрагментарную компрессию и фиксацию костных отломков.

При повреждениях II группы (перелом малоберцовой кости в сочетании или без повреждения капсульно-связочного аппарата) остеосинтез, как правило, начинали с ручной репозиции костных отломков с устранением грубых смещений стопы. После монтажа аппарата добивались точной репозиции и фиксации малоберцовой кости, чем стабилизировали межберцовое сочленение с фиксацией голеностопного сустава.

При переломах III-IV групп остеосинтез усложнялся необходимостью адаптации заднего края большеберцовой кости к материнскому ложу. Как правило, это достигалось использованием эффекта лигаментотаксиса. В случае его неэффективности прибегали к использованию разработанного нами репозиционно-фиксационного устройства (патент №87901), с применением на этапе репозиции стержня-шурупа и с последующим проведением спицы с упорной площадкой по стандартной технологии.

Остеосинтез при переломах V группы начинали с ручного устранения вывиха или подвывиха стопы, адаптации медиальной лодыжки и фиксации ее спицей с упорной площадкой. После монтажа аппарата осуществляли остеосинтез малоберцовой кости и восстанавливали межберцовый синдесмоз. По показаниям осуществляли фиксацию голеностопного сустава.

Остеосинтез переломов VI группы осуществляли сочетанием приемов, описанных выше.

Основными показаниями к открытой репозиции внутренней лодыжки являются фрагментация, наличие интерпозиции мягких тканей, небольшие размеры, застарелые и неправильно срастающиеся переломы внутренней лодыжки.

В 75,0 % случаев осуществляли фиксацию голеностопного сустава, длительность которой составляла 2-3 недели. При вывихах стопы она достигала 4-5 недель. Средние сроки фиксации составили: I группа - 46,5,

II – 51,4, III – 48,2, IV – 52,6, V – 55,9, VI – 54 дня. Отдаленные результаты лечения в сроки до 4-5 лет изучены у 80 % пациентов. Из них положительными признаны 97,7 % случаев. Неудовлетворительные – 2,3 %, - были обусловлены деформирующими артрозами II-III стадии с болевым синдромом.

Таким образом, чрескостный остеосинтез при лечении пациентов с повреждением дистального суставного конца голени является высокоэффективным методом, позволяющим существенно сократить сроки и улучшить качество реабилитации данной категории пострадавших.

СВЕЖИЙ ВЗГЛЯД НА ЛЕЧЕНИЕ ПЕРВИЧНОГО ТРАВМАТИЧЕСКОГО ВЫВИХА ПЛЕЧА

Матвеев Р.П., Асланов В.А., Давыдов В.А.

ГОУ ВПО «Северный государственный медицинский университет Росздрава», г. Архангельск; Городская больница № 1 города Северодвинска, г. Северодвинск, Россия

CURRENT VIEW OF TREATMENT OF PRIMARY TRAUMATIC DISLOCATION OF THE SHOULDER

Matveyev R.P., Aslanov V.A., Davydov V.A.

State Educational Institution of Higher Professional Education *The Northern State Medical University of Russian Health Service*, Arkhangelsk, Russia; City Hospital No. 1 of Severodvinsk, Severodvinsk, Russia

A technique of fixation has been proposed and approved in 18 patients at the age of 26-77 years. This technique of fixation consists of three stages, and it is closely integrated with the stages of exercise therapy, which starts from the first day after shoulder dislocation reposition for the upper limb injured. At the first stage the immobilization of the shoulder is performed using a functional orthesis of serial production and double fix dressing for the upper limb from the first day after the shoulder dislocation elimination. The individually selected exercise therapy is performed for the limb immobilized. At the second stage, from Day 10 to 3 weeks from the day of injury, the limb is fixed by the orthesis and scarf bandage. At the third stage, from 3 to 4 week from the day of injury, the limb is immobilized by the shoulder orthesis alone. Ultrasound examination (USE) of the shoulder was made in all the patients immediately after the shoulder dislocation reposition and three weeks after the day of injury. Degenerative changes in the tendons of m. supraspinatus and m. infraspinatus as tendinitis were revealed in all the patients immediately after the shoulder dislocation reposition. The signs of tendinitis of rotator cuff tendons were stopped after three weeks from the day of injury. There were no recurrences of the shoulder dislocation.

Целью исследования явился анализ результатов консервативного лечения первичного травматического вывиха плеча и пересмотр подходов к лечению в одном из регионов европейского Севера.

Материал и методы. Наше исследование включает в себя ретроспективный анализ результатов консервативного лечения 36 пациентов, как мужчин, так и женщин, с первичными травматическими вывихами плеча в возрасте от 19 до 81 года. Срок наблюдения за пациентами составил от 1 года до 4 лет (в среднем 2±0,5 года). Большую часть пациентов – 24 (66,3 %) составили люди старше 50 лет. Если в возрасте до 50 лет преобладали женщины, то после 50 лет основную часть пациентов с первичными травматическими вывихами плеча составили мужчины. Полученные повреждения происходили при случайных падениях дома и на улице (33 случая), при прочих обстоятельствах – 3 случая. Вывих плеча возникал на стороне доминирующей руки у 19 (53 %) пациентов, на стороне не доминирующей руки - у 16 (44 %) пациентов. В 1 случае (3 %) вывих был симметричным. Всем больным было выполнено закрытое вправление вывиха с применением одного из тракционных способов. Для вправления вывиха у всех пациентов применялась проводниковая анестезия по методике В.А. Мешкова. После вправления осуществляли иммобилизацию верхней конечности гипсовой лонгетной повязкой по Турнеру сроком на 3 недели.

Результаты и обсуждение. После комплексной функциональной оценки отдаленных результатов консервативного лечения первичных вывихов плеча по шкале Rowe получены следующие данные: «отлично» – у 2 (5,6±3,8 %) пациентов; «хорошо» – у 11 (30,6±7,6 %) больных; «удовлетворительно» – у 8 (22,2±6,9 %); «неудовлетворительно» – у 15 (41,6±8,2 %) пациентов. Анализируя неудовлетворительные результаты лечения, следует отметить, что в 11 (30,6 %) случаях их причиной стало развитие хронической нестабильности плечевого сустава с рецидивирующими вывихами плеча, в 4 случаях (11,1% пациентов) причиной явилась сформировавшаяся совокупность ограничения мобильности травмированного сустава и выраженного нарушения функции конечности с болевым синдромом.

Решения обозначенных проблем мы постарались добиться в исследовательской группе пациентов, состоящей из 18 человек в возрасте от 26 до 77 лет. У пациентов данной группы мы решили отказаться от традиционной методики гипсовой иммобилизации после вправления вывиха плеча. Предлагаемый нами способ фиксации включает в себя 3 этапа и тесно интегрирован с этапами лечебной физической культуры, которая начинается для травмированной верхней конечности с первого дня после вправления вывиха плеча. **На первом этапе**, с первого дня после устранения вывиха проводится иммобилизация в функциональном ортезе плечевого сустава серийного производства, выполненном из аэропрена и двойной фиксирующей повязке для верхней конечности, предупреждающей её отвисание и эффективно фиксирующей конечность у тела эластичным

ремнем. Также с первого дня начинается индивидуально подобранная в соответствии с возрастом и физическим развитием лечебная физкультура для иммобилизированной конечности. **Второй этап**, с 10 дня после травмы до 3 недели со дня травмы - этап относительной иммобилизации – конечность фиксируется в ортезе и косыночной повязке. **На третьем этапе**, с 3 по 4 неделю со дня травмы конечность иммобилизирована только ортезом плечевого сустава. В качестве скрининг-диагностики каждому пациенту выполнялось УЗИ плечевого сустава сразу после вправления вывиха плеча, и через три недели со дня травмы. Во всех восемнадцати случаях сразу после вправления вывиха плеча были выявлены дегенеративные изменения сухожилий надостной и подостной мышц в виде тендинита. Через три недели со дня травмы, после проведенного лечения явления тендинита сухожилий ротаторной манжеты были купированы. Рецидивов вывиха плеча не отмечается ни в одном случае.

ЛЕЧЕНИЕ БОЛЬНЫХ С ВИНТООБРАЗНЫМИ ПЕРЕЛОМАМИ КОСТЕЙ ГОЛЕНИ АППАРАТОМ ШЕВЦОВА-МАЦУКИДИСА

Мацукатов Ф.А., Бойчук С.П., Хубаев Н.Д.

ФГУ «Российский научный центр «Восстановительная травматология и ортопедия» им. акад. Г.А. Илизарова» Минздравсоцразвития России, г. Курган, Россия

TREATMENT OF PATIENTS WITH SPIRAL LEG BONE FRACTURES USING THE SHEVTSOV-MATSUKIDIS DEVICE

Matsukatov F.A., Boichuk S.P., Khubayev N.D.

Federal State Institution The Russian Ilizarov Scientific Center *Restorative Traumatology and Orthopaedics* of the Ministry of Health and Social Development of Russia, Kurgan, Russia

Some clinical-and-experimental studies have been performed concerning its details the results of which together with the new device developed have formed the basis of the perfected technique of treatment of spiral leg fractures. The experience in this technique use in clinical practice has confirmed its effectiveness.

«История травматологии – это, в определенном смысле, «история сломанной большеберцовой кости». Данное изречение M. Allgover и F. Spiegel, в первую очередь, можно отнести к винтообразным переломам костей голени. Этот вид травмы можно назвать классическим с позиций его широкого распространения, четких механизмов возникновения и клинико-рентгенологических признаков. По данным некоторых авторов, винтообразные переломы костей голени по частоте стоят на первом месте среди диафизарных переломов костей голени. Однако на сегодняшний день нет даже четкого их определения, а в механогенезе, диагностике и лечении остается много вопросов.

Винтообразные переломы костей голени являются практически идеальными для оценки эффективности различных методик лечения и устройств для их реализации по следующим соображениям: 1) трудность закрытой репозиции в связи со сложностью линии излома; 2) легкая визуальная оценка ее точности; 3) высокие требования к средствам фиксации из-за характера их нестабильности; 4) большое значение баланса сил на стыке отломков; 5) возможность достаточно точного прогнозирования сроков сращения при четком соблюдении всех принципов лечения.

Нами проведены три группы клинико-экспериментальных исследований по изучению особенностей данного вида переломов: 1) моделирование винтообразных переломов на костях животных; 2) изучение топографо-анатомических особенностей большеберцовой кости человека с использованием возможностей компьютерной томографии; 3) изучение особенностей поведения данного вида переломов в условиях остеосинтеза с применением стендового устройства для моделирования чрескостного остеосинтеза. Их результаты, вместе с разработанным новым аппаратом внешней фиксации, легли в основу усовершенствованной методики лечения больных с винтообразными переломами костей голени. По данной методике с 2009 по 2011 г. было прооперировано 63 пациента в возрасте от 14 до 74 лет. Во всех без исключения случаях получена репозиция перелома с нитевидной линией стыка между отломками или с шириной щели между ними не более 2 мм. В процессе фиксации не было отмечено ни одного случая вторичного смещения отломков. Осложнения в виде воспаления мягких тканей вокруг спиц были отмечены у 4 (6,35 %) пациентов, что было купировано консервативными мероприятиями и не повлияло на исход лечения. Следует особо отметить, что у 5 (8 %) пациентов за весь период амбулаторного наблюдения не было произведено ни одной перевязки, у 15 (23,8 %) это было сделано однократно, а в среднем пациентам производились 2,4 перевязки за весь период амбулаторного наблюдения. Средние сроки аппаратной фиксации составили 55±2 дня, причем в первой половине указанного периода эти сроки составили 58±3 дня, а во второй, в результате накопления опыта применения методики, – 51,5±1,5 дня. У 27 (42,85 %) пациентов результаты изучены через год после снятия аппарата. Из них у 23 (85 %) они оценены как отличные, у 4 (14,8 %) – хорошие. Удовлетворительных и неудовлетворительных результатов отмечено не было.

Приведенное выше свидетельствует о том, что усовершенствованная методика лечения по Илизарову винтообразных переломов костей голени аппаратом Шевцова-Мацукидиса является высокоэффективной медицинской технологией, рекомендуемой к использованию в широкой клинической практике.

ЛЕЧЕНИЕ ЗАКРЫТЫХ ВЫСОКОЭНЕРГЕТИЧЕСКИХ ПЕРЕЛОМОВ КОСТЕЙ ГОЛЕНИ АППАРАТОМ МАЦУКИДИСА-ШЕВЦОВА

Мацукатов Ф.А., Карасев А.Г., Хубаев Н.Д.

ФГУ «Российский научный центр «Восстановительная травматология и ортопедия» им. акад. Г.А. Илизарова» Минздравсоцразвития России, г. Курган, Россия

TREATMENT OF HIGH-ENERGY CLOSED FRACTURES OF LEG BONES USING THE SHEVTSOV-MATSUKIDIS DEVICE

Matsukatov F.A., Karasev A.G., Khubayev N.D.

Federal State Institution The Russian Ilizarov Scientific Center *Restorative Traumatology and Orthopaedics* of the Ministry of Health and Social Development of Russia, Kurgan, Russia

The work deals with the experience in treatment of 23 patients with high-energy closed fractures of leg bones. The main part of patients with the injuries of this kind (above 82 %) is represented by the consequences of traffic accidents. The effectiveness of treatment of such patients with the Shevtsov-Matsukidis device is demonstrated.

Одной из особенностей современного травматизма является рост его техногенных причин. Дорожно-транспортные происшествия и несчастные случаи на производстве на сегодняшний день являются главными причинами стабильного роста травматизма. Травмы высокой энергии, даже в случаях с незначительными внешними повреждениями, как правило, сопровождаются выраженными внутренними разрушениями и именно поэтому имеют прогностически неблагоприятное течение. Поиск эффективных методик лечения высокоэнергетической травмы является одной из наиболее актуальных задач современной травматологии.

Тяжесть повреждений при данном виде травмы зависит от кинетической энергии травмирующего агента, которая имеет непосредственное отношение к степени травматизации тесно связанных с остеогенезом тканей – костного мозга, надкостницы и мышц. Повреждения мягких тканей голени, заключенных в мощные фасциальные футляры, включает механизм compartment syndrome – патологический симптомокомплекс, связанный с повышением внутритканевого давления. Данный факт значительно ухудшает регионарное кровообращение вплоть до ишемий и некрозов. Кроме того, compartment syndrome ограничивает возможность и своевременность оперативного вмешательства в полном объеме.

Главными условиями эффективности лечения данного вида переломов являются минимальная травматичность оперативного вмешательства, максимально точная репозиция, регулируемая жесткость фиксации и непрерывный мониторинг процесса консолидации с возможностью регуляции его параметров на любом из этапов. В таких условиях метод Илизарова имеет неоспоримые преимущества.

В травматологическом отделении РНЦ «ВТО» с 2009 года в лечении высокоэнергетических переломов костей голени использован аппарат Мацукидиса-Шевцова. За этот период пролечено 23 пациента в возрасте от 13 до 76 лет. У 19 (82,6 %) из них травма явилась результатом дорожно-транспортного происшествия, у 4 (17,4 %) причина травмы бытовая или производственная. Больные поступали в РНЦ «ВТО» в сроки от 1 до 14 дней. У 15 (65,2 %) пациентов была диагносцирована черепно-мозговая травма различной степени тяжести, у троих (13,4 %) переломы костей голени сочетались с переломами других сегментов. У всех больных были отмечены клинические проявления compartment syndrome от легкой до тяжелой степени. У 16 (69,6 %) пациентов остеосинтез голени был произведен в день поступления, у 7 (30,4 %) – в сроки от одного до 3-х суток.

Продолжительность оперативного вмешательства составила от 55 минут до 3,5 часов. Мы придерживаемся ургентной тактики, заключающейся в минимальной травматичности оперативного вмешательства, максимально точной и быстрой репозиции и пассивного дренирования гематом – одного из факторов повышения внутрифасциального давления.

Точная репозиция была достигнута на операционном столе или в первые сутки после операции.

В послеоперационном периоде у 3 (13,04 %) пациентов имело место воспаление мягких тканей вокруг спиц, которое было купировано консервативными мероприятиями. У одного пациента было отмечено вторичное смещение отломков, что было своевременно устранено и не повлияло на исход лечения.

Сращение было достигнуто у всех больных. Сроки фиксации колебались в пределах от 45 до 145 дней. Значительная разница в сроках консолидации объясняется характером травмы, ее локализацией, кинетической энергией травмирующего фактора и, в определенной степени возрастом пациента. Ближайшие результаты лечения признаны отличными у 20 (87 %) пациентов, хорошие – у 3 (13 %). Удовлетворительных и неудовлетворительных результатов не было. Отдаленные результаты изучены у 6 пациентов (26 %), все они признаны отличными.

Вывод: аппарат Мацукидиса-Шевцова является эффективным средством лечения высокоэнергетических переломов костей голени и может быть рекомендован к использованию в широкой клинической практике.

БИОМЕХАНИЧЕСКАЯ И ЭРГОНОМИЧЕСКАЯ РАЦИОНАЛЬНОСТЬ АППАРАТОВ ВНЕШНЕЙ ФИКСАЦИИ

Мацукатов Ф.А., Хубаев Н.Д.

ФГУ «Российский научный центр «Восстановительная травматология и ортопедия» им. акад. Г.А. Илизарова» Минздравсоцразвития России, г. Курган, Россия

BIOMECHANICAL AND ERGONOMIC RATIONALITY OF DEVICES FOR EXTERNAL FIXATION

Matsukatov F.A., Khubayev N.D.

Federal State Institution The Russian Ilizarov Scientific Center *Restorative Traumatology and Orthopaedics* of the Ministry of Health and Social Development of Russia, Kurgan, Russia

The effectiveness of practical using the devices for external fixation is closely dependent on their ergonomic qualities, which, in their turn, are derivatives of their biomechanical characteristic features and functional potentials.

Свобода перемещения физического тела в пространстве характеризуется количеством его степеней свободы. Не ограниченное в перемещениях в открытом пространстве тело имеет шесть степеней свободы. Такой возможностью обладают, например, все небесные тела, находящиеся в невесомости и не имеющие физического контакта с другими телами. В условиях земного притяжения тело не может быть полностью свободным в перемещениях по причине того, что оно находится в контакте как минимум еще с одним из двух других тел – опорой или подвесом.

Перемещения тела, фиксированного в технической системе, зависят от возможностей самой системы. Характеристики аппаратов внешней фиксации, как технических систем, по перемещению фиксированных в них костей обозначают понятием «функциональные возможности».

Для описания функциональных возможностей аппаратов внешней фиксации применяют декартову трехмерную систему координат. В соответствии с ней кость, фиксированная в аппарате внешней фиксации, максимально может совершать три поступательных и три угловых перемещения в трех взаимно перпендикулярных плоскостях. Это означало бы, что данный аппарат, а, соответственно, и кость, фиксированная в нем, обладает шестью степенями свободы.

Функциональные возможности различных аппаратов внешней фиксации, несмотря на их внешнее сходство, могут отличаться кардинально. Даже одна дополнительная степень свободы дает аппарату неоспоримое преимущество. Вместе с тем, функциональные возможности аппаратов внешней фиксации далеко не всегда предопределяют их эффективность.

Гексаподные аппараты внешней фиксации были первыми, в базовую конструкцию которых был заложен весь набор степеней свободы. Однако их реализация на практике не является само собой разумеющейся, поскольку может быть осуществлена только после комплекса подготовительных работ, связанных с их программным обеспечением. В случае с аппаратом Илизарова выражение «базовая конструкция» неприменима. Он создавался как комплект многофункциональных деталей с унифицированными конструктивными элементами, из которого в каждом клиническом случае монтируется компоновка для решения конкретных клинических задач. В этом и состоит главный конструктивный принцип аппарата Илизарова. Следует отметить, что этот принцип оказался весьма эффективным, о чем свидетельствует многолетняя клиническая практика по его широкому использованию в лечении ортопедо-травматологической патологии по всему миру. Теоретически из аппарата Илизарова можно собрать компоновку с любым числом степеней свободы. Однако в клинической практике для сборки его компоновки с четырьмя степенями свободы нужен достаточный опыт, с пятью – доступно немногим, а компоновка с шестью степенями свободы практически невозможна. В случаях, когда клинические задачи не решаются полностью из одной компоновки, производят перемонтаж аппарата.

Следовательно, эффективность любого аппарата внешней фиксации определяется трудоемкостью реализации его функциональных возможностей на практике. Этим и характеризуются его эргономические характеристики. Для их оценки работу с аппаратом внешней фиксации по перемещению костей и их фрагментов целесообразно разделить на три этапа: 1) анализ проблемы; 2) подготовка технических условий по ее решению; 3) манипуляции по устранению проблемы. Очевидно, что наиболее трудоемким и сложным является второй этап. По времени он, как правило, в несколько раз превосходит два остальных вместе взятых. Именно продолжительность второго этапа и определяет эргономические характеристики аппарата внешней фиксации и, соответственно, его эффективность.

В 2005 году запатентован принципиально новый аппарат внешней фиксации (авторы – Мацукидис Ф.А., Шевцов В.И.; патент РФ № 2357699 С2). Он обладает шестью степенями свободы и обеспечивает три вида поступательных и три угловых перемещения костных отломков в трех взаимно перпендикулярных плоскостях из его базовой конструкции. Любые манипуляции по перемещению костей и их отломков в аппарате отличаются

предельной простотой и занимают от нескольких секунд до нескольких минут, что практически на порядок меньше, чем при работе с известными устройствами. Данный факт объясняется тем, что это единственный аппарат, в работе с которым отсутствует наиболее сложный и трудоемкий 2 этап. Аппарат использован в лечении 152 больных с переломами костей бедра (6), голени (140) и плеча (6). Практически в 100 % случаев была достигнута репозиция, которая по точности не уступает открытым методам лечения. Перечисленное выше позволяет утверждать, что данный аппарат представляет собой качественно новый этап в эволюции аппаратов внешней фиксации.

МЕТОД ИЛИЗАРОВА В АРМЕНИИ С 1988 Г. ПО НАСТОЯЩЕЕ ВРЕМЯ: СОТНИ СОХРАНЕННЫХ КОНЕЧНОСТЕЙ И СПАСЕННЫХ СУДЕБ

Мирзоян А.Э., Сароян С.В.

Ереванский центр реконструкции и удлинения конечностей, г. Ереван, Армения

THE ILIZAROV METHOD IN ARMENIA FROM 1988 TILL NOW: HUNDREDS OF SAVED LIMBS AND FATES

Mirzoyan A.E., Saroyan S.V.

The Yerevan Center of Limb Reconstruction and Lengthening, Yerevan, Armenia

The experience of the Ilizarov method use in Armenia has been summarized, including natural disasters and local military conflicts. The method has been noted to be indispensable and highly effective in many clinical situations. The authors have gained positive experience in the Ilizarov method use for treatment of congenital clubfoot, pseudoarthroses, dislocations of the hip, other congenital and acquired pathologies of the locomotor system. Equalization of limb length, correction of different deformities, restoration of limb weight-bearing and joint function, elimination of infection process – this is an incomplete list of various clinical-and-rehabilitative problems, solved by the authors using the Ilizarov fixator.

Можно утверждать, что метод Илизарова стал активно распространяться и развиваться в Армении после разрушительного землетрясения 1988 года. На следующий день после катастрофы бригада врачей из Курганского центра «ВТО» прибыла в Ереван для оказания помощи пострадавшим. В условиях запредельной перезагруженности больниц и хаоса многие лечебные доктрины и установки проходили серьезные испытания. Руководствуясь основополагающими принципами Г.А. Илизарова и его школы, курганские врачи смогли наглядно доказать незаменимость метода в условиях массового поступления больных с тяжелой травмой. Количество ампутаций, особенно у пострадавших с синдромом длительного сдавливания, было значительно снижено. Сотни больных с тяжелыми переломами и дефектами костей вернулись к полноценной жизни. Обобщающий анализ лечения пострадавших явился основанием для многочисленных публикаций и издания монографии по данной теме.

Высокие лечебно-реабилитационные возможности метода Илизарова были продемонстрированы и при лечении огнестрельных переломов во время военных действий в Нагорно-Карабахском конфликте. К тому времени метод Илизарова при лечении травм уже применялся во многих ведущих лечебных учреждениях Армении, что также позволило значительно повысить результаты лечения. Только по данным «ЦТО», метод Илизарова был применен при лечении 780 огнестрельных переломов и дефектов костей.

Как известно, наиболее широко метод Илизарова применяется при лечении различных врожденных и приобретенных ортопедических заболеваний, нередко при этом метод не имеет альтернативы. Недаром итальянские врачи называли Илизарова «Микеланджело Ортопедии». Мы имеем положительный опыт применения метода Илизарова в лечении врожденной косолапости, ложных суставов, вывихов тазобедренного сустава, других врожденных и приобретенных патологий опорно-двигательного аппарата. Уравнивание длины конечностей, исправление различных деформаций, восстановление опоры конечности и функции суставов, устранение инфекционного процесса - вот неполный перечень различных клинико-реабилитационных задач, которые нами успешно решались при помощи метода Илизарова.

В последнее время, ввиду возрастающей потребности в эстетическом увеличении роста, а также достижении необходимой формы и пропорций конечностей, метод Илизарова успешно применяется для достижения различных целей в эстетической хирургии нижних конечностей. В нашем центре прошли и походят лечение пациенты из Армении, соседних стран, а также из США, Канады, Австралии, Японии, Великобритании.

В 2007 г. в Армении была создана национальная АСАМИ, а с 1988 года наша организация была включена в международную ассоциацию АСАМИ.

На сегодняшний день в Армении и в нашем центре, в частности, в основном, применяются методики лечения больных, разработанные в других специализированных научных центрах и прежде всего - Курганском, имени академика Г.А. Илизарова центре травматологии и ортопедии. Вместе с тем, некоторые решения различных лечебно-реабилитационных задач при лечении травмы и ортопедической патологии нами были применены впервые. Несколько показательных случаев из практики из перечисленных категорий больных, а также статистические данные будут представлены на конгрессе с целью обсуждения.

Как и во всем мире, метод Илизарова продолжает развитие и распространение в Армении, и каждый раз при излечении очередного больного мы отдаем должное одному из величайших новаторов медицинской науки современности - Гавриилу Абрамовичу Илизарову.

ПОЛИМОРФИЗМ ГЕНА TNFA (G-308A) У БОЛЬНЫХ С ОСЛОЖНЕННЫМ ТЕЧЕНИЕМ ПЕРЕЛОМОВ ДЛИННЫХ КОСТЕЙ КОНЕЧНОСТЕЙ

Мироманов А.М., Миронова О.Б., Усков С.А., Витковский Ю.А.

ГОУ ВПО «Читинская государственная медицинская академия Росздрава», г. Чита, Россия

TNFA (G-308A) GENE POLYMORPHISM IN PATIENTS WITH COMPLICATED COURSE OF LIMB LONG BONE FRACTURES

Miromanov A.M., Mironova O.B., Uskov S.A., Vitkovsky Yu.A.

State Educational Institution of Higher Professional Education *The Chita State Medical Academy of Russian Health Service*, Chita, Russia

The distribution of the genotypes of TNF (G-308A) gene polymorphic marker has been studied in 100 patients with non-complicated (50) and complicated (50) course of limb long bone fractures, residing in the Trans-Baikal Region. While comparing the patients with complicated and non-complicated course of limb long bone fractures the significant differences have been revealed to occur by distribution frequencies of G-308A gene TNFα polymorphic locus genotypes. The reveal of pathology association with a particular genotype can allow to make a long-term individual prognosis for a specific person, as well as to perform the required therapeutic measures in order to prevent the disease complication development or decrease its course severity.

Учитывая, что в развитии осложнений при переломах длинных костей конечностей немаловажную роль играют изменения иммунологического статуса и генетический фон, выявление генетических маркеров развития осложнений является актуальной научно-практической задачей, решение которой позволит прогнозировать индивидуальные особенности течения и исходы данной патологии.

Целью настоящего исследования является изучение распределения генотипов полиморфного маркера гена TNF (G-308A) у больных с осложненным течением переломов длинных костей конечностей, проживающих в Забайкальском крае.

Материал и методы. Проведено обследование 100 пациентов в возрасте 18-50 лет с переломами длинных трубчатых костей. Первую группу составили 50 больных с неосложненным течением переломов. Вторую (n=50) - с гнойно-воспалительными осложнениями. Контрольную группу составили 50 практически здоровых лиц в возрасте от 17 до 35 лет. Для определения генетического полиморфизма TNFα (G-308A) использовали метод «SNP-экспресс» ООО НПФ «Литех» (Россия).

Результаты. Установлено, что при сравнении пациентов с осложненным и неосложненным течением переломов длинных костей конечностей выявлены достоверные различия по частотам распределения генотипов полиморфного локуса - G-308A гена TNFα. Так, на долю гомозиготного генотипа приходилось 28 % в группе с осложненным течением и 68 % - в группе с неосложненным течением. Гетерозиготный генотип встречался в 58 % у пациентов второй группы против 32 % в первой. В группе с гнойно-воспалительными осложнениями выявлено 7 пациентов с гомозиготной мутацией (14 %). Причем отмечено, что у лиц гомозиготной мутацией, наряду с гнойными осложнениями, зарегистрировано развитие замедленной консолидации переломов, более тяжелое течение раневой инфекции и частые обострения. Таким образом, выявление ассоциации той или иной патологии с определенным генотипом, в конечном итоге, может позволить осуществить создание базы данных, тем самым сделать долгосрочный индивидуальный прогноз для конкретного лица и провести необходимые терапевтические мероприятия с целью предотвращения развития осложнений заболевания или снижения тяжести его протекания.

ЛЕЧЕНИЕ БОЛЬНЫХ С ПОДКОЖНЫМИ РАЗРЫВАМИ АХИЛЛОВА СУХОЖИЛИЯ

Нальгиев А.Х., Джамбулатов Д.Ш.

ГОУ ВПО «Тюменская государственная медицинская академия Росздрава», г. Тюмень, Россия

TREATMENT OF PATIENTS WITH ACHILLES TENDON SUBCUTANEOUS TEARS

Nalgiyev A.Kh., Dzhambulatov D.Sh.

State Educational Institution of Higher Professional Education *The Tumen State Medical Academy of Russian Health Service*, Tumen, Russia

The results of treatment of 254 patients with Achilles tendon subcutaneous tears have been analyzed. “Closed” Cuneo suture was applied to Achilles tendon in case of fresh injuries. As for old injuries, different plastic surgeries were made in view of age-related characteristic features and local changes, due to muscle retraction.

Good outcomes were obtained in 87 %, satisfactory – in 9 % and unsatisfactory – in 4 % of patients. The failures of treatment are associated with severe concomitant diseases, as well as with non-compliance patients.

За последние годы значительно увеличилось количество больных с подкожными разрывами ахиллова сухожилия. Основными жалобами являлись боль в области икроножной мышцы, снижение силы в ноге, хромота. При объективном обследовании на стороне повреждения определялся отек в нижней трети голени, западение контуров ахиллова сухожилия, резкое снижение силы стопы при опоре на передний отдел и атрофия мышц при застарелых повреждениях.

В основном эта патология наблюдается у людей старше 40 лет. С 1968 года нами оперировано 254 больных с подкожными разрывами ахиллова сухожилия. Из них мужчин было 211, женщин – 43 человека.

В последние 10 лет больных со свежими подкожными разрывами ахиллова сухожилия после оценки соматического статуса и при отсутствии противопоказаний, оперируем сразу же при поступлении.

Большинство пациентов были оперированы под проводниковой анестезией и лишь 26 – под общим обезболиванием. У двух больных с декомпенсацией легочно-сердечных заболеваний (пневмония в стадии обострения, острый инфаркт миокарда) провели консервативное лечение.

При свежих повреждениях накладывали «закрытый» шов Кюнео на ахиллово сухожилие. При застарелых повреждениях, в связи с ретракцией мышц, выполняли различные пластические операции с учетом возрастных особенностей и местных изменений.

Методика операций заключалась в следующем: из разреза длиной 10-12 см по наружному контуру ахиллова сухожилия осторожно выделяли концы разорванного сухожилия, начиная с относительно здоровых участков. Если между концами имелся растянутый рубцовый регенерат, то его иссекали в продольно-косом направлении. Тупо и остро максимально мобилизовывали икроножную мышцу с восстановлением ее подвижности. Прошивали концы сухожилия нитями по типу шва Кюнео, а рубцовый регенерат сшивали в виде дубликатуры узловыми швами. При значительных дефектах сухожилия использовали лоскутный «мостовидный» способ по В. А. Чернавскому или производили ахиллопластику консервированными в 0,5% формалине сухожилиями.

Послеоперационная иммобилизация производилась передней гипсовой лонгетой под углом 150-160 градусов в коленном суставе и положении эквинуса стопы сроком 5-6 недель. С первого дня после операции назначали изометрическую гимнастику, с 3-4 дня – УВЧ-терапию. Через 2 недели снимали швы с раны. С 3 недели днем 2-3 раза снимали гипсовую лонгету и производили активные и пассивные движения в суставах, с целью профилактики контрактур и восстановления тонуса мышц. По мере спадения отека и уменьшения боли объем активных движений увеличивали. Начиная с 5-6 недели назначали тепловые процедуры (парафин, теплые ванны) и дозированную нагрузку на оперированную ногу.

Отдаленные результаты лечения оценивались не раньше года после операции. Хорошие исходы получены у 87 %, удовлетворительные - у 9 % и неудовлетворительные – у 4 % больных. Неудачи лечения связаны с тяжелыми сопутствующими заболеваниями: легочные, сердечные, сахарный диабет, а также с нарушением режима лечения самими больными.

Таким образом, дифференцированный подход к каждому больному, с учетом сопутствующей патологии и местных морфофункциональных нарушений, применения современных атравматичных методик пластических операций и адекватная послеоперационная реабилитация, позволяет улучшить результаты лечения больных с подкожными разрывами ахиллова сухожилия.

ЛЕЧЕНИЕ БОЛЬНЫХ С НЕСВЕЖИМИ И ЗАСТАРЕЛЫМИ ПОВРЕЖДЕНИЯМИ СУХОЖИЛИЙ И НЕРВОВ В ОБЛАСТИ КИСТЕВОГО СУСТАВА

Нальгиев А.Х., Джамбулатов Д.Ш.

ГОУ ВПО «Тюменская государственная медицинская академия Росздрава», г. Тюмень, Россия

TREATMENT OF PATIENTS WITH NON-FRESH AND OLD INJURIES OF THE TENDONS AND NERVES IN THE HAND ARTICULATION ZONE

Nalgiyev A.Kh., Dzhambulatov D.Sh.

State Educational Institution of Higher Professional Education *The Tumen State Medical Academy of Russian Health Service*, Tumen, Russia

The results of treatment of the old injuries of finger flexor nerves and tendons in the hand articulation zone in 32 patients have been analyzed. The Ilizarov distraction method was used for elimination of the marked flexion contractures in finger joints. The regenerated scar was used for tendon restoration if possible. Deep flexors were sutured first of all, after that – superficial flexors and then – nerves were sutured by epineural suture. Good results were obtained in most patients (29 patients), satisfactory ones – in three patients (due to non-compliance).

С 1968 г. произведены восстановительные операции при застарелых повреждениях нервов и сухожилий сгибателей пальцев в области кистевого сустава в сроки от 3 месяцев до 3 лет после травмы у 32 пациентов. Из них было 30 мужчин и 2 женщины.

В основном у больных наблюдалась бытовая травма (ранение стеклом, ножом) и у 4 - производственная травма (работа на станках).

При осмотре втянутые рубцы располагались по ладонной поверхности нижней трети предплечья, дистальной и проксимальной складки запястья. У всех больных наблюдалась выраженная атрофия мышц кисти, предплечья, плеча и плечевого пояса, расстройства чувствительности в зоне иннервации срединного и локтевого нервов и тяжелые нарушения функции кисти. Вследствие этого у многих наблюдались неоднократные ожоги и обморожения пальцев.

Отбор больных на операцию производился по строгим показаниям. Наличие гнойных ран, лигатурных свищей, контрактур суставов пальцев служили противопоказанием. Больных перед операцией консультировали терапевт, невропатолог, анестезиолог и другие специалисты, по необходимости.

Для устранения выраженных сгибательных контрактур в суставах пальцев применяли дистракционный метод Илизарова. Постепенно, дозировано, безболезненно в течение трех недель удавалось ликвидировать деформацию суставов, создавать запас кожи и устранить сгибательную контрактуру.

В процессе дистракции в день 3-4 раза снимали с вытяжения пальцы и проводили лечебную физкультуру и разработку движений под контролем лечащего врача.

Все больные оперированы под проводниковой анестезией с потенцированием. Разрез по ладонной поверхности нижней трети предплечья производили до проксимальной ладонной складки дугообразной формы по ходу старого рубца или с иссечением его. После этого рассекали карпальную связку, выделяли проксимальные и дистальные концы сухожилий и нервов. Для восстановления сухожилий по возможности использовали рубцовый регенерат.

Концы нервов освежали и очень экономно, до появления зернистости и кровяной росы. В первую очередь сшивали глубокие сгибатели, затем - поверхностные сгибатели, затем - нервы эпиневральным швом. После тщательного гемостаза швы накладывали на поверхностную фасцию, кожу. Поперечную карпальную связку не сшивали с целью улучшения скольжения сухожилий и предотвращения сдавления нервов, сосудов, сухожилий. В качестве шовного материла использовали атравматические рассасывающие нити (викрил, полисорб).

Иммобилизация производилась гипсовой лонгетой в положении умеренного сгибания пальцев и кисти сроком до 3 недель. В послеоперационном периоде на четвертые сутки после операции назначали УВЧ, пассивную разработку движений в пальцах. Через 3 недели гипсовую повязку снимали и основной упор делали на активные движения в суставах пальцев. Всем больным назначали нейротропное лечение, физиолечение (УВЧ, кварц, ДДТ) и антибиотики по показаниям. Через 2-3 месяца направляли на санаторнокурортное лечение. Для устранения выраженных сгибательных контрактур пальцев использовали этапные лонгеты или дистракционный метод.

У большинства больных (29 пациентов) получены хорошие результаты, у 3–х - удовлетворительные (что связано с нарушением режима). Многие больные вернулись на работу по своей профессии (операционная сестра, водители и др.).

В заключение необходимо отметит, что лечение этих больных является очень сложной проблемой, требующим тщательного отбора на операцию, длительного лечения (не менее 6 месяцев), применения современных технологий и большого терпения врачей и пациентов.

СРАВНИТЕЛЬНЫЕ ХАРАКТЕРИСТИКИ СПОСОБОВ ЛЕЧЕНИЯ ПЕРЕЛОМОВ ДИСТАЛЬНОГО МЕТАЭПИФИЗА ПЛЕЧЕВОЙ КОСТИ

Носивец Д.С.

ООО «Медицинский центр» «Клиника семейной медицины», г. Днепропетровск, Украина

THE COMPARATIVE CHARACTERISTICS OF THE TECHNIQUES OF TREATMENT OF DISTAL HUMERAL META-EPIPHYSIS FRACTURES

Nosivets D.S.

Limited Liability Company – Medical Center *Clinic of Family Medicine*, Dnepropetrovsk, Ukraine

The results of treatment of 194 patients with fractures of distal humeral meta-epiphysis (DHME) by using differentiated tactics, developing of original osteosynthesis techniques and function recovery have been analyzed. The analysis of treatment results has revealed complications as the elbow contracture, heterotopic ossification, neuropathy, non-union and pseudoarthrosis formation in 33 (17 %) patients. The most number of complications was observed for treatment by the techniques of permanent skeletal traction (PST) and transosseous compression-distraction osteosynthesis (TOCDOS). The proposed differentiated approaches of DHME fracture treatment appeared to be of high clinical effectiveness: excellent and good functional results were obtained in 161 (83 %) patients.

Цель. Улучшить результаты лечения больных с переломами дистального метаэпифиза плечевой кости (ДМПК) путем применения дифференцированной тактики, разработки оригинальных методик остеосинтеза и восстановления функции.

Материал и методы. Работа основана на анализе результатов лечения 194 больных с переломами ДМПК средним возрастом 50,2 года (от 19 до 89 лет), мужчин – 63 (32,5 %), женщин – 131 (67,5 %). По классификации АО больных с переломами типа 13-А было 15 (7,7 %), 13-В – 40 (20,6 %) и 13-С – 139 (71,7 %). В соответствии с предложенными показаниями консервативное лечение применено у 58 (29,9 %) пациентов, оперативное – у 136 (70,1 %). Способами консервативного лечения были: иммобилизация - у 49 (25,3 %) больных, (ПСВ) – у 9 (4,6 %), оперативными: остеосинтез спицами – 30 (15,5 %), остеосинтез винтами – 28 (14,4 %), остеосинтез пластинами – 27 (13,9 %), ЧКДО – 26 (13,4 %) и комбинированный остеосинтез – 25 (12,9 %). Средняя длительность диспансерного наблюдения составила 55,2 мес. (от 7 мес. до 14 лет с момента травмы), в течение которого проводилась комплексная оценка проводимого лечения по модифицированной шкале с учетом 17 параметров клинического, рентгенологического и электрофизиологического профиля. В соответствии с предложенными 4 периодами реабилитации: 1) период иммобилизации (при консервативном лечении) или предоперационный период; 2) период ранней мобилизации ЛС; 3) период поздней мобилизации ЛС и 4) период амбулаторного восстановительного лечения - проводилось индивидуальное физио-функциональное лечение и ЛФК.

Результаты и их обсуждение. В конце срока диспансерного наблюдения средняя амплитуда активных сгибательно-разгибательных движений в локтевом суставе (ЛС) составила 125º (от 115º до 140º), просупинационных – 170º (от 165º до 180º). Средний балл по шкале клиники Мейо – 95 (от 90 до 100 баллов) и средний балл по модифицированной шкале – 76 (от 72 до 80 баллов).

Выводы.

1. Анализ результатов лечения выявил осложнения у 33 (17 %) больных. При этом наиболее частым осложнением была контрактура ЛС у 14 (7,2 %) больных, гетеротопическая оссификация у 12 (6,2 %) больных, нейропатия у 6 (3,1 %) больных, несращение и формирование ложного сустава у 1 (0,5 %) больного.
2. Сравнительный анализ применения способов лечения выявил наибольшее количество осложнений при лечении способами ПСВ и ЧКДО, что свидетельствует о целесообразности усовершенствования данных способов или ограниченном их применении при переломах ДМПК.
3. Причины осложнений лечения при переломах ДМПК были связаны с недооценкой тяжести перелома, выбором неадекватного способа лечения и длительной иммобилизацией ЛС в сроках более 4 недель.
4. Показаниями для способа иммобилизации считаем внутрисуставные переломы без смещения и внесуставные переломы со смещением фрагментов до 2 мм. Показаниями для ПСВ – переломы типа 13А2 со смещением фрагментов.
5. Показаниями для фиксации спицами считаем переломы ДМПК типа 13В1, 13В2, 13В3 без раздробления фрагментов; показаниями для ЧКДО – переломы типа 13А2, 13В1, 13В2; показаниями для фиксации винтами – переломы типа 13А1, 13В1, 13В2 и 13В3 без раздробления фрагментов; показаниями для комбинированного остеосинтеза – переломы типа 13С1, 13С2, 13С3 и все типы переломов с выраженным раздроблением и смещением фрагментов; показаниями для фиксации пластинами – переломы типа 13А2, 13В1, 13В2, 13С1, 13С2 и 13С3 со смещением и раздроблением фрагментов.
6. Предложенные дифференцированные подходы лечения переломов ДМПК показали высокую клиническую эффективность: отличные и хорошие функциональные результаты получены у 161 (83 %) больного.

К ВОПРОСУ О ДИАГНОСТИКЕ ДИСТАЛЬНОЙ ЛУЧЕЛОКТЕВОЙ НЕСТАБИЛЬНОСТИ

Обухов И.А. [1], Аристов А.Ю. [2], Шнайдер А. [1]

ГОУ ВПО «Уральская государственная медицинская академия Росздрава»[1], ЦГКБ № 24[2], г. Екатеринбург, Россия

THE PROBLEM OF THE DIAGNOSTICS OF DISTAL RADIOULNAR INSTABILITY

Obukhov I.A.[1], Aristov A.Yu.[2], Shnaider A.[1]

State Educational Institution of Higher Professional Education *The Ural State Medical Academy of Russian Health Service*[1], Central City Clinical Hospital No. 24[2],Yekaterinburg, Russia.

Medical cards and case histories of 90 patients with distal forearm injuries (DFI) have been studied. Diagnostic and tactical errors have been revealed in treatment of such patients. In connection with great occurrence of the injuries of distal radioulnar articulation (IDRUA) in patients with distal forearm trauma, the diagnostics should be aimed to rule out this injury. In case of IDRUA revealing the measures directed to distal radioulnar instability (DRUI) prevention should be included in the algorithm of treatment program.

Травмы предплечья встречаются наиболее часто из всех повреждений длинных костей опорно-двигательного аппарата, при этом переломы дистального отдела лучевой кости (ПДОЛК) нередко сопровождаются повреждением дистального лучелоктевого сочленения (ПДЛЛС), что, в свою очередь, приводит к дистальной лучелоктевой нестабильности (ДЛЛН). На практике диагностика ПДЛЛС зачастую не проводится, и внимание травматолога привлечено лишь к ПДОЛК. В связи с этим ПДЛЛС зачастую своевременно не диагностируются, что в отдаленные сроки после травмы приводит к снижению качества жизни и, в ряде случаев, требуют оперативного лечения.

Проведено изучение амбулаторных карт и историй болезней 90 больных с повреждениями дистального отдела предплечья (ПДОП), находившихся на консультации и лечении в ЦГКБ № 24 г. Екатеринбурга. Все пациенты были в возрасте от 17 до 80 лет. Среди больных преобладали женщины - 93,3 %. Лица старше 40 лет составляли большинство – 77,8 %. Во всех случаях механизмом травмы были удар или падение с упором на руку. Больные поступали в сроки от нескольких часов до 9 месяцев после травмы. Из ПДОП в 78 (86,6 %) случаях отмечались ПДОЛК со смещением отломков, из них с переломом шиловидного отростка локтевой кости (ПШОЛК) - в 48 (53,3 %); в 12 (13,4 %) – частичное или полное ПДЛЛС без костных повреждений. Изолированные ПДЛЛС встречались преимущественно у молодых людей в возрасте до 35 лет. В 70,7 % случаев повреждения сопровождались подвывихом или вывихом головки локтевой кости (ГЛК).

Клинические признаки изолированных ПДЛЛС и ДЛЛН в свежих случаях: выстояние ГЛК к тылу, постоянные боли в области ДЛЛС при пронации и супинации предплечья, симптом «клавиши» в области ГЛК, пружинистая подвижность в ДЛЛС. Боли усиливались при осевых физических нагрузках на предплечье, сопровождались ограничением пронационно-супинационных движений в суставах предплечья. Из лучевых методов диагностики применялись рентгенография в стандартных проекциях и компьютерная томография (КТ). Основными рентгенологическими симптомами ПДЛЛС являлись: расширение суставной щели ДЛЛС в сравнении со здоровой верхней конечностью; расположение ГЛК за пределами лучевой кости на боковой рентгенограмме.

КТ выполнялась в сомнительных случаях для уточнения диагноза. Использовалась аксиальная КТ и мультипланарная реконструкция изображений для детальной оценки анатомотопографических соотношений в ДЛЛС и диагностики минимальных тыльных и ладонных подвывихов. 3D-реконструкции давали объемное представление о взаимоотношении отломков и степени подвывиха ГЛК.

При наличии перелома, неправильно срастающегося и сросшегося перелома лучевой кости диагностика ПДЛЛС основывалась, главным образом, на оценке рентгенологических данных: смещение ГЛК, наличие ПШОЛК со смещением, расширение щели ДЛЛС.

При ретроспективном изучении 47 случаев ПДОЛК с ПШОЛК и ПДЛЛС при проведении консервативного лечения в 34,0 % случаев (у 16-ти пациентов) подвывих не был устранен. В 6 случаях возникла необходимость оперативного лечения для восстановления формы и длины лучевой кости, вправления ГЛК и стабилизации ДЛЛС.

Заключение. В связи с большой встречаемостью ПДЛЛС у больных с травмой дистального отдела предплечья следует нацелено проводить диагностику для исключения этого повреждения. При выявлении ПДЛЛС необходимо вводить в алгоритм лечебных действий мероприятия, направленные на профилактику ДЛЛН.

МЕТОД ВНЕШНЕЙ ФИКСАЦИИ В ЛЕЧЕНИИ ВНУТРИСУСТАВНЫХ НЕПРАВИЛЬНО СРАСТАЮЩИХСЯ ПЕРЕЛОМОВ ТРУБЧАТЫХ КОСТЕЙ ПАЛЬЦЕВ КИСТИ

Обухов И.А., Помогаева Е.А.

ГОУ ВПО «Уральская государственная медицинская академия Росздрава», г. Екатеринбург, Россия

THE TECHNIQUE OF EXTERNAL FIXATION IN TREATMENT OF MALUNITING INTRAARTICULAR FRACTURES OF THE HAND FINGER TUBULAR BONES

Obukhov I.A., Pomogayeva E.A.

State Educational Institution of Higher Professional Education *The Ural State Medical Academy of Russian Health Service*, Yekaterinburg, Russia

The experience in treatment of 270 patients (326 fingers) with maluniting intraarticular fractures (IAF) of the hand metacarpal bones and finger phalanges is presented. The perfected wire DEFs with through insertion and bilateral attachment of wires were predominantly used, and wire-rod DEFs as well. DEF selection was determined by fracture localization and type, displacement direction of bone fragments, their size, the presence and size of articular surface defect, the localization and character of skin scarry defect. The results of treatment have been studied in the periods above 6 months in 142 patients (totally – 163 fingers). Positive results were obtained in 92.0 %. Unsatisfactory results in 13 (8.0 %) cases took place in connection with the development of secondary deformities and contractures due to the premature stoppage of treatment.

Применение аппаратов внешней фиксации (АВФ) в лечении больных с неправильно срастающимися внутрисуставными переломами (ВПТК) фаланг пальцев кисти позволяет добиться точного сопоставления отломков и восстановления конгруэнтности суставных поверхностей, обеспечивает разгрузку сустава на период, необходимый для сращения кости. Однако до настоящего времени АВФ не получили широкого распространения в кистевой хирургии.

Представлен опыт лечения 270 больных (326 пальцев) с ВПТК пястных костей и фаланг пальцев кисти, леченных в ЦГКБ № 24 и центре пластической хирургии (г. Екатеринбург). Больные были в возрасте от 15 до 75 лет. Оперировались в срок от 2 недель до 1,5 месяцев после травмы. Показаниями к применению АВФ являлись ВПТК, срастающиеся со смещением отломков, переломы в сочетании с застарелыми вывихами и подвывихами фаланг пальцев кисти. Использовались преимущественно усовершенствованные спицевые АВФ со сквозным проведением и двусторонним креплением спиц, а также спицестержневые АВФ. Эти АВФ отличались возможностью применения в случаях множественных ВПТК и вывихов, возможностью компрессионного остеосинтеза оскольчатых ВПТК с обеспечением движений в пораженном суставе.

Выбор АВФ определялся локализацией и видом перелома, направлением смещения костных отломков, их величиной, наличием и величиной дефекта суставной поверхности, локализацией и характером рубцового дефекта кожи.

После введения спиц и монтажа аппарата постепенно проводилась репозиция на уровне поврежденного сустава посредством дистракции (Д) по 1 мм в сутки в течение 4-5 дней. В сроки до 4 недель после травмы в ряде случаев в процессе Д наступало сопоставление отломков, что позволяло провести чрезкожно спицы для их фиксации к основным фрагментам.

При крупнооскольчатых ВПТК (с одним или двумя Т- или V- образными фрагментами) использовались АВФ, в которых выполнялась встречно-боковая компрессия отломков спицами диаметром 0,6-0,8 мм с упорными площадками или подтягиванием фрагмента к основному.

При раздробленных ВПТК наряду с использованием традиционного «нейтрального» остеосинтеза применялся разработанный в клинике способ остеосинтеза, суть которого состояла во введении в полость сустава после Д изогнутой соответственно суставной поверхности пластинки, сделанной из спицы, которой костные отломки сжимались и фиксировались.

Для профилактики и устранения контрактур поврежденных суставов во всех АВФ проводилась Д мягких тканей для обеспечения последующего быстрого восстановления пассивных и активных движений в суставе.

При переломах с дефектом суставной поверхности до 1/3 проводилась фиксация АВФ в течение 3-4 недель с последующей разработкой движений. При переломах с дефектом больше 1/3 суставного конца проксимальной фаланги, головки пястной кости или основания средней фаланги при сохранении сухожилий сгибателей проводилась артропластическая резекция с моделированием сферической суставной поверхности и фиксацией АВФ.

Результаты лечения изучены в сроки более 6 месяцев у 142 больных (всего 163 пальца). Положительные результаты получены в 92,0 %. Неудовлетворительные результаты в 13 (8,0 %) случаях связаны с развитием вторичных деформаций и контрактур из-за преждевременного прекращения лечения.

Заключение. Остеосинтез АВФ в сочетании с дистракцией мягких тканей на уровне сустава является высокоэффективным методом лечения неправильно срастающихся ВПТК кисти.

ЛЕЧЕНИЕ ПОВРЕЖДЕНИЙ КИСТИ В ДНЕВНОМ СТАЦИОНАРЕ

Овчинников Д.В., Питенин Ю.И.

ФГВОУ ВПО «Военно-медицинская академия им. С. М. Кирова» МО РФ, Санкт-Петербург, Россия

TREATMENT OF THE HAND INJURIES IN DAY-TIME HOSPITAL IN-PATIENT DEPARTMENT

Ovchinnikov D.V., Pitenin Yu.I.

Federal State Military Educational Institution of Higher Professional Education *The Kirov Military Medical Academy* of the Ministry of Defense of the Russian Federation, St. Petersburg, Russia

The experience of treatment of the hand injuries (wounds, skin defects, the involvements of muscle tendons, the fractures of finger phalanges and metacarpal bones) under the conditions of day-time hospital in-patient department has been summarized.

Анализ существующей медицинской литературы наглядно показывает недостаточность внимания к использованию стационарозамещающих форм оказания медицинской помощи пострадавшим с травмой кисти. При этом статистические данные последнего десятилетия наглядно демонстрируют превалирование травм легкой степени в общей структуре данной патологии.

За 10 лет работы нами накоплен опыт оказания специализированной помощи при ранах кисти и пальцев, в т.ч. сопровождающихся дефектом кожи, при полных повреждениях сухожилий мышц-сгибателей и мышц-

разгибателей пальцев, переломах фаланг пальцев и пястных костей в специализированном отделении хирургии кисти, работающем в режиме дневного стационара.

Из доступных и отработанных оперативных вмешательств нами выполняются ПХО ран, в т.ч. с выполнением различных видов кожной пластики, кроме микрохирургических методов, шов сухожилий мышц кисти без дефекта ткани во всех зонах, остеосинтез спицами. Наиболее дискутабельными из выполняемых нами оперативных вмешательств являются: кожная пластика на временной питающей ножке и шов сухожилий.

Проведенным нами анализом результатов этих вмешательств показаны хорошие получаемые результаты лечения. Возможность лечения одним врачом таких пациентов в течение первого месяца имеет большое значение для функциональных результатов.

Таким образом, организация специализированной хирургической помощи пострадавшим с травмой кисти является перспективным направлением в свете основных положений концепции развития отечественного здравоохранения, а получаемые результаты подтверждают его клиническую эффективность.

ПСИХОЛОГИЧЕСКИЕ АСПЕКТЫ СУБЪЕКТИВНОГО ОБРАЗА ОРТОПЕДА-ТРАВМАТОЛОГА В ПРЕДСТАВЛЕНИИ РОДИТЕЛЕЙ ДЕТЕЙ, ПЕРЕНЕСШИХ ТРАВМУ ОПОРНО-ДВИГАТЕЛЬНОГО АППАРАТА ЛЕГКОЙ И СРЕДНЕЙ СТЕПЕНИ ТЯЖЕСТИ

Пахомова М.А.

ГОУ ВПО «Санкт-Петербургская государственная педиатрическая медицинская академия Росздрава», г. Санкт-Петербург, Россия

PSYCHOLOGICAL ASPECTS OF AN ORTHOPAEDIST-TRAUMATOLOGIST'S SUBJECTIVE IMAGE BY PERCEPTION OF THE PARENTS OF THE CHILDREN GOT OVER THE LOCOMOTOR SYSTEM INJURY OF LIGHT AND MODERATE SEVERITY

Pakhomova M.A.

State Educational Institution of Higher Professional Education *The Saint Petersburg State Pediatric Medical Academy* of the Russian Health Service, St. Petersburg, Russia

37 parents children of whom were treated for injuries took part in the study. "Unfinished proposals" projective technique was modified for the study performance. It has been established that first of all physicians are associated with "hope and aid" in 30 % of parents, physician's positive personality qualities are brought to the forefront – in 30 % of them, some negative assessment of physicians' work is noted in 19 % of parents, positive assessment of professional qualities is brought to the forefront – in 8 %, assessment duality takes place in 5 %, neutral assessment is present in 5 % of parents, and 3 % of parents give physicians the role of "workers of life-saving service". The data obtained allowed to form the main components of an orthopedist-traumatologist's subjective image by parents' perception. In case of clearly positive perception of an orthopedist-traumatologist's image (71 % of the parents questioned) latent discontent is present in 57 % of parents. Not only physician's professional qualities, but his personality traits, noted by 30 % of parents, also take part in physician's image formation. The quality of parents' contact with their child's attending doctor remains to be an important aspect, thereby determining the degree of parents' awareness of the treatment process.

Актуальность. Лечение последствий травм опорно-двигательного аппарата вызывает напряжение в психоэмоциональной сфере ребенка и родителей. В связи с этим, отношения, складывающиеся между родителями и врачами, могут вносить важный вклад в переживание трудного времени лечения последствий травмы, ослабляя или усиливая психологическое напряжение. Знание аспектов, из которых формируется субъективный образ ортопеда-травматолога в представлении родителей, может ориентировать врача в отношении ожиданий, направленных на него родственниками пациентов. Это может быть полезным для будущих ортопедов-травматологов, расширяя их представление о той роли, которую они играют в ситуации болезни ребенка.

Задачей исследования было выявление аспектов, которые определяют и формируют отношение родителей к врачам, участвующим в процессе лечения детей с травмами опорно-двигательного аппарата.

Объект исследования. В исследовании приняли участие 37 родителей, дети которых находились на лечении во 2-ом хирургическом отделении Санкт-Петербургской государственной педиатрической медицинской академии.

Методы исследования. Для проведения исследования была модифицирована проективная методика «Незаконченные предложения».

Результаты исследования. Удалось установить, что у 30 % родителей врачи ассоциируются в первую очередь с «надеждой и помощью», у 30 % родителей на первый план выступают положительные личностные качества врача, у 19 % присутствует в той или иной степени негативная оценка работы врачей, у 8 % на первый план выступает положительная оценка профессиональных качеств, у 5 % присутствует дуальность оценки, у 5 % оценка нейтральная и 3 % родителей отводят врачам роль «спасателей».

Одновременно с этим, в предложении, начинающемся словами «Если бы врачи …» 24 % родителей выразили чувство благодарности; 46 % родителей заявили о претензиях к врачам, которые в основном

содержали недовольство по поводу невнимательного отношения врачей к детям и их родителям, а также недостаточной степени информированности родителей о процессе лечения; у 14 % была выявлена отстраненная позиция; у 10 % — отрицание всемогущества врачей; 6 % выразили сочувствие врачам в их работе.

Выводы. Полученные данные позволили сформировать основные составляющие субъективного образа ортопеда-травматолога в представлении родителей.

Таким образом, при явно положительном восприятии образа врача ортопеда-травматолога (71 % опрошенных), у 57 % родителей присутствует скрытое недовольство. В формировании образа врача участвуют не только профессиональные качества последнего, но и личностные черты, отмечаемые 30 % родителей. Важным аспектом остается качество контакта родителей с лечащим врачом ребенка, что определяет степень информированности родителей о процессе лечения.

Данное исследование позволяет врачам ортопедам-травматологам составить совокупную картину их восприятия родителями пациентов.

Учитывая взаимосвязь психологического состояния родителей и детей, коррекция врачами аспектов, формирующих их субъективный образ в представлении родителей, может опосредованно влиять на процесс выздоровления ребенка и помогать врачам в достижении основной цели их работы — излечении пациента.

ОСЛОЖНЕНИЯ ПРИ ЛЕЧЕНИИ ДИАФИЗАРНЫХ ПЕРЕЛОМОВ ПРЕДПЛЕЧЬЯ У ДЕТЕЙ: ПРОСПЕКТИВНОЕ ИССЛЕДОВАНИЕ НА ОСНОВЕ 320 СЛУЧАЕВ

Попков Д.А. [1], Lascombes P. [2], Федоров М.А. [1], Баев А.Е. [1]

[1] Межрегиональный ортопедический центр, Клиническая больница № 81 ФМБА РФ, г. Северск, Россия
[2] Centre Hospitalier Universitaire de Nancy, France

COMPLICATIONS IN TREATMENT OF FOREARM SHAFT FRACTURES IN CHILDREN: PROSPECTIVE STUDY ON THE BASIS OF 320 CASES

Popkov D.A.[1], Lascombes P.[2], Fedorov M.A.[1], Bayev A.E.[1]

[1] Interregional Orthopaedic Center of the Federal Medical-and-Biological Agency of Russia, Clinical Hospital No. 81, Seversk, Russia; [2] Centre Hospitalier Universitaire de Nancy, France

320 children with closed shaft fractures were included in the study: Group I – fractures without displacement or those with slight displacement, for which conservative treatment without child's hospitalization was performed, Group II – fractures with displacement, for which reposition under general anesthesia was performed and plaster cast immobilization was used, Group III – surgical treatment was made – intramedullary stressed reinforcement, which is at present the most common and recognized standard of surgical treatment of shaft fractures in pediatric traumatology. There were 69 serious complications (19.7 %). Most of them developed for conservative treatment – 57 complications (82.6 %, Groups I and II) and only 12 (13.4 %) for intramedullary reinforcement. In case of conservative treatment the most serious complications were observed in Group I – 29 % and in Group II – only in 8.4 % of cases. The number of serious complications in Group III was significantly less in comparison with those in patients treated conservatively. There were no indications for using external fixators in any case.

Введение. Обычно результаты консервативного и оперативного лечения диафизарных переломов у детей изучаются отдельно.

Цель данного проспективного исследования – изучить результаты лечения данной патологии и встретившиеся осложнения, разделить показания для оперативного и консервативного методов лечения.

Материал и методы исследования. Мультицентричное исследование проводилось в течение года, за этот период в исследование были включены 320 детей с диафизарными закрытыми переломами. Первоочередным методом являлся консервативный. Интрамедуллярное напряженное армирование (flexible intramedullary nailing=FIN) применялось там, где консервативный метод был неэффективен, либо не показан, учитывая величину остаточной деформации и возраст пациента.

Три группы пациентов были сравнены: группа I – несмещенные или с незначительным смещением переломы, где проводилось консервативное лечение без госпитализации ребенка, группа II – переломы со смещением, где производилась репозиция под общей анестезией и применялась иммобилизация гипсовой повязкой, в группе III было применено оперативное лечение - интрамедуллярное напряженное армирование, являющееся в настоящее время наиболее распространенным и общепризнанным стандартом оперативного лечения диафизарных переломов в детской травматологии.

Осложнения лечения были разделены на тяжелые и легкие. Тяжелыми (лечение с использованием общей анестезии и госпитализации) осложнениями считались следующие: вторичное смещение, инфекционные осложнения, повреждения кожных покровов, компартмент-синдром, повторные переломы, снижение супинационно-пронационных движений 30° и более.

Результаты. Среди 350 вмешательств отмечено 69 тяжелых осложнений (19,7 %). Большинство из них наступили при консервативном лечении – 57 осложнений (82,6 %, группы I и II) и лишь 12 (13,4 %) при

интрамедуллярном армировании (p<0,01). При проведении консервативного лечения большинство тяжелых осложнений отмечено в группе I – 29 % и лишь в 8,4 % случаев группы II отмечены тяжелые осложнения (p=0,0002). В группе III отмечено достоверно меньшее количество тяжелых осложнений по сравнению с пациентами, пролеченными консервативно. Показаний к применению аппаратов внешней фиксации не возникало ни в одном случае.

Заключение. Для снижения частоты тяжелых осложнений (преимущественно вторичных смещений) в группе I (консервативное лечение без госпитализации) требуется тщательное соблюдение принципов и техники консервативного лечения. При выраженных смещениях, когда требуется госпитализация, методом выбора является интрамедуллярное напряженное армирование, обеспечивающее статистически значимое меньшее количество осложнений лечения. И если при консервативном лечении переломов со смещением определенный процент тяжелых осложнений неизменен, то совершенствование хирургом техники оперативного вмешательства позволит сократить количество осложнений при армировании.

СТИМУЛЯЦИЯ РЕПАРАТИВНОГО ОСТЕОГЕНЕЗА ПРИ ОСТЕОСИНТЕЗЕ ПЕРЕЛОМОВ ДЛИННЫХ КОСТЕЙ

Попков А.В., Ростовцев А.В., Исупов А.А., Веревин А.В., Ключников М.Ю.

Межрегиональный ортопедический центр ФМБА России, КБ№81, г. Северск, Россия

REPARATIVE OSTEOGENESIS STIMULATION FOR OSTEOSYNTHESIS OF LONG BONE FRACTURES

Popkov A.V., Rostovtsev A.V., Isupov A.A., Verevin A.V., Kliuchnikov M.Yu.

Interregional Orthopaedic Center of the Federal Medical-and-Biological Agency of Russia, Clinical Hospital No. 81, Seversk, Russia

More than 100 patients with fractures of femur, leg, humerus or forearm have been operated on. Consolidation was noted in 50 % of patients after 3-4 months, and after 5-6 months healing occurred practically in all the patients when internal osteosynthesis for tibial fractures was performed using plates with bioactive coating. In the group of comparison consolidation after 3-4 months occurred in 23 % of cases, and after 6 months – in 46.1 % of patients. We combined intraosseous reinforcement using wires with bioactive coating with transosseous osteosynthesis of the segment injured using the Ilizarov fixator. The use of implants has allowed to stop external fixation after 17-19 days for tibial shaft fractures, after 3-4 weeks – for femoral fractures. The principal mechanism of positive effect of the implants with nano-coating is associated with concentrating of osteogenic cells around the implant and their function stimulation. The stimulation anticipates the appearance of new generations of osteogenic cells and their precursors in the fracture focus. The use of intramedullary reinforcement has confirmed the absence of statistically significant decrease of limb bone tissue density – stimulation of both endosteal osteogenesis and periosteal one takes place.

Население Томской области на 1 января 2008 года составило 1034985 человек, а травматизм колеблется около 77,0-79,0 на 1000 населения. Уровень травматизма самый низкий в Сибирском Федеральном округу и ниже чем по России в целом. Однако уровень инвалидизации населения после травм быстро растет. Инвалидизация после травм в России в последние годы повысилась с 46,7 до 56,9 % (более 50 % после переломов костей конечностей). При этом полная реабилитация инвалидов понизилась с 20,9 до 15,4 %. Эти цифры свидетельствуют, прежде всего, о несостоятельности общепринятых методов лечения и реабилитации. А в реабилитации нуждаются до 98 % инвалидов после травм и около 99 % больных с заболеваниями костно-мышечной системы (Попова Л.А., 1994, 2003). Мировая наука, наряду с изучением оптимальных условий для репаративной регенерации, ищет способы стимуляции восстановительных процессов в поврежденных тканях. Чаще всего для этих целей предлагаются различные виды гидроксиапатита или керамики в виде скафолдов. Однако до настоящего времени данные исследования далеки от клинического применения, а сроки консолидации переломов мало изменились и не имеют статистически достоверного отличия от сроков сращения в середине 20-го столетия.

С 2005 года в отделении травматологии ФГУЗ ФМБА России КБ № 81 г. Северска используются имплантаты с кальций-фосфатным покрытием для накостного и внутрикостного остеосинтеза переломов длинных костей. Создана целая гамма ортопедических имплантатов с модифицированным рельефом поверхности из наночастиц гидроксиапатита и оригинальный инструмент для введения имплантата в костномозговой канал и атравматичного удаления.

Всего оперировано более 100 пациентов с переломами бедра, голени, плеча или предплечья. При накостном остеосинтезе перелома большеберцовой кости пластинами с биоактивным покрытием через 3-4 месяца отмечается консолидация у 50 % пациентов, а через 5-6 месяцев сращение наступило практически у всех. В группе сравнения консолидация через 3-4 мес. отмечена в 23 % случаев, а через 6 месяцев – у 46,1 % больных.

Внутрикостное армирование спицами с биоактивным покрытием мы сочетали с чрескостным остеосинтезом поврежденного сегмента аппаратом Илизарова. Использование имплантатов позволило снимать

наружную фиксацию, начиная с 17-19 дней при переломах диафиза большеберцовой кости, через 3-4 недели - при переломах бедра.

Анализ лечения пациентов показал, что признаки репаративной регенерации кости выявлялись уже через 3 недели после оперативного вмешательства у всех пациентов. Наличие выраженной периостальной реакции при простых переломах диафиза являлось достаточным основанием для демонтажа аппарата Илизарова. При оскольчатых переломах и выраженном остеопорозе остеосинтез аппаратом продлевали до 5-6 недель. Проведенная в это время клиническая проба на консолидацию констатировала отсутствие амортизирующей подвижности в зоне перелома. Мы не наблюдали осложнений, связанных с интрамедуллярным армированием - не было остеомиелита, вторичного смещения, миграции и перелома имплантатов. У всех оперированных достигнута консолидация переломов в сроки, не превышающих 3 месяцев. Основной механизм позитивного действия имплантатов с нано-покрытием связан с концентрацией остеогенных клеток вокруг имплантата и стимуляцией их функции. Стимуляция предполагает появление новых генераций остеогенных клеток и их предшественников в очаге перелома. Использование интрамедуллярного армирования подтвердило отсутствие статистически достоверного снижения плотности костной ткани конечности – происходит стимулирование как эндостального, так и периостального костеобразования: минеральная плотность костной ткани (МПКТ) в диафизе составляла 90-97 % от исходных значений ($p \geq 0,05$). Усиление репаративной регенерации костной ткани происходит через активацию системы остеотропных гормонной (СТГ, КТ), что обеспечивает клинический эффект сокращения периода фиксации конечности.

АКТИВНАЯ ХИРУРГИЧЕСКАЯ ТАКТИКА В ЛЕЧЕНИИ ТРАВМ, ОСЛОЖНЁННЫХ ГНОЙНОЙ ИНФЕКЦИЕЙ

Рахимов Б.М., Коровин О.А., Соловьев А.В., Рыжов А.В.

МУЗ Клиническая больница № 5, г. Тольятти, Россия

ACTIVE SURGICAL TACTICS IN TREATMENT OF THE INJURIES COMPLICATED BY PURULENT INFECTION

Rakhimov B.M., Korovin O.A., Solovyev A.V., Ryzhov A.V.

Municipal Institution of Health Service *Clinical Hospital No. 5,* Togliatti, Russia

The experience of treatment of 92 victims with severe skeletal injuries, complicated by purulent infection, has been summarized. The main components of treatment were the following: debridement of purulent focus; adequate immobilization of fragments with the Ilizarov fixator; intense antibacterial and general therapy. Different variants of compression-distraction osteosynthesis were performed in 78 patients. Patients were divided into two groups: control one included 36 patients who were treated using traditional approach by many stages; the main group consisted of 56 patients who were treated using active surgical tactics based on the main principles of pyo-septic injury treatment developed in the department of wounds and wound infection of the Vishnevsky Institute of surgery. Debridement of purulent focus with radical bone resection was performed in all the patients of the main group during the first surgery and in 22 patients of control group after a certain time. Immobilization of the involved segment was performed with the Ilizarov fixator. The incidence of favorable outcomes in the main group accounted for 85.7 %.

Принципы активного хирургического лечения травм, осложнённых гнойной инфекцией, позволили восстановить анатомическую и функциональную целостность поражённых конечностей у 70 из 92 пострадавших (76 %).

Цель. Улучшение результатов лечения пострадавших с тяжелой травмой конечностей, осложненной гнойно-септическими поражениями с использованием принципов активного хирургического лечения.

Материал и методы. Мы имеем опыт лечения 92 пострадавших с тяжёлыми травмами скелета, осложнёнными гнойной инфекцией. Основными составляющими лечения были:

1. хирургическая обработка гнойного очага;
2. полноценная иммобилизация отломков аппаратом Илизарова;
3. интенсивная антибактериальная и общеукрепляющая терапия.

Различные варианты компрессионно-дистракционного остеосинтеза выполнены у 78 пациентов из 92. Больные разделены на две группы: контрольную составили 36 пациентов, в лечении которых использовали традиционный многоэтапный подход; основную составили 56 пациентов, в лечении которых использовали активную хирургическую тактику. Среди причин повреждений дорожно-транспортные происшествия зафиксированы у 36 пациентов, падение с высоты - у 22 пациентов, у 15 пострадавших была диагностирована сочетанная травма. У 47 пациентов имелись обширные флегмоны мягких тканей конечностей, у 28 – нагноение ран, некрозы кожных лоскутов, 17 больных имели гнойные свищи. У 24 пациентов отмечена генерализация гнойного процесса в виде сепсиса или тяжёлого сепсиса. У 18 пациентов имелись внутрисуставные переломы голеностопного сустава с гнойным артритом. По международной классификации AO/ ASIF пациенты распределились следующим образом: перелом типа А - 44 больных, В - 18 больных, С - 30 больных. При клиническом обследовании применяли общепринятые и специальные методы, что позволило выявить объём и степень тяжести поражения конечностей. В основу своей тактики мы положили принципы лечения гнойно-

септических поражений, разработанные в отделении ран и раневой инфекции Института хирургии им. А.В. Вишневского.

Хирургическая обработка гнойного очага с радикальной резекцией костей выполнена всем пациентам основной группы при первой операции и 22 пациентам контрольной группы - через определённое время. Иммобилизация поражённого сегмента осуществлялась аппаратом Илизарова. У 43 пациентов основной и у 11 пациентов контрольной группы применялся монолокальный компрессионный остеосинтез. Для замещения дефектов кости у 6 пациентов применялся принцип дистракционного остеосинтеза. Темп дистракции составлял 1 мм в сутки. Во всех случаях удалось восстановить анатомическую и функциональную целостность повреждённой конечности. Сроки фиксации в аппарате Илизарова зависели от локализации, класса перелома, типа остеосинтеза конечности. У 5 больных сращения отломков добиться не удалось, однако воспалительные процессы были ликвидированы. Двое из них оперированы повторно с успехом. У 16 человек выполнен артродез голеностопного сустава по поводу переломовывихов, осложнённых гнойным артритом. Для закрытия обширных дефектов мягких тканей после радикальной хирургической обработки у двух пациентов использовали мышечную пластику частью камбаловидной мышцы (гемисолеус) с последующей аутодермопластикой. У 9 пациентов использовали расщеплённый перфорированный кожный лоскут. У остальных больных удалось закрыть рану местными тканями. Все раны дренировались проточно-промывным способом. Антибиотикотерапия подбиралась согласно чувствительности выделенных микроорганизмов из раны. Хирургическое лечение проводили на фоне общих интенсивных мероприятий. Частота благоприятных исходов в основной группе составила 85,7 %.

Заключение. Предлагаемый метод активного хирургического лечения тяжёлых повреждений скелета позволит добиться анатомического и функционального восстановления конечностей, несмотря на наличие гнойного поражения тканей.

МЫШЕЧНАЯ ПЛАСТИКА КОСТНЫХ ПОЛОСТЕЙ ПРИ ХРОНИЧЕСКОМ ОСТЕОМИЕЛИТЕ – НЕИНВАЗИВНЫЙ СПОСОБ ОЦЕНКИ СОСТОЯНИЯ ТРАНСПЛАНТАТОВ

Рогачев В.Н., Батаков Е.А., Алексеев Д.Г., Рябова Е.Н.

ГОУ ВПО «Самарский государственный медицинский университет» Минздравсоцразвития России, г. Самара, Россия

MYOPLASTY OF BONE CAVITIES FOR CHRONIC OSTEMYELITIS – NON-INVASIVE TECHNIQUE OF GRAFT STATE ASSESSMENT

Rogachev V.N., Batakov E.A., Alekseyev D.G., Riabova E.N.

State Educational Institution of Higher Professional Education *The Samara State Medical University* of the Ministry of Health and Social Development of Russia, Samara, Russia

Necresequestrectomy and filling of the formed bone cavity with free muscle autograft (FMAG) has been performed in 42 patients with chronic osteomyelitis and tibial localization of pathologic focus. FMAG state was studied using USE performed dynamically. The first scanning procedure was made on Day 1 after surgery and subsequently – every 3 days. The first days after surgery were characterized by the accumulation of blood and tissue fluid in FMAG, as a result of which FMAG was visualized as heterogenic hypoechogenic structure. Further, once hemostasis was achieved and proliferative processes prevailed, the amount of free fluid in FMAG, as well as that between FMAG and bone cavity walls decreased until complete disappearance. Thus, FMAG acquired denser (echogenic) structure and attached to bone defect walls firmly.

Свободная мышечная пластика является одним из основных способов замещения дефектов в кости после некрсеквестрэктомии и подразумевает заполнение последних измельченной аутомышцей (далее СМАТ) пластичен, легко принимает форму полости и заполняет ее. С другой стороны, кровотечение из стенок костного дефекта или воспаление способны дегомогенизировать СМАТ и даже вымыть фрагменты мышечной ткани. Это снижает эффективность метода и увеличивает вероятность нагноения и отторжения СМАТ.

Ультразвуковое исследование (далее УЗИ) является удобным методом визуализации мягких тканей, к которым относится и СМАТ, помещенный в костную полость. Измельченная мышца не прикрыта в данном случае костью или иной плотной (гиперэхогенной) структурой, что делает возможным получение информации об изменении ее состояния на фоне проводимых лечебных мероприятий, позволяя оперативно менять тактику последних.

УЗИ было выполнено 42 больным хроническим остеомиелитом с локализацией патологического очага в большеберцовой кости, которым была выполнена некрсеквестрэктомия с замещением образовавшейся костной полости СМАТ. УЗИ выполняли в динамике, что позволяло оценивать изменение структуры СМАТ практически в режиме реального времени. Первое сканирование проводили на 1 сутки после операции и далее каждые 3 дня. Обращали внимание на наличие/отсутствие эхонегативных прослоек (крови, тканевой жидкости) между фрагментами мышечной ткани, а также между СМАТ и стенками костной полости, оценивая таким образом время, необходимое для формирования однородной соединительной ткани, плотно фиксированной к стенкам дефекта кости.

УЗИ проводили на базе отделения функциональной диагностики Клиник Самарского государственного медицинского университета. Использовали ультразвуковой сканнер General Electric «Logiq 7» с линейным датчиком на 12 МГц.

При первом эхосканировании, то есть на следующие сутки после операции, СМАТ визуализировали в виде эхопозитивных фрагментов мышечной ткани пониженной эхогенности с анэхогенными прослойками жидкости (кровь, тканевая жидкость). Кроме того, между СМАТ и окружающей костью, которая была видна как гиперэхогенная структура, тоже определяли тонкую прослойку жидкости. Наличие жидкости между фрагментами мышечной ткани определяли вплоть до 3-4-го эхосканирования (9-12 сутки), а прослойку жидкости между трансплантатом и стенками костной полости визуализировали до 4-5-го эхосканирования (12-15 сутки). В среднем, СМАТ становился эхогенно однородным на 10,34±1,12 сутки, а к стенкам окружающей костной полости прочно фиксировался на 14,02±1,89 сутки.

Таким образом, УЗИ позволило визуализировать СМАТ и изучить его эхоструктуру в динамике послеоперационного периода. Первые дни после операции характеризовались накоплением крови и тканевой жидкости в СМАТ, в результате чего последний визуализировали в виде неоднородной гипоэхогенной структуры. В дальнейшем, с достижением гемостаза и преобладанием пролиферативных процессов, количество свободной жидкости в СМАТ, а также между ним и стенками костной полости уменьшалось вплоть до полного исчезновения. Таким образом, СМАТ приобретал однородную и более плотную (эхогенную) структуру и прочно фиксировался к стенам костного дефекта.

МОНИТОРИНГ МЕТИЦИЛЛИНРЕЗИСТЕНТНЫХ ШТАММОВ *STAPHYLOCOCCUS* SPP. У БОЛЬНЫХ ХРОНИЧЕСКИМ ОСТЕОМИЕЛИТОМ

Розова Л.В., Годовых Н.В., Клюшин Н.М.

ФГУ «Российский научный центр «Восстановительная травматология и ортопедия» им. акад. Г.А. Илизарова» Минздравсоцразвития России, г. Курган, Россия

MONITORING OF *STAPHYLOCOCCUS* SPP. METHICYLLIN-RESISTANT STRAINS IN PATIENTS WITH CHRONIC OSTEOMYELITIS

Rozova L.V., Godovykh N.V., Kliushin N.M.

Federal State Institution The Russian Ilizarov Scientific Center *Restorative Traumatology and Orthopaedics* of the Ministry of Health and Social Development of Russia, Kurgan, Russia

The frequency of Methicyllin-resistant staphylococci isolation in patients with chronic osteomyelitis within the period of 2001-2010 has been studied. The frequency of coagulase-positive staphylococci reveal made up 46.6 %, coagulase-negative ones – 24.0 % of the total number of the bacterial cultures isolated. The observation of Methicyllin-resistant *S. aureus* circulation has demonstrated the increase of patients in number up to 63.2 % by 2005 and their further gradual decrease up to 25.7 % by 2010.

В последние годы во всем мире возросла частота выявления метициллинрезистентных стафилококков в структуре стафилококковых инфекций. Наибольшую тревогу вызывают метициллинрезистентные штаммы *S. aureus* (MRSA), характеризующиеся устойчивостью к основным группам современных антибиотиков (Сидоренко С.В., 2004).

Цель работы. Изучение динамики частоты выделения метициллинрезистентных стафилококков у больных хроническим остеомиелитом.

Материалы и методы. В период 2001 –2010 г.г. было обследовано 957 больных хроническим остеомиелитом. В качестве объекта исследования в работе было использовано отделяемое из ран, свищей и язв. Идентификация бактерий проводилась рутинными методами и с использованием микротест-систем и бактериологического анализатора ATB Expression (“BioMerieux”, Франция). Чувствительность к антибиотикам изучали диско–диффузионным методом и с помощью микротест-систем (“BioMerieux”, Франция).

Результаты и обсуждение. За анализируемый период времени получен 2321 изолят различных микроорганизмов, значительная часть (70,6 %) бактериальных культур по результатам идентификации отнесена к роду *Staphylococcus.* Видовой состав выявленных стафилококков включал: коагулазоположительный вид *Staphylococcus aureus* и ряд коагулазоотрицательных видов (*S.epidermidis, S. saprophyticus, S. simulans, S. haemolyticus, S. hominis, S. sciuri, S .xylosus, S. cohnii, S. capitis*). Частота выявления коагулазоположительных стафилококков составила 46,6 %, коагулазонегативных – 24,0 % от общего числа выделенных бактериальных культур. В 2001–2002 г.г. из 159 выделенных культур штаммы *S. aureus* составляли 39,6 % (63 штамма), среди них MRSA – 27,0 % (17 штаммов). Отмечено увеличение количества MRSA к 2005 году (48,6 %). Начиная с 2006 г. наблюдается снижение частоты выделения MRSA, до 30,6 % в 2010 году. Частота выявления коагулазонегативных стафилококков в период 2001-2008 г.г. варьировала от 25,0 % до 36,5 %; в 2009 - 2010 г.г. наблюдали снижение до 5,7 %. Метициллинрезистентность коагулазонегативных стафилококков возросла от начала исследования к 2005 году на 34,5 % и в дальнейшем снизилась до 19,2 %.

Также были проанализированы данные по частоте встречаемости *S. aureus* и их метициллинрезистентных штаммов у больных. За период исследования у 647 пациентов (67,7 % от числа всех обследованных) хотя бы однажды был выявлен *S. aureus,* из них у 227 (35,1 %) больных – MRSA. Сравнительный анализ лабораторных данных показал, что за период 2001–2002 г.г. из 44 обследованных больных у 59,1 % выделен *S. aureus*. В 2005 году из 30 больных он выявлялся у 63,3 %, в 2008 г. и 2010 г. по 68,8 %. В 2001–2002 г.г. удельный вес MRSA составлял 20,5 % от числа обследованных больных. Дальнейшее наблюдение за циркуляцией MRSA продемонстрировало увеличение числа больных к 2005 г. до 63,2 % и постепенное дальнейшее снижение до 25,7 % − к 2010 году. Вместе с тем, характерно увеличение процента выявления MRSA при поступлении больных на лечение с 33,3 % в 2005 году до 58,8 % − в 2009 году.

Таким образом, основным возбудителем гнойного процесса у больных хроническим остеомиелитом остается *S. aureus*. Частота выделения *S. aureus* среди больных повышалась незначительно, но отмечалась тенденция роста MRSA к 2005 году и постепенное дальнейшее снижение к 2010 году в результате рационального применения антибактериальных препаратов. Характерен большой процент (58,8 %) выявления MRSA у больных при поступлении на лечение.

РЕЗУЛЬТАТЫ БИОХИМИЧЕСКИХ ИССЛЕДОВАНИЙ КРОВИ ПАЦИЕНТОВ С ЗАКРЫТОЙ ТРАВМОЙ, ЛЕЧЕННЫХ МЕТОДОМ ЧРЕСКОСТНОГО ОСТЕОСИНТЕЗА С ПРИМЕНЕНИЕМ ГИРУДОТЕРАПИИ

Романенко С.А., Накоскина Н.В., Чуфаровская Ю.О.

ФГУ «Российский научный центр «Восстановительная травматология и ортопедия» им. акад. Г.А. Илизарова» Минздравсоцразвития России, г. Курган, Россия

THE RESULTS OF BLOOD BIOCHEMICAL INVESTIGATIONS IN PATIENTS WITH CLOSED TRAUMA, TREATED BY TRANSOSSEOUS OSTEOSYNTHESIS TECHNIQUE USING HIRUDOTHERAPY

Romanenko S.A., Nakoskina N.V., Chufarovskaya Yu.O.

Federal State Institution The Russian Ilizarov Scientific Center *Restorative Traumatology and Orthopaedics* of the Ministry of Health and Social Development of Russia, Kurgan, Russia

The special features of plasma lipid peroxidation (LPO) reactions and the change in superoxide dismutase (SODM) (enzyme characterizing organism' antioxidant activity) content in blood erythrocytes were investigated in the process of treatment of patients with closed trauma using hirudotherapy.

Воздействие травмы может способствовать нарушению обменных процессов с проявлением локальной ишемии, замедлению регенераторных процессов и обострению сопутствующих заболеваний. Возникающие посттравматическое местное воспаление, гематомы, микротромбы и подобные процессы ведут к циркуляторной гипоксии и, как следствие, к репаративным нарушениям**.**

Наряду с традиционным лечением биологические методы стимуляции, одним из которых является гирудотерапия, остаются невостребованными. Пиявка поставляет множество биологически активных ферментов, которые благоприятно действуют на обменные процессы. Важными критериями оценки состояния организма являются показатели свободно-радикального окисления и вызываемого им перекисного окисления липидов (ПОЛ). Особенностью реакций ПОЛ является их высокая чувствительность к самым незначительным изменениям в составе компонентов окисления, что обуславливает их чрезвычайную лабильность при действии различных факторов внешней среды на организм. Активация ПОЛ связана с подавлением антиоксидантной системы (АОС) при различных патологических состояниях.

Цель исследования: изучить изменения в системе ПОЛ-АОС у травматологических больных с применением гирудотерапии.

Биохимические исследования проведены у 31 больного с закрытыми диафизарными переломами костей голени, находящихся на лечении в клинике РНЦ «ВТО». Средний возраст пациентов - 38 лет. Больные разделены на 2 группы: первая (контрольная) - 14 больных, лечившиеся по методу Илизарова со стандартной противоишемической медикаментозной и физиофункциональной терапией, и вторая - 17 больных, которым комплексное лечение дополнялось курсом гирудотерапии (6-9 сеансов). Гирудотерапию (ГТ) начинали со 2-3 дня после наложения аппарата (1 этап, первый забор крови) до окончания стационарного лечения (2 этап, второй забор крови), а также в отдаленные сроки после лечения (1 месяц после лечения). Объектом исследования служили плазма и эритроцитарная масса крови. Интенсивность ПОЛ в плазме крови оценивали по содержанию диеновых конъюгат (ДК) и малонового диальдегида (МДА). В эритроцитарной массе крови определяли содержание супероксиддисмутазы (СОД) - фермента, который характеризует антиоксидантную систему организма. Контролем послужили показатели системы ПОЛ-АОС сыворотки крови 22-х практически здоровых людей аналогичного возраста. Результаты исследований были обработаны методом статистики для малых выборок. Для оценки достоверности различий полученных результатов использовали непараметрический U–критерий Вилкоксона-Манна-Уитни.

Активация ПОЛ в патогенезе различных заболеваний, в том числе и травм, свидетельствует о срыве адаптивных механизмов, что происходит на начальных стадиях лечения данных пациентов, перенесших травму и операцию. Так, концентрация малонового диальдегида (МДА) - конечного продукта ПОЛ, до лечения в 2 раза ($p<0,001$) превышает нормальные значения этого показателя. Сравнивая динамику изменения концентрации МДА в исследуемых группах после лечения относительно первого этапа, мы видим, что в группе пациентов, где лечение дополнялось курсом гирудотерапии, концентрация МДА достоверно снизилась в 2,24 раза ($p<0,01$), практически приблизившись к норме к концу лечения, тогда как в группе больных со стандартным лечением значения этого показателя уменьшились лишь в 1,7 раза ($p<0,05$), оставаясь повышенными на втором этапе относительно нормальных значений. В связи с этим мы проследили закономерности изменения основного внутриклеточного фермента антирадикальной защиты СОД в ходе лечения. После лечения мы отмечаем тенденцию к снижению активности СОД в эритроцитах крови пациентов как в первой, так и во второй группах относительно первого этапа. Однако мы наблюдаем достоверное снижение активности данного фермента в конце лечения в группе без применения ГТ по отношению к первому этапу ($p<0,05$) при достаточно высоком конечном продукте пероксидации (МДА) и незначительное снижение СОД на втором этапе лечения в группе с применением гирудотерапии при низкой средней концентрации МДА. Это свидетельствует о более стабильном состоянии антиоксидантной системы крови у пациентов, проходящих лечение с применением пиявок. Изменения концентраций МДА и СОД в крови больных в восстановительном периоде (3 этап) после травмы достоверно от нормы не отличались. Однако мы отметили в контрольной группе повышение промежуточного продукта ПОЛ ДК в 2 раза ($p<0,01$) относительно нормы, при этом в группе с применением пиявок показатели ДК не выходили за рамки нормальных показателей, что говорит о нормализации реакций перекисного окисления и о стабилизации процессов адаптации после травмы.

КРИТЕРИИ ОЦЕНКИ ПОКАЗАТЕЛЕЙ МОЛЕКУЛ СРЕДНЕЙ МАССЫ В ПЛАЗМЕ И ЭРИТРОЦИТАХ КРОВИ У ПАЦИЕНТОВ С МНОЖЕСТВЕННЫМИ ПЕРЕЛОМАМИ

Романенко С.А., Самусенко Д.В., Накоскина Н.В., Панасенко С.В.

ФГУ «Российский научный центр «Восстановительная травматология и ортопедия» им. акад. Г.А. Илизарова» Минздравсоцразвития России, г. Курган, Россия

THE CRITERIA OF EVALUATING THE VALUES OF MEAN-MASS MOLECULES IN BLOOD PLASMA AND ERYTHROCYTES OF PATIENTS WITH MULTIPLE FRACTURES

Romanenko S.A., Samusenko D.V., Nakoskina N.V., Panasenko S.V.

Federal State Institution The Russian Ilizarov Scientific Center *Restorative Traumatology and Orthopaedics* of the Ministry of Health and Social Development of Russia, Kurgan, Russia

The biochemical investigations of polytrauma pathogenesis have been performed, determining the low- and mean-mass molecules (LMMM) with toxical properties in blood plasma and erythrocytes. These molecules are among the informative tests, which characterize endogenic intoxication. Calculated coefficients were used to analyze the character of LMMM distribution.

Политравма – это вид патологии, проявляющийся глубокими нарушениями всех видов обмена веществ, при этом возникает феномен взаимоотягощающего и потенцирующего влияния различных повреждений на течение травматической болезни. Основным индуктором синдрома системного воспалительного ответа организма на травму являются вещества низкой и средней молекулярной массы (ВНСММ), обладающие высокой функциональной активностью.

Цель работы – изучить динамику изменения показателей ВНСММ в крови у пациентов с политравмой в разные периоды обследования, соответствующие определенным этапам травматической болезни (ТБ).

Была обследована группа пациентов с множественными переломами различных локализаций опорно-двигательного аппарата (33 пациента, средний возраст - 45,8±3,0 лет). Проведен анализ плазмы и эритроцитов крови в процессе лечения, на 3 этапах обследования: 1-й - в течение 2-3 недель после травмы (период ранних осложнений ТБ); 2-й - 2-3 месяца после травмы (период поздних проявлений ТБ) и 3-й - боле 3 месяцев после травмы (восстановительный период ТБ).

Содержание веществ низкой и средней молекулярной массы (ВНСММ) определяли в плазме и эритроцитах крови по методу Малаховой, концентрацию олигопетидов (ОП) - по методу Лоури. Рассчитывали процентное содержание катаболического пула ВНСММ, для количественной характеристики спектрограмм нами был рассчитан коэффициент расчета эндогенной интоксикации (КРЭИ), один из основных общепринятых критериев при определении стадии ЭИ, который равен отношению концентрации ВНСММ в плазме крови (ВНСММ пл.) к концентрации ВНСММ эритроцитов (ВНСММ эр.), коэффициент эндогенной нагрузки (КЭН), который отражает не только соотношение ВНСММ плазмы и эритроцитов, но и общее количество ВНСММ в крови (Ведунова М.В., 2008). Контролем послужили показатели плазмы крови 22-х практически здоровых людей.

Для оценки достоверности различий полученных результатов с нормой использовали непараметрический U – критерии Вилкоксона-Манна-Уитни.

Изучая природу токсемии, мы проследили динамику изменения концентрации ОП, веществ белковой природы, относящихся к группе ВНСММ. Нами не было выявлено достоверных изменений их содержания за исключением 1-го этапа обследования, где концентрация ОП в эритроцитах достоверно понизилась в 1,48 раза ($p<0,05$) относительно контрольных значений, возможно, вследствие уменьшения процессов протеолиза. Количество ВНСММ, как и процент катаболического пула средних молекул в плазме больных, на всех этапах достоверно выше, чем в крови практически здоровых людей. Характер распределения ВНСММ на эритроцитах у пациентов во время лечения менялся разнонаправлено, не отличаясь достоверно от контроля. Анализ КРЭИ показал, что на всех этапах происходит достоверное его повышение в группе обследования в сравнении с контролем. Мы наблюдаем достоверное снижение КРЭИ в период поздних проявлений ТБ (2-й этап) в 1,58 раза ($p<0,05$) относительно периода ранних осложнений ТБ (1-й этап). В восстановительном периоде (3-й этап) данный показатель КРЭИ достоверно снижен относительно первого этапа обследования в 1,49 раза ($p<0,05$). Известно, что КРЭИ зависит от количества ВНСММ и сорбционной емкости эритроцитов (СЕЭ) (количества токсинов, которые способны переносить эритроциты). Поэтому, для подтверждения данных, мы рассчитали коэффициент эндогенной нагрузки (КЭН), который учитывает как характер распределения, так и общее количество ВНСММ крови. Значения данного коэффициента были достоверно повышены относительно контроля на всех этапах обследования, но на втором и третьем этапе показатели были достоверно снижены относительно первого этапа в 1,22 и в 1,25 раза соответственно ($p<0,001$). Анализ КЭН полностью подтвердил динамику распределения и количественные характеристики средних молекул в крови у исследуемых пациентов.

Таким образом, проведенное исследование позволяет сделать вывод, что при политравме вне зависимости от характера поврежденных структур показатели эндотоксемии свидетельствуют о выраженной токсической нагрузке на организм.

ОСТЕОСИНТЕЗ ПРИ ЗАКРЫТЫХ ДИАФИЗАРНЫХ ПЕРЕЛОМАХ БЕДРЕННОЙ КОСТИ

Роменский К.Н.

Бишкекский научно-исследовательский центр травматологии и ортопедии, г. Бишкек, Кыргызская Республика

OSTEOSYNTHESIS FOR CLOSED FEMORAL SHAFT FRACTURES

Romensky K.N.

The Bishkek Scientific Research Center of Traumatology and Orthopaedics, Bishkek, the Kirghis Republic

The results of surgical treatment of 100 patients with closed femoral shaft fractures have been studied. 50 (50.0 %) patients operated on using the developed by the authors applied plate of limited contact for treatment of closed femoral shaft fractures were included in the main group. The control group consisted of 50 (50.0 %) patients, operated on using a plate of full contact. Good postoperative results in the main group were obtained for Type A fractures (by AO classification) in 18 (36.0) patients, for Type B – in 12 (24.0), for Type C – in 4 (8.0). Satisfactory results were obtained, respectively: in 10 (20.0), 3 (6.0), 1 (2.0). Unsatisfactory: for Type A – absent, for Type B – in 1 (2.0), for Type C – 1 (2.0). Good postoperative results in the control group were obtained for Type A fractures (by AO classification) in 20 (40.0) patients, for Type B – in 2 (4.0), for Type C – in 1 (2.0). Satisfactory results, respectively: in 18 (18.0), 1 (2.0), for Type C – absent. Unsatisfactory ones: for Type A – 6 (12.0), for Type B – in 1 (2.0), for Type C – 1 (2.0).

Нами изучены результаты хирургического лечения 100 больных с закрытыми диафизарными переломами бедренной кости, лечившихся в период с 2008 г. по 2010 г. на базе БНИЦТО. Из 100 больных мужчин было 63 (63,0 %), женщин - 37 (37,0 %). Возраст больных был от 14 до 88 лет, средний возраст больных - 41,85±18,4 лет. В основную группу вошли 50 (50,0 %) больных, которые были оперированы с применением разработанной нами новой накостной пластины с ограниченным контактом для лечения закрытых диафизарных переломов бедренной кости. Предлагаемая нами пластина имеет выступы, расположенные на поверхности, соприкасающейся с костью на уровне отверстий. Снабжение продольных краёв пластины сплошной планкой и арочными выемками обеспечивает необходимую жёсткость пластины и, в то же время, позволяет моделировать фиксатор по форме кости. В контрольную группу вошли 50 (50,0 %) больных, оперированных с применением пластины с полным контактом.

Хорошими результатами считали консолидацию перелома в срок 4-6 мес., возможность ходьбы с полной нагрузкой без дополнительной опоры, отсутствие боли, неудобства при ходьбе. Амплитуда движений в смежных суставах соответствует здоровой конечности, мышечная атрофия бедра < 2 см. Больной не испытывает ограничений в привычной жизни, трудоспособность восстановлена полностью.

Удовлетворительным результатом считали сращение перелома в средние сроки (6-7 мес.), ходьба с полной нагрузкой на оперированную конечность без дополнительной опоры, боль при ходьбе отсутствует или выражена незначительно. Амплитуда движений в суставах - не менее 50 % от здоровой конечности. Сращение

перелома с небольшим (не более 10°) искривлением оси, не определяемым клинически, но заметным на рентгенограмме. Укорочение конечности - в пределах 2 см. Мышечная гипотрофия бедра - не более 3-4 см.

Неудовлетворительным результатом считали, когда имелась замедленная консолидация, невозможность ходьбы без дополнительной опоры, боль при нагрузке. Ограничение движений в смежных суставах - более 50 % от здоровой ноги. Укорочение конечности - более 2 см. Выраженная мышечная гипотрофия (более 4 см). Развитие осложнений, увеличивающих сроки лечения и требующих повторных хирургических вмешательств. Наличие инвалидности.

Хорошие послеоперационные результаты в основной группе были получены при переломах типа А (по классификации АО) у 18 (36,0) больных, при типе В – у 12 (24,0), при типе С – у 4 (8,0). Удовлетворительные, соответственно: у 10 (20,0), 3 (6,0), 1 (2,0). Неудовлетворительные: при типе А – не было, при типе В - у 1 (2,0), при типе С - 1 (2,0). Хорошие послеоперационные результаты в контрольной группе были получены при переломах типа А (по классификации АО) у 20 (40,0) больных, при типе В – у 2 (4,0), при типе С – у 1 (2,0). Удовлетворительные, соответственно: у 18 (18,0), 1 (2,0), при типе С – не было. Неудовлетворительные: при типе А – 6 (12,0), при типе В - у 1 (2,0), при типе С - 1 (2,0).

Сроки госпитализации не зависели от метода фиксации, а зависели от сроков проведения остеосинтеза. При выполнении операции в первые 3-е суток у больных с изолированными переломами, в среднем - 19,6±2,7, а в остальные сроки - 27,4±6,9 дня.

Выводы. При диафизарных переломах бедренной кости предпочтительнее использовать накостный остеосинтез пластиной с ограниченным контактом.

ОТДАЛЕННЫЕ РЕЗУЛЬТАТЫ ХИРУРГИЧЕСКОГО ЛЕЧЕНИЯ БОЛЬНЫХ С ПОВРЕЖДЕНИЯМИ ГОЛЕНОСТОПНОГО СУСТАВА

Сапаев З.Э., Кодиров М.Ф.

«Научно-исследовательский институт травматологии и ортопедии МЗ Республики Узбекистан», г. Ташкент, Узбекистан

LONG-TERM RESULTS OF SURGICAL TREATMENT OF PATIENTS WITH THE ANKLE INJURIES

Sapayev Z.E., Kodirov M.F.

Scientific Research Institute of Traumatology and Orthopaedics of the Ministry of Health of the Republic of Uzbekistan, Tashkent, Uzbekistan

Surgical treatment of 182 patients with the ankle zone injuries and tibiofibular syndesmosis rupture has been analyzed. The following operative interventions were used: open reposition of bone fragments using osteosynthesis with internal metal constructs (group 1, 83 patients); osteosynthesis with the compression-distraction Ilizarov fixator (group 2, 53 patients); osteosynthesis with the wire-rod device proposed by the clinic workers (group 3, 46 patients). Long-term results have been studied in 122 patients. Among them 42 patients were treated by the technique of internal osteosynthesis, 38 – with the Ilizarov fixator and 42 patients were operated on by the clinic technique. The results were estimated by E.R. Mattis. In patients of group 1 the mean score of the results made up 77±1.1 points six months after surgery, and 82±1.3 points – 12 months after surgery. In patients of group 2 the mean score of the results made up 81±1.0 points six months after surgery, and 87±1.5 points – 12 months after surgery. In patients of group 3 the mean score of the results made up 88±0.8 points six months after surgery, and 94±0.7 points – 12 months after surgery.

Нами проведен анализ хирургического лечения 182 больных с повреждениями области голеностопного сустава с разрывом межберцового синдесмоза, находившихся на стационарном лечении в клинике остеосинтеза НИИТО МЗ РУз. Эти повреждения составили 7,4 % от всех травм опорно-двигательного аппарата и 19,1 % от переломов костей голени.

При лечении повреждений области голеностопного сустава с разрывом межберцового синдесмоза применялись следующие оперативные вмешательства:

1. Открытая репозиция костных отломков с остеосинтезом погружными металлоконструкциями (83 больных).
2. Остеосинтез компрессионно-дистракционным аппаратом Г.А. Илизарова (53 больных).
3. Остеосинтез спице-стержневым устройством, предложенным сотрудниками нашей клиники (46 больных).

Отдаленные результаты изучены у 122 (66,3 %) больных. Из них 42 больных лечились методом погружного остеосинтеза, 38 - аппаратом Илизарова и 42 больных, прооперированных по методике клиники. Результаты оценены по Э.Р. Маттису.

У больных, прооперированных методом погружного остеосинтеза, средняя оценка результатов по Э.Р. Маттису составила через 6 месяцев после операции 77±1,1 баллов, а через 12 месяцев - 82±1,3 баллов. У 5 больных отмечались переломы металла, у 4-х больных развился межберцовый синостоз, а также было по 2 случая несостоятельности синдесмоза и дельтовидной связки. У больных, прооперированных аппаратом Илизарова, средняя оценка результатов составила через 6 месяцев после операции 81±1,0 баллов, а через 12 месяцев после операции - 87±1,5 баллов. У трех больных этой группы из-за прорезывания костной ткани

упорной площадкой спицы произошло вторичное смещение, у двух больных отмечен спицевой остеомиелит. У одного больного в результате развития гнойного артрита произведено артродезирование голеностопного сустава.

У больных, прооперированных по предложенной нами методике средняя оценка результатов лечения через 6 месяцев после операции составила 88±0,8 баллов, а через 12 месяцев 94±0,7 баллов. У одного больного вследствие несоблюдения правил асептики и невыполнения врачебных рекомендаций развилось нагноение мягких тканей вокруг спиц и стержней, деформирующий артроз и межберцовый синостоз.

При определении эффективности лечения по методике Э.Р. Маттиса выявлено, что в сроки от 6 до 12 месяцев после операции функциональное состояние улучшается при применении погружного остеосинтеза на 5 %, а при чрескостном остеосинтезе на 6,6-9,5 %.

При изучении результатов оперативного лечения повреждений голеностопного сустава выяснено, что при остеосинтезе аппаратами наружной фиксации происходит раннее восстановление функционального состояния поврежденной конечности.

ОСНОВНЫЕ ЗАКОНОМЕРНОСТИ В ИЗМЕНЕНИИ МИНЕРАЛЬНОЙ ПЛОТНОСТИ КОСТЕЙ СКЕЛЕТА ПОСЛЕ ТРАВМ

Свешников А.А.

ФГУ «Российский научный центр «Восстановительная травматология и ортопедия» им. акад. Г.А. Илизарова» Минздравсоцразвития России, г. Курган, Россия

THE MAIN REGULARITIES OF THE CHANGES IN SKELETAL BONE MINERAL DENSITY AFTER INJURIES

Sveshnikov A.A.

Federal State Institution The Russian Ilizarov Scientific Center *Restorative Traumatology and Orthopaedics* of the Ministry of Health and Social Development of Russia, Kurgan, Russia

The reasons of impaired reparative osteogenesis development under transosseous osteosynthesis have been considered thoroughly. There are the following ones among them: the decreased content of somatotropin, catecholamines, thyroid-stimulating hormone, sex hormones, as well as the increase of cortisol and parathyrine concentration.

Сейчас во многих странах мира реализуются задачи совершенствования лечения переломов. Травмы приводят не только к высоким показателям летальности, но и социальной дезадаптации. Поэтому важно выяснить основные закономерности в изменении минеральной плотности костей после травм.

В процессе лечения обследовали 67 больных с множественными переломами костей нижних конечностей. Минеральную плотность костей (МПК) определяли на рентгеновском двухэнергетическом костном денситометре фирмы «GE/Lunar Corp.» (США) серии DPX.

Первоначально при травмах преобладают изменения корково-гипофизарного происхождения: импульсация из места травмы ведет к тому, что больные ощущают боль, порой сильную, которая нарушает сон, отрицательно воздействует на психику больных. О наличии стрессовой реакции свидетельствуют повышенная концентрация АКТГ, кортикостероидов и циклических нуклеотидов, а также повышенная ситуационная тревожность.

В условиях лечебного процесса при травмах на начальных этапах инволюционного остеопороза и при уравнивании длины конечностей основная причина деминерализации состоит в снижении двигательной активности, в том числе и нередком отсутствии сокращения мышц в поврежденном сегменте. Но и сильное их напряжение при дистракции также оказывает аналогичное действие. Изменение механического влияния на кость приводит к тому, что кристаллы минералов, функционирующие как пьезоэлектрические датчики, меньше или больше генерируют энергии, в результате чего изменяется просвет кровеносных сосудов конечности.

Наше исследование сделано впервые применительно к задачам чрескостного остеосинтеза. Обнаружено, что деминерализация при монолокальном остеосинтезе переломов продолжается в течение 1,5 месяцев. Наиболее выражена она в костях с большим содержанием трабекулярной кости. При множественных переломах уменьшение МПК происходит в течение 2,5 месяцев, в то время как при традиционных методах лечения она снижается в течение 4 месяцев.

Деминерализация обнаружена не только в месте перелома, во всей конечности, но и во всем скелете. Подтверждением этого положения является то, что через 2,5 месяца фиксации количество минеральных веществ во всей конечности уменьшалось на 28-32 %. Затем медленно начинался процесс накопления минеральных веществ. Через 4 месяца фиксации МПК в месте перелома находится в пределах нормы, но перестроечные процессы в костной мозоли продолжаются до 5 лет, когда МПК достигает 153-162 % от значений в норме. Через 10-12 лет МПК несколько уменьшалась и составляла уже 138-152 %. Во всем скелете масса минералов оставалась меньше нормы на 10 % даже через 1,5 года после завершения лечения.

Причины изменения МПК при переломах и замедленного развития репаративного костеобразования:

а) повышенная концентрация паратиреоидного гормона, предназначенная для обнажения концов костных фрагментов и последующего соприкосновения органической основы. В силу циркуляции гормона в крови происходит деминерализация трабекулярной ткани во всем скелете;

б) уменьшенное содержания соматотропина, катехоламинов, тиреостимулирующего гормона и увеличение концентрации кортизола и паратирина. Это сопровождается генерализованной потерей минералов.

в) сниженная в результате травмы двигательная активность;

г) уменьшенная концентрация половых гормонов в силу нарушения менструального цикла (у женщин) или снижения функциональной активности клеток Лейдига (у мужчин);

д) меньшее, чем в норме, потребление белка с пищей, а также минеральных веществ, особенно у пожилых и старых людей;

е) функциональная напряженность сердечно-сосудистой системы в силу приспособительной реакции организма на травму, особенно в процессе старения;

ж) ослабление функционального состояния эндокринных органов (печень и желчный пузырь, почки, поджелудочная железа).

Знание причин изменения репаративного процесса после травм открывает перспективу для управления костеобразованием.

ОПЫТ ПРИМЕНЕНИЯ БИОКОМПОЗИЦИОННОГО МАТЕРИАЛА «CHRONOS» ПРИ ДЕФЕКТАХ КОСТЕЙ ТРАВМАТИЧЕСКОГО ГЕНЕЗА У ЛИЦ С ОСТЕОПОРОЗОМ

Скороглядов А.В., Березенко М.Н., Назаров А.Е., Рудниченко К.В., Апель А.П.

ФГУ ВПО «Российский государственный медицинский университет Росздрава»; ФГУ «Клиническая больница Управления делами Президента РФ», г. Москва, Россия

THE EXPERIENCE OF «CHRONOS» BIOCOMPOSITE MATERIAL USE FOR BONE DEFECTS OF TRAUMATIC GENESIS IN SUBJECTS WITH OSTEOPOROSIS

Skorogliadov A.V., Berezenko M.N., Nazarov A.E., Rudnichenko K.V., Apel A.P.

State Educational Institution of Higher Professional Education *The Russian State Medical University of the Russian Health Service*; State Educational Institution *Clinical Hospital of the RF President Administration*, Moscow, Russia

The postoperative results were evaluated in 11 patients with osteoporosis when «ChronOS» biocomposite material was used for bone defects of traumatic genesis. The use of «ChronOS» biocomposite material for bone defects of traumatic genesis in subjects with osteoporosis gives the possibility as follows: to fill bone tissue defect, to promote consolidation under the conditions of the stress remodeling disordered due to osteoporosis, to activate patients in the earliest periods of time, to reduce the number of thromboembolic complications and, thereafter, to decrease the percentage of lethal outcomes.

Цель исследования. Оценить послеоперационные результаты использования биокомпозиционного материала «ChronOS» при дефектах костей травматического генеза у лиц с остеопорозом.

Материалы и методы. Клинический, лабораторный, рентгенологический, КТ, сцинтиграфия костей, денситометрия.

Результаты. С 2008 по 2010 год в отделении травматологии ФГУ «Клиническая больница» находились под наблюдением 11 пациентов с остеопорозом после металостесинтеза переломов костей различных локализаций с костной пластикой дефектов биокомпозиционным метериалом «ChronOS». Лиц мужского пола 2, лиц женского пола - 9. Средний возраст пациентов мужчин - 73 года, средний возраст пациентов женщин - 77 лет. С переломами проксимального отдела плечевой кости было 3 женщины, с переломами костей предплечья (локтевая и лучевая) – 2 женщины, с переломами проксимального отдела бедренной кости – 2 женщины и 1 мужчина, с переломами внутреннего мыщелка большеберцовой кости – 3 пациента (1 мужчина и 2 женщины). Контрольную группу сравнения составили 15 пациентов с остеопорозом (5 мужчин и 10 женщин), без использования во время металостеосинтеза биокомпозиционного материала.

Результаты оценены как отличные и хорошие рентгенологически, методом КТ, сцинтиграфически, лабораторно и функционально в сроки 3, 6, 12 месяцев, а в последующем - ежегодно.

Заключение. Опыт использования биокомпозиционного материала «ChronOS» при дефектах костей травматического генеза у лиц с остеопорозом позволяет активно применять его у данной категории пациентов.

Выводы. Применение биокомпозиционного материала «ChronOS» при дефектах костей травматического генеза у лиц с остеопорозом позволяет: заместить дефект костной ткани, ускорить консолидацию в условиях нарушенного стрессового ремоделирования, обусловленного остеопорозом, в наиболее ранние сроки активизировать пациентов, уменьшить число тромбоэмболических осложнений и, соответственно, снизить процент летальных исходов.

ОПЫТ ПРИМЕНЕНИЯ БИОКОМПОЗИЦИОННОГО МАТЕРИАЛА «CHRONOS» ПРИ ДЕФЕКТАХ КОСТЕЙ ТРАВМАТИЧЕСКОГО ГЕНЕЗА У ЛИЦ ТРУДОСПОСОБНОГО ВОЗРАСТА

Скороглядов А.В., Березенко М.Н., Назаров А.Е., Рудниченко К.В., Апель А.П.

ФГУ ВПО «Российский государственный медицинский университет Росздрава»; ФГУ «Клиническая больница Управления делами Президента РФ», г. Москва, Россия

THE EXPERIENCE OF «CHRONOS» BIOCOMPOSITE MATERIAL USE FOR BONE DEFECTS OF TRAUMATIC GENESIS IN SUBJECTS OF WORKING AGE

Skorogliadov A.V., Berezenko M.N., Nazarov A.E., Rudnichenko K.V., Apel A.P.

State Educational Institution of Higher Professional Education *The Russian State Medical University of the Russian Health Service;* State Educational Institution *Clinical Hospital of the RF President Administration*, Moscow, Russia

The results of using «ChronOS» biocomposite material for bone defects of traumatic genesis have been evaluated in 21 patients of working age. Control group included 20 patients of working age in whom the biocomposite material was not used during internal osteosynthesis making. The use of «ChronOS» biocomposite material for bone defects of traumatic genesis in subjects of working age has been demonstrated to allow bone defect filling, consolidation achievement in the earliest periods of time, reduction of the periods of temporary incapacity to work and disability avoidance.

Цель исследования. Оценить послеоперационные результаты использования биокомпозиционного материала «ChronOS» при дефектах костей травматического генеза у лиц трудоспособного возраста.

Материалы и методы. Клинический, лабораторный, рентгенологический, КТ, сцинтиграфия костей.

Результаты. С 2008 по 2010 год в отделении травматологии ФГУ «Клиническая больница» находился под наблюдением 21 пациент после металлостеосинтеза переломов костей различных локализаций с костной пластикой дефектов биокомпозиционным метериалом «ChronOS». Лиц мужского пола – 9, лиц женского пола – 12. Средний возраст пациентов мужчин - 44 года, средний возраст пациентов женщин -57 лет. С переломами плечевой кости было 2 мужчины и 3 женщины, костей предплечья (локтевая и лучевая) – 2 женщины, с переломами внутреннего мыщелка бедренной кости – 2 мужчины, наружного мыщелка бедренной кости – 2 женщины, внутреннего мыщелка большеберцовой кости – 5 (2 мужчины, 3 женщины), наружного мыщелка большеберцовой кости – 4 (2 мужчины и 2 женщина), малоберцовой кости – 1 мужчина. Контрольную группу сравнения составили 20 пациентов (10 мужчин и 10 женщин) трудоспособного возраста без использования во время металлостеосинтеза биокомпозиционного материала.

Результаты оценены как отличные и хорошие рентгенологически, методом КТ, сцинтиграфически, лабораторно и функционально в сроки 3, 6, 12 месяцев, а в последующем - ежегодно.

Заключение. Опыт использования биокомпозиционного материала «ChronOS» при дефектах костей травматического генеза у лиц трудоспособного возраста позволяет активно применять его у данной категории пациентов.

Выводы. Применение биокомпозиционного материала «ChronOS» при дефектах костей травматического генеза у лиц трудоспособного возраста позволяет заместить дефект костной ткани, в наиболее ранние сроки достичь консолидации, уменьшить сроки временной нетрудоспособности и избежать инвалидизации.

ОСНОВНЫЕ ПОКАЗАТЕЛИ ДЕТСКОГО ТРАВМАТИЗМА В ГОРОДЕ ТЮМЕНИ В ОСЕННЕ-ЗИМНИЙ ПЕРИОД 2010-2011 ГОДОВ

Скрябин Е.Г., Жарский А.Г., Буксеев А.Н., Бреев Д.М., Демчук Л.Ю., Сорокин М.А., Бояр Е.В., Наумов С.В., Смирных А.Г., Пакишев В.В., Бреева О.М.

ГОУ ВПО «Тюменская государственная медицинская академия Росздрава»; ГЛПУ «Тюменская областная клиническая больница №2», г. Тюмень, Россия

THE KEY INDICATORS OF CHILDREN'S TRAUMATISM IN THE TOWN OF TUMEN WITHIN THE AUTUMN-AND-WINTER PERIOD OF 2010-2011

Skriabin E.G., Zharsky A.G., Bukseyev A.N., Breyev D.M., Demchuk L.Yu., Sorokin M.A., Boyar E.V., Naumov S.V., Smirnykh A.G., Pakishev V.V., Breyeva O.M.

State Educational Institution of Higher Professional Education *The Tumen State Medical Academy of Russian Health Service*; State Treatment and Prevention Institution *The Tumen Regional Clinical Hospital No. 2*,Tumen, Russia

The causes of appealing of children with injuries for aid have been analyzed by the data of the traumatologic station for 6 months (September, 2010 – February, 2011). As it has been demonstrated, the most frequent children's injuries appear to occur in the upper limbs – 50.65 % of patients, the contusions and strains of muscles and ligaments prevail in injury structure – 70.8% of children; injuries occur in boys more often – 61.62 % of victims; the most dangerous age for injuries is 12-15 years – 27.49 % of clinical observations; injuries of

everyday life are the most often in growing patients – 37.38 % of cases; more often children with injuries of the osseous-and-muscular system appeal for medical care in the period from 12 to 16 o'clock.

По данным медицинских страховых компаний, на начало сентября 2010 года в городе Тюмени проживали 140901 ребенок в возрасте от 1 месяца до 18 лет. В период с 1 сентября 2010 года по 28 февраля 2011 года в единственный в городе круглосуточный детский травматологический пункт с различными травматическими повреждениями костно-мышечной системы обратилось 8640 детей, что от общего числа детского населения составило 6,18 %.

Чаще всего дети обращались с травмами верхних конечностей - 4377 (50,65 %) клинических наблюдений. На втором ранговом месте находились повреждения нижних конечностей – 3378 (39,02 %) случаев. Ушибы позвоночника и переломы тел позвонков диагностированы у 860 (9,95 %) пострадавших. Реже всего медицинская помощь оказывалась детям с травмами таза - 25 (0,38 %) человек.

В структуре травм преобладали ушибы и растяжения связок – 6117 (70,8 %) пострадавших. Переломы костей были диагностированы у 2077 (24,03 %) детей. Раны явились причиной обращения за медицинской помощью в 446 (5,17 %) наблюдениях.

Среди переломов преобладали повреждения костей кисти – 707 (34,03 %) детей. Диагноз ушибов и растяжения связочного аппарата чаще всего устанавливался детям с патологией стоп – 1736 (28,37 %) наблюдений. Раны также чаще всего локализовались на стопе – 88 (19,73 %) случаев.

Среди обратившихся за медицинской помощью детей преобладали мальчики – 5324 (61,62 %) человека.

Чаще всего травмировались дети в возрасте от 12 до 15 лет – 2375 (27,49 %) человек. Реже обращались дети в возрасте от 7 до 12 лет и от 1 года до 7 лет – в 25,76 % (2225 человек) и 23,94 % (2069 пострадавших) соответственно. Самая старшая возрастная группа пострадавших – подростки от 15 до 18 лет – травмировались в 1846 (21,37 %) наблюдениях. Самой малочисленной группой пациентов были дети до года – 125 (1,44 %) случаев.

Чаще всего дети получали травмы в быту – 3230 (37,38 %) человек. Уличный травматизм был зарегистрирован у 2746 (31,78 %) пострадавших. Спортивный и школьный (в т.ч. в детском саду) виды травматизма отмечены у 1241 (14,37 %) и у 1339 (15,5 %) ребенка соответственно. Дорожно-транспортные происшествия, как механизм травматического повреждения, зафиксированы у 81 (0,94 %) пострадавшего. Производственный травматизм запротоколирован у 3 (0,03%) подростков.

Наиболее многочисленный поток пациентов за медицинской помощью в течение суток был с 12 до 16 часов – в этот промежуток времени обратилось 2570 (29,74 %) детей. В период с 16 до 20 часов с травмами обратилось 2516 (29,13 %) пострадавших. На третьем и четвертом ранговых местах, по времени регистрации травмы, находились временные промежутки от 8 до 12 часов и от 20 до 24 часов – 1712 (19,82 %) и 1659 (19,2 %) обратившихся детей соответственно. Реже всего с травматическими повреждениями обращались дети в период от 24 до 8 часов – 183 (2,12 %) человека.

На основании представленного анализа детского травматизма в г. Тюмени можно сделать несколько выводов:

1. Наиболее часто дети травмируют верхние конечности – 50,65 % пациентов, обратившихся за медицинской помощью.
2. В структуре травм преобладают ушибы и растяжения мышц и связок - 70,8 % детей.
3. Чаще всего травмы получают мальчики - 61,62 % пострадавших.
4. Наиболее травмаопасным является возраст от 12 до 15 лет – 27,49 % клинических наблюдений.
5. Бытовой травматизм является самым частым у растущих пациентов - 37,38 % случаев.
6. Чаще всего дети за медицинской помощью по поводу травм костно-мышечной системы обращаются в период с 12 до 16 часов.

СТРУКТУРА ТРАВМ ПОЗВОНОЧНОГО СТОЛБА У ДЕТЕЙ И ПОДРОСТКОВ

Скрябин Е.Г., Смирных А.Г.

ГОУ ВПО «Тюменская государственная медицинская академия Росздрава», г. Тюмень Россия

STRUCTURE OF THE SPINE INJURIES IN CHILDREN AND ADOLESCENTS

Skriabin E.G., Smirnykh A.G.

State Educational Institution of Higher Professional Education *The Tumen State Medical Academy of Russian Health Service*, Tumen, Russia

Injuries of the spine were diagnosed in 860 children in Tumen for the autumn-and-winter period of 2010-2011 according to the data of the traumatologic station. The structure of the spine injuries was represented by contusions of soft tissues and strains of paravertebral muscles – 607 (70.58 %) subjects, rotational subluxation of CI vertebra and entrapment of the atlantoaxial articulation capsule – 214 (24.88 %), compression uncomplicated fractures of vertebral bodies – 39 (4.54 %) children. The diagnosis of compression fractures of

thoracic vertebral bodies was made most often – 28 children. Injuries of lumbar vertebrae in children were observed in 6 cases. Basal fracture of CII vertebra odontoid process was registered in one clinical observation. Fractures of thoracic and lumbar vertebral bodies were diagnosed simultaneously in other 4 children.

За осенне-зимний период 2010-2011 годов в Тюменский городской детский травматологический пункт с различными повреждениями костно-мышечной системы обратились 8640 детей и подростков в возрасте от 1 месяца до 18 лет. Травмы позвоночника были диагностированы у 860 (9,95 %) человек из их числа.

Структура травм позвоночника была представлена ушибами мягких тканей и растяжением паравертебральных мышц - 607 (70,58 %) человек, ротационным подвывихом CI позвонка и ущемлением капсулы атланто-аксиального сочленения - 214 (24,88 %), компрессионными неосложненными переломами тел позвонков - 39 (4,54 %) детей.

В структуре ушибов и растяжений преобладали повреждения со стороны поясничного отдела - 232 (38,22 %) человека. На долю ушибов шейного отдела пришлось примерно такое же количество повреждений – 230 (37,89 %). Реже всего дети ушибали грудной отдел позвоночника - 145 (23,89 %) клинических наблюдений.

Наиболее тяжелыми повреждениями позвоночника были переломы тел позвонков, полученные детьми в быту, на улице, во время занятий спортом и при автотравмах. В структуре всех травматических повреждений позвоночника на долю переломов пришлось 39 (4,54%) клинических наблюдений. От всех видов травм, полученных детьми и подростками за период с сентября 2010 года по февраль 2011 года, на долю переломов позвонков пришлось 0,45% случаев. От числа госпитализированных с травмами за этот период времени - 318 человек – пострадавшие с переломами тел позвонков составили 12,26 % (39 детей).

Во всех случаях переломы носили компрессионный неосложненный характер. Чаще других выставлялся диагноз компрессионных переломов тел грудных позвонков - 28 (71,79 %) детей. Поясничные позвонки дети травмировали в 6 (15,38 %) случаях. В 1 (2,57 %) клиническом наблюдении зарегистрирован базальный перелом зубовидного отростка CII позвонка. Еще у 4 (10,26 %) детей были диагностированы одновременно переломы тел грудных и поясничных позвонков.

Шестнадцать (41,02 %) госпитализированных детей имели по одному компремированному позвонку. По два поврежденных позвонка диагностировано у 12 (30,76 %) пострадавших, по три - у 8 (20,52 %) человек. Компрессия четырех и более позвонков зарегистрирована у 3 (7,7 %) детей.

Чаще других зарегистрирована компрессия ThVII позвонка - 12 (15,18 %) случаев. На втором ранговом месте среде поврежденных позвонков находился ThVI позвонок - 11 (13,93 %) пострадавших. Третье место среди сломанных тел пришлось на ThIV и LI позвонки – по 8 (10,12 %) наблюдений. Реже всего отмечена компрессия CII и ThIX позвонков – по 1 (1,27 %) случаю.

Из числа детей с переломами тел позвонков преобладали мальчики - 26 (66,66 %) случаев. Средний возраст травмировавших позвонки детей составил 10,5 лет.

На основании проведенного анализа травматических повреждений позвоночника у детей можно сделать несколько выводов:

1. На долю различных травм позвоночника приходится 9,95 % обращений за медицинской помощью.
2. В структуре травматических повреждений позвоночника преобладают ушибы мягких тканей, а также растяжения мышц и связок - 70,58 % случаев.
3. Чаще других отделов позвоночника страдает шейный – 455 пострадавших.
4. Переломы позвонков в структуре всех повреждений позвоночника составляют 4,54 % наблюдений.
5. Среди госпитализированных в отделение дети с переломами тел позвонков составляют 12,26 % пострадавших.
6. Чаще всего дети травмируют по одному позвонку – в 40,02 % случаев.
7. Чаще других диагностируют переломы ThVII позвонка – 15,18 % наблюдений.

МОРФОЛОГИЧЕСКИЕ ИЗМЕНЕНИЯ В ГОЛОВКЕ ПЛЕЧЕВОЙ КОСТИ ПРИ ОСТРОЙ ТРАВМЕ ПРОКСИМАЛЬНОГО ОТДЕЛА ПЛЕЧЕВОЙ КОСТИ У ПОЖИЛЫХ ПАЦИЕНТОВ

Слободской А.Б., Бадак И.С., Воронин И.В., Дунаев А.Г., Быстряков П.А.

Саратовская областная клиническая больница, г. Саратов, Россия

THE MORPHOLOGIC CHANGES IN FEMORAL HEAD FOR THE ACUTE INJURY OF PROXIMAL HUMERUS IN ELDERLY PATIENTS

Slobodskoy A.B., Badak I.S., Voronin I.V., Dunayev A.G., Bystriakov P.A.

State Institution of Health Service *The Saratov Regional Clinical Hospital*, Saratov, Russia

The biopsy material taken from 45 patients undergone the shoulder endoprosthetics for severe injury of the proximal humerus has been studied. The density of some structural elements was studied to define morphologic substrate more exactly. Histostereometric studying was performed with 100-fold magnification. During studying bone tissue necrosis/regeneration ratio was taken into consideration for various proximal humeral fractures of

different duration. The manifestation degree of regeneration processes is to some extent associated with the periods of time elapsed after injury. The most marked processes of bone regeneration, taking up the area of 10-30 %, are noted in cases with the periods of 29-48 days, that means, mainly in the second month after injury, more than 70 % of the area interested was filled with degenerative and scarry-and-adhesive tissues. When the period after injury was below one month and above two months, the zone of regeneration made up not more than 10-20 %, and the rest of the area was occupied by necrosis and scarry tissue.

Среди переломов плечевой кости на долю переломов проксимального отдела приходится до 60 %, при этом они наблюдаются преимущественно у лиц старше 50 лет и являются проявлением возрастного остеопороза, что накладывает определенный отпечаток на выработку тактики лечения, а также является одной из причин развития нарушений консолидации, таких как замедленное сращение перелома, развитие асептического некроза головки плечевой кости, тяжелых контрактур плечевого сустава и вторичных неврологических расстройств.

Цель исследования. Выявить зависимость частоты развития асептического некроза головки плечевой кости, соотношения некроза и регенерации костной ткани от характера перелома и сроков после травмы.

Под нашим наблюдением находилось 45 больных, которым выполнено эндопротезирование плечевого сустава по поводу тяжелой травмы проксимального отдела плечевой кости. Прооперировано 29 мужчин и 16 женщин в возрасте от 57 до 78 лет. У 27 человек имелся 3-х или 4-фрагментарный перелом головки плечевой кости, у 13 человек - перелом анатомической шейки плечевой кости с отрывом большого или маленького бугорков и вывихом головки плечевой кости, у 5 больных произошел перелом хирургической шейки с отрывом обоих бугорков со смещением.

Во время операции был взят материал (хрящевая, костная ткань головки). После декальцинации биопсийный материал проводили через парафин, срезы окрашивали гематоксилином и эозином.

Количественные соотношения процессов гибели кости, регенерации костной ткани и замещения ее рубцовой тканью во многом определяют исход заживления перелома. Для уточнения морфологического субстрата при переломах проксимального отдела плечевой кости изучался удельный вес отдельных структурных элементов. Проводилось гистостереометрическое исследование при 100-кратном увеличении.

При исследовании учитывалось соотношение некроза и регенерации костной ткани при различных переломах проксимального отдела плечевой кости различной степени давности. Выраженность регенераторных процессов в определенной мере связана со сроками, прошедшими после травмы. Наиболее выраженные процессы регенерации кости, занимающие по площади от 10 до 30 %, обнаружены в случаях со сроками 29-48 дней, то есть в основном второй месяц после травмы, более 70 % исследуемой площади было заполнено дегенеративными и рубцово–спаечными тканями. При сроке после травмы до 1 мес. и более 2 месяцев зона регенерации составляла не более 10-20 %, вся остальная площадь была занята некрозом и рубцовой тканью.

Таким образом, при сложных повреждениях проксимального отдела плечевой кости, таких как 3-х и более фрагментарные переломы головки и хирургической шейки плечевой кости, остеосинтез не всегда приведет к удовлетворительным результатам, так как на фоне возрастных изменений кровоснабжения головки плечевой кости, осложненных нарушением кровообращения в результате травмы, развивается асептический некроз, а затем присоединяется и остеоартроз плечевого сустава. Даже при малотравматичных методах остеосинтеза и хорошей репозиции отломков не будет достигнут положительный результат.

У больных пожилого возраста при наличии оскольчатых переломов проксимального отдела плеча со смещением методом выбора, по нашему мнению, является однополюсное эндопротезирование плечевого сустава. Данная операция позволяет получить хороший клинический и анатомический результат в короткие сроки у больных с тяжелыми травмами плечевого сустава.

ЭЛЕКТРОНЕЙРОМИОГРАФИЧЕСКИЙ КОНТРОЛЬ ПРИ ТРАВМЕ ПЛЕЧЕВОГО СУСТАВА У ПОЖИЛЫХ

Слободской А.Б., Бадак И.С., Воронин И.В., Дунаев А.Г., Быстряков П.А.

Саратовская областная клиническая больница, г. Саратов, Россия

ELECTRONEUROMYOGRAPHIC CONTROL FOR THE SHOULDER INJURY IN ELDERLY SUBJECTS

Slobodskoy A.B., Badak I.S., Voronin I.V., Dunayev A.G., Bystriakov P.A.

State Institution of Health Service *The Saratov Regional Clinical Hospital*, Saratov, Russia

Electroneuromyographic study (ENMG) was performed in 23 patients with severe fractures of humeral head for the purpose to select the individual scheme of rehabilitative measures for single-pole endoprosthetics of the shoulder by ECI. ENMG was performed dynamically before surgical intervention and one month after surgery. The purposeful complex physiofunctional and medicamental treatment was performed directed to the increase of functional activity of the upper limb neuromuscular system in view of the revealed ENMG signs of axon-demyelinizing involvement of peripheral nerves, as well as motor neurons of C2-C7 levels. The found ENMG changes allow to objectify the effectiveness of preoperative and postoperative rehabilitative treatment of patients in case of single-pole endoprosthetics of the shoulder, to find the ways of the fastest recovery of articular

function. In ENMG re-examination the positive dynamics as the increase of the neuromotor system functional activity and the remyelinization of peripheral nerves is observed in 88 % of patients.

Травмы проксимального отдела плечевой кости часто являются причиной возникновения тяжелых анатомических и функциональных нарушений как самого плечевого сустава, так и всей верхней конечности. Среди повреждений этой области оскольчатые переломы, переломо-вывихи и застарелые вывихи проксимального отдела плечевой кости являются наиболее сложными, так как при их лечении встречаются значительные затруднения, а количество неудовлетворительных исходов достигает 47-50 %.

Среди переломов плечевой кости на долю проксимального отдела приходится до 60 %, при этом они наблюдаются преимущественно у лиц старше 50-ти лет и являются проявлением возрастного остепороза, что накладывает отпечаток на выработку тактики лечения и является одной из причин развития замедленного сращения отломков, развития асептического некроза головки плечевой кости, тяжелых контрактур плечевого сустава и вторичных неврологических расстройств. При консервативном лечении количество неблагоприятных исходов при лечении переломов и переломо-вывихов проксимального отдела плечевой кости составляет до 60 %. При оперативном лечении возникает проблема интраоперационной фиксации отломков в условиях остеопении, сложности остеосинтеза многофрагментарных переломов, что, в свою очередь, не позволяет рационально сочетать раннюю функцию с недостаточно стабильной фиксацией отломков. Многие авторы отмечают хорошие функциональные и анатомические результаты первичного эндопротезирования плечевого сустава при многооскольчатых и раздробленных переломах головки плечевой кости.

С целью подбора индивидуального режима реабилитационных мероприятий при однополюсном эндопротезировании плечевого сустава 23 больным с тяжелыми переломами головки плечевой кости проводилось электронейромиографическое исследование (ЭНМГ). Всем пациентам было выполнено однополюсное эндопротезирование плечевого сустава по ЭСИ. ЭНМГ осуществляли в динамике до оперативного вмешательства и через один месяц после операции на электромиографе KEYPOINT фирмы Medtronic «США».

С учётом выявленных ЭНМГ признаков аксонально-демиелинизирующего поражения периферических нервов, а также мотонейронов С2-С7 уровней проводилось целенаправленное комплексное физиофункциональное и медикаментозное лечение, направленное на повышение функциональной активности нервно-мышечного аппарата верхних конечностей.

Выявленные ЭНМГ изменения позволяют объективизировать эффективность предоперационного и послеоперационного реабилитационного лечения больных при однополюсном эндопротезировании плечевого сустава, позволяют найти способы быстрейшего восстановления функции сустава, улучшают течение ближайшего послеоперационного периода. При повторном ЭНМГ обследовании у 88 % пациентов отмечается положительная динамика в виде повышения функциональной активности нейромоторного аппарата и ремиелинизации периферических нервов.

ОПРЕДЕЛЕНИЕ ВОЗМОЖНОСТЕЙ РАЗЛИЧНЫХ ЛУЧЕВЫХ МЕТОДОВ В ДИАГНОСТИКЕ ХРОНИЧЕСКОГО ОСТЕОМИЕЛИТА

Сонис А.Г., Вовк Е.А., Ладонин С.В.

ГОУ ВПО «Самарский государственный медицинский университет» Минздравсоцразвития, г. Самара, Россия

THE DETERMINATION OF DIFFERENT RADIATION TECHNIQUE POTENTIALS IN CHRONIC OSTEOMYELITIS DIAGNOSTICS

Sonis A.G., Vovk E.A., Ladonin S.V.

State Educational Institution of Higher Professional Education *The Samara State Medical University* of the Ministry of Health and Social Development, Samara, Russia

The potentials of radiation methods have been determined in chronic osteomyelitis diagnostics. The rational use of various techniques of osteomyelitis radiation diagnostics has been noted to influence the choice of treatment tactics, the planning of surgery scheme and anesthesiologic aid and, accordingly, to improve the functional results of treatment. The use of the wide spectrum of radiation techniques allows to make a diagnosis earlier and more accurately in more than a half of patients. The features revealed influenced the choice of subsequent treatment tactics in about one third of the subjects observed. The performance of additional radiation techniques of examination in one third of patients didn't reveal any special features as concerns the data obtained in roentgenography.

Одной из ключевых проблем лечения остеомиелита является выбор и определение тактики. Во многом лечебная тактика зависит от ранней и правильной диагностики, достоверного обнаружения тенденций к сращению или несращению костных фрагментов. Для диагностики остеомиелита должны использоваться современные лучевые методы (остеосцинтиграфия, компьютерная томография).

Цель. Определить возможности лучевых методов в диагностике хронического остеомиелита.

Материал и методы. 30 пациентам, проходившим стационарное лечение в клинике пропедевтической хирургии СамГМУ в течение 2010 года, проводились рентгенография, в том числе фистулография, остеосцинтиграфия, компьютерная томография.

У 22 пациентов со свищами выполнялась сначала фистулография стандартным методом, а затем — напряженная фистулография – для тугого контрастирования свищей создавалось давление 300 мм.рт.ст. и полностью герметизировался свищевой ход раздутой манжетой на конце катетера, введенного в свищ. Всем 30 пациентам проведена трехфазная остеосцинтиграфия. При сочетании остеомиелита и несращений костей (12 пациентов) выполнялось несколько радионуклидных исследований скелета в динамике с 2-3 недельным интервалом. Также всем наблюдаемым больным проводилось исследование на мультиспиральном компьютерном томографе «Aqullion 32».

Результаты. У большинства пациентов (22 – 91 %) отмечено, что напряженная фистулография обладает гораздо большей информативностью по сравнению со стандартной, позволяет получать достоверную информацию о связи свищевого хода с костными структурами, форме, протяженности контрастируемой полости.

В 15 (68 %) случаях при напряженной фистулографии получена новая диагностическая информация по сравнению с обычной фистулографией. В 8 (36 %) случаях полученная за счет проведения напряженной фистулографии информация повлияла на дальнейшую хирургическую тактику.

Большое значение имеет прогнозирование возможности консолидации перелома. Рентгенологически выявить тенденции репаративной регенерации костной ткани в зоне несращения в относительно короткие сроки от начала лечения практически не представляется возможным. Определенные диагностические возможности раскрываются при применении остеосцинтиграфии. Динамические сцинтиграфические исследования позволили выявить тенденции и направленность репаративного остеогенеза, оценить эффективность проводимого консервативного лечения в течении 2 — 3 недель у 8 (67 %) пациентов из 12 с сочетанием посттравматического остеомиелита и несращения костей, т.е. гораздо быстрее, чем рентгенологически. Полученная информация повлияла на дальнейшую хирургическую тактику в 5 (42 %) случаях.

Компьютерная томография имеет более высокую инфрмативность и в определении стадии остеомиелита, так как дает возможность получения изображения на интересуемом уровне в аксиальной проекции и проведение не только качественной, но и количественной оценки. С помощью компьютерной томографии у половины пациентов (15 человек - 50%) удалось выявить особенности костной деструкции, визуализировать секвестры, воспалительные кисты в мягких тканях, которые не определялись рентгенологически. Кроме того, проведенные томографические исследования позволяли четко определиться с анатомическим расположением патологического очага, его взаимосвязью с окружающими структурами. Данные компьютерной томографии повлияли на принятие тактического решения у 11 пациентов (36 %).

Заключение. Рациональное применение различных методов лучевой диагностики остеомиелита влияет на выбор тактики лечения, планирование схемы операции и анестезиологического пособия и, соответственно, улучшает функциональные результаты лечения.

Использование означенных лучевых методов позволило раньше и точнее поставить диагноз более чем у половины пациентов. Примерно у трети наблюдаемых больных выявленные особенности повлияли на выбор дальнейшей лечебной тактики. Проведение дополнительных лучевых методов обследования у одной трети пациентов не выявило каких-либо особенностей относительно данных, полученных при рентгенографии.

ГРАВИТАЦИОННАЯ ТЕРАПИЯ В ЛЕЧЕНИИ ОСТЕОМИЕЛИТА НИЖНИХ КОНЕЧНОСТЕЙ

Сонис А.Г., Колесник И.В., Вовк Е.А., Ладонин С.В.

ГОУ ВПО «Самарский государственный медицинский университет Росздрава», г. Самара, Россия

GRAVITATION THERAPY IN TREATMENT OF LOWER LIMB OSTEOMYELITIS

Sonis A.G., Kolesnik I.V., Vovk E.A., Ladonin S.V.

State Educational Institution of Higher Professional Education *The Samara State Medical University of the Russian Health Service, Samara, Russia*

Gravitation therapy has been used in complex treatment of 140 patients with lower limb osteomyelitis (the main group). 130 patients treated by conventional techniques were included into the control group. It has been proved, that the use of gravitation therapy in complex treatment of patients with lower limb osteomyelitis 16.4 % increases the number of favourable outcomes and 44.4 % decreases the number of unfavorable outcomes in the immediate periods; the number of favourable outcomes 18.2 % increased and that of unfavourable ones 35.3 % decreased in the long-term periods.

Одним из важнейших звеньев патогенеза как острого, так и хронического остеомиелита является нарушение периферического кровообращения. Помимо основополагающих методов - оперативного лечения и антибактериальной терапии, в комплекс лечебных мероприятий необходимо включать патогенетически обоснованные средства воздействия на регионарное кровообращение, в том числе физиотерапевтические.

Учеными Самарского государственного медицинского университета накоплен позитивный опыт применения гравитационной терапии для лечения облитерирующих заболеваний, повреждений нижних конечностей (Яшков А.В., 1998, 2003, 2005; Котельников Г.П. с соавт., 2001, 2003, 2006; Макаров И.В., 2003, 2005, 2006).

Материалы и методы. Гравитационная терапия впервые применена нами в комплексном лечении 140 больных остеомиелитом нижних конечностей (основная группа). Контрольную группу составили 130 пациентов, пролеченных по общепринятым методикам. Гравитационная терапия – новый физиотерапевтический метод, успешно применяемый в Клиниках СамГМУ с 2002 г. Гравитационная терапия проводилась курсом от 10 до 20 процедур на центрифуге короткого радиуса действия. Создавались гравитационные перегрузки от +1,5 до +3Gz, кранио-каудального направления, с продолжительностью воздействия до 15 минут. Для профилактики венозного застоя пациенты выполняли движения в голеностопных суставах, нажимая на педали, вмонтированные в ложемент центрифуги. Для объективизации полученных результатов, наряду с традиционными методиками обследования (физикальные, лабораторные, инструментальные), использовались остеосцинтиграфия, допплерометрия, фотоплетизмография, компьютерная термометрия и термография, остеоденситометрия. Течение раневого процесса оценивали по изменению количества раневого отделяемого и его характера, определяли количество белка и pH раневого экссудата, проводили цитобактериологические исследования раневого экссудата.

Результаты. В ходе работы доказано позитивное влияние гравитационной терапии на регионарное кровообращение в нижних конечностях. Средние значения лодыжечно-плечевого индекса на пораженных конечностях по окончании курса гравитационной терапии увеличились более чем на 10 %, а средние значения артерио-венозного индекса уменьшились почти на четверть. Термометрия и термография выявили гораздо более выраженный рост температуры пальцев стоп - в среднем на 1,2-1,5°С - у пациентов основной группы. Выявленные тенденции были полностью подтверждены фотоплетизмографическими исследованиями. Анализ данных рентгенологических исследований у больных с сочетанием хронического остеомиелита и несращения показал, что через 6 месяцев после начала лечения, отмечалась консолидация костных фрагментов в 76,5 % случаев в основной группе, тогда как у лиц, не получавших гравитационную терапию, в 51,9 %. Остеосцинтиграфия показала более выраженное усиление кровотока и остеобластической активности в зоне поражения в основной группе, чем в контрольной. Денситометрическими исследованиями уже через 2 месяца после начала лечения выявлено повышение плотности костной ткани на пораженной конечности под воздействием гравитационной терапии на 10-15 %. Объективизированы позитивные влияния гипергравитации на течение раневого процесса у больных с остеомиелитом нижних конечностей. Проведенное исследование доказало, что применение гравитационной терапии в комплексном лечении и реабилитации пациентов с остеомиелитом нижних конечностей, при оценке ближайших результатов лечения, увеличивает число благоприятных исходов на 16,4 % и уменьшает число неблагоприятных исходов на 44,4 %; при оценке отдаленных результатов число благоприятных исходов увеличилось на 18,2 %, а число неблагоприятных исходов снизилось на 35,3 %. Периодическое повторение курсов гравитационной терапии с интервалами в 3-4 месяца способствует скорейшей реабилитации пациентов, уменьшает вероятность рецидива остеомиелита.

Заключение. Таким образом, полученные результаты свидетельствуют об эффективности и целесообразности включения гравитационной терапии в комплекс лечения и реабилитации больных с остеомиелитом нижних конечностей.

ФОСФАТАЗНАЯ АКТИВНОСТЬ СЫВОРОТКИ КРОВИ ПАЦИЕНТОВ ПОСЛЕ ПЕРЕЛОМА КОСТЕЙ В УСЛОВИЯХ ЛЕЧЕНИЯ МЕТОДОМ ИЛИЗАРОВА

Ткачук Е.А., Лунева С.Н.

ФГУ «Российский научный центр «Восстановительная травматология и ортопедия» им. акад. Г.А. Илизарова» Минздравсоцразвития России, г. Курган, Россия

BLOOD SERUM PHOSPHATASE ACTIVITY IN PATIENTS AFTER BONE FRACTURE AND ITS TREATMENT BY THE ILIZAROV METHOD

Ткачук Е.А., Лунева С.Н.

Federal State Institution The Russian Ilizarov Scientific Center *Restorative Traumatology and Orthopaedics* of the Ministry of Health and Social Development of Russia, Kurgan, Russia

The changes in blood serum phosphatases activity have been studied in patients after skeletal injury and its subsequent treatment by the Ilizarov method.

Изменения фосфатазной активности сыворотки крови при скелетной травме характеризуют состояние костной ткани в ответ на механическое воздействие и являются специфической реакцией организма на повреждение.

Цель исследования – изучить изменения активности фосфатаз сыворотки крови пациентов после скелетной травмы с последующим ее лечением методом Илизарова.

Проведено биохимическое исследование крови пациентов двух возрастных групп (20-35 и 36-50 лет), которые, в свою очередь, в зависимости от типа травмы, были разбиты на группы: 1 – с закрытыми изолированными переломами костей голени; 2 – с множественными переломами костей конечности; 3 – с переломами конечностей, сочетанными с черепно-мозговой травмой (ЧМТ); 4 – с открытыми переломами костей конечности. Все пациенты поступали в клинику в течение первых суток после травмы и пролечены с помощью метода Илизарова. Забор крови осуществляли при поступлении и в разные сроки лечения. В сыворотке определяли активность щелочной (ЩФ) и костного изофермента кислой (ТрКФ) фосфатаз и их соотношение. Достоверность различий между выборками оценивали с помощью W-критерия Вилкоксона для независимых выборок.

Обнаружено, что активность ЩФ при изолированных переломах существенно возрастала во все сроки наблюдения у пациентов обеих возрастных групп, достигая максимальных значений на 14-е сутки фиксации и восстанавливаясь к концу лечения до физиологической нормы. Активность ТрКФ максимально увеличивалась в тот же срок у всех обследованных.

При множественных переломах активность ЩФ была повышена во все сроки наблюдения у пациентов обеих возрастных групп. ТрКФ проявляла максимальную активность у пациентов 20-35 лет на момент поступления. За счет увеличения активности ЩФ у больных с этим типом травмы возрастало и соотношение фосфатаз во все сроки исследования.

У пациентов с переломами, сочетанными с ЧМТ, активность ЩФ была повышена в течение первых двух недель фиксации, достигая максимума у 20-35-летних на 3-е сутки и на 14-е сутки - у больных 36-50 лет. Пик роста активности ТрКФ приходился на 14-е сутки лечения у больных обеих возрастных групп.

При открытых переломах активность ЩФ, так же как и ТрКФ, в сыворотке максимально возрастала в обеих возрастных группах с 3-х до 14-х суток лечения.

Анализ активности фосфатаз сыворотки крови показал, что для пациентов с закрытыми и открытыми изолированными переломами был характерен рост остеосинтетической фазы (оценивали по активности ЩФ) с 3-х до 14-х суток после операции. Фаза ремоделирования у пациентов с закрытыми переломами начиналась с 14-х суток после операции. Для больных с открытыми переломами эта фаза развивалась позже, зафиксировать конкретный срок нам не удалось. Остеорепаративные процессы у пациентов с множественной и сочетанной травмами характеризовались более длительным остеосинтетическим периодом, затрагивающим даже период окончания лечения. При этом у больных с сочетанной травмой этот процесс сопровождался высокой активностью остеолитических процессов.

Таким образом, характер осторепаративных процессов для разного типа травмы был различен и формировался, в первую очередь, в зависимости от числа поврежденных сегментов (изолированный или множественный перелом); и, во-вторых, от наличия сочетанных повреждений (сочетанная – не сочетанная травма).

ПРОБЛЕМЫ РЕЗЕКЦИИ ПРОКСИМАЛЬНОГО ОТДЕЛА ЛУЧЕВОЙ КОСТИ

Тютюнников А.В., Резник Л.Б., Гегер М.Э.

БУЗ Омской области «Клинический Медико-Хирургический Центр МЗОО»; ГОУ ВПО «Омская государственная медицинская академия Росздрава», г. Омск, Россия

THE PROBLEMS OF PROXIMAL RADIAL RESECTION

Tiutiunnikov A.V., Reznik L.B., Geger M.E.

State Health Institution of the Omsk Region *The Clinical Medical-and-Surgical Center of the Ministry of Health of the Omsk Region*; State Educational Institution of Higher Professional Education *The Omsk State Medical Academy of the Russian Health Service*, Omsk, Russia

The long-term results of treatment of 8 patients with primarily resected proximal radius have been analyzed, and the possibility of primary endoprosthetics of radial head as the main variant of surgical treatment for multi-comminuted fractures has been studied. The results 3-4 months after surgery were considered as good and excellent (>70 points by Richards) – radial deviation was eliminated, rotation movements were restored in full, pain syndrome was absent.

Цель исследования. Провести анализ отдаленных результатов лечения больных с первично резецированным проксимальным отделом лучевой кости и изучить возможность первичного эндопротезирования головки лучевой кости как основного способа оперативного лечения при многооскольчатых переломах.

Материалы и методы исследования. В настоящее время существующие способы оперативного лечения многооскольчатых переломов типа III (по Mason) головки лучевой кости не решают вопроса стабильного остеосинтеза и зачастую методом выбора является первичная резекция.

Проанализированы функциональные результаты у 8 больных за период 2010-2011 гг. после первичной резекции головки лучевой кости по поводу многооскольчатого перелома со сроками 6-9 месяцев и дефектом 16-18 мм. Во всех случаях у пациентов отмечены лучевая девиация 18-27°, ограничение движений - ext/flex – 0/0/95-100°, pro/sup – 35-25°/0/35-40°, болевой синдром различной интенсивности при выполнении физической нагрузки, что было оценено как неудовлетворительные результаты (48-56 баллов по R.R. Richards).

Всем 8 пациентам выполнено эндопротезирование головки лучевой кости, результаты через 3-4 месяца post op расценены как хорошие и отличные (>70 баллов по Richards) – устранена лучевая девиация, в полном объеме восстановлены ротационные движения, болевой синдром отсутствует.

Результаты и обсуждение:

- первичная резекция головки лучевой кости не может рассматриваться как метод выбора при многооскольчатых переломах, поскольку имеет неудовлетворительные отдаленные результаты лечения;
- учитывая отличные и хорошие отдаленные результаты эндопротезирования головки лучевой кости, данный метод должен рассматриваться как основной из всех возможных при многофрагментарных переломах.

ХИРУРГИЧЕСКОЕ ЛЕЧЕНИЕ ДВУХКОЛОННЫХ ПЕРЕЛОМОВ ВЕРТЛУЖНОЙ ВПАДИНЫ

Ушаков С.А., Лукин С.Ю., Митрейкин Ю.В., Никольский А.В.

МУ «Городская больница № 36 «травматологическая»», г. Екатеринбург, Россия

SURGICAL TREATMENT OF TWO-COLUMN ACETABULAR FRACTURES

Ushakov S.A., Lukin S.Yu., Mitreikin Yu.V., Nikolsky A.V.

Municipal Institution *City "traumatological" Hospital No.36*, Yekaterinburg, Russia

The retrospective analysis of treatment of 38 patients with two-column acetabular fractures has been made. It has been demonstrated, that differentiated approach to the selection of osteosynthesis techniques is required for successful treatment. The use of staged combined osteosynthesis appears to be optimal: a DEF with pelvis–femur distraction appliance is used at the first stage. Open reconstruction of the cavity should be performed at the second stage with fixation by plates and screws via ilioinguinal approach of Stoppa modification, if necessary it should be supplemented with Kocher-Langenbeck approach for the cavity posterior wall fixation. Percutaneous osteosynthesis with screws is optimal after DEF stabilization in case of the joint congruence remaining.

Переломы вертлужной впадины, при которых ни один из фрагментов суставной поверхности не связан со скелетом туловища, являются двухколонными (Letournel E., 1981).

Это одно из наиболее тяжелых повреждений тазобедренного сустава в результате высокоэнергетичной травмы, поскольку наряду с полным разрушением впадины имеется контузионное или абразивное повреждение головки бедренной кости, которое зачастую манифестирует в отдаленные сроки в виде асептического некроза (АНГБ).

Проведен ретроспективный анализ лечения 38 пациентов с двухколонными переломами вертлужной впадины за период 2000-2010 годов, пролеченных в травматологической больнице № 36 г. Екатеринбурга. Выбор способа лечения, доступа проводили на основании полипроекционной рентгенографии по R. Judet, компьютерной томографии (КТ), оценки состояния мягкотканого компонента в области таза. В работе использовали классификацию переломов вертлужной впадины E. Letournel (1981).

У 9 пациентов, имевших двухколонные переломы, ассоциированные с перелом задней стенки впадины, реконструкцию выполняли через Y-образный доступ. Последний обеспечивал хороший визуальный и мануальный контроль фрагментов задней колонны, стенки и свода впадины, позволял устранить импрессионные смещения. Однако расширенный доступ был сопряжен с девитализацией фрагментов впадины и головки бедренной кости и давал большое количество осложнений: АНГБ - в 6 случаях, в двух случаях - глубокие нагноения, у двоих пациентов - миграция большого вертела. У 24 пациентов для открытой реконструкции вертлужной впадины использовали подвздошно-паховый доступ в различных модификациях (Letournel, Stoppa, Казанцева). Стабилизацию отломков осуществляли предмоделированными пластинами и минимально достаточным количеством винтов, которые располагали максимально удаленно от впадины для оптимизации вероятного эндопротезирования сустава. Доступ обеспечивал адекватный мануальный и визуальный контроль отломков обеих колонн, передней стенки, свода впадины, при этом не нарушалось кровоснабжение головки бедренной кости. У 5 пациентов конгруэнтность суставных поверхностей, по данным КТ, была не нарушена. Поэтому для реконструкции таза применяли методику комбинированного остеосинтеза: стабилизацию таза АВФ с дистракционным устройством таз-бедро с последующим перкутанным остеосинтезом винтами. Проблему формирования проксимальной базы аппарата на стороне повреждения решали путем применения пучка веерообразно расположенных спиц, проведенных в межкортикальное пространство отломков крыла подвздошной кости. Для фиксации массивных фрагментов применялись канюлированные 6,5 мм, 7,2 мм винты. Фиксацию остальных фрагментов осуществляли самонарезающимися тазовыми 3,5 мм винтами длиной от 70 до 130 мм.

Таким образом, для успешного лечения необходим дифференцированный подход в выборе методов остеосинтеза в зависимости от полученных данных полипроекционной рентгенографии, КТ, состояния мягкотканого компонента в зоне ортопедического вмешательства. Оптимально применение этапного комбинированного остеосинтеза: на первом этапе - АВФ с дистракционным устройством таз - бедро для обезболивания пациента, остановки кровотечения в резервные пространства таза, устранения грубых деформаций. Вторым этапом целесообразно выполнять открытую реконструкцию впадины с фиксацией пластинами и винтами через подвздошно-паховый доступ в модификации Stoppa, а при необходимости дополнять доступом Кохера-Лангенбека для фиксации задней стенки впадины. При сохранении конгруэнтности сустава после стабилизации АВФ оптимален перкутанный остеосинтез винтами.

ЭТАПНОЕ ЛЕЧЕНИЕ МНОЖЕСТВЕННОЙ ТРАВМЫ ТАЗА И НИЖНИХ КОНЕЧНОСТЕЙ

Ушаков С.А., Лукин С.Ю., Митрейкин Ю.В., Никольский А.В.

МУ «Городская больница № 36 «травматологическая»», г. Екатеринбург, Россия

STAGED TREATMENT OF THE MULTIPLE TRAUMA OF PELVIS AND LOWER LIMBS

Ushakov S.A., Lukin S.Yu., Mitreikin Yu.V., Nikolsky A.V.

Municipal Institution *City "traumatological" Hospital No.36,* Yekaterinburg, Russia

The analysis of treatment of 110 patients with polytrauma, diagnosed as lower limb bone fractures and pelvic injuries, is presented. Stabilization of the segments injured with devices for external fixation (DEF) was performed at the first stage. Once the condition stabilized DEF were exchanged for internal osteosynthesis: intramedullary osteosynthesis (IMO), internal osteosynthesis (IO). Open reposition and stabilization of existing injuries with plates and screws were performed at the second stage. Good results were observed in 85 patients (77 %), satisfactory ones – in 14 patients (13 %).

Таз и нижние конечности связаны анатомически и функционально, обеспечивая функцию прямохождения. В структуре травм переломы костей таза составляют до 8 %, а уровень летальности от нестабильных повреждений варьирует от 10 до 18 %. Частота переломов бедренной кости составляет 45 %, костей голени – 38 %. Лечение высокоэнергетичных повреждений каждого из этих сегментов представляет известные трудности, а для успешного лечения комбинации повреждений требуется реализация «разумно агрессивного» подхода путем применения малоинвазивных методик остеосинтеза для достижения желаемого результата «малой кровью» в ранние сроки после травмы.

В работе представлен анализ лечения 110 пациентов с политравмой за период 2007-2010 гг., у которых были диагностированы переломы костей нижних конечностей и повреждения таза. Переломы впадины наблюдали у 16 пациентов, повреждения тазового кольца – у 41 человека, 53 пострадавших имели полифокальные повреждения таза. Переломы бедренной кости наблюдали у 72 пациентов (65 %), переломы костей голени наблюдали у 43 человек (39 %), переломы костей стопы встретились у 24 пострадавших (22 %). У 81 пациента (74 %) наблюдали повреждение двух и более сегментов в различных сочетаниях. Согласно принципам «damage control» первым этапом выполняли стабилизацию поврежденных сегментов аппаратами внешней фиксации (АВФ). После стабилизации состояния выполняли замену АВФ на погружной остеосинтез: интрамедуллярный (ИМО), накостный остеосинтез (НО). Стабилизацию таза выполняли стержневым АВФ в виде передней рамы или кольцевой конструкции. Вторым этапом выполняли открытую репозицию и стабилизацию имеющихся повреждений пластинами и винтами с учетом данных полипроекционной рентгенографии и компьютерной томографии. В случаях обширного повреждения мягкотканого компонента при диафизарных переломах (IIБ - IIIB по Каплану) окончательным вариантом остеосинтеза был аппарат Илизарова - 17 человек (15,4 %). Для лечения переломов пяточных костей у 11 пациентов (22 перелома; 20 %) использовали АВФ оригинальной конструкции. Закрытый интрамедуллярный остеосинтез с блокированием использован для лечения переломов большеберцовой кости в средней и нижней трети – 24 пациента (22 %), бедренной кости – 48 человек (44 %). Накостный остеосинтез пластинами с угловой стабильностью использован у 32 пациентов. При повреждении типа «флотирующее колено» (7 пациентов) выполняли ИМО обоих сегментов из одного доступа, при этом первым этапом производили введение стержней в канал, вторым - блокирование штифтов. Оценку результатов проводили по шкале Маттиса-Любошица-Шварцберга в сроки от 2 мес. до 4 лет. Хорошие результаты наблюдали у 85 пациентов (77 %), удовлетворительные - у 14 человек (13 %). После проведения дополнительного лечения у 11 пациентов из 14 достигнуты хорошие результаты в сроки свыше года. Неудовлетворительным результатом считали летальный исход у 11 человек (10 %).

Таким образом, лечение множественной травмы таза и нижних конечностей должно осуществляться в несколько этапов командой специалистов с применением всех методик лечения (чрескостный, накостный, интрамедуллярный остеосинтез) в индивидуальной комбинации в зависимости от тяжести состояния пациента, анатомических, антропометрических данных, наличия сопутствующих повреждений внутренних органов,

состояния мягкотканого компонента в зоне повреждения. Комплексный подход обеспечивает хорошие результаты в 87 % случаев.

ЛЕЧЕНИЕ СОЧЕТАННОЙ ТРАВМЫ ТАЗА, УРОГЕНИТАЛЬНОГО И ПИЩЕВАРИТЕЛЬНОГО ТРАКТА

Ушаков С.А., Лукин С.Ю., Никольский А.В., Митрейкин Ю.В.

МУ «Городская больница № 36 «травматологическая»», г. Екатеринбург, Россия

TREATMENT OF THE COMBINED INJURY OF PELVIS, UROGENITAL AND DIGESTIVE TRACTS

Ushakov S.A., Lukin S.Yu., Nikolsky A.V., Mitreikin Yu.V.

Municipal Institution *City "traumatological" Hospital No.36*, Yekaterinburg, Russia

The analysis of treatment of 70 patients with polytrauma, which included the injuries of pelvis, digestive tract and urogenital tract, are presented. The tactics of treatment is demonstrated for different variants of injuries. It has been shown that the continuity and harmonious work of specialists (a traumatologist, a surgeon, an urologist), the use of standard methods of treatment (transosseous, internal osteosynthesis) combined individually provide for the greatest number of good results of treatment in the intermediate and long-term periods of treatment, namely – 81.2 %.

Область таза, являясь сложным анатомо-функциональным образованием, объединяет в себе важную часть опорно-двигательной, мочеполовой и пищеварительной систем. Сочетанные повреждения таза, пищеварительного и урогенитального тракта встречаются у 22-35 % пострадавших. Традиционно аппарат внешней фиксации (АВФ) является стартовым и окончательным способом лечения осложненной травмы таза. Применение погружных фиксаторов ограничено при наличии эпицистостомы и иных абдоминальных свищей. Однако метод внешней фиксации имеет ограниченные репозиционные возможности в силу анатомических особенностей таза. Нет единого мнения о способах лечения внебрюшинных разрывов мочевого пузыря, возможности применения погружных фиксаторов для стабилизации структур таза в раннем периоде при сопутствующей абдоминальной травме.

Представлен анализ лечения 70 пациентов с политравмой, в составе которой имелись повреждения таза, пищеварительного, урогенитального тракта. Среди повреждений таза преобладали полифокальные. Из повреждений вертлужной впадины доминировали поперечные и двухколонные переломы, из повреждений тазового кольца - билатеральные ротационно нестабильные, а также унилатеральные вертикально нестабильные повреждения. При этом доминировали билатеральные переломы лонной седалищной костей. Из повреждений заднего полукольца - разрывы крестцово-подвздошного сочленения и трансфораменальные переломы крестца.

Среди повреждений внутренних органов встретились: повреждения почки – 2, внебрюшинные разрывы мочевого пузыря - 32, внутрибрюшинные – 17, повреждения мембранозного отдела уретры -16, раны влагалища - 4, промежности - 6, повреждения полых органов живота - 20, паренхиматозных - 6.

В ходе лечения данной группы пациентов применяли дифференцированный подход. При абдоминальной травме и внутрибрюшинных разрывах мочевого пузыря, после ушивания поврежденных органов и остановки кровотечения, выполняли стабилизацию тазового кольца АВФ, с последующей заменой на погружной остеосинтез в отсроченном периоде. При внебрюшинных разрывах, наряду с ушиванием мочевого пузыря двурядным швом, из внебрюшинного доступа проводили стабилизацию отломков переднего полукольца и вертлужной впадины, пролабирующих в полость малого таза, пластинами и винтами в одну операционную сессию, через один доступ. Во всех случаях операцию завершали трансуретральным дренированием пузыря силиконизированным катетером Фоллея. При повреждениях мембранозного отдела уретры и невозможности катетеризации, а также при наличии доброкачественной гиперплазии предстательной железы выполняли эпицистостомию. При повреждениях промежности и прямой кишки, наряду с обработкой раны, выполняли наложение сигмостомы или трансверзостомы дистантно от гребня подвздошной кости, изолируя зону возможного ортопедического доступа. Как при кишечных, так и панкреатических свищах с первых дней использовали герметичный калоприемник, в случае повреждений поджелудочной железы - для сбора и возврата пищеварительных соков.

Взаимопонимание всех служб, преемственность и слаженная работа команды специалистов (травматолог, хирург, уролог), применение стандартных методов лечения (чрескостный, накостный остеосинтез) в индивидуальной комбинации обеспечили наибольшее количество хороших результатов лечения в среднесрочном и отдаленном периодах лечения - 81,2 %.

МЕХАНИЧЕСКИЕ СВОЙСТВА СИСТЕМЫ КОСТЬ-ИМПЛАНТАТ-КОСТЬ В УСЛОВИЯХ ОСТЕОСИНТЕЗА ПРИ ПЕРЕЛОМАХ ПРОКСИМАЛЬНОГО ОТДЕЛА БЕДРА

Хакимов М.Р., Коваленко А.Н.

«Городская больница скорой медицинской помощи №1», ГОУ ВПО «Казанский государственный медицинский университет», г. Казань, Россия

MECHANICAL PROPERTIES OF BONE-IMPLANT-BONE SYSTEM UNDER THE CONDITIONS OF OSTEOSYNTHESIS FOR PROXIMAL FEMORAL FRACTURES

Khakimov M.R., Kovalenko A.N.

City Hospital of Emergency Medical Care No. 1; State Educational Institution of Higher Professional Education *The Kazan State Medical University of the Russian Health Service,* Kazan, Russia

The results of treatment have been analyzed in 741 patients with proximal femoral fractures by the aspect of revealing the age-related group the most often appealing for treatment of the injury of this kind. The techniques of treatment using bunch of wires, plates such as those of AO type, hardware DHS, DCS, Gamma-rods were applied. 239 procedures of osteosynthesis were performed in the age category of 45-59 years, among them DHS – 134, AO screws – 98, DCS – 3, PFN – 4; in the age category of 60–74 years 247 osteosynthesis procedures were performed, among them DHS – 141, AO screws – 97, DCS – 6, PFN – 3; in patients at the age of 75–89 years 247 osteosynthesis procedures were performed, among them DHS – 185, AO screws – 56, DCS – 2, PFN – 4; in the age-related group above 90 years 8 osteosynthesis procedures were made, among them DHS – 5, AO screws – 3.

Распространённость переломов проксимального отдела бедренной кости очень высока, что связанно как со старением населения, так и с наличием сопутствующих заболеваний, вызванных нарушением метаболических процессов в организме. В России, по данным некоторых авторов, частота переломов исследуемой локализации достигает 100,9 на 100 тысяч населения, а смертность в первый год жизни после перелома достигает 20-35 %, независимо от способа лечения.

В 2004 году на базе БСМП г. Казани применялись такие методы лечения проксимального отдела бедренной кости, как пучок спиц, пластины типа АО. Активное внедрение таких металлоконструкций, как DHS, DCS, Гамма – стержни, для лечения данной группы пациентов, по нашим данным, началось с 2005 года.

Цель. Определить возрастную группу пациентов, наиболее часто оперируемую в отделении травматологии БСМП №1 г. Казани по поводу переломов проксимального отдела бедренной кости.

Материалы. Архив БСМП с 2005 по май 2010 г.

Результаты. За весь период исследования в условиях стационара был проведён остеосинтез 741 пациенту по поводу переломов проксимального отдела бедра. По половому признаку: женщин - 60 %, мужчин - 40 %.

В возрастной категории 45-59 лет проведено 239 остеосинтезов, из них DHS – 134, винты АО – 98, DCS – 3, PFN – 4.

В возрастной категории 60–74 года проведено 247 остеосинтезов, из них DHS – 141, винты АО – 97, DCS – 6, PFN – 3.

В возрастной группе 75–89 лет проведено 247 остеосинтезов, из них DHS – 185, винты АО – 56, DCS – 2, PFN – 4.

В возрастной группе свыше 90 лет проведено 8 остеосинтезов, из них DHS – 5, винты АО – 3.

Выводы:

На основании проведённого анализа можно сделать вывод, что в травматологическом отделении БСМП №1 используют все современные методы лечения переломов проксимального отдела бедренной кости.

Основная группа прооперированных пациентов относится к возрастной категории от 60–74 лет и от 75-89 лет. Большую часть остеосинтеза занимает система DHS – 494 установки на обе возрастные категории, данная методика является хорошо отработанной. Установка винтов типа АО преобладает в возрастной категории от 60–74 лет – 97 остеосинтезов.

По нашему мнению, необходимо более широко применять PFN – 11 установок. Основываясь на данных различных авторов, эти металлоконструкции можно применять при переломах А1, А2 и А3, что позволит активизировать пациентов в более ранние сроки и сократить период реабилитации.

РАННИЙ ОСТЕОСИНТЕЗ ПРИ ЛЕЧЕНИИ МНОЖЕСТВЕННЫХ ПЕРЕЛОМОВ У ПАЦИЕНТОВ ДЕТСКОГО ВОЗРАСТА

Ходжанов И.Ю., Хужаназаров И.Э., Хошимов Р.А.

«Научно-исследовательский институт травматологии и ортопедии Министерства Здравоохранения Республики Узбекистан», г. Ташкент, Узбекистан

EARLY OSTEOSYNTHESIS FOR TREATMENT OF MULTIPLE FRACTURES IN CHILDHOOD

Khodzhanov I.Yu., Khuzhanazarov I.E., Khoshimov R.A.

Scientific Research Institute of Traumatology and Orthopaedics of the Ministry of Health of the Republic of Uzbekistan, Tashkent, Uzbekistan

The results of treatment of 89 children with multiple fractures (146 fractures of limb segments) and combined injuries have been analyzed. The most number of the children affected (89.52 %) were at the age of 7-14 years. In 62.85 % of victims limb fractures were combined with craniocerebral trauma, and in 7 % - with internal organ injuries (mainly contusions, hematomas), in 58.09 % of victims traumatic shock was observed. Surgical treatment for multiple fractures (early osteosynthesis within the periods from 2 to 24 hours) was performed in 41 patients. The indications for early osteosynthesis were the following: open injuries and compressions of magistral vessels and nerves – 4, intra- and periarticular bone injuries with displacement – 5, transmetadiaphyseal fractures with displacement of bone fragments – 34 (among them those with soft tissue interposition – in 21), instable fractures of both forearm fractures – in 11 patients. Intramedullary osteosynthesis, as well as fixation with wires and plates, extrafocal osteosynthesis with the Ilizarov fixator and osteosynthesis with wire-rod fixators was used in them. The effectiveness for femoral fractures made up 33.7 %, for leg fractures – 45.3 %. In case of humeral and forearm bone fracture combination the effectiveness made up 41.81 % for humerus, 57.14 % - for forearm bones. The early osteosynthesis performed was found to be more effective for all the injuries of segments.

Актуальность. Высокая частота (8,5-10 %) и летальность (13 %) предопределяют актуальность проблемы. Определение сроков и последовательности хирургических вмешательств является основным и существенным моментом при лечении больных детского возраста.

В детское травматологическое отделение НИИТО МЗ РУз поступило 89 детей (оба предплечья, плечо и предплечье на одноименной стороне, плечо и предплечье на разных конечностях, верхние и нижние конечности, оба бедра, обе голени, бедро и голень на одноименной стороне, бедро и голень на разных конечностях) с множественными переломами и сочетанными травмами. У них было более 146 переломов сегментов конечностей. Клинические проявления травматической болезни, в отличие от изолированных переломов, наступали быстрее. Наибольшее число пострадавших детей (89,52 %) были в возрасте от 7 до 14 лет. У 62,85 % пострадавших переломы конечностей сочетались с черепно-мозговой травмой, а в 7 % - с повреждением внутренних органов (в основном ушибы, гематомы), у 58,09 % пострадавших наблюдался травматический шок, что свидетельствует о тяжелой травме.

Основную группу множественных переломов составили повреждения верхних конечностей - у 53 % пострадавших. Множественные переломы длинных костей сочетались с переломами костей таза и позвоночного столба у 17 больных.

Имеющаяся тактика консервативного лечения при лечении множественных переломов сохраняется. Оперативное лечение при множественных переломах (ранний остеосинтез в сроки от 2 часов до суток) провели у 41 больного. Показаниями к раннему остеосинтезу служили: открытые повреждения и сдавления магистральных сосудов и нервов - 4, внутри- и околосуставные повреждения костей со смещением - 5, трансметадиафизарные переломы со смещением костных отломков - 34 (из них с интерпозицией мягких тканей - 21), нестабильные переломы обеих костей предплечья - 11 больных. Им применен интрамедуллярный остеосинтез, фиксация спицами и пластинами, внеочаговый остеосинтез аппаратом Илизарова и остеосинтез спице-стержневыми фиксаторами.

Для оценки эффективности проведенного лечения использовалось система М.Э. Маттиса, при сочетании переломов бедра и голени оценка состояния до лечения составила: бедро - 29 баллов, голень - 27 баллов. Оценка состояния после лечения: бедро - 50 баллов, голень - 55.

Таким образом, эффективность помощи при переломах бедра составила 33,7 %, при переломах голени - 45,3 %. При сочетании переломов плечевой кости и костей предплечья эффективность составила: плечо - 41,81 %, кости предплечья - 57,14 %. Проведенный ранний остеосинтез оказался эффективней при всех повреждениях сегментов.

СОКРАТИТЕЛЬНАЯ СПОСОБНОСТЬ МЫШЦ ГОЛЕНИ В ОТДАЛЕННЫЕ СРОКИ ПОСЛЕ ЗАКРЫТЫХ ПЕРЕЛОМОВ ЛОДЫЖЕК

Хубаев Н.Д., Щуров В.А.

ФГУ «Российский научный центр «Восстановительная травматология и ортопедия» им. акад. Г.А. Илизарова» Минздравсоцразвития России, г. Курган, Россия

THE CONTRACTILITY OF LEG MUSCLES IN THE LONG-TERM PERIODS AFTER CLOSED MALLEOLAR FRACTURES

Khubayev N.D., Shchurov V.A.

Federal State Institution The Russian Ilizarov Scientific Center *Restorative Traumatology and Orthopaedics* of the Ministry of Health and Social Development of Russia, Kurgan, Russia

It has been demonstrated that muscle contractility recovery after malleolar fracture healing is performed by 2 stages. Fast strength recovery in the first year is associated with muscle hypertrophy. The final recovery is achieved during 5 years under the influence of functional loading, and the level of the values achieved can exceed the conditional baseline.

Методика. В процессе лечения по Илизарову и в разные сроки после его окончания обследованы 27 больных 22 - 58 лет с переломами лодыжек. Проведен анализ клинических данных, определялся максимальный момент силы мышц голени при изменении угла установки стопы в голеностопном суставе с шагом по 5° (в диапазоне от 75° до 115°). Исследованы параметры функциональной нагрузки на конечности при ходьбе. Повторно обследованы 5 больных мужского пола через 5-8 лет после травмы с использованием дополнительных методов исследования (стимуляционном ЭМГ, исполнитель - к.м.н. А.А. Скрипников и магнитно-резонансной томографии, исполнитель – к.м.н. Ю.Л. Митина).

Целью исследования было решение вопроса о полноте восстановления сократительной способности мышц в отдаленные сроки после переломов лодыжек у людей трудоспособного возраста. Этот вопрос является актуальным для молодых людей, профессиональных спортсменов и артистов балета.

Результаты. В процессе лечения статическая функциональная нагрузка на поврежденную конечность у больных с одно-, двух- и трёхлодыжечными переломами у мужчин составляла соответственно 64 %, 54 % и 50 % от уровня интактной конечности. После лечения статическая функциональная нагрузка возросла до 96 %, при ходьбе - до 73 %. Максимальный момент силы мышц был больше снижен у передней группы мышц и не восстанавливался в процессе лечения. При данных типах переломов сила задней группы мышц составила соответственно 29 %, 24 % и 20 % от уровня интактной конечности.

В первый год после лечения сила задней группы мышц голени возрастала от 21 % до 90 %. У всех больных после лечения отсутствовали отеки, боли в покое и при ходьбе, полностью восстановились амплитуда движений в голеностопном суставе, балансировочная и рессорная функции стопы.

В сроки от 2 до 5 лет после лечения момент силы задней группы мышц голени продолжал увеличиваться от 93 % до 100 % условно исходного уровня. Показатель силы передней группы мышц голени к концу этого периода превышал показатель интактной конечности только в узком диапазоне изменения её длины при привычной установке стопы в суставе (под углом 90°-100°). Задняя группа мышц поврежденной конечности имела более высокие показатели силы на протяжении всего диапазона изменения свой длины. У бывших пациентов в сроки более 5 лет площадь поперечного сечения икроножной мышцы поврежденной конечности, показатели её ЭМГ и силы в большинстве случаев превышали показатели интактной конечности.

Таким образом, выявлено стимулирующее влияние травмы на динамику восстановления силовых показателей мышц в первый год после лечения, что можно связать с развитием посттравматической гипертрофии. Этот прирост силы обычно достигал 80-90 % условно исходного уровня и носил временный характер. В дальнейшем показатели силы мышц снижались, после чего начинали выходить на график линейной зависимости показателя от сроков реабилитации. Стационарного уровня сократительная способность мышц травмированной голени достигала в отдаленные сроки после лечения. Достижение этого уровня определялось повышенной чувствительностью мышц к тренирующим воздействиям привычных двигательных актов (локомоция, поддержание позы и т.д.). Этот механизм стимуляции восстановления функции лежит в основе антиэнтропийной защиты тканей от воздействия внешних повреждающих факторов. Выявленное стимулирующее влияние травмы на объём последующего восстановления силы мышц представляет не только теоретический интерес, но и имеет прикладное значение, например, в физиологии спорта.

РЕЗУЛЬТАТЫ ОПЕРАТИВНОГО ЛЕЧЕНИЯ ПЕРЕЛОМОВ ВЕРТЛУЖНОЙ ВПАДИНЫ ПРИ ИСПОЛЬЗОВАНИИ МАЛОИНВАЗИВНОГО МЕЖЪЯГОДИЧНОГО ДОСТУПА

Худобин В.Ю., Лобанов Г.В., Оксимец В.М.

Донецкий НИИ травматологии и ортопедии, г. Донецк, Украина

THE RESULTS OF SURGICAL TREATMENT OF ACETABULAR FRACTURES USING A LITTLE-INVASIVE INTERGLUTREAL APPROACH

Khudobin V.Yu., Lobanov G.V., Oksimets V.M.

The Donetsk Scientific Research Institute of Traumatology and Orthopaedics, Donetsk, Ukraine

The results of surgical treatment of acetabular fractures using the little-invasive intergluteal approach, developed in the Donetsk Scientific Research Institute of Traumatology and Orthopaedics, have been analyzed. The approach makes it possible to revise the hip damaged structures using separate ports, except muscle cuts and cut-offs, that, in its turn, decreases the shape and size of skin approach. 28 patients with acetabular fractures of different types according to AO classification have been treated using this approach. Fractures of type A predominated by the character of injuries. The evaluation of the results was made using Epstein roentgenoanatomic scale and Haris functional scale. The results obtained were considered as good in 19 patients. Coxarthrosis of 2-3 degree developed in 6 patients. Partial lysis of articulating surfaces took place in 3 subjects due to the resorption of fracture fragments and the contact of metal construction with femoral head. Endoprosthetics was performed within the period of 1-4 years after surgery in 6 patients.

Выбор методики оперативного лечения внутрисуставных повреждений вертлужной области остаётся открытой проблемой, которая полностью не решена до настоящего времени. Одним из нерешённых вопросов остаётся выбор доступа к вертлужной впадине, который не приводил бы к обширной травматизации мягких тканей, но обеспечивал максимальный обзор и удобство манипуляций.

Целью данного исследования был анализ результатов оперативного лечения переломов вертлужной впадины с использованием малоинвазивного межъягодичного доступа, разработанного в нашем учреждении (Патент України № 19790 «Спосіб проведення доступу при хірургічному лікуванні ушкоджень у ділянці тазостегнового суглоба»). Доступ позволяет из отдельных «окон» ревизовать поврежденные структуры тазобедренного сустава, исключая рассечения и отсечения мышц, что, в свою очередь, уменьшает форму и размер кожного доступа.

Под наблюдением в клинике острой травмы ДНИИТО находилось 28 пациентов с различными типами переломов вертлужной впадины по классификации АО, лечившихся оперативно с использованием межъягодичного доступа. По характеру повреждений преобладали переломы типа А, повреждения типа В и С встречались значительно реже. Оценка результатов производилась при помощи рентгенанатомической шкалы Epstein и функциональной Haris.

Все больные в послеоперационном периоде от 3 до 6 недель находились на системе постоянного скелетного вытяжения. В раннем послеоперационном периоде выполнялись пассивные движения в тазобедренном суставе. Всем пациентам назначалась медикаментозная хрящсберегающая терапия. Осевую нагрузку рекомендовали не раньше чем через 4 месяца после операции. Комплексную реабилитацию, включавшую в себя ЛФК, массаж, физиотерапию в условиях специализированных учреждений, проходили все пациенты.

Анализируя исходы оперативного лечения повреждений тазобедренного сустава у изученной группы пострадавших в срок от 1 до 4 лет, установили, что у 19 больных полученный результат расценивался как хороший. У 6 пациентов развился коксартроз 2-3 степени. У 3 пострадавших произошёл частичный лизис сочленяющихся поверхностей вследствие резорбции фрагментов перелома и контакта металлоконструкции с головкой бедренной кости. В срок от 1 до 4 лет после операции эндопротезирование было выполнено 6 пациентам.

Таким образом, использование малоинвазивного межягодичного доступа показано при переломах типа А1 и А2 как самостоятельного. При переломах В1 и С1 - как дополнительного к пахово-подвздошному и пахово-бедренному доступам. Кроме того, он позволяет сохранить мышечные взаимоотношения и васкуляризацию области повреждения, уменьшить травматичность операции, что, в свою очередь, улучшает анатомо-функциональные результаты лечения.

СОЧЕТАНИЕ ЧРЕСКОСТНОГО И ЗАКРЫТОГО ИНТРАМЕДУЛЛЯРНОГО ОСТЕОСИНТЕЗОВ ПРИ ПЕРЕЛОМАХ КОСТЕЙ ПРЕДПЛЕЧЬЯ

Челноков А.Н., Лазарев А.Ю.

ФГУ «Уральский научно-исследовательский институт травматологии и ортопедии им. В.Д. Чаклина» Минздравсоцразвития России, г. Екатеринбург, Россия

THE COMBINATION OF TRANSOSSEOUS AND CLOSED INTRAMEDULLARY OSTEOSYNTHESES FOR FOREARM BONE FRACTURES

Chelnokov A.N., Lazarev A.Yu.

Federal State Institution *The Chaklin Urals Scientific Research Institute of Traumatology and Orthopaedics* of the Ministry of Health and Social Development of Russia, Yekaterinburg

The technology of closed pinning has been developed for fractures of forearm bones on the basis of transosseous osteosynthesis techniques. 144 patients were operated on by the method of closed intramedullary osteosynthesis: those with fractures of both forearm bones (38 %), ulnar bone (33 %), radial bone (21 %). Patients with Galeazzi injury accounted for 5 %, those with Monteggia injury – 3 %. X-ray union by 2 months after osteosynthesis was noted in 22 % of patients, by 3 months – in 55 %, by 4 months – in 92 %; above 4 months – in 4 % of patients. Ulnar non-union was noted in 5 patients (3 %), radial non-union – in one patient.

Актуальность. Переломы костей предплечья составляют 10–14 % от всех переломов. Основными задачами при остеосинтезе предплечья являются восстановление длины и оси каждой из костей, в том числе и изгиба и ротации лучевой кости, стабильная фиксация, позволяющая раннюю мобилизацию. Получивший наибольшее распространение накостный остеосинтез позволяет в значительной мере решить эти задачи, однако современные тенденции к развитию малоинвазивных методов хирургической стабилизации переломов мотивируют исследователей к разработке технологий закрытого штифтования и для этой локализации.

Одним из значительных достижений современной ортопедии, значимость которого, на наш взгляд, недооценена, является методика чрескостного остеосинтеза предплечья с устранением ротационного смещения лучевой кости с помощью спицы-джойстика, разработанная в Курганском РНЦ «ВТО».

Цель работы. Разработка технологии закрытого штифтования при переломах костей предплечья на базе приемов чрескостного остеосинтеза.

Материал и методы. Оперировано 144 пациента методом закрытого интрамедуллярного остеосинтеза: с переломами обеих костей предплечья (38 %), локтевой кости (33 %), лучевой (21 %). Пациенты с повреждением Galeazzi составили 5 %, с повреждением Monteggia – 3 %.

По поводу свежих переломов были оперированы 72 % пациентов, псевдоартрозов и неправильно срастающихся переломов – 28 %.

Результаты оценивали по клинико-рентгенологическим критериям (восстановление анатомии предплечья, наличие сращения, болезненных проявлений, амплитуда движений). Функциональная оценка проводилась с использованием шкалы DASH (Disability of the Arm, Shoulder and Hand Outcome Measure).

Результаты. Рентгенологическое сращение к 2 месяцам после остеосинтеза отмечено у 22 % пациентов, к 3 месяцам – у 55 %, к 4 месяцам – у 92 %; более 4 месяцев – 4 % пациентов. Несращение локтевой кости наблюдалось у 5 пациентов (3 %), несращение лучевой кости у 1 пациента. Во всех случаях был произведен реостеосинтез с рассверливанием. Инфекционных осложнений отмечено не было. При оценке результатов по шкале DASH в срок 1 месяц в среднем отмечаются хорошие результаты, в срок 2 месяца – отличные, т.е. безотносительно к наличию и выраженности рентгенологического сращения функциональный статус пациента соответствовал таковому у практически здорового человека.

Выводы. Применение приемов чрескостного остеосинтеза по Илизарову существенно расширяет возможности интрамедуллярного остеосинтеза предплечья, позволяет избежать ошибок репозиции, минимизировать состав хирургической бригады.

Быстрое улучшение функционального статуса и качества жизни пациентов обусловлены восстановлением оси, длины и ротации костей предплечья в сочетании с минимальной инвазивностью и достаточной прочностью фиксации при закрытом штифтовании.

Наш опыт применения описанной методики позволяет сделать вывод, что закрытый интрамедуллярный остеосинтез может быть методом выбора при любых диафизарных переломах костей предплечья.

ПОКАЗАТЕЛИ КЛЕТОЧНОГО ИММУНИТЕТА У ПАЦИЕНТОВ СО СВИЩЕВОЙ ФОРМОЙ ПОСТТРАВМАТИЧЕСКОГО ОСТЕОМИЕЛИТА ДЛИННЫХ ТРУБЧАТЫХ КОСТЕЙ

Чепелева М.В., Клюшин Н.М.

ФГУ «Российский научный центр «Восстановительная травматология и ортопедия» им. акад. Г.А. Илизарова» Минздравсоцразвития России, г. Курган, Россия

THE VALUES OF CELLULAR IMMUNITY IN PATIENTS WITH FISTULOUS FORM OF POSTTRAUMATIC LONG TUBULAR BONE OSTEOMYELITIS

Chepeleva M.V., Kliushin N.M.

Federal State Institution The Russian Ilizarov Scientific Center *Restorative Traumatology and Orthopaedics* of the Ministry of Health and Social Development of Russia, Kurgan, Russia

Cellular immunity values have been studied in 39 patients with fistulous form of posttraumatic long tubular bone osteomyelitis. Different variants of immune response to chronic pyo-inflammatory process have been demonstrated to take place. The deviations in the content of natural killers with cytolytic activity are observed most often, as well as in that of B-lymphocytes being producers of antibodies.

Исследование поверхностных маркеров лимфоцитов при остеомиелите не является диагностически значимым, однако позволяет оценить патогенетические особенности воспалительного процесса, прогнозировать развитие данной патологии и, в соответствии с этим, корректировать терапевтические мероприятия.

Цель исследования – изучить показатели клеточного иммунитета у больных со свищевой формой посттравматического остеомиелита длинных трубчатых костей.

Обследовано 39 пациентов с хроническим остеомиелитом бедра (n=19), плеча (n=2), костей голени (n=18) в возрасте от 28 до 69 лет, в том числе 12 женщин и 27 мужчин, находившихся на стационарном лечении в клинике ФГУ РНЦ «ВТО» за период с 2008 по 2011 год. В обследуемую выборку не включались носители вирусов гепатитов В и С. Полученные результаты сравнивались с рекомендованными для клиницистов иммунологическими нормативными интервалами (Хайдуков С.В., Зурочка А.В., 2008).

Состояние клеточного иммунитета изучали посредством типирования лимфоцитов периферической крови методом лазерной проточной цитометрии на цитометре «BECKMAN COULTER EPICS XL» (США) с использованием набора моноклональных антител компании «Immunotech» (Франция). Полученные данные обрабатывались с помощью методов непараметрической статистики с использованием U-критерия Вилкоксона с применением программного обеспечения AtteStat 1.0. Результаты исследования были представлены в виде медиан и интерквартильных размахов.

Количество лейкоцитов в группе больных с остеомиелитом составляло 8,5 (7÷9,5) 10^9/л. Относительное число лимфоцитов находилось в пределах 28,5 (24,8÷32,3) %.

Содержание Т-лимфоцитов ($CD3^+CD19^-$) и В-лимфоцитов ($CD3^-CD19^+$) не выходило за пределы нормы ($CD3^+CD19^-$ - 73,9 (67,4÷78,9) %; $CD3^-CD19^+$ - 11,3 (7,8÷15,4) %). При этом у 5 больных остеомиелитом (12,8 %) было выявлено снижение $CD3^+CD19^-$, из них у 2 пациентов данный показатель снижался преимущественно за счёт популяции Т-хелперов ($CD3^+CD4^+$), а в 3 случаях - за счёт уменьшения числа цитотоксических Т-лимфоцитов ($CD3^+CD8^+$). Субпопуляционные нарушения отмечались у 14 пациентов (36 %).

Снижение числа $CD3^-CD19^+$ наблюдалось у 8 больных остеомиелитом (20,5 %), у такого же числа пациентов данный показатель превышал верхнюю нормативную границу.

Наиболее выраженные отклонения от нормальных значений были выявлены в отношении натуральных киллеров ($CD3^-CD16^+CD56^+$), число которых находилось в пределах 11,9 (5,4÷18,9) %. В 33,3 % наблюдений (n=13) показатель был повышен, в 41 % случаев (n=16) – был ниже нормы. Содержание HLA-DR на моноцитах ($CD14^+$HLA-DR) у всех пациентов находилось в пределах значений физиологической нормы.

Таким образом, при посттравматическом остеомиелите наблюдаются различные варианты иммунного ответа на хронический гнойно-воспалительный процесс. Наиболее часто встречаются отклонения в содержании натуральных киллеров, обладающих цитолитической активностью, а также В-лимфоцитов, являющихся продуцентами антител.

ОСОБЕННОСТИ ГУМОРАЛЬНОГО ИММУНИТЕТА У ПАЦИЕНТОВ СО СВИЩЕВОЙ ФОРМОЙ ХРОНИЧЕСКОГО ОСТЕОМИЕЛИТА ДЛИННЫХ ТРУБЧАТЫХ КОСТЕЙ

Чепелева М.В., Клюшин Н.М., Бурнашов С.И., Швед Н.С., Леончук Д.С.

ФГУ «Российский научный центр «Восстановительная травматология и ортопедия» им. акад. Г.А. Илизарова» Минздравсоцразвития России, г. Курган, Россия

THE CHARACTERISTIC FEATURES OF HUMORAL IMMUNITY IN PATIENTS WITH LONG TUBULAR BONE OSTEOMYELITIS OF FISTULOUS FORM

Chepeleva M.V., Kliushin N.M., Burnashov S.I., Shved N.S., Leonchuk D.S.

Federal State Institution The Russian Ilizarov Scientific Center *Restorative Traumatology and Orthopaedics* of the Ministry of Health and Social Development of Russia, Kurgan, Russia

The content of serum IgA, IgM, IgG, IgE, CIC (circulating immune complexes) in 40 patients with fistulous form of chronic posttraumatic osteomyelitis of long tubular bones has been studied. It has been revealed, that humoral immunity activation, characterized by the increase of IgA, IgE, CIC concentration in peripheral blood, appears to be a particular feature of immune response to chronic inflammatory process for this pathology.

До настоящего времени недостаточно изучен патогенез остеомиелита, хотя большинство исследователей признают ведущими его звеньями изменения в системе иммунитета. Сведения о состоянии гуморального звена иммунной системы у пациентов со свищевой формой остеомиелита длинных трубчатых костей достаточно противоречивы.

Цель исследования – изучить содержание IgA, IgM, IgG, IgE, ЦИК в сыворотке крови больных свищевой формой хронического посттравматического остеомиелита длинных трубчатых костей.

В дооперационном периоде обследовано 40 пациентов с остеомиелитом костей голени (n=19), бедра (n=20), плеча (n=1) в возрасте от 21 до 64 лет. Количественное определение иммуноглобулинов классов A, M, G, E осуществлялось методом ИФА на иммуноферментном анализаторе BIO-TEK Instruments Inc, EL_X808 (США) с использованием набора реагентов ЗАО «Вектор-Бест» (Новосибирск). Определение концентрации ЦИК проводилось методом преципитации 3,5 % ПЭГ (ММ 6000). В качестве контрольных использовались показатели, полученные при обследовании 24 относительно здоровых людей аналогичного возраста.

Результаты исследования обрабатывались с помощью методов непараметрической статистики с использованием U-критерия Вилкоксона с применением программного обеспечения AtteStat 1.0 и были представлены в виде медиан и интерквартильных размахов.

Анализ полученных данных показал следующее: иммунный статус пациентов с хроническим остеомиелитом длинных трубчатых костей в стадии обострения характеризовался наличием статистически значимого относительно показателей контрольной группы повышения концентрации IgA ($p<0,05$). В контрольной группе (КГ) данный показатель составил 0,6 (0,35÷1,1) мг/мл, в группе больных остеомиелитом (ОМ) - 1,0 (0,6÷1,8) мг/мл. У пациентов с остеомиелитом было выявлено более высокое, чем в контроле, содержание сывороточного IgE (ОМ – 78,1 (22,8÷220,2) МЕ/мл, КГ - 15,5 (9,8÷24,4) МЕ/мл). Регистрировались повышенные концентрации ЦИК (ОМ – 114 (68÷162) о.е., КГ - 55 (36,5÷97,5) о.е.).

Таким образом, особенностью иммунного реагирования на хронический воспалительный процесс у больных свищевой формой посттравматического остеомиелита длинных трубчатых костей является активация гуморального иммунитета, характеризующаяся повышением концентрации сывороточных IgA, IgE, ЦИК.

КОНЦЕНТРАЦИЯ СЫВОРОТОЧНЫХ ЦИТОКИНОВ НА ЭТАПАХ ЛЕЧЕНИЯ ХРОНИЧЕСКОГО ОСТЕОМИЕЛИТА С ПРИМЕНЕНИЕМ МЕТОДИК ЧРЕСКОСТНОГО СТЕОСИНТЕЗА

Чепелева М.В., Клюшин Н.М., Бурнашов С.И., Швед Н.С.

ФГУ «Российский научный центр «Восстановительная травматология и ортопедия» им. акад. Г.А. Илизарова» Минздравсоцразвития России, г. Курган, Россия

SERUM CYTOKINE CONCENTRATION AT THE STAGES OF CHRONIC OSTEOMYELITIS TREATMENT USING TRANSOSSEOUS OSTEOSYNTHESIS TECHNIQUES

Chepeleva M.V., Kliushin N.M., Burnashov S.I., Shved N.S.

Federal State Institution The Russian Ilizarov Scientific Center *Restorative Traumatology and Orthopaedics* of the Ministry of Health and Social Development of Russia, Kurgan, Russia

The dynamics of pro-inflammatory and anti-inflammatory cytokines has been studied in 30 patients with fistulous chronic osteomyelitis of long tubular bones at different stages of treatment using transosseous osteosynthesis techniques. It has been revealed, that the normalization of initially increased IL-6 and IL-8 is observed, TNFα and IL-10 concentration decreases at the stages of device fixation in the absence of postoperative pyo-septic complications, that can be used for postoperative course assessment.

Проблема лечения хронического остеомиелита - одна из важнейших в гнойной хирургии и требует особого внимания. Несмотря на то, что остеомиелит по частоте и тяжести, количеству осложнений и рецидивов остается наиболее распространенным и тяжелым заболеванием опорно-двигательной системы человека, патогенез его изучен недостаточно. При этом известно, что изменения в системе иммунитета и, в частности, нарушение цитокиновой регуляции, оказывают важнейшее влияние на возникновение и течение данной патологии.

Цель исследования – изучить динамику провоспалительных и противовоспалительных цитокинов на различных этапах лечения с применением методик чрескостного остеосинтеза у пациентов со свищевой формой хронического остеомиелита длинных трубчатых костей.

Обследовано 30 пациентов с посттравматическим остеомиелитом костей голени (n=13) и бедра (n=17) и 3 пациента с гематогенным остеомиелитом костей голени (n=1) и бедра (n=2) в возрасте от 28 до 69 лет. Определение уровня сывороточных цитокинов (IL-1β, IL-4, TNFα, IL6, IL-8, IL-10, IFNγ) осуществлялось иммуноферментным методом с применением диагностических тест-систем «Вектор-Бест» (Новосибирск). В качестве контрольных использовались значения цитокинов, полученные при обследовании 24 относительно здоровых людей аналогичного возраста. Результаты исследования обрабатывались с помощью методов непараметрической статистики с использованием U-критерия Вилкоксона с применением программного обеспечения AtteStat 1.0 и были представлены в виде медиан и интерквартильных размахов.

В дооперационном периоде статистически значимые отличия от показателей контрольной группы были выявлены в отношении IL-6, IL-8 и IL-10. TNFα имел тенденцию к увеличению. В группе больных с остеомиелитом значения исследуемых цитокинов составили: IL-6 – 7,5 (2,4 ÷ 21,2) (пг/мл), IL-8 – 42,1 (3,3÷129,0) (пг/мл), IL-10 – 1,42 (0 ÷ 3,42) (пг/мл), TNFα – 2,96 (0 ÷39,9) (пг/мл). В контрольной группе были получены следующие данные: IL-6 – 0,07 (0÷0,89) (пг/мл), IL-8 – 2,3 (0,4÷9,96) (пг/мл); IL-10 – 0 (0÷0) (пг/мл), TNFα – 2,5 (0,95 ÷ 4,22) (пг/мл). Ранний послеоперационный период характеризовался статистически значимым повышением уровня IL-6, наиболее активного цитокина, основными функциями которого являются регуляция процессов созревания антителопродуцирующих клеток из В-лимфоцитов, продукция иммуноглобулинов, активация Т-лимфоцитов ($p<0,05$). Через 2-3 суток после проведения секвестрнекрэктомии и фиксации пораженного сегмента аппаратом Илизарова содержание сывороточного IL-6 составляло 14,9 (6,51÷55,5) (пг/мл). Однако уже через 5 – 7 суток после хирургического вмешательства IL-6 возвращался к доперационным значениям. Через 2-3 месяца аппаратной фиксации было выявлено достоверное снижение цитокинов, дооперационные значения которых превышали контрольные. IL-6 на данном этапе находился в пределах 3,5 (0,89 ÷ 17,7) (пг/мл), IL-8 – 4,7 (0 ÷18,7) (пг/мл), IL-10 – 0 (0 ÷ 2,33) (пг/мл). В сравнении с дооперационным периодом наблюдалось статистически значимое уменьшение концентрации TNFα, которая составила 0 (0÷1,6) (пг/мл).

Таким образом, при отсутствии послеоперационных осложнений гнойно-септического характера у пациентов со свищевой формой остеомиелита длинных трубчатых костей на этапе аппаратной фиксации наблюдается нормализация наиболее активных провоспалительных цитокинов IL-6 и IL-8, снижается концентрация TNFα и IL-10, что можно использовать для оценки течения послеоперационного периода.

ФАКТОРЫ, СПОСОБСТВУЮЩИЕ НЕУДОВЛЕТВОРИТЕЛЬНЫМ ИСХОДАМ ЛЕЧЕНИЯ БОЛЬНЫХ С ПЕРЕЛОМАМИ ВЕРТЛУЖНОЙ ВПАДИНЫ

Шатохин В.Д., Акимов А.З., Протазов А.Г., Борковский А.Ю., Паренко М.П., Филиппов В.А., Маменков А.С.

«Областная клиническая больница им. М.И. Калинина», г. Самара; «Городская клиническая больница № 5», г. Тольятти, Россия

THE FACTORS CONTRIBUTING TO UNSATISFACTORY OUTCOMES OF TREATMENT OF PATIENTS WITH ACETABULAR FRACTURES

Shatokhin V.D., Akimov A.Z., Protazov A.G., Borkovsky A.Yu., Parenko M.P., Filippov V.A., Mamenkov A.S.

The Kalinin Regional Clinical Hospital, Samara; City Clinical Hospital No. 5, Togliatti, Russia

The results of treatment of acetabular fractures in the periods of 1-5 years in 82 patients have been studied. Three-point score system has been used for assessment of the results. The outcome of treatment has been demonstrated to determine some factors the main ones among which are the following: periods and accuracy of reposition, the technique of fragment reposition, the presence of articular surface defects, adequate loading, age and associated diseases.

Лечение переломов вертлужной впадины является одной из самых сложных проблем травматологии.

Тяжелые поражения опорно-двигательного аппарата, к которым относятся данные повреждения, в раннем периоде травмы нередко приводят к смерти больного, а в позднем - к развитию асептических некрозов

головки бедра, деформирующему артрозу, вывихам и нестабильности в тазобедренном суставе. Все это обусловливает актуальность проблемы лечения переломов вертлужной впадины и профилактики осложнений.

Нами изучены результаты лечения переломов вертлужной впадины в сроки от 1 года до 5 лет у 82 больных. Для оценки результатов лечения использована 3-бальная система:

1. Хороший результат – точное сопоставление отломков с восстановлением анатомии вертлужной впадины, отсутствием болей при ходьбе хромоты и укорочения, полной амплитудой движений.
2. Удовлетворительный – небольшое смещение отломков, умеренные боли, ограничение движений в суставе, небольшая хромота, отсутствие укорочения конечности.
3. Неудовлетворительный – значительное смещение отломков, ограничение движений, нестабильность или подвывих в тазобедренном суставе, боли при ходьбе и в покое, укорочение конечности. Хорошие результаты получены у 38 больных, удовлетворительные - у 34, неудовлетворительные - у 10 человек.

Анализируя наш материал мы установили, что процесс заживления внутрисуставных переломов, к которым относятся переломы вертлужной впадины, зависит от многих факторов:

1. Сроков и точности репозиции. При наличии диастаза в области переломов, мелких фрагментов в вертлужной впадине, смещения ее краев полость последней деформируется, увеличивается в размерах, что создает предпосылки для развития неконгруентности и люфта в суставе. Это ведет к избыточной нагрузке на суставные поверхности и преждевременному износу хряща в тазобедренном суставе.
2. Наличие дефектов суставных поверхностей, особенно заднего и верхнего краев впадины, создает тенденцию к формированию подвывиха или вывиха в тазобедренном суставе. Поэтому ранняя и точная репозиция отломков является профилактикой данного осложнения.
3. Большое значение имеет адекватная нагрузка. Ранняя нагрузка на поврежденную конечность приводит к развитию дегенеративно-дистрофических процессов в суставе, а при переломах заднего или верхнего края вертлужной впадины - к смещению отломков и развитию нестабильности и дислокации в тазобедренном суставе.
4. Значительное влияние на точность репозиции и, как следствие, на развитие осложнений, оказывает метод репозиции отломков. Скелетное вытяжение за мыщелки бедра неэффективно, так как создать необходимые усилия для репозиции перелома, как правило, не удается. Остеосинтез пластинами и винтами АО после точной открытой репозиции позволяет фиксировать и удерживать отломки в правильном положении. Существенным недостатком данного метода является травматичность оперативного доступа, значительная кровопотеря и риск повредить магистральные сосуды и нервные стволы, а также возможность миграции фиксаторов, особенно у больных с выраженным остеопорозом костей таза.
5. Возраст и сопутствующие заболевания нередко оказывают решающее влияние на ход операции и послеоперационное течение болезни. Такие осложнения как тромбозы, эмболии, послеоперационная пневмония иногда сводят на нет результаты у спешной операции.

Поэтому учет всех факторов, негативно влияющих на результаты лечения, позволяет реализовать оптимальный план лечения и избежать в большинстве случаев неудовлетворительных исходов.

АЛГОРИТМ ЛЕЧЕНИЯ ПЕРЕЛОМОВ У БОЛЬНЫХ С МНОЖЕСТВЕННОЙ И СОЧЕТАННОЙ ТРАВМОЙ В РАЗЛИЧНЫХ ПЕРИОДАХ ТРАВМАТИЧЕСКОЙ БОЛЕЗНИ

Шатохин В.Д., Токова Ф.И., Акимов А.З., Соловьев А.В., Левченков А.П., Овчинников С.А., Маменков А.С.

«Областная клиническая больница им. М.И. Калинина», г. Самара; «Республиканская клиническая больница», г. Черкесск, Карачаево-Черкесская Республика; «Городская клиническая больница № 5», г. Тольятти, Россия

THE ALGORITHM OF FRACTURE TREATMENT IN PATIENTS WITH MULTIPLE AND COMBINED TRAUMA IN DIFFERENT PERIODS OF TRAUMATIC DISEASE

Shatokhin V.D., Tokova F.I., Akimov A.Z., Soloviyov A.V., Levchenkov A.P., Ovchinnikov S.A., Mamenkov A.S.

The Kalinin Regional Clinical Hospital, Samara; Republican Clinical Hospital, Cherkessk, the Karachay-Cherkess Republic; City Clinical Hospital No. 5, Togliatti, Russia

The experience in treatment of 520 patients with multiple and combined injuries has been summarized. Treatment of victims was performed in view of injury severity, condition and risk of traumatic disease complications. Stabilization of pelvic bone multiple fractures using simple rod devices or modified Hans forceps was performed in the first period, resuscitation one (1-12 hours after injury). The final stabilization of pelvic bones and polyfractures with devices for external fixation (wire-, rod-devices or their combination) was performed in the second period, primary or stabilized one (12-72 hours after injury). The fight against purulent and metabolic complications, circulation and microcirculation disorders was conducted in the third period, the regeneration period of injury or the period of probable complications (3-10 days after injury). The forth period of traumatic disease – the tertiary period or the period of complete stabilization, as a rule, begins 10 days after injury. Injury prognosis was determined in this period, as well as the fight against infection and general somatic complications was conducted.

За период с 1999 по 2010 г. мы располагаем опытом лечения 520 больных с множественными и сочетанными травмами. Для определения последовательности оказания помощи больным с политравмой устанавливалась тяжесть повреждения и тяжесть состояния по шкалам тяжести травм ISS и APACHE-II. Лечение пострадавших проводилось с учетом тяжести повреждения, состояния и опасности развития осложнений травматической болезни. В данном сообщении мы останавливаемся на одном из аспектов лечения переломов длинных трубчатых костей – алгоритмах оказания помощи в разных периодах травматической болезни.

В первом периоде - реанимационном (1-12 часов после травмы) - при благоприятном прогнозе после обследования, проведения противошоковых мероприятий, обезболивания, иммобилизации переломов проводили стабилизацию множественных переломов костей таза простейшими стержневыми аппаратами или модифицированными щипцами Ганса. При наличии или подозрении на повреждение магистральной артерии проводили ревизию и, по показаниям, ее шов или пластику с наложением аппарата внешней фиксации и дублированием отломков поврежденной кости. Открытые переломы фиксировали в этом периоде аппаратами внешней фиксации стабилизирующего типа. Открытые повреждения крупных нервных стволов обрабатывали и проводили первичный шов нерва при наличии «чистых» ран. При закрытых повреждениях нерва ревизию и шов последнего проводили по стабилизации состояния больного. При сомнительном или неблагоприятном прогнозе исхода травмы ограничивались наложением модульных аппаратов внешней фиксации или скелетного вытяжения, гипсовой повязкой.

Во втором периоде - первичном или стабилизированном (12-72 часа после травмы), проводили окончательную стабилизацию костей таза и полифрактур аппаратами внешней фиксации (спицевыми, стержневыми, или их комбинацией). Если позволяло состояние больных, одновременно проводили первичную хирургическую обработку ран, остеосинтез закрытых переломов плеча, голени, предплечья блокирующими стержнями без рассверливания костномозгового канала. При стабильном состоянии проводили ревизию сосудистых и нервных стволов, в случае возникновения сомнений в радикальности проведенных ранее вмешательств. В этот период одновременно проводили эвакуацию гематом, сером.

В третьем - регенерационном периоде травмы или периоде вероятных осложнений (3-10 сутки после травмы) проводили борьбу с гнойными и метаболическими осложнениями, нарушениями кровообращения и микроциркуляции. Выполнение интрамедуллярного остеосинтеза в этом периоде считаем нецелесообразным, особенно у больных с черепно-мозговой и торакальной травмой, так как у этих больных значительно чаще при данном виде остеосинтеза, по нашим и литературным данным, встречается синдром дыхательных расстройств и жировая эмболия. Предпочтение у всех больных отдавали методу чрескостного остеосинтеза. В этом периоде проводили, при необходимости, эвакуацию гематом, вторичную хирургическую обработку ран, закрытие дефектов кожных покровов, так как обширные открытые раны сопровождаются высоким риском развития гнойных, метаболических и тромбоэмболических осложнений.

Чрескостный остеосинтез в ранних периодах травматической болезни является методом профилактики развития тромбоэмболических осложнений. Это подтверждается и результатами проведенных научных исследовании в Курганском РНЦ ВТиО - тромбоэмболические осложнения встретились лишь у 5 % больных с открытыми переломами длинных трубчатых костей, причем ни у одного существенно не страдал магистральный кровоток, тем более не отмечено ни одного случая смерти от данных осложнений (Мартель И.И., 2006)

Четвертый период травматической болезни - третичный период или период полной стабилизации наступает, как правило, спустя 10 суток после травмы. В этом периоде определяли прогноз травмы и проводили борьбу с инфекционными и общесоматическими осложнениями. Больным в этот период выполняли санирующие резекции пораженных остеомиелитическим процессом костей с замещение дефектов, кожную пластику.

Рациональный подход к применению адекватных, с учетом тяжести состояния и периодов травматический болезни, методов остеосинтеза позволяет значительно улучшить результаты лечения данной категории больных и избежать осложнений, нередко приводящих к смерти.

АНАЛИЗ ПРИЧИН И ПУТИ СНИЖЕНИЯ САНИТАРНЫХ ПОТЕРЬ И ОСЛОЖНЕНИЙ У БОЛЬНЫХ, ПОЛУЧИВШИХ ШОКОГЕННУЮ ТРАВМУ В ДТП

Шатохин В.Д., Токова Ф.И., Акимов А.З., Маменков А.С., Абдельмуталаб С.А., Леонов В.А., Овчинников С.А., Язык ин М.О.

Областная клиническая больница им М.И. Калинина, г. Самара, Россия; «Республиканская клиническая больница» г. Черкесск, Карачаево-Черкесская Республика; ГОУ ВПО «Самарский государственный медицинский университет Росздрава» г. Самара, Россия

THE ANALYSIS OF CAUSES AND THE WAYS TO REDUCE SANITARY LOSSES AND COMPLICATIONS IN PATIENTS EXPOSED TO SHOCKOGENIC TRAUMA IN TRAFFIC ACCIDENT

Shatokhin V.D., Tokova F.I., Akimov A.Z., Mamenkov A.S., Abdelmutalab S.A., Leonov V.A., Ovchinnikov S.A., Yazykin M.O.

The Kalinin Regional Clinical Hospital, Samara, Russia; Republican Clinical Hospital, Cherkessk, the Karachay-Cherkess Republic; State Educational Institution of Higher Professional Education *The Samara State Medical University of the Russian Health Service*, Samara, Russia

The effect of the complex of causes on the sanitary losses and number of complications has been studied based on the experience of treatment of 520 patients subjected to severe trauma in traffic accident; the main ones of them are the following: traffic management, the condition of the resource base of health-service institutions, organization of care for patients with multiple and combined injuries, professional training of the staff, taking part in care rendering, drug provision and the system of rehabilitation of patients after traffic accident, availability and quality of medical care.

На основании опыта лечения 520 больных, получивших тяжелую травму в ДТП на территории Самарской области за период с 1999 по 2010 год, нами изучено влияние комплекса причин на санитарные потери и число осложнений. На летальность, число осложнений, инвалидность при ДТП значительное влияние оказывают ряд причин, которые отражены в диаграмме Исикавы - одном из способов анализа причинно-следственной связи. Анализ причин санитарных потерь при ДТП представлен на диаграмме.

Исходя из наших данных, значительное влияние на число и тяжесть травмы при ДТП оказывают:

1. Организация дорожного движения (соблюдение правил движения водителями и пешеходами, безопасность транспортных средств - наличие подушек и ремней безопасности, хорошее техническое состояние автотранспорта и дорожного покрытия, время года, соблюдение водителем оптимального скоростного режима, труда и отдыха).
2. Состояние ресурсной базы учреждений здравоохранения, участвующих в оказании помощи больным с дорожно-транспортными травмами.
3. Организация помощи больным с множественными и сочетанными травмами, возникшими в результате ДТП.
4. Профессиональная подготовка персонала, участвующего в оказании помощи.
5. Лекарственное обеспечение и система реабилитации больных после ДТП.

6. Доступность и качество медицинской помощи.

На догоспитальном этапе, по нашим и литературным данным, важное значение приобретает время начала, качество и объем медицинской помощи пострадавшим – «золотой час», слаженность работы и взаимодействие скорой помощи, МЧС, работников ДПС, участников ДТП. Значительную роль играют адекватность и безопасность помощи на месте травмы (извлечение из травмирующего средства передвижения, адекватность обезболивания, щадящая транспортировка, использование современных и эффективных методов иммобилизации переломов).

В своей работе мы придерживались следующего алгоритма оказания помощи больным врачом первого контакта (скорой помощи, лечебного учреждения):

1. Остановка наружного кровотечения.

2. Восстановление проходимости дыхательных путей

3. Проведение противошоковых мероприятий.

4. Информация регионального центра: о количестве пострадавших тяжести состояния, предварительном диагнозе, оказанной помощи и месте происшествия

5. Обеспечение щадящей транспортировки для госпитализации пострадавших, согласованное с региональным травматологическим центром.

На госпитальном этапе исход лечения и течение травматической болезни зависят от тяжести повреждения и тяжести состояния, своевременности, объема и травматичности вмешательства – «второй удар». Поскольку любое вмешательство является дополнительным травмирующим агентом, поэтому объективная оценка тяжести повреждения и тяжести состояния, а также определение сроков и вида пособия имеют нередко решающее значение для снижения летальности и числа осложнений при травмах, сопровождающихся шоком. Применение в травмцентре первого уровня в Самарской области скрининговых методов исследования (рентгенограммы всего скелета, комплекс лабораторных исследований с применением автоматизированных лабораторных систем, дающих оперативное и разностороннее представление о степени и характере изменений со стороны биохимических и гематологических показателей) оказывает большое влияние на исход и число осложнений.

Анализируя результаты работы, мы установили, что решающее влияние на летальность в стационаре оказывает соблюдение алгоритмов и принципов оказания помощи. Проведение вмешательств и исследований, способствующих скорейшей стабилизации состояния пострадавшего, устранение негативных последствий травмы, применение малоинвазивных и высокоинформативных методов диагностики и лечения (торако- и лапароскопии, внеочагового чрескостного остеосинтеза) позволяет в короткий срок получить представление не только о синдромологическом, но и топическом и полном клиническом диагнозе.

На результаты лечения больных с политравмой и количество осложнений большое влияние оказывает система профессиональной подготовки специалистов, участвующих в оказании помощи данной категории больных. С учетом постоянного совершенствования методов диагностики и лечения тяжелых повреждений мы проводили постоянно действующие курсы обучения специалистов-хирургов, травматологов-ортопедов, нейрохирургов, анестезиологов-реаниматологов, врачей скорой помощи.

Для совершенствования помощи больным с политравмой в Самарской области разработана комплексная программа. Её основные положения:

1. Создание единого центра, обеспечивающего оперативную исчерпывающую информацию о пациентах, пострадавших в ДТП.

2. Уточнение зон ответственности травм центров разных уровней, четкая координация их деятельности.

3. Создание учебно-тренировочного центра.

4. Утверждение единых критериев тяжести повреждения и тяжести состояния больных с множественной и сочетанной травмой на территории Самарской области.

5. Разработка и утверждение стандартов оказания помощи больным с политравмой.

6. Утверждение прейскурантов, обеспечивающих адекватное возмещение затрат на лечение больных с политравмой.

7. Анализ работы травмцентров, внесение корректив в нормативные документы

Анализ работы травматологических центров, оказывающих помощь больным, пострадавшим в ДТП, показывает, что при организации работы в регионе необходимо учитывать как лечебные, так и организационные технологии оказания помощи больным с множественными и сочетанными травмами. Комплекс этих мероприятий позволил нам в Самарской области за последние два года снизить на 15 % летальность больных от ДТП.

ЛЕЧЕНИЕ ИНФИЦИРОВАННЫХ ОСЛОЖНЕНИЙ ПЕРЕЛОМОВ КОСТЕЙ НИЖНЕЙ КОНЕЧНОСТИ

Шевалаев Г.А., Ефремов И.М., Пичугин Ю.В., Демин В.П., Вдовин А.М.

ГОУ ВПО «Ульяновский государственный университет Росздрава», г. Ульяновск, Россия

THE TREATMENT OF INFECTED COMPLICATIONS AFTER LOWER LIMB BONE FRACTURES

Shevalayev G.A., Yefremov I.M., Pichugin Yu.V., Demin V.P., Vdovin A.M.

State Educational Institution of Higher Professional Education *The Uliyanovsk State University* of the Russian Health Service, Uliyanovsk, Russia

The experience of using bone cement and “LitArt” material in treatment of infected lower limb fractures is presented. It has been shown, that bone cement use with an antibiotic allows to fill limited osteomyelitic cavities and to stop infection-and-inflammatory process with limb weight-bearing maintenance. The use of “LitArt” material is the most advisable after stopping of the infection-and-inflammatory process in the zone of forthcoming implantation and should be accompanied by the use of antimicrobial preparations.

Целью лечения инфицированных осложнений переломов костей конечностей является радикальная санация инфекционного очага, подавление активности патогенной микрофлоры, а также анатомическое и функциональное восстановление пораженного сегмента конечности.

Одним из способов лечения является замещение ограниченной остеомиелитической полости костным цементом. Входящий в состав цемента антибиотик способствует купированию инфекционно-воспалительного процесса, а высокие механические свойства материала позволяют раннюю осевую нагрузку на оперированную конечность. Для замещения остеомиелитической полости применяют биодеградируемые композиты. Однако эти материалы имеют очень низкую механическую прочность и не способны нести осевую нагрузку.

В травматологических отделениях УГКБСМП и ГКБ№1 («Перинатальный центр») с применением костного цемента на основе полиметилметакрилата, импрегнированного антибиотиком, и материала «ЛитАр» было прооперировано 14 больных, всего выполнено 19 операций. У всех больных отмечены посттравматические инфицированные осложнения переломов костей нижних конечностей: у 13 больных - хронический остеомиелит с ограниченным очагом деструкции костной ткани, свищевая форма, у 1 больного - инфицированный ложный сустав большеберцовой кости на уровне нижней трети. Дефект кожных покровов, требующий кожной пластики, наблюдался у 1 больного с обширным гнойно-некротическим поражением мягких тканей голени. Давность заболевания колебалась от 6 месяцев до 20 лет. По локализации очага инфекции больные разделены: пяточная кость - 4, плюсневые кости – 2, бедренная кость – 1, большеберцовая кость - 7. Всем больным проводилась оперативная санация очага хронической инфекции путем иссечения свищей, некрсеквестрэктомии и промывания остеомиелитической полости

В дальнейшем, после удаления костного цемента, использовали биодеградируемый материал «ЛитАр» для замещения костного дефекта. С целью профилактики инфекционного процесса целесообразно использование поливалентного пиобактериофага. С цель изучения влияния биокомпозита «ЛитАр» на активность бактериофага за объект исследования выбран энтерококковый бактериофаг EF – 4 УГСХА, выделенный из объектов внешней среды. В качестве индикатора использовали штамм E. faecalis № 189, полученный на кафедре микробиологии, вирусологии, эпизоотологии и ВСЭ Ульяновской ГСХА. Литическую активность бактериофага определяли методами Аппельмана и Грациа. Установлено, что литическая активность энтерококкового бактериофага EF – 4 УГСХА (10-9 по методу Аппельмана и 4 х 109 по методу Грациа) не меняется при добавлении к фаголизату биокомпозитного материала (10-9 по методу Аппельмана и 3 х 109 по методу Грациа). Время контакта бактериофага с биокомпозитным материалом не повлияло на показатели литической активности.

Применение костного цемента с антибиотиком позволяет замещать ограниченные остеомиелитические полости и купировать инфекционно-воспалительный процесс с сохранением опороспособности конечности. Применение материала «ЛитАр», по нашему мнению, наиболее целесообразно после купирования инфекционно-воспалительного процесса в зоне предстоящей имплантации и должно сопровождаться применением антимикробных препаратов.

ИНДЕКС КОМОРБИДНОСТИ – ВАЖНЫЙ ФАКТОР В ОРГАНИЗАЦИИ ЛЕЧЕНИЯ БОЛЬНЫХ С ПЕРЕЛОМАМИ ПРОКСИМАЛЬНОГО ОТДЕЛА БЕДРЕННОЙ КОСТИ

Шевалаев Г.А., Ефремов И.М., Сорокин О.И., Волгаев Б.К., Вдовин А.М.

ГОУ ВПО «Ульяновский государственный университет Росздрава», г. Ульяновск, Россия

THE INDEX OF COMORBIDITY – AN IMPORTANT FACTOR IN THE ORGANIZATION OF TREATMENT OF PATIENTS WITH PROXIMAL FEMORAL FRACTURES

Shevalayev G.A., Yefremov I.M., Sorokin O.I., Volgayev B.K., Vdovin A.M.

State Educational Institution of Higher Professional Education *The Uliyanovsk State University* of the Russian Health Service, Uliyanovsk, Russia

The history cases of 1615 patients with proximal femoral (PF) fractures have been analyzed. It has been demonstrated that high index of comorbidity is noted in patients with proximal femoral fractures, especially it is so in elderly and senile subjects. This fact should be taken into consideration for treatment tactics selection, patient's preparing for surgery. It's advisable for therapist's necessary participation at all the stages of treatment of such patients.

Переломы проксимального отдела бедренной кости по целому ряду причин требуют особого подхода к лечению, поскольку травма у пожилого пациента – это комплексная терапевтическая, хирургическая, психологическая и социальная проблема. Важнейшей задачей лечения является сохранение жизни пострадавшего, что можно достигнуть выполнением оперативного вмешательства в кратчайшие сроки. Ранняя активизация пожилых и старых больных с данными переломами исключает развитие осложнений, которые могут стать причиной летального исхода.

Проведен анализ историй болезни 1615 больных с переломами проксимального отдела бедра (ПОБ), получавших медицинскую помощь в БСМП г. Ульяновска за период 2004 – 2010 гг. В госпитальных условиях лечение проводилось в 49,2 % случаев, амбулаторное лечение - в 55,8 %. Среди 1615 наблюдений 55,17 % составили больные с переломами шейки бедра, 37,77 % - больные с чрез- и межвертельными переломами и 7,06 % - с подвертельными переломами. Благодаря активной хирургической тактике (гемиартропластика, тотальное эндопротезирование, современные методы остеосинтеза проксимального отдела бедренной кости) удалось увеличить количество пациентов, лечение которым проводилось в условиях стационара.

С целью профилактики интра- и постоперационных осложнений особое значение при подготовке больного к операции придавали сопутствующим заболеваниям. Большинство пациентов с переломами проксимального отдела бедренной кости имеет два и более сопутствующих заболевания различной степени тяжести, с выраженными нарушениями функции органов (сердечная, дыхательная, почечная, печеночная, цереброваскулярная недостаточность) и различных видов обмена веществ. Нами оценивался индекс коморбидности Чарлсона (Charlson) у 100 пациентов. Все больные имели высокую коморбидность (4,1±2,1). Хроническая сердечная недостаточность (ХСН) I-III ФК диагностирована у 43 % больных. Причиной ХСН являлась ишемическая болезнь сердца (ИБС) в сочетании с гипертонической болезнью (ГБ). Наличие ГБ выявлено у 60 % больных, в том числе высокого и очень высокого кардиоваскулярного риска. ИБС диагностирована у 49 % больных, нарушение ритма - у 8 %, сахарный диабет 2 типа - у 8 % больных, наличие ХОБЛ – у 8 % больных. Анемия выявлена у 37 % больных. ОНМК в анамнезе выявлено у 11 % больных.

Наблюдалась прямая связь между индексом коморбидности Чарлсона и возрастом. Больные в возрасте более 65 лет имеют выраженную ХСН, возрастает кардиоваскулярный риск при наличии ГБ. Женщины имели более высокий индекс коморбидности по сравнению с мужчинами ($p<0,005$).

Из выше изложенного следует, что у больных с переломами проксимального отдела бедренной кости, особенно это касается лиц пожилого и старческого возраста, отмечается высокий индекс коморбидности. Данный факт необходимо учитывать при выборе тактики лечения, подготовке больного к операции. Считаем целесообразным обязательное участие терапевта на всех этапах лечения данной категории больных.

ЧРЕСКОСТНЫЙ УПРАВЛЯЕМЫЙ ОСТЕОСИНТЕЗ ПЕРЕЛОМОВ ШЕЙКИ БЕДРЕННОЙ КОСТИ

Шигарев В.М., Бойчук С.П.

ФГУ «Российский научный центр «Восстановительная травматология и ортопедия» им. акад. Г.А. Илизарова» Минздравсоцразвития России, г. Курган, Россия

TRANSOSSEOUS CONTROLLED OSTEOSYNTHESIS OF FEMORAL NECK FRACTURES

Shigarev V.M., Boichuk S.P.

Federal State Institution The Russian Ilizarov Scientific Center *Restorative Traumatology and Orthopaedics* of the Ministry of Health and Social Development of Russia, Kurgan, Russia

The analysis of treatment of 102 patients with femoral neck fractures is presented in the work. Transosseous controlled osteosynthesis with the Ilizarov fixator has been performed in all the patients. The duration of fracture fixation depended on patient's age, fracture localization and severity.

Среди внутрисуставных переломов костей нижней конечности переломы шейки бедренной кости в силу тяжести повреждений и особенностей анатомических и функциональных исходов занимают особое место в травматологической практике.

При данных повреждениях наблюдается достаточно большой (28-45) процент неудовлетворительных исходов лечения (Коваль В.Н. с соавт., 1991). Несращение перелома шейки бедренной кости при этом наблюдается в 9,5–40 % случаев (Мельцер Р.И. с соавт., 1994; Власенко В.Е., Поливода А.Н., 1989; Абдуллаев А.Д. с соавт., 2000), в связи с этим рассматриваемую патологию традиционно и обоснованно относят к категории тяжелой травмы, сопряженной с длительной потерей трудоспособности и высокой инвалидностью.

Лечение больных с переломами шейки бедренной кости остается одной из наиболее сложных задач клинической травматологии, связанной, прежде всего, с вопросом выбора для каждого пациента способа лечения и использования соответствующих данному способу технических средств его реализации.

Диапазон этих средств сегодня достаточно обширен и включает в себя, наряду с гипсовой повязкой и приспособлениями для скелетного вытяжения, большое количество устройств для остеосинтеза, различные модификации эндопротезов, а также аппараты внешней фиксации. На различных этапах лечения все перечисленные средства востребованы клинической практикой.

Существенный вклад в лечение внутрисуставных переломов связан с применением в клинической практике метода управляемого чрескостного остеосинтеза, разработанного под руководством Г.А. Илизарова в Российском научном центре «Восстановительной травматологии и ортопедии». Метод основан на использовании регенераторных возможностей тканей в условиях действия сил напряжения. Чрескостный остеосинтез по Илизарову обеспечивает:

- полную репозицию костных отломков (даже при застарелых переломах);
- хороший контакт отломков;
- прочную фиксацию в зоне перелома в покое и при ходьбе;
- хорошие условия трофики (малая травматичность);
- процесс управления регенерацией;
- раннюю и дозированную функциональную нагрузку;
- сокращение сроков реабилитации.

Всё это создаёт условия для первичного заживления кости.

Отмеченные возможности были полностью реализованы при лечении переломов шейки бедренной кости в условиях чрескостного остеосинтеза. В зависимости от типа перелома, характера смещения отломков, состояния и возраста пациента они предусматривают введение из подвертельной области в шейку и головку бедренной кости пучка спиц, наружные концы которых фиксируются на внешней опоре аппарата Илизарова (а.с. № 929077, а.с. № 1074511).

Продолжительность фиксации костных отломков, в зависимости от локализации перелома, тяжести травмы и возраста больных, составляет 50-87 дней. Клинические, рентгенологические данные и радиоизотопные исследования служат основанием для снятия аппарата. Последовательное удаление спиц из шейки бедренной кости позволяет, на наш взгляд, стимулировать внутрикостный (эндостальный) остеогенез переломов шейки бедренной кости.

Изучение результатов лечения за последние пять лет 102 больных в возрасте от 10 до 73 лет показало, что использование новых технологий чрескостного остеосинтеза при переломах шейки бедренной кости позволили получить у 90 % пострадавших хорошие и удовлетворительные результаты.

Таким образом, использование управляемого чрескостного остеосинтеза при переломах шейки бедренной кости создает оптимальные условия для сращения в зоне перелома и позволяет значительно улучшить исходы лечения данной категории больных.

ОШИБКИ И ОСЛОЖНЕНИЯ ПРИ ЛЕЧЕНИИ ПЕРЕЛОМОВ ДЛИННЫХ ТРУБЧАТЫХ КОСТЕЙ

Шилин В.А., Сафронов А.А.

ММУЗ «Городская клиническая больница № 4», г. Оренбург, Россия

ERRORS AND COMPLICATIONS IN TREATMENT OF LONG TUBULAR BONE FRACTURES

Shilin V.A., Safronov A.A.

Municipal Medical Institution of Health Service *City Clinical Hospital No. 4*, Orenburg, Russia

The causes of long tubular bone non-unions have been analyzed in 134 patients. By localization non-unions of leg bones predominated – 51 (38 %), those of femur – 34 (25 %), those of humerus – 27 (21 %), and non-unions of forearm bones – 22 (16 %). Pseudoarthroses formation during surgical treatment of leg bones and femur was observed more often when plates and screws were used for osteosynthesis. Damages of plates were noted in 14 (10.5 %) patients. Migration of screws during plate osteosynthesis was observed in 12 (9 %) patients. Fracture non-unions in case of transosseous osteosynthesis use occurred in 17 (12.7 %) patients. Pseudoarthroses formation when pins were used was observed in 14 (10.5 %) patients. Analysis of the causes of the complications developed has demonstrated that technical errors of osteosynthesis performance are among the main factors leading to their development. Instructions of specialists in osteosynthesis basic principles, introduction of new modern constructs, techniques of fracture treatment will contribute to improving the results of treatment for such patients.

Повреждения длинных трубчатых костей составляют большую часть всех переломов и представляют сложную медицинскую и социальную проблему.

Несмотря на разнообразие методик хирургического лечения этих повреждений, проблема нарушения репаративного остеогенеза у данной категории больных имеет большое значение, так как основную массу составляют молодые работоспособные пациенты.

Поэтому анализ причин возникновения этих осложнений представляется актуальным.

В клинике травматологии ОрГМА за последние 10 лет находились на лечении 134 пациента с несращениями длинных трубчатых костей. Мужчины преобладали над женщинами – 85 (63 %) и 49 (37 %) соответственно. Средний возраст составил 38 лет. По локализации преобладали несращения костей голени – 51 (38 %), бедренной кости – 34 (25 %), плечевой кости – 27 (21 %), костей предплечья – 22 (16 %).

Оказалось, что формирование ложных суставов при хирургическом лечении костей голени и бедренной кости чаще наблюдалось при использовании для остеосинтеза пластин и винтов. При этом повреждение пластин отмечено у 14 (10,5 %) пациентов. У 6 (4,5 %) больных наблюдался повторный перелом на том же уровне после удаления пластин и винтов. При этом средний срок с момента удаления импланта составил 3 месяца, что послужило поводом отнести данные осложнения к группе несращений.

Миграция винтов при остеосинтезе пластиной наблюдалась у 12 (9 %) пациентов. Причиной этого явилось использование монокортикальной фиксации, пренебрежение количеством винтов, введение винтов близко к линии перелома, ранняя полная нагрузка на оперируемый сегмент конечности. Миграция конструкций наблюдалась чаще при использовании динамических компрессионных пластин, а повреждение их - при использовании пластин с угловой стабильностью.

Несращения переломов при использовании чрескостного остеосинтеза имелись у 17 (12,7 %) пациентов. Чаще формирование ложного сустава возникало у пациентов с переломом костей предплечья после остеосинтеза аппаратом Илизарова. При этом анализ показал первоначальную неудовлетворительную репозицию в аппарате Илизарова, использование недостаточного количества кольцевых опор или спиц, проведение спиц в неблагоприятных точках. На бедре у 3 пациентов аппарат был демонтирован в ранние сроки по причине спице-стержневых инфекционных осложнений.

Формирование ложных суставов при использовании штифтов отмечено у 14 (10,5 %) больных. Более частое несращение лучевой кости (у 4 пациентов) в сравнении с локтевой (у 1 пациента) при использовании штифта объясняется ее участием в ротационных движениях. Миграция штифта отмечена у 5 пациентов, его повреждение – у 3 пациентов.

При этом при выполнении ранее остеосинтеза бедра отмечено несоответствие размеров применяемой конструкции и диаметра костномозгового канала, введение штифта на недостаточную глубину в периферический отломок, использование интрамедуллярного фиксатора при переломах в нижних отделах бедренной кости.

Таким образом, анализ лечения осложнений переломов длинных трубчатых костей показал, что одним из главных факторов, приводящих к развитию ложного сустава, являются технические погрешности выполнения остеосинтеза. Обучение специалистов основам остеосинтеза, внедрение новых современных конструкций, методик лечения переломов будет способствовать улучшению результатов лечения этой категории больных.

ИЗМЕНЕНИЕ УРОВНЯ ЛАКТОФЕРРИНА, ЛИЗОЦИМА И БАКТЕРИЦИДНОЙ АКТИВНОСТИ В СЫВОРОТКЕ КРОВИ БОЛЬНЫХ ХРОНИЧЕСКИМ ОСТЕОМИЕЛИТОМ В ПРОЦЕССЕ ЛЕЧЕНИЯ МЕТОДОМ ЧРЕСКОСТНОГО ОСТЕОСИНТЕЗА

Шипицына И.В., Розова Л.В., Науменко З.С.

ФГУ «Российский научный центр «Восстановительная травматология и ортопедия» им. акад. Г.А. Илизарова» Минздравсоцразвития России, г. Курган, Россия

THE CHANGE IN THE LEVEL OF LACTOFERRIN, LYSOZYME AND BACTERICIDAL ACTIVITY IN BLOOD SERUM OF PATIENTS WITH CHRONIC OSTEOMYELITIS IN THE PROCESS OF TREATMENT BY TRANSOSSEOUS OSTEOSYNTHESIS METHOD

Shipitsyna I.V., Rozova L.V., Naumenko Z.S.

Federal State Institution The Russian Ilizarov Scientific Center *Restorative Traumatology and Orthopaedics* of the Ministry of Health and Social Development of Russia, Kurgan, Russia

The factors of organism non-specific resistance (lactoferrin, lysozymic and bactericidal activities) in blood serum of patients with chronic osteomyelitis have been studied. The ambiguous character of changing in these values has been noted in the postoperative period. Lactoferrin level normalization has been demonstrated to occur in earlier periods in comparison with bactericidal and lysozymic activities.

Введение. Бактерицидная активность сыворотки крови (БАСК), лизоцимная активность (ЛАСК) и лактоферрин (ЛФ) являются интегральными показателями антимикробных свойств крови, отклонение их уровня от нормальных значений отражает изменения в функционировании иммунной системы и может иметь диагностическое и прогностическое значение при различных заболеваниях, в том числе и при хроническом остеомиелите.

Цель работы. Оценить динамику изменения БАСК, концентраций ЛФ и лизоцима в сыворотке крови больных хроническим остеомиелитом, леченных методом чрескостного остеосинтеза.

Материалы и методы. Лабораторные исследования проведены у 36 пациентов с хроническим остеомиелитом до операции, на 3-е, 7-е, 21-е сутки, через 1 и 3 месяца после операции. Содержание лактоферрина в сыворотке крови определяли методом двухсайтового «сэндвич»-варианта ИФА (иммуноферментного анализа) на планшетах с использованием наборов реагентов «Лактоферрин – ИФА-Бест» (Новосибирск). Оценку бактерицидной активности сыворотки крови проводили по методике О.В. Бухарина и В.А. Созыкина (1983), лизоцимной активности – по методике В.И. Стогний с соавторами (1989). Статистическую обработку результатов проводили с использованием компьютерной программы «Atte Stat» (Гайдышев И.П., 2003). Достоверность различий проверяли с помощью непараметрического критерия U (критерий Вилкоксона-Манна-Уитни). Различия считали статистически значимыми при Pu<0,05.

Результаты и их обсуждение. Дооперационные значения лактоферрина в сыворотке крови обследованных пациентов были достоверно выше, а значения показателей ЛАСК и БАСК, напротив, достоверно ниже физиологической нормы. На третьи сутки после операции наблюдали незначительное повышениие ЛАСК и БАСК в сыворотке крови, что связано, в первую очередь, с применением антибактериальных препаратов. В этот же период наблюдали незначительное повышение концентрации ЛФ в сыворотке крови больных, а к 7-м суткам - снижение данного показателя. К 21 суткам значения ЛАСК, БАСК и ЛФ были достоверно ниже по сравнению с дооперационными показателями. Уровень лизоцимной и бактерицидной активности достигал физиологических значений на 2-3 месяцы после операции.

Таким образом, уровень ЛФ в сыворотке крови больных хроническим посттравматическим остеомиелитом через 3-4 недели после оперативного вмешательства снижается и приближается к физиологической норме, тогда как нормализация других показателей неспецифической резистентности (ЛАСК, БАСК) наблюдается на 2-3 месяц после операции. Определение показателей неспецифической резистентности организма у больных хроническим остеомиелитом может быть рекомендовано в качестве дополнительных тестов, позволяющих судить о состоянии иммунной системы обследуемого пациента, и использоваться для оценки течения послеоперационного периода и прогнозирования осложнений.

БИОМЕХАНИЧЕСКАЯ ОЦЕНКА ЭФФЕКТИВНОСТИ ЛЕЧЕНИЯ ПАЦИЕНТОВ С ТРАВМОЙ ТАЗА И ВЕРТЛУЖНОЙ ВПАДИНЫ

Шлыков И.Л., Давыдов О.Д., Кузнецова Н.Л.

ФГУ «УНИИТО им. В.Д. Чаклина» Минздравсоцразвития России, г. Екатеринбург, Россия

THE BIOMECHANICAL EVALUATION OF TREATMENT EFFECTIVENESS IN PATIENTS WITH PELVIC AND ACETABULAR INJURY

Shlykov I.L., Davydov O.D., Kuznetsova N.L.

Federal State Institution *The Chaklin Ural Scientific Research Institute of Traumatology and Orthopaedics* of the Ministry of Health and Social Development of Russia, Yekaterinburg, Russia

To objectivize the selection of treatment technique and result evaluation, a biomechanical study was conducted in 29 patients with pelvic bone injuries within the periods from 3.5 months to 1 year after injury. Transosseous osteosynthesis was performed in 10 patients, conservative treatment – in 13 patients. More complete recovery of biomechanical values was found in the patients operated on. Optimally possible improvement of the locomotor system functional status was registered 1 year after surgery. The biomechanical criteria of unsatisfactory results have been developed: step length reduction <55 cm, the decrease of walking velocity below 75 m/sec., walking pace decrease up to 70 steps per minute, the increase of double step duration >1.95 sec.

Актуальность. Известны единичные исследования, посвященные биомеханической оценке повреждений таза. Не разработаны критерии, по которым можно прогнозировать восстановительный период и его сроки при тяжелых травмах.

Цель. Объективизация оценки эффективности лечения пациентов с травмами таза и вертлужной впадины.

Материалы и методы. Биомеханическое исследование включало определение опороспособности нижних конечностей с помощью подографии, гониографии и комплексного электромиографического исследования мышц туловища и нижних конечностей в ходьбе.

Для объективизации выбора способа лечения и оценки результатов проведено биомеханическое исследование у 29 больных с повреждениями костей таза в сроки от 3,5 месяцев до 1 года после травмы.

Результаты. В исходном биомеханическом статусе выявлены характерные нарушения функционального состояния опорно-двигательной системы, которые были систематизированы: стояние, сопровождающееся сгибательной установкой в коленных суставах; перегрузка передних отделов стоп и нижней конечности, противоположной стороне повреждения; снижение скорости ходьбы на 36 %, укорочение длины шага на 25 %; замедление темпа ходьбы до 70 – 80 шагов в минуту. Перераспределение временной структуры ходьбы сопровождалось сокращением фаз перекатов через передние отделы стоп. Параллельно увеличению продолжительности двойного шага были увеличены фазы опоры на всю стопу, двуопорные периоды с двух сторон и одноопорный период более нагружаемой конечности, что указывало на снижение устойчивости пациентов при передвижении. Установлено неравномерное снижение силы задних толчков менее нагружаемой конечностью до величины 94 % (101,20 % от массы тела), а более нагружаемой конечностью – до 97 % (104,51 % от массы тела). Ослабление толчковой функции обеих ног при замедлении скорости ходьбы и снижении амплитуды движений в коленных суставах являлось щадящим компенсаторным механизмом погашения ударных воздействий толчковых реакций на тазовый пояс. Снижение угловых отклонений плечевого пояса и таза в сагиттальной плоскости в двуопорные периоды шага при замедленном темпе ходьбы также свидетельствовало о наличии компенсаторных приспособительных механизмов.

Биомеханический статус больных со стабильными переломами костей таза изучался в сроки: через 6 месяцев, 1 год и 2 года после лечения. Чрескостный остеосинтез был выполнен у 10 пациентов, консервативное лечение проведено 13 больным. Выявлено более полное восстановление биомеханических показателей у оперированных пациентов. Оптимально возможное улучшение функционального состояния опорно-двигательной системы регистрировалось через 1 год после операции.

Выявлено менее полное восстановление биомеханических показателей у пациентов после консервативного лечения. Разработаны биомеханические критерии неудовлетворительных результатов: укорочение длины шага менее 55 см, снижение скорости ходьбы ниже 75 м/с, снижение темпа ходьбы до 70 шагов в минуту, увеличение продолжительности двойного шага более 1,95 с. Отрицательная динамика этих показателей в течение года расценивалась как показания для оперативного вмешательства.

Для рационального выбора тактики ведения пациентов и оценки предполагаемых результатов восстановления функции опорно-двигательного аппарата разработана схема прогнозирования типов функциональных нарушений за счет объективного анализа клинико-биомеханического статуса пациента.

ДИАГНОСТИЧЕСКИЙ АЛГОРИТМ КАК УПРАВЛЯЕМЫЙ ФАКТОР СНИЖЕНИЯ УРОВНЯ ОШИБОК В ЛЕЧЕНИИ ПАЦИЕНТОВ С ТРАВМОЙ ТАЗА

Шлыков И.Л., Кузнецова Н.Л., Антропова И.П., Трифонова Е.Б.

ФГУ «УНИИТО им. В.Д. Чаклина» Минздравсоцразвития России, г. Екатеринбург, Россия

DIAGNOSTIC ALGORITHM AS A CONTROLLED FACTOR OF DECREASING THE LEVEL OF ERRORS IN TREATMENT OF PATIENTS WITH PELVIC TRAUMA

Shlykov I.L., Kuznetsova N.L., Antropova I.P., Trifonova E,B.

Federal State Institution *The Chaklin Ural Scientific Research Institute of Traumatology and Orthopaedics* of the Ministry of Health and Social Development of Russia, Yekaterinburg, Russia

The diagnostic algorithm for patients with pelvic injury, which provided for different levels of diagnostics depending on the stage of rendering medical care, the character of medical institution, the tasks of diagnostics making. The diagnostics of injuries was objectivized by some trends: evaluation of severity in a patient, diagnosis making, objectivization of complications, prediction and quality of treatment. The results of complex examination were analyzed for 1415 patients with pelvic and acetabular injuries. The main group consisted of patients (n = 927), treated within the period of 2000-2010 using the treatment-and-diagnostic algorithm. The group of comparison included patients treated without the treatment-and-diagnostic algorithm developed (n = 488) within the period of 1991-1999. The development and adoption of the diagnostic algorithm at pre-hospital and hospital stages allowed to reduce the number of diagnostic errors at the pre-hospital stage from 12.1 % to 5 % and at the hospital stage – from 30 % to 5 %, as well as to provide for the timeliness of rendering medical care for patients.

Актуальность исследования. Неудовлетворительные результаты от 65 до 80 % связаны с высокими показателями смертности, остаточными деформациями, утратой трудоспособности пострадавших при изолированных и сочетанных повреждениях таза, а также лечением без учета возрастных особенностей пациента. Не изучен вопрос диагностики тяжести пострадавшего с использованием комплекса современных объективных методов исследования. В связи с этим нет четких критериев, определяющих сроки проведения различных методов лечения.

Цель исследования. Улучшение результатов лечения больных с повреждениями костей таза и вертлужной впадины путем оптимизации системы диагностики и комплексного лечения.

Материалы и методы. В основу работы положены результаты комплексного обследования 1415 пациентов с травмой таза и вертлужной впадины. В основную группу включены пациенты (n = 927), получившие лечение с 2000 по 2010 г. с использованием лечебно-диагностического алгоритма. В самостоятельные подгруппы основной группы вошли подростки (n=64) и лица пожилого возраста старше 60 лет (n=29). В группу сравнения включены больные, пролеченные без разработанного лечебно-диагностического алгоритма (n = 488) за период с 1991 по 1999 г.

В работе использованы методы исследования: клинический, рентгенологический, электрофизиологический, биомеханический, лабораторные (биохимический, иммунологический, анализ состояния системы гемокоагуляции, биофизический) и специальные (исследование функционального состояния таза по шкале Majeed S.A., 1989, оценка качества жизни - SF-36) методы исследования, математический анализ и статистическая обработка.

Результаты. Диагностические ошибки на этапах лечения достигали 30 %. Общее тяжелое состояние пациента, множественный и сочетанный характер повреждения были одной из основных причин поздней диагностики повреждений таза. В 14 % случаев множественной травмы рентгенография таза впервые была выполнена с отсрочкой до 20 суток. Выявлены дефекты рентгенологической диагностики как основного метода объективизации травмы, в том числе отказ от рентгенографии таза при высокоэнергетической травме, игнорирование трехмерного представления об объекте – рентгенография в одной проекции, дороговизна и труднодоступность томографических исследований, неправильная трактовка полученной визуальной информации из-за непонимания современных классификаций переломов.

Нами предложен и внедрен с 2000 по 2009 г. диагностический алгоритм для пациентов с травмой таза, который предусматривал разные уровни диагностики в зависимости от этапа оказания медицинской помощи, характера лечебного учреждения, задач проведения диагностики. Объективизация диагностики повреждений была проведена по ряду направлений: оценки тяжести пациента, постановки диагноза, объективизации осложнений, прогнозирования и качества лечения.

Сопоставление тяжести общего состояния пациентов по изучаемым показателям с выделением легкой, средней и тяжелой степеней не во всех клинических случаях соответствовало общепринятой классификации степени тяжести травмы таза по системе АО.

Разработка и внедрение диагностического алгоритма на догоспитальном и госпитальном этапах позволили уменьшить число диагностических ошибок на догоспитальном этапе с 12,1 % до 5 % и на госпитальном – с 30 % до 5 %, а также обеспечить своевременность оказания лечебной помощи пациентам.

Применение электромиографии в комплексной диагностике дало возможность установить наличие и степень выраженности осложнений со стороны нервно-мышечного аппарата при травмах таза у 6 % пациентов и добиться их коррекции на начальных этапах лечения.

РЕАБИЛИТАЦИЯ ПАЦИЕНТОВ С ТРАВМАМИ ТАЗА И ВЕРТЛУЖНОЙ ВПАДИНЫ

Шлыков И.Л., Кузнецова Н.Л., Стэльмах К.К.

ФГУ «УНИИТО им. В.Д. Чаклина» Минздравсоцразвития России, г. Екатеринбург, Россия

REHABILITATION OF PATIENTS WITH PELVIC AND ACETABULAR INJURIES

Shlykov I.L., Kuznetsova N.L., Stelmach K.K.

Federal State Institution *The Chaklin Ural Scientific Research Institute of Traumatology and Orthopaedics* of the Ministry of Health and Social Development of Russia, Yekaterinburg, Russia

The algorithm of rehabilitation has been developed for patients with pelvic and acetabular injuries after surgical treatment. The restorative period in treatment of patients with pelvic injuries was conditionally divided into four stages. The first stage (from 1 to 14 day) consisted in «suspending» of a patient from the area of pelvis and lower limbs using a bed-frame, physiotherapy, drainage along the posterior pelvic surface in the projection of the most damaged fracture zone. Breathing exercises were recommended on 1-2 day. Beginning from 2-3 day a patient was activated. The second stage (from 15 day to 4 weeks) included the prescription of magnetic therapy or ultrasound. At the third stage (from 4 to 12 week) electrostimulation of back muscles and lower limbs was performed, as well as massage of lumbogluteal parts and lower limbs, sinusoid modulated currents were prescribed to the focus of involvement transversely in 1-3 fields. The forth stage (from 12 weeks to 6 months) consisted in the course of mechanotherapy. The algorithm adoption allowed to achieve the positive dynamics of primary disablement rates from 31 % (1991–1999) to 19 % (2000–2009). Before its adoption the disablement of group 1 level was established in 19 % of patients. Within the period of 2000-2009 the primary disablement of group 1 was not established. After the treatment-and-diagnostic algorithms adoption the number of disabled persons of group 2 reduced from 79 % to 64 %, while the proportion of disabled persons of group 3 increased from 1.5 % to 38 %.

Актуальность. Вопросам реабилитации посвящено незначительное количество работ, описывающих физические методы в реабилитации больных с множественной травмой таза. В качестве физиотерапевтических методов воздействия авторы предлагают использование сложномодулированной электротерапии в условиях остеосинтеза аппаратами внешней фиксации, лазеротерапии, магнитотерапии, миостимуляции. Подробно описаны особенности восстановительного лечения при множественной и сочетанной травме таза при оперативном лечении. Однако до сегодняшнего дня не решены вопросы характера реабилитации пострадавших в различные сроки восстановительного лечения.

Цель. Повышение эффективности восстановительного периода у пациентов с травмами таза.

Материалы и методы. В основу работы положены результаты комплексного обследования 1415 пациентов с травмой таза и вертлужной впадины. Методы исследования: клинический, рентгенологический и статистический.

Результаты. Разработан алгоритм реабилитации пациентов с травмой таза и вертлужной впадины после оперативного лечения. Восстановительный период в лечении больных с травмами таза был условно разделен на четыре этапа.

Первый этап (с 1 по 14 день) Для профилактики формирования пролежней в послеоперационном периоде больные «подвешивались» в области таза и нижних конечностей на прикроватной раме, что позволяло легко осуществлять многократное поворачивание для проведения активного хирургического лечения пролежней и проводить физиолечение.

Для профилактики инфекционных осложнений, связанных с наличием обширных гематом при тяжелых повреждениях таза, особенно задних его отделов, использовался способ, разработанный в клинике. После восстановления формы и стабилизации тазового кольца, устанавливали дренажную трубку по задней поверхности таза в проекции наиболее поврежденной зоны перелома. В 1-2-е сутки рекомендовали дыхательные упражнения. Со 2-3-х суток больного активизировали.

Второй этап (от 15 дня до 4 недель). Для профилактики воспаления тканей, снижения болевого синдрома, улучшения крово- и лимфообращения в области таза больным назначали магнитотерапию или ультразвук.

Третий этап (от 4 до 12 недель). Электростимуляцию мышц спины и нижних конечностей, а также массаж пояснично-ягодичных областей и нижних конечностей, назначали для укрепления мышечного корсета и улучшения обменных процессов. Больным снимали аппарат внешней фиксации при разрывах сочленений - через 10-12 недель, без разрывов и повреждения вертлужной впадины - через 8 недель.

С целью улучшения обменных процессов назначали синусоидальные модулированные токи поперечно на очаг поражения в 1-3 поля. Режим - переменный, род работы - III и IV, частота модуляции - 70-80 Гц, глубина

модуляции - 75-100 %, 81-82 2-3 мин, по 5-7 мин каждым родом работы, 10-15 процедур ежедневно. Сила тока - до средне выраженной вибрации.

Четвертый этап (от 12 недель до 6 месяцев) Для закрепления восстановленной функции опорно-двигательной системы больной проходил курс занятий на аппаратах механотерапии.

Внедрение алгоритма позволило добиться положительной динамики показателей первичной инвалидности с 31 % (1991–1999 гг.) до 19 % (2000–2009 гг.). До его внедрения инвалидность 1 группы была установлена у 19 % пациентов. С 2000 по 2009 гг. первичная инвалидность 1 группы не была установлена. Количество инвалидов 2 группы после внедрения лечебно-диагностических алгоритмов уменьшилось с 79 % до 64 %, в то время как возрос удельный вес инвалидов 3 группы с 1,5 % до 38 %.

ВЛИЯНИЕ ХИРУРГИЧЕСКОГО ПОСОБИЯ НА ФОРМИРОВАНИЕ НЕЙРОДИСТРОФИЧЕСКИХ ОСЛОЖНЕНИЙ ПРИ ПЕРЕЛОМАХ ПРОКСИМАЛЬНОГО ОТДЕЛА БЕДРА У ГЕРОНТОЛОГИЧЕСКИХ БОЛЬНЫХ

Щеколова Н.Б., Тихомиров Д.А.

ГОУ ВПО «Пермская государственная медицинская академия им. ак. Е.А. Вагнера Росздрава», г. Пермь, Россия

THE EFFECT OF THE TYPE OF SURGICAL AID ON THE FORMATION OF NEURODYSTROPHIC COMPLICATIONS FOR PROXIMAL FEMORAL FRACTURES IN GERONTOLOGICAL PATIENTS

Shchekolova N.B., Tikhomirov D.A.

State Educational Institution of Higher Professional Education *The Perm Vagner State Medical Academy of the Russian Health Service*, Perm, Russia

220 victims of gerontological age with proximal femoral fractures have been studied. The details of surgical tactics and those of prevention of neurodystrophic disorders were worked out. Lower limb neurodystrophic disorders were diagnosed in 50 % of the cases of proximal femoral fractures, at that they accompanied the injury in 1/3 of victims and developed as complication in 2/3 of them. Functional method dominated in treatment of the patients with medial fractures – 24.5 % (54 subjects). In case of such treatment neurodystrophical complications developed in 16.3 % of victims. The use of three-blade rod and screws has appeared to be ineffective as well. Neurodystrophical complications developed in 9 % (20 subjects) of victims after osteosynthesis with a rod, and for osteosynthesis with screws – in 4 % (9 subjects). Neurodystrophical complications developed in 1.8 % (4 subjects) of patients only for single-pole prosthetics. There were no neurodystrophical complications in case of total prosthetics of the hip performed in 12.3 % (27 subjects) of victims. Conservative techniques dominated in treatment of trochanteric fractures. Development of neurodystrophical complications was registered in 11.3 % (25 subjects) of patients for functional treatment. Percentage of similar complications for skeletal traction treatment was lower to some extent and amounted as 5.9 % (13 subjects). The procedures of open reposition of fragments and fixation with Г-shaped plate was accompanied by the development of neurodystrophical complications in 1.8 % (4 subjects) of cases. There were no neurodystrophical complications when a dynamic femoral screw was used for fixation of fragments.

Негативные результаты лечения переломов нередко связаны с нейродистрофической патологией нижних конечностей, которая, в конечном итоге, приводит к стойким атрофическим изменениям в мягких тканях и костных структурах. Нарушается опорная и двигательная функции. Диагностируются грубые нарушения процессов репаративной регенерации. Длительное пребывание больных на постельном режиме формирует гипостатические и гиподинамические осложнения.

Изучено 220 пострадавших геронтологического возраста с переломами бедра в проксимальном отделе. Детализировали хирургическую тактику и профилактику нейродистрофических нарушений.

Нейродистрофические расстройства нижних конечностей у геронтологических больных диагностировали в 50 % случаев переломов проксимального отдела бедра, причем у 1/3 пострадавших они сопутствовали повреждению, а у 2/3 формировались как осложнение. В лечении больных с медиальными переломами доминировал функциональный метод – 24,5 % (54 чел.). При таком лечении нейродистрофические осложнения сформировались у 16,3 % пострадавших. Применение в лечении переломов шейки бедра у геронтологических больных трехлопастного стержня и винтов оказалось также неэффективным. Нейродистрофические осложнения возникли у 9 % (20 чел.) пострадавших после остеосинтеза стержнем, а при остеосинтезе винтами – у 4 % (9 чел.). При однополюсном протезировании нейродистрофические осложнения нижних конечностей сформировались лишь у 1,8 % (4 чел.) больных. При тотальном протезировании тазобедренного сустава, выполненном у 12,3 % (27 чел.) пострадавших, формирование нейродистрофических осложнений не наблюдали.

В лечении вертельных переломов доминировали консервативные методы. Формирование нейродистрофических осложнений нижних конечностей при функциональном лечении зарегистрировано у 11,3 % (25 чел.) больных. Процент аналогичных осложнений при лечении на скелетном вытяжении был несколько ниже и составлял 5,9% (13 чел.). Открытая репозиция отломков и фиксация Г-образной пластиной сопровождалась формированием нейродистрофических осложнений в 1,8 % (4 чел.) случаев. При применении динамического бедренного винта для фиксации отломков нейродистрофические осложнения не развились.

Таким образом, остеосинтез отломков динамическими конструкциями и мощными Г-образными пластинами, а также эндопротезирование поврежденного сегмента не только сохраняли динамический двигательный стереотип, но и предупреждали формирование тяжелых ишемических нарушений.

Медикаментозное лечение проводилось с учетом стадии процесса. Для уменьшения болевого синдрома в остром периоде травмы назначали ненаркотические и наркотические анальгетики. Нестероидные противовоспалительные препараты позволяли уменьшить интенсивность боли в поздних стадиях нейродистрофических осложнений. Для нормализации микроциркуляции применяли препараты, улучшающие реологические свойства крови. Стимуляция нервно-мышечной проводимости осуществлялась малыми дозами дибазола, прозерина, витаминов группы В. Нередко требовалась коррекция сопутствующих церебральных нарушений. Чаще использовали ноотропы и пептидэргические средства. Эффективным способом профилактики и лечения нейродистрофических осложнений оказалась озонотерапия. Кроме указанных мероприятий, больных обучали методам пассивной и активной лечебной гимнастики, а также ходьбе.

Следствием комплексного подхода к профилактике и лечению нейродистрофических осложнений нижних конечностей у больных пожилого и старческого возраста явилось не только уменьшение интенсивности болевого синдрома, но и сглаживание вегетативных и сосудистых нарушений.

ОПЫТ ПРИМЕНЕНИЯ КОСТНОГО ЦЕМЕНТА С АНТИБИОТИКАМИ В КОМПЛЕКСНОМ ЛЕЧЕНИИ ПОСТТРАВМАТИЧЕСКОГО ОСТЕОМИЕЛИТА

Щеколова Н.Б., Тихомиров Д.А., Попов С.М., Плюснин Ю.П.

ГОУ ВПО «Пермская государственная медицинская академия им. ак. Е.А. Вагнера Росздрава», Городская клиническая больница № 4, г. Пермь, Россия

THE EXPERIENCE OF USING BONE CEMENT WITH ANTIBIOTICS IN THE COMPLEX TREATMENT OF POSTTRUMATIC OSTEOMYELITIS

Shchekolova N.B., Tikhomirov D.A., Popov S.M., Pliusnin Yu.P.

State Educational Institution of Higher Professional Education *The Perm Vagner State Medical Academy of the Russian Health Service*, City Clinical Hospital No. 4, Perm, Russia

The results of treatment of 5 patients with posttraumatic tibial osteomyelitis and 4 patients with posttraumatic humeral osteomyelitis have been analyzed. The zones affected by osteomyelitis were opened in the process of surgical treatment of the osteomyelitic focus localized in tibial (4 subjects) and humeral (1 subject) shafts. The existent bone cavity was filled with cement PMMA-chains including vancomycin and gentamycin. After 6–8 weeks the chain was removed, and defect bone autografting was performed with the creation of prolonged antibacterial pool (vancomycin with lincomycin). Pathologic process was localized in the proximal humerus in three patients and in the proximal tibial meta-epiphysis – in one female patient. Resection of the osteomyelitic bone parts – the proximal meta-epiphysis of humerus (in 3 subjects), the distal meta-epiphysis of femur and the proximal meta-epiphysis of tibia (in 1 subject) was performed for surgical treatment. Bone defect filling was made using cement spacers with vancomycin and gentamycin inclusion. Pathologic process was stopped completely.

Цель работы. Усовершенствование технологии хирургического лечения хронического остеомиелита большеберцовой и плечевой костей.

Материалы и методы. В отделении травматологии МУЗ ГКБ № 4 г. Перми за период времени с 2010 по 2011 год на лечении находилось 5 больных с посттравматическим остеомиелитом большеберцовой кости и 4 - с посттравматическим остеомиелитом плечевой кости. Всем больным проводилось клиническое, рентгенологическое, микробиологическое исследование и мультиспиральная компьютерная томография. Микробиологическое исследование показало, что возбудителем инфекции являлся St. aureus, чувствительный к ванкомицину и гентамицину. При хирургическом лечении остеомиелитического очага с локализацией в диафизах большеберцовой (4 чел.) и плечевой (1 чел.) костей было выполнено вскрытие пораженных остеомиелитом участков. Имевшаяся полость в кости была заполнена цементными PMMA-гирляндами с включением ванкомицина и гентамицина. По истечении 6–8 недель гирлянда удалялась и выполнялась пластика дефекта аутокостью с созданием долговременного антибактериального депо (ванкомицин с линкомицином).

У 3 больных патологический процесс был локализован в проксимальном отделе плечевой кости и у 1 больной - в проксимальном метаэпифизе большеберцовой кости. При хирургическом лечении была выполнена резекция пораженных остеомиелитом участков костей – проксимального метаэпифиза плечевой кости (3 чел.) и дистального метаэпифиза бедренной и проксимального метаэпифиза большеберцовой кости (1 чел). Замещение дефектов кости было выполнено цементными спейсерами с включением ванкомицина и гентамицина. Патологический процесс полностью купирован. Одной больной из этой группы, после проведенного лечения и контрольного микробиологического исследования, выполнено эндопротезирование плечевого сустава.

Заключение. Применение костного цемента с антибиотиками в лечении хронического посттравматического остеомиелита позволяет купировать инфекционный процесс, сохранить и восстановить нарушенную функцию.

РЕЗУЛЬТАТЫ И ПЕРСПЕКТИВЫ ПРИМЕНЕНИЯ МИКРОХИРУРГИИ В СОЧЕТАНИИ С ЧРЕСКОСТНЫМ ОСТЕОСИНТЕЗОМ ПО Г.А. ИЛИЗАРОВУ ПРИ ТРАВМАХ И ОРТОПЕДИЧЕСКИХ ЗАБОЛЕВАНИЯХ КИСТИ

Щудло Н.А., Шихалева Н.Г., Щудло М.М.

ФГУ «Российский научный центр «Восстановительная травматология и ортопедия» им. акад. Г.А. Илизарова» Минздравсоцразвития России, г. Курган, Россия

THE RESULTS AND PROSPECTS OF MICROSURGERY USE IN COMBINATION WITH TRANSOSSEOUS OSTEOSYNTHESIS ACCORDING TO G.A. ILIZAROV FOR INJURIES AND ORTHOPAEDIC DISEASES OF THE HAND

Chtchoudlo N.A., Shikhaleva N.G., Chtchoudlo M.M.

Federal State Institution The Russian Ilizarov Scientific Center *Restorative Traumatology and Orthopaedics* of the Ministry of Health and Social Development of Russia, Kurgan, Russia

The results of revascularization and replantation of 40 fingers in 29 patients (Group 1) are analyzed; the experience of using of free and non-free vascularized tissue complexes for filling of limb defects in 18 patients, including transplantation of foot toes to the hand in 4 patients (Group 2) is summarized; the outcomes of microsurgical reconstructive-and-restorative treatment of deep injuries of the wrist and forearm lower third in 34 patients (Group 3) are presented. The traditional osteosynthesis technique for digital replantations with cross Kirshner wires and the two-staged osteosynthesis technique developed in the process of mastering replantations and revascularizing surgeries are analyzed comparatively in Group 1. The engraftment of the fingers abjuncted was achieved in 6 patients of 9 (67 %) in case of the traditional technique of fixation, and in 18 patients of 20 (90 %) when a mini-fixator was used. Transosseous fixation with the Ilizarov fixator was used for donor site immobilization in 13 patients of 18 in Group 2. A plaster splint was used for limb immobilization for the injuries of I Degree in Group 3, as for the injuries of II and III Degrees, transosseous osteosynthesis with the Ilizarov fixator was used, and this surgery was performed according to the algorithm worked out. The combination of microsurgical technologies with the Ilizarov method extends the potentials of the hand reconstructive-and-restorative surgery.

По данным Американского общества хирургов кисти, в последние 10 лет отмечается неуклонное снижение числа микрохирургических операций.

Цель исследования – проанализировать опыт микрохирургических операций отделения хирургии кисти РНЦ «ВТО» и оценить перспективы этого направления.

Материал исследования – реваскуляризации и реплантации 40 пальцев у 29 пациентов (группа 1); опыт применения свободных и несвободных васкуляризованных комплексов тканей для замещения дефектов конечностей у 18 пациентов, в том числе пересадки пальцев со стопы на кисть у 4 пациентов (группа 2); микрохирургическое реконструктивно-восстановительное лечение глубоких ранений запястья и нижней трети предплечья у 34 пациентов (группа 3).

В группе 1 проведён сопоставительный анализ традиционного для реплантаций пальцев способа остеосинтеза перекрёстными спицами Киршнера и разработанной в процессе освоения реплантаций и реваскуляризирующих операций двухэтапной методики остеосинтеза (временная диафиксация спицей и окончательный остеосинтез спицевым миниаппаратом Илизарова). При применении традиционного способа возникали трудности обеспечения контакта костных фрагментов и проблемы устранения микроподвижности в зоне стыка. Мини-аппарат позволял ликвидировать остаточный диастаз между костными фрагментами, приводя их в положение контакта плавным сближением фиксационных узлов, исключал ротационные и другие смещения. При фиксации мини-аппаратом пациенты раньше приступали к занятиям лечебной физкультурой, что необходимо для восстановления функции сухожилий и объёма движений в суставах. При традиционном способе фиксации приживление отчленённых пальцев достигнуто у 6 пациентов из 9 (67 %), при фиксации мини-аппаратом – у 18 из 20 (90 %).

В группе 2 у 13 пациентов из 18 для иммобилизации донорской области применяли чрескостную фиксацию аппаратом Г.А. Илизарова. Установлено, что фиксация аппаратом создаёт ряд преимуществ по сравнению с фиксацией конечности гипсовой лонгетой: обеспечивается необходимая для приживления лоскута качественная иммобилизация, исключается сдавление его сосудистой ножки циркулярными повязками, возможно создание временного вынужденного положения конечности с целью исключения натяжения короткой сосудистой ножки и последующего её удлинения путём дозированного изменения положения в суставах шарнирно-дистракционным аппаратом.

В группе 3 по классификации A. Kumar-Kempelingaiah et al. (2003) пациенты были распределены по степени тяжести ранения: I степень – 9 больных (26,5 %), II степень –10 (29,4 %) и III – 15 пациентов (44,1 %). При ранениях I степени тяжести для иммобилизации конечности использовали гипсовую лонгету, при ранениях II

и III степеней – чрескостный остеосинтез аппаратом Илизарова, операцию выполняли по разработанному алгоритму. Иммобилизация кисти до выполнения сухожильных швов и восстановления сосудисто-нервных пучков, а также возможность управляемого дозированного разгибания в суставах конечности в послеоперационном периоде создавали оптимальные условия для репарации повреждённых структур без применения трансплантатов, обеспечивая полезное восстановление функции кисти у всех пациентов.

Сочетание микрохирургических технологий с методом Г.А. Илизарова расширяет реабилитационные возможности реконструктивно-восстановительной хирургии кисти. Перспективы развития микрохирургии в РНЦ «ВТО»: исследования оптимальных приёмов анастомоза артерий и вен диаметром 0,5 мм и менее; освоение микрохирургических операций у детей младшего возраста при травмах и аномалиях развития; разработка и клиническое внедрение эффективных методов оптимизации посттравматической нейрорегенерации; апробация и внедрение ультразвуковых и лазерных микрохирургических инструментов для высокотехнологичной резки и сварки тканей.

РОЛЬ ВОЗРАСТНОГО ФАКТОРА В ТРАВМАТОЛОГИИ

Щуров В.А., Мацукатов Ф.А.

ФГУ «Российский научный центр «Восстановительная травматология и ортопедия» им. акад. Г.А. Илизарова» Минздравсоцразвития России, г. Курган, Россия

THE ROLE OF AGE-RELATED FACTOR IN TRAUMATOLOGY

Shchurov V.A., Matsukatov F.A.

Federal State Institution The Russian Ilizarov Scientific Center *Restorative Traumatology and Orthopaedics* of the Ministry of Health and Social Development of Russia, Kurgan, Russia

It has been shown, that under the conditions of deteriorating quality of life the role of age-related factor in the determination of limb lengthening amount and the periods of treatment of patients with leg bone fractures increases. This role is determined by the age-related decrease of organism' adaptation reserves. The perfection of the method of treatment allows to neutralize the negative role of age-related organism' reactivity decrease to a considerable extent.

Известно, что регенераторные возможности тканей, выявляемые при оперативном лечении заболеваний и травм конечностей, снижаются с увеличением возраста больных [Швед С.И., 1980], что согласуется с положением второго правила регенерации [Shchurov V. et al., 1994]. Одновременно у больных развиваются механизмы адаптации и компенсации возрастных изменений.

Нами проанализированы за последние 40 лет у 771 больных с закрытыми винтообразными и оскольчатыми переломами разного возраста (от 6 до 75 лет) сроки фиксации отломков костей голени при лечении по Илизарову. Обнаружено, что сроки лечения наименьшие у детей и подростков и становятся больше по мере увеличения возраста пациентов.

Регистрируемое чрескожно напряжение кислорода в тканях травмированной голени в первый месяц после травмы с увеличением возраста больных от 40 до 70 лет (215 исследований) снижалось с 53±2 до 33±6 мм рт. ст., а напряжение углекислого газа увеличивалось с 37±3 до 58±6 мм рт. ст. Определяемая с помощью высокочастотной допплерографии интенсивность кровоснабжения костного регенерата возрастала в этот период с 4,4±0,4 до 9,0±2,7 см/с. Это увеличение показателя можно рассматривать как компенсаторное в ответ на возрастную тенденцию к развитию ишемических изменений.

Функциональная нагрузка на поврежденную конечность при ходьбе у больных старше 30, 50 и 70 лет в процессе фиксации достигала 25 % от массы тела соответственно через 20, 40 и 90 дней лечения. Микроподвижность костных отломков, оцениваемая с помощью тензометрического датчика при аксиальном нагружении голени силой 10 кг по величине смещения выходящих из большеберцовой кости спиц, в течение первого месяца фиксации составила в среднем 63±12 мкм. У больных старше 55 лет этот показатель увеличен по сравнению с больными молодого возраста в 2 раза. В процессе фиксации, в связи с явлением краевой резорбции костных отломков, у всех больных наблюдалось временное увеличение микроподвижности костных отломков. У больных старше 30, 50 и 70 лет в связи с возрастным снижением скорости обменных процессов увеличение показателя достигало максимума соответственно через 20, 30 и 40 дней после травмы.

В связи с ухудшением социально-экономического положения населения области наблюдались снижение реактивности организма больных и рост сроков фиксации отломков. Статистический ретроспективный анализ показал, что такое увеличение сроков фиксации началось у лиц пенсионного возраста с 1973 года, у пациентов старше 50, 40 и 30 лет - соответственно с 1978, 1980 и 1986 годов. Выявлено увеличение сроков фиксации отломков на 36 % ($p \leq 0{,}001$) у больных, период формирования скелета у которых приходился на неблагоприятные 1990-1998 годы.

В настоящее время при обеспечении более точной репозиции отломков, достигаемой при применении аппарата новой конструкции Шевцова-Мацукидиса, выявлено снижение сроков фиксации у больных моложе 20 лет и у больных старших возрастных групп.

Таким образом, совершенствование техники остеосинтеза по Илизарову позволяет уменьшить негативные последствия возрастных и популяционных изменений реактивности организма пациентов.

ИННОВАЦИОННОЕ ИСПОЛЬЗОВАНИЕ ИСКУССТВЕННЫХ ГИДРОКСИАПАТИТОВ В СОЧЕТАНИИ С АУТОДЕРМОПЛАСТИКОЙ У БОЛЬНЫХ С ГЛУБОКИМИ ОЖОГАМИ КИСТИ

Яковлев С.В.

МУЗ «Городская клиническая больница № 6», г. Челябинск, Россия

INNOVATION USE OF ARTIFICIAL HYDROXYL-APATITES COMBINED WITH AUTODERMOPLASTY IN PATIENTS WITH DEEP BURNS OF THE HAND

Yakovlev S.V.

Municipal Institution of Health Service *City Clinical Hospital No. 6*, Cheliabinsk, Russia

7 patients with deep local burns of the hand with injuries of soft tissue and bone structures have been operated on. Calcium-phosphate biocomposite material was used on the basis of synthetic hydroxyl-apatite, collagen and antibiotic – “CollapAn” preparation with lincomycin (as granules) and “CollapAn” gel. The evaluation of the immediate and long-term results of surgical treatment (after one year) revealed, that no undesirable effects associated with the hydroxyl-apatite implanted occurred in any patients for the period of observation. There were no allergic reactions and the preparation rejection noted, including those in a patient with the metal constructs remained in bone. The implanted skin autografts survived in all the cases, wounds were epithelized with the scarring admissible for such cases. The formation of fibrous callus at bone/hydroxyl-apatite interface was observed by the data of x-ray study without lysis and hypertrophic events of bone tissue.

Введение. Использование синтетических композитных или керамических кальций-фосфатных биоматериалов началось относительно недавно, однако быстро заслужило одобрение травматологов и ортопедов и стало одним из перспективных направлений в лечении больных. Однако до настоящего времени использование гидроксиапатита в лечении термических ожогов не находило должного применения.

Целью исследования явилось изучение возможности замещать послеожоговые дефекты коротких трубчатых костей кисти искусственным гидроксиапатитом, а также сочетать это с аутодермопластикой ран.

Материалы и методы. В ожоговом отделении за 2009-2011 гг. нами прооперировано 7 пациентов с глубокими локальными ожогами кисти с повреждением мягкотканных и костных структур. В работе использовался кальций-фосфатный биокомпозитный материал на основе синтетического гидроксиапатита, коллагена и антибиотика - препарат «КоллапАн» с линкомицином (в виде гранул) и «КоллапАн – гель».

В процессе лечения больным на первом этапе выполнялись удаление нежизнеспособных тканей (некрэктомия), подготовка ран до образования грануляций, выполнение аутодермопластики расщепленными кожными лоскутами гранулирующих зон. Через 7-14 дней после закрытия основных участков ран выполняли второй этап лечения: проводилось тангенциально удаление нежизнеспособных участков коротких трубчатых костей кисти (пястных), образовавшиеся дефекты рыхло заполнялись синтетическим гидроксиапатитом в виде гранул препарата «КоллапАн», либо слоем геля. В завершении операции рана вместе с имплантированным биокомпозитным материалом закрывалась расщепленным слабо перфорированным кожным аутолоскутом. Кожный лоскут фиксировался швами, атравматической сетчатой салфеткой и повязкой с раствором антисептика. В одном случае имплантация гидроксиапатита в образовавшийся дефект кости выполнялась при наличии оставшихся спиц интрамедуллярного остеосинтеза.

Результаты. Были оценены ближайшие результаты оперативного лечения у всех 7 больных и отдаленные (через 1 год) – у 4. Выявлено, что нежелательных явлений, связанных с имплантированным гидроксиапатитом за период наблюдения не отмечено ни у одного из пациентов. Аллергических реакций и отторжения препарата выявлено не было, в том числе у пациента с сохранившимися металлоконструкциями в кости. Во всех случаях пересаженные кожные аутотрансплантаты «прижили», раны эпителизировались с допустимым в подобных случаях рубцеванием. По данным рентгенологического исследования отмечено образование фиброзно-костной мозоли на границе кость-гидроксиапатит без лизиса и гипертрофических явлений со стороны костной ткани.

Выводы. Таким образом, сочетание введения в раневой дефект коротких трубчатых костей после иссечения некроза при глубоком ожоге кисти искусственного гидроксиапатита с целью активизации процессов репаративной регенерации и замещения данного дефекта с одновременной аутодермопластикой ран вполне обосновано и может быть рекомендовано к применению в специализированных учреждениях, занимающихся лечением термической и сочетанной травмы.

УЛЬТРАСОНОГРАФИЯ ПОСЛЕ РЕКОНСТРУКТИВНО-ВОССТАНОВИТЕЛЬНЫХ ОПЕРАЦИЙ ПРИ ОЖОГАХ И ОПУХОЛЯХ КИСТИ

Яковлев С.В. [1], Варганов Е.В. [2]

[1]МУЗ «Городская клиническая больница № 6», [2]МУЗ «Городская клиническая больница № 5», г. Челябинск, Россия

ULTRASONOGRAPHY AFTER RECONSTRUCTIVE-AND-RESTORATIVE SURGERIES FOR THE HAND BURNS AND TUMORS

Yakovlev S.V.[1], Varganov E.V. [2]

[1]Municipal Institution of Health Service *City Clinical Hospital No. 6*, [2]Municipal Institution of Health Service *City Clinical Hospital No. 5*, Cheliabinsk, Russia

82 patients were examined after they underwent skin-grafting surgeries, restoration of tendons and nerves. The presence of scarry changes was evaluated, as well as possible presence of tumor, tissue structure, clarity of contours, topical diagnostics was made. Four repeated injuries of tendons were revealed (suture failure), the problem of the necessity of tenolysis performance was considered in 12 patients due to marked scarry process, tumor recurrence was revealed in 6 ones. Ultrasonography gives the possibility to observe reparation processes in the restorative postoperative period, especially after tendon and nerve suturing, osteoplastic surgeries, elimination of finger flexion contractures. The adequate planning of patient's postoperative management is possible as provided by the data obtained.

Введение. Реабилитация больных после термической травмы и опухолей кисти нередко предполагает выполнение реконструктивно-восстановительных операций по восстановлению костно-суставных и мягкотканных структур. Однако оценка жизнеспособности восстановленных структур является исключительно визуальной, поверхностной и ретроспективной, т.е. нет возможности объективно отследить и оценить процессы репарации, что не позволяет достаточно адекватно планировать комплекс послеоперационной реабилитации.

Целью работы явилось изучение возможности ультрасонографического исследования тканей в процессе реконструктивного лечения ожогов кисти, а также после эксцизионных операций при онкологических заболеваниях кисти, в том числе в условиях чрескостного остеосинтеза.

Материалы и методы. Исследование проводилось на ультразвуковом аппарате LOGIQ 3 PRO - ультразвуковом сканере высшего класса с мультичастотным датчиком 8L. С 2008 по 2011 год обследовано 82 пациента после выполнения им кожно-пластических операций, восстановления сухожилий и нервов. Проводилось продольное и поперечное сканирование на этапах лечения – после заживления ран, в процессе фиксации в чрескостном дистракционном аппарате, после снятия аппарата и в отдалённые сроки после операции (1-2 года). Оценивалось наличие рубцовых изменений, возможное наличие опухоли, структура тканей, чёткость контуров, проводилась топическая диагностика.

На продольных сонограммах хорошо визуализируется поверхность кожи. Подкожная жировая клетчатка обладает средней и несколько пониженной эхогенностью. Мышцы определяются как область еще более низкой эхогенности с мелкими линейными вкраплениями. Сухожилия определяются как эхогенные образования линейной формы с отчетливой волокнистой структурой. Четко различимы суставные щели межфаланговых и пястно-фаланговых суставов. В случае целостности кости надкостница является препятствием для дальнейшего распространения ультразвуковых лучей. Отражение лучей на поверхности кости определяется в виде контура – яркой эхогенной линии, за которой следует акустическая тень.

При поперечном сканировании эхогенно определяются также все структуры кисти. Визуализация одного и того же участка кисти при поперечном и продольном сканировании позволяет провести топическую диагностику и выявить артефакты. Одним из необходимых условий при ультрасонографическом исследовании оперированной кисти является сравнительное исследование второй здоровой конечности, а в случае повреждения обеих кистей – сравнение со средне-анатомическими показателями.

Результаты. Во время проводимого исследования пациентов после операций выявлено 4 повторных повреждения сухожилий (несостоятельность швов), у 12 больных поставлен вопрос о необходимости проведения тенолиза вследствие выраженного рубцового процесса, у 6 выявлен рецидив опухоли.

Выводы. Ультрасонография даёт возможность наблюдения за развитием процессов репарации в восстановительном послеоперационном периоде, особенно после шва сухожилий и нервов, остеопластических операций, устранения сгибательных контрактур пальцев. В соответствии с полученными данными можно адекватно планировать послеоперационное ведение больного.

FLAP DELAY - A VERY SIMPLE PROCEDURE TO COVER THE LARGE SOFT TISSUE DEFECT AND EXPOSED DISTAL LEG & FOOT

Abdul Gani Mollah, Kh. A. Awal Rizvi, R.R. Kairy, M.M. Ban, Monaim Hossen, Md. Jahangir Alam, Md. Golam Sarwar, Dulal Datta

NITOR, Bangladesh

ОТСРОЧЕННЫЙ ЛОСКУТ – ПРОСТАЯ ОПЕРАЦИЯ ПО ЗАМЕЩЕНИЮ БОЛЬШИХ ДЕФЕКТОВ МЯГКИХ ТКАНЕЙ И ОБНАЖЕННЫХ КОСТЕЙ ГОЛЕНИ И СТОПЫ

Абдул Гани Молла, Х.А. Авал Ризви, Р.Р. Кайри, М.М. Бан, Мохаим Хоссен, Мд. Джахангир Алам, Голам Сарвар, Дулал Датта

НИТОР, Бангладеш

Introduction. Management of large soft tissue defect with exposed distal leg, Heel with foot following trauma is a challenging problem for orthopaedic the surgeons. Although many options like extended sural flap, muscle flap and free flaps are there. But these all are difficult to perform in all the situations. In these circumstances coverage of that part is possible by flap delay procedure and can be done by all orthopaedic surgeons.

Method. It is a random pattern fasciocutanous flap with sural vessels and nerve augmentation, raise the flap and inset there, wait for 3-7 days, asses the viability of the flap and reposition and cover the wounds. The donor areas are covered by partial thickness skin graft.

Total 145 cases, July 2002 — Dec 2010.

Male- 130, Female-iS

Age incidence- 10 to 75 years mostly 15 to 55 years

Cause of injury mostly RTA 90 %

Nature of the injury- Gustilo III AB

Result: Satisfactory -95 %

Bone Union — 20 %, Children 10 to 15 yrs.

Marginal necrosis— 10 cases

Comment. Flap delay is easy procedure to increase the flap survival and attain reliable coverage of wound and can be done in any situation by tiorthopaedic surgeons.

TREATMENT OF OPEN AND COMMINUTED SUPRACONDYLAR FRACTURES OF THE FEMUR USING ILIZAROV EXTERNAL FIXATOR

Ahmad Altonsy Abdelsamie

Zagazig University, Egypt

ЛЕЧЕНИЕ ОТКРЫТЫХ И ОСКОЛЬЧАТЫХ НАДМЫЩЕЛКОВЫХ ПЕРЕЛОМОВ БЕДРА АППАРАТОМ ИЛИЗАРОВА

Ахмад Алтонеси Абдельсами

Университет Загазиг, Египет

PURPOSE: Compound supracondylar fractures, severely comminuted fractures or fracture in osteoporotic bone still an orthopedic challenge. The aim of this work is to evaluate the effectiveness of the Ilizarov method as a treatment of open and/ or comminuted supracondylar fractures which are uncommon, and difficult to manage because of the wide range of potential complications.

MATERIALS and METHODS: Twelve cases with open and/ or comminuted supracondylar fractures of the femur were treated by Ilizarov method. There were 2 cases type A3, 2 cases type C1, 3 cases type C2, and 5 cases type C3. Open fractures were 8 cases and closed fractures were 4 cases.

RESULTS: Ten cases united primarily, one case need bone grafting and one case united after alternative compression distraction. The mean range of knee flexion at final follow up was 95º (range from 30º to 125º). We concluded that Ilizarov technique is a useful and safe method in treatment of open and/or comminuted supracondylar fractures of the femur in providing stability and allowing early rehabilitation.

TREATMENT OF HIGH ENERGY TIBIAL PLAFOND FRACTURES USING THE ILIZAROV EXTERNAL FIXATOR WITH A FLOATING RING

Ahmad Altonsy Abdelsamie

Zagazig University, Egypt

ЛЕЧЕНИЕ ВЫСОКОЭНЕРГЕТИЧЕСКИХ ПЕРЕЛОМОВ ДИСТАЛЬНЫХ ОТДЕЛОВ АППАРАТОМ ИЛИЗАРОВА С ПЛАВАЮЩИМ КОЛЬЦОМ

Ахмад Алтонеси Абдельсами

Университет Загазиг, Египет

Introduction: High energy distal Tibial fractures involving the Plafond have been treated in the past in various ways resulting in an array of complications with each, ranging from wound problems up to amputation. The use of the Ilizarov external fixator in treatment of such injuries allows anatomic reduction without soft tissue compromise.

Patients and Methods: Twelve cases of closed or Gustilo Type I/II open fractures which had been treated with Ilizarov fixators. All had been allowed to bear partial weight on the limb in the early postoperative period. A follow up review was done at the range of 14 months.

Results: All cases healed with minimal displacement, a low complication rate and high patient satisfaction rates regardless of radiological misalignment of the bones. The time of fracture healing was short and a good range of motion was achieved in most at the end of the follow up period.

Conclusion: Ilizarov fixators can be used with safety and confidence in the treatment of Pilon fractures with low morbidity of the procedure and satisfactory outcome.

ILIZAROV METHOD IN THE TREATMENT OF NON-UNION OF UPPER LIMB

Balaji DR, Mathew George, Shibu John Varkey

St. Thomas Hospital Chethipuzha, Changanassery, Kerala, India

ПРИМЕНЕНИЕ МЕТОДА ИЛИЗАРОВА ПРИ ЛЕЧЕНИИ НЕСРАЩЕНИЙ КОСТЕЙ ВЕРХНИХ КОНЕЧНОСТЕЙ

Джон Шибу Варки, Баладжи Д., Мэтью Джордж

Больница Св. Томаса, Чанганассери, Керала, Индия

Introduction: With the exponential increase in domestic and high velocity trauma, the incidence of closed and open fractures of Upper limb, with soft tissue and bone loss are on the increase. The treatment is also becoming demanding.

Irrespective of the development in the mode of treatment, the incidence of Non-Union still persists. A small proportion of fractures, progress to Non-union.

Non-unions are either infected or aseptic. Non-unions are routinely classified into two groups either hypertrophic or atrophic according to their radiological appearance.

Materials and Methods: Patients admitted to St. Thomas hospital with Non Union of was treated with ILIZAROV Method in the last seven years. 32 patients with Non-Union of Upper Limb were treated. Humerus – 21, Forearm – 11. Male – 20, Female – 12.

Radius – 5, Ulna – 3, Both Bones – 3.

Infected – 14, Non Infected – 18.

Preoperative assessment of the limb was done and Ilizarov apparatus was applied and assembled intra operatively, as in Ilizarov Centre, Kurgan.

Results: In one patient of 71 years of age, with Humerus Non-Union it did not unite in spite of two attempts with Ilizarov apparatus. (It was later diagnosed that she had Carcinoma of Breast, for which she underwent treatment).

On an average the frames were removed for Humerus Non-Unions in 4.5 Months, Radius Non-Unions in 3 months and Ulna Non-Unions in 3.5 months.

Advantages: Optimum Biomechanical environment for bone healing, Least invasive, Early mobilization, Versatile skeletal stability, Postoperative adjustments can be done, Simultaneous care of the wound, Treatment for bone gap and bone transfer, No second surgery needed for implant removal, Minimum component inventory.

Disadvantages: Multiple outpatient visits necessary, pin site inflammation and infection. (In one patent with Non-Union of Radius we came across one pin site infection on the proximal part of Ulna.) All our patients tolerated the frames well.

Conclusion: With proper approach and application, Ilizarov method is one of the best among various modalities in the treatment for Non-Union.

COMMINUTED SUPRACONDYLAR & INTERCONDYLAR FRACTURES OF DISTAL FEMUR MANAGED WITH ILIZAROV METHOD

Asadullah Makhdoom, M.A. Akhund, Pir Abdul Latif Qureshi, Khaleeque Ahmed Siddiqui

Liaquat university of medical & health sciencs Jamshoro, Sindh, Pakistan

ЛЕЧЕНИЕ ОСКОЛЬЧАТЫХ НАД- И МЕЖМЫЩЕЛКОВЫХ ПЕРЕЛОМОВ ДИСТАЛЬНОГО ОТДЕЛА БЕДРАПО МЕТОДУ ИЛИЗАОЛВА

Асадулла Махдум, М.А. Ахунд, Пир Абдул Латиф Куреши, Халеки Ахмед Сиддики

Университет медицины Ликват, Джамшоро, Синдх, Пакистан

Background: Distal femur fractures are considerable challenge in management. Severe communition, fracture extension into the knee joint and injury to quadriceps mechanism lead to unsatisfactory result in many cases regardless of the treatment.

Aims & Objectives: To determine the healing time and functional results of Ilizarov method for the treatment of severely comminuted supracondylar and intercondylar fractures of the distal femur.

Results: We managed fifty five (55) comminuted supra and intercondylar femur fractures from April 2007 to March 2009. Injuries included 23 (41.8 %) closed fractures and 32 (58.1 %) open fractures. According to Gustillo classification for 32 open fractures, there were 18 (56.25 %) GIIIA and 14 (43.75 %) open GIIIB supra and intercondylar femur fractures. According to AO classification for 23 closed fractures, there were 11 (47.82 %) C2 and 12 (52.17 %) were C3 fractures. Majority of them had road traffic accident 34 (61.8 %), 09 (16.3 %) fall from height, 10 (18.1 %) gunshot injury and 2 (4.9 %) had trauma (sharpened weapon). Age ranged from 17 to 60 years with mean age was 32.80, median 33.50, mode 28 and standard deviation was 10.77 years. There were 41 male and 14 female patients. Male and female ratio was 3:1. Overall union time was 14 to 38 weeks, mean 22.00, median 21.00, mode 19 and standard deviation was 4.66 weeks.

Almost all patients had pin site inflammation, knee joint stiffness developed in 37 (67.2 %), 05 (9 %) had delayed union; ten (18.1 %) patients had quadriceps wasting.

Conclusion: We conclude that, the Ilizarov fixator in the treatment of comminuted fractures of the distal femur is safe and effective in providing stability and allowing early rehabilitation. Despite the achievement of union with satisfactory alignment, motion of the knee was uniformly limited in our series. However, this can be attributed to the high-energy injury, involving articular comminution and bone loss, with extensor mechanism disruption.

INTÉRÊT DE LA MOBILISATION OSSEUSE DANS LE TRAITEMENT DES PERTES DE SUBSTANCE OSSEUSE (PSO) DES OS

Ph. Merloz [1], S. Rigal [2]

[1]CHU, Grenoble; [2]HIA Percy, Paris, France

ЗНАЧЕНИЕ КОСТНОЙ МОБИЛИЗАЦИИ ПРИ ВОСПОЛНЕНИИ ПОТЕРЬ КОСТНОГО ВЕЩЕСТВА (PSO) ДЛИННЫХ КОСТЕЙ

Ф. Мерлоз [1], С. Риагль [2]

[1] Лечебно-Университетский центр, г. Гренобль,
[2] Военный инстурктивный госпиталь Перси, г. Париж, Франция

Nous reprenons ici une partie du travail réalisé à l'occasion du symposium 2010 de la SOFCOT consacré au traitement des pertes de substance osseuse (PSO) diaphysaires d'origine post-traumatique.

38 patients provenant de 12 centres ont bénéficié d'une méthode de traitement utilisant la mobilisation osseuse entre 1985 et 2005.

Parmi ces 38 cas de PSO on relevait 12 fractures ouvertes stade II de Cauchoix et 26 stades III. La PSO était primitive dans 21 cas et secondaire dans 15 cas. 18 lésions étaient infectées et parmi ces cas, 14 fractures ouvertes sans PSO initiale ont abouti à 08 PSO secondaires.

Le traitement de la PSO a été immédiat dans 14 cas et tardif dans 24 cas. Le délai moyen entre le traumatisme initial et la prise en charge de la PSO était de 12 mois et les patients avaient bénéficié avant leur prise en charge de 6,2 interventions en moyenne.

Les PSO prises en charge étaient localisées à l'humérus (4 cas), à l'avant bras (1 cas), au fémur (11 cas) et au tibia (22 cas).

Dans 2 cas la PSO était limitée (< 2 cm) ; dans 9 cas la PSO était comprise entre 2 et 5 cm ; dans 6 cas la PSO était comprise entre 5 et 10 cm et dans 3 cas la PSO était supérieure à 10 cm.

Les 18 PSO supérieures à 5 cm étaient majoritairement localisées sur fémur et tibia.

Selon la classification de Catagni, 10 PSO étaient classées B1, 11 PSO étaient classées B2 et 17 PSO étaient classées B3.

Quatre scénarii thérapeutiques ont été utilisés : Le raccourcissement simple (au tibia, humérus et avant bras principalement : 8 cas ; 20 Catagni B1) ; Le raccourcissement avec allongement tardif (au fémur : 1 cas ; 1 Catagni B2) ; La compression-distraction mono-focale (15 cas) et le transport osseux proprement dit (14 cas) (au tibia et au fémur avant tout ; 17 Catagni B3).

La consolidation a été obtenue pour 37 cas sur 38. Le délai moyen de consolidation était de 14,9 mois (extrèmes de 6 à 62 mois). Pour le fémur ce délai moyen était de 17,2 mois, de 14,3 mois pour la jambe et de 11,2 mois pour l'humérus. L'index de consolidation était de 5 mois /cm au fémur et de 3 mois /cm au Tibia.

Un certain nombre d'interventions (4,3 en moyenne) ont été nécessaires pendant la phase de consolidation : certaines étaient programmées (5 GITF sur 10 transports osseux au Tibia ; 2 greffes osseuses au fémur sur 4 transport osseux) et d'autres non programmées (7 réveils infectieux et deux fractures).

Les résultats sur le plan anatomique révèlent 11 raccourcissements résiduels (mais dans 8 cas ce fut le choix initial), 30 % de défauts d'axes, un équin du pied et une raideur du genou irréductibles. Sur le plan fonctionnel, 60 % des patients marchaient sans canne et 25 % étaient apte à la course.

Pour nous les indications à retenir sont les suivantes :

1° Le raccourcissement isolé peut être proposé au niveau huméral, pour l'ulna et d'une façon générale au membre inférieur, dès lors que la PSO reste inférieure ou égale à 3 cm.

2° Le raccourcissement et l'allongement immédiat à distance du foyer de PSO est indiqué prioritairement au niveau du tibia pour des PSO inférieures ou égales à 6 cm (problème posé par les parties molles). Il y a peu de risque de déviation d'axes, pas de risque de non consolidation au contact et la consolidation plus rapide (durée diminuée du fixateur externe).

3° Le raccourcissement suivi par un allongement intra-focal par compression-distraction mono-focale est indiqué pour les PSO modérées (de l'ordre de 3 cm) au niveau huméral, fémoral et tibial.

4° Le transfert osseux segmentaire (ou compression-distraction bifocale) doit être réservé aux grandes PSO supérieurs à 10 cm, localisées au niveau du fémur et du tibia et de type Catagni 3 (comblement de la PSO et rétablissement de la longueur.

L'expertise de l'équipe doit être grande, avec un savoir faire technique, un suivi de tous les instants, une connaissance approfondie des complications spécifiques et de leur co-morbidité. Enfin certains principes doivent être respectés : résection des tissus infectés, réaxation initiale (avant tout allongement éventuel) et gestion efficace des parties molles en cas d'utilisation de la technique de compression-distraction bifocale.

SEVERE CHRONIC OSTEOMYELITIS IN CHILDREN WITH GAP AND SHORTENING OF LIMB – "OSTEOMYELITIS BURNS IN THE FIRE OF REGENERATION"

Mofakhkharul Bari

Bari-Ilizarov Orthopaedic Centre, Dhaka, Bangladesh

ТЯЖЕЛЫЙ ХРОНИЧЕСКИЙ ОСТЕОМИЕЛИТ У ДЕТЕЙ С ДЕФЕКТАМИ И УКОРОЧЕНИЯМИ КОНЕЧНОСТЕЙ – «СГОРАНИЕ ОСТЕОМИЕЛИТА В ОГНЕ РЕГЕНЕРАЦИИ»

Мофаккарул Бари

Ортопедический центр Бари-Илизаров, Дака, Бангладеш

Chronic osteomyelitis is very common in Bangladesh. We have treated 155 cases during the last 15 years. Of these, 85 were severe. Severity were measured by two parameters:

1. Cierny-Mader classification
2. Local status (sequelae) such as:
    a. The length of gap created after debridement
    b. Shortening due to growth arrest and gap closure
    c. Growth arrest
    d. Formation of involucrum
    e. Presence of deformity

These cases were treated as follows:

1. Thorough debridement; removal of sequestrii, curreting cavity.
2. Acute docking, if acute docking is not possible, then gradual docking is done.
3. Condrodiastesis or corticotomy and application of Ilizarov frame. Gaps were closed by bone transport. Lengthening was done as required. Deformities were corrected by the Ilizarov frame.
4. Pan-diaphyseal osteomyelitis with pathological fractures were treated by only the stable fixation of Ilizarov with full weight bearing and motion.

Conclusion: Radical removal of all dead tissues, lengthening of bone and bone transport have given excellent results. Children tolerate multiple lengthening very well. Bold resection and bone transport have revolutionized the treatment of chronic osteomyelitis. Recurrence is not due to resistant organism but to inadequate debridement.

THE ROLE OF EXTERNAL FIXATION IN THE TREATMENT OF ARTICULAR, PERI-ARTICULAR AND SHAFT FRACTURES OF THE HUMEROUS DUE TO WARFARE INJURIES

M. Mussa Wardak, Emal Wardak

Al-Haj Prof Mussa Wardak Hospital, Kabul, Afghanistan

РОЛЬ НАРУЖНОЙ ФИКСАЦИИ В ЛЕЧЕНИИ СУСТАВНЫХ, ОКОЛОСУСТАВНЫХ И ДИАФИЗАРНЫХ ПЕРЕЛОМОВ ПЛЕЧА, ВОЗНИКШИХ В РЕЗУЛЬТАТЕ ВОЕННЫХ ДЕЙСТВИЙ

М. Мусса Вардак, Эмал Вардак

Клиника профессора Мусса Вардака, Кабул, Афганистан

Compund articular and peri-articular fractures around the humerous are very challenging to treat for all trauma surgeons.

The following are the points to be dealt with:

1. Proper debridement of necrotic tissues and prevention of infection, and if infection occur, how to tackle it.
2. Soft tissue repair “neurovascular structures and tendons”
3. Anatomical reduction of articular surface and rigid fixation
4. Replacement of bony defects if present
5. Early rehabilitation of the affected and neighbouring joints

It’s possible to achieve all the above using external fixation devices.

As all of us know the elbow joint has a complex anatomy bony as well as soft tissue surrounds it, similarly the shoulder joint where the axillary nerve which can cause deltoid palsy is always at risk.

So far we have treated 75 patients, 34 with distal humeral and elbow fractures, 22 with proximal humeral fractures and 19 with shaft fractures. In all of these cases we have used various types of external fixation devices and the one we found most useful is the Hybrid external fixation technique. In intra-articular fractures of lower end we use olive wires for reductuion and aligning the articular fragments. The bony defects are replaced using “Prof. Mussa Wardak’s method 1982” and periarticualr fractures of upper end were mostly treated using the Nasir-Awais external fixation device.

In all cases anatomy of the part was restored, in intra-articular fractures in 30 % of the cases the mobility of the joint was restored to 100% {excellent}, in 50 % of cases the joint range of motion varied from 50-75 % {good} and in the remaining 20 % of the cases range of motion was less than 50 % {poor}.

At the end we would like to state that external fixation proving to be a good fixation method for the mentioned fractures and it’s use should be encouraged.

ЛЕЧЕНИЕ БОЛЬНЫХ С ЗАБОЛЕВАНИЯМИ СУСТАВОВ НА СОВРЕМЕННОМ ЭТАПЕ

TREATMENT OF PATIENTS WITH JOINT DISEASES IN MODERN TIMES

ОСОБЕННОСТИ ИНТРАОПЕРАЦИОННОЙ ПЛАСТИКИ МЯГКИХ ТКАНЕЙ ПРИ ЭНДОПРОТЕЗИРОВАНИИ ТАЗОБЕДРЕННОГО СУСТАВА

Абдулнасыров Р.К., Марков Д.А., Ирисханов И.Р., Летов А.С., Емкужев О.Л.

ФГУ «Саратовский научно-исследовательский институт травматологии и ортопедии»
Минздравсоцразвития России, г. Саратов, Россия

THE DETAILS OF SOFT TISSUE INTRAOPERATIVE PLASTY FOR THE HIP ENDOPROSTHETICS

Abdulnasyrov R.K., Markov D.A., Iriskhanov I.R., Letov A.S., Yemkuzhev O.L.

Federal State Institution *The Saratov Scientific Research Institute of Traumatology and Orthopaedics*
of the Ministry of Health and Social Development of Russia, Saratov, Russia

The results of treatment of 1357 patients with the hip pathology operated on in the orthopaedic department of the Saratov Scientific Research Institute of Traumatology and Orthopaedics within the period of 2006-2010 using a posterior-lateral approach and the hip soft tissue plasty according to the developed technique of the hip endoprosthesis luxation prevention have been analyzed. The posterior-lateral approach was used for the hip high dislocations, posttraumatic coxarthroses with proximal defects, as well as in cases of substantial scarry changes in paraarticular tissues, changes in bone shape, consequences of surgeries made in childhood, that required soft tissue plasty to prevent the development of endoprosthesis head luxation. The results of the hip total endoprosthetics by the technique developed have been studied for 4 years, and endoprosthesis head luxations have been observed in 0.2 % of cases (6 patients), thereby demonstrating high effectiveness of the measures proposed.

В последние десятилетия тотальное эндопротезирование (ТЭП) становится одним из основных методов лечения патологии тазобедренного сустава, позволяющих восстановить опороспособность нижней конечности, добиться достаточного объема движений, избавить пациента от боли, хромоты, возвратить его к активному образу жизни. В России потребность в эндопротезировании тазобедренного сустава, по предварительным расчетам, составляет до 300000 операций в год. Одним из наиболее часто встречающихся осложнений ТЭП тазобедренного сустава по-прежнему остаётся вывих головки эндопротеза, что составляет 2-4,9 % [Kohn D. et al., 1997]. Поэтому поиск оптимального способа пластики мягких тканей остаётся актуальной задачей современной ортопедии.

Известны многочисленные способы пластики капсулы тазобедренного сустава и мышц, позволяющие избежать этого серьезного осложнения, однако все они не лишены недостатков.

Цель работы. Профилактика вывихивания компонентов эндопротеза при ТЭП тазобедренного сустава путём разработанного способа интраоперационной пластики мягких тканей.

Материалы и методы. В ходе выполнения исследования проведён ретроспективный анализ результатов лечения пациентов с патологией тазобедренных суставов, прооперированных в отделении ортопедии СарНИИТО за период с 2006 по 2010 г. В указанные сроки на базе СарНИИТО выполнено 4379 вмешательств по ТЭП тазобедренных суставов, из которых в 1357 случаях (30,9 %) использовался заднелатеральный доступ и пластика мягких тканей тазобедренного сустава по разработанному нами способу («Способ профилактики вывиха эндопротеза тазобедренного сустава», патент на изобретение РФ № 2398539 от 10.09.10 г).

Суть предложенного способа пластики мягких тканей тазобедренного сустава состоит в следующем: рассекают капсулу сустава по межвертельной линии Г-образно от основания шейки бедра вдоль её верхнего края до верхнего заднего края вертлужной впадины. После установки эндопротеза нижнюю заднюю часть капсулы сшивают с её верхне-передней частью Z-образными швами, фиксируют сухожилия коротких ротаторов двойными сухожильными швами. Формируют в большом вертеле несколько отверстий, а в вертельной ямке - одно, фиксируют ушитую капсулу лигатурами, проведёнными через отверстия в большом вертеле, а через отверстие в вертельной ямке проводят двойные сухожильные швы, после чего в положении наружной ротации и максимального отведения конечности затягивают узлы на поверхности большого вертела.

Результаты. Хотелось бы отметить, что заднелатеральный доступ применялся у больных с патологией тазобедренного сустава: высоких вывихах бедра, посттравматических коксартрозах с дефектами проксимального отдела. При этом анатомия сустава была значительно нарушена из-за рубцов, формы костей, оперативных вмешательств в детском возрасте, что требовало пластики мягких тканей для профилактики возникновения вывиха головки эндопротеза.

Результаты ТЭП тазобедренного сустава разработанным способом изучены на протяжении 4-х лет, при этом вывихи головки эндопротеза отмечены в 0,2 % случаев (6 больных), что показывает высокую эффективность предложенных мероприятий.

Таким образом, использование разработанного способа пластики мягких тканей при эндопротезировании тазобедренного сустава позволяет предотвратить вывих головки эндопротеза, восстановить анатомическую целостность капсулы и мягких тканей, окружающих тазобедренный сустав.

ПЛАЗМЕННЫЙ ГЕМОСТАЗ ПОСЛЕ ЭНДОПРОТЕЗИРОВАНИЯ КРУПНЫХ СУСТАВОВ У ПАЦИЕНТОВ С РАЗЛИЧНОЙ ИСХОДНОЙ ГЕМОКОАГУЛЯЦИОННОЙ АКТИВНОСТЬЮ

Антропова И.П. [1], Юшков Б.Г. [2]

[1]ФГУ «Уральский научно-исследовательский институт травматологии и ортопедии им. В.Д. Чаклина» Минздравсоцразвития России, [2] Институт иммунологии и физиологии УрО РАН, г. Екатеринбург, Россия

PLASMA HEMOSTASIS AFTER LARGE JOINT ENDOPROSTHETICS IN PATIENTS WITH DIFFERENT INITIAL HEMOCOAGULATION ACTIVITY

Antropova I.P.[1], Yushkov B.G.[2]

[1] Federal State Institution *The Chaklin Ural Scientific Research Institute of Traumatology and Orthopaedics* of the Ministry of Health and Social Development of Russia, Yekaterinburg; [2] *The Institute of Immunology and Physiology* of the Ural Branch of Russian Academy of Sciences, Yekaterinburg, Russia

100 patients with III Stage degenerative-and-dystrophic involvement of the hip or of the knee undergone endoprosthetic surgery were included in the study. The antithrombotic medicamentous prophylaxis with low-molecular heparin enoxaparin was made in all the patients throughout the period of observation. The increased coagulation activity before surgery has been demonstrated to increase coagulation during three days after surgery. The initially increased intake of physiological anticoagulants decreased the ability to restore their level within a week after endoprosthetics. The increased activity of fibrinolysis inhibitor held the effect for three postoperative days.

В настоящее время роль регуляции агрегатного состояния крови в адаптации организма к действию экстремальных факторов общепризнанна. Она еще более значима в условиях патологии. У пациентов,

перенесших обширную травматичную ортопедическую операцию, развиваются реакции, обусловленные массивным выходом тромбопластина в циркуляцию, что приводит к быстрому распространению коагуляционного процесса, развитию гиперкоагуляционного синдрома, а в отсутствие антикоагулянтной терапии - к тромбозу глубоких вен нижних конечностей у 41–80 % пациентов. В связи с этим, обязательность коррекции гиперкоагуляционных изменений в послеоперационном периоде у таких пациентов не подлежит сомнению. Вместе с тем, выраженность реакций физиологических систем и эффективность коррекции их нарушений в значительной мере зависят от исходного состояния.

Цель данного исследования заключалась в изучении влияния исходной гемокоагуляционной активности на выраженность изменений в плазменном гемостазе после операции эндопротезирования.

В исследование включено 100 пациентов с дегенеративно-дистрофическим поражением тазобедренного или коленного сустава III стадии, перенесших операцию эндопротезирования. Всем больным проводилась антитромботическая медикаментозная профилактика низкомолекулярным гепарином эноксапарином в течение всего срока наблюдения.

Изучали показатели свертывания (АЧТВ, протромбиновое время, тромбиновое время, фибриноген, РФМК, комплексы тромбин-антитромбин), показатели фибринолиза (плазминоген, XIIa-зависимый фибринолиз, ПАИ-1, Д-димер), физиологические антикоагулянты (антитромбин, протеин С). Определение проводили до операции, после ее окончания, на 1, 3, 7, 13-14 сутки послеоперационного периода.

Пациенты, в зависимости от исходного состояния гемостаза, разделены на четыре группы, которые были выровнены по возрасту и не имели существенных различий по полу. В 1 группу включены больные, имеющие повышенную активность тромбино- и фибринообразования, во 2 группу вошли пациенты, повышенная активность тромбинообразования у которых компенсируется повышенной активностью антикоагулянтов; к 3 группе отнесены пациенты, повышенная коагуляционная активность у которых сопровождается сниженной фибринолитической активностью; в 4 (контрольную) группу вошли пациенты, имеющие нормальный уровень функционирования плазменного гемостаза. Выравнивание групп проведено также по типу выполняемой анестезии, локализации оперируемого сегмента, типу фиксации протеза, объему кровопотери.

Было показано, что повышенная до операции коагуляционная активность усиливала свертывание в течение трех суток после операции. Усиленное исходно потребление физиологических антикоагулянтов снижало способность к восстановлению их уровня в течение недели после эндопротезирования. Повышенная активность ингибитора фибринолиза сохраняла влияние в течение трех послеоперационных суток.

Таким образом, исходное состояние гемокоагуляции оказывает существенное влияние на выраженность изменений свертывающей, противосвертывающей, фибринолитической систем после эндопротезирования крупных суставов, что может способствовать развитию осложнений, ответственность за которые несет система гемостаза.

СИСТЕМА ГЕМОСТАЗА НА ФОНЕ ПРОФИЛАКТИКИ ПРЯМЫМ ИНГИБИТОРОМ ТРОМБИНА ДАБИГАТРАНОМ ПРИ ЭНДОПРОТЕЗИРОВАНИИ КОЛЕННОГО СУСТАВА

Антропова И.П., Шлыков И.Л., Кузнецова Н.Л.

ФГУ «Уральский научно-исследовательский институт травматологии и ортопедии им. В.Д. Чаклина» Минздравсоцразвития России, г. Екатеринбург, Россия

HEMOSTASIS SYSTEM THROUGH THE PREVENTION WITH DIRECT THROMBIN INHIBITOR DABIGATRAN FOR THE KNEE ENDOPROSTHETICS

Antropova I.P., Shlykov I.L., Kuznetsova N.L.

Federal State Institution *The Chaklin Ural Scientific Research Institute of Traumatology and Orthopaedics* of the Ministry of Health and Social Development of Russia, Yekaterinburg, Russia

The functioning of hemostasis plasmatic, thrombocytic and endothelial sections after the knee endoprosthetics through the anticoagulant effect of direct thrombin inhibitor dabigatran has been studied. 31 patients with gonarthrosis of Stage III undergone the surgery of the knee primary endoprosthetics were included in the study. The use of direct thrombin inhibitor dabigatran at the standard dose recommended provides for the adequate correction of hypercoagulation condition in the absence of prohemorrhagic hemocoagulation shifts in most patients undergone total endoprosthetics of the knee. The insufficient decrease of coagulation activity through the increased activity of thrombocytic section and significant acute-phase hyperfibrinogenemia in two patients (6.5 %) resulted in deep vein thrombosis development.

Оперативное лечение ортопедических заболеваний сопряжено с повышенным риском развития тромбоэмболических осложнений. Использование антикоагулянтных препаратов значительно снижает тромботический риск. Наиболее широкое распространение получили низкомолекулярные гепарины (НМГ) и варфарин. Однако эти препараты имеют существенные ограничения: варфарин эффективен в узком терапевтическом диапазоне и нуждается в тщательном мониторировании, а НМГ требуют парентерального введения. Новый пероральный антикоагулянтный препарат дабигатран является прямым селективным

ингибитором тромбина. Связываясь с активным сайтом молекулы тромбина, дабигатран делает невозможным превращение фибриногена в фибрин.

Целью исследования стало изучение функционирования плазменного, тромбоцитарного и эндотелиального звеньев гемостаза после эндопротезирования коленного сустава на фоне антикоагулянтного действия прямого ингибитора тромбина дабигатрана.

В исследование были включены 31 пациент (20 женщин и 11 мужчин) с гонартрозом III стадии, которым выполнялась операция первичного эндопротезирования коленного сустава. Средний возраст пациентов составил 66±7,3 лет. В качестве медикаментозной профилактики тромбоэмболических осложнений за 12 часов до операции всем пациентам подкожно вводили эноксапарин натрия (Клексан) в дозе 20 мг. В послеоперационном периоде пациенты принимали прямой ингибитор тромбина дабигатрана этексилат (Прадакса) по стандартной схеме. Перед операцией и на 13-14 сутки после операции всем пациентам проводилось ультразвуковое дуплексное сканирование вен нижних конечностей.

Изучали показатели свертывания (АЧТВ, протромбиновое время, тромбиновое время, фибриноген, фибринопептид А, РФМК), фибринолиза (плазминоген, XIIa-зависимый фибринолиз, ПАИ-1, Д-димер), физиологические антикоагулянты (антитромбин, протеин С). Активацию тромбоцитов выявляли путем определения ß-тромбоглобулина, в качестве маркеров повреждения эндотелия сосудов исследовали уровень антигена фактора фон Виллебранда. Проводили тромбоэластографическое определение показателей системы гемостаза. Отбор образцов крови пациентов осуществляли до операции, после её окончания и на 1, 3, 7, 13-14 сутки послеоперационного периода.

Показано, что течение гиперкоагуляционного синдрома после эндопротезирования коленного сустава на фоне антикоагулянтного действия прямого ингибитора тромбина характеризуется активацией плазменного и тромбоцитарного звеньев гемостаза, снижением уровня физиологических антикоагулянтов, фазовым характером активности фибринолитической системы, острофазной гиперфибриногенемией, прокоагулянтной дисфункцией эндотелия. Выявлено увеличение времени в тестах ТВ, АЧТВ, ПТВ, которое происходит при нормальном и повышенном уровне общей коагуляционной активности, определяемой тромбоэластографически.

Использование прямого ингибитора тромбина дабигатрана в рекомендуемой стандартной дозе обеспечивает адекватную коррекцию гиперкоагуляционного состояния при отсутствии прогеморрагических гемокоагуляционных сдвигов у большинства пациентов, перенесших тотальное эндопротезирование коленного сустава. Недостаточное снижение коагуляционной активности на фоне повышенной активности тромбоцитарного звена и значительной острофазной гиперфибриногенемии у двух пациентов (6,5 %) привело к развитию тромбоза глубоких вен.

УСТРАНЕНИЕ СТОЙКИХ КОНТРАКТУР КОЛЕННОГО СУСТАВА, РАЗВИВШИХСЯ ПОСЛЕ ПЕРЕЛОМОВ БЕДРЕННОЙ КОСТИ

Барков А.В., Барков А.А.

СМСЧ-19, г. Кировоград, Украина

THE ELIMINATION OF THE KNEE PERSISTENT CONTRACTURES DEVELOPED AFTER FEMORAL FRACTURES

Barkov A.V., Barkov A.A.

Specialized Medicosanitary Unit-19, Kirovograd, Ukraine

The technique of surgical treatment of the knee persistent contractures after limb weight-bearing recovery in 5 patients with complicated femoral fractures has been developed and introduced into practice. Surgical treatment of the knee contractures started only after the elimination of non-unions, bone defects, and chronic osteomyelitis stopping. It took 7-9 months to do this. Fixation of fragments was performed with devices for external fixation (wire devices as the Ilizarov fixator and wire-rod ones). After surgical elimination of contracture, as well as after further medicamental, physiotherapeutic and sanatorium-resort treatment the results were followed up for the periods from 2 to 19 years. In addition, the range of movements in 4 patients remained within the following limits: flexion – 80°, extension – 180°, and the knee movements were recovered in full in one patient. The knee extension force didn't decrease after m. rectus f. tendon lengthening (according to patients' subjective sensations).

При переломах бедренной кости, осложненных хроническим остеомиелитом, несращением и дефектами отломков, как правило, развиваются стойкие, тяжелые контрактуры коленного сустава.

Лечение этих контрактур - задача не из простых. Из-за этого многие хирурги таких пациентов не оперируют, заранее предопределяя малоэффективность операций.

Нами разработана и внедрена в практику методика оперативного лечения стойких контрактур коленного сустава после восстановления опорности конечности у пациентов с осложненными переломами бедренной кости.

По предложенной методике прооперировано пять пациентов в возрасте от 27-ми до 50-ти лет (мужчин - 4, женщин - 1).

Все пациенты до поступления в наше отделение на протяжении от 2-х до 4-х лет неоднократно оперированы: вначале по поводу закрытого перелома бедренной кости, затем - несращений бедренной кости, а также хронического остеомиелита бедренной кости, развившегося после оперативных вмешательств. Кроме этого, у всех пациентов определялись дефекты отломков бедренной кости: краевые дефекты - у 4-х пациентов, циркулярный сегментарный дефект бедренной кости, длинной 7 см после огнестрельного оскольчатого перелома бедренной кости в средней трети - у 1-го больного. У всех пациентов были уже сформировавшиеся стойкие, крайне тяжелые разгибательные контрактуры коленного сустава IV степени.

К оперативному лечению контрактур коленного сустава приступали только после устранения несращений, дефектов кости и купирования хронического остеомиелита. На это уходило 7-9 месяцев. Фиксацию отломков осуществляли при помощи аппаратов внешней фиксации (спицевыми - Илизарова и спице-стержневыми).

После оперативного устранения контрактуры, а также последующего медикаментозного, физиотерапевтического и санаторно-курортного лечения результаты прослежены у всех пациентов в сроки от 2-х до 19-ти лет. При этом, объем движений у 4-х пациентов сохранялся в пределах: сгибание - 80°, разгибание 180°, а у одного пациента движения в коленном суставе восстановлены в полном объеме. Сила разгибания в коленном суставе после удлинения сухожилия m. rectus f. (по субъективным ощущениям пациентов) не уменьшилась.

Таким образом, устранение контрактур коленного сустава у пациентов с осложненными переломами бедренной кости возможно после восстановления опорности бедренной кости, при этом основным моментом операции является рассоединение спаек между скользящими поверхностями как в полости сустава, так и в бурсах вокруг него.

БИОМЕХАНИКА СТАТИКИ И ПОХОДКИ ПАЦИЕНТОВ С ПАТОЛОГИЕЙ ТАЗОБЕДРЕННОГО СУСТАВА

Безгодков Ю.А., Ауди К.

ФГУ «Российский научно-исследовательский институт травматологии и ортопедии им. Р.Р. Вредена Минздравсоцразвития России»; Санкт-Петербургская государственная педиатрическая медицинская академия, г. Санкт-Петербург, Россия

THE BIOMECHANICS OF STATICS AND GAIT OF PATIENTS WITH THE HIP PATHOLOGY

Bezgodkov Yu.A., Audi K.

Federal State Institution *Russian Vreden Scientific Research Institute of the Ministry of Health and Social Development of Russia*, St. Petersburg; State Educational Institution of Higher Professional Education *The St. Petersburg State Pediatric Medical Academy*, St. Petersburg, Russia

The results of examination of more than 300 patients with different pathology of the hip have been studied. The examination has been performed using *Diasled* current computer diagnostic complex, which combines the ability to make podography, dynamometry and stabilography. The use of modern methods of examination has allowed to form an objective opinion of the disorder degree of the static-and-dynamic function and its compensation degree, to substantiate the advisability of the treatment and rehabilitation measures used and to assess the effectiveness of treatment.

Патология тазобедренного сустава широко распространена среди населения Российской Федерации. Тяжесть и необратимость деструктивных суставных изменений, боль и нарушение функции требуют применения современного метода лечения – эндопротезирования.

Необходимость значительных финансовых затрат на проведение такого лечения и включение их в разряд «дорогостоящего и высокотехнологичного» позволяют говорить об особой важности полноценного анализа результатов лечения, особенно в свете современных тенденций «доказательной медицины».

Такая оценка должна быть комплексной и включать в себя применение экспертных, клинических, рентгенологических и биомеханических методик. Для объективной оценки опорной и двигательной функций тазобедренного сустава и опорно-двигательной системы в целом показан комплексный контроль с помощью методов клинической биомеханики: стабилографии, динамометрии, подографии, гониографии, ихнографии.

Для изучения статической и динамической функций особую информативность имеют биомеханические методы оценки способности пациента к восприятию механической нагрузки при стоянии и ходьбе – подография, динамометрия и стабилография.

Изучены результаты обследований более 300 пациентов с различной патологией тазобедренного сустава, проходивших лечение в одном из отделений Российского НИИ травматологии и ортопедии им. Р.Р. Вредена. Больные обследовались до операции эндопротезирования тазобедренного сустава и в различные сроки после хирургического вмешательства.

Обследование выполнено на современном компьютерном диагностическом комплексе Диаслед, объединяющем возможность выполнения подографии, динамометрии и стабилографии.

Биомеханическая оценка статической и динамической функций перед операцией позволяла качественно и количественно установить степень их нарушения и компенсации и, тем самым, дополнить клинико-

рентгенологическую картину и обосновать показания к тяжелому и дорогостоящему хирургическому вмешательству, которым является эндопротезирование тазобедренного сустава.

Биомеханическое обследование пациентов после операции позволило выявить показатели, отражающие динамику восстановительного процесса и, таким образом, оценивать его эффективность.

В отдаленном периоде биомеханическое тестирование позволило контролировать состояние оперированного сустава, а также прогнозировать и диагностировать некоторые осложнения.

Большое число информативных данных, получаемых с помощью этих методов, позволяет сформировать объективное мнение о степени нарушения статико-динамической функции и степени ее компенсации, обосновать целесообразность используемых лечебных и реабилитационных мероприятий и оценить эффективность лечения.

БИОМЕХАНИЧЕСКИЕ ОСОБЕННОСТИ ФУНКЦИОНИРОВАНИЯ КРУПНЫХ СУСТАВОВ НИЖНИХ КОНЕЧНОСТЕЙ В СТАТИКЕ И ДВИЖЕНИИ

Безгодков Ю.А., Ауди К., Макаров А.Б., Тетерин П.С.

ФГУ «Российский научно-исследовательский институт травматологии и ортопедии им. Р.Р. Вредена Минздравсоцразвития России», Санкт-Петербургская государственная педиатрическая медицинская академия, Санкт-Петербург, Россия

BIOMECHANICAL FEATURES OF FUNCTIONING LOWERE LIMB LARGE JOINTS STATICALLY AND DYNAMICALLY

Bezgodkov Yu.A., Audi K., Makarov A.B., Teterin P.S.

Federal State Institution *Russian Vreden Scientific Research Institute of the Ministry of Health and Social Development of Russia*, St. Petersburg; The St. Petersburg State Pediatric Medical Academy, St. Petersburg, Russia

The use of the device developed has been analyzed – this is an accelerometer for studying the acceleration and angular movements in the hips and the knees in the three-dimensional coordinate system in normal subjects and in patients with degenerative-and-dystrophic diseases of large joints. New scientific data have been obtained, which allow to study the disorders of motor articular function in complex with the purpose of improving the effectiveness of subsequent correction of pathologic conditions.

Клинические особенности консервативного и хирургического лечения при различной патологии нижних конечностей, в том числе после эндопротезирования крупных суставов, широко обсуждаются в отечественной и зарубежной литературе. В то же время, изучению вопросов биомеханики опоры и движения у таких пациентов уделяется недостаточно внимания, несмотря на то, что подобные исследования дают возможность дополнить клиническую картину базовыми данными о работе опорно-двигательной системы и на этой основе более качественно оценивать полученные результаты и совершенствовать лечебные мероприятия.

Для изучения способности пациента к восприятию механической нагрузки при стоянии и ходьбе используются биомеханические методы – стабилография, динамометрия, подография, гониография, ихнография.

Эти важные методы применяются для изучения эффективности лечения пациентов, в том числе после эндопротезирования тазобедренного и коленного суставов. Сами методики и измерительные приборы претерпели существенное развитие с течением времени.

В процессе передвижения происходит изменение положения в суставах и перемещение частей тела. Измерение особенностей работы суставов имеет важное значение для оценки их состояния в норме, при экстремальных видах деятельности и различных заболеваниях.

Тазобедренный и коленный суставы играют важнейшую роль в передвижении тела человека. В связи с этим, в настоящем исследовании для изучения их функционирования, кроме общеизвестных (стабилография, динамометрия, подография, гониография, ихнография), применялись дополнительные специальные методы исследования: изучались ускорения и угловые перемещения в тазобедренном и коленном суставах в трехмерной системе координат.

Для измерений разработан специальный прибор – трёхкомпонентный (трёхосевой) акселерограф, который позволяет измерять ускорение сразу по трем осям. Измерительное устройство мобильно, состоит из датчиков, передающего и приемного устройств, персонального компьютера и специального программного обеспечения.

Акселерометры - приборы для измерения ускорения применялись ранее для изучения перегрузок, возникающих на космических летательных аппаратах, самолётах и других движущихся объектах, при испытаниях машин, однако в медицинской практике используются редко.

Исследование проведено на двух группах.

В первую группу вошло 20 человек без патологии опорно-двигательной системы. Этим пациентам проводилось тестирование в режиме статического положения, медленной и быстрой ходьбы, при медленном и быстром беге.

Во вторую группу вошло 15 человек с патологией опорно-двигательной системы – дегенеративно-дистрофическими заболеваниями тазобедренного сустава. Этим пациентам проводилось тестирование в режиме статического положения, медленной и быстрой (учитывая возможности пациента) ходьбы.

В результате исследования получены новые научные данные об ускорениях и угловых перемещениях в тазобедренном и коленном суставах в трехмерной системе координат у людей без патологии опорно-двигательной системы и у пациентов с дегенеративно-дистрофическими заболеваниями тазобедренного сустава.

Акселерограф, методика обследования и полученные данные могут использоваться в комплексной оценке результатов лечения пациентов с патологией тазобедренного сустава, в том числе после эндопротезирования, реконструктивных операций, чрескостного остеосинтеза.

ЭФФЕКТИВНОЕ И БЕЗОПАСНОЕ МЕСТНОЕ ВНУТРИСУСТАВНОЕ ЛЕЧЕНИЕ ПОСЛЕОПЕРАЦИОННЫХ ГЕМОСИНОВИТОВ КОЛЕННОГО СУСТАВА

Васильев В.Н.

ФГОУ ВПО «Чувашский государственный университет им. И.Н.Ульянова», г. Чебоксары, Россия

EFFECTIVE AND SAFE LOCAL INTRAARTICULAR TREATMENT OF THE KNEE POSTOPERATIVE HEMOSYNOVITES

Vasiliyev V.N.

Federal State Educational Institution of Higher Professional Education *The Chuvashian State University named after I.N. Ulianov,* Cheboksary, Russia

The results of treatment of two groups of patients with postoperative hemosynovites have been evaluated. The first group consisted of 97 patients who underwent traditional treatment – the knee puncturing with hemosynovial fluid evacuation. The second group included 82 patients, who underwent more thorough effusion elimination, intraarticular hypothermy, intraarticular pH normalization, after that antioxidant drug mixture was infused into the joint cavity (the author's technique). It has been pointed out, that the proposed technique of local intraarticular therapy allows to reduce the number of punctures, contributes to better and fast stoppage of hemosynovitis, decreases the cost of treatment.

Актуальность. В настоящее время всё ещё остаются нерешёнными вопросы эффективного и безопасного местного лечения гемосиновитов, возникающих после артроскопии или артротомии коленного сустава, а также контроля проводимой локальной терапии. Актуальность проблемы обусловлена тем, что практически у всех больных после оперативного вмешательства на коленном суставе развивается реактивное асептическое воспаление. Применяющееся после операции внутрисуставное лечение глюкокортикостероидами пролонгированного действия имеет такие недостатки, как иммунодепрессивная активность, усиление и ускорение катаболических обменных процессов, замедление процессов регенерации и заживления послеоперационных ран, возникновение местнодистрофических процессов в суставном хряще и эрозирование хряща, особенно при неоднократных введениях, усугубление внутрисуставного ацидоза.

Цель исследования. Оценить эффективность и безопасность предлагаемого способа местного внутрисуставного лечения послеоперационных гемосиновитов коленного сустава.

Материалы и методы. Под нашим наблюдением находились 2 группы пациентов с послеоперационными гемосиновитами, которые были прооперированы по поводу внутрисуставных мягкотканных повреждений или заболеваний коленного сустава. У всех больных в раннем реабилитационном периоде развивался послеоперационный гемосиновит. Первую группу составили 97 больных, которым проводилось традиционное лечение – пункции коленного сустава с эвакуацией гемосиновиальной жидкости. Во вторую группу вошли 82 пациента, которым проводилось более тщательное удаление выпота, интраартикулярная гипотермия, нормализация внутрисуставного pH (заявка на патент № 2010102303/14(003202)), после чего в полость сустава вводилась антиоксидантная лекарственная смесь (заявка на патент № 2009143691/15(062153)).

В каждой группе у всех больных проводилось изучение полученной при пункции гемосиновиальной жидкости. Определяли вязкость, плотность, водородный показатель (pH), уровень липоперекисей, концентрацию малонового диальдегида, общих тиолов и общего белка.

Статистическая обработка полученных результатов исследования проводилась с помощью программы Statistica-7.

Результаты исследования. В первой группе больных количество пункций составило: 1 - у 27 больного (27,8 %), 2 - у 44 (45,4 %), 3 - у 16 (16,5%), 4 - у 6 (6,2 %), 5 - у 4 (4,1 %). У больных в течение 9 дней после операции отмечалось постепенное нарастание значений вязкости, плотности и pH, однако значения этих

показателей не достигали нормы. Уровень липоперекисей и концентрация малонового диальдегида в динамике плавно снижались, а концентрация общих тиолов – увеличивалась, что указывало на некоторое ослабление процессов перекисного окисления липидов и нарастание тиоловых антиоксидантов во времени. Концентрация общего белка в течение 9 дней уменьшалась в 2 раза от первоначальной, но, всё же, не доходила до нормальных значений, что свидетельствовало о повышенной гематосиновиальной проницаемости и наличии реактивного асептического воспаления.

Во второй группе пациентов количество пункций составило: 1 - у 60 больных (73,2 %), 2 - у 22 (26,8 %). В этой группе в течение 3 дней после операции отмечалось существенное увеличение значений вязкости и плотности. Наблюдалось полное устранение внутрисуставного ацидоза и нормализация внутрисуставного pH. Отмечалось более значительное снижение уровня липоперекисей и концентрации малонового диальдегида, а также нарастание концентрации общих тиолов, что свидетельствует об ингибировании избыточного перекисного окисления липидов антиоксидантами, введёнными интраартикулярно. Концентрация общего белка снижалась до нормальных значений, что указывало на нормализацию гематосиновиальной проницаемости и значительное уменьшение выраженности реактивного асептического воспаления в коленном суставе.

Заключение и выводы. Как видно из представленных данных, предлагаемый способ локальной интраартикулярной терапии позволяет уменьшить количество пункций до 1, реже - 2, способствует лучшему и быстрому купированию гемосиновита, сокращает стоимость лечения в пересчёте на 1 пункцию и на весь срок стационарного лечения.

ОСОБЕННОСТИ СИНОВИОЦИТОГРАММ ПРИ РАЗЛИЧНЫХ СПОСОБАХ МЕСТНОГО ЛЕЧЕНИЯ ПОСЛЕОПЕРАЦИОННЫХ ГЕМОСИНОВИТОВ КОЛЕННОГО СУСТАВА

Васильев В.Н.

ФГОУ ВПО «Чувашский государственный университет им. И.Н. Ульянова», г. Чебоксары, Россия

THE SPECIAL FEATURES OF SYNOVIOCYSTOGRAMS FOR DIFFERENT VARIANTS OF LOCAL TREATMENT OF THE KNEE POSTOPERATIVE HEMOSYNOVITES

Vasiliyev V.N.

Federal State Educational Institution of Higher Professional Education *The Chuvashian State University named after I.N. Ulianov,* Cheboksary, Russia

The special features of synoviocystograms for different variants of local treatment of the knee postoperative hemosynovites have been studied in 234 patients. It has been revealed that the analysis of synoviocystograms allows to determine the manifestation degree of reactive aseptic inflammation in the knee operated and to trace the effectiveness of one local therapy or another dynamically.

Актуальность. Большое практическое и клиническое значение имеет изучение изменений синовиальной среды в раннем послеоперационном периоде у пациентов, которым была проведена артротомия или артроскопия коленного сустава по поводу различных мягкотканных повреждений. Динамика изменений в синовиоцитограмме при реактивных асептических гемосиновитах коленного сустава является одним из важных показателей состояния синовиальной среды. Дифференцированный количественный учёт клеточного состава выпота, который выполняется с помощью синовиоцитограммы, позволяет судить о качественном состоянии синовиальной среды оперированного коленного сустава в определённую фазу воспаления.

Цель исследования. Изучить особенности синовиоцитограмм при различных способах местного лечения послеоперационных гемосиновитов коленного сустава.

Материалы и методы. Под нашим наблюдением находилось 234 пациента послеоперационным гемосиновитом коленного сустава. Из них у 97 пациентов проводилось традиционное местное лечение, которое заключалось в проведении пункции с удалением гемосиновиальной жидкости из полости сустава. У 55 больных применялось гормональное местное лечение – после удаления содержимого в полость коленного сустава вводились суспензии гидрокортизона или дипроспана. У 82 пациентов применялись промывание полости коленного сустава, нормализация внутрисуставного кислотно-щелочного равновесия, локальная интраартикулярная гипотермия и антиоксидантная терапия.

У всех пациентов при наличии выпота в полости коленного сустава выполнялись пункции. Из полученной гемосиновиальной жидкости готовили мазки, которые окрашивали по Романовскому – Гимзе. Подсчёт синовиоцитограммы производили в мазке с использованием бинокулярного микроскопа ЛОМО МИКМЕД-2 с увеличением х1000 (масляная иммерсия). Определяли парциальный состав в 200 клетках.

Статистическая обработка результатов исследования проводилась с помощью программы Statistica-7.

Результаты исследования. В первой группе больных отмечалось резкое увеличение (в 32 раза выше нормы) количества нейтрофилов и преобладание их над всеми другими клетками, которое за 9 дней уменьшалось в 21,3 раза, но, всё-таки, оставалось выше нормы в 2 раза. Изначальный уровень лимфоцитов был в 5 раз ниже нормального показателя, но на 5 сутки становился выше нормы в 1,8 раза и на 9 день после

операции достигал нормы. Между нейтрофилами и лимфоцитами обнаружена достоверная обратная зависимость. В 1-й день после операции уровень синовиоцитов был в 3 раза ниже нормы и, постепенно возрастая, доходил к 9 дню (пятая пункция) до нормальных значений.

Во второй и третьей группе изменения в синовиоцитограмме первого пунктата были сходными с таковыми в первой группе. Однако после внутрисуставного введения глюкокортикостероида отмечалось полное исчезновение гранулоцитов: нейтрофилов и эозинофилов. В 1-й день после операции уровень лимфоцитов был в 5 раз ниже нормы, а в последующие дни наблюдалось возрастание в 1,5 – 2 раза выше физиологических значений. Количество синовиоцитов в течение всех 5 дней находилось в 2 – 3 раза ниже нормальных показателей. В целом картина синовиоцитограммы не достигала нормы и к 11 дню после операции (шестая пункция), хотя клинических показаний для проведения последующих пункций уже не было.

В третьей группе уже к 3 дню после операции картина синовиоцитограммы второго пунктата была наиболее близка к норме. Отмечалось уменьшение количества нейтрофилов в 8 раз от первоначального значения. Этот показатель практически доходил до физиологических значений и был только в 4 раза выше. Уровень лимфоцитов находился в пределах нормы. Количество синовиоцитов было в 1,3 раза выше нормальных показателей. Также отмечено, что в третьей группе у 23 пациентов после операции проводилось 2 пункции коленного сустава, а у 59 – только одна.

Заключение и выводы. Таким образом, анализ синовиоцитограмм позволяет выявить степень выраженности реактивного асептического воспаления в оперированном коленном суставе и проследить в динамике эффективность той или иной локальной терапии.

ПРИМЕНЕНИЕ АРТРОСКОПИИ КОЛЕННОГО СУСТАВА В УСЛОВИЯХ МНОГОПРОФИЛЬНОГО ОРТОПЕДО-ТРАВМАТОЛОГИЧЕСКОГО ОТДЕЛЕНИЯ

Воронков В.А., Мурадханов Р.Г., Волков Ю.А., Беручев А.В.

ГУЗ «Краевой центр СВМП №1» г. Буденновск, Россия

THE KNEE ARTHROSCOPY USE UNDER THE CONDITIONS OF MULTIDISCIPLINARY ORTHOPEIC-AND-TRAUMATOLOGICAL DEPARTMENT

Voronkov V.A., Muradkhanov R.G., Volkov Yu.A., Beruchev A.V.

State Health Institution *The Regional Center of Special-Type Medical Care No. 1,* Budennovsk, Russia

The experience of the knee arthroscopy use has been summarized. It has been shown, that arthroscopy, made by indications and with observance to the standard technologies, allows to diagnose and treat many pathological changes of the knee with excellent results. This technique of diagnostics and treatment should be widely introduced into general clinical practice.

Артроскопия, как метод диагностики и лечения некоторых травм и заболеваний коленного сустава, прочно заняла свое место в структуре хирургических пособий, выполняемых ортопедами-травматологами в клиниках различного уровня.

На современном этапе развития медицины в РФ артроскопию можно считать методом выбора в спектре лечебно-диагностических мероприятий, оказываемых больным с заболеваниями и травмами коленного сустава.

Хотелось отметить особую роль данного метода диагностики и лечения в работе многопрофильного травматолого-ортопедического отделения на примере нашего отделения и, по возможности, осветить проблемы тактического и организационного плана, возникающие в процессе оказания помощи данной категории больных. Неоспоримым является тот факт, что артроскопия позволяет взглянуть по-иному на патологические процессы, происходящие в суставе, тем самым расширяя кругозор и мировоззрение специалиста.

В травматолого-ортопедическом отделении, до появления артроскопа, выполнялось до 16 артротомий в год. За 2010 год выполнено 44 артроскопии. Это стало возможным в связи с расширением показаний для выполнения артроскопии, которая выполнялась как с лечебной, так и с диагностической целью.

К показаниям для проведения артроскопии коленного сустава мы относили: дополнение диагностической картины в сложных клинических случаях, в том числе и при гемартрозах сустава; болезнь Кенига; повреждение мениска (менисков), подтвержденное ЯМРТ-исследованием; деформирующий остеоартроз 1 – 3 ст. Пациентов перед операцией обследовали клинически, рентгенологически, в некоторых случаях выполнялась ЯМРТ (это связано с ограниченной доступностью метода по экономическим и дистанционным причинам, ближайшая установка находится на удалении в 220 км).

Чаще выполнялась артроскопия правого коленного сустава (52 % случаев). Преимущественно встречалась патология менисков сустава травматической или дегенеративной этиологии, причем повреждения заднего рога медиального мениска встречалось в 51 % всех его повреждений, повреждения по типу «ручки лейки» и переднего рога мениска составили по 21 %. Повреждения передней крестообразной связки выявлены в 47,7 % случаев. Причем, полный разрыв диагностирован в одном случае, что составило 2 %. Деформирующий артроз различной степени диагностирован в 24 % случаев, при этом в 70 % наблюдения артроза сочетались с

дегенеративными изменениями внутреннего мениска. Для оценки патологических изменений хряща мы пользовались 4-степенной классификацией хондромаляции (Outerbridge R.E., 1961). Возможность визуальной оценки патологических процессов в суставе во время манипуляции в одном случае помогла принять решение пациенту о необходимости выполнения тотального эндопротезирования коленного сустава, несмотря на многолетние его отказы от подобного вмешательства, предложенного ранее.

Метод артроскопии хорошо зарекомендовал себя при лечении гемартрозов коленного сустава. Стандартная методика диагностики и лечения, заключающаяся в осмотре, рентгенографии, пункции сустава и гипсовой иммобилизации, не давала гарантии отсутствия рецидива признаков гемартроза и, тем более, не позволяла диагностировать характер внутрисуставных повреждений. Выполнение артроскопии позволило диагностировать повреждение внутреннего мениска, хондральный перелом надколенника без смещения, а также наличие хрящевого фрагмента, образовавшегося при переломе надколенника и свободно расположенного в полости сустава. После проведения артроскопии, рецидива признаков гемартроза не наблюдалось, несмотря на раннюю нагрузку на оперированную конечность. Это позволило сократить сроки иммобилизации и, тем самым, степень развивающейся постиммобилизационной контрактуры, а это, в свою очередь, привело к снижению сроков временной нетрудоспособности.

В 97 % случаев отмечены хорошие или удовлетворительные результаты. В 3 % наблюдений – отрицательный результат, так как сохранялись жалобы пациентов на боль или достигнутый положительный эффект был незначительным по продолжительности.

Наш опыт применения артроскопии подтверждает известный факт - артроскопия, выполненная по показаниям и с соблюдением стандартных технологий, позволяет диагностировать и лечить многие патологические изменения коленного сустава с отличными результатами. Данный метод диагностики и лечения необходимо широко внедрять в общеклиническую практику.

ЭНДОПРОТЕЗИРОВАНИЕ КОЛЕННОГО СУСТАВА ПРИ КОМБИНИРОВАННОЙ КОНТРАКТУРЕ

Гаврилов М.А.

ФГУ «Саратовский научно-исследовательский институт травматологии и ортопедии» Минздравсоцразвития России, г. Саратов, Россия

THE KNEE ENDOPROSTHETICS FOR COMBINED CONTRACTURE

Gavrilov M.A.

Federal State Institution *The Saratov Scientific Research Institute of Traumatology and Orthopaedics* of the Ministry of Health and Social Development of Russia, Saratov, Russia

A technique for restoration of the knee extension system for endoprosthetics in patients with combined contracture has been developed. It has been demonstrated, that the use of modified approach to the knee during endoprosthetics in patients with combined contracture allows to reduce rehabilitation time and improve patients' quality of life.

Гонартроз наблюдается в 50,6-54,5 % случаев среди больных, страдающих дистрофическими заболеваниями крупных суставов и в 86 % случаев поражает лиц трудоспособного возраста, а в 6,5-14,6 % наблюдений приводит к инвалидности. Частота заболевания нарастает с возрастом и среди лиц старше 60 лет достигает 97 %, что определяет социальную значимость проблемы. В настоящее время наиболее эффективным способом лечения гонартроза является эндопротезирование коленного сустава (КС).

Имеется множество способов восстановления сгибания и разгибания при эндопротезировании КС, позволяющих решить эти задачи по отдельности, но ясности в определении показаний и алгоритме выполнения «переднего» релиза при комбинированной контрактуре не существует до настоящего времени.

Целью работы была разработка способа восстановления разгибательного аппарата КС при эндопротезировании у больных с комбинированной контрактурой.

Под наблюдением находился 91 больной с гонартрозом 3ст. в возрасте от 40 до 77 лет. Все больные были распределены на 2 группы: 1 группа – пациенты с гонартрозами различной этиологии без комбинированной контрактуры (n=70). По виду доступа больных 2-ой группы мы разделили на 2 подгруппы: 2а-подгруппа (контрольная) - это больные с комбинированной контрактурой, у которых использовался стандартный парапателлярный доступ с пластикой сухожилия прямой мышцы бедра (n=10), и 2б-подгруппа (основная) – это больные, у которых выполнялся модифицированный доступ к КС (n=11).

Пациенты 1-ой группы до операции имели достаточный объём движений в КС, что позволило без технических сложностей имплантировать эндопротез и полностью восстановить баланс мягких тканей. Пациенты группы 2а до операции имели ограничение амплитуды движений в суставе в основном за счёт имевшейся разгибательной контрактуры. В процессе операции приходилось выполнять релиз разгибательного аппарата. Однако травматичность вмешательства сказалась на выраженности болевого синдрома в послеоперационном периоде и к 10 суткам после операции амплитуда движений составила 90,5±5,6º, что

несколько отличалось от показателей группы 1. Через 3 месяца после операции амплитуда движений составила 111,5±3,4 градуса. Пациенты группы 2б до операции имели показатели амплитуды движений, сходные с таковыми в группе 2а. Однако к 10 суткам послеоперационного периода показатель амплитуды движений отличался от такового в группе 2а ($p<0,05$) и был сходен с группой 1, что связано с менее выраженным болевым синдромом в послеоперационном периоде.

До операции при ЭНМГ-исследовании более выраженное снижение показателей отмечено у больных 2-ой группы. При контрольном ЭНМГ-исследовании всех больных через 3 месяца после операции отмечено повышение показателей мышечной активности прямой мышцы бедра на 50 % и нормализация показателей проводимости импульса по нервным стволам у больных группы 2б, что свидетельствовало восстановлении функциональной активности нервно-мышечного аппарата, а в группах 1 и 2а статистически достоверных отличий ЭНМГ-данных до и после операции не выявлено.

При сравнительной оценке показателей шкалы WOMAC отмечено, что к 10 суткам после операции неудовлетворительные результаты чаще встречались в группе 2а. При контрольном осмотре на 3-м месяце послеоперационного периода в группе 1 и 2б отличные результаты получены более чем у половины пациентов, а в группе 2а - в 43,2 % случаев.

Таким образом, применение модифицированного доступа к КС при эндопротезировании у больных с комбинированной контрактурой позволяет сократить время реабилитации и улучшить качество жизни пациентов.

КОМБИНИРОВАННЫЕ МЕТОДЫ ЛЕЧЕНИЯ ДЕФОРМИРУЮЩЕГО АРТРОЗА КОЛЕННОГО СУСТАВА

Гарифуллов Г.Г., Колесников М.А., Фартдинов М.Ф.

ГОУ ВПО «Казанский государственный медицинский университет Росздрава», г. Казань, Россия

THE COMBINED METHODS OF TREATMENT OF THE KNEE ARTHROSIS DEFORMANS

Garifullov G.G., Kolesnikov M.A., Fartdinov M.F.

State Educational Institution of Higher Professional Education *The Kazan State Medical University of the Russian Health Service*, Kazan, Russia

Complex treatment of 31 patients with deforming gonarthrosis of 2-3 stages has been made. Each of the persons observed underwent arthroscopy, in the process of which resection chondroplasty of chondromalacia zones was performed. 10 days after surgery 2.0 ml of hyaluronic acid preparations (sinokrom) were infused into the joint when all the blood was evacuated from it by punctures. The duration of treatment consisted in 5 injections once a week. Physiotherapeutic treatment was used as well (bioptron, body drain, magnetic therapy). The analysis of treatment results has demonstrated anesthetic effect in the whole category of patients. The dose of non-steroid anti-inflammatory drugs (NSAID) was withdrawn in 24% of patients, and it was decreased in 35% of them a week after three injections, NSAID dose was decreased in 48% of patients and withdrawn in 21% of them one month after the injections, and NSAID dose was withdrawn or decreased in 83% of patients after 6 months through the decrease of pain syndrome, stiffness and functional impairment with regard to initial data.

В последние годы отмечается постоянный рост заболеваемости, временной нетрудоспособности и инвалидности в связи с болезнями костно-мышечной системы. Заболеваемость остеоартрозом (ОА) в России за последние 6 лет возросла на 58 % и занимает лидирующее место среди заболеваний суставов. Широкое применение нестероидных противовоспалительных препаратов (НПВП) у пациентов пожилого и старческого возраста существенно повышает риск развития осложнений со стороны желудочно-кишечного тракта. Кроме того, пациенты данной группы часто страдают хроническими сердечно-сосудистыми заболеваниями, которые требуют приема непрямых антикоагулянтов и дезагрегантов, что не совместимо с приемом НПВП

Цель работы. Оценить клинико-функциональные результаты лечения пациентов после артроскопического и консервативного лечения коленного сустава у пациентов с различной стадией гонартроза.

Материалы и методы. Было проведено комплексное лечение 31 пациента, находящихся на стационарном лечении с деформирующим гонартрозом 2-3 стадии. Средний возраст больных составил 62,3 года (от 52 до 74 лет), длительность заболевания - 7,8 года (36 % больных с давностью болезни меньше 5 лет, 43 % - 5-10 лет и 18 % - больше 10 лет). Все больные имели 2-ю (58 %) или 3-ю (42 %) рентгенологическую стадию гонартроза. Длительность наблюдения составила 6 месяцев. У больных наблюдались следующие сопутствующие заболевания: артериальная гипертония - у 19 (61 %), ишемическая болезнь сердца у 5 (1,8 %), варикозное расширение вен у 5 (1,8 %). Каждому из наблюдавшихся была проведена артроскопия, в ходе которой выполнена резекционная хондропластика зон хондромаляции на суставных поверхностях бедренной и большеберцовой костей, участки дегенеративно измененных менисков были резецированы, гипертрофированные ворсины синовиальной оболочки также удалены. Через 10 дней после операции в «сухой» сустав, эвакуировав перед этим всю кровь посредством пункций коленного сустава, вводились препараты гиалуроновой кислоты (синокром) в объеме 2,0 мл. Длительность лечения составила 5 инъекций 1 раз в неделю. В лечении также использовалось и физиотерапевтическое лечение (биоптрон, боди-дрейн, магнитотерапия).

Оценка эффективности лечения проводилась по следующим критериям:

1. Общая оценка эффективности лечения врачом (значительное улучшение, улучшение, отсутствие эффекта, ухудшение).
2. Общая оценка эффективности лечения пациентом (значительное улучшение, улучшение, отсутствие эффекта, ухудшение, затрудняюсь ответить).
3. Суточная потребность в НПВП.
4. Качество жизни пациентов оценивались по вопроснику КЖ-ВОЗ - 100 до операции и через 3 и 6 месяцев после операции.
5. Оценка боли оценивалась по шкале ВАШ.

Результаты и обсуждение. Анализ результатов лечения показал обезболивающий эффект у всей категории больных. На фоне уменьшения болевого синдрома, скованности и функциональной недостаточности относительно начальных данных через неделю после 3-х инъекций у 24 % больных отменили и у 35 % снизили дозу НПВП, через 1 месяц у 48 % больных снизили и у 21 % отменили НПВП, через 6 месяцев у 83 % больных отменили или снизили дозу НПВП.

Оценки эффективности лечения, проводимые пациентом и врачом, практически не отличались друг от друга и свидетельствовали о выраженном действии препарата на болевой синдром.

Таким образом, артроскопическое лечение в сочетании с препаратами гиалуроновой кислоты, НПВП и методами физиотерапии уменьшает боль, сохраняет и улучшает функцию суставов. Кроме того, позволяет снизить дозу НПВП, что немаловажно у больных с заболеваниями желудочно-кишечного тракта.

ДАБИГАТРАН ЭТЕКСИЛАТ В ПРОФИЛАКТИКЕ ТРОМБОЗОВ ПРИ АРТРОПЛАСТИКЕ ТАЗОБЕДРЕННОГО СУСТАВА

Гарифуллов Г.Г., Фартдинов М.Ф., Маликова Л.А., Коваленко А.Н.

ГОУ ВПО «Казанский государственный медицинский университет Росздрава», г. Казань, Россия

DABIGATRAN ETESTILATE IN THROMOSES PREVENTION FOR THE HIP ARTHROPLASTY

Garifullov G.G., Fartdinov M.F., Malikova L.A., Kovalenko A.N.

State Educational Institution of Higher Professional Education *The Kazan State Medical University of the Russian Health Service,* Kazan, Russia

The investigations on studying the abilities of tableted anticoagulant dabigatran etestilate, which is a direct thrombin inhibitor for thromboses prevention in the hip arthroplasty, have been made. It has been revealed, that thromboses number through dabigatran etestilate use doesn't differ significantly in comparison with heparin injection form.

Актуальность проблемы. Наиболее опасными среди осложнений при артропластике тазобедренного сустава являются тромбозы глубоких вен нижних конечностей с последующей тромбоэмболией легочной артерии. Частота данного осложнения при отсутствии тромбопрофилактики в ортопедической практике варьирует от 3,4 до 60 %, что относит его к числу самых актуальных проблем травматологии и ортопедии.

Профилактика тромбоэмболических осложнений при эндопротезировании суставов является правилом, применимым к каждому больному. Исследовательский же интерес возник у нас по отношению к таблетированной форме антикоагулянта дабигатрана этексилат, являющегося прямым ингибитором тромбина.

Цель исследования. Оптимизировать систему медикаментозной профилактики послеоперационных осложнений при артропластике тазобедренного сустава.

Задачи исследования. Изучить особенности системы гемостаза у пациентов с заболеваниями и повреждениями тазобедренного сустава, которым выполнено эндопротезирование, на фоне профилактики дабигатрана этексилатом.

Материалы и методы. В рамках клинического исследования 41 пациенту проведен развернутый анализ показателей системы гемостаза. Исследование системы гемостаза включало: 1. АЧТВ – активированное частичное тромбопластиновое время; 2. МНО – международное нормализованное отношение; 3. Время кровотечения по Айви; 4. Количество тромбоцитов; 5. РФМК – маркер активации системы гемостаза (растворимые фибринмономерные комплексы).

Также был проведен анализ динамики показателей ультразвукового дуплексного ангиосканирования до- и на 7-10 сутки после эндопротезирования тазобедренного сустава в этих группах.

Выводы:

1. Заболевания и повреждения тазобедренного сустава сопровождаются различными изменениями системы гемостаза у пациентов. Травматические поражения ТБС приводят к более выраженным сдвигам в показателях, характеризующих уровень тромбинемии и фибринолитических процессов. Операция ЭПТБС приводит к одинаковому повышению вышеуказанных показателей у всех пациентов.

2. Анализ системы гемостаза у пациентов с до- и послеоперационным назначением НМГ не выявил существенной разницы среди больных обеих групп.
3. Частота диагностированных тромбозов методом ультразвукового дуплексного ангиосканирования в обеих группах существенно не отличается друг от друга.
4. Количество тромбозов на фоне применения дабигатрана этексилат существенно не отличается, в сравнении с инъекционной формой гепаринов.

ВЛИЯНИЕ ТУРНИКЕТА НА РАЗВИТИЕ ИНТРА- И ПОСЛЕОПЕРАЦИОННЫХ ОСЛОЖНЕНИЙ ПРИ ТОТАЛЬНОМ ЭНДОПРОТЕЗИРОВАНИИ КОЛЕННОГО СУСТАВА

Гиркало М.В., Воскресенский О.Ю., Гаврилов М.А., Мандров А.В., Емкужев О.Л., Деревянов А.В.

ФГУ «Саратовский научно-исследовательский институт травматологии и ортопедии» Минздравсоцразвития России, г. Саратов, Россия

THE EFFECT OF TOURNIQUET ON THE DEVELOPMENT OF INTRA- AND POSTOPERATIVE COMPLICATIONS FOR THE KNEE TOTAL ENDOPROSTHETICS

Girkalo M.V., Voskresensky O.Yu., Gavrilov M.A., Mandrov A.V., Yemkuzhev O.L., Derevianov A.V.

Federal State Institution *The Saratov Scientific Research Institute of Traumatology and Orthopaedics* of the Ministry of Health and Social Development of Russia, Saratov, Russia

The structure of intra-, postoperative blood loss has been studied, as well as the rate of vascular complication development, for the knee total endoprosthetics using tourniquet and without it. As it has been demonstrated, the use of pneumatic tourniquet decreases blood loss significantly during the most labor-intensive stages of surgery, however, its use doesn't decrease total blood loss and simultaneously increases the risk of thrombotic complication development in the immediate postoperative period.

Введение. Остеоартроз (ОА) коленного сустава наблюдается в 50,6-54,5 % случаев среди больных, страдающих дистрофическими заболеваниями крупных суставов нижней конечности (Ушакова О.А., 1982; Макушин В.Д. с соавт., 1999) и в 86 % случаев поражает лиц трудоспособного возраста, а в 6,5-14,6 % наблюдений приводит к инвалидности (Драчевский В.А., 1984; Шапиро К.И., 1980). В настоящее время наиболее эффективным способом лечения гонартроза является тотальное эндопротезирование коленного сустава (ТЭКС). В ортопедии используется пневматический турникет при выполнении ТЭКС. К плюсам использования турникета можно отнести: сокращение интраоперационной кровопотери, лучшую визуализацию операционного поля. К минусам относятся: возможность повреждения периферических нервов (DeLee J.C., 1985; Braithwait B.D., 1993), повреждение и ишемия скелетной мускулатуры (Jacobson M.D., 1994), повреждение сосудистой стенки и повышение риска развития венозных тромбозов (Nishiguchi, 2005; Shemshaki, 2010). Вышеизложенные обстоятельства определили цель настоящего исследования.

Цель. Изучить структуру интра-, послеоперационной кровопотери и частоту развития сосудистых осложнений при тотальном эндопротезировании коленного сустава с использованием турникета и без него.

Материал и методы. Под нашим наблюдением находились 62 пациента с гонартрозами (средний возраст – 62,2±0,8 лет). Среди пациентов были 19 мужчин (31,9 %) и 43 женщины (69,1 %). Продолжительность заболевания составила в среднем 7,3±0,9 лет.

Использовали эндопротезы цементной фиксации. Операция в среднем продолжалась 92±7 минут. У 14 пациентов (1-я группа) операция выполнялась с наложением пневматического турникета на этапах доступа, опилов и цементирования компонентов, закрытие раны осуществлялось без турникета. У 48 пациентов (2-я группа) операцию проводили без наложения пневматического турникета. Всем пациентам определяли объём кровопотери на этапах доступа к суставу, костных опилов, закрытия раны, определяли кровопотерю по дренажу в первые сутки. Всем пациентам проводились неспецифическая и специфическая антитромботическая профилактика. С целью выявления сосудистых осложнений выполняли ультрасонографию сосудов нижних конечностей на 7-е сутки после операции. Полученный цифровой материал подвергнут статистической обработке с вычислением критерия достоверности по Стьюденту.

Результаты. У пациентов 1-й группы отмечалась достоверно меньшая кровопотеря на этапе доступа и костных опилов ($P<0,001$) и достоверно большая кровопотеря на этапе закрытия раны ($P<0,001$). Объёмы кровопотери по дренажу и суммарной кровопотери (интраоперационная + дренажная) достоверно не различались.

В 1-й группе отмечено развитие тромбоза глубоких вен голени у 5 пациентов из 14 (35,7 %), во 2-й группе (без использования турникета) — тромбоз глубоких вен голени и тромбофлебит развились у 8 пациентов из 48 (16 %).

Заключение. Использование пневматического турникета при ТЭКС существенно снижает кровопотерю во время самых трудоёмких этапов операции, что улучшает визуализацию операционного поля, создаёт хорошие условия для проведения цементирования компонентов эндопротеза. В то же время, полученные результаты

свидетельствуют о том, что использование турникета не снижает суммарной кровопотери и, одновременно, увеличивает риск развития тромботических осложнений в ближайшем послеоперационном периоде.

ИЗМЕНЕНИЯ ЛИЧНОСТИ ИНВАЛИДОВ ПОСЛЕ КОРРИГИРУЮЩЕЙ ОСТЕОТОМИИ БЕДРЕННОЙ КОСТИ ПРИ КОКСАРТРОЗЕ КАК ФАКТОР РЕАБИЛИТАЦИИ

Гордиевская Е.О., Белянин О.Л.

ФГУ «Санкт-Петербургский научно-практический центр медико-социальной экспертизы, протезирования и реабилитации инвалидов им. Г.А. Альбрехта Росздрава», г. Санкт-Петербург, Россия

PERSONALITY CHANGES IN DISABLED PERSONS AFTER CORRECTING FEMORAL OSTEOTOMY FOR COXARTHROSIS AS A FACTOR OF REHABILITATION

Gordiyevskaya E.O., Belianin O.L.

Federal State Institution *The Saint Petersburg Scientific and Practical Center of Medical and Social Expertise, Prosthetics and Rehabilitation of the Disabled named after G.A. Albrecht of Federal Medical and Biological Agency of Russia*, St. Petersburg, Russia

48 disabled persons at the age of 20-57 years with the disease duration of above 10 years have been examined. Neurosis-like personality changes of depressive-hypochondric, histeroid and psychopathy-like type have been found in overwhelming majority of patients (87 %). It has been demonstrated, that it is possible to mitigate or eliminate the personality deformations only with the help of focused psychological correction and psychotherapy both before surgery and after it.

Эффективная реабилитация после корригирующей остеотомии проксимального конца бедренной кости (КОТ БК) обусловлена не только динамикой клинико-биомеханического статуса опорно-двигательной системы, но и особенностями нарушений психики на уровне личности. Длительность заболевания с устойчивым болевым синдромом и наличие внешнего дефекта, неликвидированного операцией, негативно влияют на динамику личности и провоцируют формирование социально-психологических барьеров, затрудняющих все аспекты процесса реабилитации.

Целью работы является изучение психологического статуса инвалидов после КОТ БК для выработки рациональных мероприятий психологической подготовки перед операцией и психокоррекции после нее.

Обследовано 48 инвалидов в возрасте от 20 до 57 лет с длительностью заболевания более 10 лет. Легкие нарушения статико-динамической функции (СДФ) определены в 40 % случаев, умеренные – в 47 % и выраженные - в 13 %. Из них 25 % признаны нетрудоспособными и 75 % - ограниченно трудоспособными в различной степени. У подавляющего большинства (87 %) обнаружены неврозоподобные депрессивно-ипохондрического, истероидного и психопатоподобного типа изменения личности. На это не оказывали влияния ни возраст, ни уровень образования. Только у 13 % не выявлено нарушений личности. Демонстративные тенденции чаще встречались у женщин. Наиболее значимо изменения личности определялись степенью нарушений СДФ и субъективной оценкой эффективности операции. Ведущими показателями здесь была боль и хромота. Депрессивные тенденции чаще наблюдались у лиц молодого возраста, чьи жизненные планы были во многом разрушены из-за несовпадения ожидаемого эффекта с результатом. Психопатоподобные акцентуации отмечены при переоценке инвалидами своего статуса и конфликтности в межличностных отношениях. Исследование динамики эффективности реабилитации показало, что изначальный позитивный результат в силу развития кофликтных ситуаций на работе и дома начинает носить перманентный характер, что усиливает патопсихологические изменения личности. Создается порочный круг: «нарушения личности – кофликты и стрессы – ломка стереотипов – усиления деформаций личности». Около 40 % не могут из него выйти самостоятельно. Сгладить или же уничтожить эти тормозящие реабилитацию деформации личности возможно только с помощью целенаправленной психокоррекции и психотерапии как до, так и после операции.

ЛЕЧЕНИЕ НЕВРОЛОГИЧЕСКИХ ОСЛОЖНЕНИЙ ПОСЛЕ ТОТАЛЬНОГО ЭНДОПРОТЕЗИРОВАНИЯ ТАЗОБЕДРЕННОГО СУСТАВА У ПАЦИЕНТОВ С ПСЕВДОАРТРОЗОМ ШЕЙКИ БЕДРЕННОЙ КОСТИ

Горякин М.В., Коршунова Г.А., Решетников А.Н., Фроленков А.В.

ФГУ «Саратовский научно-исследовательский институт травматологии и ортопедии» Минздравсоцразвития России, г. Саратов, Россия

TREATMENT OF NEUROLOGICAL COMPLICATIONS AFTER THE HIP TOTAL ENDOPROSTHETICS IN PATIENTS WITH FEMORAL NECK PSEUDOARTHROSIS

Goriakin M.V., Korshunova G.A., Reshetnikov A.N., Frolenkov A.V.

Federal State Institution *The Saratov Scientific Research Institute of Traumatology and Orthopaedics* of the Ministry of Health and Social Development of Russia, Saratov, Russia

The condition of the lower limb neuromuscular system has been studied for the improvement of treatment outcomes in 94 patients with femoral neck pseudoarthroses before and after the hip endoprosthetics. Conservative medicamental treatment and physiotherapy were made in all the patients after surgery. Neurophysiological control, early postoperative medicamental treatment and physiotherapy have been demonstrated to contribute to improvement of the outcomes of the hip total endoprosthetics.

В последние десятилетия тотальное эндопротезирование стало основным методом лечения ложных суставов шейки бедренной кости, позволяющим в короткие сроки восстановить опороспособность и функцию конечности, избавить пациента от боли, хромоты и возвратить его к активному образу жизни.

Несмотря на постоянное совершенствование конструкций и техники их имплантации, остается вероятность развития осложнений в послеоперационном периоде. Развитие неврологических осложнений после тотального эндопротезирования тазобедренного сустава, по данным литературы, возможно в 0,7–3 % случаев. Эндопротезирование тазобедренного сустава по поводу длительно существующего псевдоартроза шейки бедренной кости имеет большую вероятность развития неврологический осложнений, наличие которых может значительно увеличить период послеоперационной реабилитации.

Цель исследования. Изучить состояние нервно-мышечного аппарата нижних конечностей для улучшения исходов лечения у пациентов с ложными суставами шейки бедренной кости до и после эндопротезирования тазобедренного сустава.

Материалы и методы. В отделе новых технологий в ортопедии в 2008-2010 гг. прооперировано 94 пациента в возрасте от 24 до 83 лет с ложными суставами шейки бедренной кости. Мужчин было 58, женщин - 44. Из них ранее лечились консервативно 53 (57,1 %) пациента, 41 (42,9 %) - оперативно.

Всем пациентам выполнено тотальное эндопротезирование тазобедренного сустава. Применялись конструкции Zimmer, Ceraver, Plus Orthopedics, De Puy, Biomed, Sanatmetal. Для изучения результатов лечения использованы клинический, рентгенологический и электронейромиографический (ЭНМГ) методы исследования. Исследования проводили до оперативного вмешательства и через 3, 6, 9 и 12 месяцев после него.

Результаты исследования. При предоперационном обследовании у 56 (59,6 %) пациентов из 94 обнаружены изменения нервно-мышечного аппарата больной конечности различной степени выраженности. По результатам нейрофизиологического исследования пациенты были разделены на 2 группы. Первую группу составили 33 больных с электронейромиографическими признаками поражения седалищного нерва на стороне травмы. Показатели амплитуд М-ответов малоберцового и большеберцового нервов были снижены на 15-20 % по сравнению с данными контралатеральной конечности.

Во вторую группу вошли 34 пациента, у которых отмечались изменения показателей проводимости периферических нервов и корешков L_5-S_1 с двух сторон. У этих больных показатели амплитуд М-ответов были снижены на 23-27 %.

Все больные получили консервативное медикаментозное и физиолечение. После проведённого лечения в период 6-12 месяцев после эндопротезирования у всех больных улучшилась походка, уменьшился или был купирован болевой синдром в оперированной конечности. На электронейромиограммах отмечена положительная динамика ЭНМГ данных: в обеих группах больных наблюдали повышение показателей мышечной активности нижних конечностей и проводимости корешков L_5-S_1 - амплитуда М-ответов повысилась на 25-30 % по сравнению с исходными показателями, что свидетельствовало о текущих процессах регенерации и ремиелинизации нервных стволов.

Заключение. Таким образом, нейрофизиологический контроль и раннее послеоперационное медикаментозное и физиолечение способствуют улучшению исходов тотального эндопротезирования тазобедренного сустава.

ОТДАЛЕННЫЕ РЕЗУЛЬТАТЫ ОПЕРАТИВНОГО ЛЕЧЕНИЯ ХРОНИЧЕСКОЙ НЕСТАБИЛЬНОСТИ ГОЛЕНОСТОПНОГО СУСТАВА

Гюльназарова С.В., Давтян Г.Г.

ФГУ «Уральский научно-исследовательский институт травматологии и ортопедии им. В.Д. Чаклина» Минздравсоцразвития России, г. Екатеринбург, Россия

THE LONG-TERM RESULTS OF SURGICAL TREATMENT OF THE ANKLE CHRONIC INSTABILITY

Giulnazarova S.V., Davtian G.G.

Federal State Institution *The Chaklin Ural Scientific Research Institute of Traumatology and Orthopaedics* of the Ministry of Health and Social Development of Russia, Yekaterinburg, Russia

The results of treatment of 57 patients with the ankle chronic instability (ACI) due to the chronic damage of distal tibiofibular syndesmosis (DTFS) ligaments have been analyzed. Allotendoplasty of DTFS ligaments was performed in all the patients with syndesmosis fixation using the Ilizarov fixator according to the technique worked out in the Ural Scientific Research Institute of Traumatology and Orthopaedics (USRITO). The long-term results were followed in 42 patients. H. Kofoed score scale [1996] was used for the assessment of functional results. According to this scale, durable good and excellent outcomes were obtained in most patients (39), satisfactory results – in two patients, and unsatisfactory – in one. Among 39 patients, who worked, 34 ones returned to their previous work including 20 subjects – to hard physical work.

Повреждения голеностопного сустава (ГС) являются наиболее часто встречающимися травмами опорно-двигательного аппарата, при этом неудовлетворительные результаты лечения все еще встречаются часто, достигая, по данным разных авторов, 30 %. Возможной причиной этого является то, что основное внимание при лечении данной патологии уделяется повреждениям костных структур ГС. По данным разных авторов, до 50 % пациентов с повреждениями связок недостаточно обследуются или получают неадекватное лечение. Результатом этого является формирование хронической нестабильности ГС (ХНГС), сопровождающейся болевым синдромом и быстрым развитием остеоартроза ГС. Учитывая, что большинство больных с подобными травмами являются лицами трудоспособного возраста, лечение ХНГС приобретает важное социальное значение.

Цель исследования. Изучение результатов хирургического лечения ХНГС путем аллотендопластики ДМБС с последующей фиксацией аппаратом Илизарова.

Материалы и методы. С 1998 по 2010 год в УНИИТО было прооперированно 57 пациентов с ХНГС, развившейся вследствие застарелого повреждения связок ДМБС. Больные поступили на лечение в институт в сроки от 2 месяцев до 20 лет после повреждения. Все пациенты предъявляли жалобы на неустойчивость стопы при ходьбе и боли при нагрузке конечности. У 19 пациентов в нагрузке возникала вальгусная деформация на уровне ГС. У 51 пациента при поступлении был выявлен остеоартроз ГС I-II или II стадии.

Всем больным была выполнена аллотендполастика связок ДМБС с фиксацией синдесмоза аппаратом Илизарова разработанным в УНИИТО способом (Патент РФ № 2358675). Для устранения подвывиха стопы использовался аппарат Илизарова, фиксирующий берцовые кости, после чего через сформированные во фронтальной плоскости на уровне ДМБС два костных канала проводили аллосухожилие для восстановления связок ДМБС. Использование аппарата Илизарова позволяло разрешать осуществлять ранние движения в ГС и нагрузку конечности. Демонтаж аппарата Илизарова осуществлялся через 2 месяца, после чего пациенту назначали курс восстановительного лечения. Постепенное увеличение нагрузки до полной в условиях фиксации ГС брейсом осуществлялось в течение 4-6 месяцев после операции. Пациенты возвращались к труду через 4-8 месяцев после операции в зависимости от характера прежней работы.

Результаты. Отдаленные результаты лечения известны у 42 человек. Максимальная длительность наблюдения составила 9 лет. У 41 пациента клинические признаки ХНГС, имевшиеся до операции, были устранены. Амплитуда движений в ГС была полностью восстановлена у 35 пациентов, у 22 пациентов имелось ограничение в пределах 10-15 градусов. Восстановленные в результате операции нормальные взаимоотношения костей в ГС сохранились у 38 пациентов, у 3 отмечен подвывих стопы, а у 1 - клиновидность в ГС, выраженные в меньшей степени, чем до операции. Данные нарушения появились после демонтажа аппарата и в дальнейшем не прогрессировали. У пациентов с тяжелой первоначальной травмой, а также с длительностью наблюдения более 5 лет отмечено медленное прогрессирование остеоартроза ГС до следующей стадии. У больных с меньшими сроками наблюдения остеоартроз ГС отсутствовал или сохранился на прежнем уровне. Для оценки функциональных результатов использовалась балльная шкала H. Kofoed [1996]. Согласно данной шкале у большинства больных (39) получены стойкие хорошие и отличные исходы, у 2 пациентов получен удовлетворительный результат и у 1 - неудовлетворительный. Из 39 работавших пациентов 34 вернулись к прежнему труду, в том числе 20 человек - к тяжелому физическому.

Заключение. При застарелых повреждениях связок ДМБС разработанный в УНИИТО способ аллотендопластики с фиксацией синдесмоза аппаратом Илизарова позволяет ликвидировать ХНГС,

восстанавливая форму и функцию поврежденного ГС, что говорит об эффективности данной органосохраняющей операции.

СПОСОБ ОЦЕНКИ СОСТОЯНИЯ ЧЕТЫРЕХГЛАВОЙ МЫШЦЫ БЕДРА

Гюльназарова С.В., Смирнова Н.В., Кудрявцева И.П., Зырянов М.Н.

ФГУ «Уральский научно-исследовательский институт травматологии и ортопедии им. В.Д. Чаклина» Минздравсоцразвития России, г. Екатеринбург, Россия

A TECHNIQUE FOR ASSESSMENT OF FEMORAL QUADRICEPS MUSCLE CONDITION

Giulnazarova S.V., Smirnova N.V., Kudriavtseva I.P., Zyrianov M.N.

Federal State Institution *The Chaklin Ural Scientific Research Institute of Traumatology and Orthopaedics* of the Ministry of Health and Social Development of Russia, Yekaterinburg, Russia

The examination and surgical treatment of 55 patients with chronic ruptures of the knee extension system (KES) has been performed. The informative parameters characterizing KES condition have been revealed: the height of the muscle layer of the femoral anterior surface, determined by echograms, the percentage of connective tissue content in femoral quadriceps muscle (FQM) bioptates, the amplitude of passive movements in the knee. The correlation analysis has revealed the connection between the muscle layer of the femoral anterior surface and the degree of replacement of muscle tissue by connective one (correlation coefficient 0.8) and determined the strong inverse relationship between the amplitude of the knee movements and the percentage of connective tissue content in FQM bioptates (correlation coefficient 0.7). The comparative analysis of FQM echography data with the results of its bioptate morphometry has demonstrated that in case of muscle layer height decrease by 20 % and more relative to intact femur the connective tissue content in FQM of the limb involved is above the norm and reliably higher than in case of the less marked decrease of muscle layer height.

Лечение застарелых повреждений разгибательного аппарата коленного сустава (РАКС) сопровождается значительным числом неудач, что связано с ретракцией четырехглавой мышцы бедра (ЧМБ), стойким смещением надколенника, контрактурой коленного сустава. Выбор способа реконструкции застарелого повреждения РАКС до сих пор остается эмпиричным, без учета объективных структурных изменений, развившихся в нем после травмы.

Цель исследования – индивидуализировать выбор способа реконструкции РАКС на основе использования информативных параметров оценки состояния ЧМБ.

Материал и методы. Проведено обследование и хирургическое лечение 55 больных с застарелыми разрывами РАКС, средний возраст - 40 лет, давность травмы - от 3 недель до 5 лет, из них более трети пациентов обратились через 1 год и более после повреждения.

Методы исследования: клинический, лучевой, ультразвуковой, морфометрический. Эхографию проводили в симметричных участках передней поверхности обоих бедер на границе верхней и средней трети, в средней трети, в нижней трети, а также на уровне связки надколенника. У части пациентов использовали морфологическое и морфометрическое исследование интраоперационных биоптатов ЧМБ (N=74) из прямой, латеральной широкой, медиальной широкой мышц в области их мышечного брюшка и на уровне сухожильно-мышечного перехода. Цифровой материал анализировали в программе «Microsoft Excel 2003», достоверность различий оценивали по критерию Стьюдента, различия считали значимыми при $p<0,05$.

Результаты. В проведенном исследовании были выявлены информативные показатели, характеризующие состояние РАКС: высота мышечного слоя передней поверхности бедра, определяемая на эхограммах, процентное содержание соединительной ткани в биоптатах ЧМБ, амплитуда пассивных движений в коленном суставе. Корелляционный анализ выявил связь высоты мышечного слоя передней поверхности бедра со степенью замещения мышечной ткани соединительной (коэффициент корреляции 0,8; $p<0,01$) и сильную обратную связь между амплитудой движений в коленном суставе и процентным содержанием соединительной ткани в биоптатах ЧМБ (коэффициент корреляции 0,7; $p<0,01$). Сопоставительный анализ данных эхографии ЧМБ с результатами морфометрии ее биоптатов показал, что при снижении высоты мышечного слоя на 20 % и более относительно здорового бедра содержание соединительной ткани в ЧМБ поврежденной конечности превышает норму и достоверно выше, чем при менее выраженном снижении высоты мышечного слоя ($p<0,01$).

На основании полученных данных были определены показания к раздельной мобилизации головок ЧМБ при реконструктивных операциях у пациентов с застарелым разрывом РАКС:

- при исходной разгибательной контрактуре коленного сустава с амплитудой движений в нем $< 90^{\circ}$;
- при исходном снижении на эхограмме высоты мышечного слоя передней поверхности бедра на 20 % и более относительно здоровой конечности.

Если эти параметры, характеризующие состояние ЧМБ, у пациента отсутствуют, то к мобилизации ее головок при восстановлении РАКС не следует прибегать.

Использование вышеуказанных показателей состояния ЧМБ обеспечивает адекватное предоперационное планирование и достижение оптимальных исходов хирургического вмешательства (80 % отличных и хороших

результатов) с сохранением их в отдаленные сроки наблюдения. Простота и доступность данного способа позволяют рекомендовать его в клиническую практику.

ДОППЛЕРОГРАФИЧЕСКИЙ МЕТОД ИССЛЕДОВАНИЯ ПРИ БОЛЕЗНИ ЛЕГГА-КАЛЬВЕ-ПЕРТЕСА

Джураев А.М., Шаропов Р.Р., Халимов Р.Д.

Ташкентский институт усовершенствование врачей МЗ РУз, г. Ташкент; Научно-исследовательский институт травматологии и ортопедии МЗ РУз, г. Ташкент, Узбекистан

DOPPLEROGRAPHY TECHNIQUE OF EXAMINATION FOR LEGG-CALVÉ-PERTHES DISEASE

Dzhurayev A.M., Sharopov R.R., Khalimov R.D.

The Tashkent Institute of Physicians' Postgraduate Improvement of the Ministry of Health of the Republic of Uzbekistan, Tashkent; The Scientific Research Institute of Traumatology and Orthopaedics the Ministry of Health of the Republic of Uzbekistan, Tashkent, Uzbekistan

The technique of the hip ultrasound Dopplerography has been used in 52 patients for the assessment of femoral head circulation. It has been demonstrated, that the changes of resistance index in the femoral lateral circumflex arteries appear to be Dopplerographic criteria of blood flow changes for Perthes disease, femoral head aseptic necrosis of other genesis, that gives the possibility to differentiate pathological process stages – blood flow hyporesistance (resistance index decrease) in femoral lateral circumflex arteries was noted for stage I, II and III, vascular resistance recovery (resistance index increase) – for stages IV and V.

Среди всех остеохондропатий болезнь Пертеса составляет, по данным разных авторов, от 3 до 13 % (Горбатенко С.А., 1991; Дудинов В.Н., 1980; Иванов А.В., 2001; Исаков Ю.Ф., 1998; Крючок В.Г., 1999, Рейнберг С.А., 1964; Barker D. J. P., Hall A. J., 1986). Наиболее часто болезнью Пертеса заболевают дети в возрасте от 4 до 10 лет. Мальчики поражаются в 4-5 раз чаще, чем девочки (Исаков Ю.Ф., 1998; Рейнберг С.А., 1964).

Прогноз и исход болезни Пертеса и асептического некроза головки бедренной кости другого генеза зависят в первую очередь от сроков начала лечения. Между тем, лишь у 6-8 % всех заболевших диагноз устанавливается на первой ее стадии, когда появляются первые жалобы и клинические признаки, но рентгенологические признаки поражения головки бедренной кости отсутствуют или недостаточно убедительны. У остальных детей правильный диагноз ставится только во II-III стадиях, а в некоторых случаях - в IV стадии. Ранняя диагностика требует специальных методов исследования, так как традиционная рентгенография позволяет установить диагноз только во II стадии заболевания. Ранняя диагностика и своевременно начатое лечение являются важнейшими и определяющими факторами в благоприятном исходе патологического процесса. В исходе болезни Пертеса при своевременном и правильном лечении отмечается полное восстановление костной структуры и формы головки бедренной кости, при несвоевременном (в поздних стадиях – III, IV) – развивается значительная деформация головки бедренной кости и суставной впадины (Бунин Е.А., 1990; Васильев А.Ю., 1995; Дауров А.Ш., 1999; Иванов А.В., 2001; Краснояров Г.А., 2002; Малахов О.А., 2005; Моисеев С.Н., 1994; Шарпарь В.Д., 1996; Arie E., 1986; Batory I., 1982; Catteral A., 1980).

Исходами данных заболеваний являются грубые деформации пораженных тазобедренных суставов. Длительные периоды иммобилизации, постельного режима усугубляют нарушения регионального кровообращения. По оценкам зарубежных специалистов от 20 до 60 % детей с данной патологией нуждаются в длительном ортопедическом лечении. Поэтому необходимость ранней диагностики, в контексте современных воззрений на этиопатогенез асептического некроза головки бедренной кости, состоит в обнаружении стадии сосудистых нарушений, когда при принятии адекватных мер процесс может получить обратное развитие (Коваленко Ю.Д., 1999).

В последнее время широкое распространение в диагностике данной патологии получило ультразвуковое исследование и УЗ-допплерография медиальной и латеральной огибающих артерий бедра, которым отводится ведущая роль в питании головки бедренной кости, что позволяет выявлять заболевание уже на первой стадии.

Новые технологические возможности ультрасонографии, связанные с эффектом Допплера, позволяют существенно дополнить традиционную рентгенографию, не создавая лучевой нагрузки, а также ультразвуковое исследование тазобедренных суставов в В-режиме. В то же время остаются актуальными и малоизученными возможности применения этих методов для оценки изменений кровотока в патологическом очаге и регионарном кровоснабжении при болезни Пертеса и асептическом некрозе головки бедра у детей. При использовании данного метода предоставляется возможность оценки регионарного кровотока в пораженных некрозом суставах, дифференцировка стадий патологического процесса.

Целью настоящего исследования являлось раннее выявление асептического некроза головки бедренной кости и изучение состояния сосудистой системы и регенерации головки бедренной кости у больных с болезнью Легг-Кальве-Пертеса с использованием метода УЗ-допплерографии.

В отделении детской ортопедии НИИТО МЗ РУз за 2008-2010 г.г. у 52 больных для оценки кровообращения головки бедра нами использовался метод ультразвуковой допплерографии тазобедренных суставов на аппарате Sonoace 8000 фирмы Toshiba.

Как показали наши наблюдения, допплерографическими критериями изменений кровотока при болезни Пертеса, асептическом некрозе головки бедра другого генеза являются изменения индекса резистивности в латеральных огибающих артериях бедра, что позволяет дифференцировать стадии патологического процесса – отмечена гипорезистентность кровотока (снижение индекса резистентности) в латеральных огибающих артериях бедра в I, II и III стадии, восстановление резистентности сосудов (повышение индекса резистентности) в IV и V стадии.

Допплерографическими показателями при I стадии болезни Пертеса, в отличие от асептического некроза головки бедренной кости другого генеза с транзиторным синовитом, является снижение пиковой систолической скорости кровотока и индекса резистентности в латеральных огибающих артериях бедра.

Критерием перехода III стадии патологического процесса в IV-ю является уменьшение количества патологических сосудов в головке бедренной кости при допплеровском картировании, что важно для дифференцировки данных стадий патологического процесса и оценки длительности периода иммобилизации.

При оценке регионарного кровотока по сосудам при различных исходах заболеваний статистически достоверно отмечено, что индекс резистивности в латеральных огибающих артериях бедра в стадию разгара заболевания (III стадия фрагментации головки бедренной кости) при неблагоприятном исходе заболеваний имел более низкие значения, чем при благоприятном и относительно благоприятном исходе.

Таким образом, ультразвуковое обследование с одновременным сопоставлением клинических и других лучевых методов исследования позволяет не только с высокой долей точности оценить патологические изменения в тазобедренных суставах и оценить регионарный кровоток, но и прогнозировать исход развития данных заболеваний. Относительная простота предложенного метода УЗ-допплерографии, а также неинвазивность и абсолютная безопасность для пациента позволяют широко внедрять предложенную методику в клиническую практику.

УЛЬТРАЗВУКОВЫЕ ПРОЯВЛЕНИЯ БОЛЕЗНИ ОСГУДА-ШЛАТТЕРА

Дьяченко А.А., Вавилов В.Ю., Львов С.Е.

МУЗ «Детская городская больница № 1 г. Иванова»; ГОУ ВПО «Ивановская государственная медицинская академия Минздравсоцразвития России», г. Иваново, Россия

ULTRASOUND MANIFESTATIONS OF OSGOOD-SCHLATTER DISEASE

Diachenko A.A., Vavilov V.Yu., Lvov S.E.

Municipal Health Institution *City Children's Hospital No. 1,* Ivanovo; State Educational Institution of Higher Professional Education *The Ivanovo State Medical Academy of the Ministry of Health and Social Development of Russia*, Ivanovo, Russia

The changes in the patellar ligament and in the tissues of tibial tuberosity (TT) zone have been revealed by ultrasound examination (USE) in 56 patients with Osgood-Schlatter disease (OSD). The increase of the cross-section in the patellar ligament lower third, as well as the increase of the area of patellar ligament attachment to the tibial tuberosity has been demonstrated to be OSD reliable sign. It should be appropriate to highlight OSD soft-tissue form, which precedes the first stage of roengenological changes.

Цель исследования. Выявить изменения связки надколенника и тканей области бугристости большеберцовой кости (ББК) при ультразвуковом исследовании (УЗИ) у пациентов с болезнью Осгуда-Шлаттера (БОШ).

Материалы и методы исследования. Проведено УЗИ на аппарате Logic 300 2006 г. в. линейным датчиком с частотой 7 МГц области коленного сустава у 56 детей. 26 человек составляли контрольную группу, 30 человек вошли в группу больных БОШ. Соответственно стадиям заболевания выявлены изменения в субхондральном слое, связке надколенника, кровоснабжении бугристости большеберцовой кости.

Самыми вариабельными были изменения в субхондральном слое. При исследовании хрящевой части бугристости большеберцовой кости определялись участки субхондрального склероза, неравномерность хондрального слоя.

Изменения связки надколенника у детей с БОШ проявлялись в виде утолщения в поперечном сечении при измерении в сагиттальной плоскости в верхней, средней и нижней трети до 31,1 мм±1,50, 32,3 мм±1,79, 38,8 мм±1,0 соответственно. При обследовании детей контрольной группы данные показатели толщины связки надколенника соответствовали следующим цифрам: в верхней трети – 28,7 мм±1,49, в средней трети – 30,9 мм±1,57, в нижней трети – 28,7 мм±1,18. При сравнении опытной и контрольной групп нами получено следующие значения критерия Стьюдента: в верхней трети связки надколенника $t = 1,15$ ($p>0,2$), в средней трети $t = 0,57$ ($p>0,1$), в нижней трети $t = 4,35$ (при $p<0,001$).

При второй и третьей стадиях БОШ определялось увеличение площади прикрепления связки надколенника к ББК до 76,9 мм²±5,74 (контрольная группа 59,4 мм²±3,52). При сравнении выборок мы получили критерий Стьюдента равный t = 2,67 (p<0,02).

При исследовании энергетическим доплером начальные стадии заболевания проявляются диффузной гиповаскуляризацией области бугристости большеберцовой кости.

Можно предположить, что при БОШ увеличение площади контакта связки надколенника с бугристостью большеберцовой кости является компенсаторным для снижения нагрузки на данную область.

Выводы:

1. целесообразно выделить мягкотканую форму БОШ, предшествующую первой стадии рентгенологических изменений.
2. достоверным признаком БОШ является увеличение поперечного сечения в нижней трети связки надколенника и увеличение площади прикрепления связки надколенника к бугристости большеберцовой кости.

ОЦЕНКА СИСТОЛИЧЕСКОЙ И ДИАСТОЛИЧЕСКОЙ ФУНКЦИИ ЛЕВОГО ЖЕЛУДОЧКА У БОЛЬНЫХ ДЕФОРМИРУЮЩИМ АРТРОЗОМ С СОПУТСТВУЮЩЕЙ ГИПЕРТОНИЧЕСКОЙ БОЛЕЗНЬЮ

Дьячкова Г.В., Акуленко А.В.

ФГУ «Российский научный центр «Восстановительная травматология и ортопедия» им. акад. Г.А. Илизарова» Минздравсоцразвития России, г. Курган, Россия

THE ASSESSMENT OF LEFT VENTRICLE SYSTOLIC AND DIASTOLIC FUNCTION IN PATIENTS WITH DEFORMING ARTHROSIS ACCOMPANIED BY HYPERTENSIVE DISEASE

Diachkova G.V., Akulenko A.V.

Federal State Institution The Russian Ilizarov Scientific Center *Restorative Traumatology and Orthopaedics* of the Ministry of Health and Social Development of Russia, Kurgan, Russia

19 patients at the age above 55 years with deforming arthrosis and attendant hypertensive disease of Degree 1, 2, 3 were examined before their treatment by transthoracic echocardiography technique. The diastolic dysfunction of the left ventricle is an early sign of the heart diastolic function disorder with maintained systolic function, thereby requiring the adequately selected therapy in order to prevent the development of cardiovascular complications in the perioperative period.

Введение. Большинство пациентов старше 55 лет, которые подвергаются серьезным хирургическим вмешательствам, имеют сопутствующую сердечно-сосудистую патологию различной степени компенсации. Это ведет к росту частоты послеоперационных сердечно-сосудистых осложнений.

Цель. Оценить функцию левого желудочка (ЛЖ) у больных с сопутствующей гипертонической болезнью (ГБ) перед операцией эндопротезирования крупных суставов.

Материалы и методы. До лечения методом трансторакальной эхокардиографии было обследовано 19 больных с деформирующим артрозом, имеющих сопутствующую ГБ 1, 2, 3 степени в возрасте старше 55 лет. Оценивали фракцию выброса (ФВ), ударный объем (УО), трансмитральный кровоток: скорость раннего диастолического наполнения (Е, м/с), скорость позднего диастолического наполнения (А, м/с), время изоволюмического расслабления (ВИР, мс), время замедления раннего трансмитрального потока (DT, мс), соотношение скоростей раннего диастолического наполнения и наполнения в систолу предсердий (индекс Е/А). Исследование проводилось на аппарате Voluson 730 PRO секторным датчиком 2,5 мГц в В-режиме с использованием CW-допплерографии.

Результаты. Гемодинамическим параметром, отражающим сократительную способность миокарда ЛЖ, является ФВ ЛЖ. Степень снижения ФВ ассоциируется с выраженностью систолической дисфункции (СД), используется для определения риска оперативного лечения. Низкая ФВ свидетельствует о неблагоприятном прогнозе. В данной группе больных ФВ составила от 43 до 79 %, в среднем - 56,74±8,87 %. УО от 21 до 99 мл, в среднем - 45,83±18,85 мл. Считали сниженной ФВ <50 %, которая была выявлена у 4 больных, снижение наблюдалось в одинаковой степени у больных с диастолической дисфункцией (ДД) и без нее. Нарушение диастолической функции (ДФ) ЛЖ выявлено у 11 из 19 человек, во всех случаях выявлена ДД по 1 типу, с преобладанием кровотока в систолу левого предсердия, уменьшением Е-волны, увеличением А-волны, увеличением времени DT, увеличением времени ИВР, а также изменением индекса Е/А.

Выводы. ДД ЛЖ является ранним признаком нарушения ДФ сердца при сохраненной СФ у больных с ГБ 1-3 степени в возрасте старше 55 лет, что является предиктором повышенного сердечно-сосудистого риска, требует адекватно подобранной терапии для предупреждения возникновения сердечно-сосудистых осложнений в периоперационный период.

СОСТОЯНИЕ СТЕНКИ КРУПНЫХ АРТЕРИИ ПО ДАННЫМ УЗДС У БОЛЬНЫХ АРТЕРИАЛЬНОЙ ГИПЕРТЕНЗИЕЙ ПЕРЕД ОПЕРАЦИЕЙ ЭНДОПРОТЕЗИРОВАНИЯ КРУПНЫХ СУСТАВОВ

Дьячкова Г.В., Акуленко А.В.

ФГУ «Российский научный центр «Восстановительная травматология и ортопедия» им. акад. Г.А. Илизарова» Минздравсоцразвития России, г. Курган, Россия

THE CONDITION OF LARGE ARTERY WALL BY THE DATA OF ULTRASOUND DUPLEX SCANNING IN PATIENTS WITH ARTERIAL HYPERTENSION BEFORE ENDOPROSTHETICS OF LARGE JOINTS

Diachkova G.V., Akulenko A.V.

Federal State Institution The Russian Ilizarov Scientific Center *Restorative Traumatology and Orthopaedics* of the Ministry of Health and Social Development of Russia, Kurgan, Russia

21 subjects were examined before endoprosthetic surgery by the method of ultrasound duplex scanning (USDS), the changes of the wall of common carotid artery (CCA) were revealed in 19 (90.5 %) patients, among whom atherosclerotic plaques were revealed in 7 (33.3 %) patients. There were no arterial atherosclerotic changes in 7 (33.3 %) patients, but there were changes of the intima-media complex in them, its thickening, layer differentiation disorder, echogenity increase. The prevalence of latent arterial atherosclerotic involvement has been shown in patients above 55 years with arterial hypertension (AH).

Введение. Современное состояние клинической медицины позволило значительно расширить показания к хирургическому лечению многих заболеваний у пациентов пожилого возраста. К ним относится и эндопротезирование крупных суставов, которое нередко приходится проводить на фоне сопутствующих соматических заболеваний. Наличие у больных артериальной гипертензией (АГ), локального атеросклеротического поражения является критерием высокого риска развития сердечно-сосудистых катастроф. В этих условиях применение современных методов исследования, в том числе УЗДС артерий, позволяет решить многие диагностические проблемы, получить объективные данные о состоянии сосудов, назначить профилактическое лечение.

Цель. Методом УЗДС изучить изменение комплекса интима-медиа (КИМ) у больных с АГ старше 55 лет.

Материал и методы. УЗДС сонных артерий и артерий нижних конечностей до оперативного лечения было выполнено 21 больному старше 55 лет, из них 16 женщин и 5 мужчин. Исследование проводили на аппарате Logic S6 линейным датчиком в В-режиме, режиме цветового допплеровского картирования. Оценивали проходимость артерий, измеряли толщину КИМ в общих сонных артериях (ОСА), общих бедренных артериях (ОБА), оценивали эхогенность КИМ и его дифференцировку на слои, наличие атеросклеротических бляшек. Сканирование сосудов проводили в продольной и поперечной плоскостях. Толщину КИМ измеряли по задней стенке сосуда в поперечном сечении. Оценивали область бифуркации, как участок в большей степени подверженный отрицательному гемодинамическому воздействию повышенного артериального давления и развитию атеросклероза.

Результаты и обсуждение. У всех пациентов артерии были проходимы. Толщина КИМ ОСА у данной группы больных составила от 0,6 до 1,3 мм, в среднем 0,87$\pm$0,2 мм. По данным Европейского общества по АГ и Европейского общества кардиологов за нормальную толщину КИМ в ОСА принимали значения толщины стенки до 0,9 мм, утолщение КИМ – 0,9-1,3 мм, за бляшку принимали утолщение КИМ более 1,3 мм. Толщину КИМ в ОБА измеряли в поперечном сечении на 1 см проксимальнее бифуркации, она составила от 0,6 до 1,4 мм, в среднем 1,0$\pm$0,19 мм, при норме до 1,1 мм. Признаки атеросклеротического поражения, такие как нарушение дифференцировки КИМ ОСА на слои и повышение эхогенности выявлены у 19 (90,5 %) больных, атеросклеротические изменения - у 14 (66,6 %) больных. Атеросклероз сонных артерий и артерий нижних конечностей выявлен у 5 (23,8 %) больных, только сонных артерий – у 7 (33,3 %) пациентов, только артерий нижних конечностей – у 2 (9,5 %) человек. Атеросклеротические бляшки чаще формируются в местах естественных ветвлений, физиологических изгибов артерий. У 7 (33,3 %) больных атеросклеротических изменений артерий выявлено не было, но имелись изменения КИМ, его утолщение, нарушение дифференцировки на слои, повышение эхогенности. Утолщение КИМ ОСА выявлено у 9 (42,8 %) больных, утолщение КИМ ОБА – у 7 (33,3 %) человек. Изменение эхогенности КИМ, нарушение дифференцировки, его утолщение являются ранними признаками атеросклеротического поражения артерий, что было выявлено у 90,5 % пациентов.

Толщина КИМ в сонных артериях – один из независимых факторов риска развития транзиторных ишемических атак и инсульта. Ультразвуковые признаки утолщения КИМ вошли в Европейские рекомендации по профилактике, диагностике и лечению АГ, как одна из характеристик поражения органов-мишеней.

Вывод. Проведенное обследование показывает широкую распространенность латентно протекающего атеросклеротического поражения артерий у больных с АГ старше 55 лет. Скрининговое УЗДС позволит улучшить диагностику латентно протекающего атеросклероза, достовернее оценить риск сосудистых катастроф у больных с АГ, позволит подобрать индивидуальную программу лечения и реабилитации таких больных.

РЕЗЕКЦИОННАЯ АРТРОПЛАСТИКА ПРИ ПЕРИПРОТЕЗНОЙ ИНФЕКЦИИ ТАЗОБЕДРЕННОГО СУСТАВА

Еремин А.В., Волошин В.П., Зубиков В.С., Ошкуков С.А.

ГУ МОНИКИ им. М.Ф. Владимирского, г. Москва, Россия

RESECTION ARTHROPLASTY FOR THE HIP PERIPROSTHETIC INFECTION

Yeremin A.V., Voloshin V.P., Zubikov V.S., Oshkukov S.A.

State Institution *The Vladimirsky Moscow Regional Scientific Research Clinical Institute* Moscow, Russia

The analysis of treatment results has been made in 42 patients with infection of long-term implants and unfavorable prospect of re-endoprosthetics due to the process chronic character. The procedures of purulent cavity debridement were performed with ultrasound using “Sonoca-185” unit, and surgical aid consisted in neoarthrosis formation. The outcomes of resection arthroplasty were characterized by stoppage of purulent-and-inflammatory process, partial or complete restoration of limb weight-bearing. Orthopaedic shoes were used to compensate shortening which amounted to 4-5 cm on the average. The use of ultrasound is an effective method of additional influencing the wound microflora in the focus of inflammation. It leads to both a sparing effect on the wound and an increased effect of the antiseptics used.

Цель исследования. Изучение результатов резекционной артропластики при нагноении после тотального замещения тазобедренного сустава.

Материал и методы. В 1995-2010 г.г. в ОТО МОНИКИ находились 42 пациента с инфицированием длительных имплантатов и неблагоприятной перспективой реэндопротезирования, что было обусловлено хронизацией воспалительного процесса, грубыми проявлениями воспалительной деструкции проксимального отдела бедренной кости, вертлужной впадины и признаками интоксикации.

Операция заключалась в проведении ревизии очага воспаления с удалением всех компонентов эндопротеза и фиксирующих материалов с последующим установлением проксимального отдела бедренной кости к вертлужной впадине в положении отведения конечности. Существенной проблемой являлось удаление резидуального цемента из канала бедренной кости, что требовало формирования трепанационного отверстия. Во время операции использовалась ультразвуковая обработка гнойных полостей с помощью аппарата с встроенной ирригационной помпой «Sonoca -185». Отмечено, что низкочастотный ультразвук (25 kHz) оказывает селективное воздействие на рану, удаляя некротизированные и пораженные ткани без повреждения здоровых тканей. Благодаря бактерицидному действию, основанному на кавитационном эффекте, ультразвуковой лаваж, обеспечивая эффективную санацию очага инфекции с помощью волноводов, способствует удалению биопленки с инфицированных поверхностей.

В послеоперационном периоде проводилось аспирационно-промывное дренирование очага воспаления в течение 7-10 дней. Для обеспечения покоя оперированной конечности, с целью формирования опорного неоартроза, использовали деротационные шины в течение 4 недель с последующей дозированной нагрузкой в течение 2-3 месяцев.

Результаты. Исходы резекционной артропластики характеризовались купированием гнойно-воспалительного процесса, частичным или полным восстановлением опороспособности конечности. С целью компенсация укорочения, составившего в среднем 4-5 см, использовалась ортопедическая обувь. У пациентов молодого возраста удалось добиться восстановления походки с помощью трости. При развитии рецидива воспалительного процесса в двух случаях выполнена повторная санация.

Выводы. Длительное (свыше 1 года) проявление перипротезной инфекции является показанием к резекционной артропластике тазобедренного сустава. Радикально проведенная хирургическая санация обеспечивает купирование гнойно-воспалительного процесса и способствует восстановлению опороспособности конечности за счет формирования неоартроза. Использование ультразвука является эффективным методом дополнительного воздействия на раневую микрофлору очага воспаления. При этом оказывается щадящее воздействие на рану и усиливается эффект применяемых антисептиков.

МЕТОДИЧЕСКИЕ АСПЕКТЫ РЕФЛЕКСОТЕРАПИИ ПРИ ЛЕЧЕНИИ БОЛЬНЫХ ОСТЕОАРТРОЗАМИ ЛОКТЕВОГО СУСТАВА С ПРИМЕНЕНИЕМ МЕТОДА ЧРЕСКОСТНОГО ОСТЕОСИНТЕЗА

Ерохин А.Н., Солдатов Ю.П., Аскаров С.Е.

ФГУ «Российский научный центр «Восстановительная травматология и ортопедия» им. акад. Г.А. Илизарова» Минздравсоцразвития России, г. Курган, Россия

METHODOLOGICAL ASPECTS OF REFLEX THERAPY IN TREATMENT OF PATIENTS WITH THE ELBOW OSTEOARTHROSES USING TRANSOSSEOUS OSTEOSYNTHESIS METHOD

Yerokhin A.N., Soldatov Yu.P., Askarov S.E.

Federal State Institution The Russian Ilizarov Scientific Center *Restorative Traumatology and Orthopaedics* of the Ministry of Health and Social Development of Russia, Kurgan, Russia

The methodological approaches, advantages and disadvantages of different techniques of reflex therapy in the process of rehabilitation of patients with the elbow osteoarthroses using transosseous osteosynthesis method are discussed in the work.

Лечение больных остеоартрозами локтевого сустава представляет собой актуальную проблему для ортопедии и травматологии в силу большой частоты его повреждений. Одним из основных сдерживающих факторов реабилитационного процесса является болевой синдром. Кроме того, локтевой сустав, являясь сложной структурой, со множеством суставных поверхностей, с богатой вегетативной иннервацией весьма реактивен.

Целью настоящего исследования явились разработка и адаптация способов рефлексотерапии при реабилитации больных остеоартрозами локтевого сустава с применением метода чрескостного остеосинтеза.

Исследуемую выборку составили 19 больных с посттравматическим остеоартрозом и контрактурами локтевого сустава, которым произвели чрескостный остеосинтез и применили дозированное устранение контрактуры посредством аппарата Илизарова. Средний возраст больных составил 30,4+2,9 года, из них 8 человек женского пола и 11 – мужского. Средний прирост амплитуды активных движений составил 23,1+4,4, при средней длительности курса 11,2+1,0 сеансов. Согласно теории акупунктурных меридианов на верхней конечности располагаются шесть классических меридианов или каналов, которые объединяют 71 биологически активную точку. Это меридианы так называемой Ян-группы, к которым относятся меридиан толстой кишки, тонкой кишки и меридиан трех частей туловища, проходящие по наружно-задней поверхности верхней конечности. А также меридианы Инь-группы, к которым относятся меридиан сердца, легких и меридиан перикарда, проходящие по передне-внутренней поверхности верхней конечности. Наложение аппарата Илизарова с целью устранения контрактуры локтевого сустава ограничивает свободный доступ к меридиональным точкам конечности. Проведение акупунктуры меридиональных точек выше и ниже наложенного аппарата Илизарова и в доступном пространстве, которое перекрывают элементы аппарата чрескостной фиксации позволяет уменьшить болевой синдром, но ограничивают возможности по сочетанию рефлексотерапии и активных движений в момент проведения процедуры. Избежать указанного обстоятельства позволяет использование аурикулярных точек. Мы применяем следующие точки: корреспондирующие общее состояние организма – точки АР55 и 7а (По Ножье), а также функциональное состояние сегментов верхней конечности – 62 (пальцы кисти), 63 (ключица), 64 (плечевой сустав), 65 (плечо), 66 (локоть), 67 (кисть). Введение в эти точки акупунктурных игл на 15-20 минут уменьшает болевые ощущения при активных и пассивных движениях в суставе и позволяет беспрепятственно осуществлять разработку при введенных иглах, а также использовать период после удаления игл из активных точек. Кроме того, при реабилитации пациентов с остеоартрозами, сопровождающимися контрактурами локтевого сустава эффективен способ аурикулопрессуры. Способ заключается в том, что на активные точки воздействуют посредством специального зонда или стеклянной офтальмологической палочки. При этом воздействие осуществляют в течение 10-15 секунд на точку, обычно 3-5 точек за один сеанс, а затем в течение 20-30 минут пациент совершает активные движения в локтевом суставе. Этот метод неинвазивен, прост в применении и позволяет проводить процедуры у постели больного. Кроме того, его можно стандартизировать, обучить средний медицинский персонал и в будущем, рекомендовать как один из обязательных элементов комплексной реабилитации больных с остеоартрозами и контрактурами локтевого сустава.

Таким образом, использование различных способов рефлексотерапии позволяет расширить реабилитационные возможности чрескостного остеосинтеза у данной категории больных, купировать болевой синдром, интенсифицировать лечебно-восстановительный процесс, а также уменьшить риск осложнений вследствие высокой чувствительности локтевого сустава к непосредственным воздействиям различной модальности.

О ФАКТОРАХ РИСКА НЕСТАБИЛЬНОСТИ ЭНДОПРОТЕЗОВ ПЛЕЧЕВОГО СУСТАВА

Зубарева Т.В., Гюльназарова С.В., Мамаев В.И.

ФГУ «Уральский научно-исследовательский институт травматологии и ортопедии им. В.Д. Чаклина» Минздравсоцразвития Росии, г. Екатеринбург, Россия

RISK FACTORS OF THE SHOULDER ENDOPROSTHESES INSTABILITY

Zubareva T.V., Giulnazarova S.V., Mamayev V.I.

Federal State Institution *The Chaklin Ural Scientific Research Institute of Traumatology and Orthopaedics* of the Ministry of Health and Social Development of Russia, Yekaterinburg, Russia

22 patients with proximal femoral dislocation fractures (PFDF) of long duration have been examined, who further underwent the surgery of the shoulder monolateral endoprosthetics (EP). Different initial background of the neuromuscular system (NMS) was observed in patients before surgery. The instable outcomes of the shoulder EP were originally characterized by more marked asymmetry between m. deltoideus, m. triceps and significant neuropathy of n. musculocutaneus in comparison with the stable ones. Besides, marked neuropathy of n. axillaris and moderate neuropathy of n. radialis in Erb's point was observed in both groups.

По-прежнему остается актуальной проблема поиска надежных критериев нестабильности эндопротезов (ЭП) плечевого сустава у пациентов после застарелых травм плеча, осложненных нейропатиями плечевого сплетения и нарушением функций мышц плечевого пояса.

Цель. Определить критерии возможной нестабильности ЭП плечевого сустава после операции по результатам первичной электронейромиографии (ЭНМГ) и исходного фона нервно-мышечного аппарата (НМА) у пациентов с застарелыми переломо-вывихами проксимального отдела плеча (ПВПОП).

Материалы и методы. Обследованы 22 пациента с застарелыми ПВПОП, у которых в дальнейшем была проведена операция монолатерального эндопротезирования плечевого сустава. Больные были разделены на 2 группы. В 1-й группе в отдаленные сроки после операции (через 1,5 года) ЭП плеча были стабильны (СЭП), а во 2-й группе – нестабильны (НЭП). В первую группу вошло 13 человек: средний возраст 51 год, срок давности после травмы – 3,9 месяца. Вторую группу составило 9 пациентов, средний возраст - 56 лет, срок давности после травмы - 4,1 месяца. Методом ЭНМГ исследовали дооперационный фон и исходные функции НМА плечевого пояса пациентов. С помощью глобальной ЭМГ обследовали с обеих сторон: m. supraspinatus, m. deltoideus, m. biceps br, m. triceps. Проанализирована максимальная и средняя амплитуды, частота БЭА, коэффициент асимметрии (КА) между сторонами. В норме (N) границы КА были 1,0-1,2. Проведена стимуляционная ЭНМГ периферических нервов: n. suprascapularis, n. axillaris, n. musculocutaneus, n. radialis в точке Эрба. Проанализированы параметры ЭНМГ: амплитуда и площадь М-ответов. Рассчитано снижение М-ответа в процентах относительно от интактной стороны. Исследование ЭНМГ плечевого пояса выполнено на аппарате «Нейромиан» фирмы МЕДИКОМ. Статистическая обработка результатов проведена в Exel.

Результаты и их обсуждение. При анализе дооперационных данных ЭНМГ выявлено, что есть существенные различия НМА плечевого пояса в исходном фоне в сравниваемых группах. Зафиксирована выраженная асимметрия между m. deltoidei: при НЭП КА=3,12$\pm$0,65, т.е. в 3 раза больше N, а при СЭП – КА= 2,34±0,3 - в 2 раза. Также значительная разница КА найдена и между m. triceps: при НЭП – КА=2,75$\pm$0,70, т.е. в 2,5 раза больше N, а при СЭП – КА=1,81$\pm$0,29, в - 1,5 раза. Следовательно, исходно при НЭП травмированная сторона значительно слабее интактной и риск нестабильности в этом случае больше. Практически одинакова асимметрия была между m.biceps, как при НЭП (КА=2,16$\pm$0,37), так и при СЭП (КА=2,14$\pm$0,23). Незначительно по сравнению с N изменены КА между m.supraspinatus: при НЭП КА=1,55$\pm$0,19 и при СЭП КА=1,47$\pm$0,12. Кроме того, проведен подробный анализ БЭА мышц по амплитудам и частоте в сравнении с интактной конечностью и с лабораторной нормой. Выявлены определенные закономерности и различия между мышцами плечевого пояса в сравниваемых группах.

Проанализированы до операции значения амплитуды и площади М-ответов на интактной и травмированной сторонах нервов плечевого сплетения у пациентов в обеих группах. Определены нейропатии в процентах от М-ответов на интактной конечности, которые были приняты за 100 %. Наиболее выраженные и практически равные нейропатии отмечены при стимуляции n. axillaris в обеих группах: при СЭП – 43 %, при НЭП – 46 %. Сравнивая результаты ЭНМГ n. musculocutaneus, следует особо отметить, что во 2 группе нейропатия этого нерва более выражена (47 %), чем в 1 группе (61 %). Нейропатия n. radialis в т. Эрба в обеих группах одинакова и составляет 55 %. При стимуляции n. suprascapularis в обеих группах отмечены небольшие отклонение от нормы (79 % и 85 %).

Таким образом, у пациентов с застарелыми ПВПОП до операции наблюдался различный исходный фон НМА. Нестабильные исходы ЭП плечевого сустава изначально характеризовались более выраженной асимметрией между m. deltoideus, m. triceps и значительной нейропатией n. musculocutaneus, чем стабильные. При этом в обеих группах отмечали выраженную нейропатию n. axillaris и умеренную - n. radialis в т. Эрба.

ПЛАНИРОВАНИЕ ХИРУРГИЧЕСКОГО ЛЕЧЕНИЯ НЕСТАБИЛЬНОГО ТАЗОБЕДРЕННОГО СУСТАВА У ДЕТЕЙ С ПОСЛЕДСТВИЯМИ СПИННОМОЗГОВЫХ ГРЫЖ

Иванов С.В.

ФГУ «Научно-исследовательский детский ортопедический институт им. Г.И. Турнера Росздрава», г. Санкт-Петербург, Россия

SURGICAL TREATMENT PLANNING FOR THE HIP INSTABILITY IN CHILDREN WITH MENINGOCELE CONSEQUENCES

Ivanov S.V.

Federal State Institution *The Turner Scientific Research Children Orthopaedic Institute of the Ministry of Health and Social Development of Russia*, St. Petersburg, Russia

137 children with the hip instability have been examined. The degree of instability varied from decentration in the hip to its dislocation. Five groups of children were singled out by the level of neurological involvement. Patients were examined clinically and roentgenologically before surgical treatment performance. In case of the hip instability in children with meningocele valgus deformity of femoral neck being determined by standard roentgenological examination is more often of projectional character at the expense of anteversion. While planning reconstructive surgeries of the hip it is reasonable to perform computer tomography the hip to evaluate the condition of acetabular anterior and posterior edges, as well as the relations of the components in the joint. Child's age, the level of neurological involvement, child's potential to walk – all this influences the tactics and results of treatment.

Паралитические формы спинномозговых грыж приводят к тяжелым поражениям опорно-двигательного аппарата и глубоким неврологическим нарушениям. У 30-50 % таких детей развиваются подвывих или вывих в тазобедренном суставе в течение первых 2-3 лет жизни.

Цель исследования. Определить клинико-рентгенологические особенности, влияющие на тактику хирургического лечения детей с нестабильным тазобедренным суставом с последствиями спинномозговых грыж.

Пациенты и методы. Объектом исследования стали 137 детей с нестабильным тазобедренным суставом, находившихся на обследовании и лечении в НИДОИ им. Г.И. Турнера в период с 2006 по 2010 год. Степень нестабильности варьировала от децентрации до вывиха бедра. Перед выполнением хирургического лечения выполнялось клиническое и рентгенологическое обследование. Мы использовали стандартные и функциональные рентгенологические проекции для оценки соотношений в тазобедренном суставе. У 48 отмечалась децентрация в тазобедренном суставе; у 32 – двухсторонний вывих; у 11 – двухсторонний подвывих; у 15 – вывих с одной стороны, подвывих - с другой; у 19 – односторонний вывих; у 12 – односторонний подвывих. Учитывался неврологический уровень поражения. Согласно классификации, предложенной Sharrard (1964), все дети были подразделены на 5 групп: I группа – уровень поражения грудной – 21; II группа L1-L2 – 20 детей; III группа L3-L4 – 41 ребенка; IV группа L5-S1 – 26 детей; V группа S2 – 29 детей. Для оценки функциональности ходьбы использовались критерии Hoffer (1973).

Результаты. Наибольшие изменения угловых величин наблюдались у детей с наличием вывиха в тазобедренном суставе, относящихся к I и II группе по неврологическому поражению. Среднее значение угла антеверсии составило 52°. Среднее значение угла Шарпа составило 59,5°. Показатель шеечно-диафизарного угла (ШДУ) составил в среднем 142°. Наименьшие изменения угловых величин наблюдались у детей с децентрацией в тазобедренном суставе и относящихся к V группе по неврологическому поражению. Среднее значение угла антеверсии составило 32°. Среднее значение угла Шарпа составило 51,7°. Показатель ШДУ составил в среднем 132°. Для оценки состояния переднего и заднего края вертлужной впадины при планировании реконструктивных операций на тазобедренном суставе в 45 случаях была выполнена компьютерная томография с последующим компьютерным моделированием тазобедренного сустава в трехмерном режиме. В 38 из 45 случаев (84 %) отмечался дефицит заднего покрытия. Показатели бедренного и тазового компонентов сустава могут свидетельствовать о значительных нарушениях формирования тазобедренного сустава, причем, чем выше уровень неврологического поражения, тем данные изменения более выражены. Определялась тяжелая деформация таза – ротация, в том числе асимметричная, наклон кпереди, гипоплазия крыльев подвздошных костей, нестабильность крестцово-подвздошного сочленения, из-за чего рентгенологическая картина в ряде случаев значительно искажалась.

Выводы. При нестабильности тазобедренного сустава у детей с последствиями спинномозговых грыж вальгусная деформация шейки бедренной кости, выявляющаяся при стандартном рентгенологическом обследовании, чаще носит проекционной характер за счет наличия антеверсии. При планировании реконструктивных операций на тазобедренном суставе целесообразно производить компьютерную томографию тазобедренного сустава с целью оценки состояния переднего и заднего края вертлужной впадины и

соотношений компонентов в суставе. На тактику и результаты лечения влияют возраст ребенка, уровень неврологического поражения, потенциал ребенка к ходьбе.

ХИРУРГИЧЕСКОЕ ЛЕЧЕНИЕ БОЛЕЗНИ ЛЕГГ-КАЛЬВЕ-ПЕРТЕСА

Имамов А.М., Бахтеева Н.Х., Рубашкин С.А., Емкужев О.Л.

ФГУ «Саратовский научно-исследовательский институт травматологии и ортопедии» Минздравсоцразвития России, г. Саратов, Россия

SURGICAL TREATMENT OF LEGG-CALVE-PERTHES DISEASE

Imamov A.M., Bakhteyeva N.Kh., Rubashkin S.A., Yemkuzhev O.L.

Federal State Institution *The Saratov Scientific Research Institute of Traumatology and Orthopaedics of the Ministry of Health and Social Development of Russia,* Saratov, Russia

Case histories of 102 children at the age of 4-12 years with Legg-Calvé-Perthes disease have been analyzed. The following surgical interventions were performed in patients: osteoplastic ones using auto- and allografts; those with vasculirized autograft formation in femoral under- and intertrochanteric zone with its further shifting in the external fixator and with formation of extended regenerated bone (the authors' technique); those using intertrochanteric detorsion-and-varization medializing femoral osteotomies with subsequent osteosynthesis using medializing Г-shaped plates. The differentiated approach to pre-operative planning of surgical interventions allows the most rational solution of the problem of surgical intervention method selection at different stages of the disease, thereby contributing to the fastest and the most complete restoration of the femoral head focus involved.

Цель исследования. Повысить эффективность хирургического лечения детей с болезнью Легг-Кальве-Пертеса на основе изучения отдалённых результатов.

Материалы и методы исследования. В СарНИИТО были проанализированы истории болезни 102 детей в возрасте от 4 до 12 лет (92 мальчика и 10 девочек) с болезнью Легг-Кальве-Пертеса, которые были прооперированы в отделении детской ортопедии СарНИИТО за период с 1998 по 2009 год. Для оценки отдалённых результатов лечения использовалась математическая система определения всеобъемлющего коэффициента (Herndon C., Heyman C. 1952).

Результаты. В зависимости от вида выполненного оперативного вмешательства пациенты были разделены на 3 группы:

- первую группу составили 20 пациентов (19,6 %), которым выполнялись костно-пластические оперативные вмешательства с использованием ауто- и аллотрансплантатов. В ряде случаев данный вид лечения выполнялся как дополнительный этап хирургической реабилитации, осуществляемый при удалении металлоконструкций;

- вторую группу составили 23 пациента (22,6 %), лечение которых осуществлялось по разработанному в институте способу. Суть его заключалась в формировании васкуляризованного аутотрансплантата в под- и межвертельной области бедренной кости с последующим его смещением в аппарате внешней фиксации и формированием протяжённого регенерата.(Патент РФ №97100318 0т 01.10.1997);

- в третью группу вошли 59 пациентов (57,8 %) после межвертельных деторсионно-варизирующих медиализирующих остеотомий бедренных костей с последующим остеосинтезом медиализирующими Г-образными пластинами Deost, SYNTHES, ЦИТО, а также трёхплоскостными педиатрическими пластинами LCP SYNTHES. В 9 случаях для восполнения дефицита покрытия головки бедренной кости и нормализации анатомических взаимоотношений в суставе выполнялись остеотомии таза по Солтеру с фиксацией костных фрагментов спицами.

В первой группе хорошие и удовлетворительные результаты были получены в 72 % случаев. Все пациенты были с I - IV стадиями заболевания, при этом очаг поражения локализовался в различных отделах головки бедренной кости и составлял от 50-100 % её площади. Нарушения взаимоотношений компонентов тазобедренного сустава с преобладанием торсионно-вальгусной деформации отмечались у 12 % больных.

Во второй группе хорошие и удовлетворительные результаты были получены в 86 % случаев. Все дети были с I-II ой стадией заболевания, при этом очаг поражения локализовался в различных отделах головки бедренной кости и составлял 30-50 % от ее площади.

Хорошие и удовлетворительные результаты в третьей группе были получены в 89 % наблюдений. Больные были с I-III стадией заболевания и тотальным поражением головки бедренной кости. Нарушения пространственных взаимоотношений компонентов тазобедренного сустава с преобладанием торсионно-вальгусной деформации отмечались у 68 % больных.

Анализ результатов лечения показал, что во всех случаях удалось исправить анатомические нарушения в суставе и, при этом, осуществить полноценную разгрузку сустава.

Заключение. Дифференцированный подход к предоперационному планированию хирургических вмешательств при болезни Легг-Кальве-Пертеса позволяет наиболее рационально подойти к выбору метода

оперативного вмешательства на различных стадиях заболевания, что, в свою очередь, способствует наиболее быстрому и полному восстановлению поражённого очага головки бедренной кости.

СРАВНИТЕЛЬНЫЙ АНАЛИЗ РЕЗУЛЬТАТОВ ХИРУРГИЧЕСКОГО ЛЕЧЕНИЯ ПАЦИЕНТОВ С БОЛЕЗНЬЮ ЛЕГГ-КАЛЬВЕ-ПЕРТЕСА

Имамов А.М., Рубашкин С.А., Бахтеева Н.Х., Емкужев О.Л.

ГОУ ВПО «Саратовский научно-исследовательский институт травматологии и ортопедии Минздравсоцразвития России», г. Саратов, Россия

COMPARATIVE ANALYSIS OF THE RESULTS OF SURGICAL TREATMENT IN PATIENTS WITH LEGG-CALVE-PERTHES DISEASE

Imamov A.M., Rubashkin S.A., Bakhteyeva N.Kh., Yemkuzhev O.L.

Federal State Institution *The Saratov Scientific Research Institute of Traumatology and Orthopaedics of the Ministry of Health and Social Development of Russia*, Saratov, Russia

Case histories of 102 children at the age of 4-12 years with Legg-Calvé-Perthes disease operated on within the period of 1998-2010 have been analyzed. The patients were divided into 3 groups depending on the type of the surgical intervention performed: 20 patients subjected to osteoplastic surgical interventions using auto- and allografts were included in the first group; the second group consisted of 23 patients treated according to the technique developed, the essence of which was in the application of vasculirized autograft in femoral under- and intertrochanteric zone with its further shifting in the external fixator and formation of extended regenerated bone; the third group included 59 patients after intertrochanteric detorsion-and-varization medializing femoral osteotomies with subsequent osteosynthesis using medializing Г-shaped plates – Deost, SYNTHES, TsITO, as well as LCP SYNTHES three-plane pediatric plates. In the first group good and satisfactory results were obtained in 72 % of cases; in the second – in 86 %; in the third – in 89 %. In all the cases it turned out well to correct anatomic articular disorders and achieve proper unloading of the joint, that contributed to the fastest restoration of femoral epiphysis. It was a success to obtain good and satisfactory results in patients with both I and III stage of the disease owing to the radicalism and high effectiveness of the present surgical means.

Цель исследования. Повысить эффективность хирургического лечения детей с болезнью Легг-Кальве-Пертеса на основе изучения отдалённых результатов.

Материалы и методы. В СарНИИТО проанализированы истории болезни 102 детей в возрасте от 4 до 12 лет (92 мальчика и 10 девочек) с болезнью Легг-Кальве-Пертеса, которые были прооперированы в отделении детской ортопедии СарНИИТО за период с 1998 по 2010 год. Для оценки отдалённых результатов лечения использовались математическая система определения всеобъемлющего коэффициента (Herndon C., Heyman C., 1952). Полученные показатели сопоставлялись с клиническими данными (Гафаров Х.З., 1996).

При обследовании больных использовали клинические и лучевые (рентгенография, компьютерная томография, ядерно-магнитный резонанс) методы исследования.

Результаты и обсуждение. В зависимости от вида выполненного оперативного вмешательства пациенты были разделены на 3 группы:

- первую группу составили 20 пациента (19,6 %), которым выполнялись костно-пластические оперативные вмешательства с использованием ауто- и аллотрансплантатов. В ряде случаев данный вид лечения выполнялся как дополнительный этап хирургической реабилитации, осуществляемый при удалении металлоконструкций;
- вторую группу составили 23 пациента (22,6 %), лечение которых осуществлялось по разработанному в институте способу. Суть его заключалась в формировании васкуляризованного аутотрансплантата в под- и межвертельной области бедренной кости с последующим его смещением в аппарате внешней фиксации и формированием протяжённого регенерата (Патент РФ №97100318 0т 01.10.1997»);
- в третью группу вошли 59 пациентов (57,8 %) после межвертельных деторсионно-варизирующих медиализирующих остеотомий бедренных костей с последующим остеосинтезом медиализирующими Г-образными пластинами Deost, SYNTHES, ЦИТО, а также трёхплоскостными педиатрическими пластинами LCP SYNTHES. В 9 случаях для восполнения дефицита покрытия головки бедренной кости и нормализации анатомических взаимоотношений в суставе выполнялись остеотомии таза по Солтеру с фиксацией костных фрагментов спицами.

В первой группе хорошие и удовлетворительные результаты были получены в 72 %. Все пациенты были с I - IV стадиями заболевания, при этом очаг поражения локализовался в различных отделах головки бедренной кости и составлял от 50-100 % её площади. Нарушения взаимоотношений компонентов тазобедренного сустава с преобладанием торсионно-вальгусной деформации отмечались у 12 % больных.

Во второй группе хорошие и удовлетворительные результаты были получены в 86 % случаев. Все дети были с I-II ой стадией заболевания, при этом очаг поражения локализовался в различных отделах головки бедренной кости и составлял 30-50 % от ее площади.

Хорошие и удовлетворительные результаты в третьей группе были получены в 89 % наблюдений. Больные имели I-III стадию заболевания и тотальное поражение головки бедренной кости. Нарушения пространственных взаимоотношений компонентов тазобедренного сустава с преобладанием торсионно-вальгусной деформации отмечались у 68 % больных.

Анализ результатов лечения показал, что во всех случаях удалось исправить анатомические нарушения в суставе и, при этом, осуществить полноценную разгрузку сустава, что способствовало наиболее быстрому восстановлению эпифиза бедренной кости. Хорошие и удовлетворительные результаты удалось получить у пациентов как с I, так и III стадией заболевания, что связанно с радикальностью и высокой эффективностью данных оперативных пособий.

Заключение. Дифференцированный подход к предоперационному планированию хирургических вмешательств при болезни Легг-Кальве-Пертеса позволяет наиболее рационально подойти к выбору метода оперативного вмешательства на различных стадиях заболевания, что, в свою очередь, способствует наиболее быстрому и полному восстановлению пораженного очага головки бедренной кости.

АРТРОСКОПИЧЕСКИЙ МЕТОД ЛЕЧЕНИЯ ПОСТТРАВМАТИЧЕСКОГО ПРИВЫЧНОГО ВЫВИХА НАДКОЛЕННИКА У СПОРТСМЕНОВ

Ирисметов М.Э., Расулов М.Р., Холиков А.М., Усмонов Ф.М., Ражабов Х.С., Бакиев Б.К.

Научно-исследовательский институт травматологии и ортопедии МЗ Республики Узбекистан, г. Ташкент, Узбекистан

THE ARTHROSCOPIC METHOD OF TREATMENT OF THE PATELLA POSTTRAUMATIC HABITUAL DISLOCATION IN SPORTSMEN

Irismetov M.E., Rasulov M.R., Kholikov A.M., Usmanov F.M., Razhabov Kh.S., Bakiyev B.K.

Scientific Research Institute of Traumatology and Orthopaedics of the Ministry of Health of the Republic of Uzbekistan, Tashkent, Uzbekistan

36 patients with patellar posttraumatic habitual dislocation have been treated. All the patients underwent arthroscopic intervention diagnostically and surgically. The results of surgical treatment in the periods from 3 months to 3 years have been studied in 32 patients. Good results were noted in 29 patients, satisfactory ones – in 3 patients.

Цель. Улучшение диагностики и результатов лечения посттравматического привычного вывиха надколенника у спортсменов с использованием методов артроскопии.

Вывих надколенника возникает при непрямом воздействии травмирующей силы при резких поворотах на месте, прыжках и во время спортивных состязаний. При этом разрываются связки надколенника, и надколенник смещается. В некоторых случаях вывих надколенника может повторяться при схожих травмах или даже при незначительных нагрузках, это ведет к нестабильности или "привычному вывиху" надколенника.

Материал и методы. В отделении спортивной травмы НИИ травматологии ортопедии МЗ РУз с 2006 по 2010 г. проведено лечение 36 больных с посттравматическим привычным вывихом надколенника. Мужчин было 16 (44 %), женщин - 24 (56 %) в возрасте от 16 до 50 лет. Причинами возникновения заболевания были ранее полученная травма и повторный вывих надколенника. У всех 36 больных было выполнено артроскопическое вмешательство в диагностическом и оперативном объеме. Показанием к артроскопическому вмешательству считались: неэффективность консервативного лечения в течение 3-4 месяцев, три или более рецидивов после первичного вывиха надколенника, наличие посттравматических свободных костно-хрящевых тел в полости коленного сустава. У всех больных при артроскопии обнаруживали разрыв медиальной части надколенника надколенника и утолщение с укорочением латеральной части связок надколенника. Всем 36 больным выполнялся артроскопический латеральный релиз и шов медиального сухожилия удерживается по методике Ямамото. Во время артроскопии у 6 больных обнаружено свободное костно-хрящевое хондромное тело, которое удалено вовремя операции. У 5 больных в анамнезы присутствовали долгий срок и большая частота вывихов, обнаружена хондромаляция разной степени суставной поверхности надколенника. Этим больным одновременно производили субхондральное туннелизации с целью улучшения кровообращения субхондральной зоны и для снятия застойного венозного внутрикостного давления.

После операции конечность фиксировалась гипсовой лангетной повязкой на 3 недели. В послеоперационном периоде больные получали нестероидные противовоспалительное препараты, антибиотики, витамины и биостимуляторы. После снятие гипсовой повязки в реабилитационном периоде больным проводили физиолечение, ЛФК и специальные упражнения, укрепляющие связки надколенника. Через 4-5 дней больных выписывали из стационара. Общая трудоспособность восстановилась через 4-5 недель.

Результаты. Результаты оперативного лечения в сроки от 3 месяцев до 3 лет изучены у 32 больных. Критерием оценки результатов лечения послужил объем активных движений в суставе, отсутствие боли при ходьбе и отсутствие повторных вывихов. Хорошие результаты отмечены у 29 больных, удовлетворительные – у

3 больных, во время артроскопии у них были обнаружены участки с большими дефектами суставной поверхности надколенника, сохранялся дискомфорт и незначительные боли во время больших нагрузок. Эти больные в реабилитационном периоде получили хондропротекторы внутрисуставно, а также в таблетированной форме.

Выводы. Анализ проведенных исследований показывает, что при лечении посттравматического привычного вывиха надколенника спортсменов артроскопия коленного сустава является более объективным методом диагностики, лечения и снижает диагностические ошибки.

Раннее проведение оперативного лечения привычного вывиха надколенника предотвращает возникновение хондромаляции суставной поверхности надколенника и развитию пателлофеморального артроза.

Проведенное оперативное лечение посттравматического привычного вывиха надколенника у спортсменов по методу Ямомота с помощью артроскопа сокращает пребывание на стационарном лечении и способствует быстрому восстановлению спортивной формы.

НАШ ОПЫТ АРТРОСКОПИЧЕСКОГО ЛЕЧЕНИЯ БОЛЕЗНИ КЕНИГА КОЛЕННОГО СУСТАВА

Ирисметов М.Э., Усмонов Ф.М., Расулов М.Р., Халиков А.М., Раджабов Х.

Научно-исследовательский институт травматологии и ортопедии Республики Узбекистан, г. Ташкент, Узбекистан

OUR EXPERIENCE OF ARTHROSCOPIC TREATMENT OF THE KNEE KENIG DISEASE

Irismetov M.E., Usmonov F.M., Rasulov M.R., Khalikov A.M., Radzhabov Kh.S.

Scientific Research Institute of Traumatology and Orthopaedics of the Ministry of Health of the Republic of Uzbekistan, Tashkent, Uzbekistan

The results of arthroscopic treatment of the knee Kenig disease in 16 patients have been analyzed. The pathological process was localized in the medial femoral condyle in most patients. The patients were examined in the periods of one month, 3 and 6 months after surgery. The outcomes were evaluated by the absence of pain, limitation of movements, the presence of limping. Good results were noted in al the patients.

Несмотря на малую частоту, лечение болезни Кенига коленного сустава является актуальной проблемой. С развитием артроскопической техники стало возможным малотравматично удалить фрагмент суставного секвестра и обработать материнское ложе рассекающейся зоны.

Целью исследования было проанализировать результаты артроскопического лечения болезни Кенига коленного сустава.

В нашей клинике с 2006 до 2010 года пролечены 16 больных с болезнью Кенига коленного сустава, из них 14 больных - мужчины, 2 больных - женщины. Возраст больных был от 14 до 28 лет. Жалобами больных были в основном на боли и дискомфорт в суставе (11 больных), у 5 больных были ограничения движений в коленном суставе, из них 2 больных имели хромоту. Большинство больных неоднократно получали консервативное лечение. При артроскопии обнаружили, что у большинства больных патологический процесс был в медиальном мыщелке бедренной кости. В 10 случаях суставной фрагмент был отделен о кости, то есть был в виде «суставной мыши». В 6 случаях суставной фрагмент прилегал к участку патологического процесса. Артроскопическими инструментами были удалены суставные фрагменты патологического участка. Место некроза было обработано кюреткой, произвели субхондральную туннелизацию с помощью шила с диаметром 1,5 мм^2, глубиной до 3 см. В послеоперационном периоде конечность иммобилизировали шиной на 2 недели. С 3 недели разрешали активно разрабатывать разгибательно-сгибательные движения коленного сустава. Также больным назначали противовоспалительные средства, препараты, улучшающие кровообращение, биостимуляторы, витамины, физиотерапию (парафин, элекрофорез, ультразвук). Нагружать конечность разрешали через 4 недели после операции.

Больные осмотрены через месяц, 3 месяца и 6 месяцев после операции. Исходы оценивали по отсутствию болей, ограничению движений, наличию хромоты. У всех больных отмечены хорошие результаты.

Наш опыт показывает, что артроскопическое лечение болезни Кенига коленного сустава позволяет минимальным доступом удалить некротические фрагменты из сустава, дает возможность произвести раннюю реабилитацию больных, что сокращает сроки нетрудоспособности больных.

ХИРУРГИЧЕСКИЙ ОПЫТ ЛЕЧЕНИЯ КИСТЫ МЕНИСКА КОЛЕННОГО СУСТАВА

Ирисметов М.Э., Холиков А.М., Расулов М.Р., Усмонов Ф.М., Ражабов Х.С., Бакиев Б.К.

«Научно-исследовательский институт травматологии и ортопедии МЗ Республики Узбекистан», г. Ташкент, Узбекистан

SURGICAL EXPERIENCE IN TREATMENT OF THE KNEE MENISCUS CYST

Irismetov M.E., Kholikov A.M., Rasulov M.R., Usmonov F.M., Razhabov Kh.S., Bakiyev B.K.

The Scientific Research Institute of Traumatology and Orthopaedics of the Ministry of Health of the Republic of Uzbekistan, Tashkent, Uzbekistan

The results of treatment of 35 patients with meniscus cysts are demonstrated. Arthroscopic intervention was used in all the patients, arthroscopic removal of menisci cysts – in 25 patients, cyst removal by open method – in 10 patients. The immediate results up to 3 months have been studied. The range of active movements, complete pain release in the joint and active participation in sports served as a criterion for assessment of treatment results. Good results were obtained in all the patients. There were no recurrences of meniscus cysts.

В НИИ травматологии и ортопедии МЗ РУз, в отделении спортивной травмы с 2006 по 2011 г. лечились 35 пациентов с кистами мениска.

У всех больных в анамнезе была травма коленного сустава. Больные поступили в сроки после травмы от 6 мес. до 7 лет. У всех 35 больных было выполнено артроскопическое вмешательство, у 25 больных - артроскопическое удаление кисты менисков, у 10 - удаление кисты открытым методом.

Открытый метод оперативного лечения производили следующим образом. Косой разрез до 3 см проводился на стороне кисты. Для профилактики осложнений капсула сустава рассекалась разрезом овальной формы, длиной 4 см, шириной 1,5-2 см и удалялась, образовывался дефект капсулы. При хронических вторичных изменениях коленного сустава капсула становилась фиброзно измененной и расслабленной. Так как кожа мобильная, после рассечения и удаления участка капсулы овальной формы, щель сустава становилась обзорной. После этого киста осторожно отсепаровывалась от фиброзной капсулы и удалялась целиком вместе с мениском. Рана промывалась, так как капсула фиброзно изменена, расслаблена, она легко натягивалась и зашивалась, в связи с чем устранялся дефект капсулы. Во время операции выявлена тесная связь кисты и дегенеративно измененного мениска.

Артроскопическое удаление кисты менисков проводили следующим образом. После спинномозговой анестезии антромедуллярным и антролатеральным путём вводили артроскоп в полость сустава. С помощью артроскопических ножниц удаляли висцеральный листок кисты, после чего содержимое кисты вытекало в полость сустава и вымывалось с помощью артроскопической помпы. Удаление висцерального листка кисты и декомпрессии кисты в сустав уравновешивают давление между кистой и полостью сустава. При повреждениях мениска удаляем поврежденный участок мениска артроскопическими инструментами до здоровой ткани мениска или до стабильного края мениска. Под контролем артроскопа с помощью обычной полусогнутой колющей иголки d=0,1 см, для стабилизации мениска, накладывали мениско-капсулярный шов лавсановыми нитями, узел оставлялся под подкожной клетчаткой. Таких швов ставили три. Оставление узла под подкожной клетчаткой позволяет не нарушать анатомическую форму сустава, предотвращает возникновение нестабильности сустава. После производили субхондральную туннелизацию с помощью обычного шила d=0,2 см под мениском или отступя 0,5-1 см от суставной поверхности бедренной и большеберцовой костей и на участках хондромаляции под контролем артроскопа. Субхондральная туннелизация позволяет улучшить кровообращение субхондральной зоны, местную трофику, устранить застойное венозное внутрикостное давление и снизить послеоперационные осложнения.

После операции у всех больных конечность фиксировалась специальной лонгетной шиной 4-5 дней, проводилась разработка в коленном суставе. Через 5-6 дней больных выписывали из стационара. Общая трудоспособность восстанавливалась через 2-3 недели, спортивная – через 2 - 3 месяца.

Изучены ближайшие результаты до 3 месяцев. Критерием оценки результатов лечения послужил объём активных движений, исчезновение боли в суставе и активное занятие спортом. Хорошие результаты отмечались у всех больных. Рецидивы кисты мениска не наблюдались.

Таким образом, изучение ближайших результатов показало, что артроскопическое лечение кисты, и удаление кисты мениска открытым методом имеют хороший результат.

АНАЛИЗ МИКРОФЛОРЫ ПРИ РАСШАТЫВАНИИ КОМПОНЕНТОВ ЭНДОПРОТЕЗА ТАЗОБЕДРЕННОГО СУСТАВА

Кавалерский Г.М., Мурылев В.Ю., Рукин Я.А., Елизаров П.М., Терентьев Д.И.

ГОУ ВПО «Первый Московский государственный медицинский университет им. И.М. Сеченова Росздрава», г. Москва; «Московская городская клиническая больница им. С. П. Боткина», г. Москва, Россия

MICROFLORA ANALYSIS FOR LOOSENING OF THE HIP ENDOPROSTHESIS COMPONENTS

Kavalersky G.M., Murylev V.Yu., Rukin Ya.A., Yelizarov P.M., Terentiyev D.I.

State Educational Institution of Higher Professional Education *The First Moscow Sechenov State Medical University of the Russian Health Service*, Moscow; The Moscow Botkin City Clinical Hospital, Moscow, Russia

The results of intraoperative inoculations have been analyzed in 106 patients with the hip endoprosthesis instability. The following findings were revealed: there was no flora growth in 63 cases (59.5 %), microorganisms of one species were determined in 34 cases (32 %), microbial associations were determined in 9 cases (8.5 %). As for inoculations with one-species microorganisms, Staphylococcus aureus growth was revealed in 21 cases, that of Enterococcus faecalis – in 7 cases, Enterococcus faecium – in 3 cases, Staphylococcus epidermidis – in two cases, and Citrobacter freundii and Enterobacter cloacae – in one case each. Staphylococcus aureus (25 cases, and among them – 4 cases in microbial associations) and enterobacteria (18 cases, among which – 6 cases in microbial associations) predominated among the microbial flora isolated. The dependence of surgery outcome (within follow-up periods below 5 years) on microbial flora presence in endoprosthesis zone was not found.

С каждым годом в мире возрастает количество больных с нестабильностью компонентов эндопротеза тазобедренного сустава. Этих пациентов можно разделить на две большие группы: имеющих расшатывание компонентов эндопротеза в сочетании с клиникой инфицирования перипротезных тканей и имеющих расшатывание компонентов эндопротеза без наличия признаков перипротезной инфекции. Часто в интраоперационных посевах выявляется микрофлора, не проявляющая себя клинически.

Мы проанализировали результаты интраоперационных посевов у 106 пациентов, оперированных на базе ГКБ им. С.П. Боткина в период с января 2006 года по декабрь 2010 года по поводу нестабильности компонентов эндопротеза тазобедренного сустава. У всех пациентов данной группы перед операцией не было каких-либо клинических признаков инфицирования перипротезных тканей: воспалительных изменений послеоперационного рубца, свищей, лихорадки непосредственно перед операцией или в анамнезе. Причины перипротезного остеолизиса расценивались как асептические.

Нами получены следующие результаты: в 63 случаях (59,5 %) роста флоры получено не было, в 34 случаях (32 %) были получены микроорганизмы одного вида, а в 9 случаях (8,5 %) получены микробные ассоциации.

В посевах с микроорганизмами одного вида в 21 случае получен Staphylococcus aureus, в 7 случаях - Enterococcus faecalis, в 3 случаях - Enterococcus faecium, два случая - Staphylococcus epidermidis и по одному случаю Citrobacter freundii и Enterobacter cloacae.

Получены следующие микробные ассоциации: два случая Staphylococcus epidermidis вместе с Escherichia coli, два случая - Staphylococcus aureus вместе с Candida species, по одному случаю - Enterobacter liquefaciens вместе с Pseudomonas aueruginosa, Staphylococcus aureus вместе Pseudomonas aueruginosa, Pseudomonas aueruginosa вместе с Serratia marsescens, Staphylococcus aureus вместе с Serratia marsescens и Escherichia coli вместе с Pseudomonas aueruginosa.

Таким образом, мы наблюдали преобладание среди выделенной микробной флоры Staphylococcus aureus (25 случаев, среди них 4 в микробных ассоциациях) и бактерий кишечной группы (18 случаев, среди них 6 в микробных ассоциациях).

Нами не обнаружено какой либо зависимости исхода операции (в сроки наблюдения до 5 лет) от наличия микробной флоры в области эндопротеза.

В одном случае возникновения глубокой перипротезной инфекции после ревизионного эндопротезирования при первой ревизионной операции посев был стерильным. На фоне нагноения в интраоперационном посеве и гнойном отделяемом из свища мы получили Staphylococcus aureus.

В случае выявления микрофлоры в послеоперационном периоде мы рекомендовали пероральный прием антибиотиков (с учетом чувствительности) на 4–6 недель.

АРТРОСКОПИЧЕСКИЕ МЕТОДЫ ДИАГНОСТИКИ И ЛЕЧЕНИЯ БОЛЬНЫХ С ДЕГЕНЕРАТИВНО-ДИСТРОФИЧЕСКИМИ ЗАБОЛЕВАНИЯМИ ГОЛЕНОСТОПНОГО СУСТАВА

Карасева Т.Ю., Карасев Е.А., Дюльдина Ю.В.

ФГУ «Российский научный центр «Восстановительная травматология и ортопедия» им. акад. Г.А. Илизарова» Минздравсоцразвития России, г. Курган, Россия

THE ARTHROSCOPIC METHODS OF DIAGNOSTICS AND TREATMENT IN PATIENTS WITH DEGENERATIVE-AND-DYSTROPHIC DISEASES OF THE ANKLE

Karaseva T.Yu., Karasev E.A., Diuldina J.V.

Federal State Institution The Russian Ilizarov Scientific Center *Restorative Traumatology and Orthopaedics* of the Ministry of Health and Social Development of Russia, Kurgan, Russia

The experience of treatment of 29 patients with degenerative-and-dystrophic diseases of the ankle has been summarized. The surgical intervention consisted in sanative arthroscopy of the ankle with further abrasive-and-ablation chondroplasty and periarticular tunnelization of talus and distal tibia. Good results of patients' treatment were obtained in 96.5 % of cases.

Введение. Остеоартроз голеностопного сустава как наиболее распространенная форма поражения суставов, сопряженная с длительной потерей трудоспособности и нарушением походки, является одной из актуальных проблем современной ортопедии, так как консервативное лечение неэффективно в 6-34 % случаев, а процент выхода на инвалидность составляет от 12 до 60 % (Кузьменко В.П. с соавт., 1990; Ляпустин Л.Н., 1990).

Цель исследования. Изучить эффективность реабилитации больных с заболеваниями и повреждениями голеностопного сустава с использованием артроскопических технологий.

Материал и методы. Под нашим наблюдением находилось 29 пациентов с дегенеративно-дистрофическими заболеваниями голеностопного сустава в возрасте от 19 до 66 лет.

При поступлении в клинику Центра больные предъявляли жалобы на боли различной интенсивности в области голеностопного сустава, хромоту, ограничение движений и снижение опорной функции пораженной конечности. Давность заболевания составила от года до 10 лет. Проводимые неоднократно курсы консервативного лечения - с кратковременным эффектом.

Клинически отмечена сглаженность контуров голеностопного сустава, у 78 % пациентов констатировано ограничение тыльной и подошвенной флексии.

С целью оценки степени функциональных нарушений всем больным было проведено комплексное обследование, включающее рентгенологическое, электромиографическое, подографическое и компьютерную томографию.

Оперативное вмешательство выполнялось под спинальной анестезией, двух- или, по показаниям, четырехдоступной техникой. Растяжение щели голеностопного сустава осуществляли при помощи петли, полость сустава заполняли физиологическим раствором. При осмотре полости голеностопного сустава определяли степень дегенеративно-дистрофического процесса хрящевого покрытия сочленяющихся поверхностей голеностопного сустава, производили удаление свободных костно-хрящевых диссекатов, синовэктомию с последующей абразивноабляционной хондропластикой.

С целью стимулирования кровообращения в тканях голеностопного сустава, снижения внутрикостного давления и купирования болевого синдрома пациентам с остеоартрозом голеностопного сустава II-III степени артроскопию голеностопного сустава дополняли локальной или периартикулярной туннелизацией таранной и дистального отдела большеберцовой кости. Оперативное вмешательство завершали санацией (промыванием) сустава физиологическим раствором.

В послеоперационном периоде с целью купирования болевого синдрома голеностопный сустав фиксировали эластической повязкой, со вторых суток назначали лечебную физкультуру для восстановления функции пораженной конечности. Медикаментозную терапию дополняли внутрисуставным ведением хондропротекторов.

Результаты. Отдаленные результаты от одного года до шести лет изучены у всех больных. Пациенты отмечали улучшение опороспособности конечности, увеличение объема движений в суставе, уменьшение или ликвидацию болевого синдрома.

Заключение. Применение современных артроскопических технологий лечения больных с дегенеративно-дистрофическими заболеваниями голеностопного сустава в комплексе с медикаментозной терапией и программой реабилитации в 96,5 % случаев позволил получить хорошие результаты лечения, в остальных - удовлетворительные.

ЛАБОРАТОРНЫЙ МОНИТОРИНГ СТРЕССОВОГО РЕМОДЕЛИРОВАНИЯ КОСТНОЙ ТКАНИ ПРИ ТОТАЛЬНОМ ЭНДОПРОТЕЗИРОВАНИИ ТАЗОБЕДРЕННОГО СУСТАВА

Карякина Е.В., Гладкова Е.В., Персова Е.А.

ФГУ «Саратовский научно-исследовательский институт травматологии и ортопедии» Минздравсоцразвития России, г. Саратов, Россия

LABORATORY MONITORING OF STRESS-INDUCED REMODELING OF BONE TISSUE FOR TOTAL ENDOPROSTHETICS OF THE HIP

Kariakina E.V., Gladkova E.V., Persova E.A.

Federal State Institution *The Saratov Scientific Research Institute of Traumatology and Orthopaedics of the Ministry of Health and Social Development of Russia*, Saratov, Russia

The results of dynamic examination are demonstrated in 52 patients with OA at the age of 36-78 years, admitted for primary total endoprosthetics of the hip to be performed. Mineral density of bone tissue, the condition of calcium-phosphorus metabolism and the level of resorption and osteogenesis markers before surgical intervention and 3, 6, 12-15 and 18-24 months after it were studied in all the patients. Stress-induced remodeling in all the patients examined was accompanied by the intensification of bone tissue metabolism in comparison with preoperative level, significantly more marked for aseptic instability of implant (3 patients, group 2): the statistically reliable increase of the level of resorption markers and the less marked increase of osteogenesis markers in blood serum was noted. There was positive dynamics of the values studied in patients of group 1 (stable position of implant). In patients of group 2 the gross disturbances of stress-related remodeling remained throughout all the periods of observation. The changes in the values of calcium-phosphorus metabolism were statistically doubtful. The dynamic determination of the biochemical markers of bone tissue remodeling within the period of 1-1.5 years after total endoprosthetics of the hip allows to single out a group of patients with high risk of early aseptic instability.

До настоящего времени биохимические аспекты процессов стрессового ремоделирования костной ткани при тотальном эндопротезировании тазобедренного сустава (ТЭП ТБС) изучены недостаточно, и лишь единичные работы посвящены изучению клинико-диагностического значения содержания биохимических маркеров метаболизма кости, определяемых в биологических жидкостях организма.

Цель исследования. Мониторинг процессов стрессового ремоделирования костной ткани в ходе её адаптивной перестройки у больных остеоартрозом (ОА) при ТЭП ТБС по уровню маркеров резорбции кости и костеобразования, определяемых в сыворотке крови.

В динамике обследовано 52 больных ОА в возрасте от 36 до 78 лет, поступивших для выполнения первичного ТЭП ТБС (максимальный срок наблюдения 2 года после операции). Из них мужчин - 21, женщин - 31. У всех пациентов имелась II - III стадия коксартроза, II-III степень функциональной недостаточности. Длительность заболевания - от 5 до 17 лет, длительность поражения ТБС - более 5 лет.

У всех больных исследовали минеральную плотность костной ткани (МПКТ) (двухэнергетическая рентгеновская абсорбциометрия), состояние кальций-фосфорного обмена (кальций общий и ионизированный, неорганический фосфор, общая щелочная фосфатаза) и уровень маркеров резорбции (С-терминальные телопептиды коллагена I типа - Serum CrossLaps) и костеобразования (остеокальцин (ОК), костноспецифическая щелочная фосфатаза (кЩФ) до и через 3, 6, 12-15 и 18-24 месяца после оперативного вмешательства.

В течение ближайших двух лет после операции у 49 больных (1 группа) благоприятное протекание процессов адаптивной перестройки костной ткани сопровождалось удовлетворительным состоянием импланта; у 3-х больных (2 группа) развилась асептическая нестабильность (АН) эндопротеза, диагностированная на основании клинико-рентгенологических (жалобы, объем активных и пассивных движений в ТБС, миграция компонентов эндопротеза, перипротезный очаговый остеолиз, перипротезный остеопороз и потеря окружающей эндопротез костной ткани) и денситометрических (снижение МПКТ вокруг компонентов эндопротеза в динамике) исследований, подтвержденная интраоперационно при реэндопротезировании.

Стрессовое ремоделирование у всех обследованных больных сопровождалось интенсификацией обмена костной ткани по сравнению с дооперационным уровнем, значительно более выраженной при АН, чем при благоприятном протекании процессов адаптивной перестройки: отмечено статистически достоверное повышение уровня маркеров резорбции, а также существенное, но менее выраженное, повышение маркеров костеобразования в сыворотке крови ($p<0,05$). Причем у больных 1 группы имелась положительная динамика изученных показателей: уровень Serum CrossLaps и кЩФ возвращался к дооперационному через год при несколько повышенном содержании ОК. У больных 2 группы грубые нарушения стрессового ремоделирования сохранялись во все сроки наблюдения. Изменения показателей кальций-фосфорного обмена были статистически недостоверны

Динамическое определение биохимических маркеров ремоделирования костной ткани в течение года – полутора лет после ТЭП ТБС позволяет выделить группу больных с высоким риском развития ранней АН.

ЭНДОПРОТЕЗИРОВАНИЕ ГОЛЕНОСТОПНОГО СУСТАВА ПРИ КОМБИНИРОВАННЫХ КОНТРАКТУРАХ

Кесов Л.А., Павленко Н.Н.

ФГУ «Саратовский научно-исследовательский институт травматологии и ортопедии» Минздравсоцразвития России, г. Саратов, Россия

THE ANKLE ENDOPROSTHETICS FOR COMBINED CONTRACTURES

Kesov L.A., Pavlenko N.N.

Federal State Institution *The Saratov Scientific Research Institute of Traumatology and Orthopaedics* of the Ministry of Health and Social Development of Russia, Saratov, Russia

The complex of surgical measures directed to optimization of the ankle endoprosthetics for combined contractures has been developed and evaluated in 18 patients. Excellent and good results of treatment were observed in 10 patients – range of movements made up 60º, evidencing the ankle adequate function, required for full vitality. Satisfactory results were registered in 5 patients. Unsatisfactory results of the ankle endoprosthetics were noted in 3 patients.

Введение. Повреждения голеностопного сустава занимают первое место среди причин выхода на инвалидность от травм опорно-двигательной системы и их последствий (Корнилов Н.В., 2004; Корнилов Н.В., Грязнухин Э.Г., 2006; Тихилов Р.М. и соавт., 2009; Пахомов И.А. и соавт.,2010).

В отечественной литературе нет четких рекомендаций по выполнению хирургических маневров с костными структурами и мягкими тканями при тотальном эндопротезировании голеностопного сустава у больных с контрактурами. Таким образом, остаётся актуальной разработка методики эндопротезирования голеностопного сустава у больных с контрактурами.

Цель. Разработка комплекса хирургических мероприятий, направленных на оптимизацию эндопротезирования голеностопного сустава при комбинированных контрактурах.

Материал и методы. С 2007 по 2010 г. в отделе новых технологий в ортопедии Саратовского НИИ травматологии и ортопедии выполнено 18 операций эндопротезирования голеностопного сустава. Были установлены всем пациентам эндопротезы конструкции «De Puy». У 13 (72,2 %) больных операция произведена по поводу последствий травмы, у 5 (27,8 %) - по поводу ревматоидного заболевания голеностопного сустава. Средний возраст пациентов составлял 46 лет (от 22 до 72 лет). Мужчин было 2 (11,1 %), женщин - 16 (88,9 %). Эндопротезирование производилось из переднего доступа при применении протеза конструкции «De Puy». Операции выполнялись по стандартной методике с использованием специального инструментария. У 6 (33,3 %) пациентов с повреждениями связок была произведена пластика связок - одновременно с протезированием. Частичная нагрузка на оперированную конечность разрешалась на 2 сутки после удаления дренажей, полная - через 1,5 месяца после операции. Средняя продолжительность иммобилизации конечности осуществлялась в течение 30 суток. Срок наблюдения больных после операции составил от 4-х лет до 1,5 месяцев. Оценка отдаленных результатов осуществлялась с учетом болевого синдрома, функции голеностопного сустава и опороспособность. Кроме того, выполнялась рентгенография оперированного сустава в 2-х проекциях (прямая, боковая) для выявления признаков нестабильности и дислокации компонентов эндопротеза.

Результаты. У 10 (55,6 %) пациентов отмечены отличные и хорошие результаты лечения - объем движения составил 60º, что свидетельствует об адекватной функции голеностопного сустава, необходимой для полноценной жизненной активности. Удовлетворительные результаты зафиксированы у 5 (27,8 %) пациентов. Неудовлетворительные результаты эндопротезирования голеностопного сустава отмечены у 3 (16,6 %) пациентов.

Из ранних осложнений отмечены переломы лодыжек у 2 пациентов при установке протеза «De Puy», это было связано с выраженным остеопорозом костей голени. Во всех случаях выполнен остеосинтез наружной лодыжки пластиной, осложнение не повлияло на дальнейшее восстановление функции конечности. В позднем периоде у 1 больной выявлена дислокация компонентов протеза в связи с нарушением режима в послеоперационном периоде.

Выводы. Эндопротезирование голеностопного сустава является ценной альтернативой «золотому стандарту» артродезирования голеностопного сустава, поэтому развитие этого направления и получение соответствующего опыта позволяет проведение дальнейших исследований в этом направлении.

ВЕРТЕБРОГЕННЫЙ БОЛЕВОЙ СИНДРОМ ПОСЛЕ ТОТАЛЬНОГО ЭНДОПРОТЕЗИРОВАНИЯ ТАЗОБЕДРЕННОГО СУСТАВА

Кирпичев И.В., Львов С.Е., Бражкин С.Е.

ГОУ ВПО «Ивановская государственная медицинская академия Минздравсоцразвития России»;
ОГУЗ «Ивановский областной госпиталь для ветеранов войн», г. Иваново, Россия

THE VERTEBROGENIC PAIN SYNDROME AFTER TOTAL ENDOPROSTHETICS OF THE HIP

Kirpichev I.V., Livov S.E., Brazhkin S.E.

State Educational Institution of Higher Professional Education *The Ivanovo State Medical Academy of the Ministry of Health and Social Development of Russia;* Regional State Institution of Health Service *The Ivanovo Regional Hospital for War Veterans*, Ivanovo, Russia

88 patients at the age of 24-70 years were examined 6-7 years after performing endoprosthetics surgery by cemented and non-cemented technique. In most cases the endoprostheses of Mathys and Aesculap firms were used, and surgeries were performed via the Harding anterior-and-exterior approach. The pain syndrome of different intensity was observed in all the patients in the field of sacroiliac articulation on the side operated with irradiation along the posterior surface of femur, in some cases the pain appeared on the contralateral side. The character and time of the pain syndrome appearance allow to make the conclusion, that its development is caused by the weakness of gluteal muscles on the side of surgery. The pain syndrome was stopped in the process of formation of walking new stereotype.

Одной из наиболее частых причин, заставляющих больных после эндопротезирования тазобедренного сустава обратиться к врачу, является вертеброгенный болевой синдром (ВБС).

Цель. Выявление причины, а также динамики развития ВБС у больных после замены тазобедренного сустава.

Обследовано 88 пациентов через 6-7 лет после проведения операции. Исключены пациенты с болевым синдромом, связанным с нестабильностью компонентов эндопротеза или инфекционными осложнениями. Из историй болезни выявлено, что наиболее распространенными заболеваниями, явившимися показанием к операции, были: диспластический коксартроз (35,22 %), асептический некроз головки бедра (28,41 %), идиопатический остеоартроз (15,91 %). Возраст пациентов был от 24 до 70 лет, что в среднем составило 49±8,5 лет. Преобладал бесцементный способ фиксации импланта (92,5 % - бесцементное протезирование, 7,5 % - цементное). Полная нагрузка на оперированную конечность при бесцементном протезировании разрешалась через 2,5 месяца, при цементном – в среднем через 8-14 дней.

Использовались эндопротезы фирм Mathys (70,5 %), Aesculap (21,5 %), другие эндопротезы (8,0 %). При эндопротезировании тазобедренного сустава в большинстве случаев применялся передненаружный доступ Хардинга.

У 53 человек (60,23 %) отмечался в той или иной степени выраженности периодически возникающий болевой синдром: от чувства дискомфорта до выраженного болевого синдрома. Из них лишь 9 человек (10,23 %) отмечали выраженную интенсивность болевого синдрома, которая ухудшала их «качество жизни». Во всех случаях наблюдалась локализация боли в пояснично-крестцовой области с иррадиацией по задней поверхности оперированного бедра. У 18 пациентов (20,45 %) отмечалась боль в пояснично-крестцовом отделе с контралатеральной стороны позвоночника. Боли усиливаются после переохлаждения и/или спустя несколько дней после увеличения нагрузки на оперированную конечность. Однако ни у одного пациента не было боли, возникающей в момент нагрузки (во время подъема со стула, нагрузки на оперированное бедро во время ходьбы), что свидетельствовало бы о начавшихся признаках нестабильности одного из компонентов эндопротеза. У 24 пациентов (27,28 %) наблюдались умеренные боли тянущего характера в проекции большого вертела, усиливающиеся при сгибании и приведении бедра. Необходимо отметить, что у данных пациентов сохранялся слабоположительный симптом Тределенбурга.

Таким образом, можно предположить, что у данной категории больных причиной данных симптомов явилась слабость ягодичных мышц, что периодически приводило к их спазму, сопровождающемуся тензопатией и болевым синдромом.

Выводы. ВБО возникает или усиливается у 60,23 % больных после проведения эндопротезирования тазобедренного сустава, чаще - у пациентов, которым проводилось во время операции удлинение пораженной конечности более чем на 1,5 см. Время возникновения ВБО совпадает со временем разрешенной полной нагрузки на оперированную конечность. ВБО уменьшается или исчезает через 11,5±1,5 месяца после формированиям нового динамического стереотипа движений опорно-двигательной системы.

ПОКАЗАТЕЛИ КЛЕТОЧНОГО ИММУНИТЕТА У ПАЦИЕНТОВ С ГИПОПЛАСТИЧЕСКИМ КОКСАРТРОЗОМ НА ЭТАПАХ ЭНДОПРОТЕЗИРОВАНИЯ

Колотыгин Д.А., Чепелева М.В.

ФГУ «Российский научный центр «Восстановительная травматология и ортопедия» им. акад. Г.А. Илизарова» Минздравсоцразвития России, г. Курган, Россия

THE VALUES OF CELLULAR IMMUNITY IN PATIENTS WITH HYPOPLASTIC COXARTHROSIS AT THE STAGES OF ENDOPROSTHETICS

Kolotygin D.A., Chepeleva M.V.

Federal State Institution The Russian Ilizarov Scientific Center *Restorative Traumatology and Orthopaedics* of the Ministry of Health and Social Development of Russia, Kurgan, Russia

The values of cellular immunity have been studied in 12 patients with hypoplastic coxarthrosis in the immediate and long-term periods of endoprosthetics. The effect of implant on the immune system has been shown to manifest itself in the decrease of T-lymphocyte ($CD3^+CD19^-$) number, mainly at the expense of T-helper ($CD3^+CD4^+$) population, and also in the increase of natural killer ($CD3^-CD16^+CD56^+$) number by 10-24 months after endoprosthetics.

С целью изучения влияния эндопротезирования на показатели иммунного статуса обследовано 12 пациентов с гипопластическим коксартрозом в возрасте от 35 до 70 лет. Длительность заболевания до поступления в клинику варьировала от 7 до 35 лет.

Состояние клеточного иммунитета изучали посредством типирования лимфоцитов периферической крови методом лазерной проточной цитометрии на цитометре «BECKMAN COULTER EPICS XL» (США) с использованием набора моноклональных антител компании «Immunotech» (Франция).

Полученные данные обрабатывались с помощью методов непараметрической статистики с использованием U-критерия Вилкоксона с применением программного обеспечения AtteStat 1.0. Результаты были представлены в виде медиан и интерквартильных размахов.

До имплантации относительное и абсолютное количество Т-лимфоцитов ($CD3^+CD19^-$), В-лимфоцитов ($CD19^+CD3^-$), натуральных киллеров ($CD3^-CD16^+CD56^+$), натуральных киллеров/Т-лимфоцитов ($CD3^+CD16^+CD56^+$) достоверно не отличалось от значений контрольной группы и не выходило за пределы нормативных границ. Субпопуляционные нарушения отсутствовали.

Через 5-7 суток после эндопротезирования повышалось относительное и абсолютное содержание $CD19^+CD3^-$ – с 11,6 (4,9÷14,5) % до 14,5 (12,1÷19,7) % и с 0,19 (0,11÷0,25) 10^9/л до 0,25 (0,2÷0,35) 10^9/л соответственно. В эти сроки достоверно снижалось количество $CD3^-CD16^+CD56^+$ – с 16,4 (10,3÷18,0) % до 9,7 (7,4÷12,1) % и с 0,2 (0,15÷0,23) 10^9/л до 0,1 (0,06÷0,16) 10^9/л.

Через 10-24 месяца после имплантации регистрировалось уменьшение числа Т-лимфоцитов ($CD3^+CD19^-$) с 70,4 (66,4÷73,7) % до 62,7 (59,2÷65,2) %, а также Т-хелперов ($CD3^+CD4^+$) с 45,3 (41,1÷47,1) % и с 0,6 (0,5÷0,81) 10^9/л до 45,3 (41,1÷47,1) % и 0,5 (0,4÷0,6) 10^9/л соответственно. Содержание $CD3^-CD16^+CD56^+$ увеличивалось до 39,5 (36,1÷40,9) % и 0,31 (0,25÷0,36) 10^9/л.

Таким образом, в ближайшие сроки после эндопротезирования выявляются изменения, обусловленные травматическим повреждением суставных и околосуставных тканей. Влияние имплантата, как массивного инородного тела, проявляется снижением через 10–24 месяца после эндопротезирования количества Т-лимфоцитов, преимущественно за счёт популяции Т-хелперов, и повышением числа натуральных киллеров. Полученные данные дают обоснование целесообразности включения препаратов иммуномодулирующего действия в комплекс реабилитационных мероприятий в отдаленные сроки после имплантации тазобедренного сустава у пациентов с гипопластическим коксартрозом.

ПОКАЗАТЕЛИ ФАГОЦИТАРНОЙ АКТИВНОСТИ НЕЙТРОФИЛОВ У БОЛЬНЫХ С ИНФИЦИРОВАННЫМ ЭНДОПРОТЕЗОМ

Кузнецова Е.И., Чепелева М.В., Злобин А.В.

ФГУ «Российский научный центр «Восстановительная травматология и ортопедия» им. акад. Г.А. Илизарова» Минздравсоцразвития России, г. Курган, Россия

THE VALUES OF NEUTROPHIL PHAGOCYTIC ACTIVITY IN PATIENTS WITH INFECTED ENDOPROSTHESIS

Kuznetsova E.I., Chepeleva M.V., Zlobin A.V.

Federal State Institution The Russian Ilizarov Scientific Center *Restorative Traumatology and Orthopaedics* of the Ministry of Health and Social Development of Russia, Kurgan, Russia

12 patients with infected endoprostheses of large joints have been examined. It has been determined that the decrease of active neutrophil content in peripheral blood through the reduction of their absorptive and digestive capacity is observed in the zone of implantation in case of the development of marked pyo-inflammatory process.

Операция по замене разрушенного сустава на имплантат относится к разряду самых тяжёлых способов оперативного лечения заболеваний и повреждений опорно-двигательного аппарата, что обусловлено высокой травматичностью и риском развития послеоперационных осложнений, в том числе инфекционного характера. Исход имплантации во многом обусловлен состоянием иммунной системы.

Цель работы - изучение фагоцитарной активности нейтрофилов крови у пациентов с развившимся гнойновоспалительным процессом в области эндопротеза после его имплантации.

Материалы и методы. Обследовано 12 пациентов с инфицированными эндопротезами коленного и тазобедренного сустава в возрасте от 16 до 72 лет. В качестве контрольных использовались показатели 20 пациентов в отдаленные сроки после эндопротезирования с хорошими и удовлетворительными функциональными результатами лечения, у которых отдаленный послеоперационный период протекал без осложнений гнойно-воспалительного характера.

Рассчитывались следующие показатели: фагоцитарный показатель (ФП), фагоцитарное число (ФЧ), индекс завершенности фагоцитоза (ИЗФ), количество активных фагоцитов (КАФ).

Статистическая обработка данных проведена с помощью методов непараметрической статистики с использованием U–критерия Вилкоксона. Для статистической обработки использовали программное обеспечение «AtteStat 1,0». Данные были представлены в виде медиан и интерквартильных размахов.

Результаты исследования. ФП и ФЧ в группе больных с инфицированными эндопротезами были достоверно ниже ($p<0,05$) (ФП – 64,5 (62,3÷69,8) %; ФЧ – 6,0 (5,7÷8,3) у.е.), чем у пациентов с отсутствием послеоперационных осложнений (ФП – 74,0 (70÷78,5) %; ФЧ – 11 (10÷11) у.е.).

Статистически значимые изменения были выявлены в отношении ИЗФ, который был ниже ($p<0,05$) в группе больных с инфицированными эндопротезами (ИЗФ у больных с инфицированным эндопротезом – 1,7 (1,5÷1,8) ; ИЗФ у пациентов с хорошим результатом эндопротезирования – 2,0 (1,8÷2,2)).

Обращало на себя внимание повышение КАФ ($p<0,05$) в группе больных с инфицированными эндопротезами, обусловленное сопутствующим лейкоцитозом (КАФ у больных с инфицированным эндопротезом – 4,0 (3,4÷4,7) 10^9/л; КАФ у больных с хорошим результатом эндопротезирования – 2,7 (2,45÷3,15) 10^9/л).

Заключение. Таким образом, при развитии выраженного гнойновоспалительного процесса в области эндопротеза крупных суставов наблюдается уменьшение содержания активных нейтрофилоцитов в периферической крови на фоне снижения их поглотительной и переваривающей способности.

ТОТАЛЬНОЕ ЭНДОПРОТЕЗИРОВАНИЕ ТАЗОБЕДРЕННОГО СУСТАВА ПРИ АНКИЛОЗАХ

Летов А.С., Гиркало М.В., Марков Д.А., Абдулнасыров Р.К., Имамов А.М.

ФГУ «Саратовский научно-исследовательский институт травматологии и ортопедии» Минздравсоцразвития России, г. Саратов, Россия

TOTAL ENDOPROSTHETICS OF THE HIP FOR ANKYLOSES

Letov A.S., Gircalo M.V., Markov D.A., Abdulnasyrov R.K., Imamov A.M.

Federal State Institution *The Saratov Scientific Research Institute of Traumatology and Orthopaedics* of the Ministry of Health and Social Development of Russia, Saratov, Russia

The results of total endoprosthetics in 71 patients with the hip ankyloses have been analyzed. The four main anatomic-and-roentgenologic types of ankyloses have been highlighted for fibrous and bone ankylosing: normoplastic, hypereplastic, hypoplastic, protrusion one. The mounting of endoprosthesis components for normoplastic type of ankylosis was performed according to standard technique using the construct types planned; the correct approach was used for hyperplastic type due to the possible presence of neurovascular formations intimately adhered to massive ossification zones; low-profile cups of «press-fit» fixation or acetabular

components of screw fixation were used for hypoplastic type to provide for adequate coverage and reliable fixation; as for protrusion type, in this case full-profile acetabular component was used with auto- or allografting according to the technology developed. Bone acetabular autografting was used for osteoporosis according to the technique developed, the essence of which consists in reinforcement and compaction of the most loaded superior-posterior acetabular part with bone grafts. Good and satisfactory outcomes were obtained in 66 (93 %) of patients, unsatisfactory – in 5 (7 %) of patients.

Одной из актуальных проблем ортопедии является проблема хирургического лечения больных с анкилозами тазобедренного сустава, которые диагностируется в 12-15 % случаев.

Неудовлетворенность качеством жизни, социальная дезадаптация, болевой синдром, желание «развязывания» движений в суставе являются, как правило, мотивацией обращения пациента к хирургу для выполнения тотального эндопротезирования.

Проведен анализ результатов тотального эндопротезирования 71 пациента с анкилозами тазобедренных суставов за период с 2004 по 2010 г. Указанным больным было установлено 74 эндопротеза. Средний возраст пациентов составил 45 лет. Срок наблюдения - от 1 до 6 лет.

При выполнении исследования использовались клинический, рентгенологический (включающий КТ-исследования, денситометрию) и статистический методы. Функциональное состояние тазобедренного сустава оценивалась по шкале Harris.

При фиброзном и костном анкилозировании было выделено 4 основных анатомо-рентгенологических типа анкилозов: нормопластический, гиперпластический, гипопластический, протрузионный.

I тип (нормопластический): сохраняется анатомическое взаимоотношение компонентов анкилозированного сустава; II тип (гиперпластический): анатомическое взаимоотношение компонентов анкилозированного сустава сохраняется, при этом определяется гипертрофия костной ткани и массивная оссификация; III тип (гипопластический): имеется дефект бедренного и тазового компонентов диспластического или травматического генеза с тенденцией проксимального смещения бедренной кости; IV тип (протрузионный): определяется истончение медиальной стенки тазового компонента с тенденцией пролабирования бедренного компонента в полость малого таза.

С учетом разработанной нами классификации предложена методика выполнения тотального эндопротезирования.

При нормопластическом типе анкилоза установка компонентов эндопротеза выполняется по стандартной методике с использованием запланированных типов конструкций; при гиперпластическом типе анкилоза осуществляется корректный доступ из-за возможного наличия сосудисто-нервных образований, интимно спаянных с массивными оссификатами; при гипопластическом используются низкопрофильные чашки фиксации «press-fit» или вертлужные компоненты винтовой фиксации для обеспечения полноценного покрытия и надежной фиксации; при протрузионном используются полнопрофильный вертлужный компонент с ауто- или аллопластикой по разработанной в институте технологии.

При остеопорозе выполняется костная аутопластики вертлужной впадины по разработанному способу, сущность которого заключается в армировании и уплотнении наиболее нагружаемого верхнезаднего отдела впадины костными трансплантатами из фрагментов проксимального отдела бедренной кости.

Результаты. Хорошие и удовлетворительные исходы получены у 66 (93 %) пациентов, неудовлетворительные - у 5 (7 %) пациентов. Средний балл по шкале Harris до операции составил 35, после операции - 76 баллов. Полученные результаты сопоставимы с результатами эндопротезирования больных, перенесших операцию по поводу неосложненных форм заболеваний тазобедренного сустава.

Таким образом, использование разработанной классификации позволяет применить адекватные технологии эндопротезирования у пациентов с анкилозами тазобедренного сустава. Эффективность разработанного метода подтверждается получением хороших и удовлетворительных результатов в 93 % случаев.

ОЦЕНКА РОЛИ БИОХИМИЧЕСКИХ ПАРАМЕТРОВ В ДИАГНОСТИКЕ ДЕГЕНЕРАТИВНО-ДИСТРОФИЧЕСКИХ ПОРАЖЕНИЙ СУСТАВОВ

Линник С.А., Новоселов К.А., Ромашов П.П., Быстрый К.Н., Нестеров Н.Н., Линник А.А.

ГОУ ВПО «Санкт-Петербургская государственная медицинская академия им. И.И. Мечникова», Санкт-Петербург, Россия

ASSESSMENT OF THE ROLE OF BIOCHEMICAL PARAMETERS IN THE DIAGNOSTICS OF DEGENERATIVE-AND-DYSTROPHIC ARTICULAR INVOLVEMENT

Linnik S.A., Novoselov K.A., Romashov P.P., Bystry K.N., Nesterov N.N., Linnik A.A.

State Educational Institution of Higher Professional Education *The Saint Petersburg Mechnikov State Medical Academy* of Russian Health Service, St. Petersburg, Russia

The prognostically significant changes of blood immunological and biochemical parameters and synovial fluid have been determined in patients with the knee and the hip degenerative-and-dystrophic diseases. Two forms have been highlighted in the disease clinical course: hypertrophic one and atrophic, characterized by marked osteoporosis of articular bone parts. In case of the atrophic form the products of hyaline cartilage degradation and inflammatory mediators appear in synovial fluid, which can contribute to reveal the presence of articular involvements in the disease latent stage.

Дегенеративно-дистрофические поражения суставов - часто диагностируемая патология опорно-двигательной системы у людей старших возрастных групп, причем наиболее часто патологический процесс развивается в коленном и тазобедренном суставах.

Цель. Определить прогностически значимые изменения иммунологических и биохимических параметров крови и синовиальной жидкости у больных с дегенеративно-дистрофическими заболеваниями коленного и тазобедренного суставов.

Материал и методы. У 23 больным с дегенеративно-дистрофическими поражениями коленных и тазобедренных суставов в возрасте от 43 до 65 лет (средний возраст 57 лет) проведено комплексное клинико-рентгенологическое обследований. Всем им также осуществлено определение традиционных биохимических параметров крови, в составе синовиальной жидкости определяли содержание минорных коллагенов (IX-XI типов), хондроитин-сульфата, гиалуроновой кислоты и С-реактивного протеина.

Результаты и их обсуждение. Основываясь на результатах клинико-рентгенологического обследования пациентов нами выделены две формы течения дегенеративно-дистрофических поражений суставов – «гипертрофическая» и «атрофическая». Основное отличие этих форм заключается в выраженности снижения минеральной плотности костной ткани метаэпифизов бедренной и большеберцовой костей. Атрофическая форма характеризуется значительным остеопорозом суставных концов костей, при гипертрофической сохраняется трабекулярная структура кости без признаков нарушения минерализации. Среди изученных биохимических параметров крови нами не выявлено достоверных маркеров дегенеративного процесса в суставах. В результате биохимических исследований синовиальной жидкости удалось выявить увеличение продуктов деградации суставного хряща при атрофической форме дегенеративного процесса – хондроитин-сульфата, гиалуроната, коллагенов IX X типов, а также С-реактивного протеина. Кроме этого, нам удалось установить при обследовании трех больных отклонения в геноме COL2Al, хотя эти данные можно считать только предварительными и нуждающимися в дальнейшем изучении.

Заключение. В клиническом течении дегенеративно-дистрофических заболеваний суставов можно выделить две формы: I) гипертрофическую и II) атрофическую, которая характеризуется выраженным остеопорозом суставных отделов костей. При этой же форме суставной патологии в синовиальной жидкости появляются продукты деградации гиалинового хряща и медиаторы воспаления, которые могут помочь определить наличие суставных повреждений в латентной стадии заболевания.

ДИФФЕРЕНЦИРОВАННАЯ КОНСЕРВАТИВНАЯ ОРТОПЕДИЧЕСКАЯ КОРРЕКЦИЯ НА ОСНОВЕ ОБЪЕКТИВНОЙ ОЦЕНКИ КИНЕМАТИЧЕСКОЙ НЕСТАБИЛЬНОСТИ КОЛЕННЫХ СУСТАВОВ

Львов С.Е., Королева С.В.

ГОУ ВПО «Ивановская государственная медицинская академия Минздравсоцразвития России»; ГОУ ВПО «Ивановский институт Государственной противопожарной службы МЧС России», г. Иваново, Россия

DIFFERENTIATED CONSERVATIVE ORTHOPAEDIC CORRECTION BASED ON THE OBJECTIVE ASSESSMENT OF KINEMATIC INSTABILITY OF THE KNEES

Livov S.E., Koroleva S.V.

State Educational Institution of Higher Professional Education *The Ivanovo State Medical Academy of the Ministry of Health and Social Development of Russia*; State Educational Institution of Higher Professional Education *The Ivanovo Institute of State Fire-Prevention Service of the Ministry of Emergency Situations of Russia*, Ivanovo, Russia

It has been demonstrated the pathogenic substantiation of orthopaedic product prescription for dynamic instability – the disorder of mutual movement of structures, forming the knee, both with persistent anatomical disturbances and without them, determined or increasing after step-test; or for static instability – the disorder of relative arrangement or interrelation of structures, forming it. It has been established that the use of these individually chosen products in the complex of treatment 2.33-fold increases the possibility of favorable outcome for a patient such as pain release and improvement of joint function.

Одной из наиболее сложных, но и перспективных задач консервативной ортопедической коррекции осевых нарушений нижних конечностей является объективная оценка их статико-динамических соотношений. Для дифференцированного назначения ортопедических изделий (стелек, наколенников, боковых стабилизаторов) нами предложена концепция динамической кинематической нестабильности коленных суставов. Мы предлагаем использовать метод стабилометрии, патогенетически обоснованный с точки зрения определяющей роли проприоцептивных структур в поддержании тонуса мышц конечностей (стабилометрический комплекс «МБН») (г. Москва).

Предлагаемый способ оценки кинематической нестабильности позволяет выделить 4 функциональные группы больных по признакам смещения общего центра масс и расширения мышечно-тонической полосы во фронтальной плоскости статокинезиограмм до и после степ-теста, в том числе, в динамике лечения (патенты №2325839 (10.06.2008) и №2348353 (10.03.2009)).

Определено, что патогенетически обосновано назначение ортопедических изделий при динамической нестабильности (соединительнотканный дисбаланс в основе) – нарушении взаимодвижения структур, образующих сустав, как с наличием, так и без стойких анатомических нарушений, выявляемом либо усиливающемся после степ-теста; либо при статической нестабильности – нарушении взаиморасположения или взаимоотношения структур, его образующих. Динамическая кинематическая нестабильность может быть самостоятельной патологией, развивающейся под влиянием динамических нагрузок без стойкого нарушения взаиморасположения структур коленного сустава (КС). Статическая нестабильность КС подразумевает наличие нарушений взаимоотношений суставных структур и невозможна без динамической нестабильности (действительно, движение не только проявляет, но и усиливает нарушения).

Оценка эффекта вмешательства при применении изделия ортопедической коррекции проведена по стандартной схеме (Гринхальх Т., 2006). Выяснено, что применение в комплексе лечения данных изделий, подобранных индивидуально, в 2,33 раза повышает возможность благоприятного для пациента исхода в виде уменьшения боли и улучшения функции суставов. Факторный анализ позволил установить, что при применении дифференцированно подобранного изделия ортопедической коррекции линейно значимое влияние обнаружено на всех этапах наблюдения (этап подбора изделия − через 2 недели применения − этап отдаленной оценки эффективности). Стандартная терапия подобного целевого влияния на кинематику нижних конечностей не обнаружила.

АНАТОМО-ФУНКЦИОНАЛЬНЫЕ РЕЗУЛЬТАТЫ ЛЕЧЕНИЯ ОСТЕОХОНДРОПАТИИ ТАЗОБЕДРЕННОГО СУСТАВА С ИСПОЛЬЗОВАНИЕМ КЛЕТОЧНО-ТКАНЕВОЙ ТЕРАПИИ

Макушин В.Д., Тепленький М.П., Парфенов Э.М.

ФГУ «Российский научный центр «Восстановительная травматология и ортопедия» им. акад. Г.А. Илизарова» Минздравсоцразвития России, г. Курган, Россия

THE ANATOMICAL-AND-FUNCTIONAL RESULTS OF THE HIP OSTEOCHODROPATHY TREATMENT USING CELL-AND-TISSUE THERAPY

Makushin V.D., Teplenky M.P., Parfenov E.M.

Federal State Institution The Russian Ilizarov Scientific Center *Restorative Traumatology and Orthopaedics* of the Ministry of Health and Social Development of Russia, Kurgan, Russia

The results of treatment of 11 patients with osteochondropathy of the hips using cell-and-tissue stimulation have been analyzed. The proportion of positive outcomes made up 70 %.

Цель исследования. Проанализировать анатомо-функциональные исходы комбинированного лечения детей с болезнью Пертеса.

Материалы и методы. Изучены анатомо-функциональные результаты лечения 16 детей в возрасте от 6 до 9 лет с остеохондропатией тазобедренного сустава II стадии (по классификации РНЦ «ВТО»). Проанализирована рентгенологическая динамика восстановления структуры головки бедренной кости в срок от 1,5 до трех лет. Во всех наблюдениях имело место одностороннее поражение.

При лечении всех пациентов применена комбинированная методика, включавшая наложение аппарата «Фиксарт» (патент на полезную модель РФ №54305), лаваж сустава, туннелизацию суставных компонентов и введение в эпифиз и в субэпифизарные отделы шейки 2-3 мл клеточно-тканевой суспензии, полученной из костно-мозговой полости пациента. Аппарат обеспечивал центрированное положение головки во впадине и декомпрессию суставных поверхностей. Критерием для демонтажа аппарата было наличие рентгенологических признаков, указывающих на частичное восстановление контура головки при сохранении неравномерности ее структуры. Затем пациентам проводилось реабилитационное лечение в условиях исключения осевой нагрузки на пораженную конечность.

Результаты и обсуждения. Продолжительность лечения в аппарате составила 70±1,5 дней. Подвижность в тазобедренном суставе у всех пациентов восстановилась полностью через 30-40 дней после снятия аппарата. Полную осевую нагрузку на оперированную конечность разрешали после завершения органотипической перестройки головки. В анализируемой группе большинство больных начинали ходить без дополнительных средств опоры через 12-16 месяцев после демонтажа аппарата. Рентгенологические результаты проанализированы в соответствии с критериями Stulberg: I класс – 2 сустава, II класс – 11 суставов, III класс – 3 сустава. Неудовлетворительных исходов, соответствующих IV и V классу, не зарегистрировано.

Выводы. В анализируемой группе пациентов применение аппаратной методики в комбинации с введением клеточно-тканевой суспензии из костно-мозговой полости способствовало ускорению органотипической перестройки пораженного эпифиза и в ряде наблюдений позволило сократить продолжительность стационарного и реабилитационного лечения.

КЛАССИФИКАЦИЯ ФОРМ ДЕГЕНЕРАТИВНЫХ ПОРАЖЕНИЙ МЕНИСКОВ

Мальчевский В.А., Козел Н.П.

ГОУ ВПО «Тюменская государственная медицинская академия Росздрава», г. Тюмень, Россия

CLASSIFICATION OF THE FORMS OF MENISCI DEGENERATIVE INVOLVEMENTS

Malchevsky V.A., Kozel N.P.

State Educational Institution of Higher Professional Education *The Tumen State Medical Academy of Russian Health Service*, Tumen, Russia

The following forms and degrees of pathology have been singled out depending on the depth and extent of menisci involvement, which allow to solve the problem of the way and scope of surgical intervention during patient's preoperative preparation. Conventionally, the meniscus is divided into three zones: non-vascular, transitional and vascular. Degenerative changes are localized only within the limits of the first zone in case of I Degree; the depth of involvement by degenerative changes exceeds the limits of the first zone, but it doesn't extend beyond the second zone – for II Degree; the depth of involvement in one of the meniscus anatomical parts exceeds the limits of the second zone spreading to the third one – for III Degree; the depth of involvement in two anatomical parts of the meniscus exceeds the limits of the second zone spreading to the third one – for IV Degree.

Цель исследования. Улучшить результаты лечения начальных стадий посттравматического гонартроза путём разработки артроскопической классификации форм дегенеративных поражений менисков, позволяющей обосновывать более активное применение оперативных методик. Разрабатывая артроскопическую классификацию форм дегенеративных поражений менисков в качестве систематизирующих критериев, мы выбрали выраженность и распространенность в них патологического процесса. Систематизируя выраженность дегенеративных поражений, мы исходили из того, что анатомически в зависимости от уровня кровоснабжения в мениске условно выделяют три зоны: первая (бессосудистая), вторая (переходная) и третья (сосудистая). Основываясь на анатомическом делении мениска на зоны кровоснабжения, выраженность дегенеративных поражений мениска мы разделили на степени:

• I степень - дегенеративные изменения локализуются только в пределах первой зоны.

• II степень - глубина поражения дегенеративными изменениями превышает пределы первой зоны, но не выходит за пределы второй.

• III степень - глубина поражения дегенеративными изменениями в одном из анатомических отделов мениска превышает пределы второй зоны, распространяясь на третью.

• IV степень - глубина поражения дегенеративными изменениями в двух анатомических отделах мениска превышает пределы второй зоны, распространяясь на третью. Распространённость патологического процесса мы оценивали в зависимости от количества пораженных анатомических отделов мениска и подразделяли на типы A, B, C. Артроскопическая классификация форм дегенеративных поражений менисков: IA - изменения локализуются в одном анатомическом отделе мениска, глубина поражения в нём не превышает пределы первой зоны. IB - изменения локализуются в двух анатомических отделах мениска, глубина поражения не превышает пределы первой зоны. IC - изменения локализуются в трёх анатомических отделах мениска, глубина поражения не превышает пределы первой зоны. IIA - изменения локализуются в одном анатомическом отделе мениска, глубина поражения в нём превышает пределы первой зоны, но не выходит за пределы второй. IIB - изменения локализуются в двух анатомических отделах мениска, глубина поражения превышает пределы первой зоны, но не выходит за пределы второй. IIC - изменения локализуются в трёх анатомических отделах мениска, глубина поражения превышает пределы первой зоны, но не выходит за пределы второй. IIIA - изменения локализуются в одном анатомическом отделе мениска, глубина поражения в нём превышает пределы второй зоны, распространяясь на третью. IIIB - изменения локализуются в двух анатомических отделах мениска, глубина поражения в одном из них превышает пределы второй зоны, распространяясь на третью. IIIC - е изменения локализуются в трёх анатомических отделах мениска, глубина поражения в одном из них превышает пределы второй зоны, распространяясь на третью. IVA не существует, исходя из определения типа A. IVB - изменения локализуются в двух анатомических отделах мениска, глубина поражения в них превышает пределы второй зоны, распространяясь на третью. IVC - изменения локализуются в трёх анатомических отделах мениска, глубина поражения в двух или трёх из них превышает пределы второй зоны, распространяясь на третью. Применение нами в ходе артроскопии коленного сустава у 308 больных с посттравматическим гонартрозом классификации форм дегенеративных поражений менисков позволило аргументировано обосновывать решение об объёме выполнения парциальной менискэктомии или его трансплантации, что улучшало результаты лечения пациентов, приводя к стойкой ремиссии заболевания.

ВЗАИМОСВЯЗЬ СТЕПЕНИ МИНЕРАЛИЗАЦИИ ЭПИФИЗОВ БОЛЬШЕБЕРЦОВОЙ И БЕДРЕННОЙ КОСТИ С БИОХИМИЧЕСКИМИ ПОКАЗАТЕЛЯМИ СИНОВИАЛЬНОЙ ЖИДКОСТИ БОЛЬНЫХ ГОНАРТРОЗОМ

Матвеева Е.Л., Гасанова А.Г., Осипова Е.В., Чегуров О.К.

ФГУ «Российский научный центр «Восстановительная травматология и ортопедия» им. акад. Г.А. Илизарова» Минздравсоцразвития России, г. Курган, Россия

THE RELATIONSHIP OF THE DEGREE OF TIBIAL AND FEMORAL EPIPHYSES MINERALIZATION WITH BIOCHEMICAL PARAMETERS OF SYNOVIAL FLUID IN PATIENTS WITH GONARTHROSIS

Matveyeva E.L., Gasanova A.G., Osipova E.V., Chegurov O.K.

Federal State Institution The Russian Ilizarov Scientific Center *Restorative Traumatology and Orthopaedics* of the Ministry of Health and Social Development of Russia, Kurgan, Russia

The relationship of the values of the mean optical density of tibial and femoral epiphyses bone structure and those of electrolyte concentration in synovial fluid for the knee osteoarthrosis has been studied in the work. The data obtained can be used for the assessment of subchondral bone status by the biochemical analysis of synovial fluid.

Дегенеративно-дистрофические реакции в синовиальной среде провоцируют развитие компенсаторных приспособлений на уровне всего организма. Известно, что при развитии остеоартроза отмечается нарушение ремоделирования субхондральной кости. На ранних стадиях преобладает резорбция костной ткани, в дальнейшем костеобразование, напротив, повышается. Существует мнение, что данные изменения являются

первичными в патогенезе остеоартроза, инициируя деградацию хряща. В современной литературе практически не рассмотрен вопрос о связи состояния матрикса костной ткани суставных концов и состава суставной среды при дегенеративно-дистрофических поражениях суставов.

Цель работы. Выявить зависимость между показателями средней оптической плотности костных структур эпифизов бедренной и большеберцовой костей и концентрацией электролитов в синовиальной жидкости при остеоартрозе коленного сустава.

Были исследованы образцы синовиальной жидкости 37 больных деформирующим артрозом коленного сустава идиопатической и посттравматической этиологии в возрасте от 20 до 70 лет, 13 мужчин и 24 женщины, 2 и 3 стадии артрозного процесса. Контролем служили образцы секционного материала внезапно погибших людей (31) обоего пола (23 мужчины и 8 женщин) в возрасте от 22 до 78 лет, полученные как было описано нами ранее. Концентрацию общего кальция и фосфатионов определяли на анализаторе Stat Fax® 1904 Plus (США) используя наборы фирмы Vital Diagnostic (Санкт-Петербург). Показатель ионизированного кальция рассчитывали исходя из показателей кальция общего и концентрации белка, определенных биуретовым методом.

Оценивая оптическую плотность эпифизов бедренной и большеберцовой костей рентгеновских снимков данных больных, мы интерпретировали полученные результаты как показатель степени минерализации кости. Для исследования изображений рентгенограмм использовали аппаратно-программный комплекс «ДиаМорф».

Мы не получили сколько-нибудь значимых коэффициентов корреляции оценивая связи биохимических показателей и показателя оптической плотности в выборке в целом. Дифференцируя выборку больных по принципу наличия или отсутствия дисплазии мы также не получили значимых коэффициентов корреляции, поэтому не приводим полученных данных. Однако при дифференцировке больных по стадиям заболевания мы получили несколько показателей достаточно сильной связи степени минерализации эпифизов с показателями электролитов синовиальной жидкости, которые приводим в табл.1.

Таблица 1.

Показатели корреляционной связи концентраций электролитов и средней оптической плотности рентгеновских снимков эпифизов бедренной и большеберцовой кости больных гонартрозом 2 и 3 стадии

Бедренная кость *2 стадия*	Коэффициент Пирсона	Р-значение
СрОп/Са	0,23	0,16
СрОП/Са ион	0,03	0,45
СрОП/Р	0,53	0,01
СрОП/Са/Р	-0,42	0,95
3 стадия		
СрОп/Са	-0,07	0,64
СрОП/Са ион	-0,09	0,69
СрОП/Р	-0,43	0,99
СрОП/Са/Р	0,26	0,07
Большеберцовая кость *2 стадия*		
СрОп/Са	0,14	0,27
СрОП/Са ион	0,00	0,50
СрОП/Р	0,37	0,06
СрОП/Са/Р	-0,28	0,87
3 стадия		
СрОп/Са	0,21	0,11
СрОП/Са ион	-0,06	0,62
СрОП/Р	-0,36	0,98
СрОП/Са/Р	0,48	0,002

Полученные нами данные можно использовать для оценки состояния субхондральной зоны большеберцовой и бедренной костей по биохимическому анализу синовиальной жидкости.

ИЗМЕНЕНИЕ ЭЛЕКТРОЛИТНОГО СОСТАВА СИНОВИАЛЬНОЙ ЖИДКОСТИ БОЛЬНЫХ ОСТЕОАРТРОЗОМ КОЛЕННЫХ СУСТАВОВ

Матвеева Е.Л., Гасанова А.Г., Осипова Е.В., Бирюкова М.Ю., Буравцов П.П.

ФГУ «Российский научный центр «Восстановительная травматология и ортопедия» им. акад. Г.А. Илизарова» Минздравсоцразвития России, г. Курган, Россия

THE CHANGE IN SYNOVIAL FLUID ELECTROLYTE COMPOSITION IN PATIENTS WITH OSTEOARTHROSIS OF THE KNEES

Matveyeva E.L., Gasanova A.G., Osipova E.V., Biriukova M.Yu., Buravtsov P.P.

Federal State Institution The Russian Ilizarov Scientific Center *Restorative Traumatology and Orthopaedics* of the Ministry of Health and Social Development of Russia, Kurgan, Russia

The change in the parameters of synovial fluid electrolyte composition has been studied in patients with degenerative-and-dystrophic involvement of joints. Both the decrease of ionized calcium value and the increase of total calcium/inorganic phosphate ratio have been demonstrated, that indicates the involvement of subchondral zone mineral component in case of articular pathology development.

В современной литературе очень незначительно освящен вопрос о состоянии, составе и обмене биополимеров и минеральных компонентов матрикса костной ткани при дегенеративно-дистрофических изменениях суставов. Работ, касающихся лабораторной оценки состояния баланса электролитного состава синовиальной жидкости при остеоартрозах, практически не встречается.

Таким образом, **целью** настоящего исследования являлось изучение показателей электролитного состава синовиальной жидкости у больных с дегенеративно-дистрофическими поражениями суставов. Были исследованы образцы синовиальной жидкости 37 больных деформирующим артрозом коленного сустава идиопатической и посттравматической этиологии в возрасте от 20 до 70 лет, 13 мужчин и 24 женщин, 2 и 3 стадии артрозного процесса. Контролем служили образцы секционного материала внезапно погибших людей (31) обоего пола (23 мужчины и 8 женщин) в возрасте от 22 до 78 лет. Концентрацию общего кальция и фосфат-ионов определяли на анализаторе Stat Fax® 1904 Plus (США), используя наборы фирмы Vital Diagnostic (Санкт-Петербург). Показатель ионизированного кальция рассчитывали исходя из показателей кальция общего и концентрации белка, определенных биуретовым методом. Статистическая обработка полученных результатов проводилась методом вариационной статистики, применяемым для малых выборок, с принятием вероятности p, равной 0,05. Для оценки достоверности различий полученных результатов использовали непараметрический U–критерии Вилкоксона-Манна-Уитни, для чего применяли программы Microsoft Excel, версия 5.0 и AtteStat, разработанную в ИВЦ ФГУН РНЦ «ВТО» им. акад. Илизарова Росздрава И.П. Гайдышевым. Результаты представлены в таблицах в виде средней арифметической и ошибки средней.

Исходя из полученных нами данных (табл.1), мы отмечаем изменение электролитного состава синовиальной жидкости при развитии дегенеративно-дистрофических поражений суставов. Нами отмечено изменение показателей кальция – как общего, так и ионизированного. Применение в нашей практике системных индексов показывает, что использование интегральных показателей повышает диагностическую эффективность лабораторных тестов. Мы уже отмечали высокую диагностическую ценность определения общего белка синовиальной жидкости, как показателя выраженности деструктивных процессов в суставе. Из приведенных нами данных следует, что при проведении биохимического анализа синовии снижение показателя ионизированного кальция и повышение отношения показателя общего кальция к неорганическому фосфату очевидно указывает на поражение минеральной составляющей субхондральной зоны при развитии патологии суставов.

Табл.1. Показатели электролитов синовиальной жидкости здоровых людей и больных гонартрозом

Показатель	Норма	Патология
Ca *моль/л:*	1,83±0,03	2,02±0,01*
P *моль/л:*	1,71±0,05	1,43±0,01
Ca иониз.	1,59±0,01	1,36±0,01*
Ca/P	1,17±0,38	1,42±0,01*
ОБ г/л	23,0±0,7	36,79±0,52*

Примечание: * - обозначены показатели, достоверно отличающиеся от нормы.

РЕКОНСТРУКТИВНЫЕ ХИРУРГИЧЕСКИЕ ВМЕШАТЕЛЬСТВА НА ТАЗОБЕДРЕННЫХ СУСТАВАХ У ДЕТЕЙ С ПОЗДНИМИ ФОРМАМИ ЭПИФИЗАРНЫХ ДИСПЛАЗИЙ

Мельченко Е.В.

ФГУ «Научно-исследовательский детский ортопедический институт им. Г.И. Турнера» Минздравсоцразвития России, г. Санкт-Петербург, Россия

RECONSTRUCTIVE SURGICAL INTERVENTIONS IN THE HIPS OF CHILDREN WITH LATE-FORM EPIPHYSEAL DISPLASIAE

Melchenko E.V.

Federal State Institution *The Turner Scientific Research Children Orthopaedic Institute of the Ministry of Health and Social Development of Russia*, St. Petersburg, Russia

The work is based on the analysis of the results of examination and treatment of 24 patients at the age of 5-13 years with late forms of epiphyseal dysplasiae. Acetabular transposition (AT) was performed as a variant depending on child's particular anatomic situation and age (according to Salter, after ilioischial or iliopuboischial osteotomies of pelvis). Femoral valgus-related extension osteotomies were performed with femoral shortening by an amount making available absolute freedom of movements after osteosynthesis and AT. Intraarticular manipulations for dislocation reposition (in 3 children with MED) ruled out any influence on articular cartilaginous structures. Stable osteosynthesis allowed to limit the periods of immobilization in coxitis-intended plaster cast up to 3 weeks. The pain syndrome was cured, contractures were eliminated in all the patients, five patients were able to move independently. Roentgenological examination revealed significant positive dynamics as the improvement of bone tissue structure and congruence of articular surfaces.

Введение. Эпифизарные дисплазии (ЭД) относятся к группе наследственных системных заболеваний скелета, в основе которых лежит нарушение развития (дисплазия) суставного и росткового хряща, и проявляющиеся различными деформациями опорно-двигательного аппарата с быстрым прогрессированием артроза крупных суставов.

Основными и наиболее часто встречающимися разновидностями ЭД являются спондилоэпифизарная (СЭД) и множественная эпифизарная дисплазии (МЭД), которые являются заболеваниями, диагностируемыми в процессе роста. Встречаемость СЭД составляет 7-11,1 на 1 млн населения. МЭД – одна из наиболее распространенных эпифизарных хондродисплазий (1-4 случая на 10 000).

В настоящее время общепринятая тактика хирургического лечения заключалась в выполнении мягкотканых вмешательств в возрасте 6-12 лет с целью коррекции имеющихся контрактур и декомпрессии. В возрасте 13-15 лет в связи с рецидивом контрактур возникала необходимость повторных операций – корригирующей остеотомии бедра в сочетании с теномиотомиями, капсулотомией и фасциотомией. Наблюдения за данной группой пациентов показали, что уже в течение 6-9 месяцев в 100 % случаев возникает рецидив порочного положения конечностей.

Цель. Повышение эффективности хирургического лечения детей с патологией тазобедренного сустава при ЭД.

Материал и методы исследования. Работа основана на анализе результатов обследования и лечения 24 пациентов в возрасте от 5 до 13 лет. 19 пациентов предъявляли жалобы на боли в тазобедренном суставе (от чувства усталости до требующих применения анальгетиков). 5 пациентов не способны были передвигаться самостоятельно. У всех пациентов определялись контрактуры в тазобедренных суставах, ограничение составляло 10-25 % от нормы. При рентгенологическом и компьютернотомографическом исследовании у всех пациентов выявлялся типичный рентгенанатомический симптомокомплекс поражения тазобедренного сустава, характерный для ЭД. Показаниями для хирургического вмешательства, направленного на устранение деформаций и профилактику их прогрессирования у детей с ЭД, являлись прогрессирующая децентрация головки бедренных костей при ограничении сгибания и отведения в тазобедренном суставе не более 10-25º, подвывих или вывих головки бедра у детей с ЭД с сохранением целостности покровного хряща.

Транспозиция вертлужной впадины (ТВВ) выполнялась в варианте, зависящем от конкретной анатомической ситуации и возраста ребенка (по Salter, после подвздошно-седалищной или подвздошно-лонно-седалищной остеотомий таза). Вальгизирующие разгибательные остеотомии бедренной кости производились с укорочением бедренной кости на величину, обеспечивающую полную свободу движений после остеосинтеза и ТВВ. Внутрисуставные манипуляции при вправлении вывиха (у 3 детей с МЭД) исключали какое-либо воздействие на хрящевые структуры сустава. Стабильный остеосинтез позволил ограничить сроки иммобилизации в кокситной гипсовой повязке до 3 недель.

Результаты. У всех пациентов купирован болевой синдром, устранены контрактуры, у пятерых появилась возможность самостоятельно передвигаться. Рентгенологическое обследование выявило существенную положительную динамику в виде улучшения структуры костной ткани и конгруэнтности суставных поверхностей.

Выводы. Реконструктивные операции, направленные на восстановление соотношений в тазобедренном суставе, являются эффективным методом хирургического лечения детей с ЭД.

ТОТАЛЬНОЕ ЭНДОПРОТЕЗИРОВАНИЕ ПРИ КОНТРАКТУРАХ И АНКИЛОЗАХ ЛОКТЕВОГО СУСТАВА

Муромцев В.А., Длясин Н.Г., Павленко Н.Н., Летов А.С., Зайцев В.А.

ФГУ «Саратовский НИИ травматологии и ортопедии» Минздравсоцразвития России, г. Саратов, Россия

TOTAL ENDOPROSTHETICS FOR THE ELBOW CONTRACTURES AND ANKYLOSES

Muromtsev V.A., Dliasin N.G., Pavlenko N.N., Letov A.S., Zaitsev V.A.

Federal State Institution *The Saratov Scientific Research Institute of Traumatology and Orthopaedics* of the Ministry of Health and Social Development of Russia, Saratov, Russia

The data of clinical-and-roentgenological examination are presented in 28 patients at the age from 24 to 71 years within the period of 1-4 years after surgery. Total endoprostheses of «ARETE» firm were used in 18 patients, and those of «ZIMMER» firm – in 10 patients. Surgical intervention consisted of 6 stages: 1) approach to the elbow; 2) isolation, mobilization and transposition of the ulnar nerve; 3) mobilization of humerus and ulna articular ends; 4) formation of humerus and ulna files; 5) endoprosthesis implantation; 6) draining of surgery zone, suturing of postoperative wound, limb immobilization. Endoprosthesis position was stable for staged examination in all the cases. Excellent and good results of treatment were observed in 19 (67.9 %) patients – range of movements made up 100º, evidencing the elbow adequate function required for full vitality. Satisfactory results were noted in 6 (21.4 %) patients. Unsatisfactory results of the elbow endoprosthetics were obtained in 3 (10.7 %) patients.

Введение. По данным ряда авторов (Жабин Г.И. и соавт., 2008; Тогаев Т.Р., 2009), анкилозы и контрактуры локтевого сустава встречаются в 90,4 % случаев среди последствий повреждений данной анатомической области (Дульцев И.А. и соавт., 2009). Диагностические ошибки при лечении свежих вывихов встречаются в 38,7 % наблюдений. Трудности реабилитации пациентов с переломами в области локтевого сустава обусловлены большим разнообразием повреждений. Чаще всего возникают внутрисуставные переломы с раздроблением метаэпифизарного и суставного фрагментов с дефицитом костной ткани. Массивные повреждения околосуставных структур и обильные кровоизлияния в окружающие мягкие ткани приводят к возникновению гетеротопической оссификации и к контрактуре сустава.

Целю настоящего исследования являлось изучение ближайших и отдаленных результатов лечения пациентов, которым было выполнено тотальное эндопротезирование локтевого сустава.

Материал и методы. Представлены данные клинико-рентгенологического обследования 28 пациентов в период от 1 года до 4 лет после операции, оперированных в отделе новых технологий в ортопедии ФГУ «СарНИИТО». В анализируемую группу вошли 16 мужчин и 12 женщин в возрасте от 24 до 71 года.

Результаты. В качестве имплантатов мы использовали тотальные эндопротезы фирмы «ARETE» у 18 пациентов и «ZIMMER» - у 10 больных. Подбор эндопротеза осуществляли по стандартной схеме с учетом размеров плечевой и локтевой костей оперируемого сустава. Оперативное вмешательство по тотальному эндопротезированию локтевого сустава включало 6 этапов: 1) доступ к локтевому суставу; 2) выделение, мобилизация и транспозиция локтевого нерва; 3) мобилизация суставных концов плечевой и локтевой костей; 4) формирование опилов плечевой и локтевой костей; 5) имплантация эндопротеза; 6) дренирование зоны операции, ушивание послеоперационной раны, иммобилизация конечности. В послеоперационном периоде локтевой сустав фиксировался мягкой повязкой под углом 90º на 3-5 суток (до уменьшения отека), затем дозированно начинали движения в суставе, доводя их до полного объема к исходу 2-3 недели. Больным назначались ЛФК, массаж мышц плеча, предплечья, кисти, а после снятия швов – гидромассаж и занятия в плавательном бассейне. Положение эндопротеза оценивали на основании контрольных рентгеновских снимков, выполненных через 3, 6, 12 месяцев после операции, а в последующем – через 1, 2, 3 года. Во всех случаях при этапном обследовании положение эндопротеза оставалась стабильным. У 19 (67,9 %) пациентов отмечены отличные и хорошие результаты лечения - объем движения составил 100º, что свидетельствует об адекватной функции локтевого сустава, необходимой для полноценной жизненной активности. Удовлетворительные результаты зафиксированы у 6 (21,4 %) пациентов. Неудовлетворительные результаты эндопротезирования локтевого сустава отмечены у 3 (10,7 %) пациентов. В первом случае у одной больной развилось глубокое нагноение в области эндопротеза через 3 месяца, которое было купировано только после удаления конструкции. Во втором случае у одного больного диагностирован остеолиз плечевой кости, нестабильность эндопротеза через 1, 5 года после операции, что потребовало ревизионного эндопротезирования. В третьем случае у одного больного через 2 года после операции развилась оссификация области шарнира эндопротеза. После удаления оссификатов движения в суставе были восстановлены.

Выводы. Тотальное эндопротезирование позволило в кратчайшие сроки восстановить функцию локтевого сустава и в целом верхней конечности, что улучшило качество жизни пациентов при контрактурах и анкилозах локтевого сустава.

ЭНДОПРОТЕЗИРОВАНИЕ ТЯЖЕЛЫХ ДЕФОРМАЦИЙ КОЛЕННОГО СУСТАВА ПРИ ПОМОЩИ КОМПЬЮТЕРНОЙ НАВИГАЦИИ

Мурылев В.Ю. [1], Трухачев В.С. [1], Рукин Я.А. [1], Терентьев Д.И. [2], Жучков А.Г. [2], Елизаров П.М. [1]

[1]ГОУ ВПО «1-й Московский гос. мед. университет им И.М. Сеченова Минздравсоцразвития России»;
[2]ГКБ им. С.П. Боткина, г. Москва, Россия

ENDOPROSTHETICS OF SEVERE DEFORMITIES OF THE KNEE USING COMPUTER NAVIGATION

Murylev V.Yu.[1], Trukhachev V.S.[1], Rukin Ya.A.[1], Terentiyev D.I.[2], Zhuchkov A.G.[2], Yelizarov P.M.[1]

[1]State Educational Institution of Higher Professional Education *The First Moscow Sechenov State Medical University of the Ministry of Health and Social Development of Russia*; [2] The Botkin City Clinical Hospital, Moscow, Russia

The results of using the developed device for additional fixation of the resection guide for tibial file under the tibial block of the knee total endoprosthesis in 84 patients are demonstrated. The device allows to fix the guide firmly excluding its residual mobility, and it ensures tight fit of the endoprosthesis tibial component to bone. The analysis of the results has shown that the deviation of 3º from the norm not more was observed for implantation in 91% of cases when the device and computer navigation were used; it amounted to 76% in the group of standard implantation. Postoperative results didn't depend on endoprosthesis brand.

Новые технологии и современное компьютерное обеспечение при операциях на коленном суставе должны уменьшить потенциальный риск неправильной установки эндопротеза, обеспечить правильный экономный спил и адекватную функцию конечности. В литературе в последние годы имеются публикации о положительном опыте применения навигации и ее пользе при данных операциях и сомнительной помощи хирургу.

На базе Московского городского центра эндопротезирования костей и суставов ГКБ им. С.П. Боткина с 2007 года работает навигационная система «Stryker navigation system». Тотальное эндопротезирование коленного сустава выполняется на нашей базе при помощи данной системы рутинно. С 2008 года (операции поставлены на поток) по август 2010 года выполнено 215 эндопротезирований коленного сустава. Мы сформировали группу из 84 пациентов, которые имели вальгусную или варусную деформацию на уровне коленного сустава более 15° и до 32°. Этим пациентам выполнялась замена коленного сустава с компьютерной навигацией. В контрольную группу вошли 76 пациентов с аналогичной деформацией коленного сустава, которым в предыдущие голы выполнено эндопротезирование коленного сустава при помощи традиционного инструментария. В обеих группах равномерно распределялась сгибательная контрактура в пределах от 5° до 35°, а гиперэкстензия встречалась до 12°. Всем пациентам были имплантированы эндопротезы Nex Gen (Zimmer), Scorpio, Scorpio NRG (Stryker), PFC Sigma (De Puy). Наблюдение за пациентами проводилось от 6 до 30 месяцев.

При выполнении тотального эндопротезирования коленного сустава, в частности, при опиле большеберцовой кости под тибиальный компонент парциально эндопротеза не всегда имеется возможность произвести резекцию ниже уровня дефектов большеберцовой кости с высокой точностью. В последующем эти дефекты заполняются специальными тибиальными блоками, под которые производится дополнительная парциальная резекция большеберцовой кости.

Для более точной фиксации резекционного направителя стандартного инструментария нами разработано и внедрено «Устройство для дополнительной фиксации резекционного направителя для опила большеберцовой кости под тибиальный блок тотального эндопротеза коленного сустава». Патент на полезную модель № 82539 от 10 мая 2009 года. Наше устройство позволяет прочно зафиксировать направитель, т.к. в обычном случае после фиксации его к кости направитель остается относительно подвижным и парциальная резекция не получается надлежащим образом. При выполнении примерки тибиальный компонент неплотно прилегает к кости, что может вызвать его расшатывание в дальнейшем.

Анализ групп пациентов показал, что в основной группе применить парциальную резекцию мыщелков большеберцовой кости с последующей компенсацией металлическими тибиальными блоками потребовалось 27 пациентам (32,1 %), а в контрольной группе - 42 пациентам (55,3 %). Столь достоверно низкое количество установленных тибиальных блоков объясняется более тщательной, с точностью до 1 мм, резекцией проксимального отдела большеберцовой кости. Так как при стандартной операции уровень резекции определяется специальными направителями, и нет такой высокой точности, а иногда после предоперационного планирования по рентгенограммам хирург уже заведомо идет на парциальную резекцию.

При анализе и оценке послеоперационных результатов процент отклонения не более 3º от нормы во всех углах имплантации был у 91 % при применении «компьютерной» навигации, а группе стандартной имплантации - 76 %. Послеоперационные результаты не зависят от марки эндопротеза.

Выводы:

Эндопротезирование при помощи компьютерной навигации позволяет имплантировать эндопротез достоверно с меньшими отклонениями от идеальной установки и сократить количество парциальных резекций.

Применение устройства для фиксации резекционного направителя позволяет выполнить опил с точностью до 1 мм, сохранить большую часть кости и имплантировать более дешевую комплектацию эндопротеза.

Данное устройство может быть ассоциировано с любым инструментарием фирм производителей.

ВОЗРАСТНЫЕ РАЗЛИЧИЯ МИНЕРАЛЬНОЙ ПЛОТНОСТИ КОСТЕЙ ТАЗОБЕДРЕННОГО СУСТАВА

Овчинников Е.Н., Ларионова Т.А., Сазонова Н.В.

ФГУ «Российский научный центр «Восстановительная травматология и ортопедия» им. акад. Г.А. Илизарова» Минздравсоцразвития России, г. Курган, Россия

AGE-RELATED DIFFERENCES IN THE HIP BONE MINERAL DENSITY

Ovchinnikov E.N., Larionova T.A., Sazonova N.V.

Federal State Institution The Russian Ilizarov Scientific Center *Restorative Traumatology and Orthopaedics* of the Ministry of Health and Social Development of Russia, Kurgan, Russia

The results of studying the hip bone mineral density (BMD) by age using the method of double-energy roentgen absorptiometry are presented in the work. BMD regional analysis was made in the projection of femoral head, iliac supraacetabular zone. The age-related redistribution of mineral components in femoral head, which is accompanied by low bone density development in women, occurs in case of coxarthrosis regardless of gender. The general character of BMD changes both in men and in women evidences the age-related progression of osteoporotic processes.

Вопрос ранней диагностики артрозов крупных суставов продолжает оставаться актуальным и до конца не решенным до настоящего времени. На сегодняшний день в практике количественной оценки состояния костной ткани применяется метод двухэнергетической рентгеновской абсорбциометрии.

Исследование проведено у 94 пациентов в возрасте 31-65 лет (30 – мужчин, 64 - женщины) с двусторонним коксартрозом I-II стадии. Контрольную группу составили 20 практически здоровых лиц в возрасте 21-25 лет. В данном возрастном диапазоне у жителей Уральского региона определяются максимальные значения минеральной плотности в костях скелета («пик» костной массы).

Минеральную плотность кости (МПК) определяли методом двухэнергетической рентгеновской абсорбциометрии на костном денситометре Lunar DPX–NT. Обследование пациентов проводили по стандартизированной методике для определения МПК (г/см^2) в проекции проксимального отдела бедренных костей. Региональный анализ МПК осуществлялся в проекции головки бедренной кости (проксимальный и дистальный участки), надацетабулярной области подвздошной кости (далее в зонах 1, 2, 3). Результаты исследования обрабатывали методами вариационной статистики. Достоверность различий полученных значений оценивали W-критерием Вилкоксона для независимых выборок.

С целью повышения информативности полученных при обследовании результатов МПК нами предложен расчет коэффициента отношения костной плотности проксимального участка головки бедренной кости к дистальному (далее $k_{mineral}$). Полученные значения $k_{mineral}$ в контрольной группе, равные 1,0, свидетельствуют о равномерном распределении костной плотности в головке бедренной кости, клинических проявлений остеоартрозов в данной группе выявлено не было.

Динамика МПК в проекции проксимального участка головки бедренной кости у женщин изменялась в направлении возрастного снижения значений в период 41-65 лет с максимальным уменьшением в 41-50 лет, у мужчин в проекции проксимального участка головки МПК, напротив, увеличивалась.

У женщин в проекции дистального участка головки также отмечается возрастная тенденция снижения показателей, причем наименьших значений МПК достигала в возрастной группе 51-65 лет. Формирование низкой костной плотности в данном возрасте связано с развитием остеопоротических процессов.

У мужчин в проекции аналогичного участка, несмотря на отмеченное снижение МПК, в возрастной группе 41-50 лет не наблюдается формирование низкой костной плотности, что связано с особенностями развития возрастных остеопоротических процессов у мужчин.

В проекции надацетабулярной области общий характер изменений МПК как у мужчин, так и женщин свидетельствует о возрастном прогрессировании остеопоротических процессов, однако значений низкой костной плотности у мужчин получено не было.

Таким образом, при коксартрозе, независимо от пола, происходит возрастное перераспределение минеральных компонентов в головке бедренной кости, сопровождающееся развитием низкой костной плотности у женщин.

ПОКАЗАТЕЛИ ЛОКАЛЬНОЙ МИНЕРАЛЬНОЙ ПЛОТНОСТИ КОСТЕЙ У ПАЦИЕНТОВ С ГОНАРТРОЗОМ ПРИ КОНСЕРВАТИВНОМ ЛЕЧЕНИИ

Овчинников Е.Н., Ларионова Т.А., Сазонова Н.В.

ФГУ «Российский научный центр «Восстановительная травматология и ортопедия» им. акад. Г.А. Илизарова» Минздравсоцразвития России, г. Курган, Россия

THE VALUES OF LOCAL MINERAL BONE DENSITY IN PATIENTS WITH GONARTHROSES FOR CONSERVATIVE TREATMENT

Ovchinnikov E.N., Larionova T.A., Sazonova N.V.

Federal State Institution The Russian Ilizarov Scientific Center *Restorative Traumatology and Orthopaedics* of the Ministry of Health and Social Development of Russia, Kurgan, Russia

A woman with bilateral gonarthrosis of I-II stage has been examined before and after conservative treatment. The local changes of mineral bone density (MBD) in the knee projection reflect the general character of age-related changes in skeletal bone density. The absence of significant MBD differences before and after conservative treatment may evidence the age-related decrease of organism' compensatory potentials.

Среди дегенеративно-дистрофических заболеваний остеоартроз коленного сустава, - гонартроз встречается у 10-12 % взрослого населения (Бадокин И.И., 2006). Рентгенологические и биомеханические исследования показали, что важная роль в развитии и прогрессировании дегенеративно-дистрофического процесса при артрозе коленного сустава принадлежит нарушениям распределения нагрузки на суставные поверхности мыщелков бедренной, большеберцовой костей и надколенника вследствие их инконгруэнтности или осевых деформаций конечности (Чегуров О.К., Макушин В.Д., 2005).

Цель исследования - определение минеральной плотности костей (МПК) в области коленного сустава после консервативного лечения больных с различными проявлениями гонартроза.

Материал и методы. Исследование проведено у 52 пациентов в возрасте 31-65 лет (женщины) с двусторонним гонартрозом I-II стадии до и после консервативного лечения. МПК определяли методом двухэнергетической рентгеновской абсорбциометрии на костном денситометре «Lunar». Обследование всего скелета проводили в режиме «все тело». При обследовании использовали элемент укладки трапециевидной формы (наклон стороны был равен 15°) для обеспечения внутренней ротации голени с целью исключения суперпозиции костной ткани надколенника на эпифизы большеберцовой и бедренной кости.

В связи с тем, что оценка возрастных изменений МПК проводится преимущественно в сравнении с пиковой костной массой, контрольную группу составили 20 практически здоровых женщин в возрасте 21-25 лет без клинико-рентгенологических признаков остеоартроза. Нами также была сделана локальная оценка проявлений остеопороза в коленном суставе в соответствии с методикой расчета Т-критерия по рекомендации ВОЗ:

$$\text{Т-критерий (SD)} = \frac{\text{Измеренное значение МПК – средняя норма МПК для лиц молодого возраста}}{\text{SD средней нормы для лиц молодого возраста}}$$

Локальный анализ МПК в проекции коленного сустава осуществляли по разработанной методике (Пат. 2406442 РФ, МПК A 61 B 6/00 Способ ранней диагностики остеоартроза коленного сустава / Ларионова Т.А. (РФ) Овчинников Е.А. (РФ) Новикова О.С. (РФ); Заявл. 06.07.09; Опубл. 20.12.10.).

Результаты. При анализе значений МПК до лечения в проекции коленного сустава отмечены максимальные показатели в проекции латерального мыщелка бедренной кости и проксимального метадиафиза большеберцовой кости. Минимальные значения МПК нами выявлены в проекции латерального мыщелка большеберцовой кости и дистального метадиафиза бедренной кости во всех возрастных группах. Достоверных отличий между значениями правой и левой нижних конечностей не обнаружено.

При сравнении с контрольной группой достоверных отличий исследуемых показателей выявлено не было, однако отмечены значения низкой костной плотности (остеопении) в возрасте 31-50 лет в проекции метадиафизарных отделов бедренной и большеберцовой костей, Т-критерий для данных областей составил -1,1;-1,2 SD. Анализ показал увеличение значений МПК в проекции дистального отдела бедренной кости в возрасте 31-40 лет, а также увеличение Т-критерия до -0,1 SD, что соответствует возрастным изменениям. Динамика показателей в данной области была однонаправленная как справа, так и слева.

Существенных изменений МПК в проекции медиального и латерального мыщелка большеберцовой кости после проведенного лечения нами не обнаружено. Одновременно отмечена общая возрастная тенденция снижения показателей МПК в группе 41-50 лет после проведенного лечения.

Таким образом, локальные изменения МПК в проекции коленного сустава отражают общий характер возрастных изменений костной плотности в скелете.

Отсутствие значимых различий МПК до и после консервативного лечения может свидетельствовать о возрастном снижении компенсаторных способностей организма.

ПРИМЕНЕНИЕ СОБСТВЕННЫХ ФАКТОРОВ РОСТА В ЛЕЧЕНИИ ОСТЕОАРТРОЗА КРУПНЫХ СУСТАВОВ

Очкуренко А.А. [1], Кесян Г.А. [1], Савельев С.Н. [2], Афонин П.В. [2], Збараг Н.Н. [2], Корепанов А.Р. [2]

[1]ФГУ «ЦИТО им. Н.Н. Приорова» Минздравсоцразвития РФ, Москва; [2]МУЗ «Городская больница №1», г. Глазов, Россия

THE USE OF PROPER GROWTH FACTORS IN TREATMENT OF LARGE JOINT OSTEOARTHROSIS

Ochkurenko A.A.[1], Kesian G.A.[1], Saveliyev S.N.[2], Afonin P.V.[2], Zbarag N.N.[2], Korepanov A.R.[2]

[1]Federal State Institution *The Priorov Central Institute of Traumatology and Orthopaedics* of the Ministry of Health and Social Development of RF, Moscow; [2] Municipal Institution of Health Service *City Hospital No. 1*, Glazov, Russia

Platelet rich autoplasma (PRP) was obtained by centrifuging, and it was infused into the joint (the knee or the ankle) cavity of 23 patients with osteoarthrosis of 2-3 stage twice with 7-10-day interval. All the patients noted the decrease of pain syndrome on Day 2-3 after the first infusion, the improvement of limb function and the absence of pain syndrome during 7-12 months. There were no complications related to PRP use.

Актуальность. По данным разных авторов, частота встречаемости остеоартроза (ОА) у населения составляет от 3 до 10 %. Это свидетельствует об актуальности проблемы лечения ОА. Возможность манипулирования факторами роста и секреторными белками с целью улучшения заживления находящихся в патологическом состоянии тканей расширяет возможности современной травматологии и ортопедии.

Цель исследования. Освоить методику получения богатой тромбоцитами плазмы (БТП), определить содержание и жизнеспособность полученных тромбоцитов, применить и оценить результаты применения БТП в лечении остеоартроза.

Материалы и методы исследования. Богатая тромбоцитами плазма - это плазма, содержащая в 3-4 раз больше тромбоцитов на 1 микролитр. Основные цитокины, обнаруженные в тромбоцитах, включают трансформирующий фактор роста β (TGF-β), тромбоцитарный фактор роста (PDGF), инсулиноподобный фактор роста (IGF-I, IGF-II), фактор роста фибробластов (FGF), эпидермальный фактор роста, фактор роста эндотелия сосудов (VEGF) и фактор роста эндотелиальных клеток.

За 2-3 часа перед манипуляцией производили забор венозной крови. Кровь подвергали дифференцированному центрифугированию с извлечением 10-15 мл богатой тромбоцитами плазмы. Исходная концентрация тромбоцитов в крови пациентов в среднем составила 256 тыс./мкл и находилась в пределах от 162 тыс./мкл до 358 тыс./мкл. Концентрация тромбоцитов в БТП составила в среднем 1354 тыс./мкл и находилась в пределах от 725 тыс./мкл до 3029 тыс./мкл. При оценке показателей коагулограммы по стандартным методикам выявлено, что время свертываемости плазмы в БТП в среднем сокращалось в 2,6 раза в сравнении с плазмой, бедной тромбоцитами, другие показатели свертываемости не изменялись.

Результаты собственных исследований. Плазма, богатая тромбоцитами, применена нами у 23 пациентов для лечения остеоартроза коленного сустава 2-3 стадии и у 2 - голеностопного сустава 2 стадии. Пациенты были в возрасте от 24 до 72 лет. Наружным доступом после местной анестезии кожи производили пункцию коленного сустава с введением в полость сустава БТП. Описанную процедуру осуществляли 2 раза с интервалом 7-10 дней. Все больные отметили уменьшение болевого синдрома на 2-3 сутки после первого введения, улучшение функции конечности и отсутствие болевого синдрома в течение 7-12 мес. Осложнений при применении БТП мы не наблюдали.

Выводы. Использованный метод получения БТП позволил увеличить концентрацию тромбоцитов до 4-5 раз относительно исходного уровня. Ускорение времени свертываемости БТП в 2,6 раза говорит о сохранении активности и жизнеспособности тромбоцитов. Полученные данные свидетельствуют, что применение БТП в лечении остеоартроза позволяет купировать болевой синдром, получить стойкий клинический эффект, добиться отсутствия возникновения побочных явлений. Использование собственных биологически активных факторов для лечения находящихся в патологическом состоянии тканей является перспективным направлением в инжиниринге тканей и требует дальнейшего глубокого изучения.

ЭНДОПРОТЕЗИРОВАНИЕ ТАЗОБЕДРЕННОГО И КОЛЕННОГО СУСТАВОВ ПРИ ОПУХОЛЯХ СУСТАВНЫХ КОНЦОВ

Павленко Н.Н., Кесов Л.А., Зуев П.А., Муромцев В.А., Зоткин В.В.

ФГУ «Саратовский научно-исследовательский институт травматологии и ортопедии» Минздравсоцразвития России, г. Саратов, Россия

ENDOPROSTHETICS OF THE HIP AND THE KNEE FOR TUMORS OF ARTICULAR ENDS

Pavlenko N.N., Kesov L.A., Zuyev P.A., Muromtsev V.A., Zotkin V.V.

Federal State Institution *The Saratov Scientific Research Institute of Traumatology and Orthopaedics* of the Ministry of Health and Social Development of Russia, Saratov, Russia

The results of surgical treatment of 31 patients at the age of 17-72 years with malignant giant cell tumor (11 patients), osteosarcoma (7), chondrosarcoma (9), mammary gland cancer metastases (4 patients) have been analyzed. Individual BMSI (biologically and mechanically compatible implants) endoprostheses, as well as “Fenix” ones were used. A patient started to be trained in walking with crutches 7-12 days after surgery gradually increasing the load of the limb operated depending on his/her general status and in case of contraindication absence. The results of treatment were evaluated using Harris scale: good results were obtained in 21 (67.7 %) patients and satisfactory ones – in 10 (32.3 %). The method presented allows to save the limb and to restore the hip and the knee function, thereby contributing to improve patient’s quality of life and promoting his/her social rehabilitation.

Введение. При замещении пострезекционных дефектов проксимального отдела бедренной кости, дистального отдела бедренной и проксимального отдела большеберцовой костей после успешного удаления опухоли применение стандартных эндопротезов сопровождается высоким риском развития нестабильности коленного сустава. В связи с этим нами используются индивидуальные эндопротезы БМСИ, «Феникс».

Целью настоящего исследования является оценка эффективности индивидуальных онкологических эндопротезов тазобедренного и коленного суставов.

Материал и методы. В Саратовском НИИТО оперирован 31 больной в возрасте от 17 до 72 лет со злокачественной гигантоклеточной опухолью (11 пациентов), остеосаркомой (7), хондросаркомой (9), метастазами рака молочной железы (4 пациента).

Результаты. После обследования больного производили подбор типоразмера индивидуального эндопротеза с помощью рентгенограмм, с учетом резекции проксимального и дистального отделов бедренной кости. При планировании установки бедренного компонента эндопротеза учитывали разницу длины конечностей. Предпочтение отдавали передненаружному разрезу. Эндопротезирование тазобедренного сустава при таких резекциях имеет особенности: большой вертел не отсекают и не фиксируют к эндопротезу (весь проксимальный отдел бедренной кости удаляют единым блоком со слоем окружающих его мышц); длина ножки бедренного компонента эндопротеза должна соответствовать размерам резецируемой кости; для исключения вывихивания чашки вертлужного компонента эндопротеза из вертлужной впадины её фиксируют к телу подвздошной кости одним-тремя металлическими шурупами, что технически выполняется сравнительно просто и почти не увеличивает длительность операции.

Эндопротезирование коленного сустава зависит от расположения и степени выраженности внекостного компонента, используются передненаружный или парапателлярный доступы. По шаблону производят резекцию дистального отдела бедренной кости или проксимального отдела большеберцовой кости, в зависимости от того в каком сегменте находится опухоль, отступя от нижней границы опухоли на 5-10 см. Имплантируют бедренный и тибиальный компоненты эндопротеза коленного сустава с помощью цементной фиксации. Компоненты протеза монтируют между собой, установив полиэтиленовый вкладыш на тибиальный компонент. Производят вправление надколенника, фиксируя собственную связку надколенника к бугристости большеберцовой кости двумя шурупами. Проверяют движения в коленном суставе. На 2-3 сутки после операции при отсутствии признаков нагноения, сосудистых расстройств, противопоказаний со стороны общего статуса больного рекомендуют выполнять физические упражнения для укрепления четырёхглавой мышцы бедра, проводят разработку движений в коленном суставе под руководством методиста. На 7-12 сутки в зависимости об общего статуса больного и при отсутствии противопоказаний методист приступает к обучению больного ходьбе с помощью костылей, постепенно увеличивая нагрузку на оперированную конечность.

Заключение. При оценке результатов использования данной технологии по шкале Харриса хорошие клинические результаты были получены у 21 (67,7 %) больного и удовлетворительные – у 10 (32,3 %). Данный метод позволяет сохранить конечность и восстановить функцию тазобедренного и коленного суставов, тем самым улучшить качество жизни больного и способствовать его социальной реабилитации.

ОСОБЕННОСТИ ЭНДОПРОТЕЗИРОВАНИЯ КОЛЕННОГО СУСТАВА ПАЦИЕНТАМ, ПЕРЕНЕСШИМ ТУБЕРКУЛЁЗ ЛЁГКИХ

Перецманас Е.О., Зубиков В.С. *, Дьяков В.Н., Алаторцев А.В.

ГУЗ МО «Центр специализированной медицинской помощи больным внелёгочными формами туберкулёза», г. Балашиха; ∗ ГУ «Московский областной научно-исследовательский клинический институт им. М.Ф. Владимирского», Москва, Россия

THE DETAILS OF THE KNEE ENDOPROSTHETICS IN PATIENTS GOT OVER PULMONARY TUBERCULOSIS

Peretsmanas E.O., Zubikov V.S.*, Diakov V.N., Alatortsev A.V.

State Institution of Health Service of the Moscow Region *Center of Rendering Specialized Medical Care for Patients with Non-pulmonary Forms of Tuberculosis*, Balashikha; ∗State Institution *The Vladimirsky Moscow Regional Scientific Research Clinical Institute*, Moscow, Russia

The outcomes of treatment of 6 patients at the age of 54-72 years with gonarthrosis deformans of more than 2-year duration have been analyzed. Arthrosis of posttuberculous etiology was noted in one case among them. Total endoprosthetics of the joint was performed in all the patients. «Biomet AGC» endoprostheses were used, while «Biomet RT-Plus» endoprostheses were used in two cases in patients with marked instability of the joint capsuloligamentous apparatus. Roentgenological changes conformed to arthrosis of II-III stage. All the patients had the history of pulmonary tuberculosis got over, and in one case – that of bone and joint tuberculosis. As a result of treatment made, pain syndrome was stopped in 5 patients, it released significantly – in one patient. Adequate range of movements in the joint operated on was restored in all the patients, as well as physiologic axial relations.

Введение. Деформирующий артроз в настоящее время составляет основную причину инвалидности пациентов ортопедохирургического профиля.

Цель исследования. Анализ опыта эндопротезирования коленного сустава у пациентов, перенесших туберкулёз лёгких, страдающих деформирующим гонартрозом.

Материал исследования. В 2009-2011 г.г. в центре оперировано 6 больных деформирующим гонартрозом (1 - мужского, 5 - женского пола) в возрасте от 54 до 72 лет с давностью заболевания свыше 2 лет. Из них в 1 случае – артроз посттуберкулёзной этиологии. Всем больным выполнено тотальное эндопротезирование сустава. Рентгенологические изменения соответствовали II-III стадии артроза (по Н.С. Косинской). Все пациенты имели в анамнезе перенесённый лёгочный, а в 1 случае – костно-суставной туберкулёз.

Результаты. Основными жалобами были боли и ограничение движений в суставе. У 5 больных отмечалась варусная деформация коленного сустава. Пациентка, перенесшая туберкулёзный гонит, лечилась консервативно по месту жительства. На фоне длительной консервативной терапии достигнуто затихание специфического процесса в суставе.

Выполнено 6 операций тотального одностороннего эндопротезирования. Применялись эндопротезы «Biomet AGC», в двух случаях у пациентов с выраженной нестабильностью капсульно-связочного аппарата сустава использованы эндопротезы «Biomet RT-Plus». Спустя 9 мес. с момента первичной операции у 1 больного отмечалось развитие септической нестабильности эндопротеза, что потребовало этапной операции – удаления эндопротеза и установки цементного неартикулирующего спейсера. Через 4 мес. при затихании воспалительных изменений в суставе выполнено тотальное реэндопротезирование. У остальных больных в сроки от 2 мес. до 2 лет послеоперационных осложнений не отмечено. Ни в одном случае обострений или рецидивов специфического процесса в лёгких или суставе не выявлено.

Пациентам в послеоперационном периоде назначался профилактический курс антибиотиков широкого спектра действия, непрямые антикоагулянты, противорецидивный курс туберкулостатиков. Больных активизировали на 4-7-е сутки, дозированную нагрузку на оперированную конечность разрешали на 14-е сутки, полную – спустя 60 дней с момента операции. Рентгенологический контроль выполняли в первые сутки после операции и после освоения пациентом полной нагрузки на конечность.

В результате проведённого лечения у 5 больных купирован болевой синдром, у 1 – он значительно снизился. У всех больных восстановлен адекватный объём движений в оперированном суставе, физиологичные осевые взаимоотношения.

Заключение. Эндопротезирование коленного сустава – метод хирургического лечения деформирующего гонартроза, доказавший свою эффективность. Пациенты с последствиями туберкулёза, оперированные по поводу деформирующего гонартроза, представляют собой особую группу больных, нуждающихся в дифференцированном назначении туберкулостатиков с профилактической целью, наблюдении фтизиатра.

МАЛОИНВАЗИВНАЯ ТЕХНОЛОГИЯ ЛЕЧЕНИЯ ОСТЕОАРТРОЗА КОЛЕННОГО СУСТАВА

Решетников А.Н. [1], Митрофанов В.А. [2], Кадиев М.А. [3], Курманов А.Г. [4], Кровяков А.А. [4], Вланская С.Э. [2], Поляк Н.Ю. [2]

[1]ГОУ ВПО СГМУ им. В.И.Разумовского Минздравсоцразвития, г. Саратов; [2] ФГУ «СарНИИТО» Минздравсоцразвития, г. Саратов; [3]РБ № 2 ЦЭСМП, г. Махачкала; [4]МУЗ ГКБ № 9, г. Саратов, Россия

LITTLE-INVASIVE TECHNOLOGY FOR THE KNEE OSTEOARTHROSIS TREATMENT

Reshetnikov A.N.[1], Mitrofanov V.A.[2], Kadiyev M.A.[3], Kurmanov A.G.[4], Kroviakov A.A.[4], Vlanskaya S.E.[2], Poliak N.Yu.[2]

[1] State Educational Institution of Higher Professional Education *The Saratov State Razumovsky Medical University* of the Ministry of Health and Social Development, Saratov; [2] Federal State Institution *The Saratov Scientific Research Institute of Traumatology and Orthopaedics* of the Ministry of Health and Social Development, Saratov;[3] District Hospital No. 2 of the Center of Emergency Specialized Medical Care, Makhachkala; [4]Municipal Health Institution *The City Clinical Hospital No. 9*, Saratov, Russia

The results of treatment of 24 patients (37 joints) at the age of 52.3±1.3 years have been analyzed. There were 18 women, 6 men among the patients. Gonarthrosis of Stage I was determined in 16 patients, that of Stage II – in 8 patients. A new technique for gonarthrosis treatment has been applied in all the patients including tunnelization of bone subchondral zones and using laser radiation in the postoperative period. Laser therapy of the subchondral zones of femoral and tibial articular ends have been performed begginning from the second postoperative day using ALST-01 «Optodan» taking patient's general clinical condition and accompanying diseases into consideration. Radiation Mode I (impulse frequency – from 80 Hz to 100 Hz, impulse power – 2 Watts, duration – 40-100 ns) for 2 min. per field during 3-4 days, was used to stop postoperative acute inflammation. Radiation Mode II (impulse frequency – from 2000 Hz to 3000 Hz, impulse power – 2-4 Watts, duration – 40-100 ns) for 2-4 min. per field during 7-6 days, was further used to promote regeneration processes. Comparative analysis of the clinical signs of treatment results demonstrated that the index of gonarthrosis severity in the long-term period decreased from 4.6±0.11 % to 1.4±0.26 %.

Актуальность. Остеоартроз коленного сустава по частоте поражения занимает второе место после тазобедренного и диагностируется у 50,6-54,5 % лиц трудоспособного возраста. При этом уровень заболеваемости артрозом не уменьшается, что значительно снижает качество жизни пациентов.

Основные задачи при лечении остеоартроза - это предотвращение прогрессирования дегенеративного процесса в суставном хряще и субхондральной кости, уменьшение болей, признаков реактивного синовита и улучшение функции сустава. Физиотерапия, внутрисуставное введение хондропротекторов и другие методики не всегда задерживают прогрессирование дегенеративно-дистрофического процесса в тканях сустава. Поэтому актуальной проблемой продолжает оставаться поиск новых способов лечения этой патологии.

Цель исследования. Разработка способа лечения больных с гонартрозом.

Материал и методы. Проведено лечение 24 больных (37 суставов) в возрасте 52,3±1,3 года. Женщин было 18, мужчин - 6. Гонартроз первой стадии был у 16 пациентов, второй - у 8. Всем пациентам применён новый способ лечения гонартроза, включающий туннелизацию субхондральных зон костей и использование лазерного излучения в послеоперационном периоде (решение о выдаче Патента РФ от 4.08.10 г.). Со второго дня после операции выполняли лазеротерапию субхондральных зон суставных концов бедренной и большеберцовой костей с помощью АЛСТ-01 «Оптодан» с учётом общего клинического состояния и сопутствующих заболеваний пациента. Для купирования послеоперационного острого воспаления использовался 1-й режим излучения (частота следования импульсов от 80 до 100 Гц, мощность импульса - 2 Вт, длительность - 40-100 нс), 2 мин. на поле, 3-4 дня. Далее для стимуляции процессов регенерации использовался 2-й режим (частота следования импульсов от 2000 до 3000 Гц, мощность импульса - 2–4 Вт, длительность - 40-100 нс), 2-4 мин на поле, 7-6 дней.

Оценку эффективности лечения выполняли с применением визуально-аналоговой шкалы и индекса Lequesne. Критерии оценки включали три клинических признака, балльную оценку которых устанавливали на основании данных, полученных от пациента. Оценку каждого признака, представленного в оценочной схеме, проводили по трёхбалльной системе. Все полученные данные анализировали с использованием методов вариационной статистики и критерия достоверности Стьюдента. Достоверным считали результат при $p<0,05$.

Результаты исследования. Результаты лечения в сроки от одного года до 3 лет были изучены у 19 больных (27 суставов). Сравнительный анализ клинических признаков результатов лечения показал, что произошло снижение индекса тяжести гонартроза в отдалённом периоде наблюдения за пациентами с 4,6±0,11 % до 1,4±0,26 %; ($p<0,001$). Выявлено снижение интенсивности боли у 94,7 % пациентов, отсутствие утренней скованности – у 89,4 %, увеличение максимальной дистанции при ходьбе без ограничений более 1 км констатировано в 84,2 % наблюдений, увеличение интенсивности движений – в 84,2 % случаев, снижение индекса боли (по данным визуально-аналоговой шкалы) – у 47,4 % пациентов.

Заключение. Применение нового способа лечения больных с гонартрозом 1-2 ст., включающего малоинвазивное хирургическое вмешательство и программу послеоперационной реабилитации, позволило значительно улучшить качество жизни пациентов.

БИОХИМИЧЕСКИЕ ИЗМЕНЕНИЯ ГЛИКОЗАМИНОГЛИКАНОВ ХРЯЩА КОЛЕННОГО СУСТАВА В ЗАВИСИМОСТИ ОТ ТОПОГРАФИЧЕСКОГО РАСПОЛОЖЕНИЯ И ВОЗРАСТА

Русова Т.В., Баитов В.С.

ФГУ «Новосибирский научно-исследовательский институт травматологии и ортопедии» Минздравсоцразвития России, г. Новосибирск, Россия

THE BIOCHEMICAL CHANGES IN THE KNEE CARTILAGE GLYCOSAMINOGLYCANES DEPENDING ON TOPOGRAPHIC ARRANGEMENT AND AGE

Rusova T.V., Baitov V.S.

Federal State Institution *The Scientific Research Institute of Traumatology and Orthopaedics of the Ministry of Health and Social Development*, Novosibirsk

Qualitative and quantitative composition of glycosaminoglycanes (GAG) has been studied in different parts of the knee cartilage in patients with osteoarthrosis: 1 – the posterior edge of femoral medial condyle; 2 – lateral tibial condyle; 3 – medial tibial condyle; 4 – osteophyte surface. The results were compared with the cartilage specimens from the patients with the knee injuries without OA signs. The quantitative and qualitative composition of GAG, their chemical properties have been established to differ significantly in different topographic zones of the knee, because metabolic processes in tissue cells are determined by in situ conditions. These processes are different and associated with both tissue degeneration and age-related changes. The structural characteristic features of the molecules of proteoglycanes and their component – glycosaminoglycanes important for cartilage function and chondrocytes, – are significantly different in the processes of degeneration and aging.

Одним из факторов, провоцирующих развитие остеоартроза (ОА), является снижение метаболической активности хондроцитов (ХЦ), связанное с возрастом и действиями повреждающих факторов. Но остается неизвестным, действительно ли возраст и развитие ОА одинаково влияют на синтетический потенциал ХЦ и, следовательно, на структуру межклеточного матрикса (МКМ) хряща. Дегенеративные изменения в хряще возникают локально. Поэтому представляет большой интерес исследование структуры МКМ хряща, расположенного в разных зонах коленного сустава и, следовательно, подверженного разным воздействиям процессов дегенерации и возраста.

Наиболее значимые для структуры хряща и функционирования хондроцитов и ткани - молекулы протеогликанов (ПГ), которые структурно различаются по составу гликозаминогликанов (ГАГ) - хондроитин (ХС) и кератан сульфата (КС). Цепи ГАГ во многом определяют функциональные свойства ткани и биологические взаимодействия клеток с регулирующими сигналами внешней и внутренней среды.

Цель данного исследования - изучить качественный и количественный состав ГАГ в хряще коленного сустава. Для этого у больных идиопатическим ОА III степени с варусной деформацией (3 пациента, возраст 55, 61, 75 лет) после операции эндопротезирования отбирали образцы хряща из разных топографических зон сустава: 1 - задний край внутреннего мыщелка бедра; 2 - латеральный мыщелок большеберцовой кости; 3 – медиальный мыщелок большеберцовой кости; 4 – поверхность остеофитов. Результаты сравнивали с образцами хряща от пациентов с травмами коленного сустава без признаков ОА.

В образцах хряща определяли содержание воды. ГАГ выделяли после обработки ткани папаином. После очистки ГАГ ионообменной хроматографией их количество определяли по содержанию сульфатированных ГАГ (Сгаг), уроновых кислот (УК), галактозы. Качественный состав ГАГ определяли методом электрофореза в геле агарозы с применением специфических ферментов – хондроитиназ АС, АВС, кератаназы.

В нашем исследовании в хряще зоны 3 содержание воды, количество и молекулярные размеры цепей ГАГ, а также степень их сульфатирования были наименьшими и не зависели от возраста. В этой зоне содержится большое количество нейтральных гексоз. В зонах 1 и 2 цепи ГАГ - ХС-АВС и КС высоко сульфатированы, их количество в 2-3 раза выше, чем в зоне 3. В новообразованном хряще остеофитов количество ГАГ ниже уровня в нормальном хряще, преобладают ХС-АС, присутствует относительно небольшое количество КС.

Таким образом, количественный, качественный состав ГАГ, их химические свойства существенно разнятся в разных топографических зонах коленного сустава, поскольку метаболические процессы в клетках ткани определяются условиями in situ. Эти процессы различны и связаны как с дегенерацией ткани, так и возрастными изменениями. Структурные особенности молекул протеогликанов и их составной части – гликозаминогликанов, важных для функции хряща и ХЦ, существенно различны в процессах дегенерации и «старения».

БЕЗВИНТОВАЯ УСТАНОВКА ИЗОЭЛАСТИЧЕСКИХ УСЕЧЕННЫХ ЧАШЕК «RM» ПРИ ЭНДОПРОТЕЗИРОВАНИИ ТАЗОБЕДРЕННОГО СУСТАВА

Сакалов Д.А.

ГОУ ВПО «Российский государственный медицинский университет им. Н.И. Пирогова Росздрава», г. Москва, Россия

SCREW-FREE MOUNTING OF “RM” ISOELASTIC TRUNCATED CUPS FOR THE HIP ENDOPROSTHETICS

Sakalov D.A.

State Educational Institution of Higher Professional Education *The Russian Pirogov State Medical University of the Ministry of Health and Social Development of Russia*, Moscow, Russia

The specific technology of acetabular treatment is described for mounting RM acetabular truncated components. In simple cases special screws were not inserted into the holes between the pins, as well as into their two closest holes. Long-term results (7-8 years) have been studied in 12 patients with RM truncated cups mounted without screw use, with ceramics-polyethylene friction pair. By x-rays the initial position of the cup was observed, complete osteointegration all over the surface, decentration of the head was below 0.5–0.7 mm. There were no roentgenologic signs of cystic granulomas in the area of both acetabular roof and femur.

С 1990 года на кафедре травматологии, ортопедии и ВПХ ГОУ ВПО «РГМУ им. Н.И. Пирогова Росздрава» используются усеченные изоэластические чашки RM производства швейцарской компании «Mathys Medical Ltd». Чашка RM предназначена для бесцементной фиксации при первичном эндопротезировании тазобедренного сустава. Тонкое титановое покрытие, не обладающее структурной жесткостью, нанесено на полиэтиленовую чашку, имеющую внешние циркулярные и радиальные упорные макроструктурные выемки. Чашка RM имеет два штифта из полиэтилена, расположенных в нагружаемой зоне, диаметром 8 мм. По периметру чашка RM имеет отверстия для введения 7 специальных винтов. Бесцементная фиксация чашек RM рассчитана на первичную стабильную фиксацию за счет изгиба двух штифтов в сочетании с введением 5-7 специальных винтов. Окончательная фиксация достигается за счет остеоинтеграции в титановое покрытие. Чашки RM изготавливаются под головки диаметром 28 и 32 мм.

Отрицательным моментом установки чашки RM является введение специальных винтов в нагружаемый верхний полюс, в промежуток между штифтами и в рядом расположенные отверстия. Это не имеет значения для чашек RM металл-металл, однако последние изготавливаются под головки диаметром 28 мм. Такой диаметр не позволяет избежать высокой частоты вывихов в раннем послеоперационном периоде. По ряду причин остается востребованной пара трения керамика-полиэтилен. Применение керамических головок диаметром 32 мм сопровождается существенно меньшим риском ранних вывихов, дает больший объем движений и ускоряет выписку пациентов из стационара. Однако расположение специальных винтов в верхнем нагружаемом полюсе чашки RM неблагоприятно сказывается на выживаемости эндопротеза в долгосрочной перспективе.

С 2001 года мы не используем в простых случаях введение специальных винтов в отверстия, расположенные между штифтами, и в два ближайших к ним отверстия. Использовали один или два специальных винта, расположенных в задненижней части чашки. Специальные винты, введенные таким образом, не уменьшают толщину полиэтилена в контактной зоне. Не создается внутренних напряжений в нем. Процесс износа полиэтилена в этом случае протекает в соответствии с закономерностями пары трения корундовая керамика-полиэтилен в течение всего времени функционирования эндопротеза и в целом соответствует заявленным фирмой-производителем показателям. В случае установки винтов в нагружаемый сегмент чашки процесс износа полиэтилена в этой паре трения соответствует заявляемым показателям лишь в первые годы функционирования эндопротеза.

С 2003 года применяем особую методику обработки вертлужной впадины при установке усеченных ацетабулярных компонентов RM. Хрящевая ацетабулярная губа нередко хорошо сохраняется у пациентов с асептическим некрозом головки бедренной кости и при нетяжелых стадиях деформирующего артроза. Хрящевую губу тщательно иссекаем в верхнем секторе, задневерхнем и передневерхнем секторах вертлужной впадины. Избегаем иссекать поперечную связку вырезки вертлужной впадины. Эта структура обладает важными механическими функциями при имплантации усеченных чашек RM. Она кольцевидно замыкает периферические отделы вертлужной впадины, улучшая конгруэнтность получаемой вогнутой полусферической поверхности, и является своеобразной опорой для увеличенной нижней части усеченной чашки RM. Данная методика позволила отказаться от использования специальных винтов в ряде случаев. Первичная стабильность достигалась за счет изгиба блокирующих штифтов. Эту методику применяли у пациентов с высокими требованиями к качеству жизни: большой объем движений и короткий реабилитационный период, используя керамическую головку диаметром 32 мм. При маленькой вертлужной впадине использовали головку 28 мм.

В 2010-2011 годах проведено рентгенологическое обследование 12 пациентов с установленными в 2003-2004 годах усеченными чашками RM без использования винтов, с парой трения керамика-полиэтилен. На

рентгенограммах отмечалась первоначальная позиция чашки, полная остеоинтеграция по всей поверхности, децентрация головки не превышала 0,5–0,7 мм. Отсутствовали рентгенологические симптомы кистозных гранулем как в области крыши вертлужной впадины, так и в области бедра.

Таким образом, установка усеченных чашек RM без использования специальных винтов, как минимум, не ухудшает отдаленных результатов.

МОДИФИЦИРОВАННЫЙ ДОСТУП МЮЛЛЕРА ВТОРОГО ТИПА ПРИ ЭНДОПРОТЕЗИРОВАНИИ ТАЗОБЕДРЕННОГО СУСТАВА

Сакалов Д.А.

ГОУ ВПО «Российский государственный медицинский университет им. Н.И. Пирогова Росздрава», г. Москва, Россия

MODIFIED MULLER APPROACH OF TYPE II FOR THE HIP ENDOPROSTHETICS

Sakalov D.A.

State Educational Institution of Higher Professional Education *The Russian Pirogov State Medical University of the Ministry of Health and Social Development of Russia,* Moscow, Russia

The technology of modified Muller approach of Type II is described. The modification mentioned was used in 211 cases. The reduction of infection complication incidence (0.3 % and 1.0 %, respectively) was achieved according to retrospective studying in comparison with 220 cases in which the usual Muller approach of Type II was used. The number of early dislocations (stay in hospital) decreased from 4 % to 0.5 %, respectively. In case of the modified approach patient's early activation was practiced with sitting in the bed beginning from the first postoperative day and with walking using crutches on Days 4-5. In this very period of time the discharge of patients from hospital is possible as well.

С 1989 года на кафедре травматологии, ортопедии и ВПХ ГОУ ВПО «РГМУ им. Н.И. Пирогова Росздрава» применяется латеральный оперативный доступ к тазобедренному суставу Мюллера второго типа. К особенностям этого доступа относятся: положение пациента на операционном столе на спине, продольный разрез кожи по середине проекции большого вертела длинной 15–20 см. После продольного разреза широкой фасции передние части широкой наружной мышцы бедра и средняя ягодичная мышца субпериостально отделяются от середины латеральной поверхности большого вертела. Малая ягодичная мышца отделяется от передней поверхности большого вертела в одном блоке со средней ягодичной мышцей. Капсула тазобедренного сустава иссекается после установки особых ретракторов Мюллера. Выполняется установка ацетабулярного и феморального компонентов. К преимуществам доступа можно отнести точность установки ацетабулярного компонента, а к недостаткам – затрудненный обзор в случае отсутствия специальных ретракторов.

С 2005 года нами применяется модифицированный доступ Мюллера второго типа. В положении на спине разрез кожи над наружной поверхностью большого вертела осуществляется длиной не более 15 см. После рассечения подкожной клетчатки строго латерально у худощавых пациентов и немного кзади - у полных пациентов электроножом рассекается широкая фасция бедра. В границах кожного разреза электроножом строго латерально разрезается широкая наружная мышца на 3-4 см дистальнее большого вертела. На середине расстояния от переднего и заднего края электроножом рассекается сухожильное соединение широкой наружной мышцы и средней ягодичной мышцы до кости. Разрез средней ягодичной мышцы осуществляется в продолжение этой линии вдоль волокон проксимальнее верхушки большого вертела на 2-3 см. Острым изогнутым долотом Мюллера передние части этих мышц отделяются от наружной поверхности большого вертела, не прерывая их сухожильного соединения. От передней поверхности большого вертела эти мышцы отделяются электроножом в одном блоке с малой ягодичной мышцей до межвертельного гребня. Важно отделить мышцы от передней поверхности капсулы тазобедренного сустава, войдя тупым плоским инструментом в промежуток между мышцами и капсулой сустава. Этим инструментом приподнимаются мышцы над поверхностью капсулы. После этого двумя узкими дважды изогнутыми ретракторами Гомана шириной 15 мм, заведенными за переднюю стенку вертлужной впадины, экспонируется капсула тазобедренного сустава. Важно установить узкий дважды изогнутый ретрактор Гомана под сухожилием прямой мышцы бедра. Капсула тазобедренного сустава разрезается скальпелем, продольно, периацетабулярно и по межвертельному гребню. Два капсульных лоскута прошиваются лигатурами-держалками, отводятся и зажимами прикрепляются к операционному белью. Проводится обычная или двойная остеотомия шейки бедренной кости. Удаляется головка бедра и выполняется тотальное эндопротезирование тазобедренного сустава любыми конструкциями ацетабулярного и феморального компонентов. В конце вмешательства капсульные лоскуты сшиваются «Викрилом» с условным номером 1. После удаления ретракторов рассеченные части широкой наружной и средней ягодичной мышцы сшиваются узловыми швами. Фасция сшивается непрерывным швом над дренажом

по Редону. Подкожная клетчатка ушивается непрерывным двухэтажным швом «Викрил» 2/0. Накладываются кожные швы.

Указанную модификацию доступа использовали в 211 случаях. При ретроспективном исследовании по сравнению с 220 случаями использования обычного доступа М.Е. Мюллера второго типа мы не получили увеличения частоты инфекционных осложнений: 0,3 % и 1,0 % соответственно. Частота ранних вывихов (в стационаре) снизилась с 4 % до 0,5 % соответственно. В случае модифицированного доступа применяем раннюю активизацию пациента с сидением в постели с первого дня после операции и с ходьбой с костылями на 4–5 день. В это же время возможна и выписка пациентов из стационара.

ДИАГНОСТИЧЕСКИЕ КРИТЕРИИ ОЦЕНКИ СТЕПЕНИ ТЯЖЕСТИ ДИСПЛАЗИИ ТАЗОБЕДРЕННЫХ СУСТАВОВ И ЭФФЕКТИВНОСТИ ЕЕ КОРРЕКЦИИ У ДЕТЕЙ

Сертакова А.В.

ГОУ ВПО «Саратовский Государственный медицниский университет Росздрава»; ФГУ «Саратовский научно-исследовательский институт травматологии и ортопедии Минздравсоцразвития», г. Саратов, Россия

DIAGNOSTIC CRITERIA OF THE EVALUATION OF THE HIP DYSPLASIA SEVERITY DEGREE AND THAT OF ITS CORRECTION EFFECTIVENESS IN CHILDREN

Sertakova A.V.

State Educational Institution of Higher Professional Education *The Saratov State Medical University of Russian Health Service*; Federal State Institution *The Saratov Scientific Research Institute of Traumatology and Orthopaedics of the Ministry of Health and Social Development of Russia*, Saratov, Russia

Complex examination of 60 children with the hip dysplasia of different severity degree has been made. New diagnostic criteria in the evaluation of severity degree of the pathology and its correction techniques in children have been determined. The normative parameters of the products of remodeling and degradation of hyaline cartilage and bone (collagen of Type II, aggrecan, hyaluronan, collagen of Type I, osteocalcin), factors of angiogenesis and its regulation (FGF, VEGF) have been revealed in children without the hip pathology. The increase of the level of degradation products of bone and cartilage tissue (collagen of Types I and II) with simultaneous increase of FGF and VEGF level is observed in children with the hip dysplasia before treatment. The moderate decrease of the products of bone-and-cartilage tissue degradation is observed, as well as the increase of remodeling markers through high values of angiogenesis factors. As for children with dysplasia complications as dislocation or femoral head aseptic necrosis, high level of the markers of bone and cartilage tissue degradation was observed with progressive decrease of growth-stimulating factors, thereby evidencing the extremely unfavourable prognosis of disease course.

Введение. Важная роль в исследовании состояния костно-суставных структур при дисплазии соединительной ткани отводится биохимическим маркерам ремоделирования и деградации гиалинового хряща и субхондральной кости. Однако требуют уточнения вопросы, касающиеся сдвигов данных маркеров повреждения соединительной ткани у детей с различной степенью выраженности дисплазии тазобедренных суставов в динамике заболевания. Отсутствуют точные данные относительно значимости фактора роста фибробластов (FGF) и васкулоэндотелиального фактора роста (VEGF), как инициаторов неоангиогенеза и роста костно-хрящевых компонентов тазобедренного сустава, в механизмах прогрессирования дисплазии тазобедренных суставов у детей в динамике заболевания.

Цель. Определить новые диагностические критерии в оценке степени тяжести дисплазии тазобедренных суставов и методов ее коррекции у детей.

Материалы и методы. Проводилось комплексное обследование 60 детей с дисплазией тазобедренных суставов различной степени тяжести, а также осложнений. Были выделены группы больных в зависимости от возраста, клинико-рентгенологических вариантов (дисплазия, вывих и торсионно-вальгусная деформация проксимальных отделов бедренных костей, асептический некроз головки бедра) и методов ее планируемой коррекции (консервативное лечение, хирургическое лечение). Обследование включало в себя традиционные клинико-лабораторные методы, выявление фенотипических особенностей детей, рентгенографию тазобедренных суставов, УЗИ кровотока тазобедренных суставов. Для выявления системных метаболических расстройств в динамике был проведен следующий комплекс исследований: изучение уровня метаболизма гиалинового хряща тазобедренного сустава (коллаген II типа, аггрекан, гиалуронан), изучение метаболизма субхондральной кости (коллаген I типа, остеокальцин), цитокиновый статус (FGF,VEGF). Для определения изменений архитектоники хрящевой и костной ткани использовались гистоморфометрические методы. Группу контроля составляли 25 детей без патологии тазобедренных суставов.

Результаты. На основании проведенного исследования определены новые диагностические критерии в оценке степени тяжести дисплазии тазобедренных суставов и методов ее коррекции у детей. Выявлены нормативные показатели продуктов ремоделирования и деградации гиалинового хряща и кости (коллаген

II типа, аггрекан, гиалуронан, коллаген I типа, остеокальцин), факторов ангиогенеза и его регуляции (FGF, VEGF) у детей, не имеющих патологии тазобедренных суставов.

Выводы.

У детей с дисплазией тазобедренных суставов до проводимого лечения наблюдается нарастание уровня продуктов деградации костной и хрящевой ткани (коллагена I и II типов) в общем кровотоке с одновременным нарастанием уровня FGF и VEGF, что свидетельствует о гипоксии костно-хрящевых структур тазобедренного сустава и прогрессирующем разрушении.

После проводимого консервативного и хирургического лечения отмечается умеренное снижение продуктов деградации костно-хрящевой ткани, нарастание маркеров ремоделирования на фоне высоких значений факторов ангиогенеза.

У детей с осложнениями дисплазии в виде вывиха и асептического некроза головки бедренной кости отмечался высокий уровень маркеров деградации костной и хрящевой ткани с прогрессивным снижением рост стимулирующих факторов, что свидетельствовало о крайне неблагоприятном прогнозе течения заболевания.

ОПЫТ ПРИМЕНЕНИЯ БИОКОМПОЗИЦИОННОГО МАТЕРИАЛА «CHRONOS» ПРИ ЭНДОПРОТЕЗИРОВАНИИ ТАЗОБЕДРЕННОГО СУСТАВА У ЛИЦ С ОСТЕОПОРОЗОМ

Скороглядов А.В., Березенко М.Н., Назаров А.Е.

ФГУ ВПО «Российский государственный медицинский университет Росздрава»; ФГУ «Клиническая больница Управления делами Президента РФ», г. Москва, Россия

THE EXPERIENCE OF «CHRONOS» BIOCOMPOSITE MATERIAL USE FOR THE HIP ENDOPROSTHETICS IN SUBJECTS WITH OSTEOPOROSIS

Skorogliadov A.V., Berezenko M.N., Nazarov A.E.

State Educational Institution of Higher Professional Education *The Russian State Medical University of the Russian Health Service*; State Educational Institution *Clinical Hospital of the RF President Administration*, Moscow, Russia

The results of treatment have been analyzed in 12 patients with osteoporosis undergone total endoprosthetics of the hip in combination with osteoplasty of the bed of endoprosthesis acetabular and femoral components using «ChronOS» biocomposite material. The use of «ChronOS» biocomposite material for the hip endoprosthetics allows the following: to fill bone defect, to decrease stress remodeling manifestations, to promote osteogenesis and osteointegration to endoprosthesis components under osteoporosis, to activate patients in the earliest terms, to reduce the number of thromboembolic complications and, thereafter, to decrease the percentage of lethal outcomes.

Цель исследования. Оценить послеоперационные результаты использования биокомпозиционного материала «ChronOS» при эндопротезировании тазобедренного сустава у лиц с остеопорозом.

Материалы и методы. Клинический, лабораторный, рентгенологический, сцинтиграфия костей, денситометрия.

Результаты. С 2008 по 2010 год в отделении травматологии ФГУ «Клиническая больница» находились под наблюдением 12 пациентов с остеопорозом после тотального эндопротезирования тазобедренного сустава, которым проводилась костная пластика ложа вертлужного и бедренного компонентов эндопротеза биокомпозиционным материалом «ChronOS». Костная пластика области вертлужного компонента – 4 пациента, костная пластика области бедренного компонента - 4 пациента, костная пластика области вертлужного и бедренного компонентов – 4 пациента. Соотношение М:Ж составило 1:1. Средний возраст пациентов мужчин -76 лет, средний возраст пациентов женщин - 78 лет. Контрольную группу сравнения составили 10 пациентов (5 мужчин и 5 женщин) с остеопорозом, без использования во время эндопротезирования тазобедренного сустава биокомпозиционного материала. Показанием к использованию биокомпозиционного материала было наличие дефектов костной ткани, субхондральное и кортикальное истончение.

Результаты оценены как отличные и хорошие рентгенологически, денситометрически, сцинтиграфически, лабораторно и функционально в сроки 3, 6, 12 месяцев, а в последующем - ежегодно.

Заключение. Опыт использования биокомпозиционного материала «ChronOS» при эндопротезировании тазобедренного сустава у пациентов с остеопорозом позволяет активно применять его у данной категории пациентов.

Выводы. Применение биокомпозиционного материала «ChronOS» при эндопротезировании тазобедренного сустава у лиц трудоспособного возраста позволяет: заместить дефект костной ткани, уменьшить проявления стрессового ремоделирования, в условиях остеопороза ускорить костеобразование и остеоинтеграцию в компоненты эндопротеза, в наиболее ранние сроки активизировать пациентов, уменьшить число тромбоэмболических осложнений и, соответственно, снизить процент летальных исходов.

ОПЫТ ПРИМЕНЕНИЯ БИОКОМПОЗИЦИОННОГО МАТЕРИАЛА «CHRONOS» ПРИ ЭНДОПРОТЕЗИРОВАНИИ КОЛЕННОГО СУСТАВА У ЛИЦ ТРУДОСПОСОБНОГО ВОЗРАСТА

Скороглядов А.В., Березенко М.Н., Назаров А.Е.

ФГУ ВПО «Российский государственный медицинский университет Росздрава»; ФГУ «Клиническая больница Управления делами Президента РФ», г. Москва, Россия

THE EXPERIENCE OF «CHRONOS» BIOCOMPOSITE MATERIAL USE FOR THE KNEE ENDOPROSTHETICS IN SUBJECTS OF WORKING AGE

Skorogliadov A.V., Berezenko M.N., Nazarov A.E.

State Educational Institution of Higher Professional Education *The Russian State Medical University of the Russian Health Service;* State Educational Institution *Clinical Hospital of the RF President Administration*, Moscow, Russia

The results of treatment have been analyzed in 16 patients of working age in whom «ChronOS» biocomposite material was used for the knee endoprosthetics. Control group consisted of 13 patients of working age in whom the biocomposite material was not used during the knee endoprosthetics. The use of «ChronOS» biocomposite material for the knee endoprosthetics allows to fill bone defect, to decrease stress remodeling manifestations, to promote osteogenesis and osteointegration to endoprosthesis components, to reduce the periods of temporary incapacity to work and to avoid disability.

Цель исследования. Оценить послеоперационные результаты использования биокомпозиционного материала «ChronOS» при эндопротезировании коленного сустава у лиц трудоспособного возраста.

Материалы и методы. Клинический, лабораторный, рентгенологический, сцинтиграфия костей, денситометрия.

Результаты. С 2008 по 2010 год в отделении травматологии ФГУ «Клиническая больница» находились под наблюдением 16 пациентов трудоспособного возраста после тотального эндопротезирования коленного сустава, которым проводилась костная пластика ложа бедренного и большеберцового компонентов эндопротеза биокомпозиционным метериалом «ChronOS». Костная пластика области бедренного компонента – 4 пациента (2 мужчины, 2 женщины), костная пластика области бедренного компонента - 4 пациента (2 мужчины, 2 женщины), костная пластика области бедренного и большеберцового компонентов – 8 пациентов (4 мужчины, 4 женщины). Соотношение М:Ж как 1:1. Средний возраст пациентов мужчин 49 лет, средний возраст пациентов женщин - 57 лет. Контрольную группу сравнения составили 13 пациентов (6 мужчин и 7 женщин) трудоспособного возраста без использования во время эндопротезирования коленного сустава биокомпозиционного материала. Показанием к использованию биокомпозиционного материала было наличие дефектов костной ткани, субхондральное и кортикальное истончение.

Результаты оценены как отличные и хорошие рентгенологически, денситометрически, сцинтиграфически, лабораторно и функционально в сроки 3, 6, 12 месяцев, а в последующем - ежегодно.

Заключение. Опыт использования биокомпозиционного материала «ChronOS» при эндопротезировании коленного сустава у лиц трудоспособного возраста позволяет активно применять его у данной категории пациентов.

Выводы. Применение биокомпозиционного материала «ChronOS» при эндопротезировании коленного сустава у лиц трудоспособного возраста позволяет: заместить дефект костной ткани, уменьшить проявления стрессового ремоделирования, ускорить костеобразование и остеоинтеграцию в компоненты эндопротеза, уменьшить сроки временной нетрудоспособности и избежать инвалидизации.

ОПЫТ ПРИМЕНЕНИЯ БИОКОМПОЗИЦИОННОГО МАТЕРИАЛА «CHRONOS» ПРИ ЭНДОПРОТЕЗИРОВАНИИ КОЛЕННОГО СУСТАВА У ПАЦИЕНТОВ С ОСТЕОПОРОЗОМ

Скороглядов А.В., Березенко М.Н., Назаров А.Е.

ФГУ ВПО «Российский государственный медицинский университет Росздрава»; ФГУ «Клиническая больница Управления делами Президента РФ», г. Москва, Россия

THE EXPERIENCE OF «CHRONOS» BIOCOMPOSITE MATERIAL USE FOR THE KNEE ENDOPROSTHETICS IN SUBJECTS WITH OSTEOPOROSIS

Skorogliadov A.V., Berezenko M.N., Nazarov A.E.

State Educational Institution of Higher Professional Education *The Russian State Medical University of the Russian Health Service;* State Educational Institution *Clinical Hospital of the RF President Administration*, Moscow, Russia

The results of «ChronOS» biocomposite material using for the knee endoprosthetics have been evaluated in 14 patients with osteoporosis. Control group consisted of 10 patients with osteoporosis in whom the biocomposite material was not used in the process of the knee endoprosthetics. The presence of bone tissue defects, subchondral and cortical thinning – these were indications for the biocomposite material use. The use of «ChronOS» biocomposite material for the knee endoprosthetics in subjects with osteoporosis allows to fill bone

tissue defect, decrease stress remodeling manifestations, promote osteogenesis and osteointegration to endoprosthesis components under osteoporosis conditions, activate patients in the earliest periods of time, reduce the number of thromboembolic complications and, thereafter, to decrease the percentage of lethal outcomes.

Цель исследования. Оценить послеоперационные результаты использования биокомпозиционного материала «ChronOS» при эндопротезировании коленного сустава у лиц с остеопорозом.

Материалы и методы. Клинический, лабораторный, рентгенологический, сцинтиграфия костей, денситометрия.

Результаты. С 2008 по 2010 год в отделении травматологии ФГУ «Клиническая больница» находились под наблюдением 14 пациентов с остеопорозом после тотального эндопротезирования коленного сустава, которым проводилась костная пластика ложа бедренного и большеберцового компонентов эндопротеза биокомпозиционным метериалом «ChronOS». Костная пластика области бедренного компонента – 4 пациента (2 мужчины, 2 женщины), костная пластика области бедренного компонента - 4 пациента (2 мужчины, 2 женщины), костная пластика области бедренного и большеберцового компонентов – 6 пациентов (3 мужчины, 3 женщины). Соотношение М:Ж как 1:1. Средний возраст пациентов мужчин - 71 год, средний возраст пациентов женщин - 75 лет. Контрольную группу сравнения составили 10 пациентов (5 мужчин и 5 женщин) с остеопорозом без использования во время эндопротезирования коленного сустава биокомпозиционного материала. Показанием к использованию биокомпозиционного материала было наличие дефектов костной ткани, субхондральное и кортикальное истончение.

Результаты оценены как отличные и хорошие рентгенологически, денситометрически, сцинтиграфически, лабораторно и функционально в сроки 3, 6, 12 месяцев, а в последующем - ежегодно.

Заключение. Опыт использования биокомпозиционного материала «ChronOS» при эндопротезировании коленного сустава у лиц с остеопорозом позволяет активно применять его у данной категории пациентов.

Выводы. Применение биокомпозиционного материала «ChronOS» при эндопротезировании коленного сустава у лиц с остеопорозом позволяет: заместить дефект костной ткани, уменьшить проявления стрессового ремоделирования, в условиях остеопороза ускорить костеобразование и остеоинтеграцию в компоненты эндопротеза, в наиболее ранние сроки активизировать пациентов, уменьшить число тромбоэмболических осложнений и соответственно снизить процент летальных исходов.

ОПЫТ ПРИМЕНЕНИЯ БИОКОМПОЗИЦИОННОГО МАТЕРИАЛА «CHRONOS» ПРИ ЭНДОПРОТЕЗИРОВАНИИ ТАЗОБЕДРЕННОГО СУСТАВА У ЛИЦ ТРУДОСПОСОБНОГО ВОЗРАСТА

Скороглядов А.В., Березенко М.Н., Назаров А.Е.

ФГУ ВПО «Российский государственный медицинский университет Росздрава»; ФГУ «Клиническая больница Управления делами Президента РФ», г. Москва, Россия

THE EXPERIENCE OF «CHRONOS» BIOCOMPOSITE MATERIAL USE FOR THE HIP ENDOPROSTHETICS IN SUBJECTS OF WORKING AGE

Skorogliadov A.V., Berezenko M.N., Nazarov A.E.

State Educational Institution of Higher Professional Education *The Russian State Medical University of the Russian Health Service;* State Educational Institution *Clinical Hospital of the RF President Administration*, Moscow, Russia

The results of treatment have been analyzed in 11 patients of working age undergone the hip endoprosthetics using «ChronOS» biocomposite material. Control group consisted of 10 patients of working age in whom the biocomposite material was not used during the hip endoprosthetics. The presence of bone tissue defects, as well as subchondral and cortical thinning was an indication for the biocomposite material use. The use of «ChronOS» biocomposite material for the hip endoprosthetics in subjects of working age allows to fill bone tissue defect, decrease stress remodeling manifestations, promote osteogenesis and osteointegration to endoprosthesis components, reduce the periods of temporary incapacity to work and avoid disability.

Цель исследования. Оценить послеоперационные результаты использования биокомпозиционного материала «ChronOS» при эндопротезировании тазобедренного сустава у лиц трудоспособного возраста.

Материалы и методы. Клинический, лабораторный, рентгенологический, сцинтиграфия костей, денситометрия.

Результаты. С 2008 по 2010 год в отделении травматологии ФГУ «Клиническая больница» находились под наблюдением 11 пациентов трудоспособного возраста после тотального эндопротезирования тазобедренного сустава, которым проводилась костная пластика ложа вертлужного и бедренного компонентов эндопротеза биокомпозиционным метериалом «ChronOS». Костная пластика области вертлужного компонента – 3 пациента, костная пластика области бедренного компонента - 5 пациентов, костная пластика области вертлужного и бедренного компонентов – 3 пациента. Средний возраст пациентов мужчин - 50 лет, средний возраст пациентов женщин - 55 лет. Контрольную группу сравнения составили 10 пациентов (5 мужчин и 5

женщин) трудоспособного возраста без использования во время эндопротезирования тазобедренного сустава биокомпозиционного материала. Показанием к использованию биокомпозиционного материала было наличие дефектов костной ткани, субхондральное и кортикальное истончение.

Результаты оценены как отличные и хорошие рентгенологически, денситометрически, сцинтиграфически, лабораторно и функционально в сроки 3, 6, 12 месяцев, а в последующем - ежегодно.

Заключение. Опыт использования биокомпозиционного материала «ChronOS» при эндопротезировании тазобедренного сустава у лиц трудоспособного возраста позволяет активно применять его у данной категории пациентов.

Выводы. Применение биокомпозиционного материала «ChronOS» при эндопротезировании тазобедренного сустава у лиц трудоспособного возраста позволяет: заместить дефект костной ткани, уменьшить проявления стрессового ремоделирования, ускорить костеобразование и остеоинтеграцию в компоненты эндопротеза, уменьшить сроки временной нетрудоспособности и избежать инвалидизации.

СПОСОБ ИНТРАОПЕРАЦИОННОЙ НАВИГАЦИИ НОЖКИ ЭНДОПРОТЕЗА ПЛЕЧЕВОГО СУСТАВА И УСТРОЙСТВО ДЛЯ ЕГО ОСУЩЕСТВЛЕНИЯ

Слободской А.Б., Бадак И.С., Воронин И.В., Дунаев А.Г., Быстряков П.А.

Саратовская областная клиническая больница, г. Саратов, Россия

A TECHNIQUE FOR INTRAOPERATIVE NAVIGATION OF THE STEM OF THE SHOULDER ENDOPROSTHESIS AND A DEVICE FOR ITS REALIZATION

Slobodskoy A.B., Badak I.S., Voronin I.V., Dunayev A.G., Bystriakov P.A.

State Institution of Health Service *The Saratov Regional Clinical Hospital*, Saratov, Russia

The system of intraoperative navigation has been developed for the shoulder endoprosthetics using ECI single-pole endoprosthesis. It consists of the following: an impactor of endoprosthesis stem and an appliance for orientation of endoprosthesis neck and head in the position of 30º retroversion. The impactor of endoprosthesis stem is analogous to the impactor of the hip endoprosthesis stem. The navigation system consists of two rods, pivoting around the axis of the stem impactor and the circular scale perpendicular to the axis of the stem impactor. During surgery the impactor is attached to the endoprosthesis stem. One of the navigation system rods is in parallel with the operated upper limb forearm, arranged in the sagittal plane, and the second rod is put along the circular scale at angle 90°+30°=120° with respect to the first rod. The direction of the second rod conforms to 30° retroversion. The rods remain fixed in this position. The stem is descent into the canal in the position of the specified retroversion of stem neck and, respectively, head of endoprosthesis. This technique allows to set the stem of endoprosthesis quickly and adequately, to reduce the time of surgery and improve the outcome of patient's treatment.

Многофрагментарные переломы и переломовывихи головки плечевой кости у пожилых людей являются актуальной проблемой современной травматологии и ортопедии. Наиболее часто при таких повреждениях применяются различные виды остеосинтеза. Однако результаты его, даже при применении современных технологий, зачастую оставляют желать лучшего. Эндопротезирование плечевого сустава при острой травме у пожилых, все чаще применяемое в последние годы, дает положительные результаты. Одной из важных задач операции эндопротезирования плечевого сустава является биомеханически адекватная ориентация ножки эндопротеза в костномозговом канале плечевой кости.

Нами разработана система интраоперационной навигации при эндопротезировании плечевого сустава однополюсным эндопротезом ЭСИ (Заявка на изобретение № 2011103668/005054 от 02.02.2011 г.). Она состоит из: импактора ножки эндопротеза и приспособления для ориентации шейки и головки эндопротеза в положении ретроверсии 30°. Импактор ножки эндопротеза аналогичен импактору ножки эндопротеза тазобедренного сустава. Система навигации состоит из двух стержней, вращающихся вокруг оси импактора ножки, и циркулярной шкалы, расположенной перпендикулярно к оси импактора ножки. Во время операции импактор фиксируется на ножке эндопротеза. Один из стержней навигационной системы располагается параллельно предплечью оперируемой руки, расположенному в сагиттальной плоскости, а второй выставляется по циркулярной шкале под углом 90°+30°=120° по отношению к первому стержню. Направление второго стержня соответствует 30° ретроверсии. Стержни фиксируются в этом положении. Ножка погружается в канал в положении заданной ретроверсии шейки ножки, а, соотетственно, и головки эндопротеза.

Данный способ позволяет быстро и адекватно установить ножку эндопротеза, сократить время операции и улучшить исход лечения пациента.

СПОСОБ ОПРЕДЕЛЕНИЯ РАЗМЕРОВ ГОЛОВКИ ЭНДОПРОТЕЗА ПРИ ОДНОПОЛЮСТНОМ ЭНДОПРОТЕЗИРОВАНИИ ПЛЕЧЕВОГО СУСТАВА НА ПРЕДОПЕРАЦИОННОМ ЭТАПЕ

Слободской А.Б., Бадак И.С., Воронин И.В., Дунаев А.Г., Быстряков П.А.

Саратовская областная клиническая больница, г. Саратов, Россия

THE TECHNIQUE TO DETERMINE THE SIZES OF ENDOPROSTHESIS HEAD FOR SINGLE-POLE ENDOPROSTHETICS OF THE SHOULDER AT THE PREOPERATIVE STAGE

Slobodskoy A.B., Badak I.S., Voronin I.V., Dunayev A.G., Bystriakov P.A.

State Institution of Health Service *The Saratov Regional Clinical Hospital*, Saratov, Russia

The technique has been developed for determination of the true size of humeral head to select endoprosthesis head size at the stage of preoperative planning. The Kirshner wire segment of 150 mm length, along which circular cuts of 0.5-mm depth are made with 10-mm spacing, is attached to patient's skin along the exterior shoulder surface at the level of humeral head of intact side. Humeral roentgenography is made including the shoulder and the elbow on the intact side in the position of 30º external rotation of the forearm and, respectively, in the position of 30º external rotation of humerus as well. One branch of protractor is placed in the sagittal plane, the protractor hinge is brought into coincidence with the elbow, the second branch is placed at angle 30° with respect to the first one, outwards. The forearm located in the horizontal plane, is brought into coincidence with the second branch. After that the Kirshner wire length is measured by x-ray (L1), as well as the diameter of humeral head is determined by x-ray (D1). The true length of Kirshner wire is taken as L2, the truth diameter of humeral head – as D2. The degree of increase by x-ray is taken as S. The degree of increase by x-ray is determined according to S=L1/L2 formula. The true diameter of humeral head is calculated according to 2= D1/S formula. This technique gives the possibility to determine the appropriate size of endoprosthesis head at the preoperative stage with great accuracy and, hence, to reduce the time period of surgery and improve its result.

В последнее время увеличивается число сообщений о проведенных операциях эндопротезирования плечевого сустава. Одной из важных задач этой операции является адекватный подбор головки эндопротеза, максимально приближенной по размеру к головке плечевой кости.

Нами разработана методика определения истинного размера головки плечевой кости для подбора размера головки эндопротеза на этапе предоперационного планирования (Заявка на изобретение № 2011103669/005055 от 02.02.2011). Использование темплейтов (лекал) с увеличением в масштабе 1:20 не может дать точного представления об истинных размерах головки плечевой кости. Увеличение на рентгеновской пленке зависит не только от расстояния от рентгеновской трубки до кассеты, но и от расстояния от кости до кассеты, а это расстояние зависит от толщины слоя мягких тканей, отделяющих кость от рентгеновского стола, а значит от кассеты. Таким образом, постоянно задавая при рентгенографии одно и то же расстояние от рентгеновской трубки до кассеты, мы будем получать разное увеличение головки плечевой кости в зависимости от конституции пациента. Поэтому подбор размера головки эндопротеза плечевого сустава на этапе предоперационного планирования будет неточным, что увеличит длительность оперативного вмешательства, а, соответственно, увеличит объем кровопотери, дозу препаратов для наркоза, получаемую больным, что увеличит риск развития осложнений. Для определения точного размера головки эндопротеза плечевого сустава на этапе предоперационного планирования по рентгенограммам нам необходим стандартный ориентир, точный размер которого мы знаем, а, значит, сможем определить степень увеличения его изображения на рентгенограмме. При этом этот предмет должен находиться на одном расстоянии от рентгеновской трубки с головкой плечевой кости.

Методика. Отрезок спицы Киршнера длиной 150 мм, на котором с шагом в 10 мм нанесены циркулярные насечки глубиной 0,5 мм фиксируется на коже пациента по наружной поверхности плеча на уровне головки плечевой кости на здоровой стороне. Производится рентгенография плечевой кости с захватом плечевого и локтевого суставов на здоровой стороне в положении наружной ротации предплечья 30°, а, соответственно, и в положении наружной ротации плеча 30° (так как головка плечевой кости расположена в положении ретроверсии 30°). Чтобы точно измерить угол наружной ротации предплечья используем угломер. Одну браншу угломера располагаем в сагиттальной плоскости, шарнир угломера совмещаем с локтевым суставом, вторую браншу располагаем под углом 30° к первой, кнаружи. Предплечье, расположенное в горизонтальной плоскости, совмещаем со второй браншей. Затем измеряется длина спицы Киршнера на рентгенограмме, диаметр головки плечевой кости на рентгенограмме. Длину спицы Киршнера на рентгенограмме принимаем за L1, а истинную длину спицы Киршнера принимаем за L2, степень увеличения на рентгенограмме принимаем за S. По формуле: S=L1/L2 определяем степень увеличения на рентгенограмме. Диаметр головки плечевой кости на рентгенограмме принимаем за D1, а истинный диаметр головки плечевой кости принимаем за D2. Истинный диаметр головки плечевой кости вычисляем по формуле: 2= D1/S Данный способ позволяет с большой точностью определить необходимый размер головки эндопротеза на предоперационном этапе, а значит, сократить время операции и улучшить ее результат.

ЛЕЧЕНИЕ ОБШИРНЫХ ОКОЛОСУСТАВНЫХ ДЕФЕКТОВ НИЖНИХ КОНЕЧНОСТЕЙ

Слободской А.Б., Воронин И.В., Бадак И.С., Дунаев А.Г.

ГУЗ «Областная клиническая больница», г. Саратов, Россия

TREATMENT OF EXTENSIVE PERIARTICULAR DEFECTS OF THE LOWER LIMBS

Slobodskoy A.B., Voronin I.V., Badak I.S., Dunayev A.G.

State Institution of Health Service *Regional Clinical Hospital*, Saratov, Russia

Total endoprosthetics of the hip with an oncologic prosthesis produced by ESI firm (10 cases) and that of the knee with an oncologic prosthesis produced by “MATI-TsITO” (5 cases) was performed in 15 patients with extensive proximal and distal femoral defects of non-tumor character. Age of the patients – from 29 to 77 years. Clinical cases are presented. The replacement of extensive proximal and distal femoral defects of non-tumor character using oncologic endoprostheses has been shown to result in good anatomic and functional outcome within short periods of time.

Под нашим наблюдением находилось 15 пациентов с обширными дефектами в проксимальном и дистальном отделах бедренной кости неопухолевого характера. Возраст больных - от 29 до 77 лет. Для замещения околосуставных дефектов имплантировано 10 эндопротезов тазобедренного сустава и 5 - коленного.

Для замещения дефектов тазобедренного сустава и проксимального отдела бедренной кости использовали онкологический эндопротез тазобедренного сустава фирмы ЭСИ (Россия, Москва). Ножка его состоит из метафизарного компонента, диафизарного компонента, опорного кольца и интрамедуллярного компонента. Возможна цементная и бесцементная фиксация ножки. Вертлужный компонент можно применять любой, в зависимости от показаний и анатомических особенностей.

Онкологический эндопротез коленного сустава «МАТИ – ЦИТО» производства ЗАО «Имплант МТ» (Россия, Москва) предназначен для замещения обширных дефектов суставных концов бедренной и большеберцовой костей и самого коленного сустава. Он относится к связанным эндопротезам и состоит из бедренного и большеберцового компонентов. Большеберцовый компонент имеет два вида исполнения: метафизарный (для замещения коленного сустава и дефектов дистального отдела бедренной кости) и метадиафизарный (для замещения коленного сустава и дефектов проксимального отдела большеберцой кости).

Клинический пример 1. Больной С., 51 год, поступил в ортопедическое отделение СарОКБ 05.06.2006 г. Диагноз: ложный сустав межвертельной области, асептический некроз головки правой бедренной кости, дефект проксимального отдела бедренной кости, укорочение правой нижней конечности на 10 см. Из анамнеза установлено, что в 2003 году получил травму – закрытый оскольчатый межвертельный перелом правой бедренной кости. В течение 2-х лет неоднократно выполнялись различные виды остеосинтезов – без эффекта. 08.06.2006 г. больному выполнена операция – удаление головки и проксимального отдела (фрагментов) правой бедренной кости, замещение дефекта тотальным эндопротезом тазобедренного сустава онкологической конструкции фирмы ЭСИ. Разницу в длине нижних конечностей на 10 см удалось устранить. Послеоперационный период протекал гладко. Выписка на 12 сутки после операции. К этому времени больной был вполне адаптирован к ходьбе на костылях, в том числе по лестнице. Время наблюдения за больным - 4,5 года. Боль в тазобедренном суставе не беспокоит, функция удовлетворительная. Ходит с дополнительной опорой на трость. Оценка по шкале Харриса – 77 баллов. Результатами операции доволен.

Клиничекий пример 2. Больной А., 33 года, поступил в ортопедическое отделение СарОКБ 11.08.2008 г. Диагноз: посттравматический дефект дистального отдела правой бедренной кости, комбинированная контрактура правого коленного сустава, укорочение правой нижней конечности на 12 см, асептический некроз мыщелков правой бедренной кости. В декабре 2004 года в результате ДТП получил травму – закрытый фрагментарно - оскольчатый перелом правой бедренной кости в нижней трети. За 4 года с момента получения травмы больному выполнено 7 операций остеосинтеза различного характера. Исход – неудовлетворительный. 13.08.2008 выполнена операция – тотальное эндопротезирование правого коленного сустава эндопротезом цементным онкологическим «ЦИТО-МАТИ». Разницу в длине нижних конечностей на 10 см удалось устранить. Послеоперационный период протекал гладко. Больной активизировался на 2 сутки после операции. Выписка - на 12 сутки после операции. К этому времени пациент был адаптирован к ходьбе на костылях, в том числе по лестнице. Показатели гомеостаза на момент выписки удовлетворительные. Время наблюдения за больным - 2,5 года. Боли в оперированном суставе не беспокоят, функция вполне удовлетворительная. Передвигается с тростью. Оценка по шкале Харриса – 75 баллов. Результатами операции доволен.

Таким образом, замещение обширных дефектов проксимального и дистального отдела бедренной кости неопухолевого характера с использованием онкологических эндопротезов дает хороший анатомический и функциональный результат в короткие сроки.

ЭНДОПРОТЕЗИРОВАНИЕ СУСТАВОВ ВЕРХНЕЙ КОНЕЧНОСТИ

Слободской А.Б., Прохоренко В.М., Бадак И.С., Воронин И.В., Дунаев А.Г.

ГУЗ «Областная клиническая больница», г. Саратов; ФГУ «Новосибирский научно-исследовательмкий институт травматологии и ортопедии» Минздравсоцразвития России, г. Новосибирск, Россия

ENDOPROSTHETICS OF THE UPPER LIMB JOINTS

Slobodskoy A.B., Prokhorenko V.M., Badak I.S., Voronin I.V., Dunayev A.G.

State Institution of Health Service *The Saratov Regional Clinical Hospital*, Saratov; Federal State Institution *The Novosibirsk Scientific Research Institute of Traumatology and Orthopaedics of the Ministry of Health and Social Development*, Novosibirsk, Russia

The data of clinical-and-roentgenological examination of 124 patients at the age of 1-4 years after endoprosthetic surgery of the upper limb joints using the implants produced by *Endoservice* (Russia) and Koonrad-Morrey implants – by *Zimmer* (USA) have been analyzed. After the elbow arthroplasty the results of treatment were estimated by “The elbow surgery assessment” (American elbow surgeons assessment & ASES, Richards R.R. et al., 1994), and after the shoulder arthroplasty – by Swanson scale for the shoulder (A.B. Swanson shoulder score, 1989). Good and excellent results by the estimation of the elbow endoprosthetics results after 6-9 months (> 70 points) were obtained in 57 patients making up 70.4 % of all the subjects treated; satisfactory results (50-69 points) were noted in 18 patients, conforming to 22.2 % of all the persons treated. The unsatisfactory results of endoprosthetics were noted in 6 patients (7.4 % of total number of the subjects operated on). Good and excellent results (> 20 points) after the shoulder endoprosthetics were obtained in 31 patients (72.1 %); satisfactory (15-19 points) – in 11 patients (25.6 %). Unsatisfactory result was observed in one patient (2.3 %), in whom the deep suppuration of endoprosthesis site developed thereby entailing implant removal.

Под нашим наблюдением находилось 179 больных, которым выполнено 181 операция эндопротезирования локтевого и плечевого сустава. Артропластика локтевого сустава выполнена в 117 случаях, плечевого сустава - в 64. Возраст больных от 26 лет до 80 лет. Мужчин лечилось 104, женщин – 75. Показаниями к замене локтевого и плечевого суставов мы считали: переломы костей, составляющих локтевой сустав, С 2-3 типа (54 операции), 3-х и более фрагментарные переломы головки и хирургической шейки плечевой кости (28), 2-фрагментарные переломы головки и хирургической шейки плечевой кости у пожилых (17), застарелые переломы и вывихи костей, составляющих локтевой сустав, несросшиеся переломы и ложные суставы дистальной части плечевой кости и проксимальной части костей предплечья, сопровождающиеся артрозом 3–4 ст. локтевого сустава (29), застарелые переломы головки и хирургической шейки плечевой кости (12), ревматоидный артрит с преимущественным поражением локтевого и плечевого суставов III – IV ст. по классификации Kelgren (20), артрозы локтевого и плечевого суставов 3–4 ст., анкилозы другой этиологии (13), дефекты и опухоли костей, составляющих локтевой и плечевой суставы (8 операций).

Для операций эндопротезирования мы использовали импланты фирмы «Эндосервис» (Россия) – в 167 случаях и Koonrad – Morrey фирмы Зиммер (США) – у 14 пациентов. Анализу были подвергнуты данные клинико-рентгенологического обследования 124 больных в период от 1 года до 4 лет после операции. Из них, 81 пациент после эндопротезирования локтевого сустава и 43 оперированным выполнена замена плечевого сустава. Оценка результатов лечения после артропластики локтевого сустава проводилась по «Оценке хирургии локтя» (American elbow surgeons assessment & ASES, Richards R.R. et al. 1994), а плечевого сустава - по шкале Свансона для плеча (A.B. Swanson shoulder score 1989). Тест Richards R.R. для локтя позволяет оценить выраженность болевого синдрома, амплитуду движений в локтевом суставе, состояние сустава, силу руки и повседневную жизненную активность. Максимальное число баллов (100) по этой шкале соответствует нормальному состоянию локтевого сустава. Хорошие и отличные результаты при оценке через 6–9 мес. (более 70 баллов) получены у 57 больных, что составило 70,4 % от всех лечившихся; удовлетворительные результаты (50-69 баллов) зафиксированы у 18 пациентов, соответственно 22,2 % от всех лечившихся. Неудовлетворительный результат эндопротезирования отмечен у 6 больных (7,4 % от общего числа оперированных) и был связан с развитием глубокого нагноения области эндопротеза у 3 пациентов через 5, 8 и 11 мес. после операции, которое было купировано только после удаления конструкции. У 2 больных в сроки через 2,5 и 3,2 года после операции диагностирован остеолиз костно–мозговых каналов плечевой и локтевой костей и у одного больного через 1,5 лет развилась оссификация в области узла соединения плечевого и локтевого компонентов эндопротезов. Вышеперечисленное явилось причиной для ревизионных вмешательств. Шкала A.B. Swanson shoulder score позволяет оценить выраженность болевого синдрома, амплитуду движений в плечевом суставе, активность повседневной жизни. Максимальное число баллов (30) по этой шкале соответствует нормальному состоянию плечевого сустава. Хорошие и отличные результаты (более 20 баллов) получены у 31 больных (72,1 %); удовлетворительные результаты (15 - 19 баллов) – у 11 пациентов (25,6 %). Неудовлетворительный результат отмечен у 1 больного (2,3 %), у которого развилось глубокое нагноение области эндопротеза, в связи с чем выполнено удаление импланта. Гнойный процесс купирован через 2 недели

после операции и на протяжении 14 месяцев не рецидивировал. Больному выполнено ревизионное эндопротезирование с хорошими результатами.

Таким образом, наш опыт применения эндопротезов локтевого и плечевого суставов фирмы «Эндосервис» (Россия) и Koonrad – Morrey («Зиммер», США), мы оцениваем как положительный. Эндопротезирование способно достаточно быстро и анатомично восстановить функцию локтевого и плечевого сустава, а также и всей верхней конечности, устранить боль и максимально сохранить работоспособность пациента. Мы считаем, что дальнейшее накопление опыта эндопротезирования локтевого и плечевого суставов позволит добиться отличного и хорошего результатов лечения у абсолютного большинства пациентов, при заболеваниях, влекущих тяжелое нарушение или полную потерю функции сустава, а также при тяжелых внутрисуставных переломах костей, составляющих локтевой и плечевой суставы (типа С3), «неперспективных» для остеосинтеза, особенно у лиц пожилого возраста.

КОМПЛЕКСНОЕ ЛЕЧЕНИЕ БОЛЬНЫХ ОСТЕОАРТРОЗОМ ЛОКТЕВОГО СУСТАВА

Солдатов Ю.П., Аскаров С.Е.

ФГУ «Российский научный центр «Восстановительная травматология и ортопедия» им. акад. Г.А. Илизарова» Минздравсоцразвития России, г. Курган, Россия

COMPLEX TREATMENT OF PATIENTS WITH THE ELBOW OSTEOARTHROSIS

Soldatov Yu.P., Askarov S.E.

Federal State Institution The Russian Ilizarov Scientific Center *Restorative Traumatology and Orthopaedics* of the Ministry of Health and Social Development of Russia, Kurgan, Russia

The experience of complex treatment of patients with the elbow osteoarthrosis depending on the disease stage is presented in the work. It has been concluded, that the compliance with treatment pathogenetic principles, the use of medicamental therapy, physiotherapy, hydraulic mobilization and decompressing surgeries allows to improve the rehabilitation effectiveness in patients with osteoarthrosis.

Часто последствия повреждений локтевого сустава сопровождаются болевым синдромом и нарушением функции сустава, которые обусловлены явлениями остеоартроза, третью стадию которого при исследовании больных с различной патологией крупных суставов К.И. Шапиро с соавт. выявили в 60 % случаев. По данным Л.В. Волынской и Н.С. Брайловской, в отдаленные сроки после травмы локтевого сустава у 24,8 % больных выявляются признаки дегенеративно-дистрофических изменений сустава, что значительно снижает качество жизни пациентов.

В клинике РНЦ «ВТО» разработаны комплексные патогенетически обоснованные методики лечения остеоартроза локтевого сустава.

Принципами лечения при I стадии остеоартроза являются: купирование болевого синдрома, усиление метаболических процессов в тканях синовиальной среды сустава, стимуляция кровообращения в костной ткани, обновление синовиальной жидкости. Больным назначаются медикаментозная терапия, блокада триггерных зон, медикаментозная терапия, физиолечение, гимнастика сустава.

При II стадии заболевания лечение дополняется субхондральной туннелизацией костей локтевого сустава, гидравлическим лаважем.

У больных с III стадией остеоартроза локтевого сустава необходимо восстановление функции сустава. В этих случаях консервативное лечение проводится в комбинации с реконструктивными операциями, по показаниям – эндопротезирование.

Под наблюдением находились 140 больных остеоартрозом локтевого сустава (I стадией – 64, II стадией – 37 и III стадией – 38).

Результаты лечения оценены с помощью аналогово-визуальной шкалы (ВАШ).

Применение у больных остеоартрозом I-II стадией гидравлической мобилизации локтевого сустава и туннелизации метадиафизов костей, образующих локтевой сустав, привело у всех больных к положительным результатам лечения. Однако в отдаленные сроки после лечения (1-2,5 года) у четырех больных из 12 возникли умеренные боли в локтевом суставе при физической нагрузке (пациенты занимались тяжелым физическим трудом). Поэтому для пролонгирования эффекта реабилитации целесообразно проводить повторное консервативное лечение остеоартроза 1-2 раза в год.

У больных с III стадией в ближайшие и отдаленные сроки лечения отмечалась положительная динамика: болевой синдром купирован, “ночные” боли не отмечались, амплитуда движений в суставе увеличилась.

Новый внесуставной способ лечения больных остеоартрозом III стадии, заключающийся в комбинированном применении консервативной терапии, гидравлической мобилизации локтевого сустава и изменении кривизны блоковидной вырезки, посредством которого происходило устранение механических препятствий движению локтевого отростка, повысил эффективность реабилитации у данной категории больных, которая составила 93 % положительных результатов.

Таким образом, соблюдение патогенетических принципов лечения, применение медикаментозной терапии, физиолечения, гидравлической мобилизации и декомпрессирущих операций позволяет улучшить результативность реабилитации больных остеоартрозом.

СПОСОБ КОМПРЕССИОННОГО АРТРОДЕЗА ГОЛЕНОСТОПНОГО СУСТАВА С ИСПОЛЬЗОВАНИЕМ ЭНДОСКОПИЧЕСКОЙ ТЕХНИКИ

Суринков Д.Б., Ларионов А.А.

ГУЗ «Александро-Мариинская областная клиническая больница»; ГОУ ВПО «Астраханская государственная медицинская академия Минздравсоцразвития России», г. Астрахань, Россия

A PROCEDURE OF THE ANKLE COMPRESSION ARTHRODESIS USING ENDOSCOPY TECHNIQUE

Surinkov D.B., Larionov A.A.

State Institution of Health Service *The Alexandre-Mariinsk Regional Clinical Hospital;* State Educational Institution of Higher Professional Education *The Astrakhan State Medical Academy of the Ministry of Health and Social Development of Russia,* Astrakhan, Russia

The proposed procedure of the ankle compression arthrodesis with the Ilizarov fixator using arthroscopy technique and consisting of three stages is described. At the first stage the diastasis is made between the arthrodesed surfaces of the distal tibial articular area and the talus block of the height sufficient to introduce an arthroscope correctly and to provide for adequate operative space – this is performed using a device distraction variant applied to the leg and foot. The second stage of surgery is performed using arthroscopic technique and consists in the removal of articular cartilage of the articulated surfaces and their resection for better coaptation of the bones arthrodesed. The compression variant of transosseous device is applied during the third stage of surgery. Demounting of the transosseous device is made after formation of ankylosis determined by x-ray and by clinical test performance (after 2 months on the average).

В последнее время все более широкое применение находят артроскопические вмешательства на голеностопном суставе. Использование эндоскопической техники способствует снижению травматичности вмешательства, раннему анатомо–функциональному восстановлению конечности, уменьшению опасности развития инфекционных осложнений и хорошему косметическому результату (Nadlacan L.M., с соавт., 2000; Корышков Н.А., Корышков А.Н., 2002; Зайцев Р.В., 2006). Трудности использования артроскопической техники возникают при наличии выраженных дегенеративно-дистрофических изменений голеностопного сустава вследствие его тяжелых повреждений (Mc Ginty J.B.,1995; Moyes S.T., 1998; Миронов С.П., Черкес-Заде Д.Д., 1999).

Мы применяем способ компрессионного артродеза голеностопного сустава чрескостным аппаратом Илизарова с использованием артроскопической техники (патент 2368342).

На первом этапе создается диастаз между артродезируемыми поверхностями дистальной суставной площадки большеберцовой кости и блоком таранной кости достаточной высоты для правильного введения артроскопа и обеспечения адекватного оперативного пространства.

Это достигается с помощью наложения дистракционного варианта аппарата на голень и стопу. На голени проводят две спицы на границе средней и нижней трети с учетом топографии сосудисто–нервных образований. Спицы натягиваются и крепятся к кольцевой опоре. Через пяточную кость проводят две перекрещивающиеся спицы, которые в натянутом состоянии крепятся к полукольцу. Одна спица проводится через таранную кость и после натяжения крепится к кронштейнам, установленным на полукольце. Эта спица препятствует растяжению подтаранного сустава. Кольцевые опоры соединяются резьбовыми стержнями. Дистракция между костями продолжается до создания диастаза высотой 6-8 мм, который контролируется рентгенологически. Грубые дегенеративно-дистрофические изменения в суставе обусловливают выполнение лигаментотомии.

Второй этап операции выполняется при помощи артроскопической техники и заключается в удалении суставного хряща сочленяющихся поверхностей и их резекции для лучшей коаптации артродезируемых костей. При необходимости делают моделирующую резекцию для устранения порочного положения стопы.

В ходе третьего этапа операции накладывают компрессионный вариант чрескостного аппарата. Взаимоперекрещивающиеся спицы проводят через берцовые и таранную кости.

Послеоперационное ведение больного с компрессионным артродезом голеностопного сустава заключается в обеспечении жесткой и стабильной фиксации путем создания дополнительной компрессии между костями по 1 мм через каждые 7-10 дней, в проведении ранней функциональной терапии. Ходьбу начинают со 2 дня после операции с постепенно возрастающей нагрузкой на конечность. Лечебная гимнастика проводится с 2–3 дня после операции. Контрольную рентгенографию выполняют не реже 1 раза в 3 недели.

Демонтаж чрескостного аппарата проводят после формирования анкилоза, определяемого на рентгенограмме и путем выполнения клинической пробы (в среднем через 2 месяца). Рекомендуют постепенно возрастающую нагрузку на оперированную конечность, которая через 2 –3 недели после снятия аппарата может быть доведена до полной.

Способ компрессионного артродеза с использованием эндоскопической техники обеспечивает эффективность и малотравматичность операции и при лечении больных с выраженными дегенеративно-дистрофическими изменениями голеностопного сустава.

ЗАКРЫТОЕ ВПРАВЛЕНИЕ ВЫВИХА БЕДРА АППАРАТОМ ИЛИЗАРОВА У ДЕТЕЙ ДОШКОЛЬНОГО ВОЗРАСТА

Тепленький М.П., Макушин В.Д., Чиркова Н.Г.

ФГУ «Российский научный центр «Восстановительная травматология и ортопедия» им. акад. Г.А. Илизарова» Минздравсоцразвития России, г. Курган, Россия

CLOSED REPOSITION OF THE HIP DISLOCATION WITH THE ILIZAROV FIXATOR IN CHILDREN UNDER SCHOOL AGE

Teplenky M.P., Makushin V.D., Chirkova N.G.

Federal State Institution The Russian Ilizarov Scientific Center *Restorative Traumatology and Orthopaedics* of the Ministry of Health and Social Development of Russia, Kurgan, Russia

The effectiveness of using the technologies of transosseous osteosynthesis with the Ilizarov fixator in rehabilitation of 54 children above two years with the hip congenital dislocation of II-IV degree has been studied. The treatment technology including gradual closed reposition of the hip dislocation with the Ilizarov fixator, iliac and femoral osteotomy, has been used. When the technology mentioned was used, the proportion of good results made up 82 %, that of unsatisfactory ones – 10.5 %, according to the data of clinical and roentgenological examination. Taking re-operations into consideration, as well as the patients in whom open reposition was immediately performed, the proportion of good results made up 79.7 %, unsatisfactory – 4.3 %.

Цель исследования. Изучение эффективности применения технологий чрескостного остеосинтеза аппаратом Илизарова при реабилитации детей старше двух лет с врожденным вывихом бедра.

Материал и методы. Проанализированы результаты лечения 54 детей в возрасте от 2,5 до 6 лет с вывихом бедра (69 суставов). В зависимости от степени дислокации головки бедра (по классификации РНЦ «ВТО») суставы распределились следующим образом: II степень - 10 (наружная - 9, передняя – 1), III степень - 25 (передняя - 1, задняя - 1, наружная – 23), IV степень – 34. Средний возраст, в котором начато аппаратное лечение, составил 4 года 2 месяца (от 2 до 6 лет).

Во всех наблюдениях применена технология лечения, которая включала постепенное закрытое вправление вывиха бедра аппаратом Илизарова, выполнение остеотомии подвздошной и бедренной костей. При двустороннем поражении реконструктивные операции на суставных компонентах производили одновременно с обеих сторон. Независимо от степени дислокации головки, бедра декомпрессивные манипуляции на мягкотканном компоненте сустава, а также укорачивающая остеотомия бедра не выполнялись.

Результаты. В двух случаях передне-наружного вывиха выраженная интерпозиция мягких тканей не позволила осуществить закрытую репозицию. Произведено открытое вправление вывиха.

В течение первых трех месяцев после снятия аппарата в четырех суставах выявлен рецидив вывиха. Во всех наблюдениях произведено открытое вправление вывиха. Асептический некроз диагностирован в шести суставах. В пяти случаях некроз головки развился после выполнения закрытой репозиции вывиха, у одного пациента – после открытого вправления. Согласно критериям Kalamchi - MacEven два сустава классифицированы как IV тип, четыре сустава отнесены к III типу.

Результаты лечения, с учетом повторных операций, проанализированы в срок от 1,5 до 6 лет. Клинические результаты оценены по критериям Mc Key: I класс – 27 суставов, II класс – 28 суставов, III класс – 12 суставов, IV класс – 2 сустава. Рентгенологические результаты проанализированы по Severin: IA тип – 24 сустава, IIA тип – 27 суставов, IIB тип – 5 суставов, III тип - 10 суставов, IV тип - 3 сустава.

В анализируемой группе пациентов методику постепенной закрытой центрации с коррекцией суставных компонентов удалось применить на 67 суставах. По данным клинического и рентгенологического обследования, при использовании указанной технологии удельный вес хороших результатов составил 82 %, неудовлетворительных – 10,5 %. С учетом повторных операций, а также пациентов, которым была сразу выполнена открытая репозиция, удельный вес хороших результатов составил 79,7 %, неудовлетворительных – 4,3 % .

Заключение. Анализ полученных результатов показал, что применение технологий чрескостного остеосинтеза расширяет возрастные границы для использования методик закрытого вправления вывиха бедра, при этом не приводит к существенному возрастанию осложнений. Использование аппарата Илизарова упрощает выполнение репозиции вывиха и необходимых реконструктивных вмешательств, снижает риск развития необратимых деформаций суставных компонентов.

ТАКТИКА КОНСЕРВАТИВНОГО ЛЕЧЕНИЯ ВРОЖДЕННОГО ВЫВИХА БЕДРА У ДЕТЕЙ

Турсунова С.А., Файзиматов М.А., Алимов К.А.

Республиканский центр детской ортопедии, г. Ташкент, Узбекистан

THE TACTICS OF CONSERVATIVE TREATMENT OF THE HIP CONGENITAL DISLOCATION IN CHILDREN

Tursunova S.A., Faizimatov M.A., Alimov K.A.

The Republican Center of Children's Orthopedics, Tashkent, Uzbekistan

The results of treatment of 80 children (105 joints) at the age from 3 months to 3 years with the hip congenital dislocation have been summarized. Conservative treatment was divided into separate periods: Period I – preparation to repositioning of the hip congenital dislocation; Period II – reposition performance; Period III – immobilization; Period IV – up to the hip development. Massage of femoral adductor muscles and thermal procedures (paraffin, SoLux) were prescribed for children in Period I. The technique of reposition was used with the staged functional plaster casts according to Ter-Yegiazarov-Sheptun in Period II. For older children and in case of high head displacement the modification of gradual reposition of the hip dislocation with adhesive plaster traction vertically in the unit of Balkan frames was used. The periods of reposition using both techniques vary within two weeks. Holding of the repositioned femoral head and providing the capability of the function required for proper development of the joint should be made in Period III. This is achieved with the plaster cast according to Ter-Yegiazarov-Sheptun and in Lorenz-1 position. The mean period of the plaster cast wearing – three months. Abduction appliances such as Vilensky splint, physiotherapeutic procedures, massage of the muscles of the hips and lower limbs were prescribed in Period IV of treatment.

Совершенствование методов консервативного лечения дисплазии тазобедренных суставов является основой профилактики инвалидности, которая чаще всего встречается у детей среди всех ортопедических заболеваний. В данной работе обобщены результаты лечения 80 детей (105 суставов) с врожденным вывихом бедра в возрасте от 3-х месяцев до 3-х лет.

Всем больным выполнялось ультразвуковое исследование, рентгенограммы тазобедренных суставов в прямой проекции, в положении отведения и внутренней ротации бедер.

Консервативное лечение разделено на отдельные периоды:

I период - подготовка к вправлению врожденного вывиха бедра.

II период - вправление.

III период - иммобилизация.

VI период - до развития тазобедренного сустава.

В I периоде детям назначали массаж мышц аддукторов бедер и тепловые процедуры (парафин, солюкс) с целью профилактики дистрофических процессов в головке бедренной кости. Во II периоде применялся метод вправления (38 детей) при помощи этапных функциональных гипсовых повязок по Тер-Егиазарову-Шептуну, который показан при небольшом смещении головки бедра у детей до годовалого возраста. У детей более старшего возраста и при высоком смещении головки (42 больных) применялась модификация постепенного вправления вывиха бедра лейкопластырным вытяжением по вертикали на установке из балканских рам. Сроки вправления обоими способами колеблются в пределах 2-х недель.

В III периоде - удержание вправленной головки бедра и обеспечение возможности функции, необходимой для правильного развития сустава.

Это гипсовая повязка по Тер-Егиазарову-Шептуну и в положении Лоренц-1, средний срок пребывания в гипсовой повязке 3 месяца.

В IV периоде лечения назначали отводящие приспособления типа шины Виленского, физиотерапевтические процедуры, массаж мышц тазобедренных суставов и нижних конечностей.

При отсутствии дистрофических изменений в головке в центрированном положении разрешалась нагрузка через 9-12 месяцев после снятия гипса.

Выделено несколько вариантов доразвития тазобедренного сустава.

I - благоприятный тип доразвития - без осложнений (82 сустава).

II - менее благоприятный - дистрофические изменения в головке бедра (8 суставов).

III тип - неблагоприятный (15 суставов) - избыточная антеторсия проксимального конца бедренной кости, увеличение шеечно-диафизарного угла более чем на 150°, плохая центрация головки бедренной кости, которые, как правило, требуют оперативной коррекции. Срок оперативного вмешательства - 2,5-3 года.

При соблюдении данной тактики в 87 % случаев удается достичь правильных соотношений в тазобедренных суставах.

РЕЗУЛЬТАТЫ ЭНДОПРОТЕЗИРОВАНИЯ ТАЗОБЕДРЕННОГО СУСТАВА ПОСЛЕ ПЕРЕЛОМОВ И ЛОЖНЫХ СУСТАВОВ ШЕЙКИ БЕДРЕННОЙ КОСТИ

Усмонов Ф.М., Каримов Х.М., Хошимов А.Р., Кобилов Р.К.

Научно-исследовательский институт травматологии и ортопедии Республики Узбекистан; Ташкентский институт усовершенствования врачей, г Ташкент, Узбекистан

THE RESULTS OF THE HIP ENDOPROSTHETICS AFTER FEMORAL NECK FRACTURES AND PSEUDOARTHROSES

Usmonov F.M., Karimov Kh.M., Khoshimov A.R., Kobilov R.K.

Scientific Research Institute of Traumatology and Orthopaedics of the Ministry of Health of the Republic of Uzbekistan; The Tashkent Institute of Physician Postgraduate Improvement, Tashkent, Uzbekistan

The surgeries of primary endoprosthetics have been performed in 211 patients with femoral neck fractures and pseudoarthroses. The selection of endoprosthetics type was made depending on patients' somatic condition. Unipolar endoprosthetics with its low values of surgery duration, surgery blood loss, in comparison with total endoprosthetics, has been shown to be used appropriately for femoral neck fractures, especially in elderly and senile patients. Endoprosthetics allows the early weight-bearing of the limb involved, the reduction of rehabilitation periods, thereby giving the possibility to avoid the associated diseases of internal organs.

Лечение переломов и ложных суставов шейки бедренной кости - актуальная проблема травматологии и ортопедии. Основной контингент больных с данными травмами - больные пожилого и старческого возраста, у которых усугубляется состояние из-за вынужденного лежачего положения. Несмотря на множество методов остеосинтеза переломов шейки бедренной кости, показатель неудовлетворительных исходов высок: несращение встречается в 11,1-31 % случаев, асептический некроз головки бедренной кости – в 6-22 %. Приблизительно треть больных, подвергшихся остеосинтезу различными фиксаторами, подвергаются повторным хирургическим операциям из-за несращения костных отломков**.** Летальность при переломах шейки бедра составляет около 55 %.

С 2000 до 2010 года нами проведены операции первичного эндопротезирования у 211 больных (71 мужчина, 140 женщин) с переломами (89 больных) и ложными суставами (122 больных) шейки бедренной кости. Возраст больных колебался от 38 до 94 лет. Выбор типа эндопротезирования осуществлялся по соматическому состоянию больных. Основную часть составили больные старше 65 лет (166 больных), 163 больным из этой группы установлены однополюсные эндопротезы (Остина-Мура - 107, Мура-ЦИТО - 34, Томпсона - 22), а у 3 больных применены тотальные эндопротезы, из-за наличия выраженного артроза тазобедренного сустава. У 45 больных моложе 65 лет применены тотальные эндопротезы: Депью – 10, ЭСИ – 32, Биомет-Мерк - 2, Биотек – 1.

15 больных с ложными суставами шейки бедренной кости были оперированы ранее по поводу перелома шейки бедра, из них у восьми больных имелись различные металлоконструкции: гвозди Смит-Петерсена - 5, компрессирующие винты – 2, пучок спиц - 1. У всех больных операции осуществлялись переднебоковым доступом Хардинга. Проводилась антибиотикотерапия, которая включала введение антибиотиков во время и после операции.

На следующий день после операции разрешалось сидеть на кровати, делать различные упражнения для профилактики застойной пневмонии. Ходьба с помощью костылей разрешалась с четвертых–пятых суток, в зависимости от состояния больного. Постепенную нагрузку на оперированную конечность разрешалось давать через месяц после операции.

Исходы лечения оценены по шкале Харриса. Изучены отдаленные результаты у 142 больных минимум через год после операции. У 49 больных получены отличные результаты, у 74 больных – хорошие, у 15 больных отмечались удовлетворительные и 4 - плохие результаты. Основную часть последних составили больные пожилого и старческого возраста с плохим соматическим состоянием, которые до операции длительное время были прикованы к постели.

Наш опыт показывает, что при переломах шейки бедренной кости, особенно у лиц пожилого и старческого возраста, целесообразно применять однополюсное эндопротезирование, которое по продолжительности операции, операционной кровопотере имеет низкие показатели при сравнении с тотальным эндопротезированием. Эндопротезирование позволяет нагружать пораженную конечность в ранние сроки, укорачивает сроки реабилитации, тем самым, позволяет избегать усугубления сопутствующих заболеваний внутренних органов.

ХИРУРГИЧЕСКОЕ ЛЕЧЕНИЕ ВРОЖДЕННОГО ВЫВИХА И ОСТАТОЧНОГО ПОДВЫВИХА БЕДРА У ДЕТЕЙ МЛАДШЕГО ВОЗРАСТА

Файзиматов М.А.

Республиканский центр детской ортопедии, г. Ташкент, Узбекистан

SURGICAL TREATMENT OF THE HIP CONGENITAL DISLOCATION AND THE HIP RESIDUAL SUBLUXATION IN YOUNGER CHILDREN

Faizimatov M.A.

Republican Center of Children Orthopaedics, Tashkent, Uzbekistan

The immediate results of Salter pelvic osteotomy with acetabular transposition have been studied in 44 children at the age from 1.5 to 3 years. Acetabular transposition performed in childhood has been shown to provide for the hip stability, improve biomechanics and postpone the time of degenerative change development. Salter pelvic osteotomy is a method of choice for correction of the hip pelvic component in children below 8 years.

Актуальность. Проблема восстановления анатомической целостности и функциональной полноценности тазобедренного сустава у детей с врожденным вывихом бедра до сих пор является весьма актуальной, социально значимой и трудно разрешимой.

По данным различных авторов, у 10 % детей 1-го года жизни и у 20-30 % детей от 1 года до 3 лет с врожденным вывихом бедра, лечившихся функциональным методом, остаются дефекты тазобедренного сустава, требующие оперативной коррекции.

У детей от 1,5 года до 3 лет тактика хирургического лечения предусматривает открытое вправление бедра без коррекции тазового компонента. Однако при этом нередко наблюдается нестабильное вправление, которое обусловлено недоразвитием вертлужной впадины.

Цель работы. Изучить ближайшие результаты остеотомии таза по Salter с транспозицией вертлужной впадины у детей от 1,5 года до 3 лет.

Материалы и методы исследования. На клинической базе отделения патологии тазобедренного сустава Республиканского центра детской ортопедии МЗРУз с 2006 по 2010 г. оперативному лечению подверглись 44 больных (76 суставов).

Больные были разделены на две группы. В 1 группу вошёл 21 больной (37 суставов), которым было применено открытое вправление с укорачивающей и корригирующей остеотомией бедра или внесуставная корригирующая остеотомия бедра без коррекции тазового компонента. Во 2 группу вошло 23 больных (39 суставов), которым было применено открытое вправление с укорачивающей корригирующей остеотомией бедра или внесуставной корригирующей остеотомией бедра в сочетании с остеотомией таза по Salter и транспозицией вертлужной впадины.

Результаты лечения прослежены и изучены в течение 3 лет после операции. Оценивались стандартные рентгенологические показатели, которые характеризуют формирование вертлужной впадины, головки, проксимального конца бедренной кости и соотношения суставных концов.

Изучение результатов показало, что у детей 1-й группы сохранился дефект развития вертлужной впадины и, соответственно, дефицит покрытия головки бедра. На это указывают углы Шарпа, Виберга и переднего покрытия, которые ниже нормы (40°-55°, 8°-15°, 5°-8°).

У детей 2-й группы оперативное вмешательство носило радикальный характер и все рентгенологические показатели после хирургического лечения перетерпели значительные изменения в лучшую сторону. Углы Шарпа и Виберга через 3 года после операции соответствовали нормальным величинам и даже превышали норму. Существенно изменился угол переднего покрытия: от отрицательных величин он увеличился до 20°–40°. Наглядным является изменение степени костного покрытия во фронтальной плоскости, причем в большинстве случаев оно было выше 100 %.

Выводы:

Транспозиция вертлужной впадины, выполненная в детском возрасте, обеспечивает стабильность тазобедренного сустава, улучшает биомеханику и, тем самым, отдаляет сроки развития дегенеративных изменений.

Остеотомия таза по Salter является методом выбора при коррекции тазового компонента тазобедренного сустава у детей до 8 лет.

Результаты исследования позволяют рекомендовать ротационную остеотомию таза по Salter для применения в деятельности ортопедических стационаров.

РЕЗУЛЬТАТЫ КОНСЕРВАТИВНОГО ЛЕЧЕНИЯ ВРОЖДЕННОГО ВЫВИХА БЕДРА

Файзиматов М.А., Турсунова С.А., Алимов К.А.

Республиканский центр детской ортопедии, г. Ташкент, Узбекистан

THE RESULTS OF CONSERVATIVE TREATMENT OF THE HIP CONGENITAL DISLOCATION

Faizimatov M.A., Tursunova S.A., Alimov K.A.

The Republican Center of Children's Orthopedics, Tashkent, Uzbekistan

The effectiveness of conservative treatment of 136 children with congenital dislocation of the hip using the traditional technique, as well as the improved and supplemented technique has been analyzed. Orthopedic treatment in the reference and control groups was practically of the same type. The difference between the postreposition period of the reference group and that of the control one consists in earlier and more intensive use of therapeutic exercises and massage. Moreover, electrostimulation of the gluteal and other muscles of the hip zone was prescribed for the children of the reference group after plaster cast removal. The patients from both the reference and control group took D2 and D3 vitamins, as well as calcium and phosphorus preparations. The children of the reference group took these preparations at somewhat higher doses and courses under the control of laboratory investigations and depending on the severity of mineral metabolism disorders. Besides, the children of this group also took proserin (in case of neuro-reflex connection disorders), B vitamins, MAGNE B6 and micro-elements by the developed scheme. The duration of treatment from closed reposition to dosage walking allowance made up 312±21 days on the average in the reference group, 373±23 days – in the control group.

Широкая распространенность врожденной патологии тазобедренных суставов, значительное число остаточных дефектов тазобедренных суставов и осложнений при консервативном лечении указывают на целесообразность совершенствования диагностики и необходимость разработки более эффективных способов, как ортопедического лечения, так и физиотерапевтического и медикаментозного, направленного на нормализацию обмена веществ и восстановление гомеостаза и нейро-рефлекторных связей.

Цель работы. Оценить эффективность консервативного лечения детей с врожденным вывихом бедра по усовершенствованной и дополненной нами методике.

Всего под нашим наблюдением находилось 136 детей (211 суставов).

Все обследованные 136 детей были разделены на 2 клинические группы:

1 рефератная группа – 92 ребенка с врожденным вывихом бедра, лечившиеся по дополнительной и усовершенствованной нами методике

2 контрольная группа – 44 ребенка, которые лечились в тех же учреждениях в 1998-2000 гг. Все статистические показатели контрольной группы совпадали с таковыми референтной группы.

Общие принципы лечения. Ортопедическое лечение в референтной и контрольной группах проводилось практически однотипно.

Отличие пострепозиционного периода референтной группы от контрольной - в более раннем и более интенсивном применении лечебной гимнастики и массажа. Кроме того, детям референтной группы с нарушением нервно-рефлекторных связей после снятия гипса назначалась электростимуляция ягодичных и других мышц области тазобедренного сустава. Больные и референтной и контрольной групп принимали витамины Д2 и Д3 и препараты кальция и фосфора. Дети референтной группы принимали эти препараты несколько большими дозами и курсами под контролем лабораторных исследований и в зависимости от тяжести нарушений минерального обмена. Кроме того, дети этой группы принимали также прозерин (при нарушении нейро-рефлекторных связей), витамины группы В, МАГНЕ В6 и микроэлементы по разработанной схеме. Таким образом, в методику консервативного лечения детей с врожденным вывихом бедра внесены изменения и дополнения, направленные на повышение функциональности и восстановление гомеостаза.

Результаты лечения изучены в сроки от 1 до 5 лет, в том числе в референтной группе - от 1 до 4 лет и в контрольной - от 2 до 5 лет.

Продолжительность лечения от момента закрытого вправления до разрешения дозированной ходьбы составила в референтной группе в среднем 312±21, в контрольной - 373±23, или в референтной группе была короче на 17,4 %.

В референтной группе, благодаря профилактике и лечению нарушений обмена веществ и нервно-рефлекторных связей, формирование тазобедренных суставов у детей с вышеупомянутой сопутствующей патологией и без таковой проходило одинаково интенсивно и процент благоприятного и неблагоприятного типов формирования был одинаковым. Повышение частоты осложнений у больных с сопутствующими заболеваниями, отмеченное в контрольной группе, не наблюдалось в референтной.

Таким образом, результаты комплексного консервативного лечения детей с врожденным вывихом бедра, дополненного медикаментозными и физиотерапевтическими мероприятиями, направленными на нормализацию минерального обмена и восстановление нервно-мышечной проводимости, существенно лучше, чем результаты ортопедического лечения контрольной группы.

ОСОБЕННОСТИ ИММУННОГО СТАТУСА У БОЛЬНЫХ С НЕСТАБИЛЬНОСТЬЮ ЭНДОПРОТЕЗА КРУПНЫХ СУСТАВОВ

Филаретова Т.В., Сафронов А.А., Чайников И.Н.

ГОУ ВПО «Оренбургская государственная медицинская академия Росздрава»; ММУЗ «Городская клиническая больница № 4», г. Оренбург, Россия

THE DETAILS OF THE IMMUNE STATUS IN PATIENTS WITH LARGE JOINT ENDOPROSTHESIS INSTABILITY

Filaretov T.V., Safronov A.A., Chainikov I.N.

State Educational Institution of Higher Professional Education *The Orenburg State Medical Academy of the Russian Health Service*; Municipal Medical Institution of Health Service *City Clinical Hospital No. 4*, Orenburg, Russia

The assessment of the immune status parameters has been made in 14 patients with the knee and the hip endoprostheses instability. 2-3 years before the examination all the patients underwent primary endoprosthetics of the hip and the knee. It has been demonstrated, that the signs of the marked dysbalance of the immunity cellular and humoral parameters are revealed in patients with large joint endoprosthesis instability. The results obtained require further studies in order to develop the measures for prevention of complications after joint endoprosthetics.

Нестабильность эндопротеза - одно из осложнений после эндопротезирования крупных суставов (коленного и тазобедренного).

Целью нашего исследования явилась оценка параметров иммунного статуса у пациентов с нестабильностью эндопротезов коленного и тазобедренного суставов. Выполнялся анализ клеточных и гуморальных показателей иммунного статуса у 14 пациентов в возрасте от 48 до 68 лет с нестабильностью эндопротезов.

Всем пациентам за 2-3 года до обследования было проведено первичное эндопротезирование тазобедренного и коленного суставов. Диагноз нестабильности компонентов эндопротеза подтверждался жалобами на боли, усиливающими при физической нагрузке, а также результатами рентгенологического обследования и по данным оперативного пособия. Забор крови для иммунологического обследования проводился перед операцией. Иммунный статус оценивался в проблемной лаборатории Оренбургской государственной медицинской академии.

Установлено, что у пациентов с нестабильностью эндопротезов крупных суставов, по сравнению со здоровыми, в периферической крови отмечалось значительное снижение относительного количества CD3-лимфоцитов (зрелых Т–лимфоцитов) по сравнению с нормой (соответственно 48,0$\pm$0,74 против 62,6$\pm$1,41 %, $p<0,05$), преимущественно за счет CD4 - (Т-хелперы) (соответственно 34,1$\pm$0,72 против 42,1$\pm$1,9 %, $p<0,05$) лимфоцитов. Вместе с тем, количество CD19-клеток (маркер CD19 экспрессируется только на В-лимфоцитах), уровень IgA, IgM, IgG были повышены в 1,5 раза по сравнению с нормой, а уровень ЦИК - в 3 раза. Следует отметить, что, по сравнению с нормой, выявляется значительное увеличение уровня экспрессии на клетках крови маркеров ранней - CD25 (соответственно 11,8$\pm$0,30 против 5,90$\pm$0,36 %, $p<0,001$) и поздней активации -HLA-DR (соответственно 20,6$\pm$0,91 против 14,7$\pm$0,7 %, $p<0,05$), а также количества клеток, экспрессирующих общий лейкоцитарный антиген CD45, представленный на поверхности всех лейкоцитов человека (соответственно 82,6$\pm$8,11 против 60,7$\pm$1,6 %, $p<0,05$). Кроме того, в анализах крови пациентов с нестабильностью эндопротезов выявлялся лейкоцитоз с увеличением количества палочкоядерных, сегментоядерных лейкоцитов и моноцитов.

Таким образом, у пациентов с нестабильностью эндопротезов крупных суставов выявляются признаки выраженного дисбаланса клеточных и гуморальных показателей иммунитета. Полученные результаты требуют дальнейших исследований для разработки мероприятий по профилактике осложнений после эндопротезирования суставов.

ЛЕЧЕНИЕ ВРОЖДЕННОГО ВЫВИХА БЕДРА МОДЕРНИЗИРОВАННОЙ ШИНОЙ КОШЛЯ

Хохлов П.О., Дьяченко А.А., Львов С.Е., Кондратенко М.Г., Иванова О.Г., Камердина Н.В.

МУЗ «Детская городская больница № 1 г. Иванова»; ГОУ ВПО «Ивановская государственная медицинская академия Минздравсоцразвития России», г. Иваново, Россия

TREATMENT OF THE HIP CONGENITAL DISLOCATION WITH THE KOSCHLE MODERNIZED SPLINT

Khokhlov P.O., Diachenko A.A., Lvov S.E., Kondratenko M.G., Ivanova O.G., Kamerdina N.V.

Municipal Health Institution *Children's City Hospital No. 1,* Ivanovo; State Educational Institution of Higher Professional Education *The Ivanovo State Medical Academy of the Ministry of Health and Social Development of Russia*, Ivanovo, Russia

Conservative treatment of 248 patients with dysplasia of the hips (DH) was performed. Three groups were singled out: 1) treatment was performed without abductive splints; 2) treatment was performed using the Koschle

modernized splint; 3) other types of abductive splints were used. In case of the Koschle modernized splint using the reduction of treatment periods from 6-9 months to 4-7 months was noted.

Цель работы. Оптимизация консервативного лечения детей с дисплазией тазобедренных суставов (ДТБС).

Материалы и методы исследования. За период с 2004 по 2010 г. проведено консервативное лечение 248 пациентов с ДТБС. Все пациенты были разделены на три группы: 1) лечение проводилось без применения отводящих шин; 2) лечение проводилось на модернизированной шине Кошля; 3) применялись другие типы отводящих шин.

При обследовании обращалось внимание на асимметрию кожных складок, тонус мышц нижних конечностей, отведение бедер, длину ножек, наружную ротацию нижней конечности, патологические симптомы Маркса-Ортолани, Йоахимсталя, Барлоу. При подозрении на ДТБС у детей в возрасте до 3 месяцев проводится ультразвуковое исследование (УЗИ) тазобедренных суставов (ТБС), старше 3 месяцев – рентгенография ТБС.

При выявлении на рентгенограмме или УЗИ правильной центрации головки бедра в вертлужной впадине (77 детей) применялся массаж, ЛФК, широкое пеленание, физиопроцедуры и шины долечивания (Виленского, Мирзоевой). При децентрации головки бедра в пределах вертлужной впадины (96 детей) лечение проводилось на отводящих шинах Беккера, HFO 110 производства Orlett (Германия), перинках Фрейка. При децентрации у 75 детей использовались модернизированные шины Кошля (МШК) [Koszla M.M. Prophylaxe und Behandlung der Angeborenen Huftdysplasie bei Neugeberenen und saunglingen // Orthopadic. Techn.- 1974. - N4. - P. 48-50].

Модернизация шины Кошля состоит в том, что каркас изготавливается из трубы полипропилена (ГОСТ Р52134-2003) диаметром 1,0 см. Ремешки изготавливаются из хлопчатобумажной или байковой ткани. Данное усовершенствование позволяет изготовить шины в домашних условиях.

Применение МШК позволило достичь вправления головки бедра в вертлужную впадину в течение 1-2 недель, что подтверждается рентгенограммами, выполненными (не снимая шины) в положении Лауенштейна. Общий срок ношения шины составляет 3-6 месяцев. МШК позволяет проводить физиолечение (озокерит, электрофорез с 1 % раствором кальция хлорида на область ТБС) массаж бедер и голеней, ЛФК. При стабильном ТБС и положительной рентгенологической динамике через 3-6 месяцев (правильная центрация головки бедра, уменьшение ацетабулярного угла, увеличение коэффициента покрытия головки бедра) МШК заменяется на шины долечивания (Мирзоевой, Виленского). Одновременно продолжается массаж бедер, назначается массаж области ТБС и поясницы, физиолечение (электрофорез с 1 % раствором кальция хлорида на область ТБС, электрофорез с 2,4 % раствором эуфиллина на поясницу). Через месяц шины долечивания снимают.

При отсутствии рентгенологически выраженной патологии и при полной клинической стабильности ТБС постановка ребенка на ноги производится в шине Виленского не ранее годовалого возраста.

При применении МШК отмечено сокращение сроков лечения с 6-9 мес. до 4-7 мес.

ОПРЕДЕЛЕНИЕ ПОКАЗАНИЙ ДЛЯ ПРОВЕДЕНИЯ ОПЕРАЦИИ ТОТАЛЬНОГО ЭНДОПРОТЕЗИРОВАНИЯ ТАЗОБЕДРЕННОГО СУСТАВА У ДЕТЕЙ СТАРШЕГО ВОЗРАСТА

Хрыпов С.В.

ГОУ ВПО «Санкт Петербургская государственная медицинская академия Росздрава», г. Санкт Петербург, Россия

DETERMINATION OF INDICATIONS TO PERFORM TOTAL PROSTHETICS OF THE HIP IN OLDER CHILDREN

Khrypov S.V.

State Educational Institution of Higher Professional Education *The St. Petersburg State Medical Academy* of Russian Health Service, St. Petersburg, Russia

The results of total endoprosthetics of the hips has been analyzed in 38 patients at the age of 14-18 years. Nosological distribution of the patients: congenital dislocation of the hip – 15; aseptic (posttraumatic) necrosis of femoral head – 11; adolescent epiphyseolysis of femoral head – 6; rheumatoid arthritis – 4; Bechterev disease - 1; spondyloepiphyseal dysplasia – 1. The following endoprostheses were used: Zimmer (Sulser) – 23; Biomet – 9: De Puy – 6; Aesculap – 4. On the whole 42 endoprostheses were used in 38 patients. The results of treatment were estimated by 4-step scale: excellent - 4 (12.5 %); good - 19 (59.4 %); satisfactory - 9 (28 %), totally – 32. Positive results were achieved in 32 cases, making up 100 %. The achievement of positive outcomes directly depends on the proper approach to determination of indication for surgical treatment of older children within the scope of total endoprosthetics of the hip.

Определение показаний является первым и определяющим этапом в оперативном лечении. Существует перечень признаков, опираясь на которые врач делает вывод о необходимости проведения операции. Легко сделать выбор при тяжелых поражениях суставов (деформирующий артроз 3 стадии). Для принятия решения в пользу оперативного метода лечения в пограничных ситуациях (2, 2-3 стадия) врачу необходимо учитывать

некоторые положения. Во-первых, степень выраженности клинических и рентгенологических проявлений заболевания. Во-вторых, время проведения операции, которую можно выполнять в большинстве случаев по окончании роста данного сегмента конечности. В-третьих, возможность развития «позвоночно-бедренного синдрома», когда изменения в одном суставе приводят к артрозо-артриту другого и формированию дегенеративных изменений в позвоночнике. В-четвертых, срок службы эндопротеза определяет подбор его модели с учетом деформации и особенностей анатомического строения вертлужной впадины и проксимального отдела бедра.

Всего было выполнено 42 операции тотального эндопротезирования тазобедренных суставов 38 больным в возрасте от 14 до 18 лет. Распределение больных по нозологии: врожденный вывих бедра – 15; асептический (посттравматический) некроз головки бедра – 11; юношеский эпифизеолиз головки бедра – 6; ревматоидный артрит – 4; болезнь Бехтерева - 1; спондилоэпифизарная дисплазия – 1.

Во время операции использовались эндопротезы следующих фирм: Zimmer (Sulser) – 23; Biomet – 9: De Puy – 6; Aesculap – 4. Всего 42 эндопротеза (38 больных**).**

При установке 32 суставов были использованы компоненты «бесцементной» фиксации, в 10 случаях - комбинация «цементного» и «бесцементного» способа. В большинстве случаев (26), была использована пара трения «металл-металл», в 2-х случаях использована пара трения «керамика-керамика». Выбор определялся тем, что в этих парах трения износ составляет всего 2-6 мкм/год. Результаты отслежены у 32 больных. При оценке использовались методы рентгенографии, ЭМГ, стабилографии. Сроки наблюдения составили от 4 месяцев до 12 лет: 7–12 лет – 7; 4–7 лет – 11; 2–4 года – 5; 4 мес.– 2 года – 9.

Результаты лечения оценивались по 4-хступенчатой шкале: отличные - 4 (12,5 %); хорошие - 19 (59,4 %); удовлетворительные - 9 (28 %), всего – 32. Положительные результаты достигнуты в 32 случаях, что составляет 100 %.

Болевой синдром отсутствует у 30 пациентов (87 %). Относительно небольшой процент отличных результатов (12,5 %) возник вследствие позднего обращения (направления) для оперативного лечения, или когда выполнено несколько предшествующих эндопротезированию операций (в 11 случаях). Остеоинтеграция трансплантируемой кости - в 100 % случаев.

Выводы, сделанные в данной работе, основываются на 16-летнем опыте оперативного лечения детей старшего возраста с вторичным коксартрозом.

В заключение необходимо отметить, что стопроцентную положительную оценку результатов лечения детей старшего возраста с тяжелой патологией опорно-двигательного аппарата мы ставим в прямую зависимость от верного подхода в определении показаний к оперативному лечению детей старшего возраста в объеме тотального эндопротезирования тазобедренного сустава.

ЛЕЧЕНИЕ «ОСЛОЖНЕННОЙ» ВАРУСНОЙ ДЕФОРМАЦИИ ЛОКТЕВОГО СУСТАВА У ДЕТЕЙ И ПОДРОСТКОВ

Хужаназаров И.Э., Ходжанов И.Ю.

«Научно-исследовательский институт травматологии и ортопедии Министерства Здравоохранения Республики Узбекистан», г. Ташкент, Узбекистан

TREATMENT OF THE ELBOW «COMPLICATED» VARUS DEFORMITY IN CHOLDREN AND ADOLESCENTS

Khuzhanazarov I.E., Khodzhanov I.Yu.

Scientific Research Institute of Traumatology and Orthopaedics of the Ministry of Health of the Republic of Uzbekistan, Tashkent, Uzbekistan

222 children (119 boys and 103 girls) with varus deformities of the elbow have been treated using osteotomies of different types. Mean age of patients was 9.5 years (range: 3-15 years). New technique of measuring the deformities of both limbs has been proposed with correlation of the data obtained (measurements of the physiological valgus state in intact limb and those of the elbow varus deformity in the involved limb). Supracondylar notched osteotomy of humerus was performed in patients with fixation using the Ilizarov fixator. The technique allows to achieve the elimination of multiplanar distal humeral deformities, the decrease of reparative processes in the porously changed part of lateral epicondyle, the Ilizarov fixator application provides for the best fixation and stability of fragments, as well as gives the possibility of early joint training. In the long-term period good results were obtained in 187 (84.2 %) children among 222, satisfactory results were observed in 35 (15.8 %) children in the intermediate periods of 16 months (range: 12-36 months) after surgery.

Посттравматическая варусная деформация локтевого сустава - наиболее распространенное осложнение, возникающее после чрез- и надмыщелковых переломов плечевой кости у детей.

Целью нашего исследования явилось улучшение результатов лечения посттравматической варусной деформации локтевого сустава у детей и подростков путем применения современных методов исследования и разработки дифференцированного подхода при хирургическом лечении.

С 1998 по 2010 г. нами пролечено 222 ребенка (119 мальчиков и 103 девочки) с варусными деформациями локтевого сустава с использованием различных видов остеотомии. Средний возраст больных составлял 9,5 лет (от 3 до 15 лет).

Нами предложена новая методика измерения деформаций обеих конечностей с сопоставлением полученных данных (измерения физиологического вальгусного состояния здоровой конечности и варусной деформации локтевого сустава в поврежденной конечности). Физиологический вальгус на здоровой конечности назван как позитивный (+), а патологическая варусная деформация локтевого сустава - как негативная (-). Требуемый объем коррекции вычислялся путем сложения вальгусной ангуляции здоровой стороны с варусной ангуляцией деформированной стороны. Угол между здоровой и деформированной конечностями определен как «угловая разница». Это определение играет большую роль при коррекции деформированной конечности в сравнении со здоровой конечностью.

Больные были разделены на 4 группы, в зависимости по тяжести деформации, по клиническим и рентгенологическим признакам. Первые две группы - больные с «обычной» варусной деформацией, 3 и 4 группы составили больные с так называемой сложной (осложненной - с «надмыщелковым синдромом» или с контрактурой локтевого сустава) варусной деформацией.

Больным проведена надмыщелковая зубчатая остеотомия плечевой кости с фиксацией аппаратом Илизарова. Методикой достигается устранение многоплоскостных деформаций дистального конца плечевой кости, усиление репаративных процессов на поротически измененном участке латерального надмыщелка, наложение аппарата Илизарова обеспечивает лучшую фиксацию и стабильность отломков и даёт возможность ранней разработки сустава. В отдаленном анамнезе из 222 детей у 187 (84,2 %) имелись хорошие результаты, у 35 (15,8 %) наблюдались удовлетворительные результаты в средних сроках 16 мес. (от 12 до 36 мес.) после операции. Все остеотомии были сращены в течение 4-5 недель после операции. Средняя величина послеоперационного плече-локтевого угла деформированного локтевого сустава составила 4,5° (от -2 до +11º). Средний плече-локтевой угол на здоровой стороне составил 9° (от 2 до 16^0) физиологического вальгуса.

Таким образом, объективная оценка результатов лечения детей с посттравматической варусной деформацией локтевого сустава позволяет заключить, что дифференцированный подход при выборе оперативного лечения сложных варусных деформаций локтевого сустава должен осуществляется с учетом всех компонентов деформаций.

ЛЕЧЕНИЕ ГОНАРТРОЗА ПОСТТРАВМАТИЧЕСКОГО ГЕНЕЗА

Чегуров О.К., Макушин В.Д.

ФГУ «Российский научный центр «Восстановительная травматология и ортопедия» им. акад. Г.А. Илизарова» Минздравсоцразвития России, г. Курган, Россия

TREATMENT OF GONARTHROSIS OF POSTTRAUMATIC GENESIS

Chegurov O.K., Makushin V.D.

Federal State Institution The Russian Ilizarov Scientific Center *Restorative Traumatology and Orthopaedics* of the Ministry of Health and Social Development of Russia, Kurgan, Russia

The knee injuries lead to gonarthrosis development in 33.9 % of cases. The differentiated approach to surgical treatment of patients with posttraumatic gonarthrosis in complex with conservative therapy has allowed to obtain good outcomes of rehabilitation in 84.4 % of cases, and satisfactory outcomes – in the remaining cases.

Введение. В 33,9 % случаев одной из ведущих причин развития вторичного гонартроза являются различные виды травм и повреждений коленного сустава (Хмелевская С.Л., 1964). Появление инконгруэнтности суставных поверхностей приводит к дегенерации суставного хряща с постепенной деградацией его матрикса и сопровождается нарушением метаболических реакций с развитием внутрикостной гипертензии в субхондральных отделах. Развивающиеся в результате травмы компенсаторно-репаративные изменения не в состоянии привести к регрессу заболевания, в связи с чем в комплексной патогенетической терапии заболевания одно из ведущих мест занимают оперативные методы лечения (Витюгов И.А. с соавт., 1979).

Цель исследования. Изучить эффективность реабилитации больных с посттравматическим гонартрозом с помощью методик чрескостного остеосинтеза.

Материал и методы. Под нашим наблюдением находилось 64 пациента с посттравматическим гонартрозом всех стадий в возрасте от 27 до 61 года. Давность заболевания составляла 9,6±2,5 года. При поступлении в клинику Центра все пациенты жаловались на боли в коленном суставе различной интенсивности. Стадию процесса устанавливали по классификации, разработанной в клинике Центра (Макушин В.Д. с соавт., 2005). Гонартроз компенсированной стадии определялся у 24 пациентов, субкомпенсированной – у 28 больных, декомпенсированной – у 12 пациентов.

В девяти случаях посттравматический гонартроз развился на фоне хронической нестабильности II степени. Постепенное усиление болевого синдрома в области коленного сустава, связанного с хронической

микротравматизацией и повышенной нагрузкой, отмечали 10 пациентов. Повреждения менисков с последующим их удалением явились причиной развития гонартроза у 31 больного. Внутрисуставные переломы были у 14 пациентов. В 38 случаях посттравматический гонартроз сопровождался нарушением биомеханической оси конечности.

При гонартрозе начальных стадий без нарушения биомеханической оси конечности (19) выполнена веерная субхондральная туннелизация мыщелков бедренной и большеберцовой костей, косопродольная туннелизация надколенника (Патент № 2193363 РФ).

Для устранения хронической нестабильности коленного сустава у девяти больных гонартрозом компенсированной стадии произведены различные виды аутопластики поврежденных связок. При повреждениях передней крестообразной связки (4), внутренней (2) и наружной (2) боковых связок коленного сустава были выполнены операции по Г.П. Котельникову. В одном случае при повреждении задней крестообразной связки устранение нестабильности сустава было достигнуто в результате применения операции по Augustino.

У 36 больных гонартрозом субкомпенсированной (24) и декомпенсированной (12) стадий для восстановления биомеханической оси конечности выполнена корригирующая остеотомия берцовых костей (Патент № 2212204 РФ). В 29 случаях коррекция оси была одномоментная на операционном столе. В остальных наблюдениях в послеоперационном периоде производилась дополнительная коррекция оси в течение 4-8 дней.

Во всех наблюдениях оперативное лечение дополнялось проведением симптоматической и патогенетической консервативной терапии, направленной на купирование болевого синдрома и воспалительного процесса в тканях коленного сустава с улучшением микроциркуляции, стимуляцию репаративного хондрогенеза.

Результаты. Отдаленные результаты от одного года до семи лет изучены у всех больных. Пациенты отмечали значительное уменьшение интенсивности болевого синдрома, повышение опороспособности конечности, улучшение качества жизни.

Заключение. Дифференцированный подход к оперативному лечению больных посттравматическим гонартрозом в комплексе с консервативной терапией в 84,4 % случаев позволил получить хорошие исходы реабилитации, в остальных – удовлетворительные.

ИССЛЕДОВАНИЕ ЭПИФИЗОВ БОЛЬШЕБЕРЦОВОЙ И БЕДРЕННОЙ КОСТЕЙ У БОЛЬНЫХ ГОНАРТРОЗОМ С ПОМОЩЬЮ МЕТОДА НЕПРЯМОЙ КОМПЬЮТЕРНОЙ ДЕНСИТОМЕТРИИ

Чегуров О.К., Осипова Е.В., Матвеева Е.Л., Гасанова А.Г.

ФГУ «Российский научный центр «Восстановительная травматология и ортопедия» им. акад. Г.А. Илизарова» Минздравсоцразвития России, г. Курган, Россия

THE INVESTIGATION OF TIBIAL AND FEMORAL EPIPHYSES IN PATIENTS WITH GONARTHROSIS USING THE TECHNIQUE OF INDIRECT COMPUTER DENSITOMETRY

Chegurov O.K., Osipova E.V., Mateveyeva E.L., Gasanova A.G.

Federal State Institution The Russian Ilizarov Scientific Center *Restorative Traumatology and Orthopaedics* of the Ministry of Health and Social Development of Russia, Kurgan, Russia

The dynamics of the mean optical density of the bone structures of tibial and femoral epiphyses for gonarthrosis has been investigated. It has been established, that the change in the mean optical density of epiphysis shadow depends on pathological process stage, thereby allowing to use this parameter as an additional one in osteoarthrosis diagnostics.

На протяжении многих лет основным в диагностике остеоратроза остается рентгенологический метод. Визульная рентгенологическая оценка субъективна и в значительной мере зависит от квалификации и опыта врача. Использование специализированного программного обеспечения для обработки и анализа цифровых изображений рентгенограмм позволяет на качественно новом уровне проводить исследование и давать объективную количественную оценку развивающемуся патологическому процессу.

Цель исследования - изучить динамику средней оптической плотности костных структур эпифизов бедренной и большеберцовой костей при остеоартрозе коленного сустава.

Материал и методы исследования. Для исследования изменений, происходящих в суставных отделах при гонартрозе, на аппаратно-программном комплексе «ДиаМорф» проведен компьютерный анализ изображений рентгенограмм 37 пациентов (13 мужчин и 24 женщины) в возрасте от 20 до 78 лет. На оцифрованных изображениях рентгенограмм оконтуривали тени эпифизов и краевых разрастаний на их поверхности, измеряли их площадь и среднюю интенсивность (яркость). Рассчитывали среднюю оптическую плотность (СрОП) выделенных участков. Рассчитывали соотношение (доли) структур с различной степенью минерализации в площади остеофитов. Для статистической обработки результатов использовали программы «Microsoft Excel – 2007» и «AtteStat» Версия 1.0. Цифровые данные представлены в виде среднего арифметического значения и стандартного отклонения или медианы и 25 % и 75 % квартилей.

Результаты исследования. При анализе изображений рентгенограмм установлено, что изменение СрОП теней эпифизов зависело от стадии артроза, о чем свидетельствуют значения показателя ранговой корреляции Спирмэна, составляющие 0,72 (p=0,001) для бедренной и 0,64 (p=0,002) - для большеберцовой костей. При этом минимальные значения СрОП теней эпифизов бедра и большеберцовой кости наблюдали у больных с 1-ой стадией (соответственно 0,39±0,03 усл. ед. и 0,42±0,09 усл. ед.), максимальные – у больных с 3-й стадией артроза (соответственно 0,46±0,07 усл. ед. и 0,47±0,08 усл. ед.). Статистически значимые различия были установлены только между показателями СрОП эпифиза бедра у больных с 1-й и 3-й (p=0,003) и 2-й и 3-й (p=0,017) стадиями артроза.

СрОП тени эпифиза бедра на изображениях рентгенограмм у больных с 1-й и 2-й стадией артроза была ниже соответствующих значений большеберцовой кости. У больных с 3-ей стадией анализируемый показатель был практически одинаковым (p=0,61).

У больных с третьей стадией остеоартроза на поверхности эпифиза бедра и большеберцовой кости определялись остеофиты, СрОП которых на бедре была в 3 раза выше (p=0,016). Плотность тени краевых разрастаний зависела от соотношения структур с различной степенью минерализации. Так, на поверхности большеберцовой кости остеофиты были представлены неминерализованными и слабоминерализованными структурами. В то время как в площади краевых разрастаний на поверхности эпифиза бедра преобладали слабо- и среднеминерализованные структуры, а также определялись высокоминерализованные структуры. Краевые разрастания на поверхности эпифиза бедра были более выражены, их площадь составляла 143,4 мм^2 (107,5 мм^2; 300,1 мм^2), на поверхности эпифиза большеберцовой кости - 84,4±40,4 мм^2 (p=0,032).

Заключение. Изменение СрОП тени эпифиза зависит от стадии патологического процесса, что позволяет использовать данный показатель в качестве дополнительного, в диагностике остеоартроза.

РЕТРОГРАДНОЕ УДЛИНЕНИЕ НОЖКИ ЭНДОПРОТЕЗА ПРИ ПЕРИПРОТЕЗНЫХ ПЕРЕЛОМАХ БЕДРЕННОЙ КОСТИ

Челноков А.Н., Пивень И.М.

ФГУ «Уральский научно-исследовательский институт травматологии и ортопедии им. В.Д. Чаклина» Минздравсоцразвития России, г. Екатеринбург, Россия

THE RETROGRADE LENGTHENING OF ENDOPROSTHESIS STEM FOR FEMORAL PERIPROSTHETIC FRACTURES

Chelnokov A.N., Piven I.M.

Federal State Institution *The Chaklin Urals Scientific Research Institute of Traumatology and Orthopaedics* of the Ministry of Health and Social Development of Russia, Yekaterinburg

The modification of solid titanium pin has been proposed, differing by the presence of cylinder for endoprosthesis stem distal end with the possibility of its tight fit. 13 patients have been operated on, three of them with non-unions after other osteosynthesis methods performed. Little-invasive surgery and stable fixation provided for quick activation and return to walking with weight-bearing. The return to walking without additional support was noted in 5 patients of 13 by 2 months, in 12 patients – by 3 months. The results were studied in 10 patients at 1-year follow-up, the union was achieved in 9 patients.

Введение. Несостоятельность фиксации в течение первого года после традиционного остеосинтеза пластинами и/или серкляжем при перипротезных переломах бедра превышает 20 % (R.Zuurmond et al., 2007). Нашей целью была разработка технологии менее инвазивной фиксации на основе интрамедуллярного остеосинтеза при перипротезных переломах бедренной кости, обеспечивающего первичную стабильность.

Материал и методы. Предложена модификация индустриального солидного титанового штифта, отличающаяся наличием «гильзы» для дистального конца ножки эндопротеза с возможностью ее тугой посадки. За 2007-2011 г.г. оперированы 13 пациентов, из них 3/13 с несращениями после других методов остеосинтеза. По Ванкуверской классификации к типу B1 (стабильная ножка, хорошее костное ложе) относились 8 переломов из 13, к B2 (нестабильная ножка, хорошее костное ложе) – 3/13, к B3 (нестабильная ножка, плохое костное ложе) – 2/13. Бесцементных ножек было 8/13, цементных – 5. Интрамедуллярные гвозди индивидуально изготавливались на базе серйной модели MetaDiaFix-F (производство ФГУП “ЦИТО”, Москва). Использовали технологию Fixator-assisted nailing – репозиция достигалась и удерживалась с помощью дистрактора, представляющего собой аппарат Илизарова упрощенной компоновки. В случаях цементных эндопротезов было необходимо обнажение дистального отдела ножки для удаления фрагментов цементной мантии. У пациентов с бесцементыми ножками остеосинтез выполнен закрыто, т.е. без обнажения зоны перелома. В дистальном отделе гвозди запирали 2-3 винтами диаметром 6 мм с помощью стандартного кондуктора.

Результаты. Малоинвазивная операция и стабильная фиксация обеспечивали быструю активизацию и возврат к ходьбе с нагрузкой. Нагрузка в послеоперационном периоде дозировалась самими пациентами.

Возврат к ходьбе без дополнительной опоры отмечен к 2 мес. у 5 больных из 13, к 3 мес. – у 12/13. В срок 1 год результаты изучены у 10 больных, сращение достигнуто у 9/10.

Осложнения включали глубокую инфекцию (1/13) на фоне достигнутого сращения. Через 1,5 года после остеосинтеза выполнена двухэтапная ревизия с установкой стандартной бесцементной ножки. В одном случае произошел перелом ножки эндопротеза – диаметр ножки на этом уровне был всего 6 мм. Выполнена установка длинной ревизионной ножки.

Заключение. С 2007 г. появилось небольшое число публикаций (R.G.Zuurmond et al., 2007; C.Meyer et al., 2007) с описанием сходной техники на небольших сериях больных (18-25 случаев).

Описанная техника может быть эффективным решением в случаях неудач после остеосинтеза пластиной. У дряхлых больных с тяжелой сопутствующей патологией описанный подход является наиболее привлекательной альтернативой из-за малой инвазивности и небольшой длительности операции. Ранняя нагрузка выглядит безопасной в случае обычных размеров ножек эндопротезов на уровне стыка. Ряд аспектов этого подхода, касающихся определения показаний, возможного шунтирования нагрузки, необходимости динамизации и удаления имплантата требуют дальнейшего изучения.

Литература

1. Zuurmond R.G., Pilot P., Verburg A.D. Retrograde bridging nailing of periprosthetic femoral fractures // Injury. 2007. Aug; 38(8):958-964.
2. Meyer C. et al. Treatment of periprosthetic femoral fractures by effective lengthening of the prosthesis // Clin. Orthop. Rel. Res. 2007. Oct; 463:120-127.

ЛЕЧЕНИЕ ОСТАТОЧНОЙ ДИСПЛАЗИИ ТАЗОБЕДРЕННОГО СУСТАВА У ДЕТЕЙ МЛАДШЕГО ВОЗРАСТА С ИСПОЛЬЗОВАНИЕМ СПИЦЕВОЙ ТУННЕЛИЗАЦИИ

Чиркова Н.Г., Макушин В.Д., Тепленький М.П., Бунов В.С.

ФГУ «Российский научный центр «Восстановительная травматология и ортопедия» им. акад. Г.А. Илизарова» Минздравсоцразвития России, г. Курган, Россия

TREATMENT OF THE HIP RESIDUAL DYSPLASIA IN YOUNGER CHILDREN USING WIRE TUNNELIZATION

Chirkova N.G., Makushin V.D., Teplenky M.P., Bunov V.S.

Federal State Institution The Russian Ilizarov Scientific Center *Restorative Traumatology and Orthopaedics* of the Ministry of Health and Social Development of Russia, Kurgan, Russia

The results of treatment have been analyzed in 17 children (21 joints) with residual dysplasia of the hip undergone wire tunnelization of the joint components. Positive dynamics was observed in all the cases, and the possibility to reject reconstructive surgeries of the hip appeared in 64.7 % of cases.

Введение Своевременное консервативное лечение врожденного вывиха бедра не всегда гарантирует полное выздоровление. По мере роста ребенка возможно развитие остаточных дефектов, основным среди которых является недоразвитие свода вертлужной впадины. Усугубляет недоразвитие компонентов сустава асептический некроз головки бедра, которым осложняется, по данным разных авторов, от 4 до 11 % случаев консервативного лечения врожденного вывиха бедра. Большинство ортопедов придерживаются выжидательной тактики ведения детей первых двух лет жизни при остаточной дисплазии.

Цель данного исследования: оценить эффективность применения спицевой туннелизации у детей первых лет жизни с остаточной дисплазией тазобедренного сустава.

Материалы и методы. Изучены результаты лечения 17 детей (21 сустав) 12-36 месяцев с остаточной дисплазией тазобедренного сустава. При анализе анамнеза установлено, что всем больным ранее производилось вправление вывиха бедра в срок от 7 до 26 месяцев, причем 16 детям - закрыто, у одного ребенка - открыто. Сроки вправления вывиха бедра были различные; у семи детей (9 суставов) - в первом полугодии жизни, пяти больным (6 суставов) - во втором полугодии жизни и у пяти больных (6 суставов) - после года. Вправление вывиха бедра у большинства детей (9 больных) было одномоментным, у четырех - с использованием вертикального вытяжения, у четырех - с помощью абдукционных устройств.

При рентгенографическом обследовании у всех больных выявлено различной степени выраженности недоразвитие вертлужной впадины, выражавшееся в увеличении по сравнению с нормой ацетабулярного индекса (АИ), уменьшении индекса толщины дна впадины (ИТДВ), коэффициента глубины впадины (КГВ), ацетабулярного коэффициента (АцК). Средние значения данных показателей до лечения составили: АИ – 26,48±0,95º (от 18 до 40º), ИТДВ – 2,04±0,05 (от 1,5 до 2,8), КГВ – 0,22±0,006 (от 0,13 до 0,3), АцК – 85,21±3,04 % (от 43,3 до 100 %). У большинства больных (14 больных - 17 суставов) выявлены дистрофические изменения в проксимальном отделе бедра различной степени выраженности. Распределение суставов по степени дистрофических изменений производилось по Tonnis. В соответствии с чем к II степени отнесены 7 суставов у шести больных, к III степени - 8 суставов у шести больных и к IV степени отнесены 2 сустава у двух больных.

Среднее значение эпифизарного индекса (ЭИ) до лечения составило 0,47±0,03 (норма 0,67-0,76), эпифизарного коэффициента - 68,48±3,85 % (норма 100 %).

Лечение у всех больных заключалось в выполнении спицевой туннелизации, из них у 3 больных (4 сустава) - периацетабулярной, у остальных 14 больных (17 суставов) - комбинированной туннелизации с проведением курсов физопроцедур. Кратность туннелизаций была от двух до шести.

Результаты оценивали в срок от 12 до 60 месяцев. При рентгенографическом обследовании выявлена незначительная положительная динамика развития вертлужной впадины в виде улучшения показателей АИ, ИТДВ, КГВ, средние значения которых составили 24,52±0,96º, 2,13±0,05, 0,24±0,006 соответственно. У всех больных наблюдалась положительная динамика со стороны проксимального отдела бедра в виде увеличения размеров эпифиза, улучшении его структуры, увеличении показателей ЭИ, ЭК, средние значения которых составили 0,49±0,03 и 78,31±4,02 % соответственно. 11 детей (14 суставов) продолжают амбулаторное наблюдение, из них у 9 детей (12 суставов) развитие суставов оценивается как относительно благоприятное. 5 больным (6 суставов) произведены реконструктивные операции в связи с развитием нестабильности тазобедренного сустава.

Заключение Дифференцированное применение спицевой туннелизации при лечении остаточной дисплазии тазобедренного сустава у детей первых лет жизни позволяет стимулировать доразвитие компонентов сустава, дает возможность более чем в половине случаев отказаться от реконструктивных операций на костях тазобедренного сустава.

ДИАГНОСТИКА И ЛЕЧЕНИЕ БОЛЬНЫХ С ЗАБОЛЕВАНИЯМИ И ПОВРЕЖДЕНИЯМИ ПОЗВОНОЧНИКА

DIAGNOSTICS AND TREATMENT OF PATIENTS WITH SPINAL DISEASES AND LESIONS

ОПЫТ ЛЕЧЕНИЯ БОЛЬНЫХ С НЕСПЕЦИФИЧЕСКИМ СПОНДИЛИТОМ

Абдурахимов Ш.А., Абдухаликов Б.А., Кутбиддинов Ш.

Научный центр вертебрологии МЗ РУз, г. Андижан, Узбекистан

THE EXPERIENCE OF TREATMENT OF PATIENTS WITH NON-SPECIFIC SPONDYLITIS

Abdurakhimov Sh.A., Abdukhalikov B.A., Kutbiddinov Sh.

Scientific Center of Vertebrology of the Ministry of Health of the Republic of Uzbekistan, Andizhan, Uzbekistan

The results of treatment of 17 patients with pyo-inflammatory diseases of the spine which caused compression of spinal cord and spinal roots have been analyzed. Surgical treatment using hydroxylapatite (CollapAn) and carbon implant was performed in 10 patients mainly via anterior and posterior approaches. During intraoperative spinal canal draining for epiduritis active aspiration was made, as well as outwashing of residual content and infusion of antibiotics and proteolytic enzymes (tripsin, chimotripsin). Draining duration came to 7 days on the average and was determined by wound discharge character. Antibacterial therapy was performed before obtaining the results of bacteriological analyses, using wide-spectrum antibiotics of directed anti-staphylococcal action with subsequent correction according to the data of bacteriological monitoring. Proteolytic enzymes were used for purulent focus purification and local immunomodulating action.

Цель. Определить алгоритм рациональной диагностики и тактику хирургического лечения больных с неспецифическими спондилитами, оценить значимость операционного доступа с использованием композиционного материала.

Материалы и методы. Под наблюдением находились 17 пациентов с гнойно-воспалительными заболеваниями позвоночника, вызвавшими компрессию спинного мозга и спинномозговых корешков. Мужчин - 9 (52,8 %), женщин - 8 (47 %), возраст больных - от 18 до 75 лет (средний возраст 45 лет). Диагноз был верифицирован при МРТ у всех больных. Всем больным со спондилитами выполнялась КТ. Использование МРТ и КТ позвоночника позволяет выявить гнойный спондилит, своевременно правильно диагностировать и провести дифференцированное лечение. 10 больным проводилось оперативное лечение с использованием гидроксиапатита (КоллапАн) и углеродного имплантата, преимущественно передним и задним доступами. При этом передний оперативный доступ дает хороший ортопедический результат. Интраоперационное дренирование позвоночного канала при гнойном эпидурите позволяет сделать активную аспирацию, вымывание остаточного содержимого и введение антибиотиков и протеолитических ферментов (трипсин, химотрипсин). Длительность дренирования позвоночного канала составляла в среднем 7 суток и определялась характером раневого отделяемого. Антибактериальная терапия проводилась до получения результатов бактериологических

анализов антибиотиками широкого спектра с направленным действием против стафилококка с последующей коррекцией согласно данным бактериологического мониторинга.

Выводы. В ранней диагностике необходимо использование МРТ и, в ряде случаев, КТ, это позволяет точно поставить диагноз и избежать осложнений. Хирургическое вмешательство должно быть выполнено в максимально короткие сроки после верификации диагноза. Доступ должен обеспечивать адекватность санации гнойного очага. Одновременное применение гидроксиапатита с углеродным имплантатом дало хорошие результаты. Оптимальное использование активного дренирования позвоночного канала с постоянной ирригацией гнойного очага антисептическими растворами через микроирригаторы способствует очищению раны. Необходимо использовать протеолитические ферменты для очищения гнойного очага и местного иммуномодулирующего действия. Бактериологический мониторинг позволяет оптимизировать рациональную антибактериальную терапию.

ДИАГНОСТИКА ПРИ ПОСЛЕДСТВИЯХ ПОЗВОНОЧНЫХ ТРАВМ ГРУДОПОЯСНИЧНОЙ ЛОКАЛИЗАЦИИ

Абдурахимов Ш.А., Холиков Ш.Р.

Научный центр вертебрологии МЗ РУз, г. Андижан, Узбекистан

DIAGNOSTICS FOR THE CONSEQUENCES OF THORACOLUMBAR SPINE INJURIES

Abdurakhimov Sh.A., Kholikov Sh.R.

Scientific Center of Vertebrology of the Ministry of Health of the Republic of Uzbekistan, Andizhan, Uzbekistan

The results of examination and treatment of 49 patients with the consequences of compression fractures of lower thoracic and lumbar vertebral bodies have been studied. The clinical signs of the consequences of the former injuries manifested themselves as the pain syndrome, the spine functional failure, instability, restriction of the spine mobility, the appearance of the spinal canal content symptoms absent before and deformities of the spine. These manifestations were observed as isolated or combined as various syndromes. The data of clinical and MRI studies were compared. There is a certain accord between the manifestation degree of clinical symptoms and the data of MRI, but in some cases (15–20 %) dissociation between them takes place as well. MRI results allow to determine adequate treatment pathogenetically in patients with the consequences of compression fractures of thoracolumbar vertebral bodies.

Несмотря на значительные успехи медицины в лечении переломов костей и, в частности, неосложненных переломов позвонков, многие теоретические и практические вопросы, связанные с повреждением позвоночника, остаются еще нерешенными. Нередко в ближайшие или отдаленные после травмы сроки появляются различные клинические синдромы неполноценности позвоночника, лишающие человека трудоспособности и превращающие его в инвалида.

Целью настоящей работы явилось изучение и сопоставление данных клинического и МРТ исследований у больных с последствиями травм грудопоясничного отдела позвоночника.

Материал и методы исследования. Мы изучили результаты обследования и лечения 49 пациентов с последствиями компрессионных переломов тел нижнегрудных и поясничных позвонков.

Отмечается, что наибольшую группу составляют лица в возрасте от 20 до 40 лет – 67,1 % от общего числа лечившихся. В основном травматизм носил бытовой характер, производственные травмы отмечены лишь у 9,8 % больных.

Клинические признаки последствий бывших повреждений проявлялись в виде болевого синдрома, функциональной несостоятельности позвоночника, нестабильности позвоночника, ограничения подвижности позвоночника, возникновения отсутствовавших ранее симптомов со стороны содержимого позвоночного канала и деформаций позвоночника. Эти проявления встречались изолированно или сочетались в виде разнообразных синдромов.

Несомненный интерес представляет определение изменений в межпозвонковых дисках в посттравматическом периоде. Использование в последнее время такого метода исследования как МРТ способствовало более глубокому пониманию характера патологических изменений позвоночника в отдаленном периоде, в частности, роли грыжи межпозвонкового диска.

Результаты и обсуждение. У 57,5 % больных боль охватывала весь поврежденный отрезок позвоночного столба. В 37 % случаев она распространялась краниальнее или каудальнее от уровня бывшего повреждения. Боль отсутствовала в покое и возникала только в вертикальном положении пострадавшего, часто была связана с определенным положением или позой больного у 41,6 % больных. Нередко к локальным болям в месте бывшего повреждения присоединяются постоянные локальные боли в другом отделе позвоночника. Боль может возникнуть или усилиться при кашле, чихании.

Функциональная несостоятельность позвоночника, заключающаяся в быстрой утомляемости и возникновении чувства усталости в месте бывшего повреждения, невозможности длительное время удерживать туловище в вертикальном положении, наблюдалась в 31,4 % случаев. Нестабильность позвоночника

проявлялась в том, что больной не мог находиться в вертикальном положении без внешней иммобилизации и часто (в 27,8 % случаев) нестабильность позвоночника сочеталась с его функциональной несостоятельностью. Как первичная, так и вторичная деформация позвоночника при несоблюдении ортопедической профилактики имела тенденцию к прогрессированию у 24,5 % пациентов.

Появление ранее отсутствовавших спинномозговых расстройств мы наблюдали у 37 % больных при недостаточно леченных или несвоевременно диагностированных повреждениях в грудопоясничном отделе позвоночника в виде компрессионных клиновидных переломов тел позвонков с минимальной компрессией вентрального отдела позвонка.

Основными МРТ признаками дегенеративно-дистрофических изменений, наблюдаемых при посттравматическом остеохондрозе позвоночника, являются снижение высоты и дегидратация межпозвонковых дисков. Дегидратация диска в большой степени наблюдается в пульпозном ядре, чем в фиброзном кольце. Диск (и, в первую очередь, пульпозное ядро) фиброзируется, в нем образуются трещины и аморфные хрящевые массы. На Т2-взвешенном изображении наличие хрящевой ткани (с нормальным содержанием жидкости) соответствует высокой интенсивности сигнала, а наличие коллагена и фиброзных элементов – низкой интенсивности. Одним из ранних признаков дегенерации диска является снижение интенсивности сигнала в центральной части диска.

Происходят инвагинация наружных волокон фиброзного кольца в сторону пульпозного ядра, замещение центрального хряща богатой коллагеном тканью, что и вызывает снижение интенсивности сигнала. Эти изменения мы наблюдали у 91,4 % больных. В случаях выраженных изменений в межпозвонковом диске иногда выявлялись линейные участки высокой интенсивности сигнала при Т2-взвешенном изображении, отражающие наличие жидкости в трещинах диска. Эти проявления мы наблюдали у 11 больных.

У 27 из 37 больных с клинической картиной компрессионной радикулопатии при МРТ обнаружены более выраженные патологические изменения в позвоночнике с большими задними пролапсами дегенерированных дисков в просвет позвоночного канала - на 4–8 мм с разной степенью сдавления дурального мешка и перекрытия просвета канала.

Таким образом, хотя и имеется определенное соответствие между выраженностью клинической симптоматики и данными МРТ, в ряде случаев (15–20 %) встречается и диссоциация между ними.

На Т1-взвешенном изображении грыжа диска видна как смещение вещества диска за задний край замыкательных пластинок тел соседних позвонков. Интенсивность сигнала грыжи диска обычно такая же, как и остальной части диска у 65,3 % больных. При выраженной дегенерации диска интенсивность Т1-сигнала грыжи снижается, из-за чего ее трудно дифференцировать от задней продольной связки и ликвора. В таком случае эффективно Т2-взвешенное изображение, когда на сагиттальном срезе хорошо определялось взаимоотношение грыжи с задней продольной связкой, твердой мозговой оболочкой и эпидуральным пространством. Сублигаментозная грыжа диска ограничена сзади полоской низкой интенсивности сигнала – задней продольной связкой, которая остается интактной. Интенсивность сигнала грыжи в этом режиме может варьировать (она обычно меньше, чем у ликвора, но больше, чем у остальной части диска), при этом часто сохраняется связь грыжи с самим диском. Сагиттальное Т2-взвешенное изображение часто позволяет выявить расширение эпидурального венозного сплетения около большой грыжи.

Иногда при грыже диска довольно трудно установить, сохранена ли целостность задней продольной связки. При МРТ внешние слои фиброзного кольца и задняя продольная связка сливаются и имеют одинаково низкую интенсивность сигнала как в режиме Т1, так и в режиме Т2. Разрыв связки может быть заподозрен, если на сагиттальном изображении гипоинтенсивная полоска, ограничивающая задний край грыжи, имеет перерыв или отсутствует, а также в случае интерпозиции связки (гипоинтенсивной полоски) между самим диском и его выпавшим фрагментом.

Важным моментом для правильной интерпретации магнитно-резонансных томограмм является оценка аксиальных (поперечных) срезов, поскольку именно по ним можно определить тип расположения грыжи (медианная, парамедианная или заднебоковая), выяснить ее размеры, площадь перекрытия просвета позвоночного канала и степень сдавления дурального мешка.

Нам представляется, что проведение МРТ у больных с последствиями переломов грудопоясничного отдела позвоночника требуется в следующих случаях: если выраженная радикулопатия плохо поддается лечению в течение 1 мес., когда имеется двигательный дефект, когда причина радикулопатии неясна.

Выводы: 1. Грыжевые выпадения межпозвоночных дисков, вызванные их травматическим повреждением, трудно диагностируются с помощью различных рентгенологических методик, предпочтительнее проведение МРТ исследований. Изменения, наблюдаемые при этом, мало отличаются от изменений при дегенеративно-дистрофических процессах.

2. Результаты МРТ позволяют с патогенетических позиций определить выбор адекватного метода лечения у больных с последствиями компрессионных переломов тел грудопоясничного отдела позвоночника.

РЕАБИЛИТАЦИЯ БОЛЬНЫХ СО СТЕНОЗОМ ПОЯСНИЧНОГО ОТДЕЛА ПОЗВОНОЧНОГО КАНАЛА

Абдухаликов А.К., Абдурахимов Ш.А.

Научный центр вертебрологии МЗ РУз, г. Андижан, Узбекистан

REHABILITATION OF PATIENTS WITH LUMBAR SPINAL CANAL STENOSIS

Abdukhalikov A.K., Abdurakhimov Sh.A.

Scientific Center of Vertebrology of the Ministry of Health of the Republic of Uzbekistan, Andizhan, Uzbekistan

The experience of treatment of 77 patients divided into two groups has been summarized. 30 patients with signs of neurogenic intermittent claudication were included in the first group. The second group consisted of 47 patients with pain of lumbar spine, but without the signs of neurogenic intermittent claudication. During examination the changes at the level of 2-3 motion segments were observed in patients of the first group, those at the level of predominantly one motion segment – in patients of the second group. Surgical treatment consisted in making decompression of spinal canal nerve structures, and in case of instability – in fixation of the spine segments injured. As a result of the treatment performed mainly excellent and good outcomes were achieved in patients of the first group, and mainly satisfactory outcomes – in patients of the second group.

С начала 90-х годов, в связи с широким внедрением в клиническую практику компьютерной и магнитно-резонансной томографии, значительно расширились возможности диагностики заболеваний позвоночника. Однако до настоящего времени не существует четких показаний для проведения оперативных вмешательств при поясничном стенозе. Успешные результаты хирургического лечения варьируют от 55 до 90 %.

Целью данного исследования явилось выделение данных анамнеза, неврологического статуса, а также магнитно-резонансной томографии, оказывающих наибольшее влияние на результаты хирургического лечения.

Работа проведена на 77 больных, которые разделены на 2 группы.

В первую группу вошли 30 больных с признаками нейрогенной перемежающейся хромоты. У 21 из них была выявлена каудогенная, а у 9 – радикулярная форма. На момент обращения признаки перемежающейся хромоты беспокоили больных в среднем на протяжении 3 лет. Боли в области поясничного отдела позвоночника отмечались только у 4 больных.

Во вторую группу вошли 47 больных, не имеющих признаков нейрогенной перемежающейся хромоты. Абсолютное большинство из них (40) жаловались на постоянную боль в нижних конечностях, сила которой практически не зависела от физической нагрузки. Дополнительно у одного больного отмечались явления спастики. Средняя продолжительность болей в ногах составила 5 лет. У 43 больных имелись боли в области поясничного отдела позвоночника.

В неврологическом статусе тщательно рассматривались двигательные и чувствительные нарушения, изменения рефлексов с нижних конечностей, симптомы натяжения корешков.

При проведении МРТ во всех случаях было выявлено выраженное сужение позвоночного канала. У больных первой группы среднее значение сагиттального диаметра составило 8 мм. Наиболее часто вовлекались в процесс два смежных позвоночных сегмента – 87 % случаев, в 10 % случаях отмечался стеноз на 3-х уровнях.

У больных второй группы среднее значение сагиттального диаметра, по данным МРТ, составило 9,5 мм. Наиболее часто происходило поражение одного позвоночного сегмента – 58 %, более редко в процесс вовлекалось 2 сегмента – 38 % и лишь в 4 % случаях - 3 сегмента.

Хирургическое лечение заключалось в проведении декомпрессии нервных структур позвоночного канала, а при нестабильности – в проведении фиксации поврежденных сегментов позвоночника.

При анализе результатов оперативного лечения больных по группам были получены следующие данные. Первая группа – отличные результаты были получены у 66 % больных, хорошие результаты отмечались в 34 % случаях. Регресс двигательных расстройств был отмечен у 40 % больных. Чувствительные расстройства уменьшились у 63 % больных. У 52 % больных отмечено улучшение рефлексов и у 70 % - уменьшение симптомов натяжения.

Вторая группа – отличные результаты были получены только в 21 % случаев, хорошие - у 37 % больных, удовлетворительные - у 23 %. В 19 % случаев результаты лечения были неудовлетворительными (боли прежней интенсивности), в том числе у 1 больного отмечалось усиление болевого синдрома. Регресс двигательных расстройств был отмечен у 22 % больных. Чувствительные расстройства уменьшились у 57 % больных. У 35 % больных отмечено улучшение рефлексов и у 70 % - уменьшение симптомов натяжения.

Анализируя результаты исследования, можно сделать следующие выводы: при нейрогенной перемежающейся хромоте у больного часто отмечается выраженное многоуровневое сужение позвоночного канала на поясничном уровне. Сагиттальный диаметр при этом менее 8 мм. Неврологическая симптоматика скудна, а результаты хирургического лечения при этом хорошие и отличные.

При длительном анамнезе болей в пояснице и нижних конечностях, неврологическом дефиците при проведении МРТ часто определяется одноуровневое сужение позвоночного канала. Сагиттальный диаметр при этом более 9 мм, а результаты хирургического лечения больных удовлетворительные.

СПОНДИЛИТЫ С ПОРАЖЕНИЕМ ЗАДНИХ СТРУКТУР ПОЗВОНОЧНИКА: ОСОБЕННОСТИ КЛИНИКИ И ДИАГНОСТИКИ

Алаторцев А.В. [1], Батурин О.В. [2], Червонный А.С. [2], Перецманас Е.О. [1]

[1]ГУЗ МО «Центр специализированной медицинской помощи больным внелёгочными формами туберкулёза», г. Балашиха, [2] «Научно-исследовательский институт фтизиопульмонологии Первого Московского государственного медицинского университета им. И.М. Сеченова», г. Москва, Россия

SPONDYLITES WITH THE SPINE POSTERIOR STRUCTURE INVOLVEMENT: THE CHARACTERISTIC FEATURES OF CLINICAL PICTURE AND DIAGNOSTICS

Alatortsev A.V.[1], Baturin O.V.[2], Chervonny A.S.[2], Peretsmanas E.O.[1]

[1] State Health Institution of the Moscow Region *Center of Specialized Medical Care for Patients with Non-pulmonary Tuberculosis Forms*, Balashikha; [2] Scientific Research Institute of Phthysiopulmonology of the First Sechenov State Medical University, Moscow, Russia

The characteristic features of the clinical manifestations and diagnostics of spondylitis with involvement of the spine posterior structures have been analyzed. It has been revealed, that CT and MRI investigations should be performed in patients with persistent low-back pain.

Введение. Случаи изолированного поражения задних структур позвоночника воспалительным процессом редки, мало описаны в доступной медицинской литературе, представляют определённые трудности для диагностики и адекватного лечения.

Цель исследования. Анализ особенностей клинического течения и диагностики воспалительных заболеваний позвоночника с поражением его задних структур.

Материал исследования. В 2005-2010 гг. в институте и специализированном центре находились на лечении 9 пациентов (5 мужского, 4 женского пола), в возрасте от 23 до 75 лет с диагнозом: спондилит с поражением задних структур позвоночника. Туберкулёзный спондилит верифицирован в 1 случае, в остальных – неспецифический хронический остеомиелит позвоночника. Критерии включения в исследование:

а) воспалительная этиология заболевания,

б) изолированное поражение задних структур позвонков.

Во всех случаях отмечено поражение дугоотросчатых суставов, дужек, остистых отростков. Патологический процесс локализовался следующим образом: 2 случая – в грудном и 7 – в поясничном отделах позвоночника. В одном наблюдении отмечалось поражение структур одного позвонка, в 6 случаях – 2-х, в 2 наблюдениях – 3-х. Во всех случаях отмечено осложненное течение заболевания: свищи – у 7 пациентов (из них в 3 наблюдениях – сочетание с абсцессом, в 2 – с миело/радикулопатией), по одному случаю – изолированного абсцесса мягких тканей спины и миелопатии.

Результаты. Характер жалоб был однотипен – интенсивные боли в спине, у двух пациентов в начале заболевания отмечалась фебрильная лихорадка, припухлость в данной области. Сроки установления диагноза от момента появления первых жалоб колебались в пределах от 6 мес. до 3 лет. В общей лечебной сети диагноз установлен на основании лучевой картины (спондилография, МРТ, КТ) – 4 больным, ещё двое больных оперированы в хирургическом стационаре общего профиля, гистологически верифицирован хронический неспецифический остеомиелит.

К моменту поступления в специализированный стационар все больные имели характерную КТ (МРТ) картину поражения задних структур позвонков. Лишь четверо из них – «воспалительные» изменения в анализах крови. Шести больным выполнены операции радикального характера (3 – с декомпрессией невральных структур), 1 пациентка от оперативного лечения категорически отказалась. В послеоперационном периоде все пациенты получали антибактериальную терапию; туберкулостатики – больная туберкулёзным спондилитом. Во всех случаях достигнуто затихание воспалительного процесса, улучшение неврологического статуса. Результаты прослежены в сроки от 1 года до 7 лет 8 мес., рецидивов воспалительного процесса не отмечено.

Заключение и выводы. В силу общего характера жалоб, преимущественно торпидного течения заболевания спондилиты с поражением задних структур позвоночника представляют определённую трудность для диагностики.

1. Учитывая анатомические особенности данной области нередко наблюдается развитие миелопатии (вследствие эпидурита), трудно поддающейся лечению.
2. Стандартная рентгенография порой не даёт четкой картины воспалительного процесса. Нам представляется необходимым пациентам с «упорными» болями в спине, в ряде случаев сопровождающимися клинической картиной воспаления, выполнять МРТ-исследование позвоночника.

3. В случае выявления изменений МР-сигнала от задних структур позвонков – КТ-исследование на данном уровне для уточнения распространённости и характера изменений.

ОПЫТ ПРИМЕНЕНИЯ ВЕРТЕБРОПЛАСТИКИ

Аникеев Н.В., Щедренок В.В., Себелев К.И., Могучая О.В.

ФГУ «Российский научно-исследовательский нейрохирургический институт им. проф. А.Л. Поленова Минздравсоцразвития России», г. Санкт-Петербург, Россия

THE EXPERIENCE OF VERTEBROPLASTY USE

Anikeyev N.V., Shchedrenok V.V., Sebelev K.I., Moguchaya O.V.

Federal State Institution *The Russian Polenov Scientific Research Neurosurgical Institute of the Ministry of Health and Social Development of Russia*, St. Petersburg, Russia

The results of the use of vertebroplasty in 63 patients with traumatic and pathologic vertebral fractures have been studied. Transcutaneous vertebroplasty, being a little-invasive and high-effective technique for the spine weight-bearing correction, can be proposed as standard of rendering healthcare for patients.

Цель исследования – изучение ближайших результатов применения вертебропластики (ВП).

Материал и методы. Основным способом была транспедикулярная ВП. Вмешательство на грудном и поясничном отделе позвоночника проводили в положении на животе, на шейном отделе – в положении на спине. Делали обезболивание кожи, мышц и надкостницы анестетиком. Под контролем электронно-оптического преобразователя (ЭОП) осуществляли установку иглы Yamashidi в проекции корня дуги и прокалывание надкостницы. Далее ЭОП переводили в боковую проекцию и вводили иглу в тело до уровня передней трети. Объем вводимого цемента составлял от 2-3 до 13-15 мл. После окончания манипуляции выполняли рентген-контроль в двух проекциях.

Результаты и их обсуждение. За период 2006-2009 гг. ВП была сделана 63 пациентам. Средний возраст оперированных составил 42,4±5 лет (34 мужчины и 29 женщин). ВП выполнена на одном (38 пациентов), двух (15), трех (8) и четырех (2) уровнях. В 50 случаях сделана односторонняя ВП (через 1 корень дуги), в 13 – двусторонняя. Показаниями являлись неосложненные одиночные травматические переломы позвонков грудного и поясничного отдела на уровнях от Th_5 до L_5 (30 случаев), перелом C_4-позвонка (1 случай), патологические переломы на фоне остеопороза (16), патологические переломы на фоне миеломной болезни (3), агрессивные гемангиомы (7), метастазы с деструкцией тел позвонков и болевым синдромом (6). Критерием эффективности вмешательства являлся регресс болевого синдрома. Полный регресс отмечен в 76,3 % наблюдений, частичный регресс с возможностью вертикализации больного – в 15,9 % случаях. У 9,5 % больных результаты вмешательства были негативные – болевой синдром сохранялся и препятствовал вертикализации. Средняя продолжительность госпитализации пациентов составляла 4,8 койко-дня. Осложнений не было, неврологических выпадений не отмечалось.

Таким образом, заняв прочное место в лечении больных остеопорозом, онкологическими поражениями, травматическими повреждениями тел позвонков, миеломной болезнью, чрескожная ВП в настоящее время позиционируется как стандарт в оказании помощи пациентам с целым рядом заболеваний. Активно совершенствуются и разрабатываются системы доставки костного цемента, предлагаются различные химические добавки, активно совершенствуются методики навигации игл. Для ее проведения имеются противопоказания в виде стеноза позвоночного канала, наличия неврологического дефицита, что не позволяет ее использовать в некоторых клинических ситуациях. ВП в ряде случаев не обеспечивает регресса болевого синдрома. До настоящего времени отсутствуют отечественные системы для вертебропластики.

Выводы. Чрескожная вертебропластика является малоинвазивным и высокоэффективным способом коррекции опороспособности позвоночника, которая может применяться как самостоятельная, так и ассистирующая процедура. Она требует дорогостоящего стационарного оснащения (рентгенооптические преобразователи, компьютерные томографы) и относительно дешевого инструментария для осуществления процедуры.

ПУТИ ПРЕДУПРЕЖДЕНИЯ ОСЛОЖНЕНИЙ ПУНКЦИОННОЙ ВЕРТЕБРОПЛАСТИКИ

Арсениевич В.Б., Лихачев С.В., Норкин А.И.

ФГУ «Саратовский научно-исследовательский институт травматологии и ортопедии» Минздравсоцразвития России, г. Саратов, Россия

THE WAYS OF PREVENTION OF PUNCTION VERTEBROPLASTY COMPLICATIONS

Arseniyevich V.B., Likhachev S.B., Norkin A.I.

Federal State Institution *The Saratov Scientific Research Institute of Traumatology and Orthopaedics* of the Ministry of Health and Social Development of Russia, Saratov, Russia

Punction vetebroplasty has been performed in 135 patients, among whom – 95 with non-complicated vertebral fractures through osteoporosis and 40 – with hemangiomas of thoracic and lumbar vertebrae. Transcutaneous transpedicular technique of bone cement application was used. The developed procedure of percutaneous vertebroplasty for large-comminuted two-fragmental fractures of vertebral body was used in 36 patients with vertebral body injuries through osteoporosis, the essence of which consists in isolated introduction of the bone cement volume, pre-calculated by computer tomography data, into each fragment. Superficial or deep intraosseous localization of tumor, occupying <30 % of vertebral body bone mass, has been revealed in 23 patients with aggressive hemangiomas, and the surgery technique has been changed according to the procedure developed due to the difficulty of accurate introduction of a punction needle into the pathological focus. Marked antalgic effect was noted in overwhelming majority of patients (96.3 %). Pain intensity in the presented group of patients before surgery amounted to 6.9 points on the average by Visual Analogue Scale, and after vertebroplasty the regression of the vertebrogenic pain syndrome to 2.3-2.4 points was observed.

Введение. Основным методом хирургического лечения повреждений позвонков при остеопорозе и агрессивных гемангиомах позвоночника является пункционная вертебропластика. Отсутствие дифференцированного подхода к технологии выполнения вертебропластики при проблемных локализациях опухоли и различных вариантах повреждений тел позвонков на фоне остеопороза, к количеству вводимого костного цемента снижает эффективность вмешательства и увеличивает риск осложнений.

Цель. Уточнить пути предупреждения осложнений пункционной вертебропластики.

Материал и методы. В период с 2008 по 2010 г. пункционная вертебропластика выполнена 135 больным, из них 95 (27 мужчин, 68 женщин в возрасте от 55 до 82 лет, 70 %) были с неосложненными переломами позвонков на фоне остеопороза и 40 (30 %) больных (12 мужчин, 28 женщин) в возрасте от 29 до 71 года - с гемангиомами грудных и поясничных позвонков.

Применялась транскутанная транспедикулярная методика введения костного цемента. Использованы клинический и рентгенологический методы исследования результатов оперативного лечения.

Результаты. У 36 (26,7 %) больных с повреждениями тел позвонков на фоне остеопороза при наличии выраженной двояковогнутой линзовидной деформации тела поврежденного позвонка, приводившей к формированию вентрального и дорзального фрагментов, техника выполнения вертебропластики была изменена согласно предложенному нами «Способу перкутанной вертебропластики при крупнооскольчатых двухфрагментарных переломах тела позвонка» (заявка 20101205000, Рос. Федерация; заявл. 01062010; опубл 01.06.2010. МПК A61B 17\56, приор. от 01.06.2010 г.), сущность которого заключается в изолированном введении в каждый фрагмент заранее рассчитанного по данным компьютерной томографии объема костного цемента.

У 23 (17 %) больных с агрессивными гемангиомами выявлено поверхностное или глубокое внутрикостное расположение опухоли, занимающей менее 30 % костной массы тела позвонка (B 9-4, C 9-4 по классификации J.N. Weinstein, S. Boriani, R. Biagini, 1997). Методика операции ввиду сложности точного введения пункционной иглы в патологический очаг изменена согласно разработанному способу (заявка на выдачу патента РФ на изобретение № 2010121607, МПК A61B 17/56, приор. от 27.05.2010 г.), в том числе с использованием устройства (заявка на выдачу патента РФ на полезную модель № 2011106587, приор. от 24.02.2011 г.).

У подавляющего большинства больных (96,3 %) был отмечен выраженный анталгический эффект. Интенсивность болей в представленной группе больных до операции в среднем составила 6,9 баллов по шкале ВАШ, а после вертебропластики отмечен регресс вертеброгенного болевого синдрома до 2,3-2,4 баллов. Полученные данные подтверждают высокую клиническую эффективность транскутанной вертебропластики в лечении агрессивных гемангиом позвоночника и повреждений на фоне остеопороза.

При КТ-исследовании у больных, в лечении которых были использованы предложенные технологии, не выявлено экстравертебрального выхода костного цемента, сообщения хода иглы с позвоночным каналом, межпозвонковыми отверстиями. Распределение костного цемента в теле позвонка во всех случаях соответствовало локализации литической полости, образованной гемангиомой.

Выводы. При выборе методики проведения вертебропластики необходимо учитывать рентгеноморфометрические параметры позвонка. При наличии поверхностного или глубокого внутрикостного расположения опухоли, занимающей менее 30 % костной массы, в теле позвонка (B 9-4, C 9-4 по классификации WBB, 1997) целесообразно в ходе планирования операции определять и обеспечивать в ходе вмешательства

траекторию введения иглы в патологический очаг с учетом рентгеноморфометрических особенностей пораженного позвонка. При повреждениях на фоне остеопороза, в случаях уменьшения линейных размеров тела позвонка с наличием его грубой двояковогнутой линзовидной деформации, приводящей к формированию вентрального и дорзального фрагментов, целесообразно введение заранее рассчитанного объема костного цемента в каждый фрагмент.

ХИРУРГИЧЕСКОЕ ЛЕЧЕНИЕ ДЕТЕЙ С ДЕФОРМАЦИЯМИ ПОЗВОНОЧНИКА ПРИ НЕЙРОФИБРОМАТОЗЕ 1 ТИПА

Афанасьев А.П., Комолкин И.А., Ульрих Э.В.

ГОУ ВПО «Санкт-Петербургская государственная педиатрическая медицинская академия Росздрава», г. Санкт-Петербург, Россия

SURGICAL TREATMENT OF CHILDREN WITH DEFORMITIES OF THE SPINE IN THE PRESENSE OF TYPE 1 NEUROFIBROMATOSIS

Afanasiyev A.P., Komolkin I.A., Ulrich E.V.

State Educational Institution of Higher Professional Education *The Saint Petersburg State Pediatric Medical Academy of the Russian Health Service*; Saint Petersburg, Russia

Examination and treatment of 114 patients at the age from four to 17 years was performed. The amount of scoliotic deformity amounted to 50º-145º, with its most incidence – from 75º to 90º. Kyphotic deformity was 84º on the average. Two variants of the spine deformity course have been singled out: dystrophic (95 %) and dysplastic (5 %). Surgical treatment performed in 104 patients consisted in three variants: acute correction and stabilization of the spine using Harrington instrumentation, and also using halo traction by the Harrington-Luke method with dorsal spondylodesis; combined three-component variant of treatment in children with scoliosis according to Yu.I. Pozdnikin (discectomy, ventral spondylodesis, craniotibial skeletal traction, correction and stabilization of the spine); combined intervention in the ventral and dorsal parts using CDI instrumentation. The best results have been achieved in case of the third treatment variant performed.

Цель исследования. Оценить результаты хирургического лечения детей с деформациями позвоночника при нейрофиброматозе-1 (НФ-1).

Материалы и методы. Проведено обследование и лечение 114 пациентов в возрасте от 4 до 17 лет.

По локализации деформации позвоночника чаще всего страдал грудной отдел (75 %), реже - грудопоясничный, крайне редко - шейный и поясничный отдел. Направленность дуги искривления: левосторонняя – 49, правосторонняя – 63, комбинированная - 2.

Величина сколиотической деформации составила от 50º до 145º, при наибольшей частоте от 75º до 90º. Кифотическая деформация в среднем была 84º.

Нами выделено два варианта течения деформации позвоночника: дистрофический (95 %) и диспластический (5 %).

Хирургическое лечение, проведенное 104 пациентам, можно разделить на три группы:

1. Одномоментная коррекция и стабилизация позвоночника инструментарием Харрингтона, а также с галлотракцией по методу Харрингтона-Люка с дорсальным спондилодезом – 45 больных (архивный материал).

2. Комбинированный трехкомпонентный вариант хирургического лечения детей со сколиозом по Ю.И. Поздникину (дискэктомия, вентральный спондилодез, кранио-тибиальное скелетное вытяжение, коррекция и стабилизация позвоночника) - 42 пациента:

3. Комбинированное вмешательство на вентральных и дорсальных отделах с использованием инструментария CDI - 15 пациентов.

Величина деформации позвоночника у детей во всех трех группах была примерно одинаковой (88º, 91º, 89º соответственно).

Результаты. Результаты лечения прослежены в сроки от 1,5 до 20 лет. В первой группе оперативная коррекция деформации позвоночника составила от 15 до 50º (в среднем - 32±1,5 % от исходной величины). В дальнейшем у большинства пациентов происходила значительная потеря коррекции - от 50 % и более на фоне различных осложнений (нестабильность металлоконструкции, псевдоартрозы, воспалительные осложнения). Дорсальный спондилодез сформировался только в 16 случаях. Значительно лучшие показатели были получены во второй группе: коррекция деформации позвоночника 25-84º (в среднем - 50,1±1,59 %). В дальнейшем у большинства больных (39) сформировался вентральный и дорсальный спондилодез. Потеря полученной коррекции составила от 0 до 80 %, в среднем - 35-40 %. Следует отметить, что потеря коррекции наблюдалась в основном у детей с незавершенным ростом. Наилучшие результаты были получены в третьей группе. Коррекция деформации позвоночника достигала от 30 до 80º (в среднем - 52,4±2,2 % от исходной величины). Наиболее существенная коррекция была получена у больных с грудопоясничной и поясничной локализацией деформации. Отдаленные результаты лечения показали наличие стабильности полученной коррекции. Потеря коррекции

составляла от 5 до 35˚. Во всех случаях сформировался вентральный и дорсальный спондилодез. Коррекция кифотического компонента была в пределах 30-80 %, в среднем – 45±1,4 %.

Заключение. Наилучшие результаты лечения получены при комбинированных вмешательствах на вентральных и дорсальных отделах позвоночника с использованием инструментария CDI. Это позволяет добиться эффективной и безопасной коррекции, снизить до минимума риск неврологических осложнений, получить долгосрочный, стабильный результат.

СТАТИКО-ДИНАМИЧЕСКАЯ ФУНКЦИЯ ПОЗВОНОЧНИКА ПРИ РАДИКУЛОПАТИЯХ У ПОДРОСТКОВ И ЮНОШЕЙ

Ахмадов Т.З.

Чеченский государственный университет, г. Грозный, Россия

THE SPINE STATIC-AND-DYNAMIC FUNCTION FOR RADICULOPATHIES IN ADOLESCENTS AND YOUTHS

Akhmadov T.Z.

The Chechen State University, Grozny, Russia

Static-and-dynamic function of the spine was studied using the appliance of the authors' design. It has been demonstrated, that the somatometric values of the spine functional state conformed to the clinical manifestations, in particular to the degree of pain manifestation, as well as to the disease roentgenological picture.

Одной из актуальных клинических и социально-экономических проблем, требующих мультидисциплинарного подхода, являются боли в позвоночнике (дорсопатии). В последнее время чаще стали изучать болевые синдромы в области спины у детей и подростков. В этой возрастной группе можно проследить начальные проявления дегенеративно-дистрофического заболевания, как основной причины болевого синдрома в области позвоночника. Представляет интерес и изучение биомеханики позвоночника при клинических проявлениях патологии позвоночника.

Под нашим наблюдением было 27 больных (13 мужчин, 14 женщин) радикулопатией (корешковые синдромы) поясничной локализации. В возрасте 14-16 лет было 5 больных, 18-25 лет – 22. Заболеванию предшествовали различные факторы: физическое напряжение – у 6 больных, переохлаждение – у 5, подъем тяжести – у 3, спортивная и бытовая травмы – у 4.

Клиническая картина заболевания складывалась из болевого синдрома в пояснице и ноге, рефлекторно–тонических расстройств, изменения рефлексов, двигательных и чувствительных нарушений. Начало заболевания в 73 % случаев было острым. Предшествовавший люмбалгический период длился от нескольких дней до 4 лет. В двух случаях болевой синдром начинался с коленного сустава. У 14 больных отмечена левосторонняя локализация болевого синдрома. В подавляющем большинстве случаев боль носила умеренно или слабо выраженный характер и усиливалась от физического усилия, долгой ходьбы и при движениях в определенной плоскости.

При обследовании больных у 15 выявлено уплощение лордоза, у 1 – кифоз, у 12 – сколиоз. Дефанс поясничных мышц наблюдался в 65,3 % случаев. У половины больных остистые отростки и точки Гара были болезненными. Болезненность точек Вале встречалась у 73 % больных. Установлено болезненное сгибание у всех больных, разгибание у 84,6 %. Более половины больных отмечали болезненность боковых наклонов и ротации. Амплитуда движений в поясничном отделе позвоночника уменьшалась в зависимости от выраженности болевого синдрома. Походка изменялась только при выраженном болевом синдроме. При сгибании усиливалась боль в пояснице и ноге, а при разгибании - только в ноге. Симптом Ласега выявлен положительным у всех больных и зависел от болевого синдрома. Симптомы Нери, Дежерина встречались редко. Рефлексы ахилловы и, реже, коленные находили измененными в 84,6 % случаев. Нарушение чувствительности по корешковому типу установлено в 65,3 % случаев. У большинства больных страдал ахиллов рефлекс и снижалась чувствительность по заднебоковой поверхности голени. Двигательные расстройства наблюдали у 15,3 % больных в виде слабости разгибателей 1 пальца стопы, гипотонии и гипотрофии мышц голени.

Клинически у 15 (55,5 %) больных диагностирован монорадикулярный синдром (L_5, L_4, чаще S_1), у 5 (18,5 %) – бирадикулярный синдром. Полирадикулярный синдром установлен у одной больной.

Устройством «гониокурвиметр» собственной конструкции (2007) мы исследовали у больных статико-динамическую функцию позвоночника. Выявлено, что при радикулопатиях угол наклона к вертикали таза увеличивается, а угол наклона к вертикали крестца и показатель поясничного лордоза уменьшаются. Происходит некоторое приближение таза к горизонтальной линии и уплощение лордоза, т.е. имелась зависимость состояния статики от степени выраженности боли и рефлекторно–тонических нарушений. Суммарная амплитуда сгибания и разгибания снижалась за счет тазобедренных суставов и пояснично-нижнегрудного отдела позвоночника. Амплитуда сгибания и разгибания в тазобедренных суставах, показатели кифозирования и лордозирования при корешковых синдромах снижались почти вдвое, по сравнению с контрольной группой (400 человек). Сгибательная функция позвоночника страдала в большей степени.

Подвижность позвоночника во фронтальной плоскости была ограничена в поясничном и грудном отделах. Показатели ротации вокруг вертикальной оси также были достоверно снижены. Однако подвижность позвоночника вокруг вертикальной оси и во фронтальной плоскости, по сравнению с сагиттальной, страдала в меньшей степени. Сгибание и разгибание верхнегрудного отдела позвоночника достоверно не ограничено.

Соматометрические показатели функционального состояния позвоночника соответствовали клиническим проявлениям, особенно степени выраженности боли, а также рентгенологической картине заболевания.

Таким образом, радикулопатии у подростков и юношей имеют не только клинические особенности, но и проведенное при этом соматометрическое измерение позвоночника объективно отражает его статико-динамическое состояние, соответствуя при этом клинической картине и данным функционального рентгенологического исследования.

ОПТИМИЗАЦИЯ ХИРУРГИЧЕСКОЙ ТАКТИКИ ПРИ НЕСТАБИЛЬНЫХ ПОВРЕЖДЕНИЯХ ВТОРОГО ШЕЙНОГО ПОЗВОНКА

Бажанов С.П., Островский В.В., Нинель В.Г., Шульга А.Е.

ФГУ «Саратовский научно-исследовательский институт травматологии и ортопедии»
Минздравсоцразвития России, г. Саратов, Россия

SURGICAL TACTICS OPTIMIZATION FOR INSTABLE INJURIES OF THE SECOND CERVICAL VERTEBRA (EPISTROPHEUS)

Bazhanov S.P., Ostrovsky V.V., Ninel V.G., Shulga A.E.

Federal State Institution *The Saratov Scientific Research Institute of Traumatology and Orthopaedics of the Ministry* of Health and Social Development of Russia, Saratov, Russia

The results of treatment of 9 patients with avulsion fracture of C2 vertebral arches have been analyzed. Neurological examination, spondylography and computer tomography was performed in all the patients. Magnetic-resonance tomography was made in the victims with neurological deficit to determine the degree of spinal canal deformity, spinal cord compression and involvement. In case of instability ventral spondylodesis of C2-C3 vertebrae was performed from right submandibular approach after preliminary dislocation elimination. The formation of bone block of full value was achieved in all the cases that was confirmed by functional x-rays and by the data of multispiral computer tomography.

Первые сообщения о переломах корня дуги аксиса со смещением и деформацией позвоночника на этом уровне относятся к 1866 году. Данный вид перелома был изучен на препаратах позвонков, взятых у повешенных. Нередко такой перелом дужки C_2 позвонка сопровождается фатальным разрывом спинного мозга. При данном виде повреждения, так называемом «переломе палача», имеет место экстензионно-дистракционный механизм травмы, когда разгибание сочетается с внезапной сильной дистракцией. Попытки унифицировать переломы корня дуги аксиса предпринимались давно различными исследователями. Первоначально классификации указанных переломов основывались на вариантах смещения тела и дуги C_2 позвонка, но затем их стали разделять по степени нестабильности позвоночно-двигательного сегмента, возникшей в результате травмы. Наибольшее распространение получила классификация B. Effendi et al. (1981), которая основана на тех же критериях стабильности, но более проста, а, самое главное, позволяет наиболее адекватно планировать лечебные мероприятия.

Как правило, консервативное лечение применяется при стабильных неосложненных переломах корня дуги аксиса, подтвержденных функциональными исследованиями. Раньше применяли иммобилизацию шейного отдела позвоночника торако-краниальной гипсовой повязкой в течение 3 месяцев. В настоящее время лечение таких переломов осуществляется с помощью классических и модифицированных гало-аппаратов.

Показания к операции возникают при неустраненной деформации, нестабильности повреждения, наличии неврологической симптоматики либо её появление при переломах корня дуги аксиса. В своё время было предложено оперативное вмешательство - ламинэктомия из заднего доступа с фиксацией винтами и пластиной сломанной дуги позвонка. Однако с появлением новых технологий и конструкций для переднего межтелового спондилодеза операцией выбора при нестабильных переломах C_2 позвонка достаточно широко стал использоваться вентральный корпородез на уровне C_2-C_3 позвонков.

Цель исследования. Оптимизировать хирургическую тактику при нестабильных переломах C_2 позвонка.

Материалы и методы. Под нашим наблюдением находилось 9 пациентов с отрывным переломом дуг C_2 позвонка. Помимо неврологического обследования, всем больным для уточнения характера, типа и тяжести повреждения верхних шейных позвонков и изучения морфометрических данных выполнялись спондилограммы и компьютерные томограммы, которые во многом позволяли оптимизировать выбор адекватной хирургической тактики в каждом конкретном случае. С целью определения степени деформации позвоночного канала, компрессии и поражения спинного мозга у пострадавших с неврологическим дефицитом производилась магнитно-резонансная томография.

Заключение. При переломах дуг C_2 позвонка с наличием нестабильности нами применялся вентральный спондилодез C_2-C_3 позвонков, выполняемый из правостороннего подчелюстного доступа после предварительного устранения дислокации.

Во всех случаях достигнуто формирование полноценного костного блока, что подтверждено на функциональных рентгенограммах и по данным мультиспиральной компьютерной томографии.

БИОХИМИЧЕСКИЕ ОСОБЕННОСТИ ДЕГЕНЕРАТИВНЫХ ПРОЦЕССОВ В МЕЖПОЗВОНКОВЫХ ДИСКАХ

Байков Е.С., Русова Т.В.

ФГУ «Новосибирский научно-исследовательский институт травматологии и ортопедии» Минздравсоцразвития России, г. Новосибирск, Россия

BIOCHEMICAL CHARACTERISTIC FEATURES OF DEGENERATIVE PROCESSES IN INTERVERTEBRAL DISKS

Baikov E.S., Rusova T.V.

Federal State Institution *The Novosibirsk Scientific Research Institute of Traumatology and Orthopaedics of the Ministry of Health and Social Development,* Novosibirsk, Russia

The changes in qualitative and quantitative composition of proteoglycanes (PG) and glycosaminoglycanes (GAG) in the tissues of lumbar intravertebral disk herniae taken intraoperatively, having MRI-signals of different intensity and evaluated by modified Pfirman classification, have been studied. The tissue structure of lumbar intravertebral disk herniae, relating to various groups according to modified Pfirman classification, is differing. The fundamental changes in matrix properties may be associated with two opposing processes: classic process of degeneration, manifested itself in PG amount decrease, accumulation of low-molecular molecules carrying the chains of dermatan sulfates and keratan sulfates, water content decrease; and the other process – accumulation of relatively high-molecular PG, chondroitin sulfate prevailing, retaining of significant amount of water in tissue. This may be associated with different synthetic potential of cells, which is tested well by tissue PG/GAG amount and composition.

Возникновение грыж межпозвонковых дисков (МПД) связано с прогрессированием дегенеративно-дистрофических изменений, нарушающих структуру матрикса пульпозного ядра (ПЯ) и фиброзного кольца (ФК). Такие нарушения проявляются по-разному и клинически, и морфологически, что фиксируется при анализе данных МРТ, с использованием модифицированной классификации Пфирмана. Протеогликаны – главные компоненты внеклеточного матрикса МПД. Они являются ключевыми молекулами, обеспечивающими биомеханические свойства ткани. Процессы дегенерации существенно меняют обмен этих молекул.

Цель. Исследование изменений качественного и количественного состава протеогликанов (ПГ) и гликозаминогликанов (ГАГ) в тканях грыж межпозвонковых дисков поясничного отдела позвоночника, полученных интраоперационно и имеющих МРТ сигналы разной степени интенсивности, оцененные по модифицированной классификации Пфирмана.

Материалы и методы. Исследованы ткани грыжи МПД поясничного отдела позвоночника, полученные от 16 пациентов - 9 мужчин (56 %) и 7 женщин (44 %) в возрасте от 30 до 73 лет, оперированных по поводу компрессионно-корешкового синдрома. Выявляемые грыжи межпозвонковых дисков определялись на уровнях L_4-L_5 - у 10 (62,5 %), L_5-S_1 – у 6 (37,5 %). По модифицированной классификации Пфирмана выделены 2 группы пациентов с крайними вариантами градации степени дегенерации МПД на поясничном отделе позвоночника: I группа - со 2-ой степенью градации (8 чел.), и II группа - с 6 степенью градации (8 чел). Из тканей грыж МПД ПГ выделяли последовательными экстракциями растворами разной ионной силы: 0,14М NaCl, 4М Gu-HCl, обработкой раствором папаина. В выделенных пулах определяли количество белка и углеводных цепей (гликозаминогликанов - ГАГ) по содержанию сульфатированных ГАГ, уроновых кислот, гексоз (в мкг чистого вещества на мг сухого веса ткани). ПГ разделяли методом электрофореза в композитном геле агароза /ПААГ в трис-буфере pH 6,3; ГАГ – в 1% геле агарозы в буфере ацетата бария pH 8,0.

Результаты и обсуждение. У пациентов со 2-ой степенью градации (I-я группа) общее количество ГАГ было почти в 3 раза больше, чем в группе с 6-ой степенью (II-я группа) (35,9±7,21 против 12,1±3,48), как и количество белка (1,2±0,225 против 4,02±0,092, в I и II группах соотвественно), среди ГАГ преобладал хондроитинсульфат (ХС). В тканях грыж пациентов II-ой группы содержалось относительно большое количество дерматан- и кератансульфатов (ДС и КС). Почти треть общего количества ПГ в тканях грыж пациентов I-ой группы выделялась физиологическим раствором, тогда как у больных из II-ой группы подавляющее количество ПГ выделялось папаином, т.е. эти молекулы тесно связаны с сетью коллагена. В I-ой группе ПГ «тяжелые» (при электрофоретическом разделении локализуются близко от старта) и агрегированы, тогда как во 2-ой группе ПГ «легкие», подвижные.

Заключение. Структура ткани грыж МПД поясничного отдела, относящихся к разным группам по модифицированной классификации Пфирмана, различна. Фундаментальные изменения свойств матрикса могут быть связаны с двумя противоположными процессами: классическим процессом дегенерации, выраженным в снижении количества ПГ, накоплении низкомолекулярных молекул, несущих цепи ДС и КС, снижении

содержания воды; и другим процессом - накоплении относительно высокомолекулярных ПГ, преобладании ХС, сохранении в ткани значительного количества воды. Возможно, это связано с различным синтетическим потенциалом клеток, который хорошо тестируется по количеству и составу ПГ/ГАГ в ткани.

РОЛЬ ПАТОМОРФОЛОГИИ ШЕЙНОГО ОТДЕЛА ПОЗВОНОЧНИКА В ВЕРТЕБРО-БАЗИЛЯРНОЙ ИШЕМИИ И ЗРИТЕЛЬНЫХ РАСТРОЙСТВАХ

Батршин И.Т., Батршина Ф.Р.

МУ «Детская городская поликлиника»; БУ «Окружная клиническая детская больница», г. Нижневартовск, Россия

THE ROLE OF CERVICAL SPINE PATHOMORPHOLOGY IN VERTEBROBASILAR ISCHEMIA AND VISION DISORDERS

Batrshin I.T., Batrshina F.R.

Municipal Institution *The Children's City Polyclinic*; State-Financed Institution *District Clinical Children's Hospital,* Nizhnevartovsk, Russia

62 children and adolescents with dyscirculations in the vertebrobasilar pool have been examined. All the persons examined complained of visual acuity decrease, metamorphopsy, photopsy, narrowing of the fields of vision. The polymorphic changes of different severity degree were revealed in all the patients by spondylography of cervical spine. Significant deviations of blood flow linear velocity in vertebral arteries were observed by the results of ultrasound Dopplerography in magistral vessels; they were of bilateral character in one-third of cases, but hemodynamic changes were prevailing unilaterally. The frequency of the complaints of vision analyzer function disorder rose as far as the number of dyscirculations increased; paralysis or paresis of eyeball convergence was observed in 47.5 % of patients with vision disorders.

Недостаточность кровообращения в системе позвоночных артерий наиболее часто проявляется различными зрительными нарушениями, которые отмечаются у 45-70 % больных. В связи с высокой чувствительностью церебральных структур к ишемии по своей динамичности зрительные нарушения могут быть приравнены к вестибулярным (Юмашев Г.С., 1995).

Цель. Изучение взаимосвязи зрительных расстройств и нарушений гемодинамики в вертебрально-базилярном бассейне, вызванных патологией шейного отдела позвоночника у детей и подростков.

На базе консультативно-диагностической поликлиники окружной детской клинической больницы ХМАО и детской поликлиники №5 г. Нижневартовска обследованы 62 детей и подростков с дисциркуляциями в вертебрально-базилярном бассейне. Диагноз устанавливался на основании данных общеклинического, неврологического, лабораторных и инструментальных методов исследования.

Все обследованные предъявляли жалобы на снижение остроты зрения, метаморфопсию, фотопсию, сужение полей зрения. У всех больных на спондилограммах шейного отдела позвоночника были выявлены изменения. Так, выпрямление физиологического лордоза было у 22 пациентов (35,5 %), у 6 человек (9,7 %) - инверсия шейного лордоза с формированием кифоза, сколиоз - у каждого 5-го пациента с преимущественным расположением дуги в верхнегрудном и грудном отделах позвоночника, нестабильность шейного отдела имели 8 (12,9 %) детей, у 9 (14,5 %) выявлены различные аномалии развития позвоночника (вариант Кимерле, шейные ребра, гипоплазия или гиперплазия позвоночных отростков, конкресценция тел). Ранний остеохондроз диагностирован у 18,6 %, унковертебральный артроз - у 4,9 %, у 11 обследованных выявлены посттравматические изменения в позвоночных сегментах шейного отдела.

По результатам ультразвуковой допплерографии в магистральных сосудах имеются значительные отклонения линейной скорости кровотока в позвоночных артериях, где в 1/3 случаев они носили двусторонний характер, но с преобладанием гемодинамических изменений с одной стороны. У 6 больных выявлена редукция кровотока с одной стороны. При этом снижение линейной скорости кровотока менее чем на 32,2 % в одной из позвоночных артерий не вызывает у больных зрительных нарушений и расстройств.

Системный анализ зрительных расстройств при различных формах ишемических нарушений показал, что у больных с увеличением количества дисциркуляций почти на 1/3 повышается частота жалоб на нарушение функции зрительного анализатора. Одним из кардинальных, хотя и малозначимых симптомов гипофункции мезенцефальных отделов ствола, является паралич или парез конвергенции глазных яблок, регистрировавшийся у 47,5 % больных, имеющих зрительные расстройства.

Можно констатировать, что при вертеброгенных поражениях экстракраниальных отделов позвоночных артерий характерны своеобразные зрительные нарушения, свидетельствующие о страдании корковых отделов зрительного анализатора. Данные расстройства, как самостоятельные проявления шейного остеохондроза, встречаются, в основном, в начальной и резидуальной фазе вертебрально-базилярной недостаточности.

СОЗДАНИЕ ДЕПО АНТИБАКТЕРИАЛЬНЫХ ПРЕПАРАТОВ В ЗОНЕ ПЕРЕДНЕГО СПОНДИЛОДЕЗА ПРИ ВОСПАЛИТЕЛЬНЫХ ЗАБОЛЕВАНИЯХ ПОЗВОНОЧНИКА

Беляков М.В., Гусева В.Н., Виноградова Т.И., Мушкин А.Ю., Сердобинцев М.С., Маничева О.А., Куклин Д.В., Дорофеев Л.А.

ФГУ «Санкт-Петербургский научно-исследовательский институт фтизиопульмонологии» Минздравсоцразвития России, г. Санкт-Петербург, Россия

THE CREATION OF THE DEPOT OF ANTIBACTERIAL PREPARATIONS IN THE ZONE OF ANTERIOR SPONDYLODESIS FOR THE SPINE INFLAMMATORY DISEASES

Beliakov M.V., Guseva V.N., Vinogradova T.I., Mushkin A.Yu., Serdobintsev M.S., Manicheva O.A., Kuklin D.V., Dorofeyev L.A.

Federal State Institution *The Saint Petersburg Scientific Research Institute of Phthysiopulmonology* of the Ministry of Health and Social Development, St. Petersburg, Russia

28 patients with the spine tuberculosis and osteomyelitis have been treated using carbonic implants with cylindrical cavities in their butt-ends, and these cavities were filled with broad-spectrum antibiotic, Rifampicin. Positive results were obtained.

Введение. Оперативное лечение воспалительных заболеваний позвоночника обычно заканчивается пластическим замещением дефекта с целью восстановления анатомической целостности и опороспособности позвоночного столба. Для этого чаще всего применяются свободные костные трансплантаты. В 3-7 % случаев встречается нагноение в зоне пластики, одной из причин которого является недостаточная для подавления роста и гибели микроорганизмов концентрация антибактериальных средств в очаге воспаления в связи с нарушением микроциркуляции в пораженной кости. Кроме аутотрансплантатов в костно-суставной хирургии используются и небиологические материалы, среди последних особого внимания заслуживают углерод-углеродные имплантаты (УУИ), близкие по химическому составу к кости. Кроме обеспечения опорной функции углеродные имплантаты могут служить и как контейнеры лекарственных препаратов.

Цель исследования. Совершенствование методов хирургического лечения воспалительных заболеваний позвоночника

Материалы и методы. Для переднего спондилодеза у 28 пациентов с туберкулезом и остеомиелитом позвоночника применены углеродные имплантаты, в торцах которых имелись цилиндрические полости, наполненные антибиотиком широкого спектра действия (в том числе с противотуберкулезной активностью) рифампицином. Антибиотик, выделяясь из контейнера, оказывает локальное противомикробное действие в зоне пластики. Предшествующие экспериментальные исследования показали длительное (до 3-х недель) выделение препарата в кость и окружающие мягкие ткани при внутрикостном введении имплантатов-контейнеров с 60 и 120 мг рифампицина. Оценивалось течение ближайшего послеоперационного периода – длительность послеоперационной гипертермии, воспалительной реакции в анализах крови (лейкоцитоз, сдвиг формулы влево, ускорение СОЭ, острофазовые белки).

Результаты. При оценке эффективности применения УУИ в качестве контейнера рифампицина установлено, что общая гипертермия тела в течение первых 7 суток сохранялась у 44,4 % больных (против 80,0 % при введении антибиотика per os или парентерально, $p<0,05$), воспалительная реакция крови на 18-20 сутки после операции отмечена у 61,1 % (против 90,0 %, $p<0,05$), реже регистрировали повышение активности АЛТ и АСТ. Ни у одного пациента с использованием контейнера рифампицина не обнаружено обострения процесса.

Выводы. УУИ, как контейнер рифампицина позволяет поддерживать его бактерицидные концентрации в зоне имплантации в течение трех недель, использование его в клинике улучшает течение послеоперационного периода и способствует уменьшению гепатотоксического действия препарата.

ЛАБОРАТОРНЫЙ ПРОГНОЗ ВОСПАЛИТЕЛЬНЫХ ОСЛОЖНЕНИЙ В ХИРУРГИИ ПОЗВОНОЧНИКА

Бердюгина О.В., Бердюгин К.А.

ГУЗ «Свердловская областная клиническая больница № 1», г. Екатеринбург, Россия

ЛАБОРАТОРНЫЙ ПРОГНОЗ ВОСПАЛИТЕЛЬНЫХ ОСЛОЖНЕНИЙ В ХИРУРГИИ ПОЗВОНОЧНИКА

Berdiugina O.V., Berdiugin K.A.

State Health Institution *The Sverdlovsk Regional Clinical Hospital No.* 1, Yekaterinburg, Russia

A technique of laboratory prediction of inflammatory complications has been developed for osteosynthesis of the spine using a device for external fixation. Immunologic analysis consisted in lymphocyte immunophenotyping, determination of lactoferrin level by the method of two-site sandwich-variant immunoenzyme analysis, the activity of cation proteins and myeloperoxydase by cytochemical method; determination of the level of class A, M, G

immunoglobulines, the concentration of cytokines and acute-phase proteins. The function, allowing to predict inflammatory complications before surgery and on 2-4 day after surgery, has been established on the basis of multiple linear regression analysis.

Проблема воспалительных осложнений – одна из основных в хирургии, особенно она актуальна для использования аппаратов внешней фиксации.

Цель исследования. Разработка способа лабораторного прогнозирования воспалительных осложнений при остеосинтезе позвоночника аппаратом внешней фиксации.

Мониторинг проводили у 92 больных с повреждениями грудного и поясничного отделов позвоночника. У 29 пациентов (32 %) из наблюдаемой группы возникли осложнения: у 16 больных после проведения первого этапа оперативного лечения – остеосинтеза позвоночника аппаратом внешней фиксации - отмечалось воспаление мягких тканей вокруг стержней, у 13 больных аналогичное осложнение возникло после проведения второго этапа оперативного лечения – переднебокового спондилодеза. Иммунологический анализ включал иммунофенотипирование лимфоцитов, определение уровня лактоферрина методом двухсайтового «сэндвич»-варианта иммуноферментного анализа, активности катионных белков и миелопероксидазы цитохимическим методом; определение уровня иммуноглобулинов классов A, M, G, концентрации цитокинов ИЛ-1α, ИЛ-1β, ИЛ-1ra, ИЛ-8, ФНО-α и острофазовых белков (С-реактивного белка, фибриногена, гаптоглобина, церулоплазмина, альбумина). Статистические методы исследования проведены с использованием компьютерной программы «STATISTICA» (ver. 6.0), они включали базовые статистики и множественный линейный регрессионный анализ.

На основании множественного линейного регрессионного анализа установлена функция, позволяющая прогнозировать воспалительные осложнения до операции и на 2-4 сутки после операции. Отличительной особенностью установления прогностического правила являлось последовательное включение независимых переменных до состояния, когда уравнение не стало удовлетворительно описывать исходные данные. Коэффициент детерминации уравнения регрессии на обучающей выборке составил 89,3 % ($p<0,001$), точность распознавания на независимой тестовой выборке (53 больных) – 91,1 %. Применение уравнения позволяет увеличить надежность прогнозирования воспалительных осложнений при остеосинтезе позвоночника аппаратом внешней фиксации.

ИНДИВИДУАЛЬНОЕ КОМПЬЮТЕРНОЕ МОДЕЛИРОВАНИЕ ПРИ КРАНИОПЛАСТИКЕ

Биктимиров Р.Г., Киселев А.М., Кедров А.В., Шипилин С.Н.

ГУ «Московский областной научно-исследовательский клинический институт им. М.Ф. Владимирского», г. Москва, Россия

INDIVIDUAL COMPUTER MODELING FOR CRANIOPLASTY

Biktimirov R.G., Kiselev A.M., Kedrov A.V., Shipilin S.N.

State Institution *The Vladimirsky Moscow Regional Scientific Research Clinical Institute*, Moscow, Russia

The complex clinical-and-radiation study has been performed in 7 patients at the age of 25-52 years, who were planned to undergo the reconstructive surgery of cranial vault and base for the postoperative defects and neoplasms of cranial anatomic structures of different localizations. Computer modeling was made according to CT data, an accurate plastic fragment of cranial part was made in conformity with configuration, size and shape. A mesh graft of titanium was created on the basis of the data obtained (USA ASTM F 67-00 standard) in view of the sizes, geometric parameters, conforming to cosmetic restoration of cranial vault and base. The surgeries have been made resulted in complete elimination of cosmetic disorders, the anatomical integrity of vault and base shape has been restored. The implant mesh structure contributes to more rapid union of soft tissues in the area of intervention. No complications were observed.

Несмотря на многолетний опыт пластической хирургии черепа, вопросы краниопластики с целью восстановления анатомической целостности формы свода и основания для нормализации функциональных взаимоотношений между веществом мозга, оболочками и наружными покровами в свете новых технологий являются актуальными и требуют дальнейшей разработки. Немаловажный фактор несет эстетическая картина в послеоперационном периоде. Известный ряд пластических материалов для закрытия дефектов черепа требует дифференциального подхода к их выбору при различных локализациях и размерах дефектов.

Цель. Оценка эффективности лечения при реконструктивной пластике свода и основания черепа аллотрансплантатами и имплантатами на основе индивидуального компьютерного моделирования.

Материал и методы. Проведено комплексное клинико-лучевое обследование 7 больных в возрасте от 25 до 52 лет, которым планировалось проведение реконструктивной операции на своде и основании черепа. Из них: у четырех пациентов был обширный послеоперационный костный дефект черепа краниобазальной локализации вследствие перенесенной тяжелой черепно-мозговой травмы; у одной больной – значительный дефект черепа в лобной области, как следствие развившегося остеомиелита лоскута после удаления менингиомы ольфакторной ямки; пациентка с опухолью (плазмоцитома) лобной кости с прорастанием

надкостницы, кожи, твердой мозговой оболочки, врастанием в лобную пазуху справа, объемным воздействием на правую лобную долю, при этом размер пораженной кости составлял 10х9 см; больная с дермоидной опухолью правой теменной области с разрушением кости. Пациентам выполнена предоперационная МСКТ головы на аппарате Phillips Brilliance 16 с коллимацией 16х0,75, толщиной среза 0,8-1 мм, с инкрементом 0,4-0,5. По объему данных КТ исследования произведено компьютерное моделирование, изготавливался пластмассовый точный фрагмент участка черепа соответственно конфигурации, размеру и форме. На основе полученных данных создавался титановый сетчатый трансплантат (стандарт USA ASTM F 67-00, КОНМЕТ) с учетом размеров, геометрических параметров, соответствующих косметическому восстановлению свода и основания черепа. У больных с опухолью рассчитывался объем предстоящей резекции пораженной кости, по форме которого моделировалась титановая сетка. Выполнены операции, результатом которых было полное устранение косметических нарушений, восстановлена анатомическая целостность формы свода и основания. Сетчатое строение имплантата способствует ускоренному сращению мягких тканей в области вмешательства. Осложнений не отмечено.

Заключение. Для проведения плановых реконструктивных вмешательств в дооперационном периоде целесообразно изготовить индивидуальный имплантат на основе компьютерного моделирования, который позволяет полностью восстановить форму и целостность свода и основания; свести к минимуму косметические дефекты; сократить время проведения оперативного вмешательства; пребывание в стационаре.

ОРГАНИЗАЦИЯ МЕДИЦИНСКОЙ ПОМОЩИ ПОСТРАДАВШИМ С СОЧЕТАННЫМИ ПОЗВОНОЧНО-СПИНОМОЗГОВЫМИ ПОВРЕЖДЕНИЯМИ В УСЛОВИЯХ МНОГОПРОФИЛЬНОГО СТАЦИОНАРА

Валеев Е.К., Ягудин Р.Х., Валеев И.Е., Валеев К.Е.

ГУЗ «Республиканская клиническая больница» МЗ РТ, г. Казань, Россия

THE ORGANIZATION OF MEDICAL CARE FOR THE VICTIMS WITH COMBINED SPINE-AND-SPINAL CORD INJURIES UNDER THE CONDITIONS OF MULTISPECIALIZED IN-PATIENT DEPARTMENT

Valeyev E.K., Yagudin R.Kh., Valeyev I.E., Valeyev K.E.

State Health Institution *The Republican Clinical Hospital* of the Ministry of Health of the Republic of Tatarstan, Kazan, Russia

The results of using the algorithm of medical measures developed for combined spine-and-spinal cord trauma in 61 patients are demonstrated. The injury of the spine and spinal cord was combined with the injuries of brain, thoracic cage, abdominal organs, pelvis and limb bones. The main criteria of treatment tactics acceptance were the following: evaluation of patient condition severity, determination of dominant injury, the sequence of surgical intervention performance. In the presence of intracranial hematoma, hemopneumothorax and abdominal hemorrhage the spine surgeries were performed as a second stage after patient general condition stabilization. In case of stable fractures of the spine the priority in treatment was given to the injuries of the locomotor system, in case of instable ones – to fixation with a transpedicular construction. The technique of extrafocal osteosynthesis according to Ilizarov was predominantly used for fractures of pelvis and limb bones (22), and open osteosynthesis with subsequent fixation using internal systems was performed in 4 cases only. Initially it is appropriate to perform surgical treatment of femur, and in case of combination with spinal cord compression femoral osteosynthesis should be performed, as well as decompressing-stabilizing intervention in the spine.

В связи с неуклонным ростом дорожно-транспортного травматизма, при котором превалируют сочетанные повреждения, особенно связанные с позвоночником, приводящие к глубокой инвалидности и летальным исходам, изыскание оптимальных путей оказания специализированной помощи таким пострадавшим остается актуальным.

Цель исследования. Разработка алгоритма лечебных мероприятий при сочетанной позвоночно-спинномозговой травме.

Работа основана на анализе результатов лечения 61 пациента, доставленных в травматологический центр Республиканской клинической больницы МЗ РТ после ДТП: основная часть пострадавших (82 %) - непосредственно с места травмы, остальные – на 1-2 сутки из участковых больниц. У всех больных имелась позвоночно-спинномозговая травма, сочетающаяся: с поражением головного мозга - 17 случаев, грудной клетки и ее органов - 13, живота - 5, таза - 3, костей конечностей - 23. Локализация повреждений позвоночника: C_{1}-$_{2}$ – 5, C_{5-7} – 15 , Th_{6-7-8} – 9, Th_{12}- L_1 – 21, L_2-L_5 – 11. Характер неврологических нарушений спинного мозга зависел от уровня повреждения позвоночного столба и варьировал от типа А до типа Д по классификации ASIA/IMSOP. По данным РКТ и МРТ, у 40 пострадавших имел место ушиб со сдавлением спинного мозга, у остальных - только ушиб мозговых структур. В 7 случаях выявлены внутричерепные гематомы, у 10 – гемопневмоторакс, у 3 – кровотечение из внутренних органов. Диагностирован шок 2-3 степени. Пострадавших в приемном отделении обслуживали бригады врачей (травматологи, хирурги и нейрохирурги). На фоне противошоковых мероприятий выполнялись УЗИ внутренних органов, КТ позвоночника и грудной клетки, экспресс анализы. Основными критериями принятия тактики лечения являлись: оценка тяжести состояния

больного, определение доминирующего повреждения, последовательность выполнения оперативных вмешательств. При наличии внутричерепной гематомы, гемопневмоторакса и кровотечения в брюшной полости вмешательства выполнялись в операционной приемного отделения. Лишь после стабилизации общего состояния больного осуществлялось хирургическое пособие на позвоночнике: на верхнешейном уровне – окципитоспондилодез, ниже – передняя декомпрессия с корпородезом, на грудопоясничном уровне – транспедикулярный спондилодез. При стабильных переломах позвоночника приоритет в лечении отдавался повреждениям костей опорно-двигательного аппарата, при нестабильных - фиксации транспедикулярной конструкцией. При переломах таза и костей конечностей преимущественно применялась методика внеочагового остеосинтеза по Илизарову (22) и только в 4-х случаях – открытый остеосинтез с последующей фиксацией погружными системами. Симультанные операции выполнены у 8 больных: одноэтапные параллельные вмешательства (4), последовательные отсроченные - двумя бригадами на позвоночнике и костях конечностей. Целесообразно первично производить оперативное лечение бедренной кости, а при сочетании со сдавлением спинного мозга – остеосинтез бедра и декомпрессионно-стабилизирующее вмешательство на позвоночнике.

Таким образом, разработанный алгоритм лечебных мероприятий показал его жизнеспособность, возможность предотвращения диагностических ошибок и улучшение результатов лечения при сочетанной позвоночно-спинномозговой травме.

ОЦЕНКА ЭФФЕКТИВНОСТИ САНАТОРНО-КУРОРТНОГО ЛЕЧЕНИЯ БОЛЬНЫХ С БОЛЬЮ В СПИНЕ ПРИ ДИСТРОФИЧЕСКИХ ЗАБОЛЕВАНИЯХ ПОЗВОНОЧНИКА

Гильмутдинова Л.Т., Сахабутдинова А.Р., Загитова Г.Д., Мухаметова А.М.

ГОУ ВПО «Башкирский государственный медицинский университет Росздрава»;
ГУП санаторий «Зеленая Роща», г. Уфа, Россия

THE ASSESSMENT OF SANATORIUM-AND-RESORT TREATMENT EFFECTIVENESS IN PATIENTS WITH BACKACHE FOR DYSTROPHIC DISEASES OF THE SPINE

Gilmutdinova L.T., Sakhabutdinova A.R., Zagitova G.D., Mukhametova A.M.

State Educational Institution of Higher Professional Education *The Bashkiria State Medical University of Russian Health Service*, State Unitary Enterprise *Zelenaya Roshcha*, Ufa, Russia

The assessment of sanatorium-and-resort treatment effectiveness in patients with backache for dystrophic diseases of the spine have been made. The patients underwent sanatorium-and-resort treatment for 18 days. The complex of sanatorium-and-resort treatment included back massage depending on the site of involvement – 10 procedures; sulfurated hydrogen bathes and physiotherapeutic procedures – 10 procedures, therapeutic physical training by group method in water or in the hall of physical therapy depending on the somatic status of each patient – 8-10 sessions, phytotherapy with sedative species. The stopping of pain syndrome and improvement of general condition was observed in most patients by the end of treatment – in 45 patients of 48 included into the study sample (93.75 %).

Наиболее частая причина боли в спине - дистрофические заболевания позвоночника, которые занимают первое место в группе заболеваний опорно-двигательного аппарата. В России поражение нервной системы, обусловленное дистрофическим поражением позвоночника, занимает второе место среди причин потери работоспособности. Заболевание приводит не только к ухудшению качества жизни, но и к инвалидности. Это свидетельствует о недостаточном использовании средств и методов реабилитации у данной категории больных.

Цель. Оценка эффективности санаторно-курортного лечения больных с болью в спине при дистрофических заболеваниях позвоночника.

Материалы и методы. Исследование выполнено на кафедре восстановительной медицины и курортологии ИПО Башкирского государственного медицинского университета, санатория Зеленая Роща, г. Уфа.

В исследование вошли 48 человек с остеохондрозом позвоночника от 22 до 65 лет, находившихся на реабилитации в санатории «Зеленая Роща» с января по апрель 2011 года, 18 (37,5 %) женщин и 30 (62,5 %) мужчин. Из них на долю полисегментарного остеохондроза среди пациентов приходится 58,3 % случаев, пояснично-крестцового – 20,8 %, шейный остеохондроз – 8,3 %, грудной - 8,3 %, остальное занимают различные сочетания данных патологий – 4,2 %. Наибольшее количество больных выявилось в возрастных группах 25-35 и 45-55 лет. В 64,5 % случаев пациенты жаловались на боли в определенной области позвоночника при нагрузке и 31,25 % пациентов проявляли жалобы на хроническую боль в спине и в 4,25 % случаев больные вовсе не предъявляли жалоб, однако в анамнезе упоминали об эпизодах боли в спине. Пациенты находились на санаторно-курортном лечении в течение 18 дней.

Комплекс санаторно-курортного лечения включал массаж спины в зависимости от области поражения — по 10 процедур, серо-водородные ванны и физиотерапевтические процедуры — по 10 процедур, лечебную гимнастику групповым методом в воде или зале лечебной физкультуры в зависимости от соматического статуса каждого пациента - по 8-10 занятий, фитотерапию седативными сборами.

Все пациенты принимали сероводородные ванны (температура 36-37'С, продолжительность 8-10 минут) через день, чередуя с плаванием в бассейне. При остеохондрозе шейного отдела позвоночника рекомендовалось плавание в положении на спине, работая одновременно обеими верхними конечностями («симметричное» плавание), при остеохондрозе грудного и поясничного отделов – все виды плавания.

Ультрафонофорез с 1% гидрокортизоновой мазью применялся паравертебрально на соответствующий отдел позвоночника, режим постоянный, интенсивность - 0,2-0,6 Вт/см^2, по 5-7 минут на зону. Данная процедура проводилась также через день, чередуясь с магнитотерапией. Магнитотерапия на область пораженного сегмента позвоночника, интенсивность 30 мТл, частота 100 Гц, продолжительностью 10-15 минут.

Оценивали показатели АД в покое и после проведения нагрузки (лечебная гимнастика, водные процедуры), интенсивность болевого синдрома, общее состояние.

После первого занятия лечебной гимнастикой у 11 пациентов (22,9 % случаев) поднялось артериальное давление на 15 % от исходного показателя. Однако после третьего занятия отмечается нормализация артериального давления у 9 пациентов (81,8 %) из 11 случаев.

К концу лечения у большинства пациентов наблюдалось купирование болевого синдрома и улучшение общего состояния у 45 пациентов (93,75 %).

Выводы. Выбранный нами комплекс санаторно-курортного лечения больных с болью в спине при дистрофических заболеваниях позвоночника показал свою высокую эффективность (93,75 %) и может быть рекомендован к применению в практике.

ПРИМЕНЕНИЕ РЕФЛЕКСОТЕРАПИИ У БОЛЬНЫХ С ДИСТРОФИЧЕСКИМИ ЗАБОЛЕВАНИЯМИ ПОЗВОНОЧНИКА

Гильмутдинова Л.Т., Тагирова З.С., Сахабутдинова А.Р.

ГОУ ВПО «Башкирский Государственный медицинский университет Росздрава»; МУ ГКБ № 21, г. Уфа, Россия

REFLEX THERAPY USE IN PATIENTS WITH DYSTROPHIC DISEASES OF THE SPINE

Gilmutdinova L.T., Tagirova Z.S., Sakhabutdinova A.R.

State Educational Institution of Higher Professional Education *The Bashkiria State Medical University of Russian Health Service*; Municipal Institution *City Clinical Hospital No. 21*, Ufa, Russia

The effectiveness assessment of complex treatment in patients with the reflex syndromes for dystrophic diseases of the spine using acupuncture has been made. Acupuncture has been used in 182 patients with the vertebral radicular syndrome of lumbosacral (91.2 %) and thoracocervical (8.8 %) localization through conventional basic therapy. The results evidence the marked analgetic effect of the procedures made beginning from 3-4 sessions. The symptoms of nervous root tension decreased in parallel, as well as the painfulness for paravertebral point palpation, physical activity increased. The regression of neurological symptoms through acupuncture was noted in 62.5 % of patients.

Рост числа дистрофических заболеваний позвоночника приобретает характер эпидемии в современном обществе. Неврологические проявления остеохондроза являются чрезвычайно распространенной патологией, которая ведет к утрате трудоспособности и социальной дезадаптации лиц трудоспособного возраста, что представляет огромную медико-социальную значимость.

Современная практика обладает широким выбором методов лечения остеохондроза позвоночника. Широкое распространение в комплексном лечении данной категории больных получила рефлексотерапия, которая характеризуется безвредностью, относительной простотой выполнения, способностью дополнять или даже заменять традиционные методы лечения, экономической доступностью, способностью воздействовать на весь организм, стимулируя его защитно-компенсаторные и приспособительные механизмы и нормализуя измененную реактивность.

Цель. Оценка эффективности комплексного лечения больных с рефлекторными синдромами при дистрофических заболеваниях позвоночника с применением иглорефлексотерапии.

Материалы исследования. Рефлексотерапия в условиях неврологического отделения МУ ГКБ № 21 была применена у 182 больных с вертебральным корешковым синдромом пояснично-крестцовой (91,2 %) и шейно-грудной (8,8 %) локализации на фоне общепринятой базисной терапии. Давность заболевания - от 1 месяца до 4 лет, продолжительность настоящего обострения – от 2 недель до 3 месяцев. Клинически корешковый синдром характеризовался упорными болями, анталгическими позами, ограниченностью движений в пояснице, болезненностью при пальпации, положительными симптомами натяжения, чувствительными нарушениями, снижением сухожильных рефлексов, преимущественно ахиллова рефлекса. У большинства больных предшествовавшая традиционная медикаментозная терапия: нестероидные противовоспалительные средства, противоотечные препараты, сосудистые препараты, физиотерапия – либо не имела никакого эффекта, либо эффект был минимален. В зависимости от локализации корешкового синдрома иглы ставились паравертебрально на пояснично-крестцовом либо шейно-грудном уровне, также по ходу пораженного корешка

по меридиану мочевого пузыря. Наряду с использованием АТ нижних конечностях применялась точка верхней конечности. В некоторых случаях полезна методика «малого укола», использование наиболее болезненной точки, а также АТ выше и ниже места боли. Иногда целесообразно использовать методику «перекрытия» каналов на различных уровнях. Точки V60, V58, V40, V31,V32, V33, V34, V30, VB34, T4 являются ключевыми при корешковых синдромах. Широко применялось комбинированное лечение: корпоральная и аурикулярная (АРТ40, 52, 54, 55).

Результаты проведенного лечения свидетельствуют о выраженном анальгетическом эффекте проводимых процедур, начиная с 3-4 сеансов. Параллельно при объективном исследовании уменьшались симптомы натяжения нервных корешков, болезненность при пальпации паравертебральных точек, повышалась физическая активность. На фоне иглорефлексотерапии регресс неврологической симптоматики был отмечен у 62,5 % больных.

Выводы: применение рефлексотерапии позволяет повысить эффективность лечения больных с дистрофическими заболеваниями позвоночника, достичь более стойкого и быстрого положительного результата в виде регресса неврологической симптоматики, купирования болевых синдромов.

ТЕРМОГРАФИЧЕСКАЯ ОЦЕНКА ЭФФЕКТИВНОСТИ ТЕРАПИИ ПРИ ОСТЕОПОРОЗЕ

Глазырин Д.И., Давыдов О.Д., Устюжанинова Е.В.

ФГУ «Уральский научно-исследовательский институт травматологии и ортопедии им. В.Д. Чаклина» Минздравсоцразвития России, г. Екатеринбург, Россия

THERMOGRAPHIC ASSESSMENT OF THERAPY EFFECTIVENESS FOR OSTEOPOROSIS

Glazyrin D.I., Davydov O.D., Ustiuzhaninova E.V.

Federal State Institution *The Chaklin Ural Scientific Research Institute of Traumatology and Orthopaedics* of the Ministry of Health and Social Development of Russia, Yekaterinburg, Russia

Therapy effectiveness for osteoporosis has been evaluated by thermography making. The widespread zone of light intensity increase is revealed in all the patients with lower-thoracic and lumbar vertebral body osteoporosis according to the data of infra-red computer thermography. It looks like a wide homogenous spot with relatively clear boundaries in the projection of spinous processes with the transition to paravertebral zones. The revealed focus of hyperthermia evidences local sluggish process with metabolic process disorder and regional discirculation. The retrospective study with objectivization of the parameters by the data of densitometry, thermography and stabilography has convincingly demonstrated that it is possible to achieve stable compensation and maintain the result obtained for many years only in case of proper and systematic performance of medical measures.

Актуальность исследования. В настоящее время диагностика остеопороза проводится только в специализированных отделениях, а лечение в большинстве случаев нерегулярно проходит в домашних условиях по месту жительства. Не подводятся итоги лечения различными препаратами и не изучаются отдаленные результаты.

Цель исследования. Оценка эффективности терапии при остеопорозе путем проведения термографии.

Материалы и методы. Примером своевременного обращения и продуктивного лечения в течение 10 лет может служить история болезни больной А. 70 лет, и.б. № 94796, которая поступила по поводу острых болей в позвоночнике в 1999 году после падения на лыжах.

Результаты. Был диагностирован постменопаузальный остеопороз грудного и поясничного отделов позвоночника, кифоз грудного и поясничного отделов, субхондральный склероз этих отделов, тораколюмбоишиалгический синдром на фоне тиреоидита и приема L-тироксина.

Проведено лечение миокальцикомом, препаратами кальция с витамином D_3, строгий корсетный режим – боли уменьшились.

В последующие годы прием медикаментов был регулярным – бисфосфонаты и все виды препаратов кальция и витамина D_3 в сочетании с магнитотерапией и лечением скэнаром.

За все годы изучались клинические данные и денситометрические показатели: 1999 г. – Т -3,1; 2000 г. – Т -2,9; 2001, 2002, 2003 г.г. – Т -3,1; 2004 – Т -3,0; 2005, 2006 г.г. – Т -3,3; 2007, 2008, 2009 г.г. – Т -3,2, 2010 г. – Т -3,1. У больной все годы был корсетный режим, переломов не было.

При проведении стабилографического и термографического методов исследования у пациентки выявлены значительные отличия полученных показателей по сравнению с пациентами, принимавшими лечение нерегулярно.

Так, по данным инфракрасной компьютерной термографии у всех больных с остеопорозом тел позвонков в нижнегрудной и поясничной области выявляется распространенная зона повышения интенсивности свечения. Она имеет вид гомогенного широкого пятна с относительно четкими границами в проекции остистых отростков с переходом на паравертебральные области. Выявляемый очаг гипертермии свидетельствует о локальном вялотекущем воспалительном процессе с нарушением обменных процессов и региональной дисциркуляцией.

Термографическая картина у пациентки в рассматриваемом случае была представлена нормальной термограммой, свидетельствовавшей об отсутствии выраженных нейродегенеративных и сосудистых расстройств.

При проведении компьютерного стабилографического исследования у пациентки выявлено удовлетворительное функциональное состояние опорно-двигательного аппарата в акте поддержания устойчивого равновесия. В условиях привычного удобного стояния все основные показатели, характеризующие опороспособность и возможность поддержания устойчивого равновесия, были в пределах возрастной нормы. Тогда как отличительной особенностью пациентов с остеопорозом является значительное изменение стабилографических параметров. В частности – уменьшение площади, в пределах которой осуществляется перемещение центра давления стоп на опорную поверхность.

Таким образом, проведенное нами ретроспективное исследование с объективизацией показателей по данным денситометрии, термографии и стабилографии убедительно показало, что только при правильном и регулярном выполнении лечебных мероприятий возможно добиться стойкой компенсации и удерживать полученный результат на протяжении многих лет.

ВАРИАНТЫ КОРРЕКЦИИ ВРОЖДЕННОГО КИФОСКОЛИОЗА У ДЕТЕЙ СТАРШЕГО ВОЗРАСТА ПРИ НАРУШЕНИИ СЕГМЕНТАЦИИ И ФОРМИРОВАНИЯ ПОЗВОНКОВ

Голубев К.Е.

ФГУ «Научно-исследовательский детский ортопедический институт им. Г.И. Турнера» Минздравсоцразвития России, Санкт-Петербург, Россия

VARIANTS OF CONGENITAL KYPHOSCOLIOSIS CORRECTION IN OLDER CHILDREN IN CASE OF VERTEBRAL SEGMENTATION AND FORMATION DISORDER

Golubev K.E.

Federal State Institution *The Turner Scientific Research Children Orthopaedic Institute of the Ministry of Health and Social Development of Russia*, St. Petersburg, Russia

The results of surgical treatment of 6 older children with congenital kyphoscoliosis of lumbar and thoracolumbar spine through vertebral segmentation and formation disorder have been evaluated. The selection of correction technique has been shown to depend on defect type, deformity size and neurological picture. In the main, surgical interventions are of decompressive-and-stabilizing character, and they provide for stability of the result achieved in the process of child's growth and development.

Цель. Оценить результаты хирургического лечения детей старшей возрастной группы с врожденным кифосколиозом поясничного и грудопоясничного отдела позвоночника на фоне нарушения сегментации и формирования позвонков.

Материалы и методы. Проведен анализ хирургического лечения 6 пациентов мужского пола в возрасте 15-17 лет с врожденным кифосколиозом при нарушении сегментации и формирования позвонков. У 3 пациентов отмечалось нарушение сегментации позвонков, у остальных - нарушение формирования. У 4-х больных отмечалась неврологическая симптоматика в виде парезов нижних конечностей. Величина кифотической деформации варьировала от 45° до 95°, сколиотической - от 5° до 50° по Coob. С учетом варианта врожденного порока, величины деформации и неврологической симптоматики пациентам выполняли различные виды хирургического лечения. При отсутствии неврологической симптоматики выполняли экстирпацию патологического позвонка, а при наличии неврологической картины – резекцию средней колонны позвонков.

У 3 пациентов с нарушением сегментации и у одного - с нарушением формирования позвонков выполняли резекционную ляминотомию на уровне порока, фораминотомию, частичную резекцию средней колонны на вершине деформации, транспозицию дурального мешка, коррекцию и стабилизацию деформации позвоночника многоопорной металлоконструкцией в сочетании с задним локальным спондилодезом.

В 2 наблюдениях при нарушении формирования позвонков осуществляли экстирпацию аномального позвонка, коррекцию и стабилизацию деформации многоопорной металлоконструкцией, реконструкцию передней и средней колонн на уровне порока pyramesh в сочетании с костной пластикой и задний спондилодез.

Результаты. После хирургического лечения величина остаточной кифотической деформации составила от 19° до 58°, сколиотической - от 2° до 35°. Достигнутая коррекция и стабильность установленной металлоконструкции отмечались на протяжении всего периода наблюдения. Срок наблюдения составил от 3 до 5 лет. Задний локальный спондилодез был сформирован в течение 2,5-3 лет после операции. У больных с неврологическими нарушениями регресса неврологической симптоматики не отмечалось.

Заключение. Выбор способа коррекции врожденного кифосколиоза поясничного и грудопоясничного отдела позвоночника у детей старшей возрастной группы при нарушении сегментации и формирования позвонков зависит от вида порока, величины деформации и неврологической картины. Оперативные

вмешательства носили, в основном, декомпрессивно-стабилизирующий характер и обеспечивали стабильность достигнутого результата в процессе роста и развития ребенка.

РЕЗУЛЬТАТЫ СПОНДИЛОДЕЗА В ХИРУРГИЧЕСКОМ ЛЕЧЕНИИ НЕСПЕЦИФИЧЕСКИХ СПОНДИЛОДИСЦИТОВ ШЕЙНОГО ОТДЕЛА ПОЗВОНОЧНИКА

Гончаров М.Ю.

Областная клиническая больница № 1, г. Екатеринбург, Россия

SPONDYLODESIS RESULTS IN SURGICAL TREATMENT OF NON-SPECIFIC CERVICAL SPONDYLODISCITIS

Goncharov M.Yu.

Regional Clinical Hospital No. 1, Yekaterinburg, Russia

The results of surgical treatment of 15 patients with non-specific purulent diseases of the spine (NSPDS) of cervical localization have been studied. All the patients have been operated on by one stage using the standard technique – surgical debridement of pyogenic abscess via ventral approach with spondylodesis. Isolated autobone spondylodesis was performed in 10 (66.7 %) patients of 15, autobone spondylodesis was supplemented with fixation using ventral plates of different producers – in 5 (33.3 %) patients. Intraoperative and postoperative complications were not observed.

В настоящее время неспецифические гнойные заболевания позвоночника (НГЗП) остаются постоянной проблемной строкой в хирургической деятельности любого нейрохирургического стационара. В настоящее время в подходах к лечению НГЗП существует много проблем, которые остаются спорными и открытыми для обсуждения. Одна из них – использование изолированного аутокостного спондилодеза или в сочетании с инструментальной фиксацией.

Целью нашей работы было изучение результатов хирургического лечения НГЗП шейной локализации.

Материалы и методы. За период с 2005 по 2010 год нами прооперировано 15 пациентов с неспецифическими спондилодисцитами шейного отдела позвоночника. Спондилодисцит был основной клинико-морфологический формой НГЗП у этих пациентов. У 13 (86,6 %) из них наблюдали неврологический дефицит различной степени выраженности. Степень проявления болевого синдрома оценивали при поступлении по ВАШ. У 10 (66,7 %) из 15 пациентов при поступлении выявили синдром системного воспалительного ответа. У всех пациентов диагноз НГЗП верифицирован с помощью МРТ шейного отдела позвоночника.

Результаты. Все пациенты были прооперированы в один этап по стандартной методике – хирургическая санация гнойника из вентрального доступа со спондилодезом. У 10 (66,7 %) из 15 выполнили изолированный аутокостный спондилодез, у 5 (33,3 %) – аутокостный спондилодез дополнили фиксацией вентральными пластинами различных производителей. Интраоперационных и послеоперационных осложнений не наблюдали.

Выводы. Хирургическую санацию неспецифических спондилодисцитов шейного отдела позвоночника необходимо дополнять аутокостным спондилодезом. Вопрос о дополнительной одноэтапной металлофиксации позвоночно-двигательного сегмента следует решать индивидуально, в зависимости от выраженности воспалительных изменений в ране.

ЗАДНЯЯ ИНСТРУМЕНТАЛЬНАЯ ФИКСАЦИЯ ШЕЙНОГО ОТДЕЛА ПОЗВОНОЧНИКА С ИСПОЛЬЗОВАНИЕМ ВИНТОВ

Губин А.В., Ульрих Э.В., Бурцев А.В.

ФГУ «Российский научный центр «Восстановительная травматология и ортопедия» им. акад. Г.А. Илизарова» Минздравсоцразвития России, г. Курган, Россия

POSTERIOR INSTRUMENTED FIXATION OF CERVICAL SPINE USING SCREWS

Gubin A.V., Ulrich E.V., Burtsev A.V.

F Federal State Institution The Russian Ilizarov Scientific Center *Restorative Traumatology and Orthopaedics* of the Ministry of Health and Social Development of Russia, Kurgan, Russia

The use of posterior instrumented fixation for trauma and pathology of cervical spine is especially urgent in connection with the special features of biomechanical loading distribution with the priority of posterior support column. Posterior instrumented screw fixation can be widely used for the cervical spine injuries of different types in any age including early childhood, being a technique of high effectiveness for deformity correction, and in case of stabilization of segment great number as well. This procedure can be used both separately and in combination with anterior fixation.

Актуальность. Применение задней инструментальной фиксации при травме и патологии шейного отдела позвоночника особенно актуально в связи с особенностями распределения биомеханической нагрузки с

приоритетом на заднюю опорную колонну. На современном этапе для задней фиксации применяются различные системы. Наиболее популярными являются системы многоточечной винтовой фиксации.

Цель. Анализ возможностей применения многоточечной винтовой фиксации при патологии шейного отдела позвоночника.

Материал и методы: с 2007 года в клиниках Педиатрической медицинской академии (г. Санкт-Петербург) и «РНЦ «ВТО» им. академика Г.А. Илизарова» (г. Курган) прооперировано 26 и 11 человек соответственно с использованием винтовых многоточечных методов фиксации. Возраст пациентов составлял от 2-х лет. Показаниями для оперативного лечения были: острая травма и ее последствия с нестабильностью и смещением позвонков; пороки развития и системные заболевания, сопровождающиеся нестабильностью и/или развитием деформации; застарелое атланто-аксиальное блокирование и деструктивный процесс опухолевой природы. Для задней инструментальной фиксации использовали системы De Puy, Synthes, Stryker.

Результаты. Во всех случаях удалось добиться стабильного стояния фиксирующих элементов без повреждения спинного мозга и позвоночных артерий. Наибольшие сложности возникали при введении имплантов в CII позвонок, при этом всегда удавалось фиксировать позвонок за счет транспедикулярного, трансламинарного, «меж артикулярного» введения винтов. Особое внимание уделялось возможности сохранения вне фиксации сегмента C_I-C_{II}.

Выводы. Задняя инструментальная винтовая фиксация может широко применяться при различных видах поражений шейного отдела позвоночника в любом, в том числе раннем детском возрасте. Она является высокоэффективным методом исправления деформаций, а также методом выбора при необходимости стабилизировать большое количество сегментов. Заднюю инструментальную фиксацию можно использовать как изолированно, так и в комбинации с передней.

ИЗМЕНЕНИЕ КРОВОТОКА В ПОЗВОНОЧНОЙ АРТЕРИИ ПРИ НЕСТАБИЛЬНЫХ ПОВРЕЖДЕНИЯХ ШЕЙНОГО ОТДЕЛА ПОЗВОНОЧНИКА И ВЛИЯНИЕ НА НЕГО СТАБИЛИЗИРУЮЩЕЙ ОПЕРАЦИИ

Губин А.В., Щуров В.А., Бурцев А.В.

ФГУ «Российский научный центр «Восстановительная травматология и ортопедия» им. акад. Г.А. Илизарова» Минздравсоцразвития России, г. Курган, Россия

THE BLOOD FLOW CHANGE IN VERTEBRAL ARTERY FOR INSTABLE INJURIES OF CERVICAL SPINE AND THE EFFECT OF STABILIZING SURGERY ON IT

Gubin A.V., Shchurov V.A., Burtsev A.V.

Federal State Institution The Russian Ilizarov Scientific Center *Restorative Traumatology and Orthopaedics* of the Ministry of Health and Social Development of Russia, Kurgan, Russia

A characteristic feature of the decrease of blood flow velocity in the vertebral artery above 40 % in patients with cervical spine injuries consists in the compensatory increase of this value in the contralateral side vessels. After surgical intervention the velocity of blood flow increased up to 81 % of the conditional baseline.

Одним из клинических симптомов при повреждениях шейного отдела позвоночника может быть симптомокомплекс, обозначаемый как «синдром позвоночной артерии». Нарушение кровотока в бассейне позвоночной артерии в 13 % случаев связано с тромбозом позвоночной артерии. В норме систолическая скорость по этой артерии составляет 43 см/с, снижаясь после 40 лет до 34 см/с, средняя составляет соответственно 24 и 12 см/с.

Цель. Определение изменений кровотока по позвоночной артерии при нестабильных повреждениях шейного отдела позвоночника и оценка эффективности проведенной хирургической стабилизации.

Материал и методы. С помощью аппарата для транскраниальной ультразвуковой допплерографии (прибор «Ангиодин УК» фирмы БИОС) нами обследовано 32 больных в возрасте от 11 до 60 лет с синдромом позвоночной артерии, требующим консервативного лечения и 10 больных с повреждением шейного отдела позвоночника на уровне от C_2 до C_7 до и после оперативного вмешательства.

Результаты. В первой группе больных мы не выявили существенной разницы в показателях кровотока по сосудам пораженной и интактной сторон. По мере снижения показателя скорости кровотока на пораженной стороне, на интактной она практически не менялась. В позвоночной артерии скорость кровотока была взаимосвязана со скоростью кровотока в общей сонной артерии (r=0,465). Выявлена тесная корреляционная взаимосвязь средней скорости кровотока в позвоночной артерии и кровотока в задней мозговой артерии:

$$\mathbf{V_1=24,12+ 1,25*V_2;\ r=0,613,\ n=32}$$

Во второй группе больных на стороне повреждения отмечалось снижение средней скорости кровотока по позвоночной артерии. Снижение кровотока на 40 % и более сопровождалось его компенсаторных увеличением на контрлатеральной стороне (рис. 1).

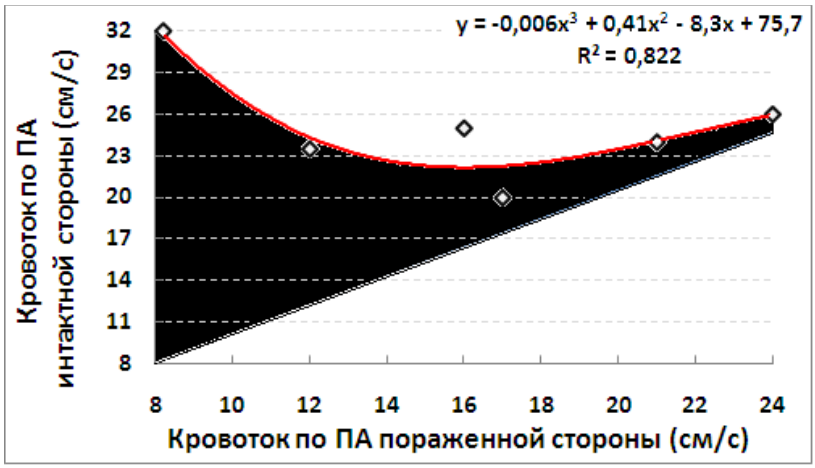

Рис. 1. Компенсаторное увеличение средней скорости кровотока по позвоночной артерии интактной стороны при снижении скорости кровотока по артерии пораженной стороны

Величина средней скорости кровотока по позвоночной артерии находилась в корреляционной связи с показателем кровотока по задней мозговой артерии той же стороны:

$$V_3 = 9{,}57 + 1{,}07 * V_4 +; r=0{,}693, n=14$$

До лечения систолическая скорость кровотока на стороне окклюзии равнялась 36,4±1,4 см/с, что составило 61 % от показателя на интактной стороне.

После операции систолическая скорость кровотока возросла на стороне вмешательства на 32 % ($p \leq 0{,}01$) и достигла 48,2±2,1 см/с, что составило 81 % от показателя интактной стороны.

Вывод. При нестабильных повреждениях шейного отдела позвоночника происходит снижение скорости кровотока по позвоночной и задней мозговой артериям соответствующей стороны, которое может сопровождаться компенсаторным ускорением кровотока по сосудам контрлатеральной стороны. После стабилизирующей операции наблюдается достоверное увеличение систолической составляющей скорости кровотока по позвоночной артерии на 33 % и нормализация показателя позвоночной артерии другой стороны.

МИНИМАЛЬНО ИНВАЗИВНЫЕ ХИРУРГИЧЕСКИЕ ОПЕРАЦИИ ПРИ ДЕГЕНЕРАТИВНОЙ ПАТОЛОГИИ ПОЯСНИЧНО-КРЕСТЦОВОГО ОТДЕЛА ПОЗВОНОЧНИКА

Гуща А.О., Арестов С.О.

«Научно-исследовательский институт нейрохирургии им. Н.Н. Бурденко РАМН», г. Москва, Россия

MINIMALLY INVASIVE SURGERIES FOR DEGENERATIVE PATHOLOGY OF THE LUMBOSACRAL SPINE

Gushcha A.O., Arestov S.O.

The Burdenko Scientific Research Institute of Neurosurgery of the Russian Academy of Medical Sciences, Moscow, Russia

129 patients with degenerative pathology of the lumbosacral spine, operated on using minimally invasive technology were included in the study, as well as 70 patients operated on using standard microsurgical variants of treatment. There were no statistic differences in the values of preoperative neurological status and pathology distribution by involvement levels in both groups. Significant reduction of hospitalization periods (mean – 4.8 days versus 8.1), as well as that of complication incidence (3 % versus 7 %) was observed in the group of patients with minimally invasive interventions. “Pain Audit Scale” was used for assessment of the manifestation degree and dynamics of radicular pain syndrome after surgery. The score and dynamics of patient’s quality of life were determined by the European Questionnaire of quality of life (Euro Quality of Life - 5D dimensions). In both groups the pain syndrome regressed the next day after surgery. The value of quality of life the next day after surgery was significantly higher in the patients operated on with minimally invasive approach in the absence of initial statistic differences between the groups.

В последние десятилетия резко возрос интерес нейрохирургов к минимально инвазивным вмешательствам на позвоночнике. Это обусловлено желанием уменьшить операционную травму, минимизировать послеоперационные боли, сократить сроки госпитализации и нетрудоспособности и, таким образом, расходы на хирургическое лечение. Основными принципами осуществления минимально инвазивного доступа являются: применение специальных (портальных) ретракторов мягких тканей, использование увеличения (микроскоп или эндоскоп), проведение канюлированных перкутанных инструментальных систем для фиксации.

Цель исследования. Сравнительная репрезентативная оценка результатов применения портальных минимально инвазивных технологий и открытых микрохирургических вмешательств при дегенеративно-дистрофических поражениях пояснично-крестцового отдела позвоночника.

Материал и методы исследования. В НИИ нейрохирургии им. Н.Н. Бурденко РАМН освоено применение минимально инвазивных вмешательств для удаления факторов компрессии (грыжа диска, остеофит, стеноз позвоночного канала) и проведение трансфораменального спондилодеза через портальный минимально инвазивный ретрактор. Проведение транспедикулярной фиксации осуществляется с использованием канюлированных перкутанных систем. В исследование включено 129 пациентов с дегенеративной патологией пояснично-крестцового отдела позвоночника, оперированных в спинальном отделении НИИ нейрохирургии им. Н.Н. Бурденко РАМН. Для репрезентативной оценки результатов в исследование включена группа сравнения пациентов (70 больных) с применением стандартных микрохирургических способов лечения. Дооперационный неврологический статус и распределение патологии по уровням поражения в обеих группах не имели статистических различий (P>0,05).

Результаты лечения. В группе пациентов с минимально-инвазивными вмешательствами отмечено значительное уменьшение сроков госпитализации (среднее - 4,8 дней, по сравнению с 8,1), а также частоты осложнений (3 %, по сравнению с 7 %). Для оценки выраженности и динамики корешкового болевого синдрома после операции использовалась «Шкала Болевого Аудита». Оценка и динамика качества жизни пациента производилась по Европейскому Опроснику Качества Жизни (Euro Quality of Life - 5D dimensions). В обеих группах болевой синдром регрессировал на следующие сутки после операции (p>0,05). Показатель качества жизни на следующие сутки после операции, при отсутствии исходных статистических различий между группами (p>0,05), был достоверно выше у пациентов, оперированных минимально инвазивным доступом.

Обсуждение. Результаты сравнения портальных минимально инвазивных доступов и открытых микрохирургических методов демонстрируют ощутимые преимущества портальных технологий. К ним относится: минимальная травматичность доступа; хорошая визуализация зоны вмешательства, значительное уменьшение сроков госпитализации, возможность ранней активизации и социальной адаптации пациентов. Минимально инвазивный способ лечения дегенеративно-дистрофических поражений позвоночника с портальным унилатеральным доступом применим при всех распространенных стенотических процессах с возможностью визуализации корешка и декомпрессии с противоположной (относительно доступа) стороны поражения. Перкутанный канюлированный способ инструментального обеспечения послеоперационной стабильности обладает необходимой прецезионностью позиционирования транспедикулярных систем.

СПИНАЛЬНАЯ ЭНДОСКОПИЯ – ДОСТИЖЕНИЯ И ПЕРСПЕКТИВЫ

Гуща А.О., Арестов С.О., Кащеев А.А.

«Научно-исследовательский институт нейрохирургии им. Н.Н. Бурденко РАМН», г. Москва, Россия

SPINAL ENDOSCOPY – ACHIEVEMENTS AND PROSPECTS

Gushcha A.O., Arestov S.O., Kashcheyev A.A.

The Burdenko Scientific Research Institute of Neurosurgery of the Russian Academy of Medical Sciences, Moscow, Russia

The results of treatment have been analyzed in more than 200 patients treated using portal endoscopic technologies for herniae of the intervertebral disks at both cervical and lumbar levels, as well as undergone thoracoscopic interventions for different pathology of thoracic spine. This method significantly exceeds traditional microsurgical interventions in the pain syndrome regression rate and patients' social adaptation. The use of thoracoscopic methods has allowed not only to reduce the frequency of postoperative neurological deficit increase from 40 % to 7.5 % for herniation of thoracic intervertebral disks (56 cases), but also to introduce this technology into the practice of spine neoplasm removal (46 patients) and that of acute removal of neurogenic tumors growing by "sand-glass" type (38 patients). The use of a flexible endoscope of 1.2-mm diameter has been mastered to perform thecaloscopy (> 25 subjects) for extensive subdural arachnopathies (cysts, fixed spinal cord, meningoceles) with instantaneous postoperative and prolonged neurological effect.

С момента публикации J. Destandau описания метода эндоскопической микродискэктомии прошло почти 20 лет. Эндоскопические технологии в настоящее время применяются при всех патологических процессах в позвоночнике и спинном мозге.

Материал и методы. НИИ нейрохирургии им. Н.Н. Бурденко РАМН располагает опытом лечения более 200 больных с применением портальных эндоскопических технологий по поводу грыж межпозвонковых дисков как шейного, так и поясничного уровней, а также торакоскопических вмешательств при различной патологии грудного отела позвоночника.

Результаты. По скорости регресса болевого синдрома и социальной адаптации пациентов на основании многочисленных репрезентативных исследований, опубликованных авторами в российских и зарубежных изданиях, данный метод ощутимо превосходит традиционные микрохирургические вмешательства. Применение торакоскопических методов позволило не только снизить частоту нарастания послеоперационного неврологического дефицита с 40 % до 7,5 % при грыжах межпозвонковых дисков грудного отдела позвоночника (56 наблюдений), но и внедрить данную технологию в практику удаления новообразований позвоночника (46

больных), а также одномоментного удаления нейрогенных опухолей, растущих по типу «песочных часов» (38 пациентов). Освоено применение гибкого эндоскопа диаметром 1,2 мм для проведения текалоскопии (более 25 человек) при протяженных субдуральных арахнопатиях (кистах, фиксированном спинном мозге, спинномозговых грыжах) с моментальным послеоперационным и продолжительным неврологическим эффектом.

Обсуждение. Методика спинальной эндоскопии, наряду с микрохирургическим методом, является технологией выбора при всех минимально инвазивных вмешательствах на позвоночнике и спинном мозге. Дальнейшее внедрение эндоскопических технологий в практику спинальной нейрохирургии позволяет минимизировать операционную травму, сроки госпитализации и социальной адаптации пациентов, улучшить показатели интраоперационной визуализации (угол, степень увеличения, освещенность), сочетать с микрохирургическим методом при труднодоступности прямого видения объекта хирургии. Применение спинальной эндоскопии требует длительного обучения хирургов и персонала, а в ряде случаев - специального обеспечения (однолегочная вентиляция и др.).

ПЛАСТИКА ДЕФЕКТОВ КОСТЕЙ СВОДА ЧЕРЕПА УГЛЕРОД-УГЛЕРОДНЫМ КОМПОЗИЦИОННЫМ ИМПЛАНТАТОМ

Денисов А.С., Щеколова Н.Б., Скрябин В.Л., Дроздов С.Н., Ладейщиков В.М.

ГОУ ВПО «Пермская государственная медицинская академия им. ак. Е.А. Вагнера Росздрава» г. Пермь, Россия

THE PLASTY OF CRANIAL VAULT BONE DEFECTS WITH A CARBON-AND-CARBONIC COMPOSITE IMPLANT

Denisov A.S., Shchekolova N.B., Skriabin V.L., Drozdov S.N., Ladeishchikov V.M.

State Educational Institution of Higher Professional Education *The Perm Vagner State Medical Academy of Russian Health Service,* Perm, Russia

The results of 80 surgeries using a carbon-and-carbonic composite implant in patients with cranial vault bone defects have been analyzed after resection trepanation. The defects were bilateral in 4 cases. The defects of parietotemporal zone were prevailing, and their sizes amounted as 80-100 cm^2. General brain symptoms were observed in most patients (headache, general weakness, fast fatiguability, memory decrease, psychical lability and others). Postoperatively pain disappeared completely in half of patients, and it released in the other half of them. Spastic availability was determined by EEG in 68 % of patients before surgery, which manifested itself in sharp peaks, “peak-wave” complexes, paroxysms of slow activity. After defect plasty the spastic availability disappeared in 84 % and psychological dependence associated with defect presence in cranial bones disappeared as well. Recovery was established in 76 % of patients, improvement – in 20 %, and 4 % of patients were discharged without changes in clinical manifestations for out-patient treatment.

За последние пять лет в больницах Пермского края оперировано по поводу дефектов свода черепа более 150 пострадавших. У 109 больных дефекты закрыты углеродными композиционными имплантатами.

Применение углерод-углеродного композиционного материала для пластики дефектов костей свода черепа является альтернативой другим искусственным материалам. Для формирования эффекта биофиксации углеродный имплантат первоначально должен быть прочно фиксирован к краям костного дефекта скобами из металла с памятью формы или минипластинами. Менее надежна трансоссальная фиксация лигатурами.

При проведении оперативного лечения во всех случаях использовали общее обезболивание. Доступ к дефекту осуществляли с иссечением старого рубца. В области костного дефекта тщательно отсепаровывали кожно-апоневротический лоскут, а затем - с большой осторожностью - твердую мозговую оболочку. Удаляли острые костные выступы, освежали края косного дефекта, формируя его под углом 45 градусов.

Предпочтение углеродному имплантату вызвано несколькими соображениями. Углеродный материал не требует консервации или каких-либо специальных условий хранения. Предоперационная стерилизация таких имплантатов возможна любыми известными способами. Обработка и подгонка имплантата легко достигается режущими, кусающими инструментами, сверлами. Моделирование имплантата успешно производится интраоперационно. Механическая прочность углерод-углеродного композиционного материала не уступает другим имплантатам, а его абсолютная инертность и незатратное изготовление подкупают.

Мы проанализировали результаты 80 операций. В подавляющем большинстве случаев дефекты костей свода черепа после резекционной трепанации. В 4 случаях дефекты были двусторонними. Возраст больных - от 17 до 68 лет. Мужчин оказалось больше чем женщин более чем в 7 раз. Преобладали дефекты теменно-височной области, размеры которых составляли от 80 до 100 $см^2$.

Неврологическое обследование при поступлении проводилось по схеме, принятой в клинике. У большинства больных с дефектами костей свода черепа имелась общемозговая симптоматика (головная боль, общая слабость, быстрая утомляемость, снижение памяти, лабильность психики и т.д.).

Головные боли наблюдались у 14 из 17 оперированных в раннем периоде (через 3–4 недели) и у 34 из 59 оперированных - спустя более 4 недель. Из указанных 59 больных в 39 % случаев (23 чел.) боли вокруг трепанационного дефекта отличались нарастающим характером. В послеоперационном периоде у половины больных боли полностью исчезли, у другой половины уменьшились. До операции у 68 % больных на ЭЭГ

определялась судорожная готовность, которая выражалась в виде острых пиков, комплексов «пик-волна», пароксизмов медленной активности. После пластики дефекта у 84 % судорожная готовность ЭЭГ исчезла, исчезла и психологическая зависимость, связанная с наличием дефекта в костях черепа. У 76 % больных мы констатировали практически выздоровление, у 20 % - улучшение, а 4 % больных выписаны на амбулаторное лечение без перемены в клинических проявлениях.

ХИРУРГИЧЕСКАЯ ТАКТИКА ЛЕЧЕНИЯ ПОЛИСЕГМЕНТАРНОГО ПОЯСНИЧНОГО ОСТЕОХОНДРОЗА

Джалилов Я.Р., Джалилов Т.Я., Челябиев Э.М.

НИИ Травматологии и ортопедии МЗ Азербайджана, г. Баку, Азербайджан

SURGICAL TACTICS OF POLYSEGMENTAL LUMBAR OSTYEOCHONDROSIS TREATMENT

Dzhalilov Ya.R., Dzhalilov T.Ya., Cheliabiyev E.M.

Scientific Research Institute of Traumatology and Orthopaedics of the Azerbaijan Ministry of Health, Baku, Azerbaijan

The results of treatment of 21 patients with polysegmental lumbar osteochondrosis and the sharp mono- or bilateral pain syndrome of radicular type in the low back and lower limbs have been analyzed. After ineffective conservative treatment all the patients were subjected to surgical intervention consisting in partial hemilaminectomy, exploration of 1-2 disks, stabilization of the segments involved with small-sized fixators of our own design, segmental arthrodesis, and if necessary – limited posterior spondylodesis with bone grafts. The long-term results in the period from 1 to 2 years have been traced in 18 patients. The pain syndrome has disappeared completely in 16 patients. The recurrent pains of low intensity are observed after prolonged physical loads in 2 patients after exploration of 2 disks. All the patients continue their professional activity.

В отделении ортопедии взрослых АзНИИТО (Научный руководитель д.м.н. Я.Р. Джалилов) за последние 2 года получил хирургическое лечение 21 больной с полисегментарным поясничным остеохондрозом с резким моно- или билатеральным болевым синдромом в пояснице и в нижних конечностях радикулярного типа с нарушениями рефлексов, монопарезами отдельных групп мышц и нарушениями чувствительности у большинства больных. Проведенные МРТ исследования выявили у больных выпячивания дисков L3-4, L4-5 и L5-S1 в сторону спинномозгового канала в пределах 6-12 мм, которые приводили к локальному стенозу позвоночного канала с компрессией дурального мешка и спинномозговых корешков. Анализ обзорных спондилограмм показал, что в подавляющем большинстве случаев у больных выявляется та или иная аномалия развития пояснично-крестцового отдела, приводящая к нарушению статики и динамики наиболее подвижных и нагружаемых нижнепоясничных сегментов позвоночника. По нашему мнению, все эти факторы играют важную роль в возникновении дегенеративных процессов межпозвоночных дисков с их последующими клиническими проявлениями.

У всех больных, несмотря на проведенное консервативно-ортопедическое лечение, интенсивный болевой синдром не устранялся, и поэтому предпринято хирургическое вмешательство, которое заключалось в частичной гемиламинэктомии, эксплорации 1-2 дисков, стабилизации пораженных сегментов малогабаритными фиксаторами собственной конструкции, сегментарным артродезом, а при необходимости - и ограниченным задним спондилодезом. В некоторых случаях после удаления крупной грыжи диска на одном уровне мы производили заднюю декомпрессию структур спинномозгового канала на соседних сегментах, где не было необходимости в эксплорации дисков. Однако и в этих ситуациях мы производим стабилизацию позвоночника фиксаторами собственной конструкции, сегментарный артродез или ограниченный задний спондилодез костными трансплантатами.

Результаты проведенных вмешательств в сроки от 1 до 2 лет прослежены у 18 больных. Болевой синдром полностью исчез у 16 больных. У 2-х больных после эксплорации 2-х дисков отмечаются периодические боли малой интенсивности после длительных физических нагрузок. Все больные продолжают свою профессиональную деятельность.

ЭФФЕКТ ПОПЕРЕЧНОГО ПЕРЕМЕЩЕНИЯ ПОЗВОНОЧНИКА В ХИРУРГИЧЕСКОМ ЛЕЧЕНИИ СКОЛИОЗА

Джалилов Т.Я., Вердиев В.Г., Джалилов Я.Р.

НИИ Травматологии и ортопедии МЗ Азербайджана, г. Баку, Азербайджан

THE EFFECT OF TRANSVERSE MOVING OF THE SPINE FOR SCOLIOSIS SURGICAL TREATMENT

Dzhalilov T.Ya., Verdiyev V.G., Dzhalilov Ya.R.

Scientific Research Institute of Traumatology and Orthopaedics of the Azerbaijan Ministry of Health, Baku, Azerbaijan

The results of treatment of 42 patients with severe forms of thoracic, thoracolumbar and combined scoliosis using an endocorrector, worked out and patent-held by one of the authors and producing transversely moving and longitudinally correcting forces, have been analyzed. The technique of the corrector application to the spine

is presented. The outcomes of surgical treatment using the endocorrector have been traced in the periods from 1 year to 5 years. The analysis of the results demonstrates that correction from 20º to 40º has been achieved for the initial curve angle from 45º to 82º in case of this technique use. The correction with the construction presented gives the possibility to obtain the noticeable derotation effect amounting to 6-10°. After 3-5 years the loss of the correction achieved did not exceed 10-15°.

В отделении Ортопедии АзНИИТО оперированы 42 больных с тяжелыми формами грудного, грудопоясничного и комбинированного сколиоза с применением сконструированного и запатентованного в Азербайджанской Республике эндокорректора (автор - д.м.н. Я.Р. Джалилов), создающего поперечно-перемещающие (поперечная «трансляция» позвонков) и продольно корригирующие силы.

Суть методики заключается в том, что после установки стержня со специальными субламинарными крюками с вогнутой стороны искривления и умеренной продольной коррекции деформации пластинчатая приставка эндокорректора накладывается с выпуклой стороны, и с помощью винтов или титановых проволочных петель, проведенных через основания остистых отростков, производится перемещение (трансляция) позвонков дуги сколиоза к стержню, т.е. к средней линии туловища. Конструкция рассчитана на применение умеренных продольных сил, и используется для коррекции в основном эффект поперечной трансляции позвонков, что минимизирует изменения сагиттального профиля позвоночника.

Исходы оперативного лечения новым эндокорректором прослежены в сроки от 1 года до 5 лет. Анализ результатов показывает, что при применении этой методики получена коррекция от 20 до 40° при исходной величине угла искривления от 45 до 82°. Выявлено, что коррекция представленной конструкцией дает возможность получить и заметный деротирующий эффект, составивший 6-10°.

Применение нового эндокорректора позволило не только увеличить общий объем коррекции, но и значительно уменьшить ее послеоперационную потерю, которая по истечении 3-5 лет в основном не превышала 10-15°.

Выводы. Внедрение в клиническую практику в нашей республике конструкции с поперечно и продольно корригирующим воздействием на искривленный позвоночник является простым и эффективным методом лечения сколиоза. Конструкция существенно увеличивает объемы интраоперационной коррекции даже очень ригидных деформаций и в дальнейшем резко уменьшает потерю коррекции.

О КРИТЕРИЯХ ДВИГАТЕЛЬНОЙ ПАТОЛОГИИ ПОЗВОНОЧНИКА В ПОСТУРАЛЬНОЙ ОРТОСТАТИЧЕСКОЙ АКТИВНОСТИ

Долганов Д.В.

ФГУ «Российский научный центр «Восстановительная травматология и ортопедия» им. акад. Г.А. Илизарова» Минздравсоцразвития России, г. Курган, Россия

THE CRITERIA OF THE SPINE MOTOR PATHOLOGY IN POSTURAL ORTHOSTATIC ACTIVITY

Dolganov D.V.

Federal State Institution The Russian Ilizarov Scientific Center *Restorative Traumatology and Orthopaedics* of the Ministry of Health and Social Development of Russia, Kurgan, Russia

While studying the body spatial organization and static curvatures of the spine in children and adolescents (241) of school age using the method of optical computer topography it has been established that during prolonged standing the variation characteristics of spine deformity arch angles reflect the rigid properties of curvatures and can serve as criteria of motor pathology.

Ранее проведенными исследованиями было показано, что общепризнанная универсальность медико-биологического критерия «нормированных отклонений» нуждается в пересмотре, поскольку в системе контроля сложно организованных соматических функций (постуральные и локомоторные проявления приспособительной активности опорно-двигательной системы) этот критерий не оказался в полной мере пригодным для выявления двигательной патологии. В частности, в известных ситуациях (постуральная адаптация к разновысокости ног) топографические критерии позвоночной дисфункции по нормированным значениям существенно выходят за пределы 3 сигм, но при этом наблюдаемые изменения в пространственной организации позвоночника имеют исключительно компенсаторно-приспособительное значение и ни в коей мере не являются проявлениями патологии.

Цель настоящего исследования – поиск адекватных критериев двигательной патологии позвоночника в постуральной ортостатической активности.

При организации предполагаемого исследования исходили из того, что изучением только стационарных характеристик невозможно добиться существенного прогресса в диагностике двигательной патологии позвоночника. Поэтому для достижения поставленной цели регистрация характеристик пространственной организации туловища и позвоночника осуществлялась методом оптической компьютерной топографии в процессе пролонгированного стояния (до 5 мин.) по десяти изображениям дорсальной поверхности туловища.

Указанным способом постуральные изменения в локализации дуг наблюдаемых искривлений и их пространственные характеристики проанализированы у школьников (241) детского и юношеского возраста от 7 до 16 лет с нарушениями осанки и сколиозами 1-2 степени.

Установлено, что ригидные свойства деформаций (один из основных признаков двигательной патологии позвоночника) в ортостатике хоть и зависят от угла искривления, но не определяются его величиной. Оказалось, что в постуральной активности ригидные свойства наблюдаемых дуг искривления характеризуются постоянством в их локализации и потерей изменчивости (вариабельности) геометрических параметров формы. Если в выборочных совокупностях обследуемых детей и подростков фронтальные нарушения формы туловища прямо пропорциональны степеням деформации позвоночника, то в условиях индивидуальной ортостатической активности благополучие в паравертебральной области локализуемого искривления зачастую достигается за счет асимметричных изменений в форме туловища. Как правило, в ортостатике у пациентов с фиксированными и ригидными деформациями позвоночника под влиянием успешного консервативного лечения коэффициент варьирования обобщенного угла дуги искривления (вариант топографической характеристики торсии) возрастал. Кроме того, с увеличением варьирования этот показатель начинал достоверно коррелировать с одним и более параметрами осанки (наклоном туловища, высотой кифоза, величиной ротации позвоночника и т.д.), влияющими в ортостатике на доминирующую дугу искривления.

Есть основания утверждать, что в патогенезе сколиотической болезни нарушения осанки и не компенсирующие деформацию постуральные стереотипы тормозят стабилизацию искривлений и препятствуют прогрессированию заболевания.

Вывод. В постуральной ортостатической активности вариационные характеристики углов дуги деформации позвоночника отражают ригидные свойства искривлений и могут служить критериями двигательной патологи.

СТАБИЛОМЕТРИЯ КАК МЕТОД КОНТРОЛЯ И ОЦЕНКИ КОРСЕТНОГО ЛЕЧЕНИЯ СКОЛИОЗА У ПОДРОСТКОВ

Дубоносов Ю.В.[1], Котова О.С.[2], Мушкин А.Ю.[3]

[1]-МУЗ «Городская клиническая больница скорой медицинской помощи им. Д.Я. Ваныкина», г Тула, [2]-МУЗ «Областная детская психоневрологическая больница», г. Тула; [3]-ФГУ «Санкт-Петербургский научно-исследовательский институт фтизиопульмонологии», г. Санкт-Петербург, Россия

STABILOMETRY AS A METHOD OF CONTROLLING AND ASSESSMENT OF BRACE-USE TREATMENT OF SCOLIOSIS IN ADOLESCENTS

Dubonosov Yu.V.[1], Kotova O.S.[2], Mushkin A.Yu.[3]

[1] Municipal Institute of Health Service *The Vanykin City Hospital of Emergency Medical Care*, Tula; [2] Municipal Institute of Health Service *Regional Children's Psychoneurological Hospital*, Tula; [3] Federal State Institution *The Saint Petersburg Scientific Research Institute of Phthysiopulmonology*, St. Petersburg, Russia

123 patients at the age of 10-19 years /including 69 children (56.1 %) at the age of 11-13 years/ underwent the brace treatment according to Shena technology for idiopathic scoliosis of II (67 patients, 54.5 %) and III (56, 45.5 %) degree during five years. Only the patients with typical adolescent scolioses were included in the study – with right-sided thoracic arch (RSTh) – 31 patients, left-sided lumbar arch (LSL) – 15 and with combined S-shaped arch – 77 (25.2 %, 12.2 % and 62.6 %, respectively). By treatment start the angle of the main arch varied from 17° to 60° according to Cobb. The centre of pressure (CP) position in the sagittal and frontal planes was evaluated using "MBN" diagnostic complex with parallel positioning of patient's feet on the platform with brace applied and without brace at 15-min. interval. The examination periodicity made up once a month in the first three months of brace wearing and further – four times a year. Just in the first months of brace wearing the CP values in the standing position without brace underwent positive changes in 102 patients (82.9 %). When the examination was performed in the same period with the brace applied, the shift of CP was observed in 113 subjects (91.8 %), its position was approaching to the norm or changed to the opposite side with respect to the initial one, that was associated with brace correcting influence. In the periods of more than three months the dynamics of CP variations for both planes was slight, and the remaining stability evidenced the brace effect in the mode of holding, but not in that of correction.

Цель исследования. Провести оценку динамики изменения центра давления (ЦД) по данным стабилометрии и определить возможность ее использования для контроля эффективности корсетного лечения идиопатических сколиозов II и III степени у подростков.

Материалы и методы. 123 пациента (19 мальчиков и 104 девочки или 15,4 и 84,6 % соответственно) в возрасте от 10 до 19 лет (в т.ч. 69 детей, 56,1 % - в возрасте 11-13 лет) на протяжении пяти лет получали корсетное лечение по технологии Шено по поводу идиопатического сколиоза II (67 больных, 54,5 %) и III (56, 45,5 %) степени. В исследование включены только больные с типичными сколиозами подростков с правосторонней грудной (ПГ) - 31 пациент, левосторонней поясничной (ЛП) - 15 и комбинированной S-образной дугами 77 (25,2 %, 12,2 % и 62,6 % соответственно). К началу лечения угол основной дуги варьировал от 17° до 60° по Коббу.

На диагностическом комплексе «МБН» (г. Москва) при параллельной установке стоп пациента на платформе (американская традиция) в корсете и без корсета с интервалом в 15 минут оценивалось положение ЦД в сагиттальной и фронтальной плоскостях. Периодичность обследования составила один раз в месяц в первые три месяца ношения корсета и далее - четыре раза в год.

Результаты и обсуждение. До начала лечения по характеру смещения пациенты распределились следующим образом: смещение влево отмечено у 57 человек (46,3 %), вправо – у 39 (31,8 %), отсутствие смещения выявлено у 27 (21,9 %). Четкой закономерности направления смещения ЦД во фронтальной плоскости в зависимости от стороны ведущей дуги при разных локализациях сколиоза не выявлено. Несмотря на количественное преобладание левостороннего смещения, определить его зависимость от типа сколиоза не удалось, как не удалось доказать зависимость величины смещения от величины деформации.

В сагиттальной плоскости независимо от типа дуги в корсете преобладало смещение ЦД кзади, отмеченное у 86 человек (69,9 %).

Уже в первые месяцы ношения корсета в стойке без корсета показатели ЦД претерпели положительные изменения у 102 пациентов (82,9 %). При обследовании в корсете в этот же период смещение ЦД отмечено у 113 человек (91,8 %), положение которого приближается к норме или переходит на противоположную сторону по отношению к исходному, что связанно с корригирующим действием корсета. В сагиттальной плоскости эти изменения не столь значительны и имеют равные показатели относительно смещения вперед или назад. В сроки более трех месяцев динамика колебаний ЦД в обеих плоскостях незначительна, при этом сохраняющаяся стабильность свидетельствует о работе корсета в режиме удержания, а не коррекции. Стабильные показатели спондилограмм сопровождаются и стабильными значениями стабилографии. Исключение составляют пациенты, игнорирующие режим ношения корсета, а также имеющие ригидную и выраженную дугу деформации. При потере коррекции происходит возвращение параметров к исходным показателям.

Заключение. Использование стабилометрии в клинической практике позволяет достаточно объективно и эффективно проводить оценку результатов корсетного лечения сколиоза у детей, документально и наглядно отражая состояние баланса туловища в процессе коррекции. При этом необходимо учитывать, что данный метод отражает не только состояние позвоночника, но и комплексного активного динамического ответа опорно-двигательного аппарата на процесс лечения.

ЭФФЕКТИВНОСТЬ ДИСТРАКЦИОННОГО КРАНИООСТЕОСИНТЕЗА ПРИ ПОСТИНСУЛЬТНЫХ АФАТИЧЕСКИХ РАССТРОЙСТВАХ

Дьячков А.Н., Прудникова О.Г., Михайлова Е.А., Скрипников А.А.

ФГУ «Российский научный центр «Восстановительная травматология и ортопедия» им. акад. Г.А. Илизарова» Минздравсоцразвития России, г. Курган, Россия

THE EFFECTIVENESS OF DISTRACTION CRANIOOSTEOSYNTHESIS FOR POST-INSULT APHASIC DISORDERS

Diachkov A.N., Prudnikova O.G., Mikhailova E.A., Skripnikov A.A.

Federal State Institution The Russian Ilizarov Scientific Center *Restorative Traumatology and Orthopaedics* of the Ministry of Health and Social Development of Russia, Kurgan, Russia

Clinical-and-neuropsychological examination was performed in 42 patients in the long-term period of ischemic or hemorrhagic hemispheric insult in order to assess the effectiveness of surgical rehabilitation of patients with post-insult aphasic disorders by the method of cranioosteosynthesis. After the completion of treatment course the significant ($p<0.05$) improvement of speech functions in all the patients operated was registered. When control EEG-data were analyzed, the reduction of activity slow forms, as well as the increase of amplitude and alpha-rhythm index was noted.

Для оценки эффективности хирургической реабилитации больных с постинсультными афатическими расстройствами методом краниоостеосинтеза клинико-нейропсихологическое обследование проведено 42 пациентам в возрасте от 34 до 66 лет (средний возраст - 48 лет) в отдаленном периоде ишемического (31 человек) или геморрагического (11 человек) полушарного инсульта. В соответствии с выраженностью афатических нарушений было выделено три группы больных: 1-я группа (15 пациентов) с легкой моторной афазией, 2-я (13 человек) - с умеренной, и 3-я (14 больных) - с грубой моторной афазией. Эфферентная афазия наблюдалась у 16 больных, афферентная - у 12, комплексная (сочетание эфферентной и афферентной) - у 14 человек. Для контроля за функциональным состоянием головного мозга выполнялась электроэнцефалография (ЭЭГ) по стандартной методике.

Дооперационные нарушения речи больных с легкими афатическими расстройствами характеризовались искаженной формулировкой предложений, в речи присутствовали легкие амнестические трудности. В письменной речи имели место легкие литерные и вербальные парафазии и аграмматизм. Сохранено глобальное чтение отдельных слов и простых предложений. ЭЭГ-картина данной группы больных

характеризовалась в основном нарушениями со стороны альфа-ритма (полиморфизм, непостоянство, нарушенное пространственное распределение) при умеренном присутствии медленноволновых колебаний.

Больные с умеренными афатическими нарушениями общались посредством деформированных предложений и отдельных слов, с трудом ориентируясь в рядах отраженной речи. Зрительный гнозис был частично сохранен, могли записывать отдельные буквы и слова под диктовку. Особенностью биоэлектрической активности головного мозга у больных данной группы являлось значительное нарушение основного ритма (его фрагментированность, низкая амплитуда) и большая, чем в 1-й группе, выраженность патологических медленных колебаний, создающих картину межполушарной асимметрии.

Больные с грубыми афатическими расстройствами общались на уровне: «да», «нет»; были не в состоянии воспроизводить слова, могли лишь списать продемонстрированные им буквы и слова, с трудом узнавали заученные с ними буквы. В ЭЭГ-статусе на первое место выходят грубые локальные нарушения (полиморфная высокоамплитудная медленноволновая активность) на фоне почти полной редукции альфа-ритма.

Рост речевой активности в процессе лечения методом дистракционного краниоостеосинтеза наблюдался с 14-й по 42-й дни дистракции костного фрагмента, когда он прошел ¼ - ⅛ тракционного пути. В итоге, по завершении курса лечения, у всех оперированных пациентов зафиксировано достоверное ($p<0,05$) улучшение речевых функций: спонтанной, повторной, диалогической речи, объема слухоречевой памяти, состояния функции чтения, письма, орального и артикулярного праксисов. Улучшение речевых функций в среднем составило 17,5 % в группе с легкими афатическими нарушениями, 20,0 % - в группе со средневыраженными нарушениями речи и 20,0 % - в группе пациентов, имевших грубые афатические расстройства. Таким образом, грубая степень афазии регрессировала до умеренной, умеренная – до легкой, легкая – до дизартрии. Наиболее интенсивно восстановление речи наблюдалось у больных с эфферентной формой моторной афазии, а наименее - у больных с комплексной формой. При анализе контрольных ЭЭГ-данных отмечалась редукция медленных форм активности, нарастание амплитуды и индекса альфа-ритма. Так, представленность альфа-ритмики в проекции коркового речевого анализатора (передне-, средне- и задневисочные отведения пораженного полушария) возросла ($p<0,05$ в ряде случаев) в среднем на 56,4 % в 1-й группе пациентов, на 47,5 % - во 2-й и на 48,2 % - в 3-й группе. В то же время, представленность медленных волн дельта-диапазона в средне- и задневисочных отведениях сократилась ($p<0,05$ в ряде случаев) соответственно на 52,4 %, 40,0 %, и на 36,7 %.

Таким образом, данным исследованием показана эффективность методики дистракционного краниоостеосинтеза при лечении вышеуказанной патологии, позволяющая рекомендовать данный способ лечения для применения в специализированных реабилитационных центрах и нейрохирургических клиниках.

МЕТОДОЛОГИЧЕСКИЕ ОСОБЕННОСТИ РЕФЛЕКСОТЕРАПИИ НЕЙРОХИРУРГИЧЕСКИХ БОЛЬНЫХ И РЕАБИЛИТАЦИОННАЯ АРГУМЕНТИРОВАННАЯ РЕАЛЬНОСТЬ

Ерохин А.Н.

ФГУ «Российский научный центр «Восстановительная травматология и ортопедия» им. акад. Г.А. Илизарова» Минздравсоцразвития России, г. Курган, Россия

THE METHODOLOGICAL CHARACTERISTIC FEATURES OF REFLEX THERAPY IN NEUROSURGICAL PATIENTS AND REHABILITATIVE WELL-REASONED REALITY

Yerokhin A.N.

Federal State Institution The Russian Ilizarov Scientific Center *Restorative Traumatology and Orthopaedics* of the Ministry of Health and Social Development of Russia, Kurgan, Russia

The methodological aspects of reflex therapy in patients with traumatic injuries of the spine and spinal cord are discussed in the work. The main states for well-reasoned reality creation for rehabilitation of such patients have been defined.

Рефлексотерапия (РТ) с целью восстановления чувствительности, двигательной активности и функции тазовых органов была проведена 45 больным с травматическим повреждением позвоночника и спинного мозга. Из них мужчин 32, женщин – 13, средний возраст – 29,3±1,3 года. Использовали методы аурикулярной прессуры, аурикулопунктуры и корпоральной акупунктуры, среднее количество сеансов РТ в курсе составило 13,1±1,5. Методологические особенности проведения сеанса РТ заключались в следующем: с учетом ведущей клинической проблемы составляли акупунктурный рецепт; перед сеансом акцентировали внимание пациента на запоминании ощущений в зоне клинического интереса; проводили сеанс РТ; в течение 30-60 минут после сеанса РТ пациент активно концентрировал внимание на динамике ощущений в зоне клинического интереса. В большинстве случаев во время и сразу после сеанса РТ у пациентов изменялись ощущения в зоне клинического интереса: появлялось ощущение тепла, покалывания, чувство «прохождения электрического тока». Активное отслеживание динамики данных ощущений самим пациентом интенсифицировало сенсорный поток и

расширяло рецепторные возможности проблемной зоны. На основании анализа «предусмотренных ощущений» при РТ нами сформулированы основные позиции для создания аргументированной реальности (АР) при реабилитации нейрохирургических больных. АР нейрохирургического больного должна включать три основных расширения: кожная чувствительность, элементарные двигательные акты сегментов верхних и нижних конечностей, сложные акты реализации функции тазовых органов. Очередность расширения пространства посредством АР должна определяться ведущей клинической проблемой. Техническая реализация АР должна предусматривать необходимый диапазон адаптации к текущим сенсомоторным возможностям нейрохирургического больного.

ПЯТИЛЕТНИЙ ОПЫТ ЭКСТРЕННОГО ТРАНСПЕДИКУЛЯРНОГО СПОНДИЛОДЕЗА НА ГРУДНОМ И ПОЯСНИЧНОМ УРОВНЕ ПРИ ПОЗВОНОЧНО-СПИННОМОЗГОВОЙ ТРАВМЕ (ПСМТ) В ВОЛОГОДСКОЙ ОБЛАСТНОЙ БОЛЬНИЦЕ №1

Ершов О.А., Армеева Н.Ф.

ГУЗ «Вологодская областная больница № 1», г. Волгоград, Россия

FIVE-YEAR EXPERIENCE OF URGENT TRANSPEDICULAR SPONDYLODESIS AT THORACIC AND LUMBAR LEVEL FOR SPINE-AND-SPINAL CORD INJURIES (SSCI) IN THE VOLOGDA REGIONAL HOSPITAL NO. 1

Yershov O.A., Armeyeva N.F.

State Institution of Health Service *The Vologda Regional Hospital No. 1,* Vologda, Russia

The results of treatment of 23 patients with spine-and-spinal cord injuries (SSCI) urgently using transpedicular spondylodesis at thoracic and lumbar level have been analyzed. Neurological status in the victims on admission according to ASIA classification was as follows: A – 5 subjects, B – 7 subjects, C – 11 subjects. Prevention of thromboembolism and infection complications, neuroprotective and vascular therapy was performed in patients postoperatively. There were complications as trophic skin disorders in 4 patients. There were no lethal outcomes. Urgent use of transpedicular spondylodesis allowed to start the early rehabilitation measures: patient activation, loading exercise therapy, physiotherapy. In the early period the following positive dynamics took place: among the patients with C injury severity complete regression of neurological deficit was noted in 5 subjects, strength recovery in the lower limbs below 4 points – in 3 subjects, no significant dynamics – in 3 subjects. Among the patients with A injury severity neurological deficit regressed to B severity degree in 4 subjects and to C severity degree – in one patient. In case of B severity the results were followed in 5 patients: regression of neurological symptoms to C degree – in three subjects, and without significant dynamics – in two subjects.

На базе Вологодской областной больницы № 1 организованы круглосуточные дежурства нейрохирурга в травмацентре первого уровня. За последние 5 лет в нашем медицинском учреждении сложилась система специализированной помощи пострадавшим с позвоночно-спинномозговой травмой. Для определения тактики лечения пользуемся критериями нестабильности позвоночно-двигательного сегмента (ПДС) и классификацией АО - тип А (компрессионные переломы тел позвонков), тип В (дистракционные переломы тел позвонков) и тип С (ротационные). Осложненные переломы оцениваются по шкале тяжести повреждения ASIA. При ПСМТ необходима незамедлительная полноценная круговая декомпрессия невральных структур с восстановлением 3D геометрии позвоночного канала и одномоментной фиксацией поврежденного ПДС. Операция выполняется в случаях отсутствия противопоказаний, таких как: шок, нестабильность гемодинамики, нарушение уровня сознания до глубокого оглушения, тяжелая сочетанная травма, тяжелая анемия, тяжелая почечная и печеночная недостаточность, жировая эмболия, ТЭЛА, нефиксированные переломы костей нижних конечностей. При поступлении проводится полное клиническое обследование пациента: необходимые лабораторные исследования, оценка функции сердечнососудистой, дыхательной, выделительной систем и функции желудочно-кишечного тракта, выполняются спондилограммы в 2-х проекциях, спиральная КТ поврежденного позвоночно-двигательного сегмента, по показаниям - МРТ зоны повреждения, консультация специалистов для выявления сочетанной травмы. Определяются показания к экстренному спондилодезу - ПСМТ. За 5 лет с применением транспедикулярного спондилодеза на грудном и поясничном уровне прооперировано в экстренном порядке при ПСМТ 23 пациента. Неврологический статус у пострадавших при поступлении по ASIA: А - 5 чел, В - 7чел, С - 11. В послеоперационном периоде пациентам проводилась профилактика тромбоэмболических и инфекционных осложнений, нейропротективная и сосудистая терапия. У 4 пациентов наблюдались осложнения в виде трофических нарушений кожи. Летальных исходов не было. Применение транспедикулярного спондилодеза в экстренном порядке позволило начать ранние реабилитационные мероприятия: активизация пациента, нагрузочная лечебная физкультура, физиотерапия. В раннем периоде ПСМТ неврологический статус по ASIA - положительная динамика наблюдалась у пациентов с тяжестью поражения С - полный регресс неврологического дефицита отмечался у 5 чел, у 3 пациентов восстановление силы в нижних конечностях до 4-х баллов, у 3 человек существенной динамики не отмечалось. Со степенью тяжести поражения А неврологический дефицит регрессировал в степень тяжести В у 4 человек и в С степень -

у 1 пациента. В случаях тяжести В результаты отслежены у 5 пациентов: 3 человека - регресс неврологической симптоматики до степени С и у 2-х пациентов - без существенной динамики.

Таким образом, выполнение экстренной одномоментной декомпрессии невральных структур и транспедикулярного спондилодеза на грудном и поясничном уровне при осложненной травме позвоночника позволяет в раннем периоде ПСМТ начать раннюю реабилитацию, сократить сроки лечения и пребывания на больничном листе, снизить степень инвалидности.

ЭФФЕКТИВНОСТЬ РЕГРЕССА НЕВРОЛОГИЧЕСКИХ НАРУШЕНИЙ У БОЛЬНЫХ ВОСПАЛИТЕЛЬНЫМИ ЗАБОЛЕВАНИЯМИ ПОЗВОНОЧНИКА ПРИ СТИМУЛЯЦИИ СПИННОГО МОЗГА

Иванова Т.Н., Макаровский А.Н., Роднова И.Г.

ФГУ «Санкт-Петербургский научно-исследовательский институт фтизиопульмонологии Росмедтехнологий», Санкт-Петербург, Россия

THE EFFECTIVENESS OF NEUROLOGICAL DISORDER REGRESSION IN PATIENTS WITH THE SPINE INFLAMMATORY DISEASES FOR SPINAL CORD STIMULATION

Ivanova T.N., Makarovsky A.N., Rodnova I.G.

Federal State Institution *The Saint Petersburg Scientific Research Institute of Phthysiopulmonology of Russian Medical Technologies*, St. Petersburg, Russia

The results of treatment have been analyzed in 81 patients with inflammatory diseases of the spine (IDS): tuberculous spondylitis (TS) and hematogenous osteomyelitis (HO) with neurological disorders (ND). Postoperatively a course of high-intensive rhythmic magnetic stimulation (HIRMS) was performed in one group (52), while in the other group (29) ND treatment was made using traditional medicamental techniques only. One month after surgery it turned out well to achieve neurological deficiency elimination in 67.3% of patients from group 1, that 22.5 % exceeded this value in patients from group 2. The pain syndrome score in patients from group 1 after surgery was reliably lower than that in group 2. Electrical stimulation of spinal cord (ESSC) was performed in 91 patients with ND in two groups: tuberculous spondylitis – TS, spondylitis consequences – TSC. Cable electrode implantation with subsequent epidural stimulation of spinal cord and its roots was performed after surgical decompression-and-stabilizing intervention in the spine in all the patients. Good neuroorthopaedic effect has been noted in 47.8 % patients of the first group (TS). The additional exposure of spinal cord structures to electrical stimulation has led to the increase of total treatment effectiveness up to 65.2%. Satisfactory effect of surgery using the treatment techniques of electrical stimulation increased from 26 % to 30.4 %. In patients with TSC the procedure of epidural electrical stimulation increased the good effect of surgical interventions to 38.7 %, satisfactory one – from 38.7 % to 54.8 %, and decreased the effect absence from 19.3 % to 3.2 %.

Регресс неврологических расстройств (НР) у 1/3 прооперированных пациентов воспалительными заболеваниями позвоночника (ВЗП: туберкулезный спондилит – ТС, гематогенный остеомиелит - ГО) протекает крайне медленно, поэтому активный поиск различных методик стимулирующего воздействия на проводниковые функции спинного мозга является актуальной проблемой хирургии позвоночника.

Цель исследования. Повышение эффективности комплексного лечения больных ВЗП, осложненных НР, путем использования различных видов стимуляции спинного мозга (высокоинтенсивной ритмической магнитной стимуляции – ВРМС и– ЭССМ).

С этой целью исследован 81 больной ВЗП (ТС - 47 и ГО - 34) с НР, при этом в одной группе (52) в послеоперационном периоде проводился курс ВРМС (заявка на изобр. №2009133765), в другой (29) – лечение НР проводилось только традиционными медикаментозными методами. Эффективность лечения оценивалась клинико-нейрофизиологическими методами исследования (ЭНМГ нижних конечностей). Через 1 месяц после операции в 1 группе удалось у 67,3 % больных добиться исчезновения неврологического дефицита, что на 22,5 % превосходило этот показатель во 2 группе пациентов ($p<0,05$). Балльная оценка болевого синдрома у больных группы 1 после операции была достоверно ниже, чем в группе 2. Установлено достоверное различие по количеству больных, постоянно принимающих анальгетики к окончанию 1 месяца после операции в первой группе по сравнению со второй. Анализ данных ЭНМГ у больных сравниваемых групп через месяц после операции показал достоверный рост амплитуды М-ответа (0,42±0,04; 0,75±0,05 мкВ) и F-волны (71,7±7,1; 124,2±8,9 мкВ), а также уменьшение тахеодисперсии (31,5±2,6;14,8±2,9) и частоты блоков F-волны (19,2±1,7; 11,3±3,2) у больных после ВРМС. У пациентов 2 группы выявлено улучшение параметров амплитуды М-ответа, F-волны и тахеодисперсии, но без достоверных различий с дооперационными данными. Разница между послеоперационными показателями у больных 1-ой группы по отношению ко 2-ой составила: увеличение амплитуды М-ответа на 26,3 % и F-волны – на 51,1 %, уменьшение тахеодисперсии на 31,8 % и блоков F-волны – на 55,3 %. Таким образом, апробация методики ВРМС показала её эффективность как по клиническим, так и по ЭНМГ параметрам. ВРМС позволяет увеличить число регистрируемых клиническими методами положительных результатов лечения на 1/3, а по ЭНМГ-показателям - на 25-50 %

ЭССМ проведена у 91больного с НР (по Френкель типы А, В, С) в двух группах: туберкулезный спондилит - ТС, последствия спондилита – ПТС. После хирургического вмешательства на позвоночнике декомпрессивно-

стабилизирующего характера всем больным была проведена имплантация кабель-электродов с последующей эпидуральной электростимуляцией спинного мозга и его корешков (ЭССМ). Обьективизация результатов лечения - методами компьютерной электроспинонейрографии, стабиллографии, МРТ, ликворологическим методом.

У больных первой группы (ТС) хороший нейро-ортопедический эффект отмечен в 47,8 %. Дополнительное электростимуляционное воздействие на структуры спинного мозга привело к повышению общей эффективности лечения до 65,2 %. Удовлетворительный эффект операции электростимуляционными методами лечения повышен с 26 % до 30,4 %.

У пациентов с ПТС эпидуральная электростимуляция повысила хороший эффект хирургических вмешательств до 38,7 % , удовлетворительный - с 38,7 % до 54,8 %, а отсутствие эффекта - снизила с 19,3 до 3,2 %.

Таким образом, применение стимулирующих методик воздействия на проводниковые функции спинного мозга путем использования ВРМС и ЭССМ позволяет существенно улучшить результаты лечения неврологических нарушений и повысить качество жизни больных ВЗП.

ИСПОЛЬЗОВАНИЕ МАГНИТНОЙ СТИМУЛЯЦИИ У БОЛЬНЫХ ВОСПАЛИТЕЛЬНЫМИ ЗАБОЛЕВАНИЯМИ ПОЗВОНОЧНИКА В РАННЕМ ПОСЛЕОПЕРАЦИОННОМ ПЕРИОДЕ

Иванова Т.Н., Сердобинцев М.С., Роднова И.Г.

ФГУ «Санкт-Петербургский научно-исследовательский институт фтизиопульмонологии» Минздравсоцразвития России, г. Санкт-Петербург, Россия

THE USE OF MAGNETIC STIMULATION IN PATIENTS WITH INFLAMMATORY DISEASES OF THE SPINE IN THE EARLY POSTOPERATIVE PERIOD

Ivanova T.N., Serdobintsev M.S., Rodnova I.G.

Federal State Institution *The Saint Petersburg Scientific Research Institute of Phthysiopulmonology* of the Ministry of Health and Social Development of Russia, St. Petersburg, Russia

81 patients have been examined with inflammatory diseases of the spine (IDS) (tuberculous spondylitis (TS) – 47 and hematogenous osteomyelitis (HO) – 34) with neurological deficiencies (ND), provided that a course of high-intense rhythmic magnetic stimulation (HIRMS) was performed postoperatively in one group (52), and in the other group (29) ND were treated using traditional medicamental preparations only. Treatment effectiveness was evaluated by clinical-and-neurophysiologic methods of study (Electrical Neuromyography of the lower limbs). It turned out well to achieve neurologic deficiency disappearance one month after surgery in 67.3% of patients from the first group, that 22.5 % exceeded this value in the second group of patients. The pain syndrome score in patients of the first group was significantly lower in comparison with the second group. Significant difference has been established in the number of patients constantly taking analgesics by the end of one month after surgery in the first group in comparison with the second one.

Регресс неврологических расстройств (НР) у 1/3 прооперированных пациентов воспалительными заболеваниями позвоночника (ВЗП: туберкулезный спондилит – ТС, гематогенный остеомиелит - ГО) протекает крайне медленно, поэтому активный поиск различных методик стимулирующего воздействия на проводниковые функции спинного мозга является актуальной проблемой хирургии позвоночника.

Цель исследования. Повышение эффективности комплексного лечения больных ВЗП, осложненных НР, путем использования магнитной стимуляции спинного мозга (высокоинтенсивной ритмической магнитной стимуляции – ВРМС. С этой целью исследован 81 больной ВЗП (ТС-47 и ГО-34) с НР, при этом в одной группе (52) в послеоперационном периоде проводился курс ВРМС (заявка на изобр. №2009133765), в другой (29) – лечение НР проводилось только традиционными медикаментозными методами. Эффективность лечения оценивалась клинико-нейрофизиологическими методами исследования (ЭНМГ нижних конечностей). Через 1 месяц после операции в 1 группе удалось у 67,3 % больных добиться исчезновения неврологического дефицита, что на 22,5 % превосходило этот показатель во 2 группе пациентов ($p<0,05$). Балльная оценка болевого синдрома у больных группы 1 после операции была достоверно ниже, чем в группе 2. Установлено достоверное различие по количеству больных, постоянно принимающих анальгетики к окончанию 1 месяца после операции в первой группе по сравнению со второй. Анализ данных ЭНМГ у больных сравниваемых групп через месяц после операции показал достоверный рост амплитуды М-ответа (0,42±0,04; 0,75±0,05 мкВ) и F-волны (71,7±7,1; 124,2±8,9 мкВ), а также уменьшение тахеодисперсии (31,5±2,6;14,8±2,9) и частоты блоков F-волны (19,2±1,7; 11,3±3,2) у больных после ВРМС. У пациентов 2 группы выявлено улучшение параметров амплитуды М-ответа, F-волны и тахеодисперсии, но без достоверных различий с дооперационными данными. Разница между послеоперационными показателями у больных 1-ой группы по отношению ко 2-ой составила: увеличение амплитуды М-ответа на 26,3 % и F-волны – на 51,1 %, уменьшение тахеодисперсии на 31,8 % и блоков F-волны – на 55,3 %.

Таким образом, апробация методики ВРМС показала её эффективность как по клиническим, так и по ЭНМГ параметрам. ВРМС позволяет увеличить число регистрируемых клиническими методами положительных результатов лечения на 1/3, а по ЭНМГ - показателям на 25-50 %.

ЭФФЕКТИВНОСТЬ ХИРУРГИЧЕСКОГО ЛЕЧЕНИЯ ГРЫЖ МЕЖПОЗВОНКОВЫХ ДИСКОВ В КОМПЛЕКСНОЙ РЕАБИЛИТАЦИИ

Кадыров А.А., Абдухаликов А.К., Абдухаликова Х.А.

Научный центр вертебрологии МЗ РУз, г. Андижан, Узбекистан

EFFECTIVENESS OF SURGICAL TREATMENT OF INTERVERTEBRAL DISK HERNIAE IN COMPLEX REHABILITATION

Kadyrov A.A., Abdukhalikov A.K., Abdukhalikova Kh.A.

Scientific Center of Vertebrology of the Ministry of Health of the Republic of Uzbekistan, Andizhan, Uzbekistan

The work is based on the analysis of the results of surgical treatment of 637 patients with vertebral disk herniae at the lumbar level. Patients were divided into two groups: the main one and control one. The main group consisted of 403 patients with disk herniae, who underwent discectomy using microsurgical technique. 234 patients operated on using traditional techniques were included into the control group. Arcotomy approach in the main group was performed in 77.7 % of patients. Partial resection of the arches of adjacent vertebrae was made in 22.3 % of patients. In the control group discectomy via hemilaminectomy approach was performed in 45.5 % of patients. Interarch space enlargement by partial resection of vertebral arches was made in 47 % of patients. In the immediate postoperative period the complete regression of the compression root syndrome was observed in 87.4±3.3 % of cases for the main group, and in 73.1±3.8 % of cases for the control group. In the long-term period good and excellent results in the main group amounted as 85.5±3.6 % of cases, in the control one – as 63.4±4.3% of cases.

Использование малоинвазивных вмешательств для ликвидации диско-радикулярного конфликта у больных с поясничным остеохондрозом позволяет значительно улучшить результаты оперативного лечения и уменьшить количество повторных операций. Однако, несмотря на периодические сообщения о высокой эффективности данной технологии, в настоящее время не проведена сравнительная оценка результативности дискэктомии аркотомным доступом с традиционными методами заднего доступа. К последним мы относим различные модификации декомпрессивной ламинэктомии, такие как гемиламинэктомия, частичная гемиламинэктомия, интерламинэктомия и т. д.

Цель исследования. Анализ ближайших и отдаленных результатов малоинвазивных вмешательств в сравнении с контрольной группой больных, оперированных традиционными методами.

Материалы и методы. Работа основана на результатах хирургического лечения 637 больных с грыжами межпозвонковых дисков на поясничном уровне, проведенного в центре вертебрологии МЗ РУз. с 2003 по 2009 г.

У всех пациентов при поступлении в стационар был резистентный к консервативному лечению корешковый компрессионный синдром.

Перед оперативным вмешательством использовались следующие методы лучевой диагностики: рентгенография, МРТ или КТ исследование.

Больные были разделены на 2 группы: основную и контрольную.

Основную группу составили 403 пациента с грыжами дисков, которым выполняли дискэктомию с использованием микрохирургической техники. Из них было 291 мужчины и 112 женщин. Средний возраст пациентов – 42,2±7,5 лет. По уровню оперативных вмешательств на межпозвонковых дисках распределение больных было следующим:L3-L4 -10; L4-L5 - 210; L5-S1 - 177; L5-L6 – 6 пациентов.

В контрольную группу были включены 234 пациента, оперированные традиционными методами. Она состояла из 127 мужчин и 107 женщин. Средний возраст в данной группе составил 43,9±7,4 лет. Распределение больных по уровню дискэктомии: L3-L4 – 28; L4-L5 – 106; L5-S1 – 85; L5-L6 –15 пациентов.

Для проведения оперативных вмешательств у пациентов основной группы использовали операционный микроскоп и набор специальных микрохирургических инструментов фирмы Эскулап. Хирургическую тактику определяли в зависимости от локализации грыжевого выпячивания по поперечнику диска. Минимальную травматичность вмешательств обеспечивал аркотомный доступ через междужковый промежуток.

Результаты. Аркотомный доступ в основной группе был выполнен у 77,7 % пациентов. Частичная резекция дуг прилежащих позвонков произведена у 22,3 % пациентов.

В контрольной группе дискэктомия гемиламинэктомным доступом произведена у 45,5 % пациентов. Расширение междужкового промежутка путем частичной резекции дуг позвонков выполнено у 47 % пациентов.

В ближайшем послеоперационном периоде полный регресс корешкового компрессионного синдрома в основной группе – 87,4±3,3 % случаев, в контрольной –73,1±3,8 % случаев. Различие показателей эффективности хирургического лечения в основной и контрольной группах статистически достоверно – $P<0,01$.

Изучены отдаленные результаты лечения 320 пациентов из основной группы и у 186 - из контрольной. Хорошие и отличные результаты в основной группе составили 85,5±3,6 % случаев, в контрольной – 63,4±4,3 % случаев.

Различие показателей эффективности хирургического лечения в основной и контрольной группах статистически достоверно – $P<0,001$.

Повторные оперативные вмешательства, связанные с рецидивом корешкового компрессионного синдрома, были произведены у 9,7 % пациентов.

Выводы.

1) Аркотомный доступ является наименее травматичным среди исследованных нами доступов для дискэктомии.

2) Сравнительная оценка результатов лечения больных с грыжами межпозвонковых дисков показала статистически достоверное преимущество микрохирургического метода. При его использовании в сроки наблюдения до 3 лет получено 85,5 % отличных и хороших результатов (против 63,4 % при традиционном методе) со снижением числа рецидивов заболевания на 3,6 %.

ПРОФИЛАКТИЧЕСКАЯ РЕАБИЛИТАЦИЯ ПАЦИЕНТОВ С РЕЦИДИВОМ БОЛЕВОГО СИНДРОМА ПОСЛЕ ДИСКЭКТОМИИ

Кадыров А.А., Абдухаликов А.К., Маматов Б.Ю., Хамидов А.М.

Научный центр вертебрологии МЗ РУз, г. Андижан, Узбекистан

PREVENTIVE REHABILITATION OF PATIENTS WITH THE PAIN SYNDROME RECURRENCE AFTER DISCECTOMY

Kadyrov A.A., Abdukhalikov A.K., Mamatov B.Yu., Khamidov A.M.

Scientific Center of Vertebrology of the Ministry of Health of the Republic of Uzbekistan, Andizhan, Uzbekistan

Microdiscectomy at L4-5, L5-S1 levels was performed in 46 patients. Lateral flavectomy or flavotomy was performed during approaching to disk hernia in 35 patients, the anatomical details of interarch space required total flavectomy or arcectomy perfoemance in 11 patients. The long-term results in 35 patients when lateral flavectomy or flavotomy was used during approaching were followed throughout 1.5-9.5 months. There were no complaints of radicular pain, early restoration of operated segment mobility was noted, as well as early recovery of patients' ability to work in all the patients. No patients needed the prescription of steroid or non-steroid anti-inflammatory preparations postoperatively. Postoperative hematoma formation never observed.

Грыжи межпозвонковых дисков являются одной из наиболее часто встречающихся причин возникновения болевого синдрома в пояснично-крестцовом отделе позвоночника. В последнее время все большее количество радикулопатий и радикулярных болей в послеоперационном периоде после выполнения микродискэктомий связывается с формированием перидурального и перирадикулярного рубца, перидурального фиброза. Использование методики «защиты» дурального мешка и корешков фрагментами аутожировой ткани в конце операции показало свою неэффективность, а иногда даже усиливало процесс рубцевания. Из фармакологических «протекторов» в последнее время используются различные гели. Однако значительная стоимость самого препарата и его отсутствие на нашем рынке, а также отсутствие убедительных данных о его эффективности в мировой литературе не позволяет широко использовать эту методику.

Одним из последних предложенных методов является техника сохранения желтой связки во время проведения дискэктомии. Предположительно этот метод должен уменьшать формирование перидурального рубца, так как желтая связка тесно прилежит к твердой мозговой оболочке и корешкам и является анатомическим барьером, препятствующим формированию фиброза. Данное исследование было проведено нами для изучения эффективности методики микродискэктомии в сочетании с флавотомией.

Материал и методы. У 46 больных была проведена микродискэктомия. Однако из этих наблюдений были исключены случаи секвестрированных дисков, сакрализации и люмбализации позвонков, экстрафораминальных грыж дисков, случаи подсвязочной миграции грыж более чем на 7 мм краниально и каудально от проекции пространства диска, т. е. эти случаи представляли собой наиболее типичные расположения грыж L4-5 и L5-S1 межпозвонковых дисков. Операция выполнялась на L4-5, L5-S1 уровнях. У 35 пациентов во время доступа к грыже диска была выполнена латеральная флавэктомия или флавотомия, у 11 пациентов анатомические особенности междужкового промежутка требовали выполнения тотальной флавэктомии и аркотомии.

Мы различаем следующие методы удаления желтой связки: удаление желтой связки полностью на всем междужковом промежутке – тотальная флавэктомия, удаление латеральной части желтой связки в области сегментарного корешка и сохранение ее над дуральным мешком – латеральная флавэктомия. Если иссекался верхний слой желтой связки, а доступ осуществлялся путем разделения волокон внутреннего слоя желтой связки – метод назывался флавотомией. Последний метод являлся наиболее желательным.

Результаты. Отдаленные результаты у 35 больных, где во время доступа использована латеральная флавэктомия или флавотомия, прослежены на протяжении 1,5-9,5 месяцев. У всех больных отсутствовали жалобы на радикулярные боли, отмечалось раннее восстановление мобильности оперированного сегмента, раннее восстановление трудоспособности пациентов. Ни одному из этих больных в послеоперационном периоде не требовалось назначения стероидных или нестероидных противовоспалительных средств. Ни разу не отмечалось образование послеоперационных гематом.

Выводы. Методика микродискэктомии с сохранением желтой связки при проведении тщательного предоперационного планирования является перспективным методом, который помогает минимизировать хирургическую травму, предотвращает формирование перидурального фиброза и повышает результаты лечения больных с грыжами поясничных межпозвонковых дисков.

ПРОФИЛАКТИКА МАЛЬПОЗИЦИИ ТРАНСПЕДИКУЛЯРНЫХ ВИНТОВ

Каренин М.С., Бердюгин К.А.

ГОУ ВПО «Уральская государственная медицинская академия Росздрава», г. Екатеринбург, Россия

PREVENTING MALPOSITION OF TRANSPEDICULAR SCREWS

Karenin M.S., Berdiugin K.A.

State Educational Institution of Higher Professional Education *The Ural State Medical Academy of Russian Health Service*, Yekaterinburg, Russia

A device for preventing the medial and lateral malposition of threaded screws during transpedicular fixation performance for treatment of the spine diseases and injuries has been proposed and approved in 20 patients. There were no cases of malposition in the process of insertion of 80 transpedicular screws. The use of the device proposed allows to prevent the complications of the kind effectively.

Общепризнанными достоинствами транспедикулярной фиксации (ТПФ) являются малая травматичность вмешательства, возможность полной интраоперационной коррекции деформации, закрытая декомпрессия позвоночного канала, стабильная фиксация (Афаунов А.А. с соавт., 2008), ранняя активизация пациента, создание благоприятных условий для формирования сращения позвонка или костного блока. Применение ТПФ позволяет сформировать костный блок на уровне поврежденного сегмента за 4-6 месяцев (Драгун В.М. с соавт., 2009). Однако и в случае с ТПФ оперативное лечение может иметь неудовлетворительные результаты. Так, Валеев Е.К., Валеев И.Е. (2005) отмечают, что инфекционные осложнения при применении погружных конструкций встречаются в 13 % случаев, а неврологические – в 21 %. В.А. Маклаков, Н.Е. Устюжанцева (2006) отмечали переломы элементов конструкций – винтов и стержней – в 11 % случаев. Эти данные совпадают с данными зарубежных источников. Так, Wiberg J. и Hennig R. (1993) отмечали наличие неврологической симптоматики как осложнения оперативного приема у 15 % пациентов, а Davne S.H. и Myers D.L. (1992) выявили мальпозицию резьбового транспедикулярного винта у 13,7 % пациентов. Из перечисленных, мальпозиция резьбовых винтов едва ли не самое грозное осложнение. Связано это с тем, что при медиальной мальпозиции возникают неврологические осложнения, а при латеральной - нестабильность фиксатора, и, как следствие, потеря достигнутой коррекции деформации.

Целью работы стало создание устройства для профилактики медиальной и латеральной мальпозиции резьбовых винтов при проведении транспедикулярной фиксации при лечении заболеваний и повреждений позвоночника.

Материалом исследования стала группа из 20 больных, прооперированных по поводу вертеброгенного болевого синдрома. Всем пациентам произведено клиническое, рентгенологическое исследования, компьютерная (КТ) или магнито-резонансная томография. При этом КТ производилась до и в различные сроки после операции с целью подтверждения отсутствия мальпозиции транспедикулярных винтов. Все операции транспедикулярной фиксации проводились с применением предложенного авторами устройства (Патент РФ № 84212).

При проведении 80 транспедикулярных винтов ни в одном случае мальпозиции не получено.

Таким образом, применение предложенного устройства позволяет эффективно профилактировать данный вид осложнения.

КЛИНИЧЕСКОЕ ЗНАЧЕНИЕ АНТИТЕЛ К ОСНОВНОМУ БЕЛКУ МИЕЛИНА У БОЛЬНЫХ С ТРАВМАТИЧЕСКИМ ПОВРЕЖДЕНИЕМ СПИННОГО МОЗГА

Катунян П.И., Клюшник Т.П., Отман И.Н., Пейкер А.Н.

ГОУ ВПО «Московский государственный медицинский университет им. И.М. Сеченова» Минздравсоцразвития России, ГУ «Научный центр психического здоровья РАМН», Городская клиническая больница № 67, г. Москва, Россия

CLINICAL SIGNIFICANCE OF MYELIN BASIC PROTEIN ANTIBODIES IN PATIENTS WITH TRAUMATIC SPINAL CORD INJURY

Katunian P.I., Kliushnik T.P., Otman I.N., Peiker A.N.

State Educational Institution of Higher Professional Education *The Moscow Sechenov State Medical University of the Ministry of Health and Social Development of Russia*; State Institution *Scientific Center of Psychic Health of the Russian Academy of Medical Sciences*; City Clinical Hospital No. 67, Moscow, Russia

The study of myelin basic protein antibody (MBP-Ab) content in serum and liquor of 45 patients with lower paraplegia 4 and 18 weeks after spinal cord decompression surgery for traumatic fracture of Th6-L1 vertebrae has been performed. There were two groups of patients: those with satisfactory recovery of functions – 12 subjects, and those with the recovery absence. The ratio of serum/liquor MBP-Ab content characterizes the level of blood-brain barrier (BBB) penetrability for antibodies. The less ratio value, the lower BBB threshold. It has been established that MBP-Ab serum/liquor content ratio, making up 200-300 normally, amounts as 350 on the average in case of good recovery of spinal cord function. It varies within 60-170 for delayed decompression or unsuccessful rehabilitation therapy. Evidently, this value can be an early and rather accurate therapeutic indicator, determining the choice of patients' treatment technique directed first of all to BBB permeability decrease. The data obtained evidence that myelin antibody penetration into liquor occurs in the patients in whom secondary spinal cord injury continue taking place due to direct neurotoxic influence of metabolic products of lysis, tissue polypeptides and proteolytic enzymes of blood upon the spinal cord myelin sheathes through «gaping» BBB.

Травматическое повреждение спинного мозга, как правило, сопровождается сенсибилизацией к антигенам нервной ткани и последующим иммунным ответом, и первичным местом его реализации всегда оказывается миелин. Ввиду этого, важным, но часто не учитываемым деструктивным звеном, препятствующим восстановлению проводящей функции спинного мозга у больных с осложненной травмой позвоночника в послеоперационном периоде, является высокий уровень антител к основному белку миелина (Ат-ОБМ) в крови и, особенно, в ликворе. Эти антитела у ~40 % больных препятствуют ремиелинации аксонов, еще сохраняющих свою непрерывность после травматического повреждения спинного мозга.

Методом ELISE проведено исследование содержания Ат-ОБМ в сыворотке и ликворе 45 больных с нижней параплегией через 4 и 18 недель после операции декомпрессии спинного мозга по поводу травматического перелома Th6 –L1 позвонков. Больные разделились на две группы: с удовлетворительным восстановлением функций (от уровня неврологического дефицита A или B по шкале ASIA до лечения до C или D после лечения) - 12 человек и без таковых. Отношение содержания Ат-ОБМ в сыворотке к их содержанию в ликворе характеризует величину проницаемости гематоэнцефалического барьера (ГЭБ) для антител. Чем меньше значение этого отношения, тем ниже порог ГЭБ. Было установлено, что отношение Ат-ОБМ в сыворотке к их содержанию в ликворе, составляющее в норме 200 - 300, при хорошем восстановлении функции спинного мозга составляет в среднем 350. Это отношение при запоздалой декомпрессии или при безуспешной реабилитационной терапии колеблется в пределах 60-170. Очевидно, что эта величина может быть ранним и весьма точным терапевтическим индикатором, определяющим выбор метода лечения больных, направленного, в первую очередь, на снижение проницаемости ГЭБ. Полученные данные свидетельствуют о том, что проникновение миелиновых антител в ликвор происходит у тех больных, у которых продолжается вторичное повреждение спинного мозга ввиду прямого нейротоксического воздействия метаболических «осколков», тканевых полипептидов и протеолитических ферментов крови на миелиновые оболочки спинного мозга через «зияющий» ГЭБ.

Таким образом, высокий уровень антител к миелину у спинальных больных в первые дни и недели после травмы требует незамедлительной и эффективной терапии и, в том числе, в виде IVIG-терапии (внутривенного введения иммуноглобулинов) для нейтрализации антител к ОБМ, повышения порога ГЭБ и создания условий ремиелинации аксонов и восстановления функции спинного мозга.

ТРАНСПЛАНТАЦИЯ ГЕМАТОПОЭТИЧЕСКИХ СТВОЛОВЫХ КЛЕТОК В ЛЕЧЕНИИ ТРАВМАТИЧЕСКОГО ПОВРЕЖДЕНИЯ СПИННОГО МОЗГА

Катунян П.И. *, Потапов И.В., Крашенинников М.Е., Пейкер А.Н. **

ГОУ ВПО «1-й Московский государственный медицинский университет им И.М. Сеченова» Минздравсоцразвития России, г. Москва*; ФГУ «Федеральный Научный Центр Трансплантологии и искусственных органов им. В.И. Шумакова» Минздравсоцразвития России, г. Москва; Городская клиническая больница № 67**, г. Москва, Россия

TRANSPLANTATION OF HEMATOPOIETIC STEM CELLS IN TREATMENT OF TRAUMATIC SPINAL CORD INJURY

Katunian P.I.*, Potapov I.V., Krasheninnikov M.E., Peiker A.N.**

State Educational Institution of Higher Professional Education *The First Sechenov Moscow State Medical University* of the Ministry of Health and Social Development of Russia, Moscow*; Federal State Institution *The Federal Shumakov Scientific Center of Transplantology and Artificial Organs* of the Ministry of Health and Social Development of Russia, Moscow; City Clinical Hospital No. 67**, Moscow, Russia

The effect of transplantation of autologous hematopoietic stem cells on the clinical status and quality of life in 14 patients with complicated injury of the spine has been studied. It has been shown, that transplantation of autologous hematopoietic stem cells to spinal patients with irreplaceable spinal cord structural injury is able to improve their resistance, to reduce the risk of infection complications, to eliminate posttraumatic anemia and, thereby, to improve their quality of life noticeably. Transplantation of hematopoietic stem cells may be contraindicated for spinal patients with HLA B-27 antigen of the major histocompatability complex, which determines the inclination to heterotopic osteogenesis.

Цель. Изучение влияния трансплантации аутологичных гематопоэтических стволовых клеток на клиническое состояние и качество жизни больных с осложненной травмой позвоночника.

Материал и методы. 14 спинальных больных (5 – основной группы и 9 –контрольной) с осложненным нижней спастической параплегией компрессионным переломом тел позвонков на уровне Th 6 - Th10 и давностью травмы 8-12 месяцев были выбраны по сходным клиническим, возрастным и половым критериям. Всем больным вскоре после травмы по экстренным показаниям была проведена операция декомпрессии спинного мозга и стабилизация позвоночника методом транспедикулярной фиксации. Все пострадавшие имели в разной степени выраженности нарушения функции тазовых органов с периодическим обострением хронического пиелонефрита. У 4-х больных основной группы и у 5-ти - контрольной группы отмечалась умеренная анемия до 105+/-6.3 гр\л и 102+\- 11.8 гр\л Hb соответственно. Ни у кого из пациентов не отмечалось улучшения в неврологическом статусе за прошедший после оперативного лечения период, и они соответствовали группе А по шкале ASIA.

Аутологичные гематопоэтические стволовые клетки у пациентов основной группы получали в результате пункции гребешка подвздошной кости и изъятие через троакар 100-110 мл костного мозга. После сепарации эритроцитов мононуклеарная клеточная суспензия культивировалась в специальной питательной среде для обогащения её стволовыми клетками. Через 8-10 дней культивирования на цитофлюориметре определяли количество CD34+ стволовых клеток. Обычно они составляли 1,7–3,2 % от всех клеток мононуклеарной фракции. Вся масса полученной клеточной суспензии разделялась на дозы по 40-60 миллионов клеток и замораживалась в среде по стандартной методике до t -196°. В ходе лечения клетки размораживали, суспензировали в 100 мл физиологического раствора и вводили больным внутривенно-капельно каждые 1,5 месяца, всего 3-4 введения. Больным контрольной группы вводили 100 мл физиологического раствора.

Результаты. За период наблюдения (4-6 месяцев) после введения гематопоэтических стволовых клеток не наблюдалось явного улучшения в неврологическом статусе. Лишь у двоих пациентов основной группы и у 3-х - из контрольной группы снизился уровень болевой и тактильной чувствительности ниже уровня повреждения. Вместе с тем, у пациентов основной группы заметно увеличилась устойчивости к инфекциям, частота обострений пиелонефрита резко пошла на убыль. В то же время, пациенты контрольной группы демонстрировали периодические обострения цистита, пиелонефрита и другие проявления хронической уроинфекции. Исследование иммунологического статуса не выявило явных различий по показателям гуморального и клеточного иммунитета. В то же время, показатели острой фазы воспаления у больных основной группы стали практически близки к норме. Содержание гемоглобина вернулись к норме, что было в заметном контрасте с такими же показателями у больных контрольной группы. Негативным эффектом трансплантации гематопоэтических клеток стало усиление остеогенной активности у одного больного основной группы. До начала лечения на рентгенограммах этого больного вокруг коленных суставов выявлялись едва заметные очажки гетеротопического остеогенеза. Уровень щелочной фосфатазы значительно возрос через три месяца после первой трансплантации аутоклеток. Затем рентгенологически стали стремительно появляться множественные очажки гетеротопической оссификации вокруг коленных и тазобедренных суставов, приведших позднее к анкилозу этих суставов.

В контрольной группе у двух больных также отмечались очаги остеогенеза, однако они по объему и скорости нарастания костной массы не выходили за пределы обычной для спинальных больных с грудным уровнем повреждения нейрогенной гетеротопической оссификации.

Заключение. Трансплантация аутологичных гематопоэтических стволовых клеток спинальным больным при невосполнимом структурном повреждении спинного мозга может улучшить их резистентность, снизить риск инфекционных осложнений, устранить посттравматическую анемию и, тем самым, заметно улучшить качество их жизни. Трансплантация гематопоэтических стволовых клеток может быть противопоказана спинальным больным, имеющим антиген HLA B-27 главного комплекса гистосовместимости, который определяет склонность к гетеротопическому остеогенезу.

ДИАГНОСТИКА И ХИРУРГИЧЕСКОЕ ЛЕЧЕНИЕ КОМПРЕССИИ СПИННОМОЗГОВЫХ НЕРВОВ В МЕЖПОЗВОНКОВЫХ КАНАЛАХ ПРИ ДЕГЕНЕРАТИВНЫХ ЗАБОЛЕВАНИЯХ ПОЗВОНОЧНИКА

Каурова Т.А., Щедренок В.В., Могучая О.В.

ФГУ «Российский научно-исследовательский нейрохирургический институт им. проф. А.Л. Поленова» Минздравсоцразвития РФ, г. Санкт-Петербург, Россия

DIAGNOSTICS AND SURGICAL TREATMENT OF SPINAL CORD NERVES IN INTERVERTEBRAL CANALS FOR DEGENERATIVE DISEASES OF THE SPINE

Kaurova T.A., Shchedrenok V.V., Moguchaya O.V.

Federal State Institution *The Russian Polenov Scientific Research Neurosurgical Institute of the Ministry of Health and Social Development of the RF*, St. Petersburg, Russia

The technique of clinical-and-radiologic diagnostics of the presence, character and degree of spinal cord nerve compression in the intervertebral holes and canals has been proposed and approved in 56 patients with degenerative-and-dystrophic diseases of the spine at the cervical (22), thoracic (6) and lumbar (28) level. The radiologic diagnostics consisted in the studying intervertebral holes and canals bilaterally, revealing their narrowing or deformity with assessment of the condition of spinal cord, spinal cord nerves and elements of vertebral motor segment (VMS). In cases of revealing the soft tissue compression of significant degree in 23 patients surgical treatment was performed with removal of the intervertebral disk herniae of paramedian and foraminal localization, and in cases of revealing the bone compression of significant degree the procedure of facetectomy was performed in 9 patients.

Цель исследования. Оптимизация диагностики и хирургического лечения компрессии спинномозговых нервов в межпозвонковых каналах при дегенеративно-дистрофических заболеваниях позвоночника.

Материал и методы. Проведено комплексное клинико-лучевое обследование и хирургическое лечение 56 больных с дегенеративно-дистрофическими заболеваниями позвоночника на шейном (22), грудном (6) и поясничном (28) уровнях с использованием обзорной и функциональной спондилографии, СКТ и МРТ. Средний возраст пациентов составил 37$\pm$5 лет, длительность заболевания - 6$\pm$1,5 лет.

Результаты и их обсуждение. Лучевая диагностика заключалась в исследовании межпозвонковых отверстий и каналов с обеих сторон, выявлении их сужения или деформации с оценкой состояния спинного мозга, спинномозговых нервов и элементов позвоночно-двигательного сегмента (ПДС) как возможной причины заболевания.

При использовании СКТ выявляли причины костной компрессии спинномозгового нерва за счет боковых остеофитов, краевых костных разрастаний тел позвонков, оссификации дугоотростчатых суставов и нестабильности в ПДС.

При проведении МРТ выявляли причины мягкотканной компрессии спинномозгового нерва за счет грыжи межпозвонкового диска с фораминальным распространением, гипертрофии желтой и задней продольной связок. При обнаружении компрессии спинномозгового нерва различной этиологии измеряли площадь межпозвонкового отверстия и объем межпозвонкового канала с обеих сторон с определением степени костной и/или мягкотканной компрессии.

Степень компрессии зависит от степени уменьшения площади межпозвонкового отверстия и объема межпозвонкового канала по сравнению с противоположной стороной и может быть умеренной (уменьшение показателей на 15-30 %), выраженной (уменьшение показателей на 31-60 %) и значительной (уменьшение показателей свыше 60 %). Проведенное исследование позволило установить, что при умеренной компрессии спинномозгового нерва возможно консервативное лечение, при выраженной – следует решать вопрос о малоинвазивной операции и при значительной – необходимо хирургическое устранение компримирующих факторов.

Среди обследованных 56 пациентов характер и степень компрессии спинномозгового нерва в межпозвонковых отверстиях и каналах удалось установить в 52 наблюдениях (92,3 %). При обнаружении мягкотканной компрессии значительной степени у 23 больных предпринято хирургическое лечение с удалением

грыж межпозвонковых дисков парамедианной и фораминальной локализации, а при выявлении костной компрессии значительной степени у 9 больных выполнена фасетэктомия.

Выводы. Предложен способ диагностики наличия, характера и степени компрессии спинномозговых нервов в межпозвонковых отверстиях и каналах при дегенеративно-дистрофических заболеваниях позвоночника с уточнением показаний к объему хирургического вмешательства.

ХИРУРГИЧЕСКОЕ ЛЕЧЕНИЕ ЗАСТАРЕЛЫХ ПОВРЕЖДЕНИЙ ГРУДОПОЯСНИЧНОГО ОТДЕЛА ПОЗВОНОЧНИКА

Киселев А.М., Есин И.В.

ГУ «Московский областной научно-исследовательский клинический институт им. М.Ф. Владимирского», Москва, Россия

SURGICAL TREATMENT OF THORACOLUMBAR SPINE OLD INJURIES

Kiselev A.M., Yesin I.V.

State Institution *The Vladimirsky Moscow Regional Scientific Research Clinical Institute*, Moscow, Russia

The effectiveness evaluation of using a minimally invasive technique for surgical treatment of 45 patients with old non-consolidated instable injuries of the thoracolumbar spine has been made. Expanded laminectomy with transpedicular fixation was performed for posterior compression. In case of ventral compression of spinal cord, dural sac and instability of the segment injured, transpedicular saving resection of vertebral ventral parts was performed with removal of compressing bone structures and filling the defect with bone-substituting implant, as well as possible deformity correction and transpedicular fixation of the spine segments injured was made. The techniques of surgical treatment presented have allowed to achieve good results in all the cases.

Цель исследования. Оценить эффективность применения минимальноивазивного метода хирургического лечения больных с застарелыми неконсолидированными нестабильными повреждениями грудопоясничного отдела позвоночника.

Материалы и методы исследования. За период с 2000 по 2009 г. пролечено 45 больных в возрасте от 21 до 46 лет с застарелыми нестабильными повреждениями грудопоясничного отдела позвоночника. Срок после травмы составил от 8 месяцев до 3 лет. Больные обследованы клинически, рентгенологически (рентгенограммы с функциональными пробами), КТ с 3D реконструкцией, МРТ.

На основании методов исследования выявлены 7 пациентов с задней компрессией невральных структур, 38 пациентов с передней компрессией невральных структур. По патогенезу сдавления невральных структур больные разделены на две группы: 1. остаточная компрессия дурального мешка вследствие смещения отломков и первичной деформации позвоночного канала; 2. формирующаяся компрессия прогрессирующей деформацией позвоночного канала при нестабильности поврежденного сегмента.

Всем больным с застарелыми повреждениями грудопоясничного отдела позвоночника проводилось оперативное лечение с целью декомпрессии спинного мозга и его корешков, восстановления опороспособности позвоночника. При задней компрессии выполнялась расширенная ляминэктомия с транспедикулярной фиксацией. При вентральном сдавлении спинного мозга, мешка и нестабильности поврежденного сегмента выполнялась транспедикулярная экономная резекция вентральных отделов позвонка с удалением компремирующих костных структур и заполнением дефекта остеозамещающим имплантатом, возможное устранение деформации и транспедикулярная фиксация поврежденных сегментов позвоночника.

Результаты и обсуждения. Представленные методики хирургического лечения позволили во всех случаях добиться хороших результатов. Нарастания неврологической симптоматики, прогрессирования вторичной деформации и нарушения консолидации поврежденного сегмента не отмечено ни в одном случае. В сроки от 12 до 18 месяцев у всех больных отмечалась консолидация отломков и восстановление опороспособности позвоночника.

Поврежденный сегмент при застарелой неконсолидированной травме позвоночника представляет собой динамическую систему, в которой остаточная патологическая подвижность отломков формируется в результате неадекватных процессов репарации костно-связочных образований. Вследствие смещения отломков и деформации поврежденного сегмента сохраняется остаточная компрессия невральных структур. Патологическая подвижность перелома и развитие рубцово-спаечного процесса вызывает формирующееся сдавление спинного мозга и корешков. На фоне сохраняющейся нестабильности прогрессирует хронический миофасциальный болевой синдром с нарушением опороспособности позвоночника.

В связи с прекращением активного репаративного процесса со временем не приходится надеяться на адекватную консолидацию отломков даже в условиях полной неподвижности. Для активизации репарации перелома необходимо выполнить резекцию костно-фиброзных разрастаний, удаление поврежденного межпозвонкового диска, устранение деформации и создание оптимальных условий для консолидации с применением современных фиксирующих систем и остеозамещающих имплантатов.

АНАТОМО-ПАТОБИОМЕХАНИЧЕСКОЕ ОБОСНОВАНИЕ ВЕНТРОСАКРАЛЬНОГО ТРАНСКОРПОРАЛЬНОГО СПОНДИЛОДЕЗА ПОЯСНИЧНО-КРЕСТЦОВОГО ОТДЕЛА ПОЗВОНОЧНИКА ПРИ СПОНДИЛОЛИСТЕЗЕ

Киселев А.М., Киселев А.А.

ГУ «Московский областной научно-исследовательский клинический институт им М.Ф. Владимирского», г. Москва, Россия

THE ANATOMIC-AND-PATHOBIOMECHANIC SUBSTANTIATION OF VENTROSACRAL TRANSCORPORAL SPONDYLODESIS OF THE LUMBOSACRAL SPINE FOR SPONDYLOLISTHESIS

Kiselev A.M., Kiselev A.A.

State Institution *The Vladimirsky Moscow Regional Scientific Research Clinical Institute*, Moscow, Russia

Surgical treatment of 20 patients with spondylolisthesis have been performed using L5-S1 zone fixation by transcorporal insertion of titanium screw-cage through S1 vertebral body. It has been demonstrated, that this type of spondylodesis is the most justified from the anatomic-and-biomechanical position of the lumbosacral part, it reduces surgery time and gives the possibility of patients' early activation.

Спондилолистез встречается в 4-7 % у лиц трудоспособного взрослого населения и вызывает ортопедические и неврологические проявления, трудно поддающиеся лечению. Наиболее часто спондилолистез выявляется на уровне L5 - S1 позвонков. По этиопатогенетическому принципу спондилолистезы подразделяются на посттравматические, дегенеративно-дистрофические и истмические. Основной метод лечения спондилолистеза - оперативный, однако выбор хирургической методики до настоящего времени остается широко дискутабельной проблемой.

Цель работы. Анатомическое и патобиомеханическое обоснование вентросакрального транскорпорального спондилодеза пояснично-крестцового отдела позвоночника титановым винтом-кейджем при спондилолистезе I и II степени.

Материал и методы. Нами проведено хирургическое лечение 20 пациентов. Из них с дегенеративным спондилолистезом - 8 (40 %), с истмическим спондилолистезом - 12 (60 %). Мужчин было 14, женщин - 6 в возрасте от 18 до 56 лет (средний возраст составил 38 лет). Спондилолистез оценивался по классификации Meyerding. I-я степень выявлена у 12 (60 %) пациентов, II-я степень - у 8 (40 %).

Клиническая картина заболевания проявлялась вертебральными и корешковыми синдромами. Ведущим был вертеброгенный синдром, проявляющийся: симптомом «порога», увеличением поясничного лордоза, горизонтальным расположением крестца, ограничением движений в пояснично-кресцовой области. Люмбоишалгический синдром был выражен у 8 больных (40 %) с наличием мышечно-тонических, вегетативно-сосудистых или нейродистрофических проявлений. Корешковый синдром выявлен у 12 больных (60 %) в виде парестезий, гипостезий и гипотрофий мышц нижних конечностей, снижения и выпадения сухожильных рефлексов.

У всех 20 больных были выявлены рентгенологические признаки дегенеративно-дистрофического поражения пояснично-крестцового отдела позвоночника. У 12 (60 %) пациентов выявлено незаращение межсуставного участка дуги L5 позвонка. На функциональных рентгенограммах во всех случаях выявлена нестабильность позвоночно-двигательного сегмента L5-S1, проявляющаяся патологической подвижностью позвонков.

При магнитно-резонансной томографии (МРТ) выявлена протрузия диска до 3-4 мм в 8 случаях (40 %). У 5 больных (25 %), по данным МРТ обследования, имелась компрессия дурального мешка.

Оперативное вмешательство выполнялось вентросакральным оперативным доступом к передней поверхности S1 позвонка и фиксацией отдела L5-S1 транскорпоральным введением титанового винта-кейджа через тело S1 позвонка, межпозвонковый диск L5-S1 и тело L5 позвонка в аксиальном направлении. При оперативном лечении использовался микрохирургический инструментарий, ригидный эндоскоп, электронно-оптический преобразователь.

Результаты и обсуждение. В настоящее время используются задние и передние методы спондилодеза пояснично-крестцового отдела позвоночника, а также их комбинация. Спондилодез из заднего доступа выполняется путем установки транспедикулярного фиксатора на уровне L5-S1, однако этот способ фиксации не обеспечивает формирование надежного костно-фиброзного блока между телами L5-S1. Так как при данном виде фиксации не происходит разрушение межпозвонкового диска и кортикальных пластинок тел L5 и S1 позвонков, формирования костно-фиброзного блока не происходит. При длительной иммобилизации позвоночно-двигательного сегмента возможно формирование только фиброзного блока. Направление основных движущих сил при спондилолистезе - параллельно относительно оси введения винтов фиксатора, эта биомеханическая особенность приводит к высокому риску несостоятельности спондилодеза. Также из заднего доступа выполняют корпородез L5-S1 путем частичного удаления диска L5-S1 и введения 1-го или 2-х кейджей. Этот вид корпородеза является весьма травматичным и является причиной развития грубого рубцово-спаечного процесса. По данным клинических наблюдений, впоследствии высока вероятность миграции кейджа. В ряде

случаев транспедикулярную фиксацию выполняют в комбинации с введением кейджа. Данный вид стабилизации создает условия для формирования костно-фиброзного блока L5-S1, но является продолжительным и травматичным.

Передние способы спондилодеза выполняются путем удаления межпозвонкового диска L5-S1 и последующего введения в межпозвонковое пространство кейджа или остеозамещающего импланта с дополнительной фиксацией передней пластиной. Этот способ корпородеза L5-S1 наиболее обоснован с точки зрения биомеханики. Однако оперативный доступ к передним отделам тел L5 и S1 позвонков как внебрюшинный, так и трансперитониальный достаточно сложен и травматичен. При выполнении подхода высок риск травмы подвздошных артерий и вен, мочеточников, а также осложнений со стороны органов брюшной полости.

В отличие от приведенных выше способов спондилодеза, при выполнении вентросакрального доступа травматизация окружающих тканей минимальна и исключает необходимость манипуляции неврвно-сосудистыми структурами, аортой, нижней полой веной, подвздошными артериями и венами. Выполнение транскорпорального спондилодеза L5-S1 позвонков титановым винтом-кейджем не требует дополнительного укрепления позвоночно-двигательного сегмента. При выполнении корпородеза L5-S1 винт-кейдж проходит в центре межпозвонкового диска L5-S1 дополнительно не разрушая оставшееся фиброзное кольцо. Направление основных движущих сил при спондилолистезе направлено перпендикулярно относительно винта–кейджа, эта биомеханическая особенность данного вида стабилизации обеспечивает надежную фиксацию тел L5 и S1 позвонков. Стабилизация позвоночно-двигательного сегмента L5-S1 и разрушение межпозвонкового диска L5-S1 в центре (без дополнительного разрушения фиброзного кольца) дают основу для формирования костно-фиброзного блока L5-S1. Данный вид спондилодеза наиболее обоснован с анатомо-биомеханической позиции пояснично-кресцового отдела, сокращает время операции и предоставляет возможность ранней активизации пациентов. Из общего числа пациентов, которым был выполнен вентросакральный транскорпоральный спондилодез пояснично-крестцового отдела позвоночника при спондилолистезе I и II степени, хорошие результаты получены во всех случаях.

ФУНКЦИОНАЛЬНЫЕ ХАРАКТЕРИСТИКИ ЦЕНТРАЛЬНЫХ И ПЕРИФЕРИЧЕСКИХ НЕРВНО-МЫШЕЧНЫХ СТРУКТУР В ЗАВИСИМОСТИ ОТ УРОВНЯ СПОНДИЛОЛИСТЕЗА ПОЯСНИЧНОЙ ЛОКАЛИЗАЦИИ

Колчанов К.В., Криворучко Г.А.

ФГУ «Российский научный центр «Восстановительная травматология и ортопедия» им. акад. Г.А. Илизарова» Минздравсоцразвития России, г. Курган, Россия

FUNCTIONAL CHARACTERISTICS OF CENTRAL AND PERIPHERAL NEUROMUSCULAR STRUCTURES DEPENDING ON THE LEVEL OF LUMBAR SPONDYLOLISTHESIS

Kolchanov K.V., Krivoruchko G.A.

Federal State Institution The Russian Ilizarov Scientific Center *Restorative Traumatology and Orthopaedics* of the Ministry of Health and Social Development of Russia, Kurgan, Russia

The clinical-and-physiological testing of the lower limb neuromuscular system in patients with spondylolisthesis has allowed to characterize and analyze the depth of neurological disorders for vertebral displacement of different levels.

Цель исследования – определить функциональное состояние нервно-мышечных структур нижних конечностей у больных с различным уровнем смещения поясничных позвонков. Комплексному (глобальная ЭМГ, М-ответы, Н-рефлексы, транскраниально вызванные потенциалы) нейрофизиологическому тестированию подвергнуто 82 больных (34 − мужского, 48 – женского пола) в возрасте 13-77 лет с неврологически осложненным спондилолистезом L3-L5 позвонков. В качестве основного анализируемого признака использован математически рассчитанный индекс сенсомоторного дефицита (*ИСД*) – интегральный показатель, выражающий среднее значение относительных величин ЭНМГ-показателей, выраженных в процентах от контроля. Данный индекс может быть рассчитан как для всей совокупности нервно мышечных структур нижних конечностей, так и для структур, иннервируемых отдельными спинномозговыми корешками. Выявлено, что при смещении позвонка L3 наблюдается снижение функции всех нервных корешков, входящих в состав поясничного сплетения, ИСД рассчитанный для корешка L4 - 69,2±4,3 %, ИСД, рассчитанный для корешка L5 - 74,8±5,3. Наиболее выраженное снижение функции наблюдается на уровне S1 корешка (ИСД - 74,8±5,3 %). При этом общий уровень ИСД, характеризующий функциональное состояние нервно-мышечных стрктур нижних конечностей, снижается до 68,9±9,1 %. При смещении позвонка L4 наибольшие изменения функционального состояния отмечаются со стороны L4 корешка (ИСД - 69,7±3,4 %, что достоверно ниже уровня ИСД корешка L5 - 93,6±4,2 %), что объясняется уровнем патологии. При смещении позвонка L5 наибольшее отклонение от контрольных величин наблюдается среди показателей, характеризующих состояние корешка S1 (ИСД - 88,5±2,6 %). Наименьшие

изменения отмечены со стороны L5 корешка (ИСД - 95,0±3,2 %). Общий уровень ИСД в этом случае составил 90,6±2,5 %.

Таким образом, установлено, что выраженность клинических и нейрофизиологических оценок неврологического дефицита в системе нижних конечностей зависела от уровня смещения позвонка. Чем краниальнее был этот уровень, тем более глубокие изменения наблюдались в иннервационном статусе нижних конечностей. Есть основания полагать, что определенную роль в выраженности и обратимости сенсомоторного дефицита играет степень приближенности места приложения компримирующих воздействий на корешковые структуры к соме двигательных и чувствительных нейронов, выступающая в роли определяющего фактора в развитии т.н. "хроматолиза" - ретроградных дегенеративных изменений в соответствующих нейронных популяциях поясничного утолщения спинного мозга. Учитывая необратимость этих изменений, не следует ожидать, что хирургическое вмешательство, направленное на устранение альтерирующих нервные проводники факторов, приведет к немедленному и полному исчезновению развившегося в результате указанного заболевания позвоночного столба неврологического дефицита.

ОСОБЕННОСТИ ДИАГНОСТИКИ МЕНИСКОГЕННОГО СИНДРОМА, ОБУСЛОВЛЕННОГО НАСЛЕДСТВЕННОЙ ПРЕДРАСПОЛОЖЕННОСТЬЮ

Корж Н.А., Сименач Б.И., Бабуркина Е.П.

ГУ «Институт патологии позвоночника и суставов им. проф. М.И. Ситенко НАМН Украины», г. Харьков, Украина

DIAGNOSTIC FEATURES OF THE MENISCOGENIC SYNDROME CAUSED BY HEREDITARY PREDISPOSITION

Korzh N.A., Simenach B.I., Baburkina E.P.

State Institution *The Sitenko Institute of Spine and Joint Pathology* of the Ukraine Academy of Medical Sciences, Kharkov, Ukraine

The meniscogenic syndrome caused by hereditary predisposition (MSCHP) is described. Two types of MSCHP are singled out: «direct» - for combining dysplastic meniscus with the knee structure anomalies, and «indirect» - for the anomalies of the knee tibiofemoral and femoropatellar articulation structures without meniscus pathology. Direct MSCHP is characterized by hypoplasia of tibial condyles (more often – that of lateral one), Insal-Salvati criterion above 1.2, patellar lateral hyperpression, patellar lateral subluxation, patellar interfacet angle amounted to 120º on the average, the angle of femoral block opening from 120º to 150º. Indirect MSCHP (with femoropatellar pathology) is characterized by hypoplasia of tibial condyles, high patellar position, patellar interfacet angle amounted to 90º to 140º, the angle of femoral block opening from 120º to 150º. The following features are typical of indirect MSCHP (frontal deformities): hypoplasia of tibial medial condyle, facet symptom, Handlung recess, anterior tibial slope, patellar lateral hyperpression, patellar lateral subluxation, patellar interfacet angle (121º on the average), the angle of femoral block opening (131º on the average).

Нами описан Менискогенный синдром, обусловленный наследственной предрасположенностью (МСОНП). «Менискогенный синдром, обусловленный наследственной предрасположенностью» (наше определение) - это совокупность симптомов повреждения диспластического (дискоидного, полудискоидного или иного недоразвитого) или нормального мениска и аномалий строения тибиофеморального или феморо-пателлярного сочленений коленного сустава, рассматриваемая как процесс. Синдром нами рассматривается на основе генезисного принципа (возникновения и развития).

Выделяем два вида МСОНП:

- «прямой» менискогенный синдром ОНП - это совокупность симптомов повреждения диспластического (дискоидного, полудискоидного или иного недоразвитого) мениска с аномалиями строения коленного сустава (по МКБ: М 23.0, М 23.1).

- «непрямой» менискогенный синдром” – совокупность симптомов повреждения нормального мениска с аномалиями строения тибиофеморального и феморопателлярного сочленений коленного сустава, когда нормальный по строению мениск подвергается разрушению за счет других аномалий строения, которые вызывают нарушение нагружения мениска с последующей клинической картиной его разрушения (по МКБ: М 22.2, М 17.4).

Рентгенологическому обследованию сустава для диагностики патологии менисков различного генезиса, а особенно МСОНП, мы придаем особенное значение. Оно дает возможность изучить:

- особенности строения сустава в целом и его отдельных костно-хрящевых образований;
- геометрию суставных поверхностей бедренно-пателлярного и бедренно-тибиального сочленений;
- ориентацию элементов сустава относительно механической оси конечности во фронтальной, сагиттальной и горизонтальной плоскости.

Интеграция всех рентгенологических данных с учетом их вида и степени обеспечивает новое качество рентгенологического диагноза, корректного для любой стадии МСОНП.

Для диагностики МСОНП необходимо проводить рентгенографию в трех проекциях: прямой, боковой и аксиальной.

Рентгенографию коленного сустава в переднезадней проекции необходимо производить в положении стоя, с целью выявления деформации на уровне коленного сустава. Так как недоучет степени деформации ведет к постановке неправильного диагноза, а, следовательно, и к неправильной лечебной тактике и прогнозным аспектам

Нами проведен анализ качественных признаков с помощью сопряженных таблиц с применением критерия χ^2 . Анализ количественных признаков проводили с помощью дисперсионного анализа – анализа изменчивости признака под влиянием каких-либо контролируемых переменных факторов. Для выявления групп, которые значимо отличаются друг от друга, был использован апостериорный тест Дункана (уровень ошибки 5 %).

Прямой МСОНП характеризуется гипоплазией мыщелков большеберцовой кости (чаще латерального), критерием Insal-Salvati больше 1,2, латеральной гиперпрессией надколенника, латеральным подвывихом надколенника, межфасеточным углом надколенника, в среднем равным 120º, углом открытия блока бедренной кости (от 120º до 150º).

Группа пациентов с непрямым МСОНП (с патологией феморо-пателлярного сочленения) характеризуется гипоплазией мыщелков большеберцовой кости, высоким стоянием надколенника (критерий Insal-Salvati >1,2), межфасеточным углом надколенника от 90º до 140º, углом открытия блока бедренной кости от 120º до 150º.

Для группы больных с непрямым МСОНП (фронтальные деформации) характерны: гипоплазия медиального мыщелка большеберцовой кости, симптом «фаски», выемка Handlung, скошенность переднего отдела ББК, латеральная гиперпрессия надколенника, латеральный подвывих надколенника, межфасеточный угол надколенника (среднее значение 121º), угол открытия блока бедренной кости (среднее значение 131º).

Таким образом, МСОНП (прямой и непрямой) характеризуется повреждением аномального или нормального мениска в диспластичном коленном суставе.

ВИДЕОЭНДОСКОПИЧЕСКАЯ АРТРОПЕДИКУЛЭКТОМИЯ В ХИРУРГИИ ДЕГЕНЕРАТИВНЫХ И ТРАВМАТИЧЕСКИХ ПОРАЖЕНИЙ ГРУДО-ПОЯСНИЧНОГО ОТДЕЛА ПОЗВОНОЧНИКА

Кротенков П.В., Киселев А.М., Захаров А.В.

ГУ «Московский областной научно-исследовательский клинический институт им. М.Ф. Владимирского», г. Москва, Россия

VIDEO-ENDOSCOPIC ARTHROPEDICULECTOMY IN THE SURGERY OF DEGENERATIVE AND TRAUMATIC INVOLVEMENTS OF THORACOLUMBAR SPINE

Krotenkov P.V., Kiselev A.M., Zakharov A.V.

State Institution *The Vladimirsky Moscow Regional Scientific Research Clinical Institute*, Moscow, Russia

Anterior decompression of spinal cord using video-endoscopic arthropediculectomy was performed in 11 patients with discogenic thoracic myeloradiculopathy and in 15 patients with complicated spinal trauma. The presence of lateralized (as regards to the anterior spinal cord surface) compressing substrate (disk hernia or fragment of the vertebra involved) was the main indication for video-endoscopic arthropediculectomy making. Adequate visualization of compressing substrate and its further removal were achieved in all the patients. The immediate and long-term results of surgical treatment were followed from 1 to 5 years. The regression of neurological symptoms was evaluated by ASIA/IMSOP modified scale. Good results with neurological symptoms regression were obtained in all the patients in every case of surgical treatment.

Введение. Проблема выбора оптимальных методов оперативных вмешательств для вентральной декомпрессии спинного мозга при дегенеративных и травматических поражениях грудо-поясничного отдела позвоночника является до конца не решенной. Известные боковые, заднебоковые и трансторакальные доступы травматичны и требуют обширной остеолигаментарной резекции. Альтернативой традиционным хирургическим методикам являются эндоскопические операции, имеющие, однако, ограниченные показания.

Цель работы. Разработка микрохирургического доступа для вентральной декомпрессии спинного мозга при дегенеративных и травматических поражениях грудо-поясничного отдела, объединяющего преимущества традиционных и эндоскопических доступов и лишенного их основных недостатков.

Материал и методы. В период с 2003 по 2011 год переднюю декомпрессию спинного мозга посредством видеоэндоскопической артропедикулэктомии проводили у 11 пациентов с дискогенной грудной миелорадикулопатией и у 15 пациентов с осложнённой спинальной травмой. Среди них 17 (64,5 %) мужчин и 9 (35,5 %) женщин. Возраст больных - от 22 до 65 лет.

Основным показанием для видеоэндоскопической артропедикулэктомии служило наличие латерализованного по отношению к передней поверхности спинного мозга компримирующего субстрата (грыжа диска или фрагмент повреждённого позвонка).

В случае вентральной компрессии показанием служил тяжёлый соматический статус пациентов, которым по тем или иным причинам был противопоказан трансторакальный или торакоабдоминальный доступ.

Результаты и их обсуждение. Видеоэндоскопическая артропедикулэктомия для передней декомпрессии спинного мозга является эффективным хирургическим подходом в хирургии дегенеративных и травматических

поражений грудо-поясничного отдела позвоночника. У всех пациентов, у которых был применен этот доступ, достигнута адекватная визуализация компримирующего субстрата и его последующее удаление.

Ближайшие и отдаленные результаты хирургического лечения ГГМД прослеживались нами от 1 до 5 лет. Регресс неврологической симптоматики оценивался по модифицированной шкале ASIA/IMSOP. У всех пациентов, во всех случаях оперативного лечения получены хорошие результаты с регрессом неврологической симптоматики.

Выводы. Предложенная артропедикулэктомия позволила выполнить следующие задачи:

1. Применения у соматически тяжёлых пациентов, имеющих сопутствующие патологии, которым противопоказан трансторакальный доступ.
2. Отсутствие необходимости торакотомии или манипуляций на грудной клетке и её содержимом.
3. Малая длительность операции и наркоза.
4. Минимальная объем остеолигаментарной резекции и кровопотери
5. Отсутствие необходимости прямых манипуляций на нервнососудистых образованиях спинного мозга на грудном уровне при его декомпрессии.
6. Возможность использования видеоэндоскопического оборудования для визуализации труднодоступных анатомических образований грудо-поясничного отдела позвоночного канала.

ЭКСПЕРИМЕНТАЛЬНОЕ И КЛИНИЧЕСКОЕ ИЗУЧЕНИЕ СТАБИЛЬНОСТИ ГРУДНОГО ОТДЕЛА ПОЗВОНОЧНИКА ПОСЛЕ МИКРОДИСКЭКТОМИИ

Кротенков П.В., Киселев А.М., Кедров А.В., *Гаврюшенко Н.С.

ГУ «Московский областной научно-иследовательский клинический институт им. М.Ф. Владимирского»;
*ФГУ «Центральный институт травматологии и ортопедии им. Н.Н. Приорова» Минздравсоцразвития России, г. Москва, Россия

EXPERIMENTAL AND CLINICAL STUDY OF THORACIC STABILITY AFTER MICRODISCECTOMY

Krotenkov P.V., Kiselev A.M., Kedrov A.V., *Gavriushenko N.S.

State Institution *The Vladimirsky Moscow Regional Scientific Research Clinical Institute*; *Federal State Institution *The Priorov Central Institute of Traumatology and Orthopaedics* of the Ministry of Health and Social Development of Russia, Moscow, Russia

Experimental studies have been performed for the purpose of thoracic vertebral motion segment (VMS) testing for compression normally and after microdiscectomy, with subsequent determination of their tensile strength in N and determination of elastic strain. Experimental part included the performance of thoracic microdiscectomy and taking of vertebral motion segments (VMS) for biomechanical tests. Intact VMS of thoracic spine served as control. Tests of strength properties were made using Zwick 1464 testing machine. VMS were subjected to vertical load in the ascending mode up to 10 000 N at 200 N/sec. till the moment of sensor registration of the pressure of ultimate strength drop, that conformed to the moment of transition of elastic strains to the area of plastic deformations. The studies demonstrated that the slight decrease of ultimate strength of the thoracic VMS operated occurred after microdiscectomy in the authors' modification. Hence, there is no necessity to stabilize the spine segment operated with implants or grafts after microdiscectomy.

Цель. Для хирургического лечения грыж грудных межпозвонковых дисков нами применяется модифицированный переднебоковой экстраплевральный доступ к грудному отделу позвоночного канала с использованием эндоскопической техники. Для понимания и предупреждения потенциально деструктивного и дестабилизирующего эффекта применяемого оперативного вмешательства мы изучили биомеханические последствия переднебоковой микродискэктомии в свете концепций Denis и Benzel, в теории и эксперименте.

Материалы и методы. Согласно классической биомеханической модели позвоночника, предложенной Denis, нестабильность позвоночного сегмента наблюдается при повреждении двух и более столбов. Позднее стало известно, что нестабильность возникает не только в пределах позвоночного сегмента, но и в пределах отдельного «столба», например, при повреждении отдельных связок, приводящему к появлению патологического объема движений. Benzel развил эту идею и предложил модель, рассматривающую тело позвонка (в пределах переднего и заднего «столба») в виде «куба», состоящего из меньших по размеру 27 кубов. Так, потеря средней горизонтальной трети «куба» в сагиттальной плоскости приводит к дестабилизации и кифозу (потеря среднего и переднего «столбов»), тогда как подобные изменения в коронарной плоскости нестабильности не вызывают. Удаление вентральной трети «куба» (передние 9 кубов) приводит к нестабильности, когда удаление дорсальной и медиальной третей «куба» в коронарной плоскости, при сохранении вентральной части, подобных явлений не вызывает. Таким образом, для сохранения стабильности оперированного сегмента при выполнении микродискэктомии на грудном отделе позвоночника декомпрессия дурального мешка должна сопровождаться удалением наиболее дорсальной части тела позвонка (в пределах 9 задних кубов). Остеолигаментарная резекция не должна включать вентральную часть позвонка, допустимо частичное удаление средней трети тела позвонка.

Данное предположение было проверено нами в эксперименте, цель которого испытание ПДС грудного отдела на сжатие в норме и после микродискэктомии, с последующим определением предела их прочности в Н и определение области упругих деформаций. Экспериментальная часть включала проведение грудной микродискэктомии на кадаверах и забор позвоночных двигательных сегментов (ПДС) для биомеханических испытаний. В качестве контроля использовали интактные ПДС грудного отдела позвоночника, взятых у кадаверов сходного возраста и пола. Испытания прочностных характеристик проводили на испытательной машине Zwick 1464. ПДС подвергали вертикальной нагрузке в возрастающем режиме до 10 тыс. Н со скоростью 200 Н/сек. до момента регистрации датчиком давления падения предела прочности, что соответствовало моменту перехода упругих деформаций в область пластических деформаций.

Результаты и выводы. Хотя на первый взгляд между двумя экспериментальными группами регистрируется разница их прочностных характеристик, статистически эта разница не может считаться значимой, т.к. наблюдается наложение доверительных интервалов обеих групп. Это позволило нам сделать вывод, что после микродискэктомии в нашей модификации происходит незначительное снижение предела прочности оперированного ПДС грудного отдела. Следовательно, после микродискэктомии нет необходимости стабилизации оперированного сегмента позвоночника имплантатами или трансплантатами.

ИСПОЛЬЗОВАНИЕ МЕТОДОВ ВОССТАНОВИТЕЛЬНОГО ЛЕЧЕНИЯ ПРИ ОСТРОЙ КРИВОШЕЕ У ДЕТЕЙ В КЛИНИКЕ ПЕДИАТРИЧЕСКОЙ АКАДЕМИИ

Кукелев Ю.В., Битюков К.А., Суслова Г.А.

ГОУ ВПО «Санкт Петербургская государственная педиатрическая медицинская академия» Минздравсоцразвития России, г. Санкт-Петербург, Россия

THE USE OF REHABILITATION TREATMENT TECHNIQUES FOR ACUTE TORTICOLLIS IN CHILDREN IN THE CLINIC OF PEDIATRIC ACADEMY

Kukelev Yu.V., Bitiukov K.A., Suslova G.A.

State Educational Institution of Higher Professional Education *The St. Petersburg State Pediatric Medical Academy of the Ministry of Health and Social Development of Russia,* Saint Petersburg, Russia

The results of treatment of 81 patients at the age of 5-17 years with the syndrome of acute torticollis have been analyzed. The main complaints in patients on their admission to the in-patient department were the following: forced position of their head – 81 (100 %), pain in the cervical spine (CS) – 79 (97.4 %), difficulties in CS movements – 68 (84 %). Treatment was performed using manual traction, when a physician while making traction captured a patient for the neck and applied the main force to it. During this procedure the boundaries of the general anatomic and functional barrier of different tissues are expanded with functional reserve restoration. Additionally, medical procedures of manual therapy were used in some patients – those of post-isometric muscle relaxation. Significant stoppage of the pain syndrome was observed immediately after the procedure in most patients (62; 76.5 %), and 4 hours later complete pain relief took place. The head position was restored during the next 3-4 hours in 59 children (72.8 %). There were no new complaints of the patients subsequently, and they were discharged from the in-patient department 2 days later. The second session was performed in 19 (23.4 %) patients 2 days later, and after that the patients did not complained any more.

Актуальность. Острая кривошея - самое распространённое заболевание в неотложной детской вертебрологии. Так, в Санкт-Петербурге больные с этой патологией занимают одну шестую часть коечного фонда специализированных детских травматологических отделений. Основным методом лечения этой патологии до сего дня являлось вытяжение на петле Глиссона. Средняя продолжительность госпитализации таких пациентов составляла 5 дней.

Материалы и методы. В отделении травматологии клиники СПбГПМА был обследован и пролечен 81 больной в возрасте от 5 до 17 лет с синдромом острой кривошеи. Основными жалобами, с которыми пациенты поступали в стационар, являлись: вынужденное положение головы – 81 (100 %), боль в шейном отделе позвоночника (ШОП) – 79 (97,4 %), затруднение движений в ШОП – 68 (84 %). После проведения ортопедического осмотра больным выполнялась рентгенография ШОП. После этого больные получали восстановительное лечение.

Результаты. Мы применяли методики восстановительного лечения, которые были нацелены на устранение «унковертебрального клина», т.е. выявляемого с помощью МРТ свечения в области наружного края диска CII-CIII, реже CIII-CIV, которое является основным звеном в этиопатогенезе острой кривошеи у детей.

Применение петли Глиссона было сопряжено с рядом неудобств, среди которых длительное вынужденное положение, которое плохо переносится детьми, невозможность оценить прилагаемое усилие, вследствие сопротивления, возникающего при трении. Большой проблемой является то, что петля производит тягу за подбородок, усиливая лордоз, что в лечении острой кривошеи нежелательно.

Этих недостатков лишён метод мануального вытяжения, когда врач, производя тракцию, фиксирует больного за затылок и прикладывает к нему основное усилие. При проведении данного приема происходит

расширение границ общего анатомического и функционального барьеров разных тканей с восстановлением функционального резерва.

Поле данного воздействия у ряда больных были применены лечебные приемы мануальной терапии – постизометрической релаксации мышц (позиционная мобилизация и тракционное лечение).

В ходе наблюдения за состоянием пациентов отметилось, что у большинства из них – 62 пациента (76,5 %) сразу после процедуры происходило значительное купирование болевого синдрома и полное прекращение болей через 4 часа. В течение 3-4 последующих часов у 59 детей (72,8 %) отмечалось восстановление положения головы. Впоследствии новых жалоб пациенты не предъявляли и были выписаны из стационара с контрольным осмотром через 2 дня.

У 19 (23,4 %) пациентов после процедуры сохранялись незначительные болевые ощущения, из-за чего они были оставлены в стационаре для динамического наблюдения. Через 2 дня был произведен повторный сеанс, после которого никаких жалоб пациенты не предъявляли. У больных, которые наблюдались амбулаторно, при повторном посещении признаков острой кривошеи выявлено не было.

Выводы. Предложенный подход к лечению острой кривошеи, основанный на новых данных об этиопатогенезе этого состояния, позволяет в короткие сроки снять большинство жалоб пациента, отказаться от госпитализации данной группы больных, что, в свою очередь, значительно снижает нагрузку на коечный фонд детских травматологических стационаров.

РЕКОНСТРУКЦИЯ ПОЗВОНОЧНИКА ТИТАНОВЫМИ СЕТЧАТЫМИ КЕЙДЖАМИ ПРИ АКТИВНОМ ТУБЕРКУЛЁЗНОМ СПОНДИЛИТЕ

Куклин Д.В., Мушкин А.Ю., Сердобинцев М.С., Дорофеев Л.А., Беляков М.В., Роднова И.Г.

ФГУ «Санкт-Петербургский наусчно-исследовательский институт фтизиопульмонологии» Минздравсоцразвития России, Санкт-Петербург, Россия

RECONSTRUCTION OF THE SPINE WITH TITANIUM MESH CAGES FOR ACTIVE TUBERCULOUS SPONDYLITIS

Kuklin D.V., Mushkin A.Yu., Serdobintsev M.S., Dorofeyev L.A., Beliakov M.V., Rodnova I.G.

Federal State Institution *The Saint Petersburg Scientific Research Institute of Phthysiopulmonology* of the Ministry of Health and Social Development of Russia, St. Petersburg, Russia

The results of surgical treatment of 28 patients with active tuberculous spondylitis and polysegmental destructions have been studied. One-stage surgical interventions of the same type were performed in all the patients: radical removal of destruction foci, decompression of spinal cord and roots, posterior instrumented fixation of the spine with kyphosis correction and anterior spondylodesis using the titanium mesh cage filled with autobone and osteoinductor materials (bi- and tricalcium phosphate). Positive neurological dynamics was noted in 20 of 28 patients (71 %).

Хирургическое лечение спондилитов традиционно направлено на радикальное удаление очага воспаления и восстановление опорной функции позвоночника. Стандартом для замещения резекционных дефектов передней колонны позвоночника длительное время считались костные аутотрансплантаты. Однако в отдалённом периоде после таких операций лишь у трети больных свободные трансплантаты образуют истинный костный блок, а почти в 40 % случаев результаты ухудшаются из-за отсутствия костного сращения, резорбции и переломов трансплантатов. Титановые блок-решетки показали высокую эффективность при травматических повреждениях позвоночника и реконструкциях при резекции опухолей. Вместе с тем, существует много противоречий относительно использования металла в области активной инфекции. Протяжённость такой реконструкции, по данным литературы, как правило, не превышает трёх позвоночно-двигательных сегментов (ПДС). Сообщения о коррекции грубой кифотической деформации позвоночника в условиях его протяженной нестабильности, обусловленной обширным дефектом передней колонны, ограничены единичными случаями.

Целью исследования явилось изучение результатов хирургического лечения больных активным туберкулёзным спондилитом с полисегментарными разрушениями.

В клинике оперировано 28 пациентов с полисегментарными (3 и более ПДС) разрушениями позвоночника на фоне активного туберкулезного поражения, в т.ч. поражение 3 ПДС определялось у 14 пациентов, четырёх - у 8, пяти - у 4, семи – у 2 больных.

Деструкция позвонков грудного отдела имелась у 12 больных, грудопоясничного - у 8, поясничного - у 8. У 20 имелась грубая кифотическая деформация позвоночника, сопровождающаяся нижней параплегией типа В по Frankel.

Всем пациентам проведены однотипные одномоментные хирургические вмешательства: радикальное удаление очагов деструкции, декомпрессия спинного мозга и корешков, задняя инструментальная фиксация позвоночника с коррекцией кифоза и передний спондилодез титановым сетчатым кейджем, заполненным аутокостью и остеоиндукторными материалами (би- или трикальцийфосфат). Протяжённость зоны переднего спондилодеза составила от 7 до 15 см. В послеоперационном периоде восстановлен сагиттальный профиль

позвоночника, пациенты вертикализированы в сроки от 2 недель до месяца после операций. Положительная неврологическая динамика отмечена у 20 из 28 больных (71 %).

Выводы. Многосегментарные дефекты при активном воспалительном процессе могут быть восполнены небиологическими имплантатами, одномоментно несущими опорную и стабилизирующую функцию. Использование титановых сетчатых кейджей имеет существенные преимущества в сравнении со стандартной костной пластикой при замещении протяженного межтелового дефекта.

ХИРУРГИЧЕСКОЕ ЛЕЧЕНИЕ БОЛЬНЫХ С ДЕГЕНЕРАТИВНЫМИ ЗАБОЛЕВАНИЯМИ И ТРАВМАМИ ПОЗВОНОЧНИКА С ИСПОЛЬЗОВАНИЕМ МИНИНВАЗИВНЫХ И ЭНДОСКОПИЧЕСКИХ МЕТОДИК

Куликов О.А., Россик О.С., Мухтяев С.В., Хомченков М.В.

ФГУ «Российский научный центр «Восстановительная травматология и ортопедия» им. акад. Г.А. Илизарова» Минздравсоцразвития России, г. Курган, Россия

SURGICAL TREATMENT OF PATIENTS WITH DEGENERATIVE DISEASES AND INJURIES OF THE SPINE USING LITTLE-INVASIVE AND ENDOSCOPIC TECHNIQUES

Kulikov O.A., Rossik O.S., Mukhtiayev S.V., Khomchenkov M.V.

Federal State Institution The Russian Ilizarov Scientific Center *Restorative Traumatology and Orthopaedics* of the Ministry of Health and Social Development of Russia, Kurgan, Russia

The main techniques of little-invasive surgeries, used at the Center, as well as the main trends and prospects of the spine microsurgery development are presented in the work.

Проблема хирургического лечения пациентов с дегенеративными заболеваниями и травмами позвоночника актуальна и является одной из наиболее сложных в спинальной хирургии.

Предлагается большое количество методик переднего, заднего, заднебокового доступа для удаления грыж межпозвонковых дисков, а также различных устройств для коррекции и стабилизации позвоночника.

Основной задачей хирургии в нашем центре является проведение максимально радикального вмешательства, минимизировав ятрогенную травму пациента. Внедрение миниинвазивных методик в практику позволяет нам максимально выполнять поставленную задачу.

Мы располагаем опытом миниинвазивного и эндоскопического хирургического лечения более 120 больных с дегенеративными заболеваниями и травмами позвоночника в поясничном отделе. Из них более 70 больных с грыжей диска в поясничном отделе позвоночника, прооперированных эндоскопически трансфораменальным заднебоковым доступом; тридцати пациентам выполнен чрескожный эндоскопически ассистируемый межтеловой спондилодез как второй этап в лечении больных со спондилолистезом с применением аппарата наружной транспедикулярной фиксации позвоночника и транскутанными системами внутренней ТПФ; 15 больных прооперированы по поводу грыжи диска задним транслигаментозным (интерламинарным) доступом с применением минимально инвазивной системы тубусных ретракторов с эндоскопической видеоассистенцией. Также в последнее время в нашей клинике внедряются методики применения систем тубусных ретракторов и дилататоров при заболеваниях и травмах позвоночника для металлоостеосинтеза и межтеловой фиксации различными видами кейджей, осваиваются методики торакоскопического удаления грыж дисков в грудном отделе позвоночника.

Внедрение миниинвазивных методик позволяет нам уменьшить объем интраоперационной кровопотери, снизить риск послеоперационных осложнений, уменьшить частоту повторных оперативных вмешательств, значительно сократить срок пребывания пациентов в стационаре, а, следовательно, материальные расходы. Учитывая значительное уменьшение болевого синдрома и регресс неврологической симптоматики в послеоперационном периоде, активизация пациентов происходит в более ранние сроки, что способствует уменьшению сроков реабилитации и социальной адаптации.

Применение методик эндоскопической и миниинвазивной хирургии позвоночника вполне обосновано и является перспективным направлением в спинальной хирургии.

РЕЗУЛЬТАТЫ КОМПЛЕКСНОГО БИОМЕХАНИЧЕСКОГО ОБСЛЕДОВАНИЯ ДЕТЕЙ С ИДИОПАТИЧЕСКИМ СКОЛИОЗОМ II-IV СТЕПЕНИ

Леин Г.А., Гусев М.Г., Кукелев Ю.В.

ФГУ «Санкт-Петербургский научно-практический центр медико-социальной экспертизы, протезирования и реабилитации инвалидов имени Г.А. Альбрехта Федерального медико-биологического агентства России», г. Санкт-Петербург, Россия

THE RESULTS OF COMPLEX BIOMECHANICAL EXAMINATION OF CHILDREN WITH IDIOPATHIC SCOLIOSIS OF II-IV DEGREE

Lein G.A., Gusev M.G., Kukelev Yu.V.

Federal State Institution *The Saint Petersburg Scientific and Practical Center of Medical and Social Expertise, Prosthetics and Rehabilitation of the Disabled named after G.A. Albrecht of Federal Medical and Biological Agency of Russia,* St. Petersburg, Russia

Complex study of statodynamic finction disorders has been performed in 500 patients of school age with idiopathic scoliosis. The complex of biomechanical techniques of studying was developed for examination, which involved stabilography, dynamoplantography, computer optical topography and video-analysis of motion, made for primary diagnostics and at the stages of treatment. The analysis of the results of complex examination and their comparison with x-ray data have revealed the clear dependence of functional values on the geometrical variant of deformity, as well as on the amount of the torsion changes in some elements of the spine involved. At the same time, the deformity severity is not a determinative factor provided that the deformity is below 80. On the basis of the data obtained the technique has been developed for correction of statodynamic function disorders using functional methods of treatment and efficient body orthesing with actively correcting braces.

Многие вопросы диагностики и лечения идиопатических сколиозов сегодня воспринимаются врачами как очевидные, хотя знания и технические средства, появившиеся в последние десятилетия, позволяют по-новому взглянуть на некоторые аспекты этой патологии. Однако работ, освящающих функциональное состояние опорно-двигательного аппарата у пациентов с данной патологией, а также выявляющих связь анатомических вариантов деформации с вариантами нарушения функционального статуса, мало, в то время как данная информация является необходимой для грамотного ведения реабилитационного процесса и рационального ортезирования. За период 2007-2011 г.г. в ФГУ «СПбНЦЭПР им. Г.А. Альбрехта ФМБА России» проведено комплексное изучение нарушений статодинамической функции у 500 пациентов школьного возраста, страдающих идиопатическим сколиозом. Для обследования был разработан комплекс биомеханических методик исследований, включавший в себя стабилографию, динамоплантографию, компьютерную оптическую топографию и видеоанализ движения, проводимых при первичной диагностике и на этапах лечения. Каждый из используемых методов обследования позволил выявить нарушения статодинамической функции у данного контингента больных, характерные для идиопатического сколиоза. Так, были выявлены нарушения показателей биомеханической стабильности и устойчивости. Также были выявлены изменения угловых перемещений плечевого и тазового пояса при локомоторном акте. Отмечены изменения реверсивного наклона отдельных регионов позвоночника в процессе локомоции. Определены изменения динамоплантограммы. Анализ результатов комплексного обследования и их сопоставление с данными рентгенограмм выявили четкую зависимость функциональных показателей от геометрического варианта деформации, а также от величины торсионных изменений отдельных элементов пораженного позвоночного столба. При этом степень тяжести деформации не является определяющим фактором, при условии, что деформация не превышает 80. Выявлено, что по характеру нарушения статодинамической функции сколиотические деформации можно разделить на две группы по положению грудопоясничного перехода относительно вертикальной оси туловища. К первой группе относятся деформации, грудопоясничный переход которых находится на вертикальной оси, проходящей через центр S1, а ко второй – деформации, чей грудопоясничный переход смещен относительно этой линии. Также определено локальное уменьшение подвижности крестцово-подвздошного сочленения на стороне выпуклости пояснично-крестцовой дуги. На основании полученных данных разработана методика коррекции нарушений статодинамической функции с помощью функциональных методов лечения и рационального ортезирования туловища активно-корригирующими корсетами.

ОСОБЕННОСТИ ГЕМОДИНАМИЧЕСКОГО СТАТУСА БОЛЬНЫХ ПРИ ОПЕРАЦИЯХ НА ПОЗВОНОЧНИКЕ

Лукьянов Д.С., Лебедева М.Н., Новикова М.В.

ФГУ «Новосибирский НИИ травматологии и ортопедии Министерства здравоохранения и социального развития», г. Новосибирск, Россия

THE CHARACTERISTIC FEATURES OF THE HEMODYNAMIC STATUS OF PATIENTS UNDERGONE THE SPINE SURGERIES

Lukianov D.S., Lebedeva M.N., Novikova M.V.

Federal State Institution *The Scientific Research Institute of Traumatology and Orthopaedics of the Ministry of Health and Social Development*, Novosibirsk, Russia

Two groups of patients were singled out: that with severe forms of scoliosis and that with traumatic injuries of thoracolumbar spine. Multi-staged surgical treatment has been made in all the patients to the extent of one surgery, requiring patient's position changing in the process of intervention. The method of impedance cardiography (ICG) was used for hemodynamic status studying. The unidirectionality of the values studied has been established in both groups. It has been demonstrated, that the main factors, which determine patient's hemodynamic status, are the following: intra-operative position, specific features of vertebral-and-surgical operations, pharmacological effects of anesthesiologic protection preparations, surgery duration and blood loss extent.

Цель исследования. Изучить особенности гемодинамического статуса больных при операциях на позвоночнике.

Материал и методы. Выделено две группы наблюдений: I группа – 30 больных с тяжелыми формами сколиоза; II группа - 15 больных с травматическими повреждениями грудопоясничного отдела позвоночника. Средний возраст больных: 15,4±7,5 лет (I), 39,1±2,7 лет (II). У всех больных выполнено многоэтапное хирургическое лечение в объеме одной операции, что требовало изменения положения больного в ходе вмешательства. Продолжительность операций: 223,1±12,2 мин (I), 269,0±8,1 мин (II). Объем интраоперационной кровопотери: 27,0±3,2 % ОЦК (I), 7,7±0,7 % ОЦК (II). Все больные оперированы в условиях ТВА с использованием ИЦК пропофола. Обязательный мониторинг безопасности включал: АД, ЧСС, ЭКГ, SaO_2, FiO_2, $ETCO_2$, термоконтроль, биспектральный индекс ЭЭГ (BIS). С целью изучения гемодинамического статуса применен метод импедансной кардиографии (ИКГ) с использованием системы «NICCOMO» (Германия). Регистрировались: УО (УИ), СВ (СИ), индекс доставки к тканям кислорода DO_2, ССС (ИССС) и параметры сократимости миокарда (ИС, индекс Heather). Проведен статистический анализ полученных результатов, различия считали достоверными при $p<0,05$.

Результаты исследования. Установлена однонаправленность изучаемых показателей в обеих группах: снижение УО (УИ), СВ (СИ), DO_2, параметров сократимости и увеличение ССС (ИССС). Манипуляции на вентральных отделах позвоночника сопровождались максимальным снижением УО в сравнении с исходными значениями на 37,6 % (I группа) ($p<0,05$) и 39,9 % (II группа) ($p<0,05$), что определялось затруднением венозного возврата крови, обусловленного положением больного (на боку), отрицательными эффектами пневмоторакса и гиперэкстензией грудного отдела позвоночника у больных II группы. При уменьшении дозы препаратов в конце операции отмечалось увеличение УО и разница с исходными значениями сокращалась у больных в I группе до 13,1 % ($p<0,05$), во II группе - до 4,8 % ($p<0,05$). Наблюдались синхронные с УО статистически значимые изменения УИ. Показатели СВ и СИ на всех этапах операции были достоверно ниже исходных значений. В конце операции у больных в I группе показатели СВ были на 24,5 % и СИ - на 22,8 % ниже исходных значений ($p<0,05$), тогда как во II группе наблюдалось увеличение исследуемых показателей: СВ на 17,0 % и СИ на 6,3 % ($p<0,05$), что было обусловлено уменьшением уровня седации (BIS – 75) и увеличением ЧСС на 12,0 %, тогда как у больных I группы уровень медикаментозного сна оставался более глубоким (BIS 60-65) и изменений ЧСС не отмечалось. Максимальное снижение DO_2 наблюдалось у больных в I группе в конце операции на 18,8 % и определялось динамикой СИ и уровня Hb. Зарегистрировано снижение параметров сократимости вследствие кардиодепрессивного эффекта используемых в программе анестезии препаратов. Установлено, что выполнение этапа вентрального спондилодеза сопровождалось немедленным и резким повышением ИССС в I группе на 32,1 % ($p<0,05$), во II группе на 38,3 % ($p<0,05$), обусловленным негативными эффектами открытого пневмоторакса и потребностями хирургических манипуляций (смещение органов средостения, коллабирование легкого, смещение купола диафрагмы, гиперэкстензия грудного отдела позвоночника).

Заключение. Основными факторами, определяющими гемодинамический статус больного, являются: интраоперационное положение, специфические особенности вертеброхирургических операций, фармакологические эффекты используемых для анестезиологической защиты препаратов, продолжительность операции и объем кровопотери.

ТАКТИКА ЛЕЧЕНИЯ ПРИ ПОСЛЕДСТВИЯХ НЕОСЛОЖНЁННЫХ ПЕРЕЛОМОВ ТЕЛ ГРУДОПОЯСНИЧНОГО ОТДЕЛА ПОЗВОНОЧНИКА

Маматов Б.Ю., Тураханов А.О., Абдухаликов А.К., Хамидов А.М.

Научный центр вертебрологии МЗ РУз, г. Андижан, Узбекистан

TREATMENT TACTICS FOR THE CONSEQUENCES OF NON-COMPLICATED FRACTURES OF THORACOLUMBAR VERTEBRAL BODIES

Mamatov B.Yu., Turakhanov A.O., Abdulkhalikov A.K., Khamidov A.M.

Scientific Center of Vertebrology of the Ministry of Health of the Republic of Uzbekistan, Andizhan, Uzbekistan

The results of treatment of 123 patients with different periods of time elapsed after fractures of thoracolumbar vertebral bodies have been analyzed. Differentiated treatment was performed in patients. Spine stabilization (transpedicular fixation, plate fixation) was performed for instability. In case of degenerative-and-dystrophic changes in discs, deforming spondylarthrosis conservative treatment was used (medicamental therapy, physiotherapy, paravertebral blocks, dereception, Diprospan use). In the presence of large disc prolapses, localized in the zone of fracture or in adjacent discs, microsurgical discectomy was performed. Positive results were obtained in 87.7 % of cases.

Лечение посттравматического остеохондроза позвоночника является одной из сложных задач в вертебрологии. Несмотря на постоянное совершенствование методов консервативного лечения, количество неудовлетворительных результатов остаётся довольно высоким и колеблется в среднем от 10 % до 57 %.

Нами проанализированы результаты лечения 123 больных с различными сроками после переломов тел позвонков грудопоясничного отдела позвоночника. Подвижность позвоночника, его упругость и эластичность, способность выдерживать значительные нагрузки обеспечиваются межпозвонковыми дисками, которые нередко повреждаются при переломах позвонков. Между тем, именно повреждение диска часто и лежит в основе последующего дегенеративно-дистрофического поражения позвонков.

По нашим данным, у больных как последствия переломов тел позвонков наблюдаются:

1. явления нестабильности - 31 %;
2. неврологический дефицит на фоне отсутствия истинной стабилизации - 37 %;
3. развивается деформирующий остеохондроз - 17 %;
4. деформация позвоночного столба - 27 %;
5. дегенеративно-дистрофические изменения в дисках - 61 %.

Задачами исследования явились:

1. Уточнить патогенез вертеброгенных синдромов у больных с последствиями переломов тел позвонков.
2. На основании полученных результатов выработать дифференцированную тактику лечения этой категории больных.
3. Дать клиническую оценку предложенным методам лечения.

Для объективизации оценки рентгенологических симптомов проведены рентгенометрические исследования для определения угла кифотической деформации позвоночного сегмента. МРТ-исследования позволяли оценить топографию позвоночного канала, состояние межпозвонковых дисков и связок. Проведенные исследования показывают, что в большинстве наблюдений указанные патологические состояния сочетались друг с другом. Больным проводили дифференцированное лечение. При нестабильности производили стабилизацию (ТПФ, фиксация пластинами) позвоночника. При дегенеративно-дистрофических изменениях в дисках, деформирующем спондилоартрозе применяли консервативное лечение (медикаментозное лечение, физиотерапия, паравертебральные блокады, дерецепция, применение дипроспана). При наличии больших пролапсов дисков, локализирующихся в месте перелома или в смежных дисках, производили микрохирургическую дискэктомию. В 87,7 % наблюдений получены положительные результаты.

ПОСТТРАВМАТИЧЕСКАЯ РЕГЕНЕРАЦИЯ ПЕРИФЕРИЧЕСКОГО НЕРВА В ЗОНЕ ДИАСТАЗА

Марков И.И., Литвинов С.Д., Сергеев С.М., Маркова В.И.

ГОУ ВПО «Самарский государственный медицинский университет», г. Самара, Россия

POSTTRAUMATIC REGENERATION OF PERIPHERAL NERVE IN THE ZONE OF DIASTASIS

Markov I.I., Litvinov S.D., Sergeyev S.M., Markova V.I.

State Educational Institution of Higher Professional Education *The Samara State Medical University*, Samara, Russia

The results of experiments made in 27 white rats in which the resected fragment of sciatic nerve was restored are presented. Chicken's sharpened feathers of the inside diameter from 1.0 mm to 5.0 mm and the length below 50.0 mm were used as raw material for heterograft creation. The data have been got of their fast biodegradation (below 60 days), as well as the absence of local and general toxical reaction. "LitAr" nano-sized material was

used as keratin heterograft filler. The regenerated bone consisting of sinusoid microvessels, little-differentiated cells, macrophages and neurolemmocytes was formed in the heterograft gap. In the nerve fragment restored the number of myelin fibers made up ≈ 68 % in comparison with intact nerve, and the number of myelin-free fibers – ≈ 71 %.

Восстановление повреждённых периферических нервов является одной из сложных задач современной реконструктивной хирургии (Щудло Н.А., 2006; Голубев В.Г., 2008; Choi B.H. et al., 2004). Тем более, что современные методы не позволяют улучшить ориентацию регенерирующих нервных волокон в зоне анатомического диастаза (Sanr K. et al., 2004).

Нами в качестве исходного материала для создания гетерографта были использованы очины перьев кур (патент РФ № 2401648) с внутренним диаметром от 1,0 до 5,0 мм и длиной до 50,0 мм. В работе получены данные о быстрой их биодеградации (до 60-и суток), об отсутствии местной и общей токсической реакции. В качестве наполнителя кератинового гетерографта был использован наноразмерный материал «ЛитАр» (Литвинов С.Д., 2007).

Восстановление резецированного фрагмента седалищного нерва белых крыс (n = 27) осуществлялось на основе биодеградации стенки кератинового гетерографта и материала «ЛитАр». В результате в просвете гетерографта формировался регенерат, состоящий из синусоидных микрососудов, малодифференцированных клеток, макрофагов и нейролеммоцитов. В восстановленном фрагменте нерва число миелиновых волокон по сравнению с интактным нервом составляло ≈ 68 %, а число безмиелиновых волокон ≈ 71 %.

НОВЫЙ ПОДХОД ПРИ ХИРУРГИЧЕСКОМ ЛЕЧЕНИИ ТЯЖЕЛЫХ ДИСПЛАСТИЧЕСКИХ ФОРМ СКОЛИОЗА У ДЕТЕЙ И ПОДРОСТКОВ

Махкамов Т.Т., Мирпаязов О.Х., Садиков А.А., Алимов К.А.

Республиканский центр детской ортопедии, г. Ташкент, Узбекистан

A NEW APPROACH IN SURGICAL TREATMENT OF SCOLIOSIS SEVERE DYSPLASTIC FORMS IN CHILDREN AND ADOLESCENTS

Makhkamov T.T., Mirpayazov O.Kh., Sadikov A.A., Alimov K.A.

Republican Center of Children Orthopedics, Tashkent, Uzbekistan

The experience of surgical treatment of 54 children and adolescents with scoliosis of Degree III-IV has been summarized. The deformity correction was made by the distractor, developed by the authors in two modifications. The use of current technology results in good outcomes in surgical treatment of dysplastic scoliosis of severe forms in children and adolescents.

Введение. Хирургическое лечение тяжелых прогрессирующих форм сколиоза остается актуальной проблемой ортопедии. Это связанно с деформацией позвоночника, грудной клетки в различных плоскостях, которые, в свою очередь, приводят к функциональным и органическим изменениям внутренних органов. При тяжелой степени сколиотической болезни в основном применяется оперативное лечение. В течение нескольких лет разрабатывались различные модификации эндокорректоров, применяемых при лечении сколиоза. В данном сообщении мы хотим поделиться опытом хирургического лечения сколиоза у детей и подростков.

Материал и методы исследований. В отделении детской и подростковой вертебрологии республиканского центра детской ортопедии оперировали 54 больных с диспластическим сколиозом и кифозом. Девочек среди них было 46, мальчиков - 8. Средний возраст пациентов - 13,5 лет (от 9 до 18 лет); 9 лет – 1, 11 лет – 2, 12-14 лет – 39, свыше 14 лет - 12 больных. У 6 больных первичная дуга – поясничная левосторонняя, у 4 – левосторонняя грудная, у 42 больных грудно-поясничная правосторонняя, у 2-х – кифоз в грудном отделе. В момент операции только у 4 девочек была менструация. Тест Риссера - от 0 до 4 степени. Диспластическая форма обнаружена у 38, а идиопатическая - у 16 больных. Лишь у одного был сколиоз III степени, а у остальных – IY степени. У 13 больных на фоне тяжелого правостороннего диспластического сколиоза обнаружен кифоз в грудном отделе. У 15 больных имела место декомпенсация деформации. При неврологическом обследовании изменения не обнаружены.

При исследовании больных применяли, в первую очередь, клинические и рентгенологические методы. Кроме этого, у 26 больных проводились электромиографические, электро-кардиографические, спирометрические исследования. Сделаны фото больных в 4-х позициях для сравнения результатов лечения. У 2-х больных проводились ЯМР исследования спинного мозга; у одного грубых изменений спинного мозга не обнаружено, а другого больного обнаружена киста поясничного отдела позвоночника. Хирургическое лечение преследовало следующие цели: 1. Остановить прогрессирования деформации; 2. Коррекция деформации; 3. Устранение декомпенсации; 4. Удержание полученного результата в отдаленном периоде.

У 21 больного проводилось 2-этапное лечение (мобилизирующая дискэктомия, передний корпородез; установка инструментария, задний спондилодез с 2-х сторон, резекция горба). У 10 больных из-за выраженной

деформации, ригидности операции проводились в 3 этапа. Одномоментная коррекция деформаций применялась у 23 больных; у 2-х установили дистрактор на выпуклую сторону деформации, а у 21 - установили дистрактор на вогнутой стороне. У 10 последних больных мы применяли боковые тяги.

Результаты. У больных со сколиозом производилась коррекция деформации дистрактором, разработанным клиникой (разработан автором статьи, получен патент и разрешение на клиническое применение). Исходная величина общего угла деформации составила 110º (от 48 до 187º). Мобильность деформации составила в среднем 40º. Полученная коррекция общего угла составила в среднем 60*. Минимальная коррекция общего угла 30º, максимальная – 110º. Величина кифоза у больных с кифосколиозом составляла до операции от 45º до 108º, после операции в среднем 50º. Виды операций определялись в зависимости от возраста, типа и мобильности деформации. В результате операции у наших больных баланс туловища сохранен, рост больных увеличился от 8 до 14 см. Больные начали ходить на 6-7 день после операции без жестких корсетов. Из послеоперационных осложнений мы наблюдали такие как свищ – у 1, легкий рефлекторный синдром - у 2, перелом дистрактора после 1,5 летнего пользования - у 1 больного (после соответствующего лечения осложнение ликвидировано).

Послеоперационная потеря коррекции составила в среднем 30º. Во время повторных операций обнаружено ослабление дистракционной гайки. Этот случай и анализ литературных данных привели к разработке ламино-ламинарного внешнего управляемого временного дистрактора. Суть этого метода заключается в безопасной внешней управляемой дистракции деформаций позвоночника. Его применяют как I – этап операции при ригидных формах сколиоза. При этом можно получить максимальную коррекцию деформации позвоночника. Этот период можно продолжать от 10 до 20 дней, а затем выполняется основной этап операции. Изучая послеоперационную потерю деформации позвоночника, мы разработали дистрактор рамочной конструкции, который обхватывает позвоночник по всей длине. В данное время подготовлен опытный образец и проводится испытание. Оба изобретения (сданы документы для получения патента) дают нам следующие возможности:

1. Оперировать самые тяжелые формы сколиоза и кифоза, которые мы считали неоперабельными.
2. Получить максимальную коррекцию деформации позвоночника и даже гиперкоррекцию.
3. Получить хороший косметический эффект, который имеет важное значение для больного.
4. Снизить неврологические осложнения до минимума.
5. Сократить предоперационный подготовительный период на 3-4 дня вместо 20-40 дней.
6. Снижается послеоперационная потеря коррекция корригированного позвоночника в отдаленном периоде.

Выводы. Применение современной технологии дает хорошие результаты при хирургическом лечении тяжелых форм диспластического сколиоза у детей и подростков.

ПРЕИМУЩЕСТВА БИПОРТАЛЬНОЙ ВЕРТЕБРОПЛАСТИКИ ТЕЛ ГРУДНОГО И ПОЯСНИЧНОГО ОТДЕЛА ПОЗВОНОЧНИКА

Мещерягина И.А., Россик О.С., Хомченков М.В., Мухтяев С.В.

ФГУ «Российский научный центр «Восстановительная травматология и ортопедия» им. акад. Г.А. Илизарова» Минздравсоцразвития России, г. Курган, Россия

THE ADVANTAGES OF BIPORTAL VERTEBROPLASTY OF THORACIC AND LUMBAR SPINE BODIES

Meshcheriagina I.A., Rossik O.S., Khomchenkov M.V., Mukhtiayev S.V.

Federal State Institution The Russian Ilizarov Scientific Center *Restorative Traumatology and Orthopaedics* of the Ministry of Health and Social Development of Russia, Kurgan, Russia

36 patients with pathological fractures of thoracolumbar spine bodies due to osteoporosis and with aggressive hematomas have been treated using percutaneous puncture vertebroplasty; among them, monoportal vertebroplasty has been performed in 11 patients, biportal one – in 17 ones, combined mono- and biportal vertebroplasty – in 8 patients. The pain syndrome was stopped completely in 97.2 % of cases.

Развитие хирургических малоинвазивных технологий, появление современных средств интраоперационного контроля позволили внедрить в практику чрезкожную вертебропластику (Астенаков Д.С., 2010; Манащук В.И., 2010).

Вертебропластика применяется, в основном, при компрессионных переломах тел позвонков, обусловленных остеопорозом (Косыгин В.А. с соавт., 2009; Пташников Д.А. с соавт., 2006; Mehbod A.J. et al., 2003; Mousavi P., 2003; Muto M., 2005). Костный цемент, введенный в пораженное тело позвонка, укрепляет переднюю опорную колонну, что значительно усиливает фиксирующие свойства транспедикулярной системы (Валеев И.Е., Валеев Е.К., 2009).

Метастатические поражения костей встречаются в 2 – 4 раза чаще первичных опухолей (Моисеенко В.М., 2004; Sundaresan N., 1990; Wingo P.A., 1995). При наличии патологического перелома у пациентов с

метастазами в позвоночник перкутанная вертебропластика предшествует методу лучевой терапии (Тепляков В.В., 2007; Южаков Д.И. с соавт., 2009; Hierholzer Y., 2003; Peh WC, 2002).

В настоящее время известны две группы гематом позвонков: более 90 % составляют своеобразные телеангиэктазии в атрофированной порозной губчатой кости, нарастающие пропорционально возрасту, не имеющие клинического значения и истинные опухоли, распространяющиеся на весь позвонок и за его пределы и вызывающие компрессию нервных структур (Кравцов М.Н. с соавт., 2009).

Перкутанная пункционная вертебропластика с момента ее внедрения претерпела значительные изменения. Это касается как изменений качества используемого цемента, технологии применения, так и радиологического оборудования (Курамшин А.Ф. с соавт., 2009). Широкое распространение метода пункционной вертебропластики связано не только с высокой его эффективностью, но и с небольшим количеством осложнений (Мануковский В.А. с соавт., 2009).

В ФГУ «РНЦ «ВТО» им. акад. Г.А. Илизарова с 2008 года применяется перкутанная пункционная моно- и бипортальная вертебропластика при патологических переломах тел грудо-поясничного отдела позвоночника, обусловленных остеопорозом (в сочетании со спондилодезом), а также агрессивными гематомами.

В отделении нейрохирургии 11 пациентам выполнена монопортальная вертебропластика, бипортальная - 17 больным, сочетание моно- и бипортальной - 8 пациентам с патологическим переломами тел грудопоясничного отдела позвоночника в следствие остеопороза (75 %) и пациентам с агрессивными гематомами (25 %).

По результатам КТ/МРТ наиболее подвержены патологическому процессу тела Th9, Th10, Th11, Th12, L1, L2, L4 позвонков. В зависимости от локализации процесса выполняли монопортальную чрезкожную вертебропластику. При тотальном или субтотальном поражении тела позвонка (более 1/3 позвонка) выполняли бипортальную чрезкожную вертебропластику, что позволило симметрично заполнить всю пораженную полость. При распространении процесса в двух и более позвонков одномоментно цемент вводили через 2, 3 порта, но не более 4-х во избежание эмболизации сосудистого русла.

В послеоперационном периоде всем пациентам проводится сосудистая терапия, спазмолитики, антибиотики, рекомендован полужесткий корсет грудопоясничного отдела позвоночника фирмы «Fosta». У всех пациентов в 97,2 % случаев полностью купирован болевой синдром. Пациенты выписаны на 5-6 сутки с рекомендациями контрольного осмотра через 6 месяцев.

На основании клинических, электромиографических, КТ/МРТ данных проведенные исследования позволяют утверждать, что пункционная вертебропластика является эффективным методом лечения, позволяет значительно улучшить качество жизни и уменьшить интенсивность болевого синдрома, а также восстановить опороспособность пораженных позвонков.

ЭФФЕКТИВНОСТЬ РЕАБИЛИТАЦИИ БОЛЬНЫХ, ПЕРЕНЕСШИХ ТРАВМУ ПОЗВОНОЧНИКА

Минасов Б.Ш., Сахабутдинова А.Р.

ГОУ ВПО «Башкирский государственный медицинский университет Росздрава», г. Уфа, Россия

REHABILITATION EFFECTIVENESS IN PATIENTS GOT OVER THE SPINE INJURY

Minasov B.Sh., Sakhabutdinova A.R.

State Educational Institution of Higher Professional Education *The Bashkiria State Medical University of Russian Health Service*, Ufa, Russia

120 patients with thoracolumbar spine injuries treated conservatively and operatively have been examined. The pain syndrome of different intensity was noted in all the patients. The complex of medical rehabilitation was developed for pain stopping which included basic restorative treatment, the technique of patients' functional rehabilitation based on the restoration and formation of motor reaction stereotypes using kinesitherapeutic espander complex. The method of adaptation to hypoxia periodical influence with "Taganai-2" hypobaric complex was used in the late period of traumatic disease. The reliable decrease of the pain syndrome intensity was observed through the use of the developed rehabilitation complexes.

Повреждения позвоночника и спинного мозга занимают одно из ведущих мест в структуре травматизма мирного и военного времени, реабилитация больных с повреждением позвоночного столба и спинного мозга остается сложной проблемой.

На базе клиники травматологии и ортопедии с курсом ИПО БГМУ было проведено проспективное исследование 120 больных с повреждениями грудопоясничного отдела позвоночника. Средний возраст больных составил 37,09±0,50 лет.

При исследовании неврологического дефицита по H. Frankel (1969) у больных, которым было проведено консервативное лечение, в 18,19 % наблюдалась степень дефицита E, т.е. отсутствие значительных двигательных и чувствительных расстройств.

При исследовании неврологического дефицита у больных, которым проводилось оперативное лечение, у 11,24 % наблюдалась преимущественно степень неврологических расстройств D, что соответствует наличию полезной двигательной функции с сохранением способности ходить, в 5,32 % случаев - степень B - полное нарушение двигательной активности с частичным сохранением чувствительности, и у 5,32 % - отсутствие значительных двигательных и чувствительных расстройств.

Болевой синдром был выражен у всех больных и в среднем составил 4,34±2,51 баллов.

В группе больных, получающих консервативное лечение, наблюдалась тенденция к снижению уровня боли (H-тест = 5,042; p=0,080), в то время как в группе больных, получающих оперативное лечение, уровень боли на всех этапах измерения значимо не изменился (H-тест=0,402; p=0,818), в остром, восстановительном и позднем периодах травмы.

В позднем периоде у большинства больных, перенесших позвоночно-спинномозговую травму, на первом плане страданий становится болевой синдром, который предопределяет снижение качества жизни, физического функционирования и социальную дезадаптацию данной категории больных.

Разработанный комплекс медицинской реабилитации включал базовое восстановительное лечение, методику функциональной реабилитации больных, основанную на восстановлении и формировании стереотипов двигательных реакций с применением кинезотерапевтического эспандерного комплекса. В позднем периоде травматической болезни нами применялся метод адаптации к периодическому действию гипоксии с помощью гипобарического комплекса «Таганай-2» (Патент РФ на полезную модель № 66195 от 10.09.2007 г.).

На фоне применения разработанных реабилитационных комплексов наблюдается достоверное снижение интенсивности болевого синдрома в позднем периоде ПСМТ относительно острого (p=0,005) при консервативном и оперативном лечении.

При корреляционном анализе связи болевого синдрома и параметров качества жизни наиболее сильная взаимосвязь выявлена с физическим здоровьем, общим здоровьем, реактивной и личностной тревожностью ($r=+0,56$, $p<0,05$).

Анализ полученных данных показал, что реабилитация больных с повреждениями позвоночника, основанная на сохранении двигательных стереотипов и ранней активизации с применением кинезотерапевтического эспандерного комплекса, начиная с острого периода травмы, стрессорной гипоксии - в позднем периоде, оказалась эффективной и выражалась в регрессе неврологической симптоматики, улучшении двигательной активности, снижении интенсивности болевого синдрома, повышении качества жизни и психо-эмоционального состояния.

ОРГАНИЗАЦИОННЫЕ ПОДХОДЫ К СОВЕРШЕНСТВОВАНИЮ НЕЙРОХИРУРГИЧЕСКОЙ ПОМОЩИ ПРИ НЕЙРОТРАВМЕ НАСЕЛЕНИЮ РЕСПУБЛИКИ КОМИ

Могучая О.В., Аникеев Н.В., Щедренок В.В.

ФГУ «Российский научно-исследовательский нейрохирургический институт им. проф. А.Л. Поленова Минздравсоцразвития России», г. Санкт-Петербург, Россия

ORGANIZATION APPROACHES TO THE PERFECTION OF NEUROSURGERY CARE FOR THE POPULATION OF THE REPUBLIC OF KOMI IN CASE OF NEUROTRAUMA

Moguchaya O.V., Anikeyev N.V., Shchedrenok V.V.

Federal State Institution *The Russian Polenov Scientific Research Neurosurgical Institute of the Ministry of Health and Social Development of Russia*, St. Petersburg, Russia

Organization of neurosurgical care for victims with neurotrauma in the Republic of Komi has been studied. Taking into consideration the low population density, concentration of the specialized care in the capital of the republic only, it has been proposed to organize remote tele-consultations, and the neurosurgical departments of the capital should evacuate the victims for themselves.

К настоящему времени в экономически развитых странах сформировался преимущественно неинфекционный тип патологии с преобладанием в структуре заболеваемости и смертности населения различных видов травматизма, в том числе нейротравмы, наиболее тяжелой, экономически затратной при оказании медицинской помощи и часто приводящей к стойкой утрате трудоспособности. В современных условиях модернизация здравоохранения и поставленные Правительством РФ задачи по повышению доступности качественной и эффективной медицинской помощи населению, в том числе и специализированной, вне зависимости от места проживания требуют существенного изменения функционирования системы организации лечебно-профилактической помощи. Существенные трудности при оказании специализированной медицинской помощи возникают в травмоцентрах II уровня, к которым по своей оснащенности и кадровому составу можно отнести большинство больниц пригородных зон мегаполисов и стационары сельской местности.

Цель работы – предложить научно обоснованные мероприятия по совершенствованию медицинской помощи населению республики Коми.

Материал и методы. Изучена организация нейрохирургической помощи пострадавшим с нейротравмой в республике Коми. Под нейротравмой подразумевали изолированную и сочетанную черепно-мозговую (ЧМТ), а также позвоночно-спинномозговую травму и повреждения периферической нервной системы. Особенностью республики Коми является низкая плотность населения – 2,3 чел. на 1 кв.² Средний возраст жителей республики - 34,5 лет. Доля сельских жителей равна 24,3 %. В республике имеется 6 городов (Сыктывкар – столица, Воркута, Инта, Печора, Ухта, Усинск) и 15 муниципальных округов. Основными направлениями экономики являются топливно-энергетический комплекс с добычей и первичной переработкой горючих полезных ископаемых и деревообрабатывающая промышленность. Сыктывкар – столица республики Коми, население города на 1 января 2009 г. составило 233 тыс. человек. Он является промышленным центром на севере России, в городе расположено около 40 крупных промышленных предприятий, треть которых имеет всероссийское значение. Для Сыктывкара характерны значительный удельный вес лиц молодого возраста и наличие развитого промышленного комплекса, в том числе деревообрабатывающего производства.

Результаты и их обсуждение. Исследование показало, что нейрохирургические отделения имеются только в столице республики – Сыктывкаре, а население остальных городов и сельской местности может получить специализированную помощь только в этих отделениях. Учитывая низкую плотность населения, наиболее рациональной тактикой является осуществление дистанционных консультаций и эвакуация пострадавших лечебными учреждениями, имеющими нейрохирургические отделения, «на себя». Для эффективности дистанционных консультаций следует применять специально разработанный алгоритм.

Выводы. Путями совершенствования оказания медицинской помощи при нейротравме в республике Коми должны стать применение современных возможностей дистанционных консультаций, а также оказание специализированной помощи на месте и транспортировка пострадавших с использованием санитарной авиации.

КАЧЕСТВО МЕДИЦИНСКОЙ ПОМОЩИ ПРИ ЛЕЧЕНИИ ДЕГЕНЕРАТИВНО-ДИСТРОФИЧЕСКИХ ЗАБОЛЕВАНИЙ ПОЗВОНОЧНИКА

Могучая О.В., Каурова Т.А., Щедренок В.В.

ФГУ «Российский научно-исследовательский нейрохирургический институт им. проф. А.Л. Поленова» Минздравсоцразвития РФ, г. Санкт-Петербург, Россия

QUALITY OF HEALTH CARE IN TREATMENT OF DENERATIVE-AND-DYSTROPHIC DISEASES OF THE SPINE

Moguchaya O.V., Kaurova T.A., Shchedrenok V.V.

Federal State Institution *The Russian Polenov Scientific Research Neurosurgical Institute of the Ministry of Health and Social Development of the RF*, St. Petersburg, Russia

Medical histories of the patients from 9 in-patient and out-patient departments of the city hospitals (121 cases of rendering health care for 96 patients), included in the system of compulsory health insurance, as well as from 15 polyclinics of St. Petersburg have been analyzed. 98 surgeries were made in patients in the period of 2008-2010. The analysis was made using «Automated technology of health care quality expert examination». The quality expert examination in the cases of surgical intervention performance demonstrated that health care was of proper quality in 45 % of cases only. Medical mistakes at the stage of information collection amounted to 55-82 %, mainly at the expense of insufficient examination. Diagnostic faults were noted in 5-12 % of cases, they were due to insufficient examination. Medical mistakes amounted to 18-40 % owing to the imperfection of compiling documents, substantiation and performance of surgical intervention. The cases with the negative consequences of medical mistakes for patients' condition accounted for 2-13 %.

Удаление грыж поясничных межпозвонковых дисков (МПД) является наиболее распространенной плановой операцией во всех нейрохирургических стационарах нашей страны и за рубежом. Частота неудачных результатов с рецидивированием корешковых болей обусловила появление в вертеброхирургии термина «синдром неудачно оперированного позвоночника». В 2006 г. Министерством здравоохранения и социального развития Российской Федерации подписан приказ № 561 «Об утверждении стандарта медицинской помощи больным с поражениями межпозвоночных дисков шейного отдела, поражениями межпозвоночных дисков других отделов».

Цель исследования. Оценить качество медицинской помощи (КМП) при лечении больных с дегенеративно-дистрофическими заболеваниями позвоночника (ДДЗП) в соответствии с приказом Минздрасоцразвития России.

Материал и методы. Проанализированы медицинские карты стационарных и амбулаторных больных из 9 городских стационаров (121 случай оказания медицинской помощи 96 пациентам), входящих в систему обязательного медицинского страхования, и из 15 поликлиник Санкт-Петербурга. Пациентам в 2008-2010 гг. было выполнено 98 операций. Анализ осуществлен с использованием «Автоматизированной технологии экспертизы качества медицинской помощи».

Результаты и их обсуждение. Экспертиза качества по случаям, в процессе которых выполнено хирургическое вмешательство, показала, что медицинская помощь, оказанная больным ДДЗП в лечебно-профилактических учреждениях, лишь в 45 % случаев была надлежащего качества.

Врачебные ошибки на этапе сбора информации составили 55-82 %. Они заключались в недостаточном сборе анамнеза болезни и описании консервативного лечения до и после операции, динамики неврологических симптомов после операции, а также недостаточном обследовании пациентов.

Удельный вес врачебных ошибок на этапе постановки диагноза был равен 5-12 %. Эти ошибки проистекали из дефектов сбора информации, были однотипными и заключались в том, что не диагностировали имевшие место нестабильность, стеноз позвоночного канала, клинически значимые грыжи МПД на соседних уровнях, спондилоартроз, рецидив грыжи на том же уровне.

Врачебные ошибки на этапе лечения составили 18-40 %. Это, в подавляющем большинстве случаев, были однотипные ошибки хирургического лечения, которые были разделены на три группы. К первой группе ошибок были отнесены замечания по оформлению протокола хирургического вмешательства. Во вторую группу ошибок лечения вошли дефекты, касающиеся обоснования хирургической тактики. Третья группа – это дефекты проведения хирургического вмешательства.

Доля врачебных ошибок на этапе преемственности – 2 %, они заключались в том, что не было рекомендовано показанное обследование после вмешательства.

Структура следствий негативного влияния врачебных ошибок в долевом соотношении была следующей. Удельный вес негативного влияния врачебных ошибок на состояние пациента невелик – 2-13 %. Однако допущенные врачебные ошибки существенно влияют на процесс оказания медицинской помощи (28-37 %), возможность его оценки (29-45 %) и оптимальность использования ресурсов здравоохранения (22-30 %).

Анализ рисков возникновения врачебных ошибок показал, что в целом различные врачебные ошибки возникали с частотой 3,44-6,24 на 1 случай оказания медицинской помощи.

На основании выявленных ошибок диагностики и лечения предложены алгоритмы диагностики и лечения при ДДЗП.

Выводы. Врачебные ошибки на этапе сбора информации составили 55-82 %, в основном за счет недостаточного обследования. Дефекты постановки диагноза отмечены в 5-12 % случаев, они проистекали из недостаточного обследования. Врачебные ошибки лечения составили 18-40 % за счет дефектов оформления, обоснования и выполнения хирургического вмешательства. На случаи с негативными следствиями врачебных ошибок для состояния пациентов пришлось 2-13 %.

МОНИТОРИНГ ВОЗБУДИТЕЛЕЙ ВОСПАЛИТЕЛЬНЫХ ПРОЦЕССОВ МОЧЕВЫДЕЛИТЕЛЬНОЙ СИСТЕМЫ У БОЛЬНЫХ С ТРАВМАТИЧЕСКОЙ БОЛЕЗНЬЮ СПИННОГО МОЗГА

Науменко З.С., Годовых Н.В., Розова Л.В., Прудникова О.Г.

ФГУ «Российский научный центр «Восстановительная травматология и ортопедия» им. акад. Г.А. Илизарова» Минздравсоцразвития России, г. Курган, Россия

MONITORING OF THE CAUSATIVE AGENTS OF THE URINARY SYSTEM INFLAMMATORY PROCESSES IN PATIENTS WITH SPINAL CORD TRAUMATIC DISEASE

Naumenko Z.S., Godovykh N.V., Rozova L.V., Prudnikova O.G.

Federal State Institution The Russian Ilizarov Scientific Center *Restorative Traumatology and Orthopaedics* of the Ministry of Health and Social Development of Russia, Kurgan, Russia

The comparative analysis of the causative agents of the urinary system inflammatory processes has been made in patients with spinal cord injuries in the period of 2005-2007 and 2008-2010. The analysis of microbiologic investigation results has demonstrated the frequency increase of *Enterobacter* spp. occurrence (19.1 % versus 5.6 %) with simultaneous decrease of *Proteus mirabilis* and *Pseudomonas aeruginosa* inoculation.

Осложнения инфекционного характера у больных с травматической болезнью спинного мозга наблюдаются чаще всего со стороны мочевыделительной системы. По данным литературы, эта патология развивается у 75 % пациентов, поступающих на лечение в стационар (Баран Ю.В. с соавт., 2004). Пациенты, находящиеся на стационарном лечении, подвержены риску развития нозокомиальной инфекции в результате колонизации госпитальной микрофлорой. Причинами и условиями, способствующими возникновению воспалительных процессов в органах мочевыделительной системы при позвоночно-спинномозговой травме, являются: уреостаз, нарушение трофики тканей мочеиспускательного канала, мочевого пузыря, верхних мочевых путей; давление мочи, переполняющей мочевой пузырь (Полищук Н.Е. с соавт., 2001). Возбудителями инфекции могут быть как представители семейства *Enterobacteriaceae* и грамотрицательных неферментирующих бактерий, так и грамположительные *Staphylococcus* spp. и *Enterococcus* spp.

Цель работы – сравнительный анализ возбудителей воспалительных процессов мочевыделительной системы у больных с травмами спинного мозга в период 2005-2010 гг.

Материалы и методы. Сравнивались результаты исследований, проводившихся в 2005-2007 гг. и в 2008-2010 гг., обследовано 86 и 105 пациентов соответственно. В качестве объекта исследования использовали пробы мочи, полученные с помощью катетера. Видовая идентификация бактерий проводилась как с помощью рутинных общепринятых методов, так и с использованием бактериологического анализатора “ATB Expression” фирмы “bioMerieux” (Франция). Выделено и идентифицировано 108 штаммов в 2005-2007 гг. и 152 – в 2008-2010 гг.

Результаты. Анализ результатов микробиологических исследований показал преобладание грамотрицательной микрофлоры, в частности, энтеробактерий. Среди энтеробактерий отмечено увеличение частоты встречаемости *Enterobacter* spp. (19,1 % против 5,6 %) с одновременным снижением высеваемости *Proteus mirabilis*. Так, если в 2005-2007 гг. *P. mirabilis* составлял 19,4 % от числа всех выделенных штаммов, то в последние три года этот возбудитель выделялся в 11,2 % случаев. Частота встречаемости *Escherichia coli* существенно не изменилась (соответственно, 12,0 % и 13,8 %). В 2008-2010 гг. наблюдалось снижение (на 14,9 %) частоты выделения *Pseudomonas aeruginosa* по сравнению с 2005-2007 гг. Воспалительные процессы, обусловленные другими неферментирующими грамотрицательными бактериями, диагностировались редко: было выделено три штамма *Acinetobacter* spp. в первый период наблюдения и два – во второй. Количество стафилококков в оба сравниваемых периода наблюдений существенно не менялось (17,6 % − в 2005-2007 гг. и 17,1 % − 2008-2010 гг.). Отмечено увеличение частоты встречаемости *Enterococcus* spp. (18,4 % против 7,4 %). В 2008-2010 гг. у одного пациента из мочи были выявлены грибы рода *Candida.*

Таким образом, проведенные лабораторные исследования показали, что в 2008-2010 гг. значительно возросла (в 3,4 и 2,5 раза по сравнению с 2005-2007 гг.) этиологическая роль *Enterobacter* spp. и *Enterococcus* spp.

ВИДЕОТОРАКОСКОПИЧЕСКАЯ ФИКСАЦИЯ ПОВРЕЖДЕНИЙ ГРУДОПОЯСНИЧНОГО ОТДЕЛА ПОЗВОНОЧНИКА

Паськов Р.В., Квасников О.И., Сергеев К.С.

ГОУ ВПО «Тюменская государственная медицинская академия Росздрава», г. Тюмень, Россия

VIDEO-THORACOSCOPIC FIXATION OF THORACOLUMBAR SPINE INJURIES

Paskov R.V., Kvasnikov O.I., Sergeyev K.S.

State Educational Institution of Higher Professional Education *The Tumen State Medical Academy of Russian Health Service*, Tumen, Russia

The surgery of video-thoracoscopic spondylodesis was performed in 16 patients with the injuries of thoracic vertebrae and those of the first lumbar vertebra. The original approach has been applied which consists in anterior-and-posterior spondylodesis performance with making of puncturing transpedicular fixation and anterior spondylodesis by video-thoracoscopy using an implant of small size, placed into the interbody space by puncturing. The surgery of anterior spondylodesis performed by video-thoracoscopy is a high-effective technique of treatment for stable comminuted injuries of thoracolumbar junction vertebral bodies, and when it is combined with transpedicular fixation this technique is of high effectiveness for treatment of instable injuries as well.

Впервые о торакоскопической хирургии при переломах грудных позвонков сообщили M.J. Mack et al. в 1993 году. В последующем количество наблюдений торакоскопических спондилодезов увеличилось. Практически сразу было отмечено, что метод менее инвазивный, по сравнению с торакотомией, и требует меньшего периода послеоперационной реабилитации.

Показания и противопоказания. Показанием для видеоторакоскопического спондилодеза (далее ВТСС) служили повреждения грудных и первого поясничного позвонков (оскольчатые переломы и/или нестабильные повреждения). Абсолютными противопоказаниями для проведения ВТСС, как и для торакоскопии, служили соматические заболевания в стадии декомпенсации. Относительными противопоказаниями являлись предшествующие операции на органах грудной клетки, наличие эмфиземы легких и спаечного процесса в грудной полости.

Техника. В ГЛПУ ТО «Областная клиническая больница №2» г. Тюмени выполнено 16 операций ВТСС (ThVIII – 1; ThIX – 1; ThX – 1; ThXI – 3; ThXII – 6; LI – 2, сочетание повреждений ThXI и ThXII позвонков – 2).

Предоперационное планирование. Для устранения нарушений оси позвоночного столба первым этапом операции была задняя транспедикулярная фиксация, причем предпочтение отдавалось пункционному методу.

Для проведения операции применялась общая анестезия с раздельной интубацией легких. Оба этапа проводились в рамках одного наркоза. Сторона доступа определялась в зависимости от уровня повреждения (ThVIII-X – справа, ThXI-LI – слева), с учетом расположения аорты и куполов диафрагмы. Во всех случаях операцию выполняли из положения строго на боку. После обработки операционного поля и достижения анестезии выполняли разметку под ЭОП контролем. Особое внимание уделяли тому, чтобы рабочий торакопорт

располагался под углом 90° к поврежденному позвонку во фронтальной плоскости (тем самым угол оси операционного действия был оптимальным).

Операцию начинали с выполнения торакоцентеза в V межреберье по передней подмышечной линии со стороны доступа. Затем устанавливали видеокамеру в плевральную полость и осматривали последнюю. Под видеоконтролем устанавливали дополнительные торакопорты, всего 4 или 5: для веерного ретрактора, отсоса и манипуляторов.

Оптику использовали 30°, позволяющую наиболее оптимально визуализировать плевральную полость. Для предварительного определения поврежденного позвонка выполняли счет ребер. В некоторых определялось кровоизлияние под париетальной плеврой в проекции перелома. В тело поврежденного позвонка или поврежденный межпозвонковый диск устанавливали рентгенконтрастную метку, и окончательная верификация повреждения проводилась под ЭОП-контролем.

При помощи коагуляционного диссектора выполняли плевротомию и мобилизацию плевры над зоной резекции. Особое внимание уделяли сегментарным сосудам при их мобилизации и постоянному контролю расположения аорты. При выполнении резекции тела позвонка клипировали и пересекали сегментарные сосуды поврежденного позвонка. Дискэктомию и корпорэктомию производили при помощи специальных эндоскопических долот, кюреток, костных ложек, выкусывателей и конхотомов.

В условиях выполненной транспедикулярной фиксации возникает возможность произвести экономную резекцию зоны повреждения, в большей степени уделить внимание дискэктомии. Таким образом мы старались использовать цилиндрические имплантаты из TiNi 10 мм в диаметре, которые устанавливаются через торакопорт, без необходимости дополнительных разрезов.

Результаты. Продолжительность операции ВТСС в среднем составила 190,9±19,5 мин, величина кровопотери – 343,1±71,3 мл, а при выполнении моносегментарного спондилодеза после транспедикулярной фиксации – 112,5 мин и 183,3 мл соответственно.

Выполнение операции спондилодеза видеоторакоскопически позволило уменьшить длину операционных разрезов, снизить травматизацию мягких тканей и величину послеоперационного болевого синдрома, избежать нарушения целостности реберного каркаса грудной клетки, что дало возможность переводить пациентов на свободный режим на вторые сутки после операции.

Выводы. Операция видеоторакоскопического спондилодеза была выполнена у 16 пациентов с повреждениями грудных и первого поясничного позвонка. Применен оригинальный подход, заключающийся в проведении переднезаднего спондилодеза, путем выполнения пункционной транспедикулярной фиксации и переднего спондилодеза видеоторакоскопически имплантатом минимального размера, устанавливаемого в межтеловой промежуток пункционно.

Операция переднего спондилодеза, выполненная видеоторакоскопически, является высокоэффективным методом лечения стабильных оскольчатых повреждений тел позвонков грудопоясничного перехода, а в сочетании с транспедикулярной фиксацией – и нестабильных повреждений.

Выполнение межтелового спондилодеза торакоскопически, по сравнению с аналогичной операцией, выполненной торакотомным доступом, позволило снизить травматичность операции и уменьшить косметический дефект, не нарушая целостности каркаса грудной клетки.

ПЕРЕДНИЙ СПОНДИЛОДЕЗ КОМБИНИРОВАННЫМИ КОНСТРУКЦИЯМИ ИЗ НИКЕЛИДА ТИТАНА У БОЛЬНЫХ С НЕОСЛОЖНЕННЫМИ ПОВРЕЖДЕНИЯМИ ПОЗВОНОЧНИКА

Попов А.В., Савченко П.А., Попов В.П., Трухачев И.Г.

Городская больница скорой медицинской помощи, г. Томск, Россия

THE ANTERIOR SPONDYLODESIS WITH COMBINED CONSTRUCTIONS OF TITANIUM NICKELIDE IN PATIENTS WITH UNCOMPLICATED INJURIES OF THE SPINE

Popov A.V., Savchenko P.A., Popov V.P., Trukhachev I.G.

City Hospital of Emergency Medical Care, Tomsk, Russia

The results of treatment of 137 patients with instable injuries of the spine have been analyzed. Porous cylindrical implant of titanium nickelide was used for surgery, and throughout its length a large-coil cylindrical spring was placed made of moulded titanium nickelide 2.5 mm in diameter with the loops at its ends to insert the screws, fixing the whole “block” to the bodies of the vertebrae adjacent to the operated ones. Patients were divided into two groups: the control group – patients operated with the cylindrical implants of NiTi (62 subjects); the main group - patients operated with the combined construction of NiTi (75 subjects). The groups were similar by gender, age, and type of injuries. The made comparative analysis of the results of the anterior spondylodesis for instable injuries of the spine has demonstrated the reasons of using an additional fixing construction of moulded titanium nickelide in combination with the cylindrical implant. It gives the possibility to avoid the loss of fixation stability of the segment injured, the migration of the construction, as well as to preserve the deformity correction achieved during surgery.

Актуальность темы. Переломы поясничного и грудного отделов позвоночника составляют от 0,8 до 4,1 %, причем большинство пострадавших становятся инвалидами на длительный срок, а иногда и на всю жизнь. Кроме того, наибольшее количество повреждений приходится на самый работоспособный возраст - 19-40 лет, преимущественно это мужчины – 70 %.

Сегодня наиболее приемлемым оперативным вмешательством на повреждённом отделе позвоночника является сочетание заднего спондилодеза и переднего корпородеза с применением современных металлических конструкций. Однако эти операции редко удаётся осуществить в 1 этап. Проведение оперативного пособия в 2 этапа, каждый из которых весьма травматичен сам по себе, удлиняет сроки лечения. Кроме того, это дополнительная психологическая травма для пациента, состояние которого не всегда позволяет сделать повторную операцию в ранние сроки.

Цель работы. Улучшить результаты переднего спондилодеза у больных с нестабильными повреждениями грудного и поясничного отделов позвоночника путем использования комбинированных имплантатов из пористого и литого никелида титана.

Материалы и методы. Для проведения операции мы используем пористый цилиндрический имплантат из никелида титана, на который по всей длине уложена крупновитковая цилиндрическая пружина из литого никелида титана диаметром 2.5 мм, снабженная на концах петлями для проведения винтов, фиксирующих весь этот «блок» к телам соседних с оперируемым позвонков.

За период с 2005 по 2010 г. в отделении травматологии городской больницы скорой помощи г. Томска прооперировано 137 больных с нестабильными повреждениями позвоночника. Из них мужчин было 94, женщин – 43. Средний возраст составил 34,2±4,5 лет.

По отделам повреждения позвоночника больные распределились следующим образом: переломы грудного (кроме Th12) отдела позвоночника – 17 человек; поясничного отдела (кроме L1) – 44 человек; повреждения переходного грудо-поясничного отдела отмечены у 76 больных.

Пациенты разделены на 2 группы: 1. Контрольная - оперированные с применением цилиндрических имплантатов из NiTi (62 человека). 2. Основная - оперированные с применением комбинированной конструкции из NiTi (75 человек). Группы были однородными по полу, возрасту и типу повреждений.

Результаты. После операции у 35 пациентов контрольной группы полностью восстановлена анатомия поврежденного сегмента позвоночника. У 22 пациентов коррекция достигнута более 50 % от исходной деформации. В 5 случаях при проведении переднего спондилодеза не удалось полностью восстановить анатомические взаимоотношения в поврежденном сегменте позвоночника. При дальнейшем обследовании происходило уменьшение коррекции с нарастанием кифотической деформации на уровне операции. У 7 пациентов сохранялись боли при ходьбе, небольшой физической нагрузке, в покое полностью не проходили. Всем им выполнена задняя стабилизация позвоночника скобками из литого никелида титана.

При обследовании в основной группе пациентов у 58 больных полностью восстановлена анатомия поврежденного сегмента позвоночника. У 17 пациентов коррекция достигнута более 50 % от исходной деформации. Осложнений при использовании имплантата из пористого никелида титана с дополнительной фиксирующей конструкции не было.

Отдаленные результаты изучены в сроки от 6 месяцев до 3 лет. У всех больных было отмечено формирование костного блока оперированного сегмента позвоночника.

Заключение. Проведенный сравнительный анализ результатов переднего спондилодеза при нестабильных повреждениях позвоночника показал целесообразность использования дополнительной фиксирующей конструкции из литого никелида титана в сочетании с цилиндрическим имплантатом. Это позволяет избежать потери стабильности фиксации поврежденного сегмента, миграцию конструкции, а также сохранить достигнутую в ходе операции коррекцию деформации.

ОШИБКИ И ОСЛОЖНЕНИЯ НАРУЖНОГО ТРАНСПЕДИКУЛЯРНОГО ОСТЕОСИНТЕЗА

Прудникова О.Г.

ФГУ «Российский научный центр «Восстановительная травматология и ортопедия» им. акад. Г.А. Илизарова» Минздравсоцразвития России, г. Курган, Россия

THE ERRORS AND COMPLICATIONS OF EXTERNAL TRANSPEDICULAR OSTEOSYNTHESIS

Prudnikova O.G.

Federal State Institution The Russian Ilizarov Scientific Center *Restorative Traumatology and Orthopaedics* of the Ministry of Health and Social Development of Russia, Kurgan, Russia

The main errors of using the technique of the spine transcutaneous osteosynthesis are presented, as well as the complications developing in the process of the technique use. The analysis of the errors and complications of external transpedicular osteosynthesis, which can occur at any stage of treatment, allows not only to reveal their causes, but to develop the measures for their prevention and treatment.

Актуальность. Основным направлением в хирургии позвоночника является применение механических конструкций с целью как исправления деформаций, так и стабилизации достигнутой коррекции. Массовое использование хирургических приемов и способов приводит к различным видам их неэффективности, зачастую граничащей с ошибками и осложнениями.

Результаты исследований. В РНЦ «ВТО» с 1993 года для лечения больных с заболеваниями и повреждениями позвоночника применяется метод наружного транспедикулярного остеосинтеза. Метод применен при лечении больных с кифосколиозами у 300 человек, при повреждениях грудо-поясничного отдела позвоночника - у 400 пациентов, при лечении больных с осложненным спондилолистезом – у 105 человек.

Выявлены следующие ошибки и осложнения: неудовлетворительное расположение стержней-шурупов – до 19 % случаев, переломы стержней-шурупов – 21,4 % случаев, неврологические осложнения (включая ликворею из стержневого канала) – у 6,5 % больных, неудовлетворительная коррекция (коррекция до 50 % исходной величины) – 8 %, потеря коррекции в отдаленном периоде (рецидивирование деформации) – 24 % случаев, инфекционные осложнения – 10,3 % пациентов. Следует отметить, что у одного больного могло быть несколько осложнений.

Закрытое транспедикулярное проведение стержней-шурупов при остеосинтезе сопряжено с рядом трудностей, прежде всего, с отсутствием видимых костных ориентиров и невозможностью ревизии стержневого канала. Поэтому проведение КТ до операции с целью планирования остеосинтеза, подбора размера стержней и после операции - для уточнения их локализации, является обязательным.

Неудовлетворительное расположение стержней-шурупов, включающее паравертебральное или внутриканальное расположение, может привести к неврологическим осложнения, повреждениям внутренних органов или ограничить механическую прочность конструкции.

Фрактуры фиксирующих элементов возникают вследствие неправильного проведения фиксирующих винтов и монтажа конструкции, неадекватного распределения нагрузки во время устранения деформации и при несоблюдении больными ортопедического режима. Перелом элементов аппарата требует в ряде случаев выполнения дополнительного этапа лечения.

Воспаление мягких тканей в месте проведения стержней-шурупов купируется курсом консервативных мероприятий.

Рецидивирование деформаций после проведенного лечения связано с неправильным планированием оперативного вмешательства и несоблюдением пациентами рекомендаций в послеоперационном периоде. Неправильное планирование операции означает выбор неадекватного вида или уровня спондилодеза, неспособного удержать достигнутую коррекцию.

Обсуждение. Анализ возникших при использовании метода ошибок позволил выделить следующие их группы: тактические ошибки (неправильная схема остеосинтеза, нарушение принципов использования метода на этапе коррекции), технические (неудовлетворительное расположение стержней-шурупов, погрешности монтажа аппарата, переломы элементов конструкции) и организационные. Выявленные осложнения: неврологические, повреждение внутренних органов и инфекционные. По периоду возникновения ошибки и осложнения можно распределить на интраоперационные, ранние (до 2 недель) и поздние послеоперационные (свыше 2 недель).

Выводы. Анализ ошибок и осложнений наружного транспедикулярного остеосинтеза, возникающих на любом этапе лечения, позволяет не только выявить их причины, но и разработать меры по профилактике и лечению.

ПРИМЕНЕНИЕ ЭЛЕКТРОСТИМУЛЯЦИИ СПИННОГО МОЗГА

Прудникова О.Г., Григорович К.А., Мещерягина И.А., Михайлова Е.А.

ФГУ «Российский научный центр «Восстановительная травматология и ортопедия» им. акад. Г.А. Илизарова» Минздравсоцразвития России, г. Курган, Россия

THE USE OF SPINAL CORD ELECTRICAL STIMULATION

Prudnikova O.G., Grigorovich K.A., Meshcheriagina I.A., Mikhailova E.A.

Federal State Institution The Russian Ilizarov Scientific Center *Restorative Traumatology and Orthopaedics* of the Ministry of Health and Social Development of Russia, Kurgan, Russia

The techniques of permanent and temporary spinal cord stimulation, used at RISC “RTO”, are presented in the work. Each of the techniques has its indications, being intended and used for treatment of specific patients and allows to succeed in getting an effective treatment of patients.

Введение. Электростимуляция спинного мозга путем воздействия слабых электрических импульсов на нервные структуры спинного мозга с целью блокирования различные нейрогенных патологических состояний в

большинстве случаев применяется для купирования болевых синдромов в качестве системы, имплантируемой в пациента для постоянного использования (Шабалов В.А., Исагулян Э.Д., 2005; Linsenmeyer T.A., 1993).

Материалы и методы. В ФГУ «РНЦ «ВТО» им. акад. Г.А. Илизарова при лечении больных с последствиями повреждений и заболеваний спинного мозга используется две методики: временной и хронической (постоянной) электростимуляции. Временная стимуляция является основным элементом комплексной реабилитации больных с последствиями повреждений и заболеваний спинного мозга и заключается в закрытом пункционной установке электродов в эпидуральное пространство выше и ниже уровня повреждения с проведением сеансов электростимуляции в послеоперационном периоде.

Хроническая стимуляция выполнена у больных с болевыми синдромами, резистентными к консервативному лечению. Методика осуществляется с помощью генератора электрических импульсов, имплантируемого подкожно, специальных электродов, которые имплантируются эпидурально и соединительных микропроводов.

Методика временной стимуляции в период 2005-2010 гг. выполнена у 176 пациентов, системы хронической стимуляции имплантированы в 2010 году 10 больным.

Этиологическими факторами у больных, поступивших для временной установки электродов, были: последствия травматического повреждения спинного мозга – 112 человек, последствия нарушения спинального кровообращения – 16 пациентов, дегенеративные заболевания, приведшие к миелопатии – 48 человек. Реконструктивные вмешательства на позвоночнике ранее были выполнены 128 (72,7 %) больным.

По доминированию клинических проявлений пациенты были разделены на 2 группы. В первую группу включили 95 (53,9 %) больных с грубыми и умеренными двигательными неврологическими проявлениями. Вторую группу составили 81 (46,1 %) пациент с двигательными нарушениями легкой степени.

Все пациенты с постоянными стимуляторами ранее оперированы: 5 человек – по поводу дегенеративных заболеваний позвоночника, 3 больных – в связи с травматическими повреждениями, 2 пациента – по поводу спондилолистеза и 1 больной - с посттравматической нейропатией. Неврологические нарушения у 7 человек были представлены корешковым синдромом, у 1 пациента - синдромом нарушения проводимости по поврежденному нерву, у 2 больных - нижним грубым парапарезом и у 1 человека – нижним легким парапарезом.

Результаты. Среди пациентов, получавших временную стимуляцию, положительные сдвиги в неврологическом статусе проявлялись увеличением силы отдельных мышц с увеличением амплитуды активных движений в конечностях, уменьшением спастичности парализованных мышц и частичным регрессом тазовых расстройств. Результаты лечения были оценены как положительные в 79,3 % случаев в первой группе больных и в 92,5 % случаев – во второй группе.

Больные, получающие хроническую стимуляцию, отметили уменьшение болевого синдрома во всех 100 % случаях. Однако у одного больного через 3 месяца отмечено снижение силы мышц нижних конечностей, в связи с чем стимуляция была временно прекращена.

Выводы. Представляемая методика временной стимуляции отличается минимальной инвазивностью, обратимостью и отсутствием деструктивных воздействий на органы и системы. Сочетание применения прямой электростимуляции с курсом восстановительного лечения дает возможность добиться регресса двигательных, чувствительных нарушений и нарушений функции тазовых органов, что улучшает качество жизни представляемой категории пациентов. Методика хронической стимуляции позволила добиться уменьшения болевых проявлений у пациентов с «синдромом оперированного позвоночника», что также изменило качество их жизни.

ЛЕЧЕНИЕ БОЛЬНЫХ С ДЕГЕНЕРАТИВНЫМ СТЕНОЗОМ ПОЗВОНОЧНОГО КАНАЛА

Прудникова О.Г., Мухтяев С.В., Савин Д.М., Хомченков М.В.

ФГУ «Российский научный центр «Восстановительная травматология и ортопедия» им. акад. Г.А. Илизарова» Минздравсоцразвития России, г. Курган, Россия

TREATMENT OF PATIENTS WITH DEGENERATIVE STENOSIS OF VERTEBRAL CANAL

Prudnikova O.G., Mukhtiayev S.V., Savin D.M., Khomchenkov M.V.

Federal State Institution The Russian Ilizarov Scientific Center *Restorative Traumatology and Orthopaedics* of the Ministry of Health and Social Development of Russia, Kurgan, Russia

The approaches to surgical treatment of patients with vertebral canal degenerative stenosis are presented in the work. Decompression of neurovascular masses and spondylodesis, the character of which is determined by the manifestation of pathological changes, appear to be the main principles of treatment.

Введение. Дегенеративный стеноз позвоночного канала характерен для остеохондроза 3-4 стадии и морфологически проявляется выраженным остеофитозом тел позвонков, суставных отростков, грыжевыми выпячиваниями, реактивным эпидуритом, деформирующим спондилоартрозом, оссифицирующим лигаментозом позвоночника (гипертрофия, оссификация задней продольной и желтых связок), дегенеративным

спондилолистезом. При проведении МРТ лицам старше 60 лет отмечено, что 21 % из них имеют рентгенологические признаки сужения позвоночного канала на поясничном уровне. Однако лишь треть (33 %) имеют клинические проявления (Кузнецов В.Ф., 1997).

Патофизиологические механизмы, лежащие в основе клинических симптомов дегенеративного стеноза, обусловлены сочетанием трёх групп факторов — повышения эпидурального давления, асептического воспаления и ишемии. Возникновение каждого из них обусловлено хроническим сдавлением нервно-сосудистых структур позвоночного канала.

Материалы и методы. Проведен анализ результатов оперативного лечения 29 больных с дегенеративным стенозом позвоночного канала на поясничном уровне. Возраст больных составлял от 50 до 67 лет.

Дегенеративно-дистрофические изменения пояснично-крестцового отдела позвоночника проявлялись болевым синдромом, двигательными и чувствительными нарушениями в зоне пораженных спинномозговых корешков. При этом морфологическими субстратами были: деформирующий спондилоартроз с грыжами межпозвонковых дисков – 12 пациентов, оссифицирующий лигаментоз с грыжевыми выпячиваниями – 4 больных, деформирующий спондилоартроз в сочетании с рубцово-спаечным эпидуритом (после оперативного лечения) – 5 пациентов, дегенеративный стеноз в сочетании с деформирующим спондилоартрозом и спондилолистезом – 8 больных.

Предоперационное обследование включало КТ позвоночника для оценки размеров позвоночного канала и выявления костных компремирующих субстратов, МРТ – для оценки состояния спинного мозга и его структур и функциональное рентгенологическое исследование - для определения подвижности сегментов.

Показанием к оперативному лечению были компрессионные синдромы и выраженный болевой синдром, резистентный к консервативному лечению.

Всем больным проведены вмешательства: декомпрессивные операции с удалением компремирующего субстрата и спондилодез. Во всех случаях выполнен задний транспедикулярный спондилодез, из них у 22 пациентов - комбинированный спондилодез: задний транспедикулярный остеосинтез в сочетании с установкой межтелового кейджа. Показанием к установке кейджа были сохранение высоты межтелового промежутка и нестабильность на уровне вмешательства.

Результаты. Результаты лечения неоднозначны. У 27 больных болевой синдром и клинические проявления уменьшились значительно. У 15 человек болевой синдром, двигательные и чувствительные нарушения регрессировали частично. 1-ой пациентке для уменьшения болевого синдрома установлена система хронической стимуляции спинного мозга, у 3 больных диагностирован hip-spine синдром и они направлены на эндопротезирование тазобедренного сустава, 2 человека периодически получают курсы консервативного лечения по поводу вертеброгенной миелопатии с незначительным эффектом.

При оценке результатов лечения использовали ВАШ (визуальную аналоговую шкалу боли) и Освестровский опросник нарушения жизнедеятельности при боли в нижней части спины. Обследование проводилось до и после хирургического вмешательства, через 2 недели и 6 месяцев после лечения. Отмечено уменьшение интенсивности болевого синдрома с 82 до 46 %, показатели жизнедеятельности улучшились с 87 до 52 %.

Выводы. Таким образом, необходим дифференцированный подход к выбору тактики лечения данной категории больных с оценкой состояния костных, мягкотканных и нервных структур пораженного отдела позвоночника, смежных сегментов и суставов.

ДИНАМИЧЕСКАЯ СТАБИЛИЗАЦИЯ ПОЗВОНОЧНО-ДВИГАТЕЛЬНЫХ СЕГМЕНТОВ У ПАЦИЕНТОВ С КОМПРЕССИОННЫМИ ПЕРЕЛОМАМИ

[1] Раткин И.К., [1] Булгаков В.Н., [2] Епифанцев А.Г., [2] Гаврилов И.В.

[1]МЛПУ «Городская больница №29», г. Новокузнецк; [2]МЛПУ «Городская клиническая больница №1», г. Новокузнецк, Россия

DYNAMIC STABILIZATION OF SPINE MOTOR SEGMENTS IN PATIENTS WITH COMPRESSION FRACTURES

[1]Ratkin I.K., [1]Bulgakov V.N., [2]Yepifantsev A.G., [2]Gavrilov I.V.

[1] Municipal Therapeutic-and-Preventive Institution *City Hospital No. 29*, Novokuznetsk; [2] Municipal Therapeutic-and-Preventive Institution *City Clinical Hospital No. 1*, Novokuznetsk, Russia

The constructions for posterior fixation of the spine have been improved. The bench tests of plate-, spiral- and omega-shaped fixators with shape memory effect have been made. Biplanar self-fixing braces have been revealed to produce the forces of 49.6-29.0 kgf during shape restoration, that does not exceed the strength of arches and spinous processes. Their pair mounting is required to provide better fixing effect. 116 patients were treated, who were subjected to posterior fixation according to the technique proposed combined with spondylodesis or without it. Good results with 3-5-year follow-up were obtained in 85.2% of patients.

У пациентов с осложненными и неосложненными компрессионными переломами позвоночника задняя фиксация должна обеспечивать динамическую стабилизацию поврежденного позвоночно-двигательного сегмента и профилактировать появление угловой деформации, миграцию имплантата (трансплантата), после выполнения переднего опорного спондилодеза способствовать активизации пациента в ближайшие сроки после травмы.

С целью повышения эффективности хирургического лечения больных с компрессионными переломами нижнегрудных и поясничных позвонков усовершенствованы конструкции для задней фиксации позвоночника.

Проведены стендовые испытания пластинчатых спиралеобразразных и омегообразных фиксаторов с эффектом памяти формы. Выявлено, что двухплоскостные самофиксирующие скобы при формовосстановлении развивают усилия 49,6-29,0 кГс, что не превышает прочности дужек и остистых отростков. Для обеспечения лучшего фиксирующего эффекта необходима их парная установка.

Результаты экспериментального исследования эффективности задней фиксации с использованием стягивающих скоб с эффектом памяти формы подтверждаются их клиническим применением в лечении 116 из 183 пациентов с компрессионными переломами позвонков.

У 29 (25,0 %) пациентов с взрывными оскольчатыми переломами III степени по Беку в 19 (65,5 %) случаях заднюю фиксацию сочетали с передним опорным спондилодезом. У 10 (34,5 %) пациентов ограничились задней фиксацией за дужки позвонков. Из 87 (75,0 %) больных с компрессионными переломами II степени по Беку в 15 (17,2 %) случаях фиксация выполнена с применением одной скобы с фиксацией за остистые отростки. У 47 (54,0 %) пациентов две скобы установлены с фиксацией по типу лесенки и справа, и слева от остистого отростка с фиксацией за остистые отростки. У 25 (28,8 %) больных парные скобы накладывали симметрично с фиксацией за остистые отростки ниже- и вышележащего от поврежденного позвонка.

Лечение пациентов с компрессионными переломами II степени по Беку нижнегрудных и поясничных позвонков с применением динамических стягивающих скоб позволило усилить и сохранить необходимую реклинацию, создать оптимальные условия для процессов регенерации. У пострадавших с компрессионно-оскольчатыми переломами III степени по Беку без воздействия на спинной мозг и корешки задняя стабилизация поврежденного позвоночно-двигательного сегмента позвоночника с фиксацией динамических скоб за дужки ниже- и вышележащих от поврежденного позвонка исключает угловую деформацию, устраняет возможность появления неврологических расстройств. У пациентов с позвоночно-спинномозговой травмой задняя фиксация выполняется в комплексе с передним опорным спондилодезом. У 85,2 % пациентов результаты лечения в сроки 3-5 лет после операции хорошие.

ПРИМЕНЕНИЕ АППАРАТА ДЛЯ ЛЕЧЕНИЯ ВРОЖДЕННОЙ КРИВОШЕИ

Рахматуллаев Х.Р.

НИИ травматологии и ортопедии МЗ Республики Узбекистан, г. Ташкент, Узбекистан

THE USE OF A DEVICE FOR TREATMENT OF CONGENITAL TORTICOLLIS

Rakhmatullayev Kh.R.

Scientific Research Institute of Traumatology and Orthopaedics of the Ministry of Health of the Republic of Uzbekistan, Tashkent, Uzbekistan

A device has been proposed for treatment of myogenic torticollis. The device consists of a head holder fixed on the head with a clasp, a belt with shoulder-straps, adjustment mechanism and stretch belt for the head forward flexion and rotation. The device allows to avoid thoracocranial plaster fixation, facilitates patient's hygienic care. The device is easy to use, it is recommended for early complex restorative treatment of patients with congenital myogenic torticollis.

Врожденная мышечная кривошея - одно из часто встречающихся заболеваний опорно-двигательного аппарата детского возраста. Несмотря на достигнутые успехи при диагностике и лечении детей с врожденной мышечной кривошеей, остается актуальной проблема фиксации головы в правильном положении на весь период лечения и устранение вторичных деформаций. Нет единого мнения о длительности ношения корригирующих приспособлений при лечении детей с врожденной мышечной кривошеей. До настоящего времени для коррекции шеи и головы применяются гипсовые повязки и различные воротники, которые накладываются на голову, шейную область и грудную клетку. Картонно-ватно-марлевые воротники недостаточно жестки для фиксации шеи и головы в корригированном положении. В гипсовой повязке дети затрудняются вставать и ходить из-за тяжести повязки, в теплые времена года больные потеют, на коже развиваются опрелости и дерматиты. Гипсовые повязки, накладываемые после оперативного лечения, очень громоздки и не дают возможности дополнительной коррекции в процессе лечения. Кроме того, невозможно регулировать положение головы в гипсе.

Учитывая недостатки фиксации гипсовой повязкой, нами предложен аппарат для лечения мышечной кривошеи. На это устройство получен патент на полезную модель Государственного патентного ведомства

Республики Узбекистан – «Аппарат для лечения врожденной кривошеи» (№ FAP 00298, 25.06.2007 г.). Устройство для лечения мышечной кривошеи включает головодержатель, который закреплен на голове пряжкой, пояс с наплечниками, регулировочный механизм и натяжной ремень для наклона и поворота головы. Головодержатель выполнен в виде съемного мягкого шлема, который соединен с наплечниками лентой с помощью пряжки. Регулировочный механизм, оснащенный липучками, выполнен в виде ленты с градуировкой на нижнем конце и с помощью пряжки соединен с наплечниками, которые с помощью ремней соединены с поясом.

Аппарат применяется для коррекции врожденной мышечной кривошеи, фиксации головы в правильном положении в послеоперационном периоде, позволяет исключить торакокраниальную гипсовую фиксацию, облегчает гигиенический уход за больным. Устройство удобно в использовании, рекомендуется для раннего комплексного восстановительного лечения больных с врожденной мышечной кривошеей.

Преимуществами данного устройства являются легкий вес по сравнению с гипсовой повязкой, возможность регулировки степени и угла коррекции, облегчение ухода за больными, возможность дополнительной коррекции в ходе лечения.

Наблюдениями установлено влияние корригирующего устройства на положительный исход лечения, поскольку необходима длительная и надежная фиксация головы и шеи в правильном положении. Это способствует постепенной адаптации нервно-мышечного и сумочно-связочного аппарата шеи в положении достигнутой коррекции. Учитывая вышеизложенное, актуальной проблемой является разработка аппарата для коррекции шеи и головы, который дает возможность не только фиксировать, но и регулировать положение головы и шеи больного.

ВЗАИМОСВЯЗЬ НЕРЕШЕННЫХ ОРТОПЕДИЧЕСКИХ И АКУШЕРСКИХ АСПЕКТОВ СКОЛИОТИЧЕСКОЙ БОЛЕЗНИ ПОЗВОНОЧНИКА У ЖЕНЩИН В ПЕРИОД БЕРЕМЕННОСТИ

Решетникова Ю.С., Скрябин Е.Г.

ГОУ ВПО «Тюменская государственная медицинская академия Росздрава», г. Тюмень, Россия

THE RELATIONSHIP OF THE NON-SOLVED ORTOPAEDIC AND OBSTETRICAL ASPECTS OF THE SPINE SCOLIOTIC DISEASE DURING PREGNANCY

Reshetnikova J.S., Skriabin E.G.

State Educational Institution of Higher Professional Education *The Tumen State Medical Academy of the Russian Health Service*; Tumen, Russia

The main trends have been highlighted which require to be studied in the process of child-bearing in women with scoliosis: scoliosis incidence among pregnant women, pregnant uterus state, differential diagnostics of the pain syndrome in lateral abdominal parts of pregnant women with scoliosis, extra-vertebral manifestations of scoliosis in pregnant women, treatment of the pain syndrome in the spine, the objective diagnostics of scoliotic deformities in pregnant women, which doesn't have unfavorable effects on the woman and fetus, the special features of pregnancy and delivery.

Известно, что сколиотической болезнью позвоночника в основном страдают девочки и женщины – соотношение больных женского и мужского полов составляет пропорцию 6:1. Этот факт объясняет то внимание, которое ортопеды - вертебрологи и акушеры-гинекологи в последнее время уделяют изучению различных аспектов сколиотической болезни позвоночника у женщин, вынашивающих беременность. Несмотря на возрастающий интерес к этой важной медицинской проблеме, состояние репродуктивной сферы у больных сколиозом по-прежнему остается малоизученным в сравнении с имеющимися знаниями об анатомо-функциональном состоянии других жизненно важных органов и систем.

Так, например, до настоящего времени не известна распространенность и тяжесть отдельных форм сколиотических деформаций позвоночника в популяции беременных женщин. Не известна динамика развития основных клинических симптомов сколиотической болезни по мере увеличения срока гестации. Не разработаны особенности клинической диагностики сколиоза у беременных женщин.

Совершенно не изученным является вопрос о состоянии беременной матки у женщин, страдающих сколиозом, хотя логично предположить, что она, повторяя ось искривленного в нескольких плоскостях позвоночника и таза, претерпевает грубые анатомические изменения. Нарушение же формы всегда сопровождается нарушением функции. Применительно к беременной матке – это ее деформация, нарушение кровотока в сосудах пуповины и маточных артериях, что сказывается на положении плода, его двигательной активности, состоянии жизненно важных функций.

Не изученными являются экстравертебральные проявления сколиоза у беременных, в том числе изменения в сочленениях таза, что чрезвычайно важно для прогнозирования, а значит, в некоторой степени, и для предупреждения осложнений в родах.

Не разработаны вопросы дифференциальной диагностики болевого синдрома в боковых отделах живота у беременных со сколиозом. Гипердиагностика таких тяжелых осложнений гестационного периода как угроза

прерывания беременности и угроза преждевременных родов нередко вызвана контрактурой подвздошно-поясничной мышцы, соответствующей вогнутой стороне поясничной сколиотической дуги.

Требует своего скорейшего решения разработка вопросов объективной диагностики сколиотических деформаций у беременных, не оказывающих вредных воздействий на женщину и плод, так как традиционный метод выявления и подтверждения вертеброгенной патологии – рентгенография позвоночника – противопоказана в любом сроке гестации из-за свойственного рентгеновским лучам повреждающего влияния на развивающийся плод.

Нерешенной проблемой является лечение болевого синдрома в позвоночнике у беременных, страдающих сколиозом. Традиционно проводимая медикаментозная терапия и физиотерапевтическое лечение боли у пациентов не может в полной мере использоваться у беременных, так как одни из основных средств в лечении - нестероидные противовоспалительные препараты – противопоказаны в период вынашивания женщиной беременности из-за свойственных им эмбриотоксических и тератогенных воздействий на развивающийся плод.

Не изучены особенности течения беременности и родов, перинатальные исходы у больных сколиозом женщин.

Перечисленные выше ортопедические и акушерские аспекты сколиотической болезни позвоночника у беременных женщин являются неизученными, требующими в своем решении объединения усилий ортопедов и акушеров.

НАШ ОПЫТ ПОСЛЕОПЕРАЦИОННОЙ РЕАБИЛИТАЦИИ ПАЦИЕНТОВ СО СПОНДИЛОЛИСТЕЗОМ В ПОЯСНИЧНОМ ОТДЕЛЕ ПОЗВОНОЧНИКА

Россик О.С., Григорович К.А., Хомченков М.В., Мещерягина И.А.

ФГУ «Российский научный центр «Восстановительная травматология и ортопедия» им. акад. Г.А. Илизарова» Минздравсоцразвития России, г. Курган, Россия

OUR EXPERIENCE OF POSTOPERATIVE REHABILITATION OF PATIENTS WITH LUMBAR SPONDYLOLISTHESIS

Rossik O.S., Grigorovich K.A., Khomchenkov M.V., Meshcheriagina I.A.

Federal State Institution The Russian Ilizarov Scientific Center *Restorative Traumatology and Orthopaedics* of the Ministry of Health and Social Development of Russia, Kurgan, Russia

The work deals with our experience in postoperative rehabilitation of patients with spondylolisthesis of lumbar spine using permanent and temporary electrodes.

Цель. Изучить послеоперационную реабилитацию пациентов со спондилолистезом.

Материалы и методы. В отделении нейрохирургии РНЦ «ВТО» произведено оперативное лечение 111 пациентов со спондилолистезом.

По классификации H.W. Meyerding (1932) пациентов с I степенью смещения среди наших больных было 31, со II степенью – 58, с III степенью – 14 и IV степень обнаружена у восьми пациентов.

Неврологический статус в большинстве случаев представлен в виде нижнего дистального парапареза (24 пациента) и корешковым синдромом (73 больных). В остальных случаях (14 пациентов) - синдром хронической люмбалгии.

При I и II степенях смещения позвонка выполняли передний спондилодез из заднего доступа имплантатом из пористого никелида титана. Производили фиксацию внутренней транспедикулярной системой.

При значительных степенях смещения позвонка (III и IV степень) – вторым этапом, после остеосинтеза аппаратом наружной транспедикулярной фиксации и максимально возможного устранения смещения позвонка, осуществляли передний спондилодез аутотрансплантатом или имплантатом из никелида титана внебрюшинным доступом.

Полный регресс двигательных расстройств получен у 15 пациентов, значительный – у семи, регресс чувствительных расстройств отмечен у 16 пациентов, их частичный регресс – у восьми. Корешковый синдром и синдром люмбалгии купировался у всех больных. У двух пациентов сохранялся болевой синдром.

В послеоперационном периоде пациенты прошли курс медицинской реабилитации, включающий сосудистые препараты, ноотропы, нестероидные противовоспалительные средства, анальгетики, антибиотики, массаж нижних конечностей, поверхностную стимуляцию мышц нижних конечностей.

В восьми случаях, при наличии дистального пареза, применена методика временной имплантации эпидуральных электродов с последующей стимуляцией с целью увеличение мышечной силы нижних конечностей.

У двух пациентов со стойким болевым синдромом более 6 месяцев применена методика имплантации постоянных эпидуральных электродов.

Первым этапом произведена закрытая имплантация двух эпидуральных электродов на уровне $Th_{8\text{-}10}$ с интраоперационной коррекцией и покрытием зоны болевых ощущений. В последующем в течение 4-5 дней

подбирались показатели амплитуды, частоты и вольтажа. Вторым этапом выполнялась имплантация генератора импульса в левой подвздошной области. При электростимуляции болевой синдром купировался.

Выводы:

В послеоперационном периоде у больных со спондилолистезом необходимо проведение комплексных реабилитационных мероприятий: медикаметозное лечение, массаж, физиотерапия.

При стойком болевом синдроме в послеоперационном периоде показана имплантация постоянных эпидуральных электродов, а при сохраняющемся неврологическом дефиците - временных электродов.

ОШИБКИ И ОСЛОЖНЕНИЯ ПРИ ХИРУРГИЧЕСКОМ ЛЕЧЕНИИ СПОНДИЛОЛИЗНОГО СПОНДИЛОЛИСТЕЗА

Ротт А.Н., Курносенков В.В., Левицкий А.Е.

МУЗ «Городская клиническая больница №1», г. Краснодар, Россия

ERRORS AND COMPLICATIONS IN SURGICAL TREATMENT OF SPONDYLOLYSIS-RELATED SPONDYLOLISTHESIS

Rott A.N., Kurnosenkov V.V., Levitsky A.E.

Municipal Health Institution *The City Clinical Hospital No. 1*, Krasnodar, Russia

The clinical experience of treatment of 62 patients with spodylolysis-related spondylolisthesis has been summarized. Two stages of surgical intervention were performed acutely in thirty-two of them, and the stages were separated by the time period from some weeks to some months – in thirty patients. Transpedicular constructs “Medisven”, “Sintez”, “HT”, “ZIMMER”, “De Puy”, “MOSS MIAMI”, “Striker” were used as reposition-and-stabilizing ones. Replacing cages of “Medisven” Ltd., autobone, bone chips, “Sintez” cages, ORTHOSS cages and bone mineral, “ZIMMER” cages, as well as “Leopard” and “De Puy” cages were used to make corporodesis. Circular spondylodesis is the most adequate technique of treatment, that means performance of fixation of pathologic segment with a construct, set from a posterior approach, and performance of anterior surgery with intervertebral disk removal and making interbody spondylodesis. Autobone was used for spondylodesis in most cases. Intra- and postoperative complications were represented by surface infection of skin integuments (3.2 %), suppuration of the attachment site of metal construct with its subsequent complete or partial removal (3.2 %), osteomyelitis of L-3 vertebra spinous process (1.6 %), implant migration with reoperation (1.6 %), intraoperative vascular injury (6.4 %), damage of dura mater (1.6 %), L-5 root compression with a transpedicular screw (1.6 %), metal construct failure (3.2 %). Postoperatively residual effects of radiculopathy remained in 8 % of patients, enteroparesis – in 6.4 %, pain syndrome – in 4.8 % of patients.

Цель. Проанализировать причины неудовлетворительных результатов оперативного лечения спондилолизного спондилолистеза и, таким образом, избежать значительной части ошибок, связанных с выбором метода лечения и способа его осуществления.

На наш взгляд, неудачные операции в меньшей степени связаны с техническими погрешностями самого вмешательства, а в гораздо большей степени – с принципами хирургии позвоночника или, иначе говоря, с теми положениями, которые доказаны фундаментальными исследованиями и подтверждены многолетней клинической практикой, обеспечивающей положительный долгосрочный результат.

К преимуществам переднего оперативного доступа следует отнести сохранение неповрежденных задних структур, кратчайший и наиболее рациональный подход к очагу поражения, хороший визуальный контроль, радикальность вмешательства и возможность одновременно выполнить переднюю декомпрессию и стабилизацию.

Недостатком переднего доступа к телам поясничных позвонков считается его травматичность и риск тяжелых осложнений (Baker 1994): нарушение магистральных сосудов (до 18 % случаев), тромбофлебит нижних конечностей (до 7 %), симпатические нарушения (до 10 %), послеоперационный парез кишечника (до 7 %), сексуальные нарушения у мужчин (до 6 %).

В последнее время активно разрабатываются малотравматичные вмешательства с применением малоинвазивной технологии. С одной стороны - разработаны лапароскопические методы, с другой – традиционный вентральный доступ был уменьшен в размере и соединен с микрохирургической технологией, в результате чего этот доступ приобрел все преимущества минимально-инвазивного метода. Преимущества этого метода – в уменьшении возможности технических ошибок, минимальной травматизации тканей, малой кровопотере, небольшой продолжительности операции при малом числе осложнений. Причины ограниченного применения этого метода связаны с дороговизной лапароскопического оборудования, отсутствием навыков его применения у вертебрологов. Возникающие интраоперационные осложнения часто бывают серьезными и неустранимыми из данного доступа и требуют перехода к открытому переднему доступу.

С нашей точки зрения, наиболее адекватным методом лечения спондилолизного спондилолистеза является круговой (циркулярный) спондилодез – фиксация патологического сегмента с помощью конструкции, устанавливаемой из заднего доступа, и передней операции с удалением межпозвонкового диска и межтеловым

спондилодезом. В большинстве случаев для спондилодеза применялась аутокость. К преимуществам метода относится достижение надежного спондилодеза - ни в одном случае не наблюдалось «псевдоартрозов».

С учетом того, что метод применяется в сочетании с ТПФ (имеет свои осложнения и требует дополнительного доступа), а также производится забор аутотрансплантата из крыла подвздошной кости, говорить о данной технологии как малотравматичной, можно весьма условно.

Наш клинический опыт основан на 62 прооперированных больных. Тридцати двум из них одномоментно выполнены оба этапа оперативного вмешательства, а у тридцати – этапы разделял временной промежуток от нескольких недель до нескольких месяцев. В качестве репозиционно-стабилизирующих применялись транспедикулярные конструкции «Медисвен», «Синтез», «НТ», «ZIMMER», «De Puy», «MOSS MIAMI», «Striker».

Для выполнения корпородеза были использованы замещающие кейджи ООО «Медисвен», аутокость, костная стружка, кейджи «Синтез», кейджи и костный минерал ORTHOSS, кейджи «ZIMMER», а также кейджи «Leopard», «DePuy»

Мы провели анализ собственных интра- и послеоперационных осложнений, которые включают поверхностную инфекцию кожных покровов (3,2 %), нагноение места крепления металлоконструкции с последующим полным или частичным ее удалением (3,2 %), остеомиелит остистого отростка L-3 позвонка (1,6 %), миграция импланта с повторной операцией (1,6 %), интраоперационное ранение сосуда (6,4 %), повреждение твердой мозговой оболочки (1,6 %), компрессия корешка L-5 транспедикулярным винтом (1,6 %), разрушение металлоконструкции (3,2 %).

В послеоперационном периоде сохранялись явления радикулопатии у 8 % больных, парез кишечника - у 6,4 %, болевой синдром - у 4,8 % пациентов.

Относительно низкий процент наших ошибок и осложнений (по сравнению с данными литературы), очевидно, обусловлен сравнительно малым количеством наблюдений и не может отражать объективную картину исследуемой проблемы в целом.

Таким образом, анализируя причины неудачных вмешательств, используя данные отечественных и зарубежных публикаций, мы пришли к выводу, что основной причиной ошибок и осложнений является нарушение принципов хирургического лечения дегенеративных заболеваний позвоночника. Эти положения можно сформулировать так:

- декомпрессивные и стабилизирующие операции являются эффективным методом лечения спондилолизного спондилолистеза;
- наиболее надежным способом достижения постоянной стабильности является образование костного блока между телами позвонков;
- нельзя использовать в качестве доступа для стабилизации передней опорной колонны позвоночный канал, особенно у пациентов без неврологических нарушений;
- операцией выбора для эффективной стабилизации передней опорной колонны является вентральный спондилодез;
- передняя компрессия содержимого позвоночного канала должна устраняться спереди, задняя и боковая – сзади;
- аутокость является лучшим материалом для межтелового спондилодеза;
- задачей стабилизирующей конструкции при спондилолистезе является создание оптимальных условий для образования костного блока между сместившимся и нижерасположенным позвонком;
- клинический результат при оперативном лечении спондилолистеза более важен, чем рентгенологический;
- стабилизирующая операция не должна нарушать компенсаторные процессы блокады пораженного сегмента;
- хирург, занимающийся проблемами спондилолистеза, должен владеть как задним, так и передним доступами к поясничному отделу позвоночника.

ОПРЕДЕЛЕНИЕ КРИТЕРИЕВ ПОКАЗАНИЙ ДЛЯ ДВУХ- И ОДНОМОМЕНТНОГО ХИРУРГИЧЕСКОГО ЛЕЧЕНИЯ ПРИ СПОНДИЛОЛИСТЕЗЕ

Ротт А.Н., Захарьян В.Е., Окроев С.И., Минин А.М.

МУЗ «Городская клиническая больница №1», г. Краснодар, Россия

THE DETERMINATION OF INDICATION CRITERIA FOR TWO- AND ONE-STAGED SURGICAL TREATMENT FOR SPONDYLOLISTHESIS

Rott A.N., Zakharian V.E., Okroyev S.I., Minin A.M.

Municipal Health Institution *City Clinical Hospital No. 1*, Krasnodar, Russia

The criteria for one- and two-staged treatment of spondylolitic spondylolisthesis have been determined. One-staged surgical intervention is indicated for patients with vertebral displacement of initial degrees, slight neurological deficit or its absence, and the absence of severe somatic pathology. The performance of two-

staged surgical treatment is required for patients with vertebral displacement of extreme degrees, ptosis, the presence of marked neurological disorders and severe attendant somatic pathology.

Клинические проявления при спондилолистезе обусловлены дегенеративной нестабильностью и компрессией спинномозговых нервов.

Одной из основных причин нестабильности является дегенерация межпозвонкового диска и, следовательно, необходимо стабилизировать переднюю опорную колонну.

Очевидно, что наиболее надежным способом достижения стабильности в пораженном сегменте является образование межтелового костного блока. Передняя опорная колонна позвоночника в 3-4 раза превосходит заднюю по своей костной массе и опороспособности.

Наиболее приемлемым методом лечения спондилолизного спондилолистеза является круговой (циркулярный) спондилодез – фиксация патологического сегмента с помощью конструкции с удалением межпозвонкового диска и межтеловым спондилодезом. При наличии неврологической симптоматики - с ламинэктомией.

В последнее время были разработаны и внедрены в практику различные виды кейджей. Основным условием для данной технологии является сохранение замыкательных пластин тел позвонков. Они являются опорой для увеличения межтелового промежутка. Нельзя использовать в качестве доступа для стабилизации передней опорной колонны позвоночный канал, особенно у пациентов без неврологических нарушений (при их наличии необходимо выполнять ламинэктомию, ослабляя задний опорный комплекс, и производить тракцию спинномозговых корешков). Значит, операцией выбора для эффективной стабилизации передней опорной колонны является вентральный спондилодез.

Хирург должен владеть как задними, так и передними доступами к поясничному отделу позвоночника. Только с помощью переднего доступа можно радикально решить проблему создания костного межтелового сращения (несмотря на трудности его выполнения), сохраняя при этом неповрежденный задний опорный комплекс.

Дилеммой остается решение вопроса о двух- или одномоментном выполнении этапов оперативного вмешательства.

Сторонники одномоментного вмешательства считают, что это – одна подготовка к операции, одна стрессовая ситуация для пациента, один наркоз, один послеоперационный период, один цикл медикаментозных назначений, один реабилитационный период, однократные финансовые затраты (многие больные приезжают из других регионов), сокращение сроков нетрудоспособности и т.п. Оппоненты утверждают, что имеет значение небольшой операционный травматизм каждого этапа в отдельности, уменьшение времени наркоза, токсической агрессии на организм, объема одномоментной интраоперационной кровопотери и одномоментной нагрузки на хирурга. Что более благоприятно сказывается на результате.

Следовательно, одномоментное оперативное вмешательство показано больным с начальными степенями смещения позвонка, отсутствием или незначительным неврологическим дефицитом и отсутствием тяжелой соматической патологии. А больным с крайними степенями смещения позвонка, птозом, наличием выраженных неврологических нарушений и тяжелой сопутствующей соматической патологией необходимо выполнение двухмоментного хирургического лечения.

Была проведена оценка двух групп по интенсивности болевого синдрома, качеству жизни, степени выраженности неврологических расстройств и травматичности операции. В итоге - хирургическое лечение при разной выраженности патологического процесса при спондилолизном спондилолистезе позволило получить аналогичные в процентном соотношении результаты лечения как при двух- так и при одномоментном лечении.

ВОЗМОЖНОСТИ КОРРЕКЦИИ ОДНОСТОРОННЕЙ ГИПОПЛАЗИИ ГРУДНОЙ КЛЕТКИ ПРИ ДЕФОРМАЦИЯХ ПОЗВОНОЧНИКА У ДЕТЕЙ С БОЛЬШОЙ ПОТЕНЦИЕЙ РОСТА

Рябых С.О. [1,3], Ульрих Э.В. [2]

[1]Санкт-Петербургский Государственный медицинский университет им. акад. И.П. Павлова;
[2] Санкт-Петербургская Государственная педиатрическая медицинская академия;
[3]Детская городская больница №1, г. Санкт-Петербург, Россия

THE CORRECTION POTENTIALS OF UNILATERAL HYPOPLASIA OF THE THORACIC CAGE FOR THE SPINE DEFORMITIES IN CHILDREN WITH GREAT POTENCY OF GROWTH

Riabykh S.O.[1,3], Ulrich E.V.[2]

[1] The Pavlov St. Petersburg State Medical University; [2] The St. Petersburg State Pediatric Medical Academy;
[3] Children's City Hospital No.1, St. Petersburg, Russia

The tactics of surgical treatment has been substantiated for unilateral hypoplasia of hemithorax in children below 7 years. A group of patients (188 children) at the age of 7 days-7 years has been analyzed. On the whole 74 children have been operated on. Balancing spondylodesis was performed in 40 children. Correcting surgeries

according to Harrington technique and that of TSRH were made in 25 children. 9 children were subjected to expansive vertebrothoracoplasty using VEPTR system. Long-term results have been followed throughout the period from 6 months to 3 years. Balancing spondylodesis only reduced the rate of progression. The primary correction from 5º to 14º and the reduction of progression rates from 3-10º to 1-3º per year was observed in children after correcting surgeries. After acute correction of the deformity of the spine and thoracic cage with VEPTR system the primary correction of the spine deformity in children amounted to from 12º to 27º. The values of Index of Thoracic Cage Asymmetry before surgery were within the limits of 0.6-0.8, after correction – 0.75-0.85.

Актуальность. Синдром торакальной недостаточности объединяет группу эмбриопатий сегмента «позвонок-ребро», деформаций грудного отдела при идиопатическом, паралитическом, системном сколиозах.

Цель. Обосновать тактику хирургического лечения при односторонней гипоплазии гемиторакса у детей до 7 лет.

Материал и методы. Анализирована группа пациентов (188 детей) в возрасте от 7 дней до 7 лет. В группу исследования входили 105 детей с несегментированным односторонним стержнем в грудном отделе позвоночника, с идиопатическим сколиозом - 56, с денервационным кифосколиозом - 16, с деформациями позвоночника при системной патологии – 11. Проводился анализ угла деформации по Cobb, протяженности блока, темпов прогрессирования, объема грудной клетки. Выраженность последнего определялась по критерию индекса асимметрии грудной клетки (ИАсГК). Прооперировано 74 ребенка. Уравновешивающий спондилодез выполнен у 40 детей. Корригирующие операции по методике Harrington и TSRH проводились у 25 детей. Экспансивная вертеброторакопластика системой VEPTR выполнена 9 детям. Отдаленные результаты отслежены на протяжении от 6 месяцев до 3 лет.

Результаты и их обсуждение. Темп нарастания деформации позвоночника и грудной клетки зависел от первичного угла деформации, от числа вовлеченных в порок сегментов «позвонок-ребро», периода роста и наличия сопутствующих аномалий позвонков.

В I группе детей *до года* (75 детей, 40 %) сколиотическая деформация в среднем с 9° достигала 18,5°. ИАсГК находился в интервале нормы (1,0-0,9). В группе II детей *до 3 лет* (53 ребенка, 28 %) средние цифры сколиотической деформации с 32° увеличивались до 47°. ИАсГК также не выходил за рамки нормы. В группе III детей *до 7 лет* (60 детей, 32 %) сколиотическая деформация с 22° достигала 38°. В 91 % случаев к моменту обращения деформация достигала 10° и более, причем во II и III группах (82 % случаев) развились тяжелые деформации позвоночника, нарастающие со скоростью от 5° в год. У всех детей III группы подтвержден синдром торакальной недостаточности, т.к. ИАсГК был меньше 0,9, а у 36 детей - менее 0,75.

Врожденные деформации позвоночника и грудной клетки III - IV степени у детей до 7 лет составляют 65,4 %. Синдром торакальной недостаточности сопровождает 93,3 % детей данной группы, а у 22 % детей он является ведущим. Бурное прогрессирование (более 3º в год) наблюдалось у 91 % пациентов.

Уравновешивающий спондилодез лишь снижал темп прогрессирования. У детей после корригирующих операций отмечалась первичная коррекция от 5° до 14° и снижение темпов прогрессирования с 3-10° до 1-3° в год. У детей после одномоментной коррекции деформации позвоночника и грудной клетки системой VEPTR первичная коррекция деформации позвоночника была от 12° до 27°. Показатели ИАсГК до операции находились в пределах 0,6-0,8, после коррекции – 0,75-0,85.

Выводы. Сколиотические деформации при асимметричной форме нарушения сегментации являются быстропрогрессирующими. Важным критерием прогресса деформации является нарастание ИАсГК. Первичная оперативная коррекция порока должна проводиться у детей в возрасте не позднее 3-х лет. Операцией выбора у больных до 7 лет является экспансивная вертеброторакопластика.

ПРИМЕНЕНИЕ СИСТЕМЫ VEPTR ПРИ ДЕФОРМАЦИЯХ ПОЗВОНОЧНИКА РАЗЛИЧНОГО ГЕНЕЗА У РАСТУЩИХ ДЕТЕЙ

Рябых С.О. [1,3], Ульрих Э.В. [2,3]

[1]Санкт-Петербургский Государственный медицинский университет им. акад. И.П. Павлова;
[2] Санкт-Петербургская Государственная педиатрическая медицинская академия;
[3]Детская городская больница №1, г. Санкт-Петербург, Россия

THE USE OF VEPTR SYSTEM FOR THE SPINE DEFORMITIES OF DIFFERENT GENESIS IN GROWING CHILDREN

Riabykh S.O.[1,3], Ulrich E.V.[2,3]

[1] The Pavlov St. Petersburg State Medical University; [2] The St. Petersburg State Pediatric Medical Academy;
[3] Children's City Hospital No.1, St. Petersburg, Russia

The data of 9 children at the age from 1 year 5 months to 8 years operated on for the deformities of the spine and thoracic cage. Different variants of building up VEPTR construction have been applied: «rib-to-rib», «rib-to-spine», «rib-to-pelvis», «spine-to-spine», and the possibility of effective correction has been evaluated. The

algorithm of selecting VEPTR endocorrector build-up is proposed for progressing deformity of axial skeleton in children of early childhood and in young children.

Цель. Анализ опыта применения инструментария VEPTR и VEPTR II при лечении детей со сколиозом врожденного генеза, системными, денервационными и идиопатическими деформациями с прогнозом бурного прогрессирования у детей раннего и младшего возраста.

Материал и методы. Проанализированы данные 9 оперированных детей с деформациями позвоночного столба и грудной клетки в возрасте от 1 года 5 месяцев до 8 лет. Применены различные варианты комплектации конструкции VEPTR: «ребро-ребро», «ребро-позвоночник», «ребро-таз», «позвоночник-позвоночник» и оценена возможность эффективной коррекции.

Результаты. Предложен алгоритм выбора комплектации эндокорректора VEPTR при прогрессирующей деформации осевого скелета у детей раннего и младшего возраста.

СОВРЕМЕННЫЕ ПОДХОДЫ К ЛЕЧЕНИЮ ПОРОКОВ ПОЗВОНОЧНИКА НА ФОНЕ НАРУШЕНИЯ СЕГМЕНТАЦИИ У ДЕТЕЙ

Рябых С.О. [1,3], Ульрих Э.В. [2,3]

[1]Санкт-Петербургский Государственный медицинский университет им. акад. И.П. Павлова;
[2] Санкт-Петербургская Государственная педиатрическая медицинская академия;
[3]Детская городская больница №1, г. Санкт-Петербург, Россия

CURRENT APPROACHES TO TREATMENT OF THE SPINE DEFECTS THROUGH SEGMENTATION DISORDER IN CHILDREN

Riabykh S.O.[1,3], Ulrich E.V.[2,3]

[1] The Pavlov St. Petersburg State Medical University; [2] The St. Petersburg State Pediatric Medical Academy;
[3] Children's City Hospital No.1, St. Petersburg, Russia

A group of patients was analyzed which included 130 children at the age from 7 days to 3 years with segmentation disorder of thoracic and lumbar spine. The analysis of progression rates, thoracic cavity volume was made. On the whole 76 children were operated on. Balancing spondylodesis was performed in 40 children. Correcting surgeries according to Harrington technique and that of TSRH were performed in 24 children. Expansive vertebrothoracoplasty using VEPTR system was made in 6 children. Surgical correction of the defect should be performed in children at the age of < or = 3 years not later. Expansive vertebrothoracoplasty is a surgery of choice for patients below 3 years. Correcting surgery combined with balancing spondylodesis is possible for children above 3 years of age in the presence of well-developed posterior structures.

Актуальность. Деформации III - IV степени на фоне нарушения сегментации в возрасте до года составляют 30,5 %, а среди детей от 1 года до 3 лет – 53,0 %.

Цель. Обосновать тактику хирургического лечения при нарушении сегментации у детей в ранние сроки.

Материал и методы. Проанализирована группа пациентов (130 детей) в возрасте от 7 дней до 3 лет с нарушением сегментации в грудном и поясничном отделах позвоночника. Проводился анализ темпов прогрессирования, объема грудной клетки. Прооперировано 76 детей. Уравновешивающий спондилодез выполнен у 40 детей. Корригирующие операции по методике Harrington и TSRH проводились у 24 детей. Экспансивная вертеброторакопластика системой VEPTR выполнена 6 детям.

Результаты и их обсуждение. В группе детей с блокированием до 3-х сегментов (18 детей, 20 %) сколиотическая деформация с 7°-10° достигала от 10° до 24°. В группе с блокированием до 5 сегментов (24 ребенка, 26,6 %) сколиотическая деформация с 21°-44° достигала 23°-64°. В группе с блокированием до 10 сегментов (48 детей, 53,4 %) сколиотическая деформация с 11°-32° достигала 32°-42°. В 89 % случаев к моменту обращения деформация достигала 10° и более, причем во II и III группах (84 % случаев) развились тяжелые деформации позвоночника, нарастающие со скоростью от 5° в год.

Уравновешивающий спондилодез лишь снижал темп прогрессирования.

У детей после корригирующих операций отмечалась первичная коррекция от 5° до 16° и снижение темпов прогрессирования с 2-12° до 1-5° в год.

У 2 детей после одномоментной коррекции деформации позвоночника и грудной клетки первичная коррекция деформации позвоночника - от 7° до 19°.

Выводы. Сколиотические деформации при асимметричной форме нарушении сегментации являются быстропрогрессирующими.

Оперативная коррекция порока должна проводиться у детей в возрасте не позднее 3-х лет. Операцией выбора у больных до 3 лет является экспансивная вертеброторакопластика. У детей старше 3-х лет при наличии хорошо развитых задних структур может быть выполнена корригирующая операция, совмещенная с уравновешивающим спондилодезом.

ВОЗМОЖНОСТИ МРТ И УЗИ В ДИАГНОСТИКЕ СПИНАЛЬНОЙ РОДОВОЙ ТРАВМЫ У ДЕТЕЙ ПЕРВОГО ГОДА ЖИЗНИ

Спузяк М.И., Коломийченко Ю.А., Вороньжев И.А., Солошенко И.В.

Харьковская медицинская академия последипломного образования, г. Харьков, Украина

MRT AND USE POTENTIALS IN DIAGNOSTICS OF SPINAL BIRTH TRAUMA IN CHILDREN OF THE FIRST YEAR OF LIFE

Spuziak M.I., Kolomiychenko Yu.A., Voronzhev I.A., Soloshenko I.V.

The Kharkov Medical Academy of Post-diploma Education, Kharkov, Ukraine

39 patients at the age from 2 days to 7 months have been examined. Clinical examination and traditional two-view roentgenography was performed in all the children. MRT of the cervical spine (CS) and the brain was performed in 28 children (at the age from 5 days to 7 months), USE – in 29 children (at the age from 2 days to 5 months). According to the data of CS MRT, signs of atlas rotational subluxation were observed (asymmetry of C1 lateral masses – in 26 (92.86 %) of cases, distension of prevertebral soft tissues – in 8 (28.57 %), asymmetry of articular gap height in the lateral atlantoaxial joints – in 4 (14.29 %), fan-shaped divergence of C1-C2 arches – in 6 (21.43 %) of cases). Relation disorders in the atlantooccipital articulation were noted in 1 patient, however, spinal cord arrangement was symmetric, without compression signs. MRT of the brain demonstrated distension of the lateral ventricles in 4 (14.29 %) children, periventricular ischemia – in 15 (53.57 %) cases and intraventricular hemorrhages – in 2 (7.14 %) children. There were signs of atlas rotational subluxation (asymmetry of C1 lateral masses – 25 (86.21 %) of cases, articular gap distension in the Craveilhier joint – in 7 (24.14 %) of patients) by USE data. The evaluation of prevertebral soft tissues, articular gap height of the lateral atlantoaxial joints and divergence of C1-C2 arches by USE was not a success.

Травматические повреждения шейного отдела позвоночника у детей встречаются достаточно часто (9,68 %) и новорожденные не являются исключением (от 0,5 до 10 %). Следует заметить, что у детей первого года жизни травма почти в 100 % случаев является родовой, при которой отмечаются сочетанные повреждения, где кроме спинальной встречается и краниальная родовая травма, и перинатальное гипоксически-ишемическое поражение ЦНС.

Обычно таким детям проводится рентгенография шейного отдела позвоночника (ШОП) в 2-х стандартных проекциях, иногда она дополняется рентгенографией черепа. При этом исследовании информация о хрящевых элементах позвоночника, мягких тканях, содержимом позвоночного канала и черепной коробки остается вне поля зрения врачей.

Цель исследования. Изучить данные МРТ и УЗИ при родовой травме.

Материалы и методы. Для достижения данной цели обследовано 39 пациентов в возрасте от 2 дней до 7 месяцев жизни. Всем детям проводилось клиническое исследование и традиционная рентгенография в 2-х проекциях. МРТ ШОП и головного мозга проведена 28 детям (от 5 дней до 7 мес.), УЗИ - 29 детям (от 2 дней до 5 мес.).

Результаты исследования. При клиническом обследовании спинальная родовая травма отмечена у всех детей. Кроме того, у 4 детей (10,26 %) установлена кранио-спинальная родовая травма.

При проведении рентгенологического исследования ШОП в двух проекциях установлен диагноз «кранио-спинальная родовая травма» 37 (94,87 %) и «спинальная травма» – 11 (28,21 %) пациентам.

По данным МРТ ШОП отмечались проявления ротационного подвывиха атланта (асимметрия боковых масс С1 – 26 (92,86 %) случаев, расширение превертебральных мягких тканей - 8 (28,57 %), асимметрия высоты суставных щелей в боковых атланто-аксиальных суставах - 4 (14,29 %), веерообразное расхождение дужек С1-С2 - 6 (21,43 %) случаев). Нарушения соотношения в атланто-окципитальном сочленении отмечены у 1 пациента (индекс Паверса 1,2, расстояние от базиона до верхушки зубовидного отростка – 13 мм), однако спинной мозг размещен симметрично, без признаков компрессии.

При проведении МРТ головного мозга во внимание брались изменения, которые могли быть вызваны травмой, а именно расширение боковых желудочков - у 4 (14,29 %) детей, перивентрикулярная ишемия - в 15 (53,57 %) случаях и внутрижелудочковые кровотечения - у 2 (7,14 %) детей.

По данным УЗИ отмечены проявления ротационного подвывиха атланта (асимметрия боковых масс С1 – 25 (86,21 %) случаев, расширение суставной щели сустава Крювелье - у 7 (24,14 %) больных). Состояние превертебральных мягких тканей, высоту суставных щелей боковых атланто-аксиальных суставов и расхождение дужек С1-С2 при УЗИ оценить не удалось.

Выводы:

При наличии клинического диагноза спинальной или кранио-спинальной родовой травмы изменения при использовании лучевых методов отмечаются не у всех пациентов.

МРТ и УЗИ позволяет получить дополнительную информацию о состоянии спинного мозга и мягких тканей.

ПРИНЦИПЫ МОДИФИЦИРОВАННОГО ФУНКЦИОНАЛЬНОГО ЛЕЧЕНИЯ НЕОСЛОЖНЕННЫХ КОМПРЕССИОННЫХ ПЕРЕЛОМОВ ТЕЛ ГРУДНОГО ОТДЕЛА ПОЗВОНОЧНИКА У ДЕТЕЙ

Спузяк М.И., Малахов В.А., Шармазанова Е.П., Спузяк С.М.

Харьковская медицинская академия последипломного образования, г. Харьков, Украина

THE PRINCIPLES OF THE MODIFIED FUNCTIONAL TREATMENT OF NON-COMPLICATED COMPRESSION FRACTURES OF THORACIC VERTEBRAL BODIES IN CHILDREN

Spuziak M.I., Malakhov V.A., Sharmazanova E.P., Spuziak S.M.

The Kharkov Medical Academy of Post-diploma Education, Kharkov, Ukraine

The main principles of modified functional treatment of non-complicated compression fractures of thoracic vertebral bodies (NCCFTVB) have been proposed. Treatment of 62 patients was performed using Gorinevskaya-Dreving generally accepted functional method. Modified conservative functional treatment was performed in 34 patients. Both the improvement of the method of conservative treatment of compression thoracic vertebral body fractures in children and the optimization of its use depending on bone structure and the level of physical development contribute to reduction of in-patient treatment periods (up to 7-9 days), rapid strengthening of the muscular system, faster recovery and return to normal life.

Среди травматических повреждений позвоночника у детей неосложненные компрессионные переломы тел грудных позвонков (НКПТГП) встречаются весьма часто. Успешное лечение их является весьма актуальной проблемой детской травматологии.

Задача исследования. Модификация функционального лечения НКПТГП у детей.

Материалы и методы. 96 детям с установленным диагнозом НКПТГП с помощью клинического и рентгенологического исследования производили оценку общего физического развития (определение индекса пропорциональности, соотношение массы, длины тела), с оценкой по центильным номограммам; состояния мышечного корсета детей на момент травмы; с учетом биологического и костного возраста, а также структурно-функционального состояния позвоночно-двигательных сегментов грудного отдела позвоночника, количества и степени компрессии грудных позвонков.

Результаты. На основании проведенного исследования нами предложены основные принципы модифицированного функционального лечения НКПТГП. Лечение 62 пациентов проводили по общепринятому функциональному методу, лечение по Гориневской – Древинг.

34 пациента (20 мальчиков и 14 девочек) получали модифицированное консервативное функциональное лечение. На периодах лечебной физкультуры детям мы назначали кинезотерапию - упражнения с «утяжелителями» в зависимости от уровня физического развития и состояния мышечного корсета ребенка. В качестве «утяжелителей» использовались матерчатые грузы на застежках «Велкро», которые фиксировались в нижней трети верхних и нижних конечностей (патент № 24017). У детей с массой тела до 30 кг и средним физическим развитием нами использовались грузы весом 250-500 г на каждую конечность; с развитием ниже среднего (25-10 центиль) по 250 г; утяжелители 500-1000 г применялись нами у детей с массой более 30-35 кг со средним развитием и выше среднего (25-75, 75-90 центили соответственно).

У детей с задержкой костного возраста применяются утяжелители в зависимости от выраженности мышечного корсета на фоне витаминотерапии и применения препаратов кальция (кальций Д-3 никомед+, кальцимин). Контроль состояния мышечного корсета после проведенного лечения осуществляли повторными функциональными пробами. Показатели силовой выносливости мышц спины и брюшного пресса: задержка поднятых конечностей в положении «лодочки» на животе и статическое удержание нижних конечностей под углом 30-40 градусов в положении на спине составляли в среднем: у мальчиков 4-4,5 мин. и 2,5-3,0 мин., у девочек – 3,0-3,5 мин. и 1,5-2,0 мин. соответственно.

У детей с проведенным общепринятым функциональным лечением без «утяжелителей» показатели силовой выносливости мышц спины и брюшного пресса составляли: у мальчиков 2,5-3,0 мин. и 1,5-2,0 мин., у девочек – 1,5-2,0 мин. и 1,0-1,5 мин. соответственно.

Показатели выносливости мышц спины и брюшного пресса свидетельствуют в пользу предложенной модифицированной методики консервативного лечения компрессионных переломов тел грудных позвонков. Таким образом, усовершенствованная методика консервативного лечения компрессионных переломов тел грудных позвонков у детей и оптимизация ее использования в зависимости от структуры костей и уровня физического развития способствуют сокращению сроков стационарного лечения (до 7-9 сут.), быстрому укреплению мышечного корсета и индивидуальному походу к лечению каждого ребенка, более быстрому выздоровлению и возвращению к обычному образу жизни.

ЛЕЧЕНИЕ БОЛЬНЫХ СО СПОНДИЛОЛИСТЕЗОМ

Тураханов А.О., Абдухаликов А.К., Маматов Б.Ю., Хамидов А.М.

Научный центр вертебрологии МЗ РУз, г. Андижан, Узбекистан

TREATMENT OF PATIENTS WITH SPONDYLOLYSTHESIS

Turakhanov A.O., Abdulkhalikov A.K., Mamatov B.Yu., Khamidov A.M.

Scientific Center of Vertebrology of the Ministry of Health of the Republic of Uzbekistan, Andizhan, Uzbekistan

The results of using transpedicular fixation (TPF) for treatment of 37 patients are shown. There were 14 men and 23 women among the patients. Spondylous spondylolisthesis was noted in 27, degenerative – in 8, after discectomy – in 2. In 23 cases TPF was performed at LV-SI level, in 12 cases – at LIV-LV level, in 2 patients both segments were fixed simultaneously. In two patients re-implantation of screws was made due to their transposition in the early postoperative period. The complication such as radicular pain syndrome with foot paresis developed in one patient. Good clinical effect with complete regression of the pain syndrome was achieved in 70.3 % of cases. Satisfactory results were obtained in the remaining patients. The technique of transpedicular fixation (TPF) is the most reliable and less traumatic in comparison with other types of surgical intervention for spondylolisthesis treatment.

Выбор метода стабилизации позвоночника всегда являлся предметом дискуссий в среде вертебрологов, ортопедов и нейрохирургов. В нашей клинике в разные годы применялись как передние, так и задние способы стабилизации поясничного отдела позвоночника. Среди них следует упомянуть заднюю фиксацию пластинами ЦИТО, ХНИИОТ, стяжками Цивьяна, передний межтеловой спондилодез костным аутотрансплантатом, имплантатами из графита, а также их комбинации.

С 2005 года мы отдаем предпочтение методу транспедикулярной фиксации (ТПФ), как наиболее надежному и менее травматичному виду оперативного вмешательства.

Метод применялся для лечения неврологических осложнений спондилолистезов, вызванных а) дегенеративными изменениями в межпозвонковых дисках (дегенеративный спондилолистез), б) аномалиями развития поясничного отдела позвоночника (спондилолизный спондилолистез), в) нестабильностью позвоночно-двигательного сегмента после дискэктомии. Основными проявлениями спондилолистеза являлись вертебральный, вертебростатический, люмбалгический, люмбоишалгический и радикулярный синдромы.

Всего прооперировано 37 больных. Среди них 14 мужчин и 23 женщины. У 27 из них отмечался спондилолизный спондилолистез, у 8 – дегенеративный, у 2 – после дискэктомии. В 23 случаях ТПФ выполнялась на L_V-S_I уровне, в 12 случаях – на уровне L_{IV}-L^V, у 2 больных фиксировались оба сегмента одновременно.

У двух пациентов производилась реимплантация винтов в связи с их транспозицией в раннем послеоперационном периоде. У одного больного имело место осложнение в виде радикулярного болевого синдрома с парезом стопы. В 70,3 % случаев достигнут хороший клинический эффект с полным регрессом болевого синдрома. У остальных получены удовлетворительные результаты.

Таким образом, транспедикулярная фиксация является наиболее предпочтительной операцией у больных с клиническими проявлениями спондилолистеза поясничного отдела.

ЛУЧЕВАЯ ДИАГНОСТИКА СПИНАЛЬНОЙ ТРАВМЫ

Тураханов А.О., Халиков Ш.Р.

Андижанский государственный медицинский институт; Научный центр вертебрологии МЗ РУз., г. Андижан, Узбекистан

RADIAL DIAGNOSTICS OF SPINAL TRAUMA

Turakhanov A.O., Khalikov Sh.P.

The Andizhan State Medical Institute; Scientific Center of Vertebrology of the Ministry of Health of the Republic of Uzbekistan, Andizhan, Uzbekistan

The algorithm of the diagnostics of spinal trauma consequences has been proposed: roentgenography examination was required for all the patients irrespective of neurological symptomatics presence; MRI is indicated after roentgenography performance in case of clinical signs of spinal cord involvement; to perform CT of the segment involved is indicated if it's necessary to define the character of bone involvements more exactly; myelography should be made if MRI performance is impossible.

Осложненная спинальная травма занимает одно из ведущих мест среди травматических повреждений центральной нервной системы. Пациенты со спинальной травмой поступали в приемные отделения клиник АндГосМИ и Центра экстренной медицинской помощи с R-граммами, выполненными в районных больницах. Из

приемного покоя больные госпитализируются в вертебрологическое или нейрохирургическое отделения, затем проходят магнитно-резонансно-томографическое (МРТ) исследование.

Возможности МРТ в диагностике спинальной травмы:

1. Позволяет оценить состояние спинного мозга и корешков конского хвоста, диагностировать зоны ушибов, повреждение спинного мозга вплоть до полного перерыва, а также выявить наличие травматических гематом.

2. Выявить наличие травматических грыж дисков, наличие локальной миелопатии.

3. Оценить состояние камер дурального мешка.

4. Визуализировать последствия осложненной спинальной травмы (рубцово-спаечные изменения дурального мешка, кистозные изменения спинного мозга, наличие вторичного стеноза позвоночного канала).

В некоторых случаях необходимо проведение КТ для выявления костных отломков, диагностики переломов отростков и выявления нарушения взаимоотношений в суставах.

При наличии противопоказаний к МРТ (металлические инородные тела) необходимо проведение в условиях стационара КТ-миелографии (или обычной миелографии), которая позволяет установить взаимоотношения костных стенок позвоночного канала с элементами дурального мешка.

В течение последних пяти лет нами было обследовано 52 пациента со спинальной травмой (шейного отдела – 54, грудного – 136, поясничного – 62). Было исследовано 608 сегментов.

Для улучшения диагностики последствий спинальной травмы мы предлагаем следующий алгоритм обследования больных:

1. Всем пациентам, независимо от наличия неврологической симптоматики, необходимо проведение рентгенографии.

2. При клинических признаках поражения спинного мозга после рентгенографии показано МРТ.

3. При необходимости уточнения характера костных повреждений на следующем этапе показано проведение КТ пораженного сегмента.

4. При невозможности проведения МРТ выполняется миелография.

СОДЕРЖАНИЕ ЦЕРУЛОПЛАЗМИНА И ЕГО ДИНАМИКА В ОСТРОМ И РАННЕМ ПЕРИОДАХ ТРАВМАТИЧЕСКОЙ БОЛЕЗНИ СПИННОГО МОЗГА

Ульянов В.Ю., Конюченко Е.А.

ФГУ «Саратовский научно-исследовательскй институт травматологии и ортопедии» Минздравсоцразвития России, г. Саратов, Россия

THE CONTENT OF CERULOPLASMIN AND ITS DYNAMICS IN THE ACUTE AND EARLY PERIODS OF SPINAL CORD TRAUMATIC DISEASE

Ulianov V.Yu., Koniuchenko E.A.

Federal State Institution *The Saratov Scientific Research Institute of Traumatology and Orthopaedics* of the Ministry of Health and Social Development of Russia, Saratov, Russia

The results of studying the content of blood serum ceruloplasmin have been presented in 15 patients in the acute and early periods of spinal cord traumatic disease. The studies were performed on Day 1-4, 7, 14 and 21 after injury. Serum ceruloplasmin concentration was statistically significantly higher in comparison with control group data even on Day 1-4 after injury. Ceruloplasmin concentration was significantly lower on Day 7 from the time of trauma, than on Day 1-4, but it remained higher in comparison with control values. Ceruloplasmin concentration was noted to decrease significantly by Day 14, and its values approximated to the control ones by Day 21. The increase of ceruloplasmin concentration in the first day of posttraumatic period is associated with antioxidant system activation in response to the increase of peroxidation processes as a result of spinal cord injury; the decrease of ceruloplasmin concentration at the end of the period studied is associated with inconsistency of endogenous antioxidant system, particularly with marked insufficiency of its enzymatic chains.

Церулоплазмин – основной неклеточный антиоксидантный фермент, во многом определяющий антиоксидантные свойства сыворотки крови (Шевченко О.П. и соавт., 2005; Белова С.В., Карякина Е.В., 2010). При травматической болезни спинного мозга в системный кровоток из травматического очага происходит выброс значительного количества биологически активных метаболитов, которые активируют систему перекисного окисления липидов. Церулоплазмин при этом играет роль ингибитора на ряде этапов образования активированных кислородных метаболитов, принимая участие в удалении токсичных свободных радикалов супероксиданиона (Меньщикова Е.Б., Зенков Н.К., 1993; Pulatova M.K. et al., 2003). Поэтому церулоплазмин рассматривается как фактор неспецифической защиты организма.

Целью исследования явилось определение содержания церулоплазмина в сыворотке крови и динамики его изменений в остром и раннем периодах травматической болезни спинного мозга.

В работе представлены результаты изучения содержания церулоплазмина в сыворотке крови у 15 больных, находящихся в остром и раннем периодах травматической болезни спинного мозга. Средний возраст

больных составил 24,0±4,5 лет. В качестве контрольной группы были исследованы 15 практически здоровых лиц, сопоставимых по возрасту. У обследуемых больных с травматической болезнью спинного мозга в динамике: на 1-4-е, 7-е, 14-е и 21-е сутки с момента получения травмы изучали содержание церулоплазмина. Концентрацию церулоплазмина в сыворотке крови определяли иммунотурбодиметрическим методом (Sentinel Diagnostics, Milano, Italy).

Статистическую обработку полученных данных осуществляли при помощи пакета программ Statistica 6.0. Проверяли гипотезу о виде распределений (критерий Шапиро-Уилкса). Большинство наших данных не соответствовало закону нормального распределения, поэтому для сравнения значений использовался U-критерий Манна-Уитни, на основании которого рассчитывали Z–критерий Фишера и определяли показатель достоверности p.

Концентрация церулоплазмина в сыворотке крови была статистически достоверно выше по сравнению с данными группы контроля уже на 1-4-е сутки после травмы (p=0,000003). На 7-е сутки с момента получения травмы концентрация церулоплазмина была достоверно ниже, чем на 1-4-е сутки (p=0,000003), но оставалась выше по сравнению с контрольными значениями (p=0,000003). К 14-м суткам отмечали достоверное снижение концентрации церулоплазмина, и к 21-м суткам его значения приблизились к контрольным (p=0,000004).

Таким образом, повышение концентрации церулоплазмина в первые сутки посттравматического периода связано с активацией антиоксидантной системы в ответ на усиление процессов пероксидации в результате получения травмы спинного мозга; снижение концентрации церулоплазмина в конце изучаемого периода связано с несостоятельностью эндогенной антиоксидантной системы, особенно с выраженной недостаточностью ее ферментного звена.

ТАКТИКА ЛЕЧЕНИЯ БОЛЬНЫХ С ПОВРЕЖДЕНИЯМИ ПОЗВОНОЧНИКА

Худяев А.Т., .Прудникова О.Г., Савин Д.М., Коваленко П.И., Муштаева Ю.А.

ФГУ «Российский научный центр «Восстановительная травматология и ортопедия» им. акад. Г.А. Илизарова» Минздравсоцразвития России, г. Курган, Россия

THE TACTICS OF TREATMENT OF PATIENTS WITH THE SPINE INJURIES

Khudiayev A.T., .Prudnikova O.G., Savin D.M., Kovalenko P.I., Mushtayeva J.A.

Federal State Institution The Russian Ilizarov Scientific Center *Restorative Traumatology and Orthopaedics* of the Ministry of Health and Social Development of Russia, Kurgan, Russia

The tactical approaches to treatment of patients with spine-spinal cord injuries depending on fracture type, the spine deformity degree and technical capabilities are presented in the work.

Введение. Распространенность травматических повреждений позвоночника, тяжесть последствий, многообразие тактических подходов определяют актуальность проблемы лечения данной категории больных. Одним из направлений хирургии позвоночника с отличительными подходами к способу устранения деформации позвоночника и его стабилизации является чрескостный остеосинтез, который позволяет добиться адекватной коррекции деформации и жесткой фиксации позвоночника (Илизаров Г.А., Мархашов А.М., Имерлишвили И.А., 1982; Грунтовский Г.Х., Клепач Н.С., 1992; Усиков В.Д., 1994; Лаврухов А.М., Глазырин Д.И Томилов А.Б., 1996; Кирсанов К.П., 1997; Худяев А.Т., 1998; Никитин Г.Д., 1998; Denis F., 1983; Edwards C.C., Levine A.M., 1988).

Материалы и методы. С 1993 по 2010 г. в РНЦ «ВТО» проведено лечение 787 больных с повреждениями позвоночника. Из них: 225 женщин и 562 мужчины. Уровни повреждения распределились следующим образом: шейный отдел позвоночника – 170 человек, грудной отдел позвоночника – 292 больных, поясничный отдел позвоночника – 142 пациента. Среди травм грудного отдела позвоночника преобладали повреждения Th6-Th11 сегментов, поясничного - L1-L3, шейного – C5, C6 позвонков. В 142 случаях травма позвоночника сочеталась с повреждением других сегментов скелета, преимущественно с легкой ЧМТ и повреждением костей голени и стопы. Чаще всего травмы получали люди трудоспособного возраста: от 19 до 30 лет (34,4 % больных). Среди механизмов травмы преобладали дорожно-транспортные происшествия и кататравма.

Основными тактическими приемами лечения больных с повреждениями позвоночника являются: устранение деформации, стабилизация уровня перелома и декомпрессия спинного мозга.

Для декомпрессии спинного мозга применяется передний или задний доступ, выбор которого определяется уровнем и характером перелома.

Обсуждение. Для коррекции деформации и консолидации переломов с 1993 по 2007 г. в ФГУ «РНЦ «ВТО» основным направлением было применение метода наружного транспедикулярного остеосинтеза, который позволял дозированно восстанавливать ось позвоночника и создавал условия для консолидации перелома. Ввиду анатомических и функциональных особенностей позвоночного столба, сроки, необходимые для консолидации перелома, длительны и даже сформированный костный блок не всегда способен удержать достигнутую коррекцию. Для формирования переднего спондилодеза, восстановления переднего опорного

комплекса и сокращения сроков лечения больных стали применяться имплантаты из пористого никелида титана. С 2008 г., с внедрением систем внутренней фиксации позвоночника с учетом их механических способностей, тактика лечения больных изменилась. Вид остеосинтеза грудного и поясничного отделов позвоночника определяется характером повреждения и степенью деформации сегмента. Для стабилизации переломов шейного отдела позвоночника применяются передние накостные пластины. С 2010 г. при повреждениях шейного отдела позвоночника стали использоваться системы задней фиксации. В 2011 г. для остеосинтеза неосложненных переломов позвоночника внедрены системы чрескожной установки, примененные у 6 больных.

Остеосинтез сочетанных повреждений сегментов скелета во всех случаях осуществлялся аппаратом Илизарова.

Результаты исследований. К моменту выписки из стационара в 86 % случаев отмечается формирование стабильного костного блока в оперированном сегменте. Признаков продолженной компрессии спинного мозга и его образований не выявлено ни в одном наблюдении. Кифотическая деформация позвоночника устранена полностью у 72 % пациентов. Грубые смещения позвонков устранены у 28 % пациентов. В 48 % случаев имелись положительные сдвиги в неврологическом статусе в виде появления активных движений (12 %) в нижних конечностях, уменьшения степени пареза (36 %). Частичный регресс тазовых расстройств отмечен у 18 % пациентов.

Выводы. Патогенетическое и биомеханическое обоснование тактики лечения больных с повреждениями позвоночника определяет эффективность лечения и дает возможность выбора оперативного приема, целью которого является консолидация перелома и создание условий для восстановления функции спинного мозга.

АЛГОРИТМ ОКАЗАНИЯ МЕДИЦИНСКОЙ ПОМОЩИ ПОСТРАДАВШИМ С ПОЗВОНОЧНО-СПИННОМОЗГОВОЙ ТРАВМОЙ

[1] Чабдаров Н.У., [2] Бейсенов Б.О.

[1] ГКПК «Областная больница Западно-Казахстанского областного управления здравоохранения», г. Уральск, Республика Казахстан; [2]Городская клиническая больница №1, г. Алматы, Республика Казахстан

THE ALGORITHM OF RENDERING MEDICAL CARE FOR VICTIMS WITH SPINE-AND-SPINAL CORD INJURIES

[1] Chabdarov N.U., [2] Beisenov B.O.

[1] *The Regional Hospital of the West Kazakhstan Regional Administration of Health Service,* Uralsk, the Republic of Kazakhstan; [2] *The City Clinical Hospital No. 1*, Almaty, the Republic of Kazakhstan

The standards of rendering medical care at the pre-hospital and hospital stages have been developed based on the experience of treating 560 patients with the spine injuries. At the pre-hospital stage the localization and severity of lumbar motion segment involvement, the character of rendering medical care, medical institution, the time periods and ways of victim evacuation have been determined according to the results of questioning of accident victims and witnesses. At the hospital stage the volume of diagnostic examination, the sequence of decompression and stabilization surgeries has been determined. The comparative analysis of patients' rehabilitation results has been made depending on the periods of surgical treatment performance.

Повреждения позвоночника составляют 5,5-17,8 % в структуре переломов костей скелета и в каждом втором-третьем случае сопровождаются компрессионными взрывными переломами тел позвонков и неврологическим дефицитом. Костные фрагменты и элементы межпозвонковых дисков внедряются в сторону позвоночного канала, что является основной причиной травматизации спинного мозга. Даже при отсутствии в остром периоде неврологических нарушений прогрессирующая после взрывного перелома деформация позвоночника способствует развитию макро- и микрокистозной миелопатии спинного мозга и появлению неврологического дефицита в отдаленном периоде.

У соответствующих больных хирургическое лечение позвоночно-спинномозговой травмы требует экстренного комплексного проведения как декомпрессирующих, так и стабилизирующих операций. Тем не менее, до 37,2 % пострадавших с позвоночно-спинномозговой травмой доставляются в специализированный стационар несвоевременно. Организация оказания медицинской помощи пострадавшим с позвоночно-спинномозговой травмой, система эвакуации с места происшествия в настоящее время являются неудовлетворительными.

Техническая сложность лечения пострадавших, госпитализированных в специализированный стационар в поздние сроки после травмы, обусловлена прогрессирующей деформацией позвоночника, отеком спинного мозга, сосудистыми нарушениями и усугублением неврологического дефицита. Неудовлетворительные результаты реабилитации таких пациентов достигают 30,3-40,8 %.

На основании опыта лечения 560 больных с повреждениями позвоночника разработаны стандарты оказания медицинской помощи на догоспитальном и госпитальных этапах. На догоспитальном этапе по результатам опроса пострадавших и свидетелей происшествия, осмотра пациентов определяются локализация и тяжесть повреждения позвоночно-двигательного сегмента, характер оказания медицинской помощи, сроки и

способы эвакуации пострадавшего, лечебное учреждение. На госпитальном этапе определен объем диагностического исследования, очередность декомпрессирующих и стабилизирующих операций. Проведен сравнительный анализ результатов реабилитации пациентов в зависимости от сроков выполнения хирургического лечения.

ИССЛЕДОВАНИЕ РЕФЛЕКТОРНЫХ СОСУДИСТЫХ СИНДРОМОВ У БОЛЬНЫХ ОСТЕОХОНДРОЗОМ, ОПЕРИРОВАННЫХ С ПРИМЕНЕНИЕМ ЖЕСТКОЙ ТРАНСПЕДИКУЛЯРНОЙ ФИКСАЦИИ

Чертков А.К., Бетц А.Е.

ГОУ ВПО «Уральская государственная медицинская академия Росздрава», г. Екатеринбург, Россия

THE STUDY OF THE REFLEX VASCULAR SYNDROMES IN PATIENTS WITH OSTEOCHONDROSIS OPERATED USING RIGID TRANSPEDICULAR FIXATION

Chertkov A.K., Betz A.E.

State Educational Institution of Higher Professional Education *The Ural State Medical Academy of Russian Health Service*, Yekaterinburg, Russia

28 patients with osteochondrosis of lumbar vertebral motion segments (VMS) have been examined. The Visual Analogue Scale (VAS) was used for evaluation of the pain syndrome intensity. All the patients were operated for the instability in the lumbar VMS combined with discoradicular conflicts, “Monorama” rigid transpedicular construction was applied to the patients after radicular decompression. It has been shown, that in case of positive stabilization of the lumbar vertebral motion segments the intensity of residual pain syndrome decreases significantly, the irritation of the sympathetic nervous system leading to vasospastic reactions is eliminated earlier, thereby creating the optimal functional conditions for regeneration of the disc involved, prevention of further degenerative changes and patients’ optimal postoperative adaptation to normal life.

Вазоспастические вертеброгенные реакции вследствие гиперактивации симпатической нервной системы приводят к отеку корешка и развитию вертеброгенного нейроваскулярного синдрома, к нарушению трофики межпозвонковых дисков и дальнейшему прогрессированию дегенеративных процессов. Консервативное лечение и декомпрессивные операции не позволяют в полной мере устранить вертеброгенный очаг ирритации за счет сохранения патологической подвижности позвоночных двигательных сегментов. Исследование показателей периферического кровотока и микроциркуляции, отражающих нейрососудистые взаимосвязи, позволяют решить вопрос о патогенетической обоснованности стабилизирующих операций у пациентов с дегенеративными заболеваниями позвоночника.

Цель исследования. Сравнение динамики сосудистого тонуса нижних конечностей, а также показателей микроциркуляции в заинтересованных дерматомах у больных остеохондрозом до операции и после транспедикулярной фиксации ПДС.

Материалы и методы исследования. На базе МУ ЦГКБ №23 г. Екатеринбурга были обследованы 28 пациентов (средний возраст 37,8±4,5 года) с остеохондрозом поясничных позвоночных двигательных сегментов (ПДС). Для оценки интенсивности болевого синдрома использовали визуально-аналоговую шкалу (ВАШ). Все пациенты оперированы по поводу нестабильности в поясничных ПДС в сочетании с дискорадикулярными конфликтами, после декомпрессии корешков всем пациентам установлена ригидная транспедикулярная конструкция «Монорама» (МК «ОРФО»).

Для анализа применялись: клинические (вертебральный и корешковый болевой синдромы по ВАШ), реовазографические критерии в сосудах голеней (периферическое сопротивление сосудистой стенки, тонус артерий среднего калибра и артериол, объёмное пульсовое кровенаполнение). Для оценки микроциркуляции всем пациентам проводилась лазерная доплеровская флоуметрия (ЛДФ) с проведением функциональной дыхательной пробы. Анализ микроциркуляции проводился в заинтересованных дерматомах. Для определения норм параметров микроциркуляции была набрана группа сравнения из 23 человек (средний возраст 29±4,2 года). Пациенты обследованы до операции и через 2 месяца после хирургического вмешательства.

Результаты исследования и их обсуждение. Показатель интенсивности боли до оперативного вмешательства составлял 8,3±1,1. Через 2 месяца после операции интенсивность боли у пациентов составила 3,4±1,2 балла.

По данным реовазографического исследования сосудов голени до операции выраженный вазоспазм определялся у 79 % пациентов, незначительный - у 12 %, нормальное состояние сосудистого тонуса - у 9 % пациентов.

Через 2 месяца после операции выраженный вазоспазм наблюдался лишь у 8 % пациентов (n=2), незначительный вазоспазм – в 30 % (n=8) случаев, нормотония зарегистрирована у 62 % пациентов (n=18).

Снижение показателя микроциркуляции (ПМ), по данным лазерной допплеровской флоуметрии, наблюдалось у всех обследованных пациентов до операции, при вейвлет-анализе обнаружено повышение нейрогенного тонуса (НТ) сосудов за счет стационарного компонента, снижение амплитуды осцилляций в

частотах нейрогенного тонуса и снижение показателя шунтирования менее единицы, повышен показатель ΔПМ при дыхательной пробе, что характерно для активации прессорного симпатического вазомоторного рефлекса.

Через 2 месяца после оперативного вмешательства у всех пациентов НТ соответствовал показателям нормы, ΔПМ у 86 % исследуемых пациентов также находился в пределах нормы и лишь у четверых (14 %) пациентов был незначительно снижен, что может свидетельствовать о нарушении вегетативных центров.

Выводы. При надежной стабилизации поясничных позвоночных двигательных сегментов значительно снижается интенсивность остаточного болевого синдрома, в более ранние сроки устраняется раздражение симпатической нервной системы, приводящее к вазоспастическим реакциям, что обеспечивает оптимальные функциональные условия для регенерации поврежденного диска, профилактики дальнейших дегенеративных изменений и оптимальной послеоперационной адаптации пациентов к обычному образу жизни.

МАЛОИНВАЗИВНАЯ ТРАНСКУТАННАЯ ТРАНСПЕДИКУЛЯРНАЯ ФИКСАЦИЯ КАК МЕТОД ПРОФИЛАКТИКИ ИШЕМИЧЕСКИХ ПОВРЕЖДЕНИЙ ДОРСАЛЬНОГО МЫШЕЧНО-СВЯЗОЧНОГО КОМПЛЕКСА ПРИ ОПЕРАТИВНОМ ЛЕЧЕНИИ ПОСТРАДАВШИХ С ПЕРЕЛОМАМИ НИЖНИХ ГРУДНЫХ И ПОЯСНИЧНЫХ ПОЗВОНКОВ

Чертков А.К., Штадлер Д.И., Бетц А.Е.

ГОУ ВПО «Уральская государственная медицинская академия Росздрава», г. Екатеринбург, Россия

LITTLE-INVASIVE TRANSCUTANEOUS TRANSPEDICULAR FIXATION AS A METHOD FOR PREVENTION OF THE DORSAL MUSCULOLIGAMENTOUS COMPLEX ISCHEMIC INJURIES IN SURGICAL TREATMENT OF VICTIMS WITH FRACTURES OF LOWER THORACIC AND LUMBAR VERTEBRAE

Chertkov A.K., Shtadler D.I., Betz A.E.

State Educational Institution of Higher Professional Education *The Ural State Medical Academy of Russian Health Service*, Yekaterinburg, Russia

The surgical approach for open transpedicular implantation of screws has been shown to be accompanied by the significant ischemic damage of paravertebral muscles with further muscle tissue changes and long postoperative pain. The implantation of transcutaneous transpedicular system provides for minimal damage with the possibility of maximal preservation of anatomical structure integrity, muscle traction absence, as well as it excludes the influence of the factors causing the ischemic involvement of paravertebral muscles.

Несмотря на значительные успехи в лечении позвоночно-спинномозговой травмы, пациенты с рецидивирующими послеоперационными поясничными болями составляют один из самых сложных в диагностическом и лечебном плане контингент больных в вертебрологической практике. Открытая транспедикулярная фиксация при переломах нижних грудных и поясничных позвонков сопровождается значительной интраоперационной травмой дорсального мышечного-связочного комплекса (ДМСК), связанной с величиной давления ретрактора и продолжительностью тракции мышц. Новым подходом к решению проблемы хирургического лечения переломов позвоночника являются исследования по применению малоинвазивной транскутанной транспедикулярной фиксации, которая позволяет предотвратить травмирование паравертебральных мышц.

Цель исследования. Оценить степень изменения перфузии паравертебральных мышц при длительной тракции во время открытых оперативных вмешательств у пациентов с переломами нижних грудных и поясничных позвонков.

Материалы и методы. Оценка изменения перфузии в паравертебральных мышцах проводилась путем сравнения показателей микроциркуляции и оксигенации интактных мышц при открытом доступе и мышц после 40 минут тракции методами лазерной доплеровской флоуметрии и оптической тканевой оксиметрии. Данный вид обследования проведен нами у 17 пациентов во время открытой установки транспедикулярных винтов (средний возраст пациентов составил 37,8±4,5 года). Для количественного анализа перфузии мышечной ткани использовали следующие показатели: SO_2, % - сатурация; ПМ (перфузионные единицы, пф. ед.) - характеризуют общую усредненную стационарную перфузию, изменение потока крови в единицу времени. Через год после операции пациенты обследованы методом клинического осмотра.

Результаты и их обсуждение. При интраоперационном мониторинге микроциркуляции в паравертебральных мышцах мы наблюдали резкое снижение тканевой перфузии при длительной тракции мышц во время открытой транспедикулярной фиксации, что свидетельствовало о выраженной ишемии в ДМСК.

Выраженное снижение SO_2, интегрального показателя для артериальной и венозной крови, подтверждает гипотезу о том, что в мышечной ткани во время тракции не может происходить адекватный процесс газообмена и происходит снижение потребления тканью кислорода, что еще больше усугубляет ишемию, спровоцированную недостаточным притоком крови.

Через год после операции 58 % пациентов (n=10) предъявляли жалобы на постоянные боли в оперируемом отделе позвоночника в состоянии покоя, с усилением боли после минимальных нагрузок, особенно в паравертебральных зонах травмированных позвонков. При осмотре определяли гипотрофию в

паравертебральных зонах у 6 (35 %) пациентов, а при пальпации напряжение мышц и боль в паравертебральных областях. Основной причиной болевого синдрома, на наш взгляд, являлись постишемические органические изменения в паравертебральном мышечно-связочном комплексе с признаками функциональной мышечной недостаточности. Абсолютным подтверждением данной гипотезы происхождения боли являлась высокая эффективность новокаиновых паравертебральных блокад, полностью устраняющих данный болевой синдром.

Выводы. Операционный доступ при открытой транспедикулярной имплантации винтов сопровождается значительным ишемическим повреждением паравертебральных мышц с последующими изменениями мышечной ткани и длительными послеоперационными болями. Имплантация транскутанной транспедикулярной системы обеспечивает минимальную травматичность с возможностью максимального сохранения целостности анатомических структур ДМСК, отсутствие тракции мышц. Соответственно технология транскутанного введения винтов исключает воздействие факторов, вызывающих ишемическое повреждение паравертебральных мышц.

ОЦЕНКА ЭФФЕКТИВНОСТИ ПРИМЕНЕНИЯ ТРАНСКУТАННОЙ ТРАНСПЕДИКУЛЯРНОЙ ФИКСАЦИИ У ПАЦИЕНТОВ В ОСТРОМ ПЕРИОДЕ ПОЗВОНОЧНО - СПИННОМОЗГОВОЙ ТРАВМЫ

Чертков А.К., Штадлер Д.И., Бетц А.Е.

ГОУ ВПО «Уральская государственная медицинская академия Росздрава», г. Екатеринбург, Россия

THE ASSESSMENT OF THE EFFECTIVENESS OF USING TRANSCUTANEOUS TRANSPEDICULAR FIXATION IN PATIENTS IN THE ACUTE PERIOD OF SPINE-SPINAL CORD TRAUMA

Chertkov A.K., Shtadler D.I., Betz A.E.

State Educational Institution of Higher Professional Education *The Ural State Medical Academy of Russian Health Service*, Yekaterinburg, Russia

The technique of transcutaneous transpedicular fixation (TTF) has been demonstrated to give the possibility of surgery time reduction, blood loss minimization, the elimination of marked vasomotor reaction of peripheral vessels in short periods of time, the significant decrease of venous congestion in the system of the inferior vena cava, in comparison with the open technique. The qualities of TTF technique mentioned above allow to use it in the acute period of spine-spinal cord trauma in overwhelming number of victims and to start the performance of early rehabilitative measures.

Ранняя стабилизация позвоночных сегментов при переломах нижних грудных и поясничных позвонков оказывает выраженное противошоковое действие, позволяет устранить нарушения периферического кровообращения – вертеброгенную вазоспастическую реакцию, затруднение венозного возврата в сосудах бассейна нижней полой вены. Однако традиционные декомпрессивно-стабилизирующие вмешательства при позвоночно-спинномозговой травме (ПСМТ) травматичны, сопровождаются значительной кровопотерей, продолжительны по времени. Вследствие этих причин возможности нейрохирургов при оперативном лечении ПСМТ в остром периоде ограничены.

Цель исследования. Сравнение эффективности применения малоинвазивной транскутанной транспедикулярной и традиционной открытой транспедикулярной фиксации ПДС у пострадавших с изолированными и сочетанными повреждениями в остром периоде позвоночно-спинномозговой травмы.

Материалы и методы. Клиническое исследование включило 45 пациентов с травмами Th11 – Th12, L1 – L2 позвоночных двигательных сегментов, повреждения типа B и C по классификации Meyer. Больных разделили на две группы – А и Б. Группу А составили 25 пациентов (средний возраст 35,9±4,2 года) с позвоночно-спинномозговой травмой, всем пациентам проведена малоинвазивная транскутанная транспедикулярная фиксация поврежденных позвоночных сегментов. В группу Б вошли 20 пациентов (средний возраст 36,4±3,2 года) с ПСМТ и открытой транспедикулярной фиксацией поврежденных сегментов. Количественную оценку тканевого кровотока проводили с помощью неинвазивного метода – реовазографии. Для оценки нарушения венозного возврата определяли индекс венозного оттока (ИВО) в сосудах голеней. Для оценки вазоспастической реакции в сосудах голеней у пострадавших определяли периферическое сопротивление сосудистой стенки, тонус артерий распределения и артериол, объемное пульсовое кровенаполнение.

Результаты. По данным реовазографического исследования сосудов голеней в первые часы после травмы выраженный вазоспазм наблюдался у 96 % пациентов группы А и у всех пациентов группы Б. Венозный стаз в периферических сосудах нижних конечностей зарегистрирован в 89 % случаев в группе А и 92 % случаев - в группе Б. В первые часы после поступления в стационар выполнено оперативное вмешательство 40 пациентам из 45. Пятерым пациентам с сочетанными повреждениями оперативное вмешательство было отложено до стабилизации состояния и выведения пациентов из шока. Время операции у пациентов группы А составило 60±15 минут, кровопотеря 100±25 мл, в группе Б операция длилась 120±13 минут, величина суммарной интра- и послеоперационной кровопотери - 550±16 мл.

Через 10 дней после ТТФ в группе А только у одного пациента (4 %) сохранилась выраженная вазоспастическая реакция, у 10 (40 %) пациентов регистрировался незначительный вазоспазм, в 56 % случаев показатели реограммы соответствовали нормотонии. Венозный отток в пределах нормы отмечен у 60 % пациентов группы А, в 40 % случаев венозный отток был незначительно затруднен. В группе Б у пятнадцати пострадавших (75 %) через десять дней после оперативного вмешательства сохранился выраженный вазоспазм и затруднение венозного оттока, у остальных пациентов (35 %) отмечено постепенное устранение вазомоторной реакции и тенденция к нормализации индекса венозного оттока.

У всех пациентов наблюдался регресс вертеброгенного болевого синдрома, неврологической симптоматики, коррекция кифотической деформации позвоночного столба, уменьшена степень вертебро-медуллярного конфликта.

Выводы. Метод транскутанной транспедикулярной фиксации в сравнении с открытой методикой позволяет сократить время операции, минимизировать кровопотерю, в короткие сроки устранить выраженную вазомоторную реакцию периферических сосудов, значительно уменьшить венозный застой в системе нижней полой вены. Вышеперечисленные качества метода ТТФ позволяют применить его в остром периоде ПСМТ у подавляющего большинства пострадавших и начать проведение ранних реабилитационных мероприятий.

ВОЗРАСТНАЯ КОСМЕТИЧЕСКАЯ ОЦЕНКА ПРОГРЕССИРОВАНИЯ СКОЛИОТИЧЕСКОЙ БОЛЕЗНИ

Шкляренко А.П.

Славянский-на-Кубани государственный педагогический институт, г. Слявянск-на-Кубани, Россия

AGE-RELATED COSMETIC ASSESSMENT OF SCOLIOTIC DISEASE PROGRESSION

Shkliarenko A.P.

The Slaviansk-on-Kuban State Pedagogical Institute, Slaviansk-on-Kuban, Russia

The work deals with the results of examination of 1856 girls at the age of 8-16 years with I-III degree of scoliotic disease (SD) diagnosed by x-ray. Body cosmetic defects were the following: asymmetry of scapulae and waist triangles, trunk deviation from the body longitudinal axis, the height of rib hump (or muscle torus). Cosmetic changes in body were insignificant and not subjected to visual self-appraisal for I degree SD regardless of age, deformity localization and shape. In case of II degree SD the cosmetic assessment in girls was aggravated by structural figure changes not amenable to self-correction. As for III degree SD, the trunk structural deformities being formed led to negative cosmetic self-appraisal of the figure of the persons examined regardless of spine curve localization and shape. In connection with this SD can be attributed to a group of diseases leading to patient's coming beyond the standard existence of the most normal people.

Косметические дефекты туловища при прогрессировании сколиотической болезни обусловливаются асимметрией в расположении ориентиров на теле больного ребенка (Зальцман Л.Г., Зальцман Г.И., 1998; Weiss, 1991). В связи с анатомическими изменениями в грудной клетке и формированием гиббуса в старших возрастных группах больных (12-14 и 15-16 лет) углубляется анализ косметической стороны своего заболевания.

К косметическим дефектам туловища относили: асимметрию лопаток и треугольников талии, отклонение корпуса от продольной оси тела, высоту реберного гиббуса (или мышечного валика). Представленные в работе данные получены на основании обследования 1856 девочек 8-16 лет с диагностированной по рентгенограмме сколиотической болезнью (СБ) I-III степени.

Независимо от локализации деформации у 87 % девочек 8-11 лет больных сколиозом I степени три первых признака в фиксированном виде не регистрировали. Они имели функциональный характер и отмечались у больных в положении лежа. У ⅔ девочек 15-16 лет с искомой степенью СБ эти отклонения имели структурный компонент даже в отсутствии по рентгенограмме прогрессирующей динамики в течение последних 3-х лет. Асимметрию в положении тазовых костей регистрировали у 8 % обследованных девочек. В целом при СБ I степени независимо от возраста, локализации и формы деформации, косметические изменения на теле были незначительны и не подлежали визуальной самооценке.

При СБ II степени с локализацией деформации в грудном и поясничном отделах позвоночника не отмечали наличия асимметрии треугольников талии в первом случае и лопаток по горизонтали - во втором случае. Вместе с тем, выраженность других признаков сочеталась с визуальными отклонениями в структуре туловища. У обследованных девочек с правосторонним грудным сколиозом (ПГС) II степени имели место асимметрии надплечий, молочных желез по горизонтали и углов, образованных линиями надплечий и шеи, привычная ротация туловища против часовой стрелки влево (до 20-25º). Прогрессирование левостороннего грудного сколиоза (ЛПС) до II степени формировало стойкую асимметрию треугольников талии и ротационное вращение таза против часовой стрелки вправо (до 10-15º). При комбинированном сколиозе II степени сочетались косметические изменения, характерные для ПГС и ЛПС данной степени. Асимметрия в положении тазовых костей регистрировалась у ⅓ обследованных девочек. 79 % из них имели ЛПС и S-образный сколиоз. В

целом при СБ II степени косметическая оценка у девочек усугублялась структурными изменениями фигуры тела, не поддающимися самокоррекции.

Больные девочки с диагнозом СБ III степени отличались значительными косметическими отклонениями в структуре грудной клетки и костей таза. Наблюдались асимметрия надплечий, молочных желез, лопаток по горизонтали, углов, образованных линиями надплечий и шеи, треугольников талии, а также привычная ротация туловища и таза вне зависимости от локализации и формы искривления позвоночника. При СБ III степени 78 % обследованных девочек 8-11 лет и 38 % 12-14 лет имели фиксированное отклонение туловища вправо от продольной оси тела на 20-30 мм. На этой стадии прогрессирования СБ у ⅓ больных девочек к завершению интенсивного костного роста (15-16 лет) высота реберного гиббуса и мышечного валика регистрировалась на уровне 25-30 мм. Такое состояние рассматривали как пограничное между сколиотической деформацией III и IV степеней. Последняя степень характеризовалась уродующими изменениями в форме тела. При СБ III степени асимметрию в положении тазовых костей регистрировали у 56 % обследованных. Из них ⅔ больных имели ПГС и ПГПС. При СБ III степени у обследованных, независимо от локализации и формы искривления позвоночника, формирующиеся структурные деформации туловища вызывали негативную косметическую самооценку своей фигуры. В связи с этим СБ можно отнести к группе заболеваний, приводящих к выходу больного за стандартные рамки существования, привычные для большинства здоровых людей.

МАЛОИНВАЗИВНЫЕ ВМЕШАТЕЛЬСТВА ПРИ ДЕГЕНЕРАТИВНЫХ ЗАБОЛЕВАНИЯХ ПОЗВОНОЧНИКА

Щедренок В.В., Каурова Т.А., Могучая О.В.

ФГУ «Российский научно-исследовательский нейрохирургический институт им. проф. А.Л. Поленова» Минздравсоцразвития РФ, г. Санкт-Петербург, Россия

LITTLE-INVASIVE INTERVENTIONS FOR DENERATIVE DISEASES OF THE SPINE

Shchedrenok V.V., Kaurova T.A., Moguchaya O.V.

Federal State Institution *The Russian Polenov Scientific Research Neurosurgical Institute of the Ministry of Health and Social Development of the RF,* St. Petersburg, Russia

The results of treatment have been analyzed in 752 patients with degenerative-and-dystrophic diseases of different parts of the spine using little-invasive surgical interventions: puncture fenestration and decompression of lumbar intervertebral disks (IVD); dereception of intervertebral disks with the equal amounts of 70% ethyl alcohol and anesthetic; puncture laser nucleotomy. In the long-term periods after surgery good results were observed for using the all three techniques mentioned: after IVD fenestration – in 71.9 % of cases, after chemical dereception – in 64.1 % of patients, and after laser exposure – in 78.5 % of cases. The effect absence in the periods below 3 years after intervention was noted in 6.9 %, 10.6% and 4.9 % of cases, respectively. The best outcomes were observed for the use of laser technology.

Цель исследования. Изучение результатов малоинвазивных методов лечения дегенеративно-дистрофических заболеваний позвоночника (ДДЗП).

Материал и методы. Проведено комплексное обследование и лечение 752 больных с ДДЗП в различных отделах. У всех больных были выявлены нарушения статики и биомеханики позвоночника, локальные болевые симптомы при пальпации и перкуссии, а также признаки радикулопатии различной степени выраженности. Обследование включало обзорную и функциональную спондилографию, МРТ и СКТ позвоночника и спинного мозга. У всех больных выявлено дегенеративное поражение межпозвонковых дисков (МПД) с наличием протрузий и грыж до 4-6 мм.

Проведено лечение методом пункционной фенестрации и декомпрессии поясничных МПД 302 больных на уровне L4-L5 и L5-S1, из них у 37 (11,3 %) пациентов - на обоих уровнях. Осуществляли боковой доступ к МПД, отступя латерально 7-10 см от линии остистых отростков. Осложнений не было.

У 265 больных с заболеванием шейного отдела позвоночника предпринята дерецепция МПД, преимущественно на уровне C4-C5, C5-C6 и C6-C7, из них у 41 (15,5 %) пациента - на всех трех уровнях. Пункцию МПД осуществляли передним доступом. В каждый диск вводили дерецепирующий раствор, состоящий из спирта 70˚ и анестетика в равных частях. Осложнений не было.

У 185 больных осуществлено лечение методом пункционной лазерной нуклеопластики на шейном (65), грудном (3) и поясничном (117) уровнях. Вмешательство на шейном отделе позвоночника чаще всего было выполнено на МПД C4-C5, C5-C6 и C6-C7, в грудном отделе – Th8-Th9 и Th10-Th11, в поясничном отделе – L4-L5 и L5-S1. Пункционную лазерную нуклеопластику проводили с помощью лазерного скальпеля «ЛС-0,97 ИРЭ-Полюс». Осложнений не было.

Средний возраст больных составил 45,7±5,9 лет, длительность заболевания – от 9 месяцев до 20 лет. Пункцию дисков проводили под местной анестезией под контролем ЭОП. После пункции диска, как правило, с диагностической целью проводили дискографию с омнипаком.

Через 3-4 часа после вмешательства пациентам разрешали ходить в полужестком корсете (при манипуляции на пояснично-крестцовом и грудном отделах позвоночника) или мягком ортезе (при манипуляции на шейном отделе) в пределах палаты. В течение 3 суток после операции проводили противоотечную и десенсибилизирующую терапию.

Результаты и их обсуждение. Критериями оценки лечения служили: изменение характера болевого синдрома, данных МРТ или СКТ позвоночника в динамике, а также сроки восстановления трудоспособности. Катамнестическое исследование проведено у всех больных, исходы лечения оценивали по шкале MacNab, согласно которой выделили хорошие, удовлетворительные и неудовлетворительные результаты (отсутствие эффекта). К хорошим отнесли исходы при наличии следующих признаков: значительное восстановление утраченных функций в послеоперационном периоде; изредка возникающий болевой синдром незначителен по выраженности; симптомы радикулопатии не выявляются; отсутствует необходимость приема лекарственных препаратов; имеет место обычная активность пациента.

Оказалось, что с помощью пункционных методов лечения ДДЗП можно достичь в большинстве случаев хороших результатов. Хорошие результаты в отдаленные сроки после операции отмечены при использовании всех трех методик: после фенестрации МПД – в 71,9 % наблюдений, после химической дерецепции – у 64,1 % больных и после лазерного воздействия – в 78,5 % случаев. Отсутствие эффекта в сроки до 3 лет после вмешательства отмечено в 6,9 %, 10,6% и 4,9 % наблюдений соответственно. Лучшие исходы имели место при использовании лазерной технологии.

Выводы. Малоинвазивные способы лечения ДДЗП в виде механической фенестрации, химической дерецепции и лазерной нуклеопластики МПД являются малотравматичными, не имеющими осложнений и эффективными манипуляциями.

УНИФИКАЦИЯ НЕЙРОВИЗУАЛИЗАЦИОННОГО ОБСЛЕДОВАНИЯ И ЛЕЧЕНИЯ ПРИ ДЕГЕНЕРАТИВНЫХ ЗАБОЛЕВАНИЯХ ПОЗВОНОЧНИКА

Щедренок В.В., Себелев К.И., Чижова М.В., Могучая О.В.

ФГУ «Российский научно-исследовательский нейрохирургический институт им. проф. А.Л. Поленова Минздравсоцразвития России», г. Санкт-Петербург, Россия

THE UNIFICATION OF NEUROVISUALISATION EXAMINATION AND TREATMENT FOR DEGENERATIVE DISEASES OF THE SPINE

Shchedrenok V.V., Sebelev K.I., Chizhova M.V., Moguchaya O.V.

Federal State Institution *The Russian Polenov Scientific Research Neurosurgical Institute of the Ministry of Health and Social Development of Russia,* St. Petersburg, Russia

The retrospective analysis of examination and surgical treatment of 273 patients with degenerative-and-dystrophic diseases of the spine has been made. Radial examination consisted in performing functional spondylography, SCT and MRT. The spine instability is detected with functional spondylography most reliably. Soft-tissue formations are visualized with MRT to a greater extent. SCT can be made both in bone and soft-tissue mode, but this procedure reveals changes in bone structures better. Studying the lumbar motion segment (LMS) should include the assessment of spinal canal stenosis, intervertebral spaces and intervertebral canals. Visualization of intervertebral canal is realized by examining in the sagittal view at the angle of 43-50˚ depending on patient's constitutional features. The determination of joint angles to the longitudinal body axis on both sides and their relations should be taken into consideration for spondylarthrosis diagnostics, as well as the measurement of articular gap width. It's reasonable to add the intraoperative procedure of discography with 0.5-2 ml contrast infusion to the performance of intervertebral disk (IVD) punction procedures (dereception, fenestration, laser thermoplasty).

Цель исследования – унификация лучевого обследования и лечения дегенеративно-дистрофических заболеваний позвоночника (ДДЗП).

Материал и методы. Проведен ретроспективный анализ обследования и хирургического лечения 273 больных с ДДЗП, находившихся на протяжении 2008-2010 гг. в Российском нейрохирургическом институте им. проф. А.Л. Поленова. Лучевое обследование включало проведение функциональной спондилографии, СКТ, МРТ и МРА.

Результаты и их обсуждение. Нестабильность позвоночника наиболее достоверно выявляется при функциональной спондилографии, ее следует выполнять даже после СКТ и МРТ-исследований, если обнаружен листез. При МРТ в большей степени визуализируются мягкотканые образования. СКТ можно проводить в костном и мягкотканном режиме, лучше выявляются изменения костных структур. В связи с этим СКТ и МРТ не заменяют, а дополняют друг друга.

Исследование ПДС должно включать в себя оценку стеноза позвоночного канала, межпозвонковых отверстий и межпозвонковых каналов. По уменьшению площади межпозвонкового отверстия и объема межпозвонкового канала судят о степени компрессии спинномозгового нерва и его корешков. Визуализация

межпозвонкового канала осуществляется в сагиттальной проекции с исследованием под углом 43-50˚, в зависимости от конституционных особенностей пациента.

Сравнительная оценка каналов позвоночной артерии с обеих сторон в костном и мягкотканом режимах позволяет определить признаки компрессии позвоночной артерии.

Спондилоартроз дугоотростчатых суставов имеет важное клинико-морфологическое значение в патогенезе ДДЗП, проявляясь различными клиническими вариантами фасет-синдрома. Патоморфологические изменения при спондилоартрозе развиваются в той же последовательности, как и при артрозе периферических суставов. В диагностике спондилоартроза следует учитывать определение углов суставов к продольной оси тела с обеих сторон и их соотношения, а также измерение ширины суставной щели.

Проведение пункционных операций на МПД (дерецепция, фенестрация, лазерная термопластика) целесообразно дополнять интраоперационным выполнением дискографии с введением от 0,5 до 2 мл контрастного вещества.

Нестабильность позвоночника является одной из причин возникновения синдрома «неудачно оперированного позвоночника». Необходимо своевременное решение вопроса о фиксации позвоночника в соответствии с трехстолбовой концепцией его опорности. Другой частой причиной развития этого синдрома служит наличие спондилоартроза. Это естественный процесс течения ДДЗП, частота которого увеличивается с возрастом и нарастает после удаления грыжи МПД. При спондилоартрозе применяют консервативное лечение в виде блокад дугоотростчатых суставов, дерецепции и химической деструкции их. Хирургическое лечение заключается в выполнении фасетэктомии, объем которой зависит от изменений площади межпозвонковых отверстий и объема межпозвонковых каналов.

Стеноз позвоночного канала ПК может быть врожденным, а также развиться в результате возникновения грыж МПД, или стать исходом хирургической агрессии. В зависимости от его степени предпринимают декомпрессивные или декомпрессивно-стабилизирующие операции.

Выводы. Предложен алгоритм диагностики и лечения ДДЗП, основой которого являются различные объемы нейровизуализационного обследования перед операцией и в различные сроки после нее.

ПОКАЗАТЕЛИ КРОВООБРАЩЕНИЯ КОМПРИМИРОВАННОГО КОРЕШКА И СТЕПЕНЬ ЕГО ФУНКЦИОНАЛЬНОГО ВОССТАНОВЛЕНИЯ У БОЛЬНЫХ С ПОЯСНИЧНОЙ МЕЖПОЗВОНКОВОЙ ГРЫЖЕЙ ДИСКА С РАЗЛИЧНОЙ ДЛИТЕЛЬНОСТЬЮ ЗАБОЛЕВАНИЯ

Щурова Е.Н., Ефимов А.В.

ФГУ «Российский научный центр «Восстановительная травматология и ортопедия» им. акад. Г.А. Илизарова» Минздравсоцразвития России, г. Курган, Россия

CIRCULATION VALUES OF COMPRESSED NERVE ROOT AND THE DEGREE OF ITS FUNCTIONAL RECOVERY IN PATIENTS WITH LUMBAR INTERVERTEBRAL DISC HERNIA OF DIFFERENT DURATION

Shchurova E.N., Yefimov A.V.

Federal State Institution The Russian Ilizarov Scientific Center *Restorative Traumatology and Orthopaedics* of the Ministry of Health and Social Development of Russia, Kurgan, Russia

In patients with lumbar intervertebral hernia the longer period of the disease contributes to radicular circulation compensation at rest (before decompression), however, the reserves of vascular bed decrease significantly and limit the recovery of thermal-and-pain sense and muscle functions after disc hernia elimination.

В настоящее время установлено, что у больных с поясничным остеохондрозом после удаления межпозвонковой грыжи диска плохое клиническое восстановление наблюдается у пациентов с длительным анамнезом заболевания.

Цель исследования - определить влияние длительности заболевания на состояние кровообращения компримированного корешка, функцию индикаторной группы мышц, порог температурно-болевой чувствительности в заинтересованном дерматоме у больных с поясничной межпозвонковой грыжей диска.

Исследование проведено на 61 больном с поясничной межпозвонковой грыжей диска в возрасте от 27 до 57 лет. Мужчины и женщины составили 33 и 28 больных соответственно. Локализация грыж межпозвонковых дисков в поясничном отделе позвоночника была следующей: L_{3-4}, L_{4-5}, L_5-S_1. Регистрировали компрессию корешков: L_4, L_5, S_1.

Всем больным была выполнена интерламинэктомия и удаление грыжи диска. В процессе операции был проведен интраоперационный мониторинг кровотока компримированного корешка. При поступлении в клинику центра оценивали анамнез заболевания. Регистрацию кровотока производили с помощью допплеровской флоуметрии до и после декомпрессии. До лечения, в ближайшие и отдаленные сроки после операции проводили исследование температурно-болевой чувствительности в заинтересованных дерматомах и силы индикаторных групп мышц.

Анализ полученных результатов показал, что у больных с поясничным остеохондрозом, в процессе удаления грыжи диска объемная скорость кровотока микроциркуляторного русла тканевого среза всего диаметра корешка до декомпрессии были взаимосвязаны с длительностью заболевания (r=0,80, p≤0,01). Чем больше давность заболевания, тем выше скорость кровотока компримированного корешка в состоянии покоя (до декомпрессии).

Исследование кровотока корешка в процессе декомпрессии показало, что резервные возможности сосудистого русла снижаются при увеличении длительности заболевания. Чем больше длительность заболевания, тем меньше прирост кровотока после декомпрессии (r=-0,60, p≤0,01). Следует заметить, что зависимость носит логарифмический характер. При увеличении давности заболевания от 2 мес. до 3 лет происходит снижение прироста кровотока, а затем кривая выходит на плато. После 8 лет течения патологического процесса отсутствует прирост кровотока корешка, через 10 лет после начала заболевания наблюдается снижение кровотока после декомпрессии.

Величина прироста кровотока компримированного корешка после декомпрессии взаимосвязана со степенью изменения порога температурно-болевой чувствительности в заинтересованном дерматоме (r=0,63, p≤0,01) и силы индикаторной группы мышц (r=0,78, p≤0,01).

Более длительный срок заболевания способствует компенсации кровообращения корешка в состоянии покоя (до декомпрессии), однако резервы сосудистого русла значительно снижаются и лимитируют восстановление температурно-болевой чувствительности и функции мышц.

У больных с поясничной межпозвонковой грыжей диска с длительностью заболевания более 8 лет может отсутствовать прирост кровотока компримированного корешка после декомпрессии, что ограничивает возможности его полноценного функционального восстановления.

ИССЛЕДОВАНИЕ ТЕМПЕРАТУРНО-БОЛЕВОЙ ЧУВСТВИТЕЛЬНОСТИ И СИЛЫ МЫШЦ НИЖНИХ КОНЕЧНОСТЕЙ У БОЛЬНЫХ С ПОЯСНИЧНЫМ ОСТЕОХОНДРОЗОМ ДО И ПОСЛЕ КОНСЕРВАТИВНОГО ЛЕЧЕНИЯ

Щурова Е.Н., Тропина Е.Ю.

ФГУ «Российский научный центр «Восстановительная травматология и ортопедия» им. акад. Г.А. Илизарова» Минздравсоцразвития России, г. Курган, Россия

THE INVESTIGATION OF TEMPERATURE-AND-PAIN SENSITIVITY AND MUSCLE STRENGTH OF THE LOWER LIMBS IN PATIENTS WITH LUMBAR OSTEOCHONDROSIS BEFORE AND AFTER CONSERVATIVE TREATMENT

Shchurova E.N., Tropina E.Yu.

Federal State Institution The Russian Ilizarov Scientific Center *Restorative Traumatology and Orthopaedics* of the Ministry of Health and Social Development of Russia, Kurgan, Russia

The functional state in patients with lumbar osteochondrosis differed depending on the period and presence of the reflex or radicular syndrome. Limb muscle function was impaired to a lesser extent for lumbar osteochondrosis of Period 2 with lumbalgia, than in the patients of Periods 2-3-4 with lumboischialgia and radicular syndrome. However, the temperature-and-pain sensitivity is characterized by almost the same level of disorders. The conservative therapy performed contributed to muscle function improvement to a greater degree, than to the positive shifts of temperature-and-pain sensitivity.

Цель работы – изучить состояние температурно-болевой чувствительности и силы мышц нижних конечностей у больных с поясничным остеохондрозом до и после консервативной терапии.

Исследование проведено на 35 больных с поясничным остеохондрозом L3-S1 сегментов 2-3-4 периодов, которые были распределены на 3 группы: 1) больные с поясничным остеохондрозом 2 периода с люмбалгией (10 больных); 2) пациенты с поясничным остеохондрозом 2-3-4 периода с люмбоишиалгией (15 человек); 3) больные с поясничным остеохондрозом 2-3-4 периода с корешковым синдромом (10 пациентов). Всем больным было проведено консервативное лечение, в зависимости от диагноза. До и после лечения было осуществлено обследование, включающее регистрацию температурно-болевой чувствительности в дерматомах корешков «конского хвоста» и максимальных моментов силы мышц нижних конечностей.

В первой группе больных до лечения был представлен весь спектр нарушения температурно-болевой чувствительности: от гиперестезии (9,0 %) до гипестезии (52,2 %), и отсутствия тепловой чувствительности (31,8 %). В наибольшей степени регистрировались негативные изменения в дерматомах L_4, L_5, S_1. Максимальные моменты силы мышц разгибателей голени, сгибателей голени и подошвенных сгибателей стопы были снижены относительно показателей контрольной группы на 41,6 %, 42,3 % и 26,3 % соответственно. Показатели силы тыльных сгибателей стопы соответствовали норме. После лечения было определено улучшение температурно-болевой чувствительности в дерматомах L_1, L_5, S_1. Достоверного роста максимальных моментов силы мышц зарегистрировано не было.

Во второй группе больных также был представлен весь спектр нарушений температурно-болевой чувствительности: от гиперестезии (12,2 %) до гипестезии (41,7 %), и отсутствия тепловой чувствительности

(38,4 %). В наибольшей степени регистрировались негативные изменения в дерматоме L_5. Максимальные моменты силы мышц разгибателей голени, сгибателей голени и подошвенных и тыльных сгибатели сгибателей стопы были снижены относительно показателей в контрольной группе на 58,2 %, 70,0 %, 64,0 %, 26,4 % соответственно. После лечения в большей степени улучшение температурно-болевой чувствительности наблюдалось в дерматоме L_5. Отмечалось достоверное увеличение максимальных моментов подошвенных и тыльных сгибателей стопы на 57,7 % и 34,6 % соответственно.

В третьей группе больных нарушения температурно-болевой чувствительности имели особенности, которые проявлялись в увеличении доли больных с повышенными порогами болевой чувствительности (до 62,1 %) и отсутствием тепловой чувствительности (до 42,9 %). Негативные изменения были более выражены на конечности с корешковым синдромом. Максимальные моменты силы мышц разгибателей голени уменьшены на 60,2 %, сгибателей голени – на 66,4 %, подошвенных сгибателей стопы – на 61,3 %, тыльных сгибателей стопы – 40,7 %. После лечения улучшения температурно-болевой чувствительности были в большей степени выражены на контралатеральной конечности, чем на конечности с корешковым синдромом. В дерматомах компримированных корешков у 48% больных наблюдалась положительная динамика показателей. На конечности с корешковым синдромом достоверно возрастали максимальные моменты силы мышц: разгибателей голени, тыльных сгибателей стопы (на 44 % и 48 % соответственно). На контралатеральной конечности наблюдался рост силы разгибателей и сгибателей голени, тыльных сгибателей стопы (на 61 %, 32,3 %, 89,7 % соответственно). Кроме того, увеличивалась сила индикаторной группы корешка L_5 (на 47,7 %).

Таким образом, у больных с поясничным остеохондрозом в зависимости от периода и наличия рефлекторного или корешкового синдрома функциональное состояние больных различалось. При поясничном остеохондрозе 2 периода с люмбалгией в меньшей степени нарушена функция мышц конечностей, чем у пациентов 2-3-4 периодов с люмбоишиалгией и корешковым синдромом. Однако температурно-болевая чувствительность имеет почти такой же уровень нарушений. Проведенная консервативная терапия способствовала в большей степени улучшению функции мышц, чем позитивным сдвигам температурно-болевой чувствительности.

MICROSPINE SURGERY

Y. Yamano

Osaka Microsurgery Center, Seikeikai Hospital, Osaka, Japan

МИКРОХИРУРГИЯ ПОЗВОНОЧНИКА

Ё. Ямано

Центр микрохирургии Осака, г. Осака, Япония

It is more safe to do atraumatic spine operation by microsurgical technique. We can treat every fine tissue especially the nerve, spinal cord etc. gently under operative microscope. For lumbar discectomy it is possible to remove prolapsed disc materials preserving the venous plexus around nerve roots safely. For removing the bone touching spinal cord or nerve roots it is more safe in direct vision under microscope. We have resected large ossification of posterior longitudinal ligament compressed spinal cord using this technique safely. For spondylitis tuberculosis like Pott's disease we have done operation such as pedicled vascularised rib grafting after curettage of the lesion and decompression of spinal cord. This vascularised rib is living bone so it is rich in blood circulation and strong for infection.

We would like to emphasize microspine operation is very safe and useful method for difficult spine disease.

ЭКСПЕРИМЕНТАЛЬНЫЕ ИССЛЕДОВАНИЯ В ТРАВМАТОЛОГИИ И ОРТОПЕДИИ

EXPERIMENTAL STUDIES IN TRAUMATOLOGY AND ORTHOPAEDICS

ПРИМЕНЕНИЕ НАНОЧАСТИЦ МЕТАЛЛОВ В ЛЕЧЕНИИ ЭКСПЕРИМЕНТАЛЬНЫХ РАН

Бабушкина И.В.

ФГУ «Саратовский научно-исследовательский институт травматологии и ортопедии» Минздравсоцразвития России, г. Саратов, Россия

THE USE OF METAL NANOPARTICLES IN TREATMENT OF EXPERIMENTAL WOUNDS

Babushkina I.V.

Federal State Institution *The Saratov Scientific Research Institute of Traumatology and Orthopaedics* of the Ministry of Health and Social Development of Russia, Saratov, Russia

The scopes for the use of iron, copper and zinc nanoparticle suspensions in order to influence wound processes have been studied. The studies were performed in 80 Wistar white male rats. The most marked antiseptic and regenerative effect is observed for copper nanoparticles, and zinc nanoparticles influence wound regeneration effectively as well. Iron nanoparticles have a minimal effect on purulent wounds.

Для лечения ран и раневой инфекции предлагается большое количество методов, разработано множество антимикробных препаратов, однако высокий процент инфекционных осложнений у больных, развитие резистентности у микроорганизмов к используемым лекарственным препаратам, снижение общей и местной иммунологической реактивности организма требуют дальнейшего изучения, разработки и совершенствования методов лечения. Уникальные свойства наноматериалов и их биологическая активность могут быть использованы для создания нового класса антибактериальных и ранозаживляющих средств.

Целью исследования было изучение возможности использования суспензий наночастиц металлов для воздействия на раневые процессы, исследование динамики бактериальной обсемененности гнойной раны, изучение скорости заживления экспериментальной неинфицированной и гнойной ран при лечении суспензиями наночастиц меди, железа, цинка.

Использовались наночастицы железа, меди и цинка, полученные плазмохимическим методом при воздействии плазменным потоком с температурой 5000-6000°К.

Экспериментальные исследования по изучению влияния наночастиц металлов на раневой процесс проведены на 80 белых крысах-самцах линии «Вистар». Для комплексной оценки течения раневого процесса использовали методы планиметрического и бактериологического исследования ран, которое осуществляли на 3-и, 5-е, 7-е, 10-е и 14-е сутки.

При применении наночастиц меди культура золотистого стафилококка из гнойных ран высевалась до 5-го дня, при применении наночастиц железа — до 10-го дня, цинка – до 14 дня. В контрольной группе (промывание изотоническим раствором NaCl) получали культуру золотистого стафилококка до 14-ых суток наблюдения.

Также было изучено изменение площади гнойной раны у экспериментальных животных под влиянием суспензии наночастиц металлов по сравнению с контрольной группой животных. Исследования показали, что в контрольной группе животных площадь ран к 14-м суткам уменьшилась на 110 мм^2. В группе животных с гнойными ранами, леченных суспензией наночастиц меди, произошло полное заживление раны к 14-му дню. При местном воздействии суспензией наночастиц цинка к 7-м суткам лечения площадь раны сократилась на 63 %, к 14 дню - на 85 %. Применение суспензии наночастиц железа вызывало сокращение площади ран к 14-м суткам на 42 %.

В группе животных с неинфицированными ранами, леченных суспензией наночастиц меди, произошло полное заживление раны к 7-му дню. При местном воздействии суспензией наночастиц цинка к 7-м суткам лечения площадь раны сократилась на 35 %, к 14 дню - на 89 %. Применение суспензии наночастиц железа вызывало сокращение площади ран к 14-м суткам на 67 %.

В результате проведенных экспериментальных исследований было выявлено, что использование суспензий наночастиц металлов в изотоническом растворе оказывается эффективным при местном лечении ран, в различной степени отмечается подавление микробной флоры и регенеративное действие. Наиболее выраженное антисептическое и регенеративное действие отмечается у наночастиц меди, эффективно влияют на регенерацию ран наночастицы цинка, не проявляя при этом четкого антибактериального эффекта. Наночастицы железа обладают минимальным эффектом на гнойные раны, контаминированные клиническими штаммами *Staphylococcus aureus*.

МЕХАНИЗМЫ ПАТОМОРФОЗА ЗАМЕДЛЕННОГО СРАЩЕНИЯ КОСТЕЙ У НАСЕЛЕНИЯ, ПРОЖИВАЮЩЕГО В АРЕАЛЕ ФТОРИСТОГО ЗАГРЯЗНЕНИЯ СРЕДЫ ОБИТАНИЯ

Барабаш Ю.А., Барабаш А.П., Бенеманский В.В.*

ФГУ «Саратовский НИИ травматологии и ортопедии» Минздравсоцразвития России, г. Саратов;
*ФГУ «Центр экологии и охраны здоровья» ВСНЦ СО РАМН, г. Ангарск, Россия

THE MECHANISMS OF PATHOMORPHOSIS OF DELAYED BONE HEALING IN THE INHABITANTS OF THE AREAL OF FLUORIDE ENVIRONMENTAL POLLUTION

Barabash Yu.A., Barabash A.P., Benemansky V.V.*

Federal State Institution *The Saratov Scientific Research Institute of Traumatology and Orthopaedics* of the Ministry of Health and Social Development of Russia, Saratov; * Federal State Institution *The Center of Ecology and Health Protection* of the Eastern Siberian Scientific Center of the Siberian Department of Russian Academy of Medical Sciences, Angarsk, Russia

The outcomes of fracture treatment in 1055 patients from the towns of aluminium production (Bratsk and Shelikhov) have been studied to evaluate the influence of environmental factors. Conservative treatment was used in 54-55 % of cases, surgical one – in 46-45 % of cases. The periods of union are significant in all the cases (1.5-3-fold higher than average statistical terms), that is caused by the increased content of environmental fluorides associated with industrial production. It has been established in the experiments with animals (72 rabbits), that four-month NaF entering with drinking water at the concentration of 30 mg/L per day leads to organism' chronic intoxication. The imbalance of macro- and microelements, endocrine imbalance, disproteinemia, inhibited activity of antioxidant system and accumulation of lipid peroxidation products has been revealed among pathogenetic mechanisms for sodium fluoride intoxication. The studies performed have stated the problem of national importance concerning the detailed development of treatment technology in relation to the regional pathology.

Уровень урбанизации и индустриализации оказывает отрицательное влияние на показатели здоровья населения и исходы травматических повреждений скелета. Наряду с условиями труда и образа жизни, здоровье населения зависит от окружающей среды на 30 % и на 20 % - от системы здравоохранения. Для оценки влияния факторов среды были изучены исходы лечения переломов у 1055 пациентов в городах с алюминиевым производством, где в ПДК преобладают фтористые соединения (гг. Братск, Шелихов). Установлено, что консервативное лечение применялось в 54-55 % случаев, оперативное – в 46-45 %. Чрескостная фиксация применена в 20,6-29,8 %. Длительность стационарного лечения закрытых переломов конечностей при консервативных методах была на 10-13 дней меньше, чем при оперативных вмешательствах. Сроки сращения в городах Иркутской области при консервативном лечении составили: при переломах плечевой кости 187,4±14,3 дня; предплечья - 157,4±12,4; бедренной кости - 197,5±17,1; голени - 210,5±9,8 суток. При оперативном лечении: плечо - 206±11,9; предплечье - 201,3±11,1; бедро - 226,6±14,1; голень - 214,3±11,9.

Почти одинаковые сроки сращения переломов при консервативном и оперативном методах лечения, включая и чрескостный остеосинтез, позволяют думать, что медицинский фактор здесь не оказывает существенного влияния на сроки заживления переломов. Экологические воздействия техногенного пресса на организм здесь исключить просто невозможно. Мы провели опыты на животных (72 кролика) с целью вскрыть биоэкологический аспект замедленного сращения переломов. Нами установлено, что четырёхмесячное поступление NaF в концентрации 30 мг/л в сутки с питьевой водой приводит к хронической интоксикации организма. Среди патогенетических механизмов при интоксикации фторидом натрия выявлен дисбаланс макро- и микроэлементов, эндокринный дисбаланс, диспротеинемия, угнетение активности антиоксидантной системы и накопление продуктов перекисного окисления липидов.

Во внутренних органах найдены морфологические изменения: в лёгких - выраженное полнокровие сосудов и капилляров, утолщение межальвеолярных перегородок, участки эмфизематозного расширения альвеол и ателектазы. В печени - застойное полнокровие капилляров, явления белковой и жировой дистрофии гепатоцитов; пролиферация эпителия желчных протоков. В почках - проявления белковой дистрофии эпителия проксимального отдела извитых канальцев. В селезёнке - снижение плотности расположения лимфоцитов.

Гистохимическими исследованиями исследования этих же органов показано изменение метаболических процессов.

Ключевым звеном патогенеза изменения репаративного остеогенеза при компрессионном остеосинтезе (сращение перелома) и дистракции в аппарате внешней фиксации (удлинение конечности) в условиях хронической интоксикации фторидом натрия является пролонгирование стадии образования хрящевой ткани с преобладанием периостального источника регенерации.

Целенаправленные экспериментальные исследования и выводы якобы снимают с врачей ответственность за длительные сроки сращения переломов (независимо от повреждённого сегмента и вида остеосинтеза сроки увеличиваются в 1,5-3 раза), что ставит перед ними задачу государственной важности в детальной разработке технологии лечения, применительно к краевой патологии.

ПРИМЕНЕНИЕ ИМПЛАНТОВ С БИОКОМПОЗИЦИОННЫМИ ПОКРЫТИЯМИ ДЛЯ НАРУЖНОГО ЧРЕСКОСТНОГО ОСТЕОСИНТЕЗА

Бейдик О.В., Зарецков А.В., Левченко К.К., Киреев С.И.

ГОУ ВПО «Саратовский государственный медицинский университет им. В.И. Разумовского Росздрава», г. Саратов, Россия

THE USE OF IMPLANTS WITH BIOCOMPOSITION COATINGS FOR EXTERNAL TRANSOSSEOUS OSTEOSYNTHESIS

Beidik O.V., Zaretskov A.V., Levchenko K.K., Kireyev S.I.

State Educational Institution of Higher Professional Education *The Saratov State Razumovsky Medical University* of the Ministry of Health and Social Development, Saratov, Russia

The assessment of the integration degree of the implants with different variants of plasma-sprayed coatings has been made experimentally. The metal fixators having multilayer plasma biocoating with a composition titanium-and-hydroxyl apatite layer have been demonstrated to be able to provide for the effective functioning of osteofixators in osteosynthesis devices with the reduction of the probability of inflammatory complication development and unsatisfactory results of treatment.

Остеофиксаторы, проведенные через костные фрагменты, взаимодействуют с окружающими тканями, вызывая характерную ответную реакцию, связанную с образованием ионов металла, возникновением поверхностных пленок гидроксидов либо оксидов металла и переходом ионов металла в жидкую биосреду. Диффузия ионов металла в прилегающую к фиксатору биоткань приводит к ее насыщению ионами – металлозу. Пленки продуктов коррозии, возникающие на поверхности фиксатора, изменяют ее заданные свойства и ухудшают стабильность первоначальной установки фиксатора.

Цель исследования состояла в сопоставлении и оценке степени интеграции имплантатов с различными вариантами плазмонапыленных покрытий.

Для изучения остеоинтеграционных свойств покрытий фиксаторов для наружного чрескостного остеосинтеза были проведены экспериментальные исследования на 12 беспородных собаках обоего пола для шести видов имплантатов. Имплантаты представляли собой применяемые для наружного чрескостного остеосинтеза элементы длиной 15–20 мм из стержней диаметром 4,4 мм и спиц диаметром 1,8 мм, которые были изготовлены из титанового сплава ВТ16 и нержавеющей стали марки 12Х18Н9Т. На имплантаты методом плазменного напыления наносили различные виды покрытий.

Всем животным осуществляли наружную чрескостную фиксацию. Были установлены имплантаты в метафизарные и диафизарные отделы костей плеча, предплечья, бедра и голени. Стержни устанавливали после предварительного формирования канала сверлом, спицы проводили с помощью дрели, иммобилизацию не проводили. Животных выводили из эксперимента на 7-е, 15-е и 45-е сутки с момента операции, после чего из костных блоков готовили микропрепараты толщиной 10 мкм, которые окрашивали гематоксилином-эозином и пикрофуксином по Ван Гизону с последующим обзорным гистологическим исследованием по общепринятым критериям. С целью максимальной объективизации результатов исследования было проведено сравнительное морфометрическое изучение микропрепаратов с использованием окулярной измерительной сетки.

В результате исследования были сделаны следующие **выводы**:

1. Имплантация стальных и титановых спицевых, а также стержневых элементов экспериментальных серий с биопокрытиями и контрольных серий без покрытия в кости лабораторных животных вызывает в них комплекс ответных реакций резорбции и репаративной регенерации с появлением различий у животных экспериментальных и контрольных серий, связанных с наличием биопокрытий.

2. С увеличением продолжительности экспериментов у животных контрольных серий в зоне имплантации возникают участки разрастающейся фиброзной ткани при слабо выраженном образовании остеогенной ткани. Животные экспериментальных серий с имплантатами, имеющими биопокрытие, характеризовались процессами возникновения остеогенной ткани с увеличением площади занимаемых ей участков.

3. При окончании срока экспериментов вокруг имплантатов контрольных серий образовался слой фиброзной ткани, характеризующий отсутствие остеоинтеграции. Имплантаты с покрытиями были окружены сетью костных новообразований, при этом имплантаты с композиционным титано-гидроксиапатитовым слоем характеризовались наличием наибольшего объема зрелой пластинчатой кости, свидетельствующей об эффективном протекании процессов репаративной регенерации.

4. Разработанные медико-технические рекомендации по условиям нанесения на металлофиксаторы многослойного плазменного биопокрытия с композиционным титано-гидроксиапатитовым слоем могут обеспечить эффективное функционирование остеофиксаторов в аппаратах остеосинтеза, со снижением вероятности появления воспалительных осложнений и неудовлетворительных результатов лечения.

ВЛИЯНИЕ ЛОКАЛЬНОГО ВОЗДЕЙСТВИЯ ХОНДРОИТИНСУЛЬФАТА НА СУСТАВНЫЕ СТРУКТУРЫ ПОРАЖЕННОГО СУСТАВА ЖИВОТНЫХ В УСЛОВИЯХ ЭКСПЕРИМЕНТАЛЬНОГО АРТРИТА

Белова С.В., Блинникова В.В., Белова Ю.С.

ФГУ «Саратовский научно-исследовательский институт травматологии и ортопедии» Минздравсоцразвития России. г. Саратов, Россия

THE EFFECT OF LOCAL CHONDROITIN SULFATE ON THE ARTICULAR STRUCTURES OF THE ANIMALS' JOINT INVOLVED UNDER EXPERIMENTAL ARTHRITIS

Belova S.V., Blinnikova V.V., Belova J.S.

Federal State Institution *The Saratov Scientific Research Institute of Traumatology and Orthopaedics* of the Ministry of Health and Social Development of Russia, Saratov, Russia

The effectiveness of local therapy with "Mucosat" preparation under the conditions of experimental arthritis in rabbits has been evaluated. It has been revealed, that "Mucosat" preparation intraarticular infusion has a marked positive effect on proteoglycane metabolism, stimulating and normalizing glycosaminoglycane biosynthesis in the tissues of the knees involved in experimental animals.

Ревматоидный артрит занимает особое место среди заболеваний опорно-двигательного аппарата в связи со значительной распространённостью, тяжелым прогрессирующим характером течения. Воспалительная деструкция суставных структур пораженного сустава является одним из патогенетических механизмов данного заболевания и прогрессирует уже на ранней стадии его развития.

Цель работы. Оценка эффективности локальной терапии препаратом «мукосат» в условиях экспериментального артрита у кроликов.

Под наблюдением находилось 11 интактных и 24 кролика с экспериментальным артритом, составивших опытную группу (15 кроликов с внутрисуставным введением «мукосат») и группу сравнения (9 кроликов с внутрисуставным введением физиологического раствора). Проводилось комплексное клиническое, инструментальное (тепловизор) и лабораторное обследование: гематологическое (СОЭ, гемоглобин, эритроциты и лейкоциты, их палочко- и сегментоядерные формы), цитологическое (общий цитоз и качественный состав клеточных элементов суставного содержимого), биохимическое (общее содержание и фракционный состав гликозаминогликанов сыворотки крови, определяемых по уроновым кислотам и гексозам, а также фракционный состав гликозаминогликанов содержимого суставной полости). При выведении животных из эксперимента проводилось гистоморфометрическое исследование тканей коленных суставов (синовиальная оболочка, мениски, суставной хрящ, субхондральная кость).

Математическая обработка полученных данных проводилась с использованием пакета прикладных программ "Medstat".

После локальной терапии препаратом «мукосат» в опытной группе животных на фоне улучшения клинической картины заболевания отмечались и значительные положительные изменения в результатах лабораторного обследования.

Отмечено статистически достоверное ($p<0,05$) положительное изменение показателей гематологического исследования: повышение содержания гемоглобина и количества эритроцитов, снижение уровня СОЭ и общего количества лейкоцитов, а также их палочко- и сегментоядерных форм.

В суставном содержимом опытного коленного сустава уровень общего цитоза был значительно ниже ($0,44\pm0,06\cdot10^9$ /л), чем до начала лечения ($2,26 \pm 0,06\cdot10^9$ /л), хотя и не достигал нормальных значений. В качественном составе клеточных элементов также имелись положительные изменения: встречались нейтрофилы (27,10±3,18 - частота встречаемости в %), небольшое количество лимфоцитов (14,20±0,95 - частота встречаемости в %) и макрофагов (0,95±0,25 - частота встречаемости в %), рагоцитоподобные клетки, характерные для воспалительного процесса в суставном содержимом, отсутствовали.

Наблюдались статистически достоверное ($p<0,05$) снижение уровня гликозаминогликанов сыворотки крови и практическая нормализация фракционного состава гликозаминогликанов в суставном содержимом. Анализ результатов гисто-морфометрического исследования показал, что у животных опытной группы имеет место резкое торможение процесса дезорганизации соединительной ткани с одновременным снижением степени выраженности воспалительных процессов и иммунно-морфологических признаков поражения по сравнению с животными, не получавших лечения.

У животных группы сравнения положительной динамики изучаемых показателей обнаружено не было, более того, наблюдалось прогрессирование воспалительно-дегенеративных процессов в тканях пораженных суставов.

Таким образом, внутрисуставное введение препарата «мукосат» кроликам с экспериментальным артритом оказывало выраженное положительное воздействие на обмен протеогликанов, стимулируя и нормализуя биосинтез гликозаминогликанов в тканях пораженных коленных суставов экспериментальных

животных, что позволило предложить и запатентовать новый способ применения данного препарата (Патент РФ № 2347572, опубл. 27.02.2009).

МОРФОЛОГИЧЕСКОЕ ИССЛЕДОВАНИЕ СЕДАЛИЩНОГО НЕРВА ПРИ ЭКСПЕРИМЕНТАЛЬНОМ МОДЕЛИРОВАНИИ ПЕРЕЛОМА ТАЗА И ШЕЙКИ БЕДРЕННОЙ КОСТИ И ПОСЛЕ ОСТЕОСИНТЕЗА АППАРАТОМ ВНЕШНЕЙ ФИКСАЦИИ

Варсегова Т.Н.

ФГУ «Российский научный центр «Восстановительная травматология и ортопедия» им. акад. Г.А. Илизарова» Минздравсоцразвития России, г. Курган, Россия

SCIATIC NERVE MORPHOLOGIC STUDY IN THE PROCESS OF EXPERIMENTAL MODELING OF THE FRACTURE OF PELVIS AND FEMORAL NECK AND AFTER OSTEOSYNTHESIS WITH A DEVICE FOR EXTERNAL FIXATION

Varsegova T.N.

Federal State Institution The Russian Ilizarov Scientific Center *Restorative Traumatology and Orthopaedics* of the Ministry of Health and Social Development of Russia, Kurgan, Russia

The morphologic study of sciatic nerves of 25 mongrel adult dogs has demonstrated that both a unilateral transverse fracture of ischial body and ramus (series 1) and a combined fracture of ischial body and ramus and femoral neck (series 2) are accompanied by closed trauma of sciatic nerve – neuropraxia and axonotmesis. In the series 1 the destructive changes of myelin fibers lead to the decrease of their quantity which is not compensated even by 7 months after fracture treatment. In series 2 the combined fracture of pelvic and femoral bones stipulates for more severe degree of sciatic nerve damage – mass destruction of myelin fibers with significant loss of their quantity throughout two months of experiment. Even after 7 months of treatment the proportion of changed myelin fibers 3-fold exceeds the norm.

Цель работы: сопоставительный анализ деструктивно-репаративных процессов в седалищном нерве (СН) при переломе седалищной кости (СК) и комбинированном переломе СК и шейки бедренной кости собак в эксперименте.

Материал и методы. Эксперимент проведен на 25 взрослых беспородных собаках. В 1 серии выполнен односторонний поперечный перелом тела и ветви СК, во 2 серии - комбинированный перелом тела и ветви СК и шейки бедренной кости. Лечение осуществлялось аппаратом внешней фиксации. Животных выводили из эксперимента через 14, 28 и 35 суток фиксации аппаратом, а также через 30 и 180 суток после его демонтажа (65 и 215 суток эксперимента соответственно). Участки СН заливали в аралдит, определяли долю (Deg%) реактивно-деструктивно измененных миелиновых нервных волокон (МВ). Контроль - СН 4 интактных собак.

Результаты. У животных обеих серий в течение всего эксперимента СН сохраняли анатомическую непрерывность и целостность соединительнотканных оболочек.

Через 14 и 28 суток в 1 серии в эпиневрии СН повышалась клеточность, кровеносные сосуды имели утолщенные стенки, расширенные просветы. Периневрий сохранял тонколамеллярное строение. Субпериневральные отеки были незначительны. В эндоневрии обнаруживались одиночные тучные и плазматические клетки, эндоневральные микрососуды, в отличие от контроля, имели расширенные просветы. Единичные МВ имели признаки демиелинизации, аксональной и валлеровской дегенерации. Во 2 серии эпиневрий СН был отечный, как и в 1 серии возрастала его клеточность. Просветы кровеносных сосудов были расширены, часть имела некротические изменения клеточных элементов стенки. Периневрий утрачивал тонколамеллярное строение. Большинство периневральных клеток имели вакуолизированную цитоплазму, часть - признаки некробиотических изменений. Наблюдались обширные субпериневральные и эндоневральные отеки. В пучках преобладали процессы распада проводников. Доля измененных МВ (47,2 - 49,5 %) в 20 раз превышала значения интактного СН. Мелкие новообразованные аксоны были единичны, в отдельных пучках не обнаруживались.

Через 35 суток в 1 серии в эпиневрии СН появлялись коллагеновые депозиты. В микрососудах определялась гипертрофия всех слоёв их стенок, просветы оставались расширенными. В крупных пучках сохранялись умеренные субпериневральные отеки. Клеточность эндоневрия была повышена, микрососуды имели преимущественно спавшиеся просветы. Встречались единичные регенерационные кластеры. Deg% составляла 3,0-3,8 %. Во 2 серии крупные эпиневральные сосуды имели спавшиеся просветы, клеточность эпиневрия была повышенной, периневрий оставался утолщенным. В части пучков обнаруживались субпериневральные отеки, повышенная клеточность эндоневрия, продукты распада МВ, сохранившиеся МВ находились на разных стадиях распада. В других пучках Deg% состявляла 27,3±1,1 %, обнаруживались новообразованные волокна в составе регенерационных кластеров.

Через 65 суток в 1 серии СН отличался от интактного незначительно. Большинство МВ имело нормальное строение (Deg% − 5,3±0,6 %). Во 2 серии значительное количество МВ (Deg% достигала 33,5±1,4 %) были деструктивно изменены. Визуально отмечалось повышение количества новообразованных волокон.

Через 215 суток эксперимента в 1 серии Deg% приближалась к значениям интактного нерва – 3,0±1,4 %, а во 2 серии Deg% оставалась повышенной (6,7±0,9 %).

Обсуждение. Переломы таза и бедра сопровождаются закрытой травмой СН - нейропраксией и аксонотмезисом. Деструктивные изменения миелиновых волокон СН при переломе тела и ветви СК приводят к снижению их численности, которая не компенсируется к концу эксперимента. Более тяжелую степень повреждения СН обуславливает сочетанный перелом костей таза и бедра. Он сопровождается деструктивными изменениями микрососудов эпиневрия, субпериневральными и эндоневральными отеками, периневритом, массовой деструкцией МВ с существенной потерей их численности на протяжении двух месяцев эксперимента. И через 7 месяцев лечения доля измененных МВ остается высокой, превышая норму в 3 раза.

РЕАКТИВНО-ДЕСТРУКТИВНЫЕ ИЗМЕНЕНИЯ БОЛЬШЕБЕРЦОВОГО НЕРВА ПРИ УДЛИНЕНИИ ГОЛЕНИ ДРОБНОЙ И ВЫСОКОДРОБНОЙ ДИСТРАКЦИЕЙ В ЭКСПЕРИМЕНТЕ

Варсегова Т.Н.

ФГУ «Российский научный центр «Восстановительная травматология и ортопедия» им. акад. Г.А. Илизарова» Минздравсоцразвития России, г. Курган, Россия

THE REACTIVE-AND-DESTRUCTIVE CHANGES IN TIBIAL NERVE FOR LEG LENGTHENING USING DIVISION AND HIGH-DIVISION DISTRACTION EXPERIMENTALLY

Varsegova T.N.

Federal State Institution The Russian Ilizarov Scientific Center *Restorative Traumatology and Orthopaedics* of the Ministry of Health and Social Development of Russia, Kurgan, Russia

The comparative analysis of the reactive-and-destructive changes in tibial nerves (TNs) of 31 dogs has demonstrated that leg lengthening using an auto-distractor by the rate of 1 mm for 60 times during 12 hours is accompanied by TN successful structural-and-functional adaptation to limb length increase. Auto-distraction by the daily rate of 3 mm stipulates for more marked demyelinization of nerve conductors. Leg lengthening by 1 mm for 4 times is the most traumatic for tibial nerve mode among those studied, because it is accompanied by more marked destructive changes in myelin fibers with axonal degeneration prevailing, as well as by progressive loss of their quantity.

Цель: сопоставительный анализ реактивно-деструктивных изменений большеберцового нерва (БН) собак при удлинении голени автодистракцией и ручными подкрутками гаек дистракционного аппарата.

Материал и методы. Эксперименты проведены на 33 беспородных собаках. В 1 серии удлинение голени осуществляли аппаратом Илизарова с автоматическим приводом в течение 28 дней с темпом 1 мм в сутки за 60 приемов в течение 12 часов, во 2 серии - в течение 10 дней с темпом 3 мм в сутки за 180 приемов (разовое удлинение 0,017 мм). В 3 серии удлинение осуществляли ручными подкрутками гаек аппарата в течение 28 суток с темпом 1 мм за 4 приема (разовое удлинение 0,25 мм).

Участки опытных и контралатеральных БН иссекали по окончании дистракции, через 30 суток фиксации и 30 суток после снятия аппарата. Определяли площадь поперечного сечения БН (An), суммарную площадь пучков нервных волокон с периневрием (Af-pn), объемную плотность нервных волокон (Vvnf) и эндоневрия (Vve), численную плотность миелиновых нервных (МВ) волокон (NAmf) и долю их деструктивно измененных форм (Deg%). Определяли ядерный индекс (Jnuc) как процентную долю ядросодержащих профилей МВ диаметром более 7 мкм в выборке из 200 проводников. Контроль – БН 5 интактных собак. Статобработку проводили по парному двухвыборочному t-тесту, критерию Вилкоксона для независимых выборок.

Результаты. В продольных срезах часть аксонов имела неровные контуры, признаки дисхромии, встречались единичные удлиненные узлы Ранвье, "овоидные" структуры, короткие «вставочные» интернодальные сегменты (ИС). Динамика J_{nuc} свидетельствовала о повышении по окончании удлинения количества коротких «вставочных» ИС в 1 и 3 сериях (темп дистракции 1 мм). Причем в 1 серии на этапе фиксации J_{nuc} становился ниже нормы, указывая на адаптационный рост БН после прекращения дистракции. К концу эксперимента J_{nuc} восстанавливался в обеих сериях. Во 2 серии динамика J_{nuc} свидетельствовала об удлинении ИС по окончании дистракции и повышении количества коротких ИС в последующие сроки эксперимента.

По окончании дистракции в 3 серии Deg% составляла в среднем 4,4±0,6 %, являясь достоверно большей, чем в 1 (2,4±0,7 %), во 2 (2,6±0,3 %) сериях и в интактном БН (1,6±0,2 %). В конце опыта в 3 серии Deg% оставалась высокой, а в сериях с высокодробной дистракцией приближалась к контролю.

В 1 серии по окончании дистракции $A_{f\text{-}pn}$ снижалась ($p<0,05$) на 9,2 %, обнаруживались единичные новообразованные МВ, NA_{mf} на 13,8 % превышала ($p<0,001$) контроль, а Vv_{nf} была снижена ($p<0,01$) на 13,6 %. Через 30 дней фиксации $A_{f\text{-}pn}$ восстанавливалась, NA_{mf} оставалась повышенной ($p<0,001$) на 12,7 %, а Vv_{nf} пониженной ($p<0,01$) на 7,1 %. В конце опыта различия отсутствовали.

Во 2 серии через 10 дней дистракции NA_{mf} снижалась ($p<0,001$) на 21,1 %, возрастала ($p<0,01$) не только Vv_e, но и $A_{f\text{-}pn}$. Через 30 суток фиксации различия в A_n, $A_{f\text{-}pn}$ отсутствовали. Vv_e продолжала возрастать, NA_{mf},

превышала (p<0,001) контроль на 10 %. В конце опыта Vv_{nf} повышалась относительно предыдущего срока на 5,9 %, NA_{mf} нормализовалась.

В 3 серии через 28 суток дистракции $A_{f\text{-}pn}$, Vv_{nf} и NA_{mf} снижались на 7,2 % (p<0,05), 6,1 % (p<0,01) и 13,9 % (p<0,001) соответственно. Через 30 суток фиксации параметры Vv_{nf} и NA_{mf} оставались сниженными относительно контроля на 7,5 % (p<0,01) и 8,2 % (p<0,001), а после снятия аппарата на 9,7 % (p<0,01) и 16,5 % (p<0,001) соответственно.

Заключение. Удлинение голени автодистрактором с темпом 1 мм за 60 приемов в течение 12 часов сопровождается успешной структурно-функциональной адаптацией БН к увеличению длины конечности. Автодистракция с суточным темпом 3 мм обуславливает более выраженную демиелинизацию нервных проводников. Удлинение голени с темпом 1 мм за 4 приёма является для БН наиболее травматичным из всех исследованных режимов, так как сопровождается более выраженными деструктивными изменениями МВ с преобладанием аксональной дегенерации и прогрессивной потерей их численности.

ТРАНСПЛАНТАЦИЯ МЕЗЕНХИМАЛЬНЫХ СТРОМАЛЬНЫХ КЛЕТОК С ЦЕЛЬЮ КОРРЕКЦИИ НЕВРОЛОГИЧЕСКОГО ДЕФИЦИТА В МОДЕЛИ НАРУШЕНИЙ ВЕНОЗНОГО КРОВОТОКА ГОЛОВНОГО МОЗГА У КРЫС

Васильев И.А., Черных Е.Р. *, Ступак В.В., Шевела Е.Я. *, Останин А.А. *

ФГУ «Научно-исследовательский институт травматологии и ортопедии» Минздравсоцразвития России, *ФГУ «Научно-исследовательский институт клинической иммунологии СО РАМН», г. Новосибирск, Россия

GRAFTING OF MESENCHYMAL STROMAL CELLS FOR NEUROLOGICAL DEFICIT CORRECTION IN A MODEL OF THE BRAIN VENOUS BLOOD FLOW DISORDERS IN RATS

Vasiliyev I.A., Chernykh E.R.*, Stupak V.V., Shevela E.Ya.*, Ostanin A.A.*

Federal State Institution *Scientific Research Institute of Traumatology and Orthopaedics* of the Ministry of Health and Social Development of Russia; * Federal State Institution *Scientific Research Institute of Clinical Immunology of the Siberian Branch of Russian Academy of Medical Sciences,* Novosibirsk, Russia

Modeling of venous stasis has been performed in the parietotemporal zone, accompanied by marked brain edema and the development of gross neurological disorders not cured independently. In the animals subjected to cell therapy using multipotent mesenchymal stromal cells (MMSC) of bone marrow (experimental group) neurological deficit 54-75 % decreased in comparison with control. The neurological disorders of light degree were registered in the experimental group by 21 day. The effect of MMSC introduced on Day 1 postoperatively was significantly higher than in case of their introduction on Day 7, that was manifested in more intense decrease of total points by the modified scale for evaluation of neurological disorder severity (Chen, 2001) and faster resume of animals' ability to eat independently. The data obtained have demonstrated for the first time the ability of MMSC to correct neurological disorders in the model of the brain focal venous ischemia, characterized by spontaneous recovery of low level.

В последнее время клеточные технологии рассматриваются в качестве новых альтернативных подходов к стимуляции репаративных процессов в центральной нервной системе. Среди различных типов клеток мультипотентные мезенхимальные стромальные клетки (ММСК) костного мозга привлекают особое внимание, поскольку продуцируют факторы, обладающие противовоспалительными, нейропротективными, прорегенераторными и проангиогенными эффектами. Эффективность ММСК была неоднократно продемонстрирована в модели окклюзии средне - мозговой артерии у крыс.

Целью настоящей работы явилась оценка эффективности ММСК в модели локальной ишемии, вызванной нарушением венозного оттока.

Моделирование венозного стаза в теменно-височной области сопровождалось выраженным отеком мозга и развитием грубых неврологических нарушений, которые самостоятельно не купировались. У животных, получивших клеточную терапию (опытная группа), неврологический дефицит снижался на 54-75 % по сравнению с контролем. В итоге, к 21 дню в опытной группе регистрировались неврологические расстройства легкой степени. Эффект ММСК, вводимых на первые сутки послеоперационного периода, был значимо выше, чем при введении клеток на 7 сутки, что проявлялось более интенсивным снижением суммы баллов по модифицированной шкале оценки тяжести неврологических расстройств (Chen, 2001) и более быстрым восстановлением способности животных к самостоятельному приему пищи. Полученные нами данные впервые продемонстрировали способность ММСК корригировать неврологические нарушения в модели очаговой венозной ишемии головного мозга, характеризующейся низким уровнем спонтанного восстановления.

ИЗМЕНЕНИЕ МАКСИМАЛЬНОЙ СКОРОСТИ РЕАКЦИИ ПРЕПАРАТА МИОЗИНА СКЕЛЕТНЫХ МЫШЦ СОБАК ПРИ МОДЕЛИРОВАНИИ ОСКОЛЬЧАТОГО ПЕРЕЛОМА КОСТЕЙ ГОЛЕНИ С ПОСЛЕДУЮЩИМ ЛЕЧЕНИЕМ АППАРАТОМ ИЛИЗАРОВА

Гайдышев А.И., Лунева С.Н., Стогов М.В.

ФГУ «Российский научный центр «Восстановительная травматология и ортопедия» им. акад. Г.А. Илизарова» Минздравсоцразвития России, г. Курган, Россия

MAXIMAL RATE CHANGE IN THE REACTION OF CANINE SKELETAL MUSCLE MYOSIN IN COMMINUTED LEG BONE FRACTURE MODELING WITH FURTHER TREATMENT USING THE ILIZAROV FIXATOR

Gaidyshev A.I., Luneva S.N., Stogov M.V.

Federal State Institution The Russian Ilizarov Scientific Center *Restorative Traumatology and Orthopaedics* of the Ministry of Health and Social Development of Russia, Kurgan, Russia

The characteristic features of the kinetics and enzymatic activity of skeletal muscle myosin in comminuted leg bone fracture modeling and subsequent treatment using the Ilizarov fixator were revealed in the experiments made in sexually mature mongrel dogs.

Основной задачей современной ортопедии и травматологии является максимально полное восстановление поврежденных конечностей в результате различного рода травм. Наряду со структурным восстановлением поврежденных участков важную роль играет восстановление двигательной активности. Как известно, на молекулярном уровне сократительная способность скелетных мышц связана с работой актинмиозинового комплекса, интенсивность которой зависит от способности миозина гидролизовать АТФ. В связи с этим, мы полагаем, что в основе нарушений сократительной функции скелетных мышц после травмы могут лежать изменения кинетических характеристик сократительных белков и, в частности, миозина. Изучение изменения АТФ-азной активности, как критерия восстановления мышечной ткани, оказывает большую роль в оценки заживления травм в целом.

Целью исследования была оценка изменения максимальной скорости ферментативной реакции гидролиза АТФ препаратром миозина скелетных мышц собак при моделировании оскольчатого перелома костей голени и последующем лечении аппаратом Илизарова.

Эксперимент выполнен на 30 половозрелых беспородных собаках, на которых изучали особенности кинетики и ферментативной активности миозина скелетных мышц при моделировании оскольчатого перелома костей голени с последующим лечением аппаратом Илизарова. В качестве объектов исследования была взята передняя большеберцовая (ПББМ) мышца взрослых беспородных собак: интактных (неоперированных) и экспериментальных. Эвтаназия животных происходила на 21-е, 28-е, 49-е сутки фиксации отломков, а также на 15-е сутки, через 1 и 3 месяца после снятия аппарата Илизарова. Миозин получали согласно модифицированной нами схеме выделения, основанной на растворимости миозина и актомиозина в растворах солей различной ионной силы.

Результаты исследования показали, что препараты миозина передней большеберцовой и икроножной мышцы контралатерального и травмированного сегмента конечности имели сигмоидальную зависимость скорости реакции от концентрации субстрата. Нами обнаружено, что при низких концентрациях АТФ - до 0,01 моль - миозин не проявлял АТФ-азной активности, т.к. скорость реакции не изменялась при росте концентрации АТФ. В связи этим нами была проведена количественная оценка АТФ-азной активности миозина в пределах концентраций АТФ более 0,01 моль.

В ходе проведенных экспериментов максимальная скорость ферментативной реакции в середине срока фиксации в ПББМ контралатеральной конечности была на 33 % больше, чем в дооперационный период. Напротив, к этому же сроку максимальная скорость реакции белка ПББМ оперированной конечности была ниже значения в середине фиксации, но все же оставалась выше дооперационного значения на 87 %. После снятия аппарата на 15-е сутки V_{max} белка ПББМ контралатеральной конечности была на 122 % выше дооперационного значения. Для той же мышцы оперированной конечности был отмечен рост показателя V_{max} на 207 %. Через месяц после снятия аппарата для белка ПББМ контралатеральной конечности отмечалось снижение V_{max}. В срок 3 месяца после снятия аппарата Илизарова отмечалась тенденция к снижению максимальной скорости реакции.

Таким образом, в посттравматический период происходит увеличение скорости ферментативной реакции, что, как мы считаем, связано с модификацией белковых молекул миозина в процессе перекисного окисления. После снятия аппарата Илизарова и в отдаленные сроки происходит замена белка на вновь синтезированный, что подтверждается снижением активности препарата миозина и стремлением ее к дооперационным показателям.

ХАРАКТЕРИСТИКА МИКРОЦИРКУЛЯТОРНОГО РУСЛА КОЖИ ПРИ ВЫСОКОДРОБНОМ АВТОМАТИЧЕСКОМ УДЛИНЕНИИ ГОЛЕНИ (ЭКСПЕРИМЕНТАЛЬНОЕ ИССЛЕДОВАНИЕ)

Горбач Е.Н., Кононович Н.А.

ФГУ «Российский научный центр «Восстановительная травматология и ортопедия» им. акад. Г.А. Илизарова» Минздравсоцразвития России, г. Курган, Россия

THE CHARACTERISTIC OF SKIN MICROCIRCULATORY BED FOR HIGH-DIVISION AUTOMATIC LEG LENGTHENING (AN EXPERIMENTAL STUDY)

Gorbach E.N., Kononovich N.A.

Federal State Institution The Russian Ilizarov Scientific Center *Restorative Traumatology and Orthopaedics* of the Ministry of Health and Social Development of Russia, Kurgan, Russia

The effect of the increased rate of lengthening (3 mm), being achieved with high-division automatic distraction under transosseous osteosynthesis, on the condition of skin integument microcirculatory bed in the projection of regenerated bone has been studied in 18 adult mongrel dogs by physiological (surface thermometry, photoplethysmography), histological and statistical methods of study. The period of distraction has been revealed to be accompanied by changing of the functional units of skin microcirculatory bed in the zone of regenerated bone formation. The presence of active neovasculogenesis signs in this period provided for sufficient oxygenation of integmentary tissues in the limb segment being lengthened, and that led to the rapid recovery of the functional potentials of skin microcirculatory bed vessels in the post-distraction period.

Цель исследования - изучить влияние повышенного темпа удлинения голени на состояние микроциркуляторного русла кожного покрова в зоне регенерата.

Материал и методы. У взрослых беспородных собак (n=18) осуществляли закрытую флексионную остеоклазию костей голени. Отломки фиксировали аппаратом Илизарова. Через 5 суток начинали дистракцию в автоматическом режиме с темпом 3,0 мм в сутки за 120-180 приемов в течение 10 суток. Фиксацию прекращали при формировании механически состоятельного регенерата, в среднем через 33,75±2,39 суток после окончания дистракции. Исследовали кожу передней поверхности голени в проекции регенерата в конце дистракции и фиксации, через 30 суток после снятия аппарата.

Использовали физиологический (поверхностная термометрия, фотоплетизмография), гистологический и статистический методы исследования.

Термометрию и ФПГ проводили в проекции соединительнотканной прослойки регенерата в утренние часы перед первым кормлением в помещении с постоянной температурой воздуха 28,0° С. Использовали диагностический комплекс реограф-полианализатор РГПА-6/12 «РЕАН-ПОЛИ». Оценивали параметры: поверхностную температуру кожи (Тк), среднюю скорость медленного кровенаполнения (ССМКН), дикротический индекс (ДКИ), диастолический индекс (ДСИ), индекс венозного оттока (ИВО), время медленного кровенаполнения (ВМКН).

На парафиновых гистологических препаратах, окрашенных гематоксилином и эозином, по Тенцеру-Унну и полутонких срезах, окрашенных метиленовым синим с постановкой Шик реакции вычисляли численную плотность микрососудов кожи в поле зрения микроскопа при общем увеличении 160х. В качестве контроля исследовали кожный покров 6 интактных собак. Статистическую обработку данных выполняли в пересчете численной плотности микрососудов на 1мм^2 с использованием компьютерной программы AtteStat (Гайдышев И.П., 2003)

Результаты исследования. К концу дистракции Тк в кожном покрове в проекции соединительнотканной прослойки дистракционного регенерата была достоверно выше нормы и составляла 37,39±0,25° С ($p \leq 0,01$). К концу фиксации ее значения соответствовали верхней границе нормы (36,00±0,20) и сохранялись на этом уровне после снятия аппарата.

Методом ФПГ определили, что к концу дистракции происходило резкое повышение тонуса артерий мелкого калибра и артериол, о чем свидетельствовало увеличение более чем на 50,0 % от нормы ССМК и ДКИ ($p \leq 0,01$), отмечалось повышение ВМКН на 41,0 % ($p \leq 0,01$) при норме 46,5±2,97 мс. Все это являлось косвенным признаком увеличения численности функционирующих капилляров в коже удлиняемой области. Снижение ДСИ и ИВО указывало на сохранение венозного оттока. К окончанию периода фиксации в 75 % наблюдений все изучаемые показатели варьировали в пределах нормальных значений. В остальных случаях их восстановление происходило в течение месяца после прекращения аппаратной фиксации.

Гистологически выявлено, что к окончанию периода дистракции в дерме формировались дополнительные сосудистые модули за счет неогенеза сосудов капиллярного типа, в результате чего численная плотность микрососудов увеличивалась на 38,11±0,91 % ($p \leq 0,01$). Через 30 суток фиксации этот показатель был на 27±,48 % ниже, чем в предыдущий период ($p \leq 0,01$), однако достоверно (на 10,4±0,31 %) превышал значения контрольной группы животных ($p \leq 0,05$), что связано с перестройкой сосудистого русла, в частности – с перекалибровкой сосудов и закрытием резервных капиллярных модулей. Через месяц после снятия аппарата

значения численной плотности были незначительно ниже, но не имели достоверной разницы по сравнению с показателями интактных животных (p≥0,05).

Таким образом, при высокодробном автоматическом режиме удлинения с темпом 3,0 мм в сутки период дистракции сопровождается изменением функциональных звеньев микроциркуляторного русла кожи в области формирования костного регенерата. Наличие признаков активного неоваскулогенеза в этот период обеспечивает достаточную оксигенацию покровных тканей в удлиняемом сегменте конечности, что в приводит к быстрому восстановлению функциональных возможностей сосудов микроциркуляторного русла кожи в постдистракционном периоде.

ГИСТОСТРУКТУРНАЯ ХАРАКТЕРИСТИКА ФОРМИРОВАНИЯ РЕГЕНЕРАТА БОЛЬШЕБЕРЦОВОЙ КОСТИ ПРИ УДЛИНЕНИИ ГОЛЕНИ АВТОМАТИЧЕСКИМ ДИСТРАКТОРОМ С ВЫСОКИМ СУТОЧНЫМ ТЕМПОМ

Горбач Е.Н., Степанов М.А.

ФГУ «Российский научный центр «Восстановительная травматология и ортопедия» им. акад. Г.А. Илизарова» Минздравсоцразвития России, г. Курган, Россия

THE HISTOSTRUCTURAL CHARACTERISTIC OF TIBIAL REGENERATED BONE FOEMATION FOR LEG LENGTHENING WITH AN AUTOMATIC DISTRACTOR OF HIGH DAILY RATE

Gorbach E.N., Stepanov M.A.

Federal State Institution The Russian Ilizarov Scientific Center *Restorative Traumatology and Orthopaedics* of the Ministry of Health and Social Development of Russia, Kurgan, Russia

Bone tissue regeneration has been studied in 18 adult mongrel dogs, undergone leg lengthening according to Ilizarov by 3 mm per day after flexion osteoclasis. The complex of qualitative and quantitative histology techniques was used in the study. The use of automatic drive provided for distraction high division (120-180 times). The greatest-degree manifestation of intra- and interdifferon cell heteromorphy was revealed at the early stages of regenerated bone formation, thereby reflecting the phase character of regeneration process and contributing to provisory formation of the structures, which provided for weight-bearing of the newly formed bone part by 30 days of fixation, and that gave the possibility of the fixator demounting. In the post-distraction period the reduction of cell heteromorphy was noted, as well as the prevailing of osteoblastic differon cells, taking part in the formation of the newly formed bone part, the structure of which was closed to organ-specific one month after the fixator removal.

Одним из способов достижения лучших результатов при удлинении конечностей является использование автоматической круглосуточной высокодробной дистракции, когда ритм удлинения близок к естественному росту конечности (Шевцов В.И., Попков А.В., 1998), что позволяет увеличить суточный темп дистракции до 3 мм (Шевцов В.И. с соавт., 2005-2006).

Цель работы - изучение регенерации костной ткани при удлинении голени у собак с темпом 3 мм в условиях круглосуточной высокодробной автоматической дистракции.

18 взрослым беспородным собакам после флексионной остеоклазии осуществляли удлинение голени по Илизарову с использованием автоматического привода (величина удлинения - 14-17 %). Суточный темп удлинения составил 3 мм за 120-180 включений автодистрактора. Регенераты большеберцовых костей исследовали через 5, 10 суток дистракции, 30 суток фиксации и через месяц после снятия аппарата с использованием комплекса методов качественной и количественной гистологии.

Выявлено, что через 5 суток дистракции между отломками формировалась продольно ориентированная рыхлая волокнистая соединительная ткань, клеточный состав которой был представлен малодифференцированными фибробластоподобными клетками (42,4±1,9 %), эндотелиоцитами формирующихся капилляров (18,8±0,73 %), моноцитами (8,5±0,2 %) и костными макрофагами - остеокластами (9,7±0,34 %), чаще обнаруживаемыми у края костных отломков, тучными клетками (5,79±1,7 %), клетками крови (в среднем 16 %).

Через 10 суток дистракции в диастазе наблюдали регенерат гипопластического типа с конусообразными костными отделами, представленными слабоминерализованной трабекулярной костью и высокой соединительнотканной прослойкой (9-11 мм), в которой выявлены малодифференцированные фибробластоподобные клетки, отмечен активный неоваскулогенез. Процентное соотношение клеток в данной области составляло: малодифференцированные фибробластоподобные клетки - 45,1±0,9 %, эндотелиоциты - 26,7±0,7 %, клетки моноцитарно-макрофагального ряда (включая остеокласты) - 11,3±0,3 %, остеобласты - 15,8±0,3 %. Костные отделы, формирующиеся проксимальнее и дистальнее соединительнотканной прослойки в результате эндостального остеогенеза, были представлены продольно ориентированной трабекулярной сетью, трабекулы которой имели игольчатую или зубчатую форму. Содержание Са в проксимальнм костном отделе составило 8,1±0,3 вес.%, в дистальном - 7,3±0,2 вес.%. Долевое распределение клеток в проксимальном и дистальном костных отделах было следующим: малодифференцированные фибробластоподобные клетки -

13,7±0,4 % и 15,9±0,6 %, эндотелиоциты - 16,1±0,5 % и 14,3±0,5 %, остеокласты - 6,3±0,1 и 5,1±0,09 %, остеобласты 55,8±1,3 % и 49±1,9 %, остеоциты - 9,6±0,3 и 8,9±0,4 % .

Через 30 суток фиксации на гистотопограммах регенерат терял зональность и был представлен мелкоячеистой губчатой костью (содержание Са - в среднем 11,5±0,4 %). Ближе к концам отломков образовывалась пластинчатая кость. Содержание Са в области, приближенной к проксимальному отломку, составило 16,7±1,7 вес.%, к дистальному - 15,2±1,3 вес.%. Во всех исследуемых участках преобладали клетки остеобластического дифферона. В этот период возрастала процентная доля остеобластов (57±1,8 %) и остеоцитов (21±0,9 %). Доля остеокластов по сравнению с предыдущим периодом также возрастала до 11±0,3 %, а эндотелиоцитов, напротив, снижалась до 12,8±0,4 %.

Через месяц после снятия аппарата кортикальная пластинка регенерата была непрерывной (содержание Са - 17-20 вес.%). Долевое соотношение клеток было следующим: остеобласты - 52±1,9 %, остеоциты - 31±1,2 %, остеокласты – 7±0,1 %, эндотелиоциты - 9 ±0,3 %. В костно-мозговой полости формировался желтый (с небольшими участками красного) костный мозг. В срединной части этой зоны наблюдали незначительное содержание резорбирующихся костных трабекул.

Таким образом, при формировании костного регенерата на ранних этапах наблюдалась наибольшая выраженность внутри- и междифферонной клеточной гетероморфии, отражающей фазность процесса регенерации и способствующей образованию провизорных костных структур эндостального генеза, обеспечивающих к 30 суткам фиксации опороспособность новообразованного участка кости, что давало возможность демонтировать аппарат. В постдистракционный период отмечено ослабление клеточной гетероморфности и преобладание клеток остеобластического дифферона, участвующих в формировании новообразованного участка кости, строение которого через месяц после снятия аппарата было приближено к органоспецифичному. Применение повышенного суточного темпа с использованием высокодробной автоматической дистракции позволило сократить срок формирования опороспособного участка диафиза по сравнению с классическими ручными режимами удлинения на 18 суток.

ОСОБЕННОСТИ ЗАЖИВЛЕНИЯ ОСКОЛЬЧАТЫХ ПЕРЕЛОМОВ ДИАФИЗОВ БОЛЬШЕБЕРЦОВЫХ КОСТЕЙ В УСЛОВИЯХ ЧРЕСКОСТНОГО ОСТЕОСИНТЕЗА И ПРИМЕНЕНИЯ ГИРУДОТЕРАПИИ

Горбач Е.Н., Степанов М.А., Петровская Н.В., Якиманская Ю.О.

ФГУ «Российский научный центр «Восстановительная травматология и ортопедия» им. акад. Г.А. Илизарова» Минздравсоцразвития России, г. Курган, Россия

THE SPECIAL FEATURES OF THE HEALING OF COMMINUTED TIBIAL SHAFT FRACTURES UNDER THE CONDITIONS OF TRANSOSSEOUS OSTEOSYNTHESIS AND HIRUDOTHERAPY USE

Gorbach E.N., Stepanov M.A., Petrovskaya N.V., Yakimanskaya J.O.

Federal State Institution The Russian Ilizarov Scientific Center *Restorative Traumatology and Orthopaedics* of the Ministry of Health and Social Development of Russia, Kurgan, Russia

The positive effect of hirudotherapy use, contributing to the reduction of the periods of fragmental fixation by 14 days on the average, has been revealed by the model of the impact-related comminuted fractures of leg bone shaft middle third in 33 adult mongrel dogs undergone transosseous osteosynthesis.

Поиск способов сокращения сроков фиксации при костной травме сохраняет актуальность. Известно положительное влияние применения гирудотерапии при лечении посттравматических осложнений (Исаханян Г.С., 1991; Каменев О.Ю., 2006).

Цель исследования. Выявить влияние гирудотерапии на заживление оскольчатых переломов диафизов большеберцовых костей в условиях чрескостного остеосинтеза.

На 33 взрослых беспородных собаках моделировали ударные переломы в средней трети диафизов берцовых костей голени. Через сутки после травмы животным I серии (контроль) осуществляли чрескостный остеосинтез с закрытой репозицией перелома, собакам II серии (опыт) сразу после остеосинтеза дополнительно осуществляли гирудотерапию (накожно в области перелома по 1 приставке 3 раза в неделю, варьируя общее количество сеансов в течение периода фиксации, формируя подгруппы). Животных выводили из опыта через 7 суток фиксации, по ее завершению (35-49 суток) и через 30 суток после снятия аппарата.

Методы исследования: рентгенологический, гистологический.

Во II серии экспериментов через 7 суток фиксации в области перелома диафиза отмечали интенсификацию репаративных процессов, выражающихся в активном остеогенезе в области эндоста и периоста. Механизм костеобразования обеспечивался большей сосудистой проницаемостью, способствующей проникновению в область диастаза камбиальных остеогенных элементов и снятию тканевого отека. Применение 7 сеансов гирудотерапии обеспечивало костное сращение отломков к окончанию периода фиксации (≈35 суток), что сокращало срок фиксации отломков по сравнению с контрольной серией (≈49 суток). Однако при

применении 10-15 гирудо-сеансов к окончанию периода фиксации преобладали процессы десмо- и хондрогенеза, что связано с длительной кровопотерей и снижением кровотока в микрососудах.

Заключение. Положительный эффект применения гирудотерапии при заживлении оскольчатых переломов наиболее выражен в ранние периоды. Осуществление более 7 гирудо-сеансов замедляет процесс остеогенеза в диастазе, пролонгируя достижение органотипичного строения диафиза в области перелома.

ЭКСПЕРИМЕНТАЛЬНО-МОРФОЛОГИЧЕСКОЕ ОБОСНОВАНИЕ ПРИМЕНЕНИЯ ПОВЫШЕННОГО ТЕМПА УДЛИНЕНИЯ ГОЛЕНИ АВТОДИСТРАКТОРОМ

Горбач Е.Н.,. Ступина Т.А., Варсегова Т.Н., Еманов А.А.

ФГУ «Российский научный центр «Восстановительная травматология и ортопедия» им. акад. Г.А. Илизарова» Минздравсоцразвития России, г. Курган, Россия

THE EXPERIMENTAL-AND-MORPHOLOGICAL SUBSTANTIATION OF USING THE INCREASED RATE OF LEG LENGTHENING WITH AN AUTO-DISTRACTOR

Gorbach E.N., Stupina T.A., Varsegova T.N., Yemanov A.A.

Federal State Institution The Russian Ilizarov Scientific Center *Restorative Traumatology and Orthopaedics* of the Ministry of Health and Social Development of Russia, Kurgan, Russia

The experimental-and-morphological study on the possibility of leg lengthening by the rate of 3 mm per day with an auto-distractor has been performed in 12 adult mongrel dogs. It has been validated histologically, that the technique proposed allows to restore limb length in short periods, thereby providing for its weight-bearing without irreversible destructive changes in peripheral nerves and joints.

Одной из актуальных задач удлинения конечности, требующих теоретического обоснования и практического решения, является выбор оптимальных темпа и дробности дистракции с помощью автоматических устройств.

Цель – изучение динамики костеобразования, состояния периферических нервов и суставного хряща при удлинении конечности автодистрактором с темпом 3 мм за 180 приемов.

Эксперименты выполнены на 12 беспородных собаках, которым удлиняли голень аппаратом Илизарова с суточным темпом 3 мм за 180 приемов (автодистракция). Этапы эксперимента: 10 суток дистракции, 30 суток фиксации, 30 суток без аппарата.

Методы исследования: рентгенологический, гистологический.

Результаты. К окончанию периода дистракции в диастазе формировался регенерат гипопластического типа с конусообразными костными отделами, однако выявлено наличие остеогенного потенциала клеток соединительнотканной прослойки и активный неоваскулогенез этого участка. Хорошая оксигенация тканей, функциональная активность клеток объясняют быстрое замещение соединительнотканной прослойки костной тканью после прекращения дистракции. Через 30 суток после снятия аппарата в диастазе отмечали формирование непрерывной компактизирующейся костной пластинки и костномозговой полости, содержащей кроветворно-жировой мозг. На всех этапах эксперимента отсутствовали массовые деструктивные изменения со стороны нервных волокон большеберцового нерва. В суставном хряще выявлены неглубокие частичные повреждения обратимого характера, сопровождающиеся активизацией пролиферативных и биосинтетичеких процессов.

Заключение. Предложенная методика удлинения голени позволяет в короткие сроки восстановить длину конечности, обеспечивая ее опороспособность, не вызывая необратимых деструктивных измененииий в периферических нервах и суставах.

РАЗРАБОТКА БИОКОМПОЗИТОВ НОВОГО ПОКОЛЕНИЯ НА ОСНОВЕ КСЕНОГЕННОГО ДЕМИНЕРАЛИЗОВАННОГО КОСТНОГО МАТРИКСА С ДОБАВЛЕНИЕМ РЕКОМБИНАНТНЫХ КОСТНЫХ МОРФОГЕНЕТИЧЕСКИХ БЕЛКОВ ЧЕЛОВЕКА RHBMP -2 И RHBMP -7

Громов А.В., Бартов М.С., Никитин К.Е., Мишина Д.М., Субботина М.Е., Соболева Л.А., Овечкина Т.А., Грунина Т.М., Сергиенков М.А., Лаврова Н.В., Полетаева Н.Н., Галушкина З.М., Семихин А.С., Ткачук А.П., Шарапова Н.Е., Карягина А.С., Лунин В.Г.

ФГБУ «Научно-исследовательский институт эндопротезирования и микробиологи им. Н.Ф. Гамалеи» Минздравсоцразвития России, г. Москва, Россия

THE DEVELOPMENT OF BIOCOMPOSITES OF NEW GENERATION ON THE BASIS OF XENOGENIC DEMINERALIZED BONE MATRIX WITH ADDITION OF HUMAN RECOMBINANT BONE MORPHOGENETIC PROTEINS RHBMP -2 AND RHBMP -7

Gromov A.V., Bartov M.S., Nikitin K.E., Mishina D.M., Subbotina M.E., Soboleva L.A., Ovechkina T.A., Grunina T.M., Sergiyenkov M.A., Lavrova N.V., Poletayeva N.N., Galushkina Z.M., Semikhin A.S., Tkachuk A.P., Sharapova N.E., Kariagina A.S., Lunin V.G.

Federal State Budget Institution *The Gamaleya Scientific Research Institute of Epidemiology and Microbiology* of the Ministry of Health and Social Development of Russia, Moscow, Russia

The production technology of "Gamalant" biocomposite materials of new generation on the basis of xenogenic demineralized bone matrix (DBM) with addition of human recombinant bone morphogenetic proteins, rhBMP-2 and rhBMP-7, has been developed. The clinical trials of "Gamalant" osteoplastic materials developed, which have been conducted in the country leading medical institutions, evidence the high qualities of the preparations: there were no complications in patients, regeneration occurred more effectively, than on the average for the similar surgeries.

Разработка и внедрение новых технологий в области остеопластики является перспективным и актуальным направлением современной медицины, особенно в связи с необходимостью уменьшения периода реабилитации больных после сложных хирургических вмешательств.

Основными требованиями к остеопластическим материалам являются биосовместимость, биодеградация, остеокондуктивность и остеоиндуктивность - способность инициировать остеогенез в месте имплантации материала.

Для повышения остеоиндуктивности костных имплантатов в качестве дополнительных компонентов используют активные белковые субстанции — факторы роста, основными из которых являются костные морфогенетические белки (Bone Morphogenetic Proteins, BMPs).

Согласно результатам современных исследований, BMP являются самыми важными факторами регенерации кости и хряща. Опыты на животных и широкое клиническое применение продемонстрировали эффективность BMP в качестве активного стимулятора остеогенеза, по своему регенераторному потенциалу равного или превосходящего аутологичный костный материал.

Несмотря на значительное разнообразие остеогенных композитных материалов, представленных на мировом рынке, биомедицинские продукты с применением BMP на российском рынке отсутствуют.

В нашей лаборатории была разработана технология получения биокомпозиционных материалов нового поколения «Гамалант» на основе ксеногенного деминерализованного костного матрикса (ДКМ) с добавлением рекомбинатных костных морфогенетических белков человека rhBMP -2 и rhBMP -7.

С помощью генно-инженерного подхода были получены продуценты рекомбинантных белков rhBMP-2 и rhBMP-7, использование которых позволяет получать препараты белков с высокой степенью очистки. Биологическая активность препаратов rhBMP-2 и rhBMP-7 показана в экспериментах in vitro по индукции синтеза щелочной фосфатазы в культурах эукариотических клеток C2C12 и C3H10T1/2.

При изготовлении ксеногенного ДКМ применялась оригинальная технология очистки матрикса с биохимическим контролем эффективности процессов обработки по ряду параметров: содержание жира, кальция, фосфора, нативных BMP-2 и BMP-7, влажность, pH, стерильность. Были определены необходимые диапазоны измеряемых параметров с целью стандартизации получаемых материалов. Создана широкая линейка продуктов «Гамалант»: костная крошка различных размеров, композитные материалы, мембраны и др.

Остеоиндуктивность продуктов «Гамалант» оценивали в экспериментах на крысах как на модели эктопического остеогенеза, так и при внутрикостной имплантации. Оценку остеоиндуктивности проводили биохимически (минерализация, активность щелочной фосфатазы, маркеры остеогенеза в крови) и гистологически. Имплантируемые биокомпозиты демонстрировали высокую биосовместимость и остеоиндуктивность.

Клинические испытания разработанных остеопластических материалов «Гамалант», проведенные в Центральном институте травматологии и ортопедии им. Н.Н. Приорова, Башкирском государственном медицинском университете, Федеральном государственном учреждении здравоохранения «Клинический центр стоматологии ФМБА России», Республиканской клинической больнице имени Г.Г. Куватова, свидетельствуют о

высоких потребительских качествах препаратов: у пациентов отсутствовали осложнения, регенерация проходила более эффективно, чем в среднем при аналогичных операциях. На разработанные изделия медицинского назначения получены регистрационные удостоверения и сертификаты соответствия.

ОСОБЕННОСТИ СИСТЕМЫ ГЕМОСТАЗА И КОСТНОЙ РЕГЕНЕРАЦИИ В УСЛОВИЯХ ВЫСОКОГОРЬЯ ПРИ ОСТЕОСИНТЕЗЕ АППАРАТОМ ИЛИЗАРОВА

Джумабеков С.А., Исаков Б.Д.

Кыргызская Государственная медицинская академия, г. Бишек, Кыргызстан

THE DETAILS OF HEMOSTASIS SYSTEM AND BONE REGENERATION UNDER HIGH-ALTITUDE CONDITIONS FOR OSTEOSYNTHESIS WITH THE ILIZAROV FIXATOR

Dzhumabekov S.A., Isakov B.D.

The Kirghiz State Medical Academy, Bishkek, Kirghizstan

The fibrinolytic and coagulation activity has been studied during the leg lengthening in mongrel dogs performed under high-altitude conditions. It has been established that application of distraction – prolonged stress – through the blood structural parameters changed to hypercoagulation leads to deepening and stabilization of the tendency towards hypercoagulation which holds all over the period of distraction. The worsening of bone tissue regeneration potentials occurs in case of limb lengthening under high-altitude conditions for the selected optimal single value of lengthening gain. In its turn, this is a reflection of the clinical state of the animals which could not put their limb under axial load timely, and that leads to contracture of adjacent joints. The data of laboratory investigation of the coagulation system give the reason to recommend clinicians to take the following into consideration: through prethrombotic conditions the application of distraction can cause the development of thromboembolic complications in microcirculatory bed vessels, and it's necessary to take the appropriate preventive measures to avoid them.

Для решения поставленных задач была проведена экспериментальная работа в высокогорной лаборатории на высоте 3200 метров над уровнем моря. Для эксперимента были использованы беспородные собаки в возрасте от 1 до 3 лет, с массой тела 10-20 килограмм, длиной голени не менее 15 сантиметров. В высокогорной базе собакам проведено оперативное вмешательство. Под внутривенным наркозом проводили открытую остеотомию средней трети берцовых костей с монтажом аппарата Илизарова. Собаки были разделены на две группы, в первой из них на седьмые сутки начали проводить дистракцию по 1 мм в сутки за четыре приема в течение 10 дней, во второй группе собак дистракция не проводилась.

Каждые 7 дней с момента начала дистракции по 2 собаки из каждой группы выделялись для лабораторного исследования: проводили забор крови для изучения свертываемости, проводилось рентгенобследование оперированной конечности, забор микропрепарата из очага костной регенерации. Наблюдаемые нами при дистракции гиперкоагуляция и торможение фибринолиза, по нашему мнению, объясняются возрастанием коагулирующих свойств тканей в условиях высокогорья. Результаты эксперимента показали, что сама операция вызывает существенные изменения в коагулогическом потенциале крови. Но на фоне измененных в сторону гиперкоагуляции структурных показателей крови включение дистракции — пролонгированного стрессового фактора - приводит к усугублению гиперкоагуляции.

При исследовании макро-, микропрепаратов из очага костной регенерации мы выявили четкую зависимость результатов удлинения конечностей аппаратом Илизарова при стабильной фиксации костных отломков от влияния патофизиологических факторов высокогорья. При сравнении данных, полученных в условиях равнин, и данных, полученных нами в условиях высокогорья, установлено следующее: при удлинении конечности в условиях высокогорья при выбранной оптимальной разовой величине прибавки удлинения идет ухудшение регенераторных возможностей костной ткани. В свою очередь, это является отображением клинического состояния животных, которые не могут своевременно осуществлять осевую нагрузку на конечность, что ведёт к контрактуре смежных суставов.

На основании этого, мы можем утверждать о целесообразности удлинения конечности в условиях низкогорья для создания оптимальных условий для регенерации костной ткани при различных патологиях конечностей с целью исключения возможных осложнений, связанных с нарушением роста дистракционного регенерата. Данные лабораторного исследования свертывающей системы дают основание рекомендовать клиницистам учитывать следующее: на фоне предтромботических состояний включение дистракции может привести к образованию в сосудах микроциркуляторного русла тромбоэмболических осложнений, для предотвращения чего необходимо принимать меры соответствующей профилактики.

Кроме этого, нами проведено исследование микроэлементного состава костного регенерата, в результате которого установлено, что в процессе индивидуальной адаптации организма к высокогорью состояние костной ткани характеризуется морфофункциональными и физиологическими проявлениями, укладывающимися в понятие «высокогорного отека», «высокогорного остеопороза», формирование которых начинается со стресс-реакции, связанной с перевозкой животных в горы и продолжается в течение 30-ти дней пребывания в

высокогорье. Особенностью патогенеза «высокогорного остеопороза» является обмен микроэлементов, проявляющийся фазностью изменений их содержания: накоплением в первые 3-7 дней адаптации Fe, Na, Cu, Zr, Mo, Ba, Si и Ti и потерей Ca, Mg, Al, Sr, P, Zn, As, Pb, Ti, Ni, содержание которых на 15-30-е дни пребывания в горах еще более уменьшается.

КЛИНИКО-МОРФОЛОГИЧЕСКИЕ ОСОБЕННОСТИ ОСТЕОГЕНЕЗА СТРУКТУР ВЕРТЛУЖНОЙ ВПАДИНЫ ПРИ ПРИМЕНЕНИИ ЦЕМЕНТНЫХ СПЕЙСЕРОВ В УСЛОВИЯХ ГНОЙНОЙ ИНФЕКЦИИ

Дзюба Г.Г. [1], Ерофеев С.А. [1], Чернигов Ю.В. [2], Кондрахин И.С. [2], Одарченко Д.И. [1]

[1]ГОУ ВПО «Омская государственная медицинская академия», [2]ГОУ ВПО «Омский государственный аграрный университет, институт ветеринарной медицины», г. Омск, Россия

CLINICAL-AND-MORPHOLOGICAL DETAILS OF OSTEOGENESIS OF ACETABULAR STRUCTURES FOR USING CEMENT SPACERS UNDER THE CONDITIONS OF PURULENT INFECTION

Dziuba G.G.[1], Yerofeyev S.A.[1], Chernigov Yu.V.[2], Kondrakhin I.S.[2], Odarchenko D.I.[1]

[1] State Educational Institution of Higher Professional Education *The Omsk State Medical Academy*, Omsk;
[2] State Educational Institution of Higher Professional Education *The Omsk State Agrarian University, Institute of Veterinary Medicine*, Omsk, Russia

Purulent coxitis with the symptoms of proximal femoral and acetabular destruction was modeled in 12 adult mongrel dogs. The animals were divided into two groups: the main group and the group of comparison. Surgical measures included arthrotomy, femoral head resection and draining in the group of comparison. As for the main group, the technique was supplemented with setting of a therapeutic endoprosthesis (spacer) made of antibiotic-containing bone cement. It has been revealed, that organotypical bone tissue is restored to the extent, sufficient to perform further reconstructive-and-restorative surgeries, in the process of infection suppressing using the articulating spacers in the zones of acetabular osteolysis.

Одним из основных факторов, определяющих тяжесть течения гнойного процесса в костных структурах тазобедренного сустава, являются деструктивные изменения, связанные с их относительной абиогенностью и, как следствие, дальнейшим персистированием патогенов. Подобные процессы свойственны гнойным кокситам и периэндопротезной инфекции и приводят к потере костных структур вертлужной впадины.

Цель работы - определение степени восстановления костных структур вертлужной впадины при применении цементных спейсеров в условиях экспериментальной модели гнойного коксита.

Материал и методы. Эксперименты выполнены на 12 беспородных взрослых собаках. После получения модели гнойного коксита с явлениями деструкции проксимального отдела бедренной кости и вертлужной впадины животные были разделены на 2 группы: основную и группу сравнения. В группе сравнения оперативные мероприятия включали артротомию, резекцию головки бедренной кости и дренирование. В основной группе указанные мероприятия дополняли установкой лечебного эндопротеза (спейсера), изготовленного из костного цемента, содержащего антибиотик. Методы исследования: клинический, рентгенологический, ангиографический, гистологический.

Результаты. В обеих группах достигнуто подавление инфекционного процесса. Укорочение оперированной конечности у собак группы сравнения составляло в среднем 4±1 см, в основной – после установки спейсера анатомического укорочения конечности не отмечалось. Частичное восстановление опорной функции конечности зарегистрировано в основной группе в течение 28,0±6 суток, в группе сравнения собаки пораженную конечность не нагружали. Рентгенологически после операции литические процессы в кости останавливались у животных обеих групп, однако восстановления костных структур вертлужной впадины в группе сравнения отмечено не было. В основной группе после операции отмечали бурное течение процессов репаративного остеогенеза с приростом костной ткани (в 2,5-4 раза) в области вертлужной впадины и проксимального отдела бедренной кости. Подобные процессы активно протекали от 30-х суток до 4 месяцев после установки спейсера, затем их интенсивность заметно падала и останавливалась к 5-6 месяцам. Гистологически в первые 4 недели эксперимента отмечали наличие участков деструкции костной ткани, сопровождающейся мононуклеарной и нейтрофильной инфильтрацией, с замещением её соединительной тканью. К окончанию эксперимента в нагружаемых участках дна и крыши вертлужной впадины отмечалось восстановление зрелой костной ткани, гистоархитектоника которой определялась зонами нагрузки, причем область, граничащая со спейсером, была представлена соединительной тканью, в которую активно врастают костные трабекулы. В ненагружаемых зонах отмечено активное восстановление хрящевой ткани, представленной пролиферирующими и участками достаточно зрелых хондроцитов с упорядоченной цитоархитектоникой и подлежащей зрелой или созревающей костной тканью. На ангиограммах в основной группе было отмечено увеличения диаметра артерий, огибающих шейку бедренной кости, в среднем в 1,5 раза и появления добавочных артериальных сосудов области проксимального отдела бедра.

Таким образом, при подавлении инфекции с использованием артикулирующих спейсеров в зонах остеолиза вертлужной впадины восстанавливается органотипическая костная ткань в объемах, достаточных для

проведения дальнейших реконструктивно-восстановительных операций. Это подтверждает общебиологическую закономерность Г.А. Илизарова (1986) об адекватности функциональной нагрузки и кровоснабжения и взаимном влиянии этих факторов на формообразовательные процессы в кости.

ОСОБЕННОСТИ ЗАЖИВЛЕНИЯ ПЕРЕЛОМОВ НИЖНЕЙ ТРЕТИ КОСТЕЙ ПРЕДПЛЕЧЬЯ В УСЛОВИЯХ ЧРЕСКОСТНОГО ОСТЕОСИНТЕЗА (ЭКСПЕРИМЕНТАЛЬНОЕ ИССЛЕДОВАНИЕ)

Еманов А.А.

ФГУ «Российский научный центр «Восстановительная травматология и ортопедия» им. акад. Г.А. Илизарова» Минздравсоцразвития России, г. Курган, Россия

THE CHARACTERISTIC FEATURES OF HEALING OF LOWER THIRD FOREARM BONE FRACTURES UNDER TRANSOSSEOUS OSTEOSYNTHESIS (AN EXPERIMENTAL STUDY)

Yemanov A.A.

Federal State Institution The Russian Ilizarov Scientific Center *Restorative Traumatology and Orthopaedics* of the Ministry of Health and Social Development of Russia, Kurgan, Russia

Two series of experiments have been performed in 12 mongrel dogs. The regeneration of forearm bone fractures in shaft lower third has been studied under the conditions of transosseous osteosynthesis according to Ilizarov. It has been revealed that the rate of consolidation depends on injury duration, reposition accuracy and the degree of damaging the vessels supplying bone.

Репаративная регенерация костной ткани остается одним из актуальных вопросов современной медицины (Барабаш А.П., 2010). Несмотря на многообразие способов лечения повреждений опорно-двигательной системы, удельный вес посттравматических осложнений, связанных с нарушением репаративного остеогенеза, продолжает расти (Барков А.В. и др., 2010).

Целью исследования было изучить рентгеноморфологическую картину репаративного остеогенеза при заживлении переломов костей предплечья в нижней трети в условиях чрескостного остеосинтеза по Илизарову.

Проведено 2 серии опытов на 12 взрослых беспородных собаках. Всем животным производили остеотомию долотом в дистальном отделе сегмента. В первой серии сразу после нарушения целостности костей осуществляли чрескостный остеосинтез [Патент № 2295929]. Во второй серии остеосинтез производили по той же методике, но на четвертые сутки после остеотомии. У всех животных ось кости была правильная и сохранялась на протяжении всего эксперимента. Во второй серии у двух собак наблюдалось смещение отломков локтевой кости по ширине до ½ ее диаметра. В работе использовали клинический, рентгенологический морфологический и статистический методы исследования. Рентгенологический контроль осуществляли через каждые 7 суток фиксации. Выведение животных из опыта производили на 30, 45 (момент клинического сращения) и через 30 суток после снятия аппарата.

После операции у животных обеих серий эксперимента к 7-10 суткам фиксации отмечали нормализацию основных физиологических показателей и опорную функцию оперированной конечности.

Рентгенологически на 30 сутки фиксации (момент снятия аппарата) при переломах в первой серии опытов межотломковая щель слабо визуализировалась и была заполнена плотными гомогенными тенями. Гистологически отмечалось формирование кортикальной пластинки, состоящей из компактизирующейся губчатой кости, и костномозговой полости, представленной в регенерате редкой сетью костных трабекул и красным костным мозгом. Во второй серии аналогичные рентгенологические признаки проявлялись только к 45 суткам фиксации (момент снятия аппарата). При этом периостальная мозоль была более выражена. К этому сроку регенерат состояла из костной, хрящевой и волокнистой соединительной тканей. Гистологически определялось костное сращение, представленное в интермедиарной зоне компактизирующейся губчатой костью, в костномозговой полости – губчатой костью крупноячеистой структуры и волокнистой хрящевой тканью. Через месяц после снятия аппарата в обеих сериях линия остеотомии просматривалась в виде слабозаметного участка просветления на уровне кортикальных пластинок кости. Между отломками была сформирована единая костномозговая полость. Зона сращения перелома была представлена компактизирующейся пластинчатой костной тканью, формирующей корковую пластинку.

Таким образом, заживление переломов костей зависит от точности сопоставления костных фрагментов, глубины нарушения сосудистого бассейна и давности травмы. Процесс формирования костного сращения и органотипической перестройки новообразованных участков диафизов при заживлении переломов нижней трети костей предплечья при отсроченной репозиции был более пролонгирован.

ЭФФЕКТ ИЛИЗАРОВА: ЭКСПЕРИМЕНТАЛЬНО-МОРФОЛОГИЧЕСКИЙ АНАЛИЗ И БИОЛОГИЧЕСКИЙ МЕХАНИЗМ РЕАЛИЗАЦИИ

Ирьянов Ю.М.

ФГУ «Российский научный центр «Восстановительная травматология и ортопедия» им. акад. Г.А. Илизарова» Минздравсоцразвития России, г. Курган, Россия

THE ILIZAROV EFFECT: EXPERIMENTAL-AND-MORPHOLOGICAL ANALYSIS AND BIOLOGICAL MECHANISM OF REALIZATION

Irianov Yu.M.

Federal State Institution The Russian Ilizarov Scientific Center *Restorative Traumatology and Orthopaedics* of the Ministry of Health and Social Development of Russia, Kurgan, Russia

The morphological analysis of the Ilizarov effect on the morphogenesis and three-dimensional organization of regenerated bone and blood vessels has been made for leg lengthening under the conditions of distraction osteosynthesis.

Значительный вклад в изучение влияния механических факторов на живые ткани внес академик Г.А. Илизаров и его школа, что позволило Г.А. Илизарову в 1986 г. сформулировать «общебиологическое свойство тканей отвечать на дозированное растяжение ростом и регенерацией». Это положение, известное как «эффект Илизарова», в 1988 г. было зарегистрировано как открытие № 355, с приоритетом от 24 ноября 1970 г. в редакции – «экспериментально и клинически установлено неизвестное ранее общебиологическое свойство тканей отвечать на возникающее в них дозированные напряжения, преимущественно напряжения растяжения, ростом и регенерацией, обусловленные стимуляцией процессов биосинтеза в тканях (Эффект Илизарова)».

Цель работы – морфологический анализ влияния эффекта Илизарова на морфогенез и объемно-пространственную организацию костной ткани регенерата и кровеносных сосудов при удлинении голени в условиях дистракционного остеосинтеза.

Материал и методы исследования. В настоящей работе методами трансмиссионной и сканирующей электронной микроскопии, рентгеновского электронно-зондового микроанализа и гистохимии исследовали репаративное костеобразование и особенности морфогенеза дистракционных регенератов большеберцовых костей взрослых собак, формирующихся после флексионной остеоклазии на различных этапах удлинения голени аппаратом Илизарова с суточным темпом 0,75-1 мм за 3-4 приема. Для сравнения исследовали регенераты большеберцовых костей взрослых собак после флексионной остеоклазии и нейтральном остеосинтезе аппаратом Илизарова.

Результаты и их обсуждение. Установлено, что дистракция оказывает формообразующее и ориентирующее влияние на регенерирующую костную ткань и изменяет ее объемно-пространственную организацию. При этом сфероидальные костные лакуны трансформируются в цилиндрические первичные остеоны, вершины которых являются ростковыми зонами регенерата. Они образованы слабо минерализованной костной тканью, рост которой осуществляется за счет циркулярной и продольной аппозиции, а также интерстициально, что обеспечивает продольный рост первичных остеонов и регенерата со скоростью, соответствующей темпу дистракции. Участки регенерата, где осуществляется взаимопроникновение ростковых зон первичных остеонов, являются зонами пролонгированного костного сращения. Продольный рост дистракционного регенерата по силовому вектору растяжения обеспечивается врастанием навстречу друг другу со стороны проксимального и дистального костных отломков первичных остеонов, которые образуются по ходу сосудистых петель, окруженных пролиферирующими периваскулярными остеогенными клетками. Первичные остеоны являются провизорными структурами, после прекращения дистракции они резорбируются и заменяются вторичными остеонами, образованными пластинчатой костной тканью. В формировании костной ткани дистракционного регенерата принимают участие гетерогенные популяции периваскулярных и свободно циркулирующих остеогенных клеток, относящихся к категории индуцибельных и детерминированных. Часть периваскулярных клеток дифференцируется в фибробласты и в миофибробласты, опосредующие формообразующее влияние сил напряжения растяжения на волокнистые структуры. Влияние дистракции на репаративное костеобразование не ограничивается пределами оперированного сегмента конечности, а с участием нейроэндокринных регуляторных механизмов реализуется на уровне целого организма, о чем свидетельствуют ультраструктурные особенности кальцитониноцитов щитовидных желез, отражающие активизацию биосинтетических и секреторных процессов, направленных на усиление продукции кальцитонина. Дистракция тормозит темп минерализации костного регенерата и особенно значительно - в его срединной прослойке, что связано с аккумуляцией здесь сульфатированных гликозаминогликанов и протеогликанов и активными процессами коллагено- и фибриллогенеза. В этой зоне отсутствует сплошной фронт минерализации и значительная часть минеральных соединений представлена аморфным фосфатом кальция. Дистракция изменяет качественный состав регенерирующей костной ткани, снижая в ней долю высоко кальцифицированных компонентов. Ультраструктурные особенности артериальных сосудов дистракционного регенерата

свидетельствуют о новообразовании и ремоделировании эластических элементов во всех трех оболочках, что связано с появлением в артериях метаболически активированных гладких миоцитов. Фактором, стимулирующим и поддерживающим процесс эластогенеза, является напряжение растяжения, возникающее в сосудах при дистракционном остеосинтезе. Ультраструктурная организация кровеносных капилляров в дистракционном регенерате характеризует высокий уровень транскапиллярного обмена и облегчает удлинение и разрастание новообразованных капиллярных терминалей в интерстициальных пространствах зоны роста регенерата. Дистракция придает векторный характер процессам ангиогенеза и оказывает ориентирующее влияние на вновь образующиеся кровеносные сосуды. Микроангиоархитектоника дистракционного регенерата характеризуется наличием сосудистых петель и формированием микрососудистых комплексов, в которых протяженность и суммарный объем сосудов венулярного звена превышает объем артериолярного русла и особенно значительно - на периостальной поверхности регенерата, где образуются параартериолярные венозные сплетения и микроциркуляторные модули, в которых многочисленные сосудистые анастомозы создают пространственно упорядоченную структуру путей притока и оттока крови.

Таким образом, проведенные исследования позволили раскрыть механизм, обеспечивающий костеобразование по силовому вектору дистракции, быстрое удлинение дистракционного регенерата и выявить основные закономерности его морфогенеза.

СОЗДАНИЕ ЛОКАЛЬНЫХ ОЧАГОВ ГРАНУЛЯЦИОННОЙ ТКАНИ В КОСТНОМ МОЗГЕ – МАЛОИНВАЗИВНЫЙ МЕТОД СТИМУЛЯЦИИ РЕПАРАТИВНЫХ ПРОЦЕССОВ

Ирьянов Ю.М., Ирьянова Т.Ю., Горбач Е.Н., Дюрягина О.В.

ФГУ «Российский научный центр «Восстановительная травматология и ортопедия» им. акад. Г.А. Илизарова» Минздравсоцразвития России, г. Курган, Россия

THE PRODUCTION OF LOCAL GRANULATION TISSUE FOCI IN BONE MARROW IS A LITTLE-INVASIVE METHOD OF REPARATIVE PROCESS STIMULATION

Irianov Yu.M., Irianova T.Yu., Gorbach E.N., Diuriagina O.V.

Federal State Institution The Russian Ilizarov Scientific Center *Restorative Traumatology and Orthopaedics* of the Ministry of Health and Social Development of Russia, Kurgan, Russia

The use of the method of production of local granulation tissue foci in bone marrow to stimulate reparative processes in both the bone and skin injured has been substantiated from the experimental-and-morphological point of view.

В настоящее время активно развиваются клеточные технологии, основанные на использовании «взрослых» стволовых клеток костного мозга - мультипотентных мезенхимальных стромальных клеток (ММСК). Грануляционная ткань, формирующаяся в костномозговой полости при заживлении костных ран, представляет особый интерес в качестве одного из возможных источников ММСК при репаративных процессах в связи с тем, что клетки-предшественники большинства макрофагов, фибробластов, остеобластов и эндотелиоцитов в регенерате являются именно ММСК костного мозга.

Цель работы. Экспериментально-морфологическое обоснование использования метода создания локальных очагов грануляционной ткани в костном мозге для стимуляции репаративных процессов.

Материал и методы. Эксперименты выполнены на 30 крысах линии Вистар с соблюдением правил гуманного обращения с животными. Под общей анестезией у 20 животных моделировали перелом в средней трети диафиза большеберцовой кости [Ирьянов Ю.М. с соавт., 2010] и проводили операцию чрескостного остеосинтеза, используя разработанный нами минификсатор [патенты РФ №№ 87899, 87900]. Под местной анастезией у 10 крыс при помощи специального устройства [патент РФ № 88837] в межлопаточной области создавали стандартную полнослойную кожную рану округлой формы диаметром 3 мм. Для создания локальных очагов грануляционной ткани в костном мозге и стимуляции репаративных процессов применяли методику остеоперфораций в метаэпифизарных отделах неоперированных большеберцовых костей. Материал регенератов кости и кожи исследовали при помощи методов рентгенографии, световой и электронной микроскопии, морфометрии, электронно-зондового микроанализа.

Результаты. Проведенные исследования показали, что создание локальных очагов грануляционной ткани в костном мозге оказывает терапевтическое воздействие на патологический процесс при травме, способствует восстановлению органотипического строения кости, кожи и ее дериватов после повреждения. Отмечается более раннее образование регенерата в зоне повреждения и усиление перестроечных процессов. Возможный механизм стимулирующего эффекта остеоперфорации на репаративные процессы обеспечивается эндокринными и паракринными путями воздействия, реализуется с участием систем нейроэндокринной и иммунной регуляции и секреции ряда цитокинов и факторов роста, а также связан с существованием пула индуцибельных клеток-предшественников, способных к миграции, хоумингу и энграфтингу. Полученные данные могут быть использованы для лечении травматических повреждений кости и кожи при вялотекущих

репаративных процессах, особенно у пациентов пожилого и старческого возраста, а также у ослабленных больных.

ЭКСПЕРИМЕНТАЛЬНО-МОРФОЛОГИЧЕСКОЕ ОБОСНОВАНИЕ ИСПОЛЬЗОВАНИЯ БИОМИНЕРАЛА КОСТНОЙ ТКАНИ ДЛЯ СТИМУЛЯЦИИ РЕПАРАТИВНОГО ОСТЕОГЕНЕЗА

Ирьянов Ю.М., Ирьянова Т.Ю., Дюрягина О.В.

ФГУ «Российский научный центр «Восстановительная травматология и ортопедия» им. акад. Г.А. Илизарова» Минздравсоцразвития России, г. Курган, Россия

THE EXPERIMENTAL-AND-MORPHOLOGICAL SUBSTANTIATION OF BONE TISSUE BIOMINERAL USE FOR REPARATIVE OSTEOGENESIS STIMULATION

Irianov Yu.M., Irianova T.Yu., Diuriagina O.V.

Federal State Institution The Russian Ilizarov Scientific Center *Restorative Traumatology and Orthopaedics* of the Ministry of Health and Social Development of Russia, Kurgan, Russia

When bone tissue mineral is implanted into a bone defect, reparative osteogenesis is stimulated, and the periods of injured bone healing are reduced.

Разработка и экспериментально-морфологическая апробация остеопластических имплантационных материалов с комплексом заданных свойств остается одной из наиболее актуальных проблем современной травматологии и ортопедии. В настоящее время наиболее часто используемыми остеопластическими материалами являются: алло- и аутокость, керамические материалы, близкие по составу к минеральному компоненту костной ткани, сплавы на основе титана, деминерализованный костный матрикс, биоситаллы и другие материалы, многие из которых ограниченно биосовместимы и не обладают в полной мере остеинтеграционными свойствами.

Цель настоящей работы – морфологический анализ остеопластической эффективности биоминерала костной ткани (БКТ), полученного без применения термической и деминерализующей обработки, и изучение особенностей репаративного костеобразования при имплантации БКТ в костные дефекты.

Материал и методы исследования. Эксперименты выполнены на 30 половозрелых крысах линии Wistar в контрольной и опытной группах с соблюдением этических норм и правил гуманного обращения с животными. Обе группы животных содержались в одинаковых условиях вивария на стандартном рационе. С использованием общей анестезии в проксимальной трети диафиза большеберцовых костей у животных контрольной и опытной групп моделировали несквозные дефекты диаметром 2 мм и глубиной 2,5-3 мм. В опытной группе животным непосредственно после операции в область сформированного дефекта вводили стерильный биоматериал - гранулированный БКТ, который получали из аллогенных трубчатых костей по оригинальной технологии без применения термической и деминерализующей обработки [Ирьянов Ю.М., Ирьянова Т.Ю. Имплантат из костного биоминерала и способ его получения. // Удостоверение на рационализаторское предложение РНЦ «ВТО» № 35/2010]. Размер гранул БКТ составлял 50-200 мкм. Микрорельеф поверхности гранул БКТ исследовали в сканирующем электронном микроскопе. При помощи электронно-зондового микроанализа в гранулах БКТ измеряли содержание натрия, магния, фосфора, серы и кальция. В сроки 2, 5, 7, 14 и 21 суток животных выводили из эксперимента. Парафиновые срезы оперированных костей окрашивали гематоксилином-эозином и пикрофуксином по ван Гизон. Часть материала исследовали при помощи сканирующего электронного микроскопа и электронно-зондового микроанализатора.

Результаты и их обсуждение. Проведенные исследования показали, что матриксы БКТ, полученные без воздействия высоких температур и деминерализующих агентов, имеют трехмерную структуру взаимосвязанных пор, сохраняют естественную остеоархитектонику, химический состав и структуру, аналогичную минеральной фазе кости, обеспечивают аффинитет к костной ткани и наиболее благоприятные условия для функционирования остеогенных клеток. Шероховатость и наноструктурированность поверхности обеспечивают оптимальные отношения между уровнем адгезии, темпами пролиферации и степенью дифференциации остеогенных клеток.

При имплантации в зону дефекта кости гранул БКТ наблюдается пролонгированная активизация репаративного костеобразования, глубокое прорастание костной ткани в имплантат, ускоряется процесс ремоделирования регенерата и сокращаются сроки заживления поврежденной кости. В опытной группе животных через 14 суток после операции перфорационное отверстие закрывается новообразованной пластинчатой костной тканью с признаками остеокластической резорбции. В контрольной группе формирование тканевоспецифического костного регенерата в области дефекта наблюдается через 21 сутки, при этом происходит лишь постепенное преобразование балочных структур грубоволокнистой костной ткани в более минерализованные и зрелые.

Относительная атравматичность оперативного вмешательства, простота технологии заготовки и консервации имплантационного материала, остеокондуктивные и остеоиндуктивные свойства, характерный

темп биодеградации, соответствующий скорости репаративного костеобразования, отсутствие биологической реакции отторжения ставят исследованный биоматериал в ряд наиболее оптимальных костнопластических материалов, особенно в условиях уменьшения индивидуального остеогенетического потенциала у пациентов зрелого и пожилого возраста.

Таким образом, применение в качестве стимулятора репаративного остеогенеза БКТ, полученного по оригинальной технологии без применения термической и деминерализующей обработки, отрицательно сказывающейся на клинических результатах имплантации [Деев, Р.В. и др., 2008; Корж Н.А. и др., 2008; Marion N.W., Mao J.J., 2006], представляется теоретически обоснованным и перспективным.

ЭКСПЕРИМЕНТАЛЬНО-МОРФОЛОГИЧЕСКОЕ ОБОСНОВАНИЕ ИСПОЛЬЗОВАНИЯ ЭЛЕКТРОМАГНИТНОГО ИЗЛУЧЕНИЯ КРАЙНЕ ВЫСОКИХ ЧАСТОТ ДЛЯ ЛЕЧЕНИЯ ПЕРЕЛОМА В УСЛОВИЯХ ЧРЕСКОСТНОГО ОСТЕОСИНТЕЗА

Ирьянов Ю.М., Ирьянова Т.Ю., Дюрягина О.В., Ирьянова В.Н.

ФГУ «Российский научный центр «Восстановительная травматология и ортопедия» им. акад. Г.А. Илизарова» Минздравсоцразвития России, г. Курган, Россия

THE EXPERIMENTAL-AND-MORPHOLOGICAL SUBSTANTIATION OF USING ELECTROMAGNETIC RAYS OF ULTRAHIGH FREQUENCIES FOR FRACTURE TREATMENT UNDER TRANSOSSEOUS OSTEOSYNTHESIS

Irianov Yu.M., Irianova T.Yu., Diuriagina O.V., Irianova V.N.

Federal State Institution The Russian Ilizarov Scientific Center *Restorative Traumatology and Orthopaedics* of the Ministry of Health and Social Development of Russia, Kurgan, Russia

The experimental-and-morphological study has demonstrated the stimulating effect of electromagnetic rays of ultrahigh frequencies on reparative osteogenesis in the process of fracture treatment under the conditions of transosseous osteosynthesis.

Воздействие электромагнитного излучения (ЭМИ) миллиметрового диапазона крайне высоких частот (КВЧ) низкой интенсивности находит в настоящее время все более широкое применение в клинической практике, в том числе и при лечении ортопедо-травматологических больных. Экспериментально-морфологические исследования в этой области единичны, а при чрескостном остеосинтезе вообще ранее не проводились.

Цель настоящей работы – морфологический анализ влияния низкоинтенсивного ЭМИ КВЧ на репаративное костеобразование и формирование регенерата при лечении перелома большеберцовой кости в условиях чрескостного остеосинтеза.

Материал и методы исследования. Эксперименты выполнены на 16 половозрелых крысах линии Вистар: по 8 животных в опытной и контрольной группах с соблюдением правил гуманного обращения с животными. Закрытым способом моделировали стандартный перелом в средней трети диафиза большеберцовой кости и проводили операцию чрескостного остеосинтеза, используя разработанный нами минификсатор. В опытной группе через 1 сутки после операции животных подвергали воздействию ЭМИ КВЧ на аппарате КВЧ-ИК терапии «Стелла-1 (БФ)». Сеансы воздействия излучения повторяли через сутки. Исследование проводили через 7 (3 сеанса КВЧ-терапии) и 14 (6 сеансов КВЧ-терапии) суток после операции, использовали по 4 животных на каждый срок. В группе контрольных животных проводили имитацию воздействия при выключенном аппарате КВЧ-терапии. Парафиновые срезы костей в зоне перелома окрашивали гематоксилином-эозином и пикрофуксином по ван Гизон. Часть материала исследовали при помощи сканирующего электронного микроскопа JSM-840 и электронно-зондового микроанализатора INCA-200.

Результаты и их обсуждение. Полученные данные свидетельствуют о том, что процесс репаративного костеобразования при заживлении перелома в условиях чрескостного остеосинтеза под влиянием воздействия ЭМИ КВЧ протекает значительно активнее, чем в контрольной группе. Это проявляется в более раннем формировании регенерата и образовании костного сращения, ускорении процессов перестройки и компактизации новообразованной костной ткани, увеличении степени ее зрелости, выраженной активизации остеобластов и остеокластов. Так, у животных опытной группы через 7 суток содержание костной ткани в регенерате увеличивается на 72,3 %, остеоида - на 56,6 %, кальцифицированного матрикса – на 83,3 % по сравнению с аналогичными показателями в контрольной группе. Возрастает и степень зрелости новообразованной костной ткани, о чем свидетельствует увеличение индекса компактности более чем в 2 раза (на 109,1 %).

Как известно, энергия ЭМИ КВЧ поглощается в поверхностных слоях кожи и прямому воздействию излучения подвергаются только структуры кожи: кератиноциты, фибробласты, лаброциты, клетки микроциркуляторного русла и периферической крови, мультипотентные камбиальные клетки - периваскулярциты, структуры нервных окончаний. Стимулирующее влияние ЭМИ КВЧ на репаративное костеобразование носит не прямой, а опосредованный характер и реализуется с участием сложных систем

нейроэндокринной и иммунной регуляции. Терапевтическое действие КВЧ-излучения обеспечивается также стимуляцией секреторной активности дермальных лаброцитов и фибробластов, направленной на выделение в межклеточное пространство цитокинов и факторов роста, оказывающих аутокринный и паракринный эффекты, а также модуляцией функциональной активности нейтрофилов, обеспечивающей снижение выраженности воспалительной реакции. Паракринная активность фибробластов выражается в стимуляции ангиогенеза за счет секреции ряда факторов роста эндотелия сосудов (VEGF), которые влияют на ангиогенез за счет активации эндотелиальных клеток-предшественников и основного фактора роста фибробластов (bFGF), ускоряющего рост и миграцию эндотелиоцитов.

Таким образом, полученные данные позволяют экспериментально-морфологически обосновать применение воздействия ЭМИ КВЧ для лечения переломов костей в условиях чрескостного остеосинтеза.

МОДЕЛИРОВАНИЕ ОСТЕОАРТРОЗА В ЭКСПЕРИМЕНТЕ

Ковалев Г.А., Введенский Б.П., Сандомирский Б.П.

Институт проблем криобиологии и криомедицины Национальной академии наук Украины, г. Харьков, Украина

EXPERIMENTAL OSTEOARTHROSIS MODELING

Kovalev G.A., Vvedensky B.P., Sandomirsky B.P.

The Institute of the problems of criobiology and criomedicine of the National Academy of Sciences of the Ukraine, Kharkov, Ukraine

The analysis of the existing experimental models of osteoarthrosis (OA) is presented. The models are divided into two groups: OA formation by direct influence on the joint components and spontaneous OA formation. All the models existed have been established to characterize only individual etiopathogenetic units of the problem, and none of them can be considered universal.

Высокая медицинская и социальная значимость остеоартроза (ОА) объясняется его широкой распространенностью - ОА относят к наиболее частым заболеваниям суставов среди всей патологии опорно-двигательной системы. По данным ВОЗ, болеют более 20 % населения нашей планеты, причем в 10 % случаев ОА является причиной инвалидизации (Авдеева О.С. и др., 2008).

Несмотря на успехи, достигнутые современной медицинской наукой, лечение ОА остается недостаточно эффективным. Моделирование ОА у лабораторных животных при усовершенствовании существующих и разработке новых терапевтических подходов является общепринятой практикой.

Цель исследования. Охарактеризовать наиболее распространенные экспериментальные модели ОА.

По современным представлениям, ОА возникает в результате взаимодействия множества генетических и средовых факторов, имеет мультифакторный патогенез со многими факторами риска. Существующие экспериментальные модели отражают полиэтиологичность ОА, связанную с патогенетическими механизмами процесса, в котором нарушение баланса между катаболическими и анаболическими процессами приводит к деградации хрящевой ткани.

Все экспериментальные модели ОА на основании характерных для них общих особенностей можно условно разделить на хирургические и нехирургические.

Модели первой группы наиболее многочисленны и используются чаще всего. Как правило, на сустав оказывается прямое воздействие: путем введения в сустав химических веществ, применения физических факторов, нанесения механической травмы. В этой группе моделей дегенеративно-дистрофические изменения часто достигаются введением в сустав агентов, оказывающих повреждающее воздействие на элементы сустава, например, применяется раствор коллагеназы, натриевой соли монойодуксусной кислоты, дексаметазона, витамина А. Одним из наиболее радикальных способов моделирования ОА является удаление латерального мыщелка бедра. В качестве более щадящих методов можно назвать нанесение дефектов различной степени тяжести на суставную поверхность и повреждение связочного аппарата. Помимо нанесения механической травмы может использоваться влияние низких температур, например, прямое воздействие на суставной хрящ струей пара жидкостного азота. Следует отметить, что ОА можно вызвать и, не оказывая прямого воздействия на сустав. Например, существует метод формирования ОА у морских свинок, суть которого заключается в двухсторонней овариумэктомии. К недостаткам хирургической группы моделей необходимо отнести их достаточно высокую травматичность, известную трудоемкость, риск инфицирования сустава.

Вторую группу составляют модели спонтанного ОА, выгодно отличающиеся «неинвазивностью». На сегодняшний день они достаточно популярны, особенно это касается использования генетически модифицированных трансгенных мышей, у которых наступает преждевременная дегенерация хряща. Однако эти модели имеют и свои минусы – для развития существенных патологических изменений хрящевой ткани требуется длительное время. Кроме того, в этих случаях контрлатеральный сустав невозможно использовать в качестве контрольного.

Таким образом, все экспериментальные модели ОА в большей или меньшей степени отражают различные звенья этиопатогенеза этого заболевания, что не позволяет рассматривать ни одну из них в качестве универсальной.

ГЕМОДИНАМИКА ПЕРЕДНЕЙ БОЛЬШЕБЕРЦОВОЙ МЫШЦЫ В УСЛОВИЯХ ВЫСОКОДРОБНОГО АВТОМАТИЧЕСКОГО УДЛИНЕНИЯ (ЭКСПЕРИМЕНТАЛЬНОЕ ИССЛЕДОВАНИЕ)

Кононович Н.А.

ФГУ «Российский научный центр «Восстановительная травматология и ортопедия» им. акад. Г.А. Илизарова» Минздравсоцразвития России, г. Курган, Россия

HEMODYNAMICS OF THE ANTERIOR TIBIAL MUSCLE UNDER THE CONDITIONS OF HIGH-DIVISION AUTOMATIC LENGTHENING (AN EXPERIMENTAL STUDY)

Kononovich N.A.

Federal State Institution The Russian Ilizarov Scientific Center *Restorative Traumatology and Orthopaedics* of the Ministry of Health and Social Development of Russia, Kurgan, Russia

The marked disorders of the anterior tibial muscle microcirculation took place and remained till the end of fixation period in 50% of cases in the experiments on adult dogs during leg shaft lengthening of high division by 3.0 mm per day. The disorders of the elastotonic properties of magistral arteries and large-caliber vessels were formed by this period.

Цель исследования – изучить особенности гемодинамики передней большеберцовой мышцы в условиях высокодробного автоматического удлинения.

Материал и методы. У взрослых беспородных собак (n=13) осуществляли закрытую флексионную остеоклазию костей голени. Отломки фиксировали аппаратом Илизарова. Через 5 суток начинали дистракцию в автоматическом режиме с темпом 3,0 мм в сутки в течение 10 суток. Фиксацию прекращали при формировании механически состоятельного регенерата, в среднем через 33,75±2,39 суток после окончания дистракции.

Использовали физиологический и статистический методы исследования. Реографию передней большеберцовой мышцы с количественной оценкой реограмм проводили при помощи диагностического комплекса реограф-полианализатор РГПА-6/12 «РЕАН-ПОЛИ» до остеосинтеза, через 5 суток фиксации, по окончании периода дистракции и фиксации.

Изучали параметры: базовый импеданс (БИ), реографический индекс (РИ), время распространения пульсовой волны (ВРПВ), максимальную скорость быстрого кровенаполнения (МСБКН), среднюю скорость медленного кровенаполнения (ССМКН), показатель эластичности сосудов артериального русла (ПЭС), показатель периферического сопротивления сосудистой стенки (ППСС), дикротический индекс (ДКИ), диастолический индекс (ДСИ), индекс венозного оттока (ИВО).

Результаты исследования. Через 5 суток фиксации параметры, характеризующие эластико-тонические свойства магистральных артерий и сосудов крупного калибра передней большеберцовой мышцы были сохранены в пределах нормальных значений. Изменение в сторону уменьшения ССМКН, ППСС и ДКИ указывало на снижение тонуса сосудов среднего, мелкого калибра и артериол.

К окончанию периода дистракции функциональные возможности магистральных артерий и сосудов крупного калибра сохранялись. Происходило резкое повышение тонуса артерий среднего калибра и резистивных сосудов (в сравнении с нормой увеличение ПЭС на 10 %, ППСС - на 58 %). Продолжалось снижение тонуса и величины кровенаполнения сосудов микроциркуляторного русла (по отношению к норме ДКИ меньше на 13 %, ССМКН меньше на 17 %). Параметры БИ и РИ были снижены в сравнении с их нормальными значениями, однако отношение одного из них к другому соответствовало норме, что косвенно указывало на уменьшение объема мягкотканого компонента обследуемой мышцы в целом, при достаточном объеме кровенаполнения.

К окончанию периода фиксации происходило снижение тонуса магистральных артерий и сосудов крупного калибра, о чем свидетельствовало повышение ВРПВ на 7 % и снижение МСБКН на 38 % от их нормальных значений. Эластические свойства сосудов среднего калибра нормализовались. У 50 % животных продолжалось снижение тонуса и величины кровенаполнения сосудов мелкого калибра и артериол. При этом величина БИ соответствовала нижней границе нормальных значений, а РИ был резко снижен. У оставшихся 50 % собак происходило восстановление функциональных возможностей сосудов микроциркуляторного русла. Величина БИ увеличивалась и составляла 78 % от нормы. Отношение параметра РИ к БИ соответствовало норме, что указывало на хорошее кровоснабжение мышцы.

Параметры ДСИ и ИВО, характеризующие венозный отток, на изучаемых этапах эксперимента варьировали в пределах нормальных значений.

Выводы. При удлинении голени в автоматическом режиме с высоким темпом происходят выраженные нарушения микроциркуляции передней большеберцовой мышцы, которые в 50 % случаев сохраняются до

окончания аппаратной фиксации. Нарушения эластико-тонических свойств магистральных артерий и сосудов крупного калибра формируются к концу фиксации. Проведение мероприятий, направленных на улучшение гемодинамики передней большеберцовой мышцы в условиях автоматического удлинения голени с высоким темпом, позволит максимально сохранить ее функциональные возможности, улучшая тем самым окончательный клинический результат.

КОЛИЧЕСТВЕННЫЕ ЗНАЧЕНИЯ ПОВЕРХНОСТНОЙ ТЕМПЕРАТУРЫ ПОЯСНИЧНОЙ ОБЛАСТИ У ЩЕНКОВ (ЭКСПЕРИМЕНТАЛЬНОЕ ИССЛЕДОВАНИЕ)

Кононович Н.А., Кобызев А.Е., Краснов В.В.

ФГУ «Российский научный центр «Восстановительная травматология и ортопедия» им. акад. Г.А. Илизарова» Минздравсоцразвития России, г. Курган, Россия

QUANTITATIVE VALUES OF LUMBAR ZONE SURFACE TEMPERATURE IN PUPPIES (AN EXPERIMENTAL STUDY)

Kononovich N.A., Kobyzev A.E., Krasnov V.V.

Federal State Institution The Russian Ilizarov Scientific Center *Restorative Traumatology and Orthopaedics* of the Ministry of Health and Social Development of Russia, Kurgan, Russia

The quantitative values of general body temperature and surface temperature in the symmetrical areas at the level of L1, L4, L7 vertebrae spinous processes have been determined in 8 mongrel clinically normal puppies at the age of 4 months. The results obtained can be used as a norm in experimental modeling of different pathological conditions of the lumbar spine and for the effectiveness assessment of the known techniques and the evaluation of new ones, which are aimed at their elimination.

Известно, что одним из неинвазивных, доступных, достаточно информативных методов функциональной диагностики является контактная термометрия, в основе которой лежит определение поверхностной температуры в симметричных областях - относительно правой и левой половины тела. Доказано, что устойчивые температурные изменения различного генеза часто предшествуют клиническим проявлениям патологического процесса и, следовательно, могут явиться фактором ранней диагностики и контроля динамики развития заболевания, а так же оценки качества проводимых лечебных мероприятий. Все выше сказанное является основанием для возможности использования метода контактной термометрии при проведении экспериментальных исследований.

Цель исследования – определить количественные значения поверхностной температуры в области поясничного отдела позвоночного столба у клинически здоровых щенков и ее зависимость от показателей общей температуры тела.

Материал и методы. У 8-и беспородных клинически здоровых щенков обоего пола в возрасте 4-х месяцев регестрировали общую температуру тела и поверхностную температуру на симметричных участках, относительно правой и левой половины тела, на уровне остистых отростков позвонков L1, L4, L7. В каждом отдельном случае вычисляли относительные значения температуры обследуемого участка в зависимости от общей температуры тела.

Исследование проводили в утренние часы перед первым кормлением, в помещении с постоянной температурой воздуха 28,0º С. Всем собакам осуществляли премедикацию общепринятыми фармакологическими веществами, чем исключали влияние особенностей индивидуального темперамента. Животных укладывали на столе в прямом положении на животе, показания снимали с участков, освобожденных от шерстного покрова.

Термометрию осуществляли в течение трех минут при помощи контактного температурного датчика ДТ-3 термисторного типа, который входит в комплект принадлежностей к реографу-полианализатору РГПА-6/12 «РЕАН-ПОЛИ» (МЕДИКОМ-МТД, Россия). Полученные данные подвергали статистической обработке. Определяли средние величины и проверку нормальности распределений полученных данных. Для оценки различий двух групп значений применяли критерий Вилкоксона.

Содержание животных проводили в соответствии с правилами проведения работ с использованием экспериментальных животных.

Результаты исследования. Определили, что в созданных однотипных условиях у беспородных щенков общая температура тела была в среднем 38,13±0,14º С.

Поверхностная температура на выбранных участках достоверно увеличивалась от L1 в каудальном направлении и составляла: на уровне L1 справа – 32,46±0,60º С, L1 слева – 32,66±0,41º С; L4 справа – 34,25±0,32º С, L4 слева – 34,41±0,25º С; L7 справа – 34,88±0,25º С, L7 слева – 34,97±0,22º С. На каждом уровне термальные значения правой и левой половины достоверных отличий между собой не имели.

От показателей общей температуры тела значения поверхностной температуры на уровне L1 составляли 86,13 %±1,02º С, соответственно в области L4 – 90,68±0,75º С и L7 – 92,45±0,75º С.

Выводы. В результате проведенного исследования было определено строгое симметричное распределение температуры по поверхности тела в области поясничного отдела позвоночного столба у клинически здоровых щенков и ее зависимость от общей температуры тела животного.

Полученные количественные значения отражают функциональные особенности микроциркуляторного русла области поясничного отдела позвоночного столба, могут использоваться в качестве нормы при экспериментальном моделировании различных патологических состояний и оценки эффективности известных и апробации новых приемов направленных на их устранение.

ГЕМОДИНАМИКА ПЕРЕДНЕЙ БОЛЬШЕБЕРЦОВОЙ МЫШЦЫ ПРИ СРАЩЕНИИ ОСКОЛЬЧАТЫХ ПЕРЕЛОМОВ ГОЛЕНИ В УСЛОВИЯХ КОМБИНИРОВАННОГО ОСТЕОСИНТЕЗА (ЭКСПЕРИМЕНТАЛЬНОЕ ИССЛЕДОВАНИЕ)

Кононович Н.А., Петровская Н.В.

ФГУ «Российский научный центр «Восстановительная травматология и ортопедия» им. акад. Г.А. Илизарова» Минздравсоцразвития России, г. Курган, Россия

HEMODYNAMICS OF THE ANTERIOR TIBIAL MUSCLE IN HEALING OF COMMINUTED LEG FRACTURES UNDER COMBINED OSTEOSYNTHESIS (AN EXPERIMENTAL STUDY)

Kononovich N.A., Petrovskaya N.V.

Federal State Institution The Russian Ilizarov Scientific Center *Restorative Traumatology and Orthopaedics* of the Ministry of Health and Social Development of Russia, Kurgan, Russia

It has been found experimentally in adult dogs, that treatment of leg bone fractures of Type B3 (AO/ASIF classification) by transosseous osteosynthesis method in combination with intramedullary reinforcement by wires with calcium-phosphate coating leads to the reduction of the periods of union achievement, but it is accompanied by the marked disordering of the anterior tibial muscle hemodynamics in the period of fixation, which don't restore within the first month after fixator and wire removal.

Цель исследования – изучить особенности гемодинамики передней большеберцовой мышцы при сращении оскольчатых переломов костей голени в условиях комбинированного остеосинтеза.

Материал и методы. У взрослых беспородных собак путем прямого удара моделировали оскольчатый перелом костей голени типа В3 (классификация AO/ASIF), который через одни сутки после травмы фиксировали при помощи аппарата Илизарова до получения полного костного сращения. В опытной серии чрескостный остеосинтез комбинировали с интрамедуллярным армированием двумя спицами с остеоиндуцирующим покрытием (n=10). В контрольной серии дополнительного воздействия на зону повреждения не проводили (n=18). При проведении исследований соблюдали требования Европейской конвенции по защите экспериментальных животных.

Костное сращение определяли в опытной серии через 37,0±1,8 суток, в контрольной – через 49,0±1,7 суток фиксации. Использовали реографический и статистический методы исследования. Реографию передней большеберцовой мышцы с количественной оценкой реограмм проводили при помощи диагностического комплекса реограф-полианализатор РГПА-6/12 «РЕАН-ПОЛИ» перед моделированием перелома, через сутки после перелома, через 14 суток фиксации, по окончании периода фиксации и через 30 суток после снятия аппарата.

Изучали параметры: базовый импеданс (БИ), реографический индекс (РИ), время распространения пульсовой волны (ВРПВ), максимальная скорость быстрого кровенаполнения (МСБКН), показатель эластичности сосудов артериального русла (ПЭС), показатель периферического сопротивления сосудистой стенки (ППСС), дикротический индекс (ДКИ), диастолический индекс (ДСИ), индекс венозного оттока (ИВО).

Результаты исследования. Количественный анализ реограмм показал, что у всех животных в раннем посттравматическом периоде происходило повышение тонуса магистральных сосудов передней большеберцовой мышцы, нарушение функциональных возможностей артериальных сосудов микроциркуляторного русла и затруднение венозного оттока.

В контрольной серии функциональные возможности крупных артериальных сосудов начинали восстанавливаться к концу периода фиксации перелома и через месяц после ее прекращения проявлялись ввиде умеренного снижения тонуса магистральных артерий. Нарушения эластико-тонических свойств сосудов микроциркуляторного русла были наиболее выражены по окончании периода фиксации и нормализовались через месяц после его завершения.

В опытной серии к окончанию периода фиксации происходило резкое снижение тонуса всех звеньев артериального русла мышцы, о чем свидетельствовало достоверное увеличение показателей РИ, ВРПВ, ПЭС, снижение МСБКН и ДКИ в сравнении с нормой. Через месяц после прекращения фиксации тонус магистральных артерий достоверно снижался на 2,54 % ($p \leq 0,05$) в сравнении с предыдущим сроком, сохранялись функциональные нарушения сосудов микроциркуляторного русла.

Выводы. Лечение оскольчатых переломов голени методом чрескостного остеосинтеза в сочетании с интрамедуллярным армированием спицами с кальцийфосфатным покрытием приводит к сокращению сроков сращения, но сопровождается выраженным нарушением гемодинамики передней большеберцовой мышцы в периоде фиксации. Эластико-тонические свойства сосудов, обеспечивающих кровоснабжение передней большеберцовой мышцы, не восстанавливаются в течение первого месяца после снятия аппарата и удаления спиц. Полученные результаты свидетельствуют о необходимости проведения мероприятий, направленных на сохранение функциональных возможностей сосудов травмированного сегмента в условиях комбинированного остеосинтеза, что окажет положительное влияние на клинический результат лечения.

ГЕМОДИНАМИКА ПЕРЕДНЕЙ БОЛЬШЕБЕРЦОВОЙ МЫШЦЫ ПРИ СРАЩЕНИИ ОСКОЛЬЧАТЫХ ПЕРЕЛОМОВ КОСТЕЙ ГОЛЕНИ (ЭКСПЕРИМЕНТАЛЬНОЕ ИССЛЕДОВАНИЕ)

Кононович Н.А., Петровская Н.В., Степанов М.А.

ФГУ «Российский научный центр «Восстановительная травматология и ортопедия» им. акад. Г.А. Илизарова» Минздравсоцразвития России, г. Курган, Россия

HEMODYNAMICS OF THE ANTERIOR TIBIAL MUSCLE FOR HEALING OF LEG BONE COMMINUTED FRACTURES (AN EXPERIMENTAL STUDY)

Kononovich N.A., Petrovskaya N.V., Stepanov M.A.

Federal State Institution The Russian Ilizarov Scientific Center *Restorative Traumatology and Orthopaedics* of the Ministry of Health and Social Development of Russia, Kurgan, Russia

It has been revealed experimentally in adult dogs that the disorder of elastotonic properties of all the vascular bed chains providing for the anterior tibial muscle circulation occurs in case of comminuted leg bone fractures. The recovery of functional potentials of magistral vessels and large-caliber arteries takes place by the end of device fixation period, and that of microcirculatory bed vessels – in a month after the fixation period end not earlier.

Цель исследования – изучить особенности гемодинамики передней большеберцовой мышцы при сращении оскольчатых переломов костей голени в условиях чрескостного остеосинтеза по Илизарову.

Материал и методы. У взрослых беспородных собак (n=18) путем прямого удара моделировали оскольчатый перелом костей голени типа В3 (классификация AO/ASIF), который через одни сутки после травмы фиксировали при помощи аппарата Илизарова до получения полного костного сращения. Клинически и рентгенологически сращение перелома определяли через 49,0±1,7 суток фиксации. При проведении исследований соблюдали требования Европейской конвенции по защите экспериментальных животных.

Использовали физиологический и статистический методы исследования. Реографию с количественной оценкой реограмм проводили при помощи диагностического комплекса реограф-полианализатор РГПА-6/12 «РЕАН-ПОЛИ» перед моделированием перелома, через сутки после перелома, через 14 суток фиксации, по окончании периода фиксации и через 30 суток после снятия аппарата.

Изучали параметры: базовый импеданс (БИ), реографический индекс (РИ), время распространения пульсовой волны (ВРПВ), максимальная скорость быстрого кровенаполнения (МСБКН), показатель эластичности сосудов артериального русла (ПЭС), показатель периферического сопротивления сосудистой стенки (ППСС), дикротический индекс (ДКИ), диастолический индекс (ДСИ), индекс венозного оттока (ИВО).

Результаты исследования. Через 1 сутки после моделирования перелома достоверных различий РИ и МСБКН с нормальными значениями не имели, что указывало на сохранение величины кровенаполнения крупных артериальных стволов на фоне незначительно повышенного тонуса их сосудистой стенки (ВРПВ достоверно ниже – на 5,4 % от нормы). Наблюдали тенденцию к повышению базального тонуса сосудов микроциркуляторного русла, но не имеющую достоверных отличий в сравнении с нормальными значениями. Достоверное снижение ДКИ (на 29,9 % от нормы) указывало на гипотонус артериол. Происходило нарушение венозного оттока, о чем свидетельствовало увеличение ИВО и ДСИ (на 46,1 % от нормы).

Через 14 суток после остеосинтеза определяли достоверное изменение показателей, характеризующих функциональные возможности магистральных артерий и сосудов среднего калибра. Происходило уменьшению степени их кровенаполнения, о чем свидетельствовало заметное снижение БИ, РИ и МСБКН. Увеличение ВРПВ и ПЭС указывало на гипотонию стенки крупных артериальных стволов. Эластические свойства артериол и емкостных сосудов соответствовали физиологической норме.

К концу периода фиксации происходило достоверное увеличение показателей, характеризующих состояние микроциркуляторного русла, что свидетельствовало об увеличении тонуса артериол. При этом эластико-тонические свойства сосудов крупного и среднего калибра нормализовывались.

Через 1 месяц после снятия аппарата функциональные возможности сосудов микроциркуляторного русла восстанавливались. Происходило достоверное увеличение показателей БИ на фоне нормального объемного

кровенаполнения, что позволяло косвенно судить о наличие гистоструктурных изменений самой мышцы. Незначительное увеличение ВРПВ являлось признаком умеренного снижения тонуса магистральных сосудов.

Выводы. При оскольчатых переломах костей голени происходит нарушение эластико-тонических свойств всех звеньев сосудистого русла, обеспечивающих кровообращение передней большеберцовой мышцы. Восстановление функциональных возможностей магистральных сосудов и артерий крупного калибра наступает в большей степени к окончанию периода аппаратной фиксации, а сосудов микроциркуляторного русла - не ранее чем через месяц после его прекращения.

ОСОБЕННОСТИ РЕПАРАТИВНОЙ РЕГЕНЕРАЦИИ ПРИ ЗАСТАРЕЛЫХ ПОВРЕЖДЕНИЯХ ТАЗА (ЭКСПЕРИМЕНТАЛЬНО-МОРФОЛОГИЧЕСКОЕ ИССЛЕДОВАНИЕ)

Краснов В.В., Кирсанов К.П., Силантьева Т.А., Осипова Е.В., Ступина Т.А.

ФГУ «Российский научный центр «Восстановительная травматология и ортопедия» им. акад. Г.А. Илизарова» Минздравсоцразвития России, г. Курган, Россия

THE SPECIAL FEATURES OF REPARATIVE REGENERATION FOR OLD PELVIC INJURIES (AN EXPERIMENTAL-AND-MORPHOLOGICAL STUDY)

Krasnov V.V., Kirsanov K.P., Silantiyeva T.A., Osipova E.V., Stupina T.A.

Federal State Institution The Russian Ilizarov Scientific Center *Restorative Traumatology and Orthopaedics* of the Ministry of Health and Social Development of Russia, Kurgan, Russia

The mechanisms of deformity and the dynamics of reparative regeneration of pelvic bones and articulations for unresolved displacement of fragments during conservative treatment have been studied experimentally. It has been confirmed, that it's necessary to perform reconstructive-and-restorative surgeries in the earliest periods after injury.

Цель исследования – изучить механизмы деформации, а также репаративную регенерацию костей и соединений таза при неустраненном смещении отломков в условиях консервативного лечения.

Эксперименты выполнены на 75 взрослых беспородных собаках обоего пола. Разработаны модели повреждений таза (9 серий опытов, от А1 до С3 по классификации AO/ASIF). Оперативные вмешательства и эвтаназию осуществляли в соответствии с требованиями Европейской конвенции по защите позвоночных животных. В работе использованы рентгенографический и гистологический методы исследования.

Результаты выполненных исследований показали, что при любом повреждении таза возникает его деформация, которая усугубляется в раннем послеоперационном периоде и в дальнейшем сохраняется на протяжении всего периода эксперимента. Это происходит за счет многоплоскостного смещения тазовых костей и/или их отломков вследствие сокращения прикрепленных к ним мышц, а степень их смещения зависит от характера повреждения мышечно-связочного аппарата. При этом на поверхности отломков формируются обширные периостальные наслоения. При повреждении крестцово-подвздошного сустава и вертлужной впадины, уже на 21-28 сутки эксперимента отмечаются признаки артроза.

В течение 14 суток после операции подвижность отломков препятствует их консолидации. К 28 суткам эксперимента отмечается соединительнотканно-хрящевое сращение отломков, сохраняющееся в течение длительного времени. Через 3-4 месяца после операции возможно формирование периостального костного сращения. В крестцово-подвздошном суставе образуется фиброзно-костный или костный анкилоз, а восстановление лобкового симфиза происходит за счет соединительнотканно-костно-хрящевого сращения.

Таким образом, проведенное экспериментально-морфологическое исследование показало, что для восстановления исходных размеров и формы таза реконструктивные операции необходимо осуществлять в наиболее ранние сроки после травмы. В последующем для решения этой задачи необходимо выполнять нарушение целостности неправильно сросшихся костей и соединений таза путем корригирующих хондро- и остеотомий.

ЭКСПЕРИМЕНТАЛЬНАЯ АПРОБАЦИЯ МЕТОДИКИ ПРОЛОНГИРОВАННОГО ВНУТРИСУСТАВНОГО ВВЕДЕНИЯ РАСТВОРОВ ЛЕКАРСТВЕННЫХ ПРЕПАРАТОВ

Краснов В.В., Силантьева Т.А., Кирсанова А.Ю.

ФГУ «Российский научный центр «Восстановительная травматология и ортопедия» им. акад. Г.А. Илизарова» Минздравсоцразвития России, г. Курган, Россия

EXPERIMENTAL EVALUATION OF THE TECHNIQUE OF PROLONGED INTRAARTICULAR INFUSION OF MEDICINAL PREPARATION SOLUTIONS

Krasnov V.V., Silantiyeva T.A., Kirsanova A.Yu.

Federal State Institution The Russian Ilizarov Scientific Center *Restorative Traumatology and Orthopaedics* of the Ministry of Health and Social Development of Russia, Kurgan, Russia

The technique of prolonged infusion of medicinal agent solutions into the joint cavity using a set for prolonged epidural anesthesia and an automatic weighing scale for drug agents has been proposed. Its experimental evaluation has demonstrated the reduction of iatrogenic damage risk and that of infection complications in treatment of articular pathology.

Известно, что при лечении суставной патологии различного генеза широко применяется внутрисуставное инъекционное введение лекарственных веществ. Вместе с тем, существует риск осложнений основного заболевания, обусловленных особенностями выполнения данной методики, а именно: развитие гнойного артрита вследствие инфицирования полости сустава; риск механического повреждения суставного хряща при осуществлении многократного артроцентеза; нарушение гидродинамики сустава вследствие одноразового введения значительного объёма жидкости.

Целью данной работы являлась апробация усовершенствованной методики внутрисуставного введения лекарственных препаратов.

В эксперименте по моделированию и лечению ацетабулярного перелома для введения растворов лекарственных веществ в полость сустава нами был использован набор, предназначенный для проведения продленной эпидуральной анестезии.

Входящие в его комплект расходные материалы обладают рядом отличительных свойств. В частности, игла Туохи имеет оптимальную конфигурацию кончика, снижающую риск травматизации суставного хряща, а на ее наружной поверхности нанесены градуированные деления – для контроля глубины введения. Катетер обладает малым диаметром, сочетанием мягкости, особенно важной для профилактики повреждения суставных поверхностей, и упругости – для легкого продвижения катетера в полость сустава, а также устойчивостью к образованию петель и узлов. Наличие маркировки длины и интегрированной рентгенконтрастной металлической нити позволяет контролировать его положение и глубину погружения в суставную полость. Закрытый закругленный дистальный конец катетера снижает травматичность введения, а три латеральных отверстия обеспечивают равномерное распределение лекарственного препарата в полости сустава. Фильтр обеспечивает надежную антибактериальную и противовирусную защиту суставной полости, что позволяет избежать ее инфицирования.

Для введения жидких лекарственных препаратов в полость сустава указанный набор использовали следующим образом. После обработки участка кожи над проекцией сустава осуществляли прокол мягких тканей и капсулы сустава иглой Туохи. Из просвета иглы вынимали мандрен и, после появления синовиальной жидкости, с помощью направителя устанавливали катетер, контролируя глубину его погружения в суставную полость. Для облегчения рентгенографической визуализации пространственного положения катетера непосредственно перед установкой его заполняли рентгеноконтрастным средством (Омнипак). Затем иглу вынимали поверх катетера и на его наружный конец устанавливали коннектор, через который в последующем вводили растворы лекарственных препаратов. Катетер фиксировали к коже узловыми швами или входящим в набор фиксатором. Для обеспечения стерильности вводимого раствора к коннектору присоединяли фильтр. Положение катетера в мягких тканях и полости сустава контролировали проведением контрольных рентгенограмм. Для пролонгированного управляемого введения дозированных объемов растворов в полость сустава использовали автоматизированный дозатор лекарственных веществ, который закрепляли на опоре аппарата внешней фиксации.

Сравнительный анализ выявил значительные преимущества предложенной нами методики, позволяющей осуществлять круглосуточное дозированное внутрисуставное введение растворов лекарственных препаратов, снизить риск ятрогенного повреждения и инфекционных осложнений при лечении суставной патологии.

ВЛИЯНИЕ КОМПОНЕНТОВ ПЛАЗМЫ КРОВИ НА РЕПАРАТИВНЫЙ ОСТЕОГЕНЕЗ И ПОКАЗАТЕЛИ СОСТОЯНИЯ ВНУТРЕННЕЙ СРЕДЫ РЕЦИПИЕНТОВ

Лунева С.Н., Гребнева О.Л., Ковинька М.А., Силантьева Т.А., Стогов М.В., Сбродова Л.И., Ткачук Е.А.

ФГУ «Российский научный центр «Восстановительная травматология и ортопедия» им. акад. Г.А. Илизарова» Минздравсоцразвития России, г. Курган, Россия

THE EFFECT OF BLOOD PLASMA COMPONENTS ON REPARATIVE OSTEOGENESIS AND THE VALUES OF RECIPIENTS' INTERNAL MEDIUM CONDITION

Luneva S.N., Grebneva O.L., Kovinka M.A., Silantiyeva T.A., Sbrodova L.I., Stogov M.V., Tkachuk E.A.

Federal State Institution The Russian Ilizarov Scientific Center *Restorative Traumatology and Orthopaedics* of the Ministry of Health and Social Development of Russia, Kurgan, Russia

The stimulation of osteogenesis processes has been previously found in case of influencing the process of reparative osteogenesis in recipient animals for the blood plasma components isolated by original technology. The aim of the study presented was to reveal the most optimal doses of «neutral» and «acid» fractions in case of their infusion before surgery. The neutral fraction at the dose of 60 mg/kg of body mass has been found to have hypovascular and chondrogenic effects, the other doses of the fractions tested stimulated the development of regeneration processes towards osteogenesis.

Для компонентов плазмы крови, выделенных по оригинальной технологии, была обнаружена стимуляция процессов костеобразования при моделировании репаративного остеогенеза у животных-реципиентов.

Целью представленных исследований было выявление границ доз, вызывающих оптимальный эффект.

Белковые фракции выделяли из плазмы крови собак после остеотомии в период от 14 до 28 суток дистракции в режиме 1 мм в сутки за 4 приема. Выделение тестируемых компонентов из плазмы крови проводили с помощью осаждения, гель-проникающей и ионообменной хроматографии. Были получены две фракции веществ белковой природы – «нейтральная» и «кислая», которые тестировали в четырех концентрациях: 10, 15, 30 и 60 мг/кг массы тела животного-реципиента. Реципиентами были 190 белых лабораторных мышей-самцов массой 25-30 г. Спустя одни сутки после операции по перелому ребра контрольной группе животных внутрибрюшинно проводилась инъекция физиологического раствора; экспериментальным группам - инъекции фракций из плазмы крови. Через 10 суток после операции проводили забой животных и выделяли материал для морфологических исследований области перелома, а также сыворотку крови, в которой определяли содержание кальция, магния, фосфора и хлоридов, молочной и пировиноградной кислот, активности щелочной и кислой фосфатаз. Статистическую обработку результатов проводили с использованием критерия Вилкоксона и ранговой корреляции Спирмена.

По результатам проведенных исследований были сделаны следующие выводы.

1. Обе фракции плазмы крови в отношении остеогенеза обладали ярко выраженным дозозависимым эффектом, за исключением самой большой из исследуемых доз нейтральной фракции – 60 мг/кг массы тела.
2. Эритропению вызывали: кислая фракция в дозе 15 мг/кг массы тела, нейтральная – в дозе 30 мг/кг массы тела. Кроме того, кислая фракция вызывала увеличение содержания нейтрофильных лейкоцитов. Нейтральная фракция в максимальной дозе (60 мг/кг) не влияла на показатели гемопоэза, доза 30 мг/кг вызывала лимфо- и моноцитоз, 15 мг/кг – лейкоцитоз, 10 мг/кг – нейтрофилоцитоз.
3. Нейтральная фракция не оказывала влияния на биохимические показатели плазмы крови мышей. Кислая фракция в дозе 60 мг/кг уменьшала концентрации кальция и лактата, в дозах 30 и 15 мг/кг – снижала активность щелочной фосфатазы, в дозе 10 мг/кг – снижала концентрацию молочной кислоты.

Таким образом, оптимальной дозой для кислой фракции можно считать 60 мг/кг, для нейтральной – 30 мг/кг массы тела реципиента.

СПОСОБ ОПТИМИЗАЦИИ РЕПАРАТИВНЫХ ПРОЦЕССОВ С ПОМОЩЬЮ КОМПОНЕНТОВ ПЛАЗМЫ КРОВИ В СОСТАВЕ МАЗИ

Лунева С.Н., Гребнева О.Л., Ковинька М.А., Силантьева Т.А., Горбач Е.Н., Кузнецова Е.И., Розова Л.В., Гасанова А.Г.

ФГУ «Российский научный центр «Восстановительная травматология и ортопедия» им. акад. Г.А. Илизарова» Минздравсоцразвития России, г. Курган, Россия

A TECHNIQUE FOR REPARATIVE PROCESS OPTIMIZATION USING BLOOD PLASMA COMPONENTS INCLUDED AS A COMPOUND OF OINTMENT

Luneva S.N., Grebneva O.L., Kovinka M.A., Silantiyeva T.A., Gorbach E.N., Kuznetsova E.I., Rozova L.V., Gasanova A.G.

Federal State Institution The Russian Ilizarov Scientific Center *Restorative Traumatology and Orthopaedics* of the Ministry of Health and Social Development of Russia, Kurgan, Russia

The aim of the study was to investigate the effect of the blood plasma components at two concentrations (PC1 and PC2) included as a compound of ointment from the donors with active osteogenesis on bone regeneration. The results of the investigations have demonstrated that PC1 stimulates the periosteal osteogenesis in the site of fracture, and PC2 accelerates the restoration of skin integument histostructure.

Ранее проведенные исследования показали, что компоненты плазмы в составе инъекции при местном введении ускоряют минерализацию дистракционного регенерата в экспериментальных и клинических условиях (Патент РФ № 2193868). Целью исследования явилось изучение влияния компонентов плазмы крови (КП) от доноров с активным остеогенезом на костную регенерацию, а также на биохимические и иммунологические показатели животных-реципиентов.

Эксперименты проводили на 154 белых лабораторных мышах-самцах линии СВА массой 25-30 г. Донорам КП (n = 10) за трое суток до забора крови осуществляли закрытый перелом голени, реципиентам моделировали перелом реберной кости. Выделение фракции из сыворотки крови включало процедуры преципитации компонентов сыворотки крови насыщенным раствором сульфата аммония, гель-проникающей и ионообменной хроматографии. В результате выделения получали компоненты сыворотки крови, преципитирующие в диапазоне 30-50 % насыщения соли, с молекулярной массой 20-30 кД, адсорбирующиеся на анионообменнике. Лиофилизированные компоненты плазмы в двух концентрациях – 0,6 % (КП1, n = 36), и 1,2 % (КП2, n = 36) – наносили накожно в составе мази. В качестве мазевой основы использовали фармакопейный препарат «Тизоль». Мазь начинали наносить через сутки после операции и продолжали в течение 9 суток. Контрольные серии составили: интактные животные (n = 36) и животные, подвергавшиеся аналогичным манипуляциям с нанесением плацебо (n = 36). Через 10 суток после операции выделяли материал для морфологических исследований области перелома и сыворотку крови. Материал исследования составили фрагменты грудной клетки, взятые со стороны повреждения, а также фрагменты кожного покрова в проекции области травмы. В сыворотке крови определяли активность щелочной и кислой фосфатаз, содержание молочной и пировиноградной кислот, ионов кальция, фосфора, магния и хлора. Состояние неспецифической резистентности определяли по активности нейтрофильных фагоцитов крови и бактерицидной активности сыворотки крови. Статистическую обработку результатов проводили с использованием непараметрического критерия Вилкоксона для независимых выборок. Критический уровень значимости при проверке статистических гипотез принимался равным 0,05.

Результаты исследований показали следующее.

1. Мазевая основа Тизоль не оказывает влияния на морфологические, биохимические и иммунологические показатели животных-реципиентов.
2. Морфометрические исследования показали, что КП1 в составе мази стимулирует периостальный остеогенез в области перелома, не влияя на репаративную регенерацию компонентов кожи. КП1 значительно увеличивает активность щелочной фосфатазы и уменьшает содержание ионов фосфора и хлора в сыворотке крови.
3. КП2 ускоряет восстановление гистоструктуры кожного покрова, не влияет на показатели регенерации тканей в области перелома, снижает показатель интенсивности гликолиза и содержание ионов кальция и фосфора в сыворотке крови.
4. Компоненты плазмы крови не влияют на показатели фагоцитарной активности нейтрофилов и бактерицидной активности сыворотки крови.

Таким образом, полученные результаты свидетельствуют о перспективности использования компонентов плазмы крови от доноров с активным остеогенезом в составе средства для наружного применения.

ВЛИЯНИЕ РАЗЛИЧНЫХ ГУМОРАЛЬНЫХ ДЕРИВАТОВ НА РЕПАРАТИВНЫЙ ОСТЕОГЕНЕЗ

Лунева С.Н., Гребнева О.Л., Ковинька М.А., Силантьева Т.А., Гасанова А.Г., Стогов М.В., Тушина Н.В., Ткачук Е.А.

ФГУ «Российский научный центр «Восстановительная травматология и ортопедия» им. акад. Г.А. Илизарова» Минздравсоцразвития России, г. Курган, Россия

THE EFFECT OF DIFFERENT HUMORAL DERIVATIVES ON REPARATIVE OSTEOGENESIS

Luneva S.N., Grebneva O.L., Kovinka M.A., Silantiyeva T.A., Gasanova A.G., Stogov M.V., Tushina N.V., Tkachuk E.A.

Federal State Institution The Russian Ilizarov Scientific Center *Restorative Traumatology and Orthopaedics* of the Ministry of Health and Social Development of Russia, Kurgan, Russia

The effect of the blood humoral derivatives (fractionated blood plasma, platelet-rich blood plasma) from donor animals with skeletal trauma on the reparative osteogenesis of white laboratory mice was studied for the purpose of the development of new means for optimization of reparative osteogenesis processes. Both fractionated blood plasma and platelet-rich blood plasma have been established to influence reparative osteogenesis, chondrogenesis and capillary formation in case of costal bone regeneration in recipient animals. Both the direction and manifestation degree of the effect depend on the physical-and-chemical properties of the fractions isolated, as well as on the level of donor animal's metabolism.

В экспериментальных и клинических условиях на базе РНЦ «ВТО» ранее была доказана эффективность стимуляции костеобразования с помощью компонентов плазмы крови с определенными физико-химическими свойствами (патент 2193868 РФ). С такой же целью в 1965 г. M.R. Urist впервые применил для стимуляции остеогенеза богатую тромбоцитами аутоплазму (БоТП), как комплексный фактор, способствующий увеличению количества остеоиндуктивного морфогенетического белка. На сегодняшний день БоТП широко применяется в стоматологии. Имеются сведения о применении БоТП в травматологии и ортопедии (Marx R.E., 2004)

Целью исследования явилось сравнение эффективности воздействия на репаративный остеогенез различных дериватов крови – плазмы, богатой тромбоцитами, и полипептидных остеогенных фракций.

Материал и методы исследования. В опытах был исследован материал от 48 лабораторных мышей-самцов массой 25-30 г. Остеотомию реберной кости у мышей осуществляли под общим наркозом. Инъекции физиологического раствора (контрольная группа, n = 9) или тестируемых фракций (опытные группы, n = 6 ÷ 10) проводили спустя сутки после операции в дозе 60 мг белка на кг массы тела. Выведение животных посредством декапитации проводили через 10 суток после операции. Выделение белковых фракций из сыворотки крови животных проводили с помощью процедур высаливания, гель-проникающей и ионообменной хроматографии. Забор крови для выделения фракций проводили у беспородных собак во второй половине периода дистракции при удлинении голени аппаратом Илизарова в режиме 1 мм в сутки за 4 приема. Были выделены 2 композиции белков: белки, элюировавшиеся до включения градиента раствора соли (1-я фракция), и белки, адсорбирующаяся на анионообменнике (2-я фракция). Выделение БоТП проводили по общепринятому методу от 4 интактных мышей (3-я фракция) и от 4 мышей спустя 3 суток после перелома голени (4-я фракция). Проводили морфологические и биохимические исследования биологического материала реципиентов. Статистическую обработку результатов проводили с использованием непараметрического критерия Вилкоксона для независимых выборок. Критический уровень значимости при проверке статистических гипотез принимался равным 0,05.

Инъекции всех четырех тестированных фракций доказали стимулирующую способность воздействия на репаративные процессы в остеогенном направлении при моделировании перелома реберной кости. Влияние фракций на морфометрические показатели области репаративной регенерации, а также на биохимический состав крови реципиентов имело свои особенности. Выявленные особенности зависели от физико-химических свойств выделяемых фракций и уровня метаболизма организма животного-донора. Наиболее выраженный остеогенный эффект у реципиентов наблюдался при действии инъекции богатой тромбоцитами плазмы крови, выделенной от животных после скелетной травмы.

Таким образом, эксперименты показали перспективность использования исследованных компонентов крови в целях стимуляции репаративного остеогенеза.

ЗАВИСИМОСТЬ БИОХИМИЧЕСКИХ ПОКАЗАТЕЛЕЙ КРОВИ ЭКСПЕРИМЕНТАЛЬНЫХ ЖИВОТНЫХ ОТ ПРИРОДЫ ОРГАНИЧЕСКОЙ СОСТАВЛЯЮЩЕЙ ИМПЛАНТАЦИОННЫХ МАТЕРИАЛОВ

Лунева С.Н., Талашова И.А., Накоскин А.Н., Кононович Н.А., Еманов А.А.

ФГУ «Российский научный центр «Восстановительная травматология и ортопедия» им. акад. Г.А. Илизарова» Минздравсоцразвития России, г. Курган, Россия

THE DEPENDENCE OF THE BLOOD BIOCHEMICAL PARAMETERS OF EXPERIMENTAL ANIMALS ON THE NATURE OF THE ORGANIC COMPONENT OF IMPLANTATION MATERIALS

Luneva S.N., Talashova I.A., Nakoskin A.N., Kononovich N.A., Yemanov A.A.

Federal State Institution The Russian Ilizarov Scientific Center *Restorative Traumatology and Orthopaedics* of the Ministry of Health and Social Development of Russia, Kurgan, Russia

The effect of implanted material composition on the metabolic processes of experimental animals has been investigated, and their biocompatibility degree has been evaluated. Implantation has been established not to cause the significant shifts of experimental animals' metabolic processes, but it has been established as well, that the introduction of the organic substances derived from xenotissues in the composition of composite implantation materials lead to more marked changes of the metabolic processes in experimental animals, than in case of using the biologically active substances isolated from the tissues of animals of the same species.

На основе кальцийфосфатных соединений (КФС), выделенных из костной ткани сельскохозяйственных животных, созданы имплантационные материалы, представляющие собой композиции КФС, низкомолекулярных костных белков (КБ) и органического матрикса (ОМ), выделенных из костной ткани сельскохозяйственных животных, а также сывороточных белков (СБ), полученных из крови собак с активным остеогенезом.

Цель исследования – изучить влияние имплантационных материалов на метаболические процессы и оценить степень их биосовместимости.

Эксперимент проведен на 36 взрослых беспородных собаках. На проведение исследования получено разрешение комитета по этике при ФГУ «РНЦ «ВТО» им. акад. Г.А. Илизарова Минздравсоцразвития». Животным моделировали дефекты в метафизах плечевых и большеберцовых костей, которые заполняли исследуемыми композиционными материалами. Животные были распределены на 5 групп в зависимости от композиционного состава имплантируемых материалов: I – КФС и СБ (n= 4), II – КФС, СБ и ОМ (n= 4), III – КФС и КБ, не имеющие сродства к ионообменникам (n=10), IV – КФС и КБ, имеющие сродство к катионообменникам (n=10), V – без имплантации (n=8).

Для решения поставленной задачи исследовали биохимические показатели крови животных в сроки до операции и каждую неделю в течение 42 дней после операции.

Определяли общий белок, белковые фракции, активность общей щелочной фосфатазы и тартратрезистентного изофермента кислой фосфатазы, а также концентрации кальция, магния, хлоридов и фосфатов.

В группе I с применением органической аллосоставляющей все показатели оставались на дооперационном уровне.

Снижение содержания альбуминов с первой по четвертую недели эксперимента наблюдалось в группах с применением органических составляющих (ОМ, КБ), полученных из ксенотканей. Уменьшение синтеза альбумина происходило компенсаторно, за счет быстрого усиления продукции острофазных белков. Это выразилось в увеличении содержания фракции альфа-2. Вследствие этого в те же сроки происходило снижение альбумин-глобулинового коэффициента, что свидетельствовало о наличии реакции воспаления. Соотношение активностей фосфатаз было выше своего дооперационного значения лишь на первой неделе опыта.

В группе V возмещение костных дефектов сопровождалось незначительной реакцией воспаления и повышенным содержанием кальция в сыворотке крови.

Соотношение основных остеотропных элементов во всех группах не отличалось от дооперационных значений в течение всего эксперимента.

К концу опыта во всех группах исследуемые показатели возвращались к дооперационному уровню. Это позволяет сделать вывод о достаточно высокой степени биосовместимости всех разработанных материалов, так как их имплантация не приводит к значительным сдвигам метаболических процессов у экспериментальных животных. Однако следует подчеркнуть, что введение в состав композиционных имплантационных материалов органических веществ, полученных из ксенотканей, приводит к более выраженным изменениям метаболических процессов у экспериментальных животных, чем в случае применения в качестве органического компонента веществ, выделенных из тканей животных того же вида.

ВЛИЯНИЕ КАЛЬЦИЙФОСФАТНЫХ СОЕДИНЕНИЙ И НЕКОЛЛАГЕНОВЫХ КОСТНЫХ БЕЛКОВ НА КОСТЕОБРАЗОВАНИЕ В ДЫРЧАТЫХ ДЕФЕКТАХ МЕТАФИЗА

Лунева С.Н., Талашова И.А., Осипова Е.В., Накоскин А.Н., Еманов А.А.

ФГУ «Российский научный центр «Восстановительная травматология и ортопедия» им. акад. Г.А. Илизарова» Минздравсоцразвития России, г. Курган, Россия

THE EFFECT OF CALCIUM-PHOSPHATE COMPOUNDS AND NON-COLLAGEN BONE PROTEINS ON OSTEOGENESIS IN METAPHYSEAL PERFORATED DEFECTS

Luneva S.N., Talashova I.A., Osipova E.B., Nakoskin A.N., Yemanov A.A.

Federal State Institution The Russian Ilizarov Scientific Center *Restorative Traumatology and Orthopaedics* of the Ministry of Health and Social Development of Russia, Kurgan, Russia

Histological investigation of the regenerated bone, being formed under filling of metaphyseal perforated defect with the composite material, has been performed experimentally in 10 adult mongrel dogs, while the calcium-phosphate compound, isolated from the bone tissue of agricultural animals by an original technique, as well as low-molecular non-collagen bone proteins with affinity to cation exchangers, formed the composite material. The composite material developed has been established to stimulate osteogenesis, possessing inductive and conductive properties simultaneously.

В современной медицинской практике получает все более широкое распространение возмещение посттравматических или пострезекционных дефектов кости посредством имплантации. Наибольшим успехом при возмещении костных дефектов пользуются материалы на основе фосфатов кальция.

Цель исследования – изучить влияние композиционного имплантационного материала, в состав которого входят кальцийфосфатное соединение и неколлагеновые белки, выделенные из костной ткани, на костеобразование в дырчатых дефектах метафиза.

Материал и методы исследования. Эксперимент проведен на 11 взрослых беспородных собаках обоего пола в возрасте от одного года до трех лет с массой тела 10,4±2,4 кг, которым в стерильных условиях под общим наркозом осуществляли моделирование конусообразных несквозных дефектов диаметром 5 мм и высотой 7 мм в метафизах большеберцовых костей. Дефекты заполняли композиционным материалом (КМ), в состав которого входили кальцийфосфатное соединение, выделенное из костной ткани сельскохозяйственных животных по оригинальной методике, и низкомолекулярные неколлагеновые костные белки, имеющие сродство к катионообменникам. Животных выводили из эксперимента через 21 (n=5) и 42 (n=5 +1 - контроль) суток после операции.

Экспериментальные исследования проводили, руководствуясь требованиями, изложенными в «Европейской конвенции о защите позвоночных животных, используемых для экспериментов или в иных научных целях» с соблюдением этических норм и гуманного отношения к объектам изучения.

Для гистологического исследования материал фиксировали в 10 % нейтральном растворе формалина, после декальцинации и стандартной проводки с заливкой в целлоидин изготавливали срезы, которые окрашивали гематоксилином и эозином, пикрофуксином по Ван-Гизону и трихромным методом по Массону.

Морфометрическое исследование проводили с помощью программного обеспечения «ВидеоТесТ 4,0 – Мастер». Для статистической обработки результатов использовали программы «Microsoft Excel – 2007» и «AtteStat» Версия 1.0.

Результаты исследования. Через 21 сутки после имплантации композиционного материала в метафизе на гистологических препаратах определялся округлый дефект с четкой границей. Образование трабекул в дефекте происходило по направлению от его края к центру. Новообразованная костная ткань занимала 42,1±5,4 % от площади дефекта. Гранулы КМ в полости дефекта были распределены неравномерно, их доля составляла 2,4±0,4 % его площади. Центральная часть дефекта была заполнена рыхлой волокнистой соединительной тканью, в толще которой продолжалось формирование трабекул из ретикулофиброзной костной ткани. В этот срок эксперимента наблюдали образование прерывистой кортикальной пластинки.

К 42 суткам после операции доля новообразованной костной ткани, представленной, в основном, губчатой костной тканью пластинчатого строения, увеличивалась до 58,6±2,9 % ($p>0,05$). В межтрабекулярных пространствах преобладал желтый костный мозг с большим количеством капилляров синусоидного типа. У 3-х животных гранулы КМ в полости дефекта отсутствовали, у 2-х их доля составляла от 1,8 до 3,6 %. Кортикальная пластинка была непрерывна, в ее новообразованном участке продолжалось формирование остеонных структур.

У животного, которому дефект не заполняли КМ, через 42 суток после операции по краю дефекта определялся узкий прерывистый слой компактной костной ткани. Полость дефекта была заполнена слабо васкуляризированной соединительной тканью.

Таким образом, разработанный КМ стимулирует костеобразование, обладая индуктивными и кондуктивными свойствами одновременно. Применение имплантационного материала такого состава позволит сократить сроки лечения больных с посттравматическими и пострезекционными дефектами.

ИЗМЕНЕНИЕ БЕЛКОВОГО СОСТАВА СЫВОРОТКИ КРОВИ СОБАК В ДИНАМИКЕ ПРИ ЗАЖИВЛЕНИИ ПЕРЕЛОМОВ ВЕРТЛУЖНОЙ ВПАДИНЫ ПОД ВОЗДЕЙСТВИЕМ ПРЕПАРАТА С ИНСУЛИНОПОДОБНЫМИ СВОЙСТВАМИ

Лунева С.Н., Шипицына И.В.

ФГУ «Российский научный центр «Восстановительная травматология и ортопедия» им. акад. Г.А. Илизарова» Минздравсоцразвития России, г. Курган, Россия

THE CHANGE IN CANINE SERUM PROTEIN COMPOSITION IN THE DYNAMICS FOR ACETABULAR FRACTURE HEALING UNDER THE INFLUENCE OF THE PREPARATIN WITH INSULIN-LIKE PROPERTIES

Luneva S.N., Shipitsyna I.V.

Federal State Institution The Russian Ilizarov Scientific Center *Restorative Traumatology and Orthopaedics* of the Ministry of Health and Social Development of Russia, Kurgan, Russia

The performed study of the change in protein concentration of canine blood serum has demonstrated, that the observed hypoglobulinemia (Day 14-42 after surgery) is likely associated with the increased production of somatotropic hormone (STH) and insulin, as well as it is a result of the infused preparation on the basis of bone tissue low-molecular non-collagen proteins with insulin-like properties. The content of total serum protein was within the limits of preoperative values by the end of experiment in all the groups studied.

Введение. В качестве биохимических критериев течения патологического процесса при скелетной травме используется определенный набор биохимических тестов, среди которых важным диагностическим критерием является определение белкового состава сыворотки крови, как одного из показателей течения адаптационного процесса. Определение общего белка позволяет оценить тяжесть нарушения белкового обмена у больного, а анализ белковых фракций - установить, за счет какой фракции у больного имеется увеличение или дефицит белка, а также судить о специфичности изменений, характерных для данной патологии.

Цель работы. Оценить динамику изменения белкового состава сыворотки крови собак при заживлении ацетабулярного перелома вертлужной впадины в условиях внешней фиксации спице-стержневым аппаратом без стимуляции репаративного остео- и хондрогенеза и под воздействием препарата на основе низкомолекулярных неколлагеновых белков костной ткани с инсулиноподобными свойствами.

Материалы и методы. Эксперимент выполнен на 16 беспородных собаках обоего пола в возрасте от одного года до четырех лет. В первой группе животных (I, n=6) на седьмые сутки после операции внутриартикулярно вводили препарат низкомолекулярной белковой фракции (ПНБФ) $M_в$≈ 5кД, выделенный из костной ткани экспериментальных животных и обладающий инсулиноподобными свойствами. Во второй группе (II, n=6) тот же препарат вводили перрорально. В третьей (контрольной) группе сравнения (III, n=6) препарат не применяли. Животных выводили из эксперимента на 14 и 42 сутки после операции. Кровь для биохимических исследований забирали до операции и еженедельно - в послеоперационном периоде. Содержание общего белка в сыворотке крови определяли биуретовым методом. Определение белковых фракций осуществляли используя систему Парагон наборами реагентов «Beckman Coulter» (США) согласно инструкциям, приложенным к данным наборам. Статистическую значимость различий оценивали с помощью непараметрического U-критерия Вилкоксона-Манна-Уитни.

Результаты и их обсуждение. Как при внутриартикулярном, так и при перроральном введении препарата на основе инсулиноподобных факторов роста, в сыворотке крови собак наблюдали повышение содержания общего белка. В ходе исследования в опытных группах снижалось альбумин-глобулиновое соотношение (А/Г). Это связано, в первую очередь, со снижением содержания мелкодисперсных белков – альбуминов и увеличением уровня глобулинов в сыворотке крови. Причем, при пероральном введении препарата повышение концентрации глобулинов на 42-е сутки после операции приводило к снижению альбумин-глобулинового (А/Г) соотношения до 0,45 ед. при норме 1,05 ед. При внутриартикулярном введении препарата повышение концентрации глобулинов на 35-е сутки после операции привело к максимальному снижению А/Г соотношения до 0,43 ед. В контрольной группе минимальное значение соотношения А/Г наблюдалось на 21-е сутки эксперимента и составило 0,69 ед.

Наблюдаемое в эксперименте достоверное повышение содержания белка в сыворотке крови собак опытных групп от дооперационных значений является следствием вводимого препарата на основе низкомолекулярных неколлагеновых белков со свойствами ИФР. Отрицательного воздействия на изменение белкового состава введение препарата не оказывало, поскольку максимальное содержание белка, зафиксированное на 35-е сутки эксперимента в опытных группах, не превышало физиологическую норму.

СРАВНЕНИЕ БИОСОВМЕСТИМОСТИ АЛМАЗОПОДОБНЫХ ПОКРЫТИЙ ТИТАНА

Макарова Э.Б. [1], Трифонова Е.Б. [1], Близнец Д.Г. [1], Галкин П.В. [1], Рубштейн Е.Б., Трахтенберг И.Ш.

[1]ФГУ «Уральский научно-исследоавтельский институт травматологии и ортопедии им. В.Д. Чаклина» Минздравсоцразвития России; [2] «Институт физики металлов Уральского отделения РАН», г. Екатеринбург, Россия

BIOCOMPATIBILITY COMPARISON FOR DIAMOND-LIKE COATINGS OF TITANIUM

Makarova E.B.[1], Trifonova E.B.[1], Bliznets D.G.[1], Galkin P.V.[1], Rubshtein E.B., Trakhtenberg I.Sh.

[1] Federal State Institution *The Chaklin Ural Scientific Research Institute of Traumatology and Orthopaedics* of the Ministry of Health and Social Development of Russia, Yekaterinburg; [2] *The Institute of Metal Physics* of the Urals Department of RAS, Yekaterinburg, Russia

The biocompatibility and osteointegrative properties of titanium samples with different diamond-like coatings (a-C, a-C:H_{100}, a-C:H_{300}, $CN_{0,25}$, $CN_{0,5}$) have been studied. The determination of the relative tensile strength of the block of *newly formed in implant maternal bone–bone tissue* has revealed significantly more strength in the samples with porous titanium, covered with nitrogen-containing composite $CN_{0,25}$ (in the period of 4 weeks after surgery) and diamond-like coating a-C (in the period of 4 and 16 weeks after surgery), in comparison with the blocks included porous titanium.

Оптимизация процессов репаративного остеогенеза в условиях заместительной пластики остается актуальной задачей в травматологии – ортопедии. Оптимизация новообразования костной ткани в условиях использования пористых композитных материалов обеспечивается за счет того, что они не только занимают пространство утраченной костной ткани, но и интегрируют с окружающей костью, выполняют функцию матрицы для проникновения сосудов, врастания материнской костной ткани и миграции остеогенных клеток-предшественников. Пористый титан является перспективным материалом для замещения утраченной в результате травмы или патологического процесса костной структуры. Модификация его поверхности изменяет свойства металла, в том числе биосовместимость.

Цель исследования – изучить биосовместимость и остеоинтегративные свойства образцов титана с разными алмазоподобными покрытиями (a-C, a-C:H_{100}, a-C:H_{300}, $CN_{0,25}$, $CN_{0,5}$).

Пленки осаждали на образцы титана марки ВТ1-0 (ГОСТ 19807-91). Содержание азота в них определяли ядерным микроанализом на пучке дейтронов с энергией E=900 кэВ по ядерной реакции $^{14}N(d,\alpha_1)^{12}C$ на пленках, осажденных на пластины-свидетелях. Содержание азота в $CN_{0,25}$ = 18 ат.%, в пленках, имеющих строение $CN_{0,5}$= 33 ат.%. Концентрация водорода в композитных пленках a-C:H_{100} составила более 5 ат.%, в a-C:H_{300} - менее 1. ат.%. Оценку жизнеспособности клеток in vitro проводили в супернатанте лейкоцитов периферической крови человека по общепринятому тесту - определение активности общей лактатдегидрогеназы (ЛДГ) при инкубации культуры клеток в присутствии исследуемых образцов титана с алмазоподобными покрытиями в течение 4 часов. Исследование общей активности ЛДГ осуществляли на биохимическом анализаторе Sapphire-400. Результат представили как разницу активности ЛДГ в культуральной среде и супернатанте. Для оценки остеоинтегративных свойств пленок исследовали прочность новообразованной in vivo костной ткани при введении в мыщелки большеберцовых и бедренных костей 14 кроликам пористых титановых имплантатов (28 имплантатов) с различными алмазоподобными покрытиями по сравнению с прочностью аналогичного участка контрольной кости. Для активации остеогенеза все пористые имплантаты были насыщены прилипающей фракцией аутологичных миелокариоцитов. Все испытания проводили в течение суток после выведения животных из эксперимента (4, 16, 52 недели после введения имплантов). Механические испытания проводили на универсальной испытательной машине FP 100/1 с автоматической записью диаграммы. Нагрузка увеличивалась постепенно до разрыва образца. Предел прочности σ рассчитывался по формуле $\sigma = P/S$, где P – сила, при которой происходит разрыв образца, S – площадь, по которой произошел разрыв. Площадь определялась по увеличенным снимкам зоны разрыва. Статистическая обработка результатов выполнена с использованием непараметрического критерия (двухсторонний вариант) Манна-Уитни.

Исследования in vitro выявили, что использование a-C, $CN_{0,25}$ пленок увеличивает жизнеспособность лейкоцитов человека при инкубации с образцами титана. Напротив, применение a-C:H_{300} покрытий снижает жизнеспособность тестируемых клеток. Поэтому для исследования in vivo были взяты два типа образцов покрытий титана - a-C, $CN_{0,25}$.

Определение относительного предела прочности блока материнская кость-новообразованная в порах имплантатов костная ткань выявило значимо большую прочность в образцах с пористым титаном, покрытым азотсодержащим композитным $CN_{0,25}$ (в срок 4 недели после операции) и алмазоподобным покрытием a-C (в срок 4 и 16 недель после операции), по сравнению с блоками с пористым титаном. Через 52 недели после операции прочность новообразованной костной ткани на границе с имплантатами не различалась во всех тестируемых образцах и составила 94 % от прочности интактной костной ткани.

НЕКОЛЛАГЕНОВЫЕ БЕЛКИ КОСТНОЙ ТКАНИ ОБЛАДАЮТ ИНСУЛИНОПОДОБНЫМ ДЕЙСТВИЕМ

Накоскин А.Н., Лунева С.Н., Талашова И.А.

ФГУ «Российский научный центр «Восстановительная травматология и ортопедия» им. акад. Г.А. Илизарова» Минздравсоцразвития России, г. Курган, Россия

INSULIN-LIKE EFFECT OF BONE TISSUE NON-COLLAGEN PROTEINS

Nakoskin A.N., Luneva S.N., Talashova I.A.

Federal State Institution The Russian Ilizarov Scientific Center *Restorative Traumatology and Orthopaedics* of the Ministry of Health and Social Development of Russia, Kurgan, Russia

The decrease of serum glucose concentration has been found in case of intra-abdominal infusion of bone tissue non-collagen proteins in mice. The presence of insulin-like growth factor-1 in the fraction of non-collagen proteins from bone tissue has been demonstrated using immunoradiometric technique.

Введение. Одним из перспективных направлений в регуляции репаративного остеогенеза является применение низкомолекулярных посредников гормона роста, обладающих инсулиноподобным действием. Установлено, что соматомедины (ИФР-1 и ИФР-2), обладая тканеспецифичным действием, не являются видоспецифичными белками, что обусловливает их перспективность выделения и использования в составе препаратов для стимуляции регенерации костной ткани.

Цель исследования – изучить инсулинподобное действие неколлагеновых белков, выделенных из костной ткани.

Материалы и методы. Из зрелой компактной костной ткани быков получены фракции: имеющая сродство к катионообменнику, имеющая сродство в анионообменнику, не имеющая сродства к ионообменным смолам, которые диализовали и лиофильно высушивали. В полученных фракциях определяли количество инсулинподобного фактора 1 иммунорадиометрическим методом наборами реагентов IRMA IGF-1 фирмы Immunotech SAS на приборе Tracor Analytic 1190 (Голландия). Растворы полученных фракций белков внутрибрюшинно вводили мышам-самцам. В сыворотке крови экспериментальных животных определяли концентрацию глюкозы.

Результаты. Выделенные из костной ткани фракции белков содержат в своем составе незрелые формы коллагена, факторы роста и гликозаминогликаны. Иммунорадиометрическое исследование комплекса, выделенного из костной ткани и не имеющего сродства к ионообменным смолам, показало, что он содержит инсулинподобный фактор роста 1 в количестве 0,06 % от сухой навески комплекса.

При внутрибрюшинной инъекции 0,9 % раствора хлористого натрия концентрация глюкозы в сыворотке крови мышей не отличалась от значения этого показателя у интактных животных в течение всего эксперимента. В экспериментальной серии при введении внутрибрюшинно аликвоты раствора полученного нами комплекса белков через 20 минут резко возрастала концентрация глюкозы в сыворотке крови. В течение часа эксперимента концентрация глюкозы снижалась и к двум часам была достоверно ниже, чем у интактных животных и в контрольной группе.

Исследование гипогликемической активности на мышах показало, что наибольшим эффектом обладает фракция белков костной ткани, сорбирующаяся на катионообменнике. Однако и остальные фракции, не имеющие сродства к ионобменникам и сорбирующиеся на анионообменнике, также обладают гипогликемическим эффектом, но в меньшей степени.

РЕАКЦИИ СОСУДОВ ПЕЧЕНОЧНОГО АЦИНУСА В ВОССТАНОВИТЕЛЬНОМ ПЕРИОДЕ ПОСЛЕ ПЕРЕЛОМА КОСТЕЙ ГОЛЕНИ (ЭКСПЕРИМЕНТАЛЬНОЕ ИССЛЕДОВАНИЕ)

Очеретина Р.Ю., Стогов М.В.

ФГУ «Российский научный центр «Восстановительная травматология и ортопедия» им. акад. Г.А. Илизарова» Минздравсоцразвития России, г. Курган, Россия

THE REACTIONS OF ACINUS VESSELS IN THE RESTORATIVE PERIOD AFTER LEG BONE FRACTURE (AN EXPERIMENTAL STUDY)

Ocheretina R.Yu., Stogov M.V.

Federal State Institution The Russian Ilizarov Scientific Center *Restorative Traumatology and Orthopaedics* of the Ministry of Health and Social Development of Russia, Kurgan, Russia

The diameters (in μm) of interlobular and central veins, interlobular arterioles, intralobular blood capillaries, interlobular gall ducts have been studied. Leg bone fracture has been established to be accompanied by the changes in acinus vessel morphometric parameters by Day 3, 7, 28 after injury.

Цель исследования **-** определить морфометрические показатели сосудов печеночного ацинуса мышей в восстановительном периоде после экспериментального перелома костей голени.

В эксперименте использованы 30 половозрелых самцов мышей линии СВА. Животные были разделены на две серии: контрольная (n=12) и экспериментальная (n=18). В экспериментальной серии моделировали перелом костей голени. Сроки взятия гистологического материала: 3, 7, 28 сутки после нанесения травмы. На гистологических препаратах определяли диаметр (мкм) междольковых и центральных вен, междольковых артериол, внутридольковых кровеносных капилляров, междольковых желчных протоков. Для определения достоверности количественных данных использовали непараметрический критерий Вилкоксона при уровне значимости $p<0,05$.

Установлено достоверное увеличение по сравнению с нормой диаметра центральных вен и внутридольковых кровеносных капилляров на 3-и, 7-е, 28-е сутки после травмы. Через 3-е суток после перелома диаметр междольковых вен также был значимо высоким относительно интактных животных. Напротив, диаметр междольковых желчных протоков на 3-и сутки и междольковых артериол на 3-и, 7-е сутки был достоверно низким по сравнению с контролем. Анализ межгрупповых отличий показал, что на 28-е сутки после перелома диаметр синусоидов был достоверно снижен при сравнении с экспериментальными группами на 3, 7 сутки.

Результаты исследования позволяют заключить, что перелом костей голени вызывает существенные изменения морфометрических показателей сосудов печеночного ацинуса, значительно проявляющиеся на третьи сутки. Реакция внутридольковых кровеносных капилляров и центральных вен через двадцать восемь суток, возможно, отражает функциональное состояние печени и реактивные особенности компенсаторно-приспособительной реакцией органа в ответ на травматическое повреждение.

ВЛИЯНИЕ ДЛИТЕЛЬНОГО ДОЗИРОВАННОГО РАСТЯЖЕНИЯ ТКАНЕЙ ПРИ УДЛИНЕНИИ КОНЕЧНОСТИ С КЛАССИЧЕСКИМ ТЕМПОМ НА СТРУКТУРНЫЕ ПРЕОБРАЗОВАНИЯ ПЕРВОГО СЕНСОРНОГО НЕЙРОНА ДВИГАТЕЛЬНОГО АНАЛИЗАТОРА

Сафонова Г.Д.

ФГУ «Российский научный центр «Восстановительная травматология и ортопедия» им. акад. Г.А. Илизарова» Минздравсоцразвития России, г. Курган, Россия

THE EFFECT OF PROLONGED GRADUATED TISSUE DISTRACTION DURING THE LIMB LENGTHENING OF CLASSIC RATE ON THE STRUCTURAL REORGANIZATIONS OF THE FIRST SENSORY NEURON OF MOTOR ANALYZER

Safonova G.D.

Federal State Institution The Russian Ilizarov Scientific Center *Restorative Traumatology and Orthopaedics* of the Ministry of Health and Social Development of Russia, Kurgan, Russia

The changes in the unified system of structural components of the first sensory neuron of motor analyzer, which reflect the effect of prolonged graduated distraction on the limb segment being lengthened, are presented in the work.

Необходимость оценки морфофункционального состояния различных структурных компонентов двигательного анализатора при дистракционном остеосинтезе не вызывает сомнений, так как дистракция является мощным раздражающим фактором, воздействующим, в частности, на периферические отростки первых сенсорных клеток, расположенные в различных анатомических структурах конечности. В иннервации голени собак принимают участие нейроны спинномозговых ганглиев L_7, воспринимающие проприо- и ноцицептивную информацию.

Цель исследования – выявить структурные преобразования в единой системе первого сенсорного нейрона двигательного анализатора - перикарионе, центральных и периферических отростках нервных клеток ипсилатеральных спинномозговых ганглиев L_7 при удлинении голени взрослых беспородных собак с темпом 1 мм в сутки (четырехкратная дробность).

Изучен материал 3-х интактных взрослых беспородных собак и 3-х экспериментальных, которым аппаратом Илизарова производили удлинение правой голени (экспериментатор – к.в.н. А.А. Еманов). Дистракцию выполняли с темпом 1 мм за 4 приема в течение 28 суток. Величина удлинения составила 28 мм или 14-18 % от исходной длины голени.

Объекты исследования - дорсальные корешки спинномозговых нервов и спинномозговые ганглии L_7, икроножная и большеберцовая мышцы (проводящий и рецепторный аппарат) удлиняемой конечности.

Методы исследования – гистологический, нейрогистологический, морфометрический, статистический.

При выполнении количественных исследований у одного животного изучали не менее 200 перикарионов сенсорных клеток и нервных волокон, являющихся их центральными отростками, формирующими дорсальные корешки спинномозговых нервов. Использовали клетки, имеющие в плоскости среза ядрышко и четко контурирующую оболочку ядра. В изучаемых популяциях крупных, средних и малых нейронов выделяли группы:

нормохромные и гипохромные клетки с подразделением на подгруппы в зависимости от расположения ядерно-ядрышкового аппарата. Вычисляли процентное содержание клеток с обозначенными видами структурных изменений от общего количества изученных нейронов в каждой популяции. Для оценки изменений в спинномозговых корешках производили измерения диаметров миелинизированных нервных волокон. Для выполнения количественного анализа использовали компьютерную программу Microsoft Excel. Оценку статистической значимости различий проводили с использованием критерия Стьюдента для независимых выборок.

Процесс дистракции, наряду с преобразованиями гистоструктуры скелетных мышц, вызывал реактивные изменения в нервных волокнах проводников и формирующих нервные окончания, в том числе рецепторов растяжения, нервно-мышечных веретен. Наблюдалось соответствие выраженности изменений в мышечной и нервной тканях.

В популяции крупных (проприоцептивных) нейронов за период дистракции прослеживалось уменьшение количества клеток, имеющих нормальную структуру перикариона, практически в 2 раза относительно показателей, полученных по интактным животным, 18,87 % и 36,43 %, соответственно. При этом наблюдались соразмерные изменения в популяции малых (ноцицептивных) нейронов – уменьшение до 20,44 % количества нормохромных клеток с центральным расположением ядерно-ядрышкового аппарата (интактные – 41,56 %), $p<0,01$. Снижение количества нейронов всех популяций, имеющих нормальное строение, сопровождалось увеличением количества клеток с умеренными и выраженными преобразованиями структуры перикариона.

Гистограммы распределения миелиновых волокон дорсальных корешков спинномозговых нервов после дистракции сохраняли особенности, характерные для интактных животных. Характерно увеличение количества объектов с малыми диаметрами, что отражает истончение осевых цилиндров при формировании варикозности и четкообразности части нервных волокон.

Таким образом, в единой системе структурных компонентов первого чувствительного нейрона двигательного анализатора прослеживаются сочетанные изменения, отражающие воздействие длительного дозированного растяжения на удлиняемый сегмент конечности.

ХАРАКТЕРИСТИКА ТРОФИЧЕСКИХ ВЗАИМОДЕЙСТВИЙ В СИСТЕМЕ «НЕЙРОН-ГЛИЯ» ПОЯСНИЧНЫХ СПИННОМОЗГОВЫХ ГАНГЛИЕВ ПРИ РАЗЛИЧНЫХ УСЛОВИЯХ УДЛИНЕНИЯ ГОЛЕНИ В ЭКСПЕРИМЕНТЕ

Сафонова Г.Д.

ФГУ «Российский научный центр «Восстановительная травматология и ортопедия» им. акад. Г.А. Илизарова» Минздравсоцразвития России, г. Курган, Россия

CHARACTERISTIC OF TROPHIC INTERACTIONS IN «NEURON-GLIA» SYSTEM OF LUMBAR SPINAL GANGLIA UNDER DIFFERENT CONDITIONS OF EXPERIMENTAL LEG LENGTHENING

Safonova G.D.

Federal State Institution The Russian Ilizarov Scientific Center *Restorative Traumatology and Orthopaedics* of the Ministry of Health and Social Development of Russia, Kurgan, Russia

The differences in the intensity of functioning of the first sensory cells of motor analyzer for various techniques and rates of limb lengthening have been demonstrated. The greatest number of satellites, evidencing the increase of trophic interactions in “neuron-glia” system, has been revealed in the period of fixation after lengthening by 3 mm per day in the mode of automatic distraction.

В РНЦ «ВТО» выполнено экспериментальное исследование (д.м.н. С.А. Ерофеев), состоящее из нескольких серий, включающих, в частности, круглосуточное автоматическое удлинение с темпом 3 мм в сутки; «веерное удлинение» с темпом 2 мм, обеспечивающее переменное удлинение по передней и задней поверхностям голени с применением шарнирных устройств; удлинение с классическим темпом (1 мм в сутки) при использовании интрамедуллярных противоизогнутых спиц.

Известно, что восприятие сенсорной информации в структуре двигательного анализатора осуществляется нейронами спинномозговых ганглиев, при этом крупные клетки ответственны за проприорецепцию, малые - связаны с болевой чувствительностью; их капсулу формируют клетки олигодендроглии [Акимов Г.А., Новожилова А.П., 2001]. Трофические взаимодействия осуществляются в системе «нейрон–глия», при этом физиологическое значение увеличения количества сателлитов состоит в метаболическом обеспечении усиленно функционирующих нервных клеток. При кратковременном воздействии не происходит деления глиальных элементов, однако при продолжительном действии раздражающего фактора изменение нейрон-глиальных соотношений осуществляется не только за счет миграции глиоцитов из межнейрональных пространств к нейронам, но и за счет их деления [Ройтбак А.И., 1993].

Целью исследования является оценка трофических взаимодействий в системе «нейрон-глия» поясничных спинномозговых ганглиев при использовании различных условий удлинения голени на 14-18 % от исходной длины с темпами 1, 2 и 3 мм в сутки.

Нейрогистологические и количественные исследования выполнены с использованием материала от 23 экспериментальных животных после выполнения дистракции, фиксации и снятия аппарата в обозначенных выше сериях эксперимента.

Использованы спинномозговые ганглии L_7, продольные серийные срезы которых окрашивали по методам Ниссля, Эйнарсона, амидочерным 10Б-кислым фуксином.

Производили подсчет ядер глиоцитов, формирующих капсулы крупных (n≥75) и малых (n≥75) нейронов, а также расположенных в межнейрональных пространствах. Статистическую обработку полученных данных осуществляли в программе Microsoft Excel, достоверность различий оценивали с использованием t-критерия Стьюдента.

После дистракции в течение 10 суток с темпом 3 мм капсула крупных нейронов состояла из 11,99±0,35 глиоцитов, малых – из 4,08±0,14, после периода фиксации – 15,22±0,43 и 5,2±0,22, через 1 месяц после снятия аппарата – 13,35±0,28 и 4,48±0,14, соответственно. Различия между сроками эксперимента достоверно значимы при $p<0,001$.

После дистракции в течение 28 суток с темпом 2 мм с применением «веерного» способа количество глиоцитов в капсуле крупных нейронов составило 12,04±0,13, малых – 2,88±0,09. Достоверных различий между сроками эксперимента в данной серии не выявлено.

После дистракции в течение 28 суток с темпом 1 мм при использовании интрамедуллярных спиц в периоде фиксации количество глиоцитов в капсуле крупных нейронов составило 14,19±0,46, малых – 5,02±0,21, после снятия аппарата прослеживалось снижение до 12,52± 0,35 и 4,6±0,19, $p<0,05$.

Количество межнейрональной глии соотносилось с выраженностью структурных изменений перикариона и капсул нейронов. Поскольку выявлено увеличение не только пери-, но и межнейрональной глии, можно предположить, что при удлинении конечности наблюдается деление глиальных клеток с их миграцией к усиленно функционирующим чувствительным нейронам.

Таким образом, проведенное исследование позволяет заключить, что выявляются отличия в интенсивности функционирования первых чувствительных клеток двигательного анализатора при различных способах и темпах удлинения конечности. Наиболее выраженные изменения в составе как проприо, так и ноцицептивных нейрон-глиальных комплексов прослеживаются в периоде фиксации при удлинении голени с темпом 3 мм в сутки в режиме автоматической дистракции.

ЭКСПЕРИМЕНТАЛЬНОЕ ИССЛЕДОВАНИЕ ФУНКЦИЙ ТАЗОВОЙ КОНЕЧНОСТИ В РАЗНЫХ УСЛОВИЯХ ЛЕЧЕНИЯ ФРАГМЕНТАРНОГО ПЕРЕЛОМА СЕДАЛИЩНОЙ КОСТИ

Сизова Т.В., Антонов Н.И., Сайфутдинов М.С.

ФГУ «Российский научный центр «Восстановительная травматология и ортопедия» им. акад. Г.А. Илизарова» Минздравсоцразвития России, г. Курган, Россия

THE EXPERIMENTAL STUDY OF PELVIC LIMB FUNCTIONS UNDER DIFFERENT CONDITIONS OF FRAGMENTED ISCHIAL BONE FRACTURE TREATMENT

Sizova T.V., Antonov N.I., Saifutdinov M.S.

Federal State Institution The Russian Ilizarov Scientific Center *Restorative Traumatology and Orthopaedics* of the Ministry of Health and Social Development of Russia, Kurgan, Russia

The obtained data of the neuromuscular system functional state confirm the requirement of surgical correction for fragmented ischial fractures to avoid posttraumatic complications.

Цель исследования – экспериментально выявить клинико-неврологические и электрофизиологические проявления расстройства двигательной функции в условиях консервативного и оперативного лечения фрагментарного перелома седалищной кости.

Материалы и методы. На 35 взрослых собаках получена модель перелома тела и ветви седалищной кости. В I серии (17 собак) применяли консервативное лечение. Во II серии (18 собак) осуществляли оперативное лечение в условиях применения устройства внешней фиксации (патент № 68286 РФ, Антонов Н.И., Краснов В.В., Кирсанов К.П.) в течение 35 суток.

Для оценки функционального состояния тазовых конечностей проводили клинико-неврологические исследования в виде тестов (Ягников С.А., Кулешова Я.А., 2006). Электромиографию (ЭМГ) проводили по общепринятой методике (Команцев В.Н. и др., 2001) в модификации, предложенной А.П. Шеиным (1986). Спонтанную и вызванную биоэлектрическую активность икроножной и передней большеберцовой мышц регистрировали с помощью ЭМГ-системы DISA-1500 DANTEC (Дания). Комплекс исследований выполняли на 7, 14, 28, 35, 65, 125, 215 и 400-е сутки эксперимента.

Результаты исследования. В большей степени в I серии была выражена атрофия мышц оперированной конечности, имеющая селективный характер начиная с 7-го дня после операции и достигающая максимума к 400-м суткам. На протяжении всего опыта определяли патологический характер ряда исследуемых

неврологических показателей. Во II серии, напротив, наблюдали восстановление неврологических показателей, приблизившихся к норме уже на 14-е сутки после операции, а на 65-е сутки достигших полного восстановления функций опытной тазовой конечности.

Биоэлектрическая активность покоя тестированных мышц в большинстве наблюдений была в норме. В случае повышенного уровня фоновой ЭМГ она была представлена комбинацией потенциалов фибрилляции и потенциалов фасцикуляции. В I серии частота встречаемости повышенного уровня ЭМГ покоя выше, чем во II, она более интенсивна и разнообразно была представлена в ранние сроки эксперимента (до 35 суток). В поздние сроки наблюдения спонтанная ЭМГ встречается значительно реже, исключительно в I серии. Она представлена, в основном, потенциалами фасцикуляции, которые возникали в ответ на введение электрода и затем быстро затухали. У животных II серии в поздние сроки наблюдения спонтанная ЭМГ полностью нормализовалась.

В ранние сроки эксперимента (на 14, 28 и 35-е сутки) снижение амплитуды М-ответов на стороне вмешательства более выражено ($p<0,05$) у животных I серии – 30,0-46,8 %, чем во II серии – 14,3-25,3 %. Средние значения длительности М-ответов мышц поврежденной конечности во II серии больше, чем в I серии. В поздние сроки (начиная с 65-х суток) средняя амплитуда М-ответа мышц травмированной конечности у животных II серии для икроножной и передней большеберцовой мышц увеличилась на 24,3 % ($p<0,05$), 20,1 % ($p>0,05$) соответственно. У животных I серии данный ЭМГ-параметр увеличился на 11,3 % ($p>0,05$) для икроножной мышцы, а для передней большеберцовой остался прежним. Средние значения латентных периодов М-ответов мышц опытной и контралатеральной конечностей в I и II сериях имеют близкие значения ($p>0,05$). Средние значения длительности М-ответов мышц голени на стороне вмешательства в I и II сериях были близки.

Заключение. В условиях консервативного лечения развивается денервационный процесс, более выраженный, чем при оперативном лечении. Выявленные патогенетические критерии необходимо учитывать при диагностике, лечении и в реабилитационном периоде. Полученные данные функционального состояния нервно-мышечного аппарата подтверждают необходимость хирургической коррекции при данном виде травмы во избежание осложнений посттравматического характера.

РАЗРАБОТКА СПОСОБА СТИМУЛЯЦИИ РЕПАРАТИВНОГО ПРОЦЕССА ПРИ ЛЕЧЕНИИ ТРАВМАТИЧЕСКИХ ПОВРЕЖДЕНИЙ СУСТАВОВ В ЭКСПЕРИМЕНТЕ

Силантьева Т.А., Краснов В.В., Кирсанова А.Ю.

ФГУ «Российский научный центр «Восстановительная травматология и ортопедия» им. акад. Г.А. Илизарова» Минздравсоцразвития России, г. Курган, Россия

THE DEVELOPMENT OF THE TECHNIQUE FOR REPARATIVE PROCESS STIMULATION IN TREATMENT OF JOINT TRAUMATIC INJURIES EXPERIMENTALLY

Silantiyeva T.A., Krasnov V.V., Kirsanova A.Yu.

Federal State Institution *The Russian Polenov Scientific Research Neurosurgical Institute of the Ministry of Health and Social Development of Russia,* St. Petersburg, Russia

A technique for reparative process stimulation has been proposed in treatment of joint traumatic injuries. Central transverse acetabular fracture was modeled and osteosynthesis with a wire-rod device for external fixation was performed in 12 experimental animals (dogs). An automatic dispenser for drug substances was used to infuse the mixture of the official solutions of glucose, ascorbic acid and autologous blood plasma into articular cavity. High effectiveness of the technique use in the first week after traumatic injury has been demonstrated.

Лечение внутрисуставных повреждений в целом и, в частности, травм тазобедренного сустава, представляет собой серьёзную клиническую проблему. Одними из основных факторов, осложняющих течение репаративного процесса, являются подвижность костных отломков (Стецула В.И., 1993), неэффективный гемостаз, расстройства микроциркуляции и связанные с ними функциональная несостоятельность клеточного пула, гипоксия, недостаток субстратов энергетического и пластического обмена (Абаев Ю.К., 2006).

Целью исследования являлась разработка способа стимуляции репаративного процесса при лечении ацетабулярного перелома в раннем (до 5 суток) посттравматическом периоде.

Эксперимент выполнен на 12 беспородных собаках обоего пола, в возрасте от одного года до двух лет. Содержание и эвтаназию животных проводили в соответствии с требованиями Министерства здравоохранения РФ к работе экспериментально-биологических клиник.

В условиях операционной выполняли моделирование центрального поперечного перелома вертлужной впадины, после чего производили остеосинтез спице-стержневым аппаратом внешней фиксации. Смещением опор аппарата восстанавливали анатомически правильные взаимоотношения компонентов тазобедренного сустава, расширяли суставную щель не более чем на ½ её величины, после чего чрескожно в неё вводили катетер. Для управляемого введения растворов в полость сустава использовали носимый автоматизированный дозатор лекарственных веществ, который закрепляли на опоре аппарата внешней фиксации.

Животным опытной группы (n=4) не позднее 3 суток после травмы в течение 4-5 суток осуществляли круглосуточное капельное введение физиологического раствора и, одновременно с этим, ежесуточно, однократно вводили приготовленную ex tempora смесь официнальных растворов глюкозы, аскорбиновой кислоты и полученной по стандартной технологии аутологичной плазмы крови (заявка на выдачу патента РФ № 2010151084). В качестве стресс-контроля оперированным животным (n=4) выполняли введение физиологического раствора указанным способом. По завершении курса медикаментозной терапии катетер извлекали и сближением опор аппарата нормализовали ширину суставной щели. В третьей группе эксперимента (n=4) внутрисуставные инъекции не выполняли. Всех животных выводили из опыта на 14 сутки после операции.

Исследование макро- и гистологических препаратов показало, что у животных опытной группы к 14 суткам после выполнения оперативного вмешательства формировалось полное либо частичное интермедиарное и периостальное костное сращение отломков. Сочленяющиеся суставные поверхности покрывал гладкий, блестящий гиалиновый хрящ. Внутрисуставное кровоизлияние было минимальным либо отсутствовало. У животных обеих контрольных групп к тому же сроку в диастазе между отломками располагалась волокнистая соединительная ткань. Очаги остео- и хондрогенеза обнаруживались лишь на остеотомированных поверхностях и в периосте. В суставной полости наблюдали гемартроз, более выраженный у животных третьей группы.

Полученные результаты, по нашему мнению, обусловлены как созданием условий для стабилизации отломков тазовой кости аппаратом внешней фиксации, так и составом инъекционной смеси. Аутоплазма, полученная в течение первых трех суток после травмы, содержит комплекс растворимых медиаторов и факторов свертывания крови, необходимых для раннего местного гемостаза и успешного разрешения репаративного процесса (Ульрих Э.В., Губин А.В., 2001; Зубов Д.М., Оксимец А.В., 2008; Попсуйшапка А.К. с соавт., 2009). Аскорбиновая кислота и глюкоза обеспечивают поддержание жизнеспособности остеогенных клеток в условиях посттравматической гипоксии, удовлетворяя потребности активного клеточного дыхания, энергообеспечения и антиоксидантной защиты (Zuk P.A. et al., 2002; Шерцингер А. Г. с соавт., 2005). Капельное дренирование суставной полости физиологическим раствором способствует очищению суставной полости, сохраняя при этом фибриновый сгусток, а позднее – грануляционную ткань в межотломковом пространстве.

ВЛИЯНИЕ БИВАЛОСА НА ФОРМИРОВАНИЕ И ПЕРЕСТРОЙКУ ДИСТРАКЦИОННОГО РЕГЕНЕРАТА В УСЛОВИЯХ ИСКУССТВЕННО СОЗДАННОГО ОСТЕОПОРОЗА У КРОЛИКОВ (ПРЕДВАРИТЕЛЬНОЕ СООБЩЕНИЕ)

Соломин Л.Н., Нетылько Г.И., Усикова А.Д., Попов В.В., Лоздовский А.А., Божко А.М.

ФГУ «Российский научно-исследовательский институт травматологии и ортопедии им. Р.Р. Вредена» Минздравсоцразвития России, г. Санкт-Петербург, Россия

THE EFFECT OF BIVALOS ON THE FORMATION AND REORGANIZATION OF DISTRACTION REGENERATED BONE UNDER THE CONDITIONS OF ARTIFICIALLY PRODUCED OSTEOPOROSIS IN RABBITS (A PRELIMINARY REPORT)

Solomin L.N., Netylko G.I., Usikova A.D., Popov V.V., Lozdovsky A.A., Bozhko A.M.

Federal State Institution *The Russian Vreden Scientific Research Institute of the Ministry of Health and Social Development of Russia*, St. Petersburg, Russia

The effect of Bivalos on the formation and organotypic reorganization of distraction regenerated bone has been studied in the process of leg lengthening under the conditions of experimentally produced osteoporosis and without it. The leg was 1-cm lengthened according to Ilizarov in all the animals. In the first experimental group (6 animals) Bivalos was introduced per os at the dose of 0.8 g/day beginning from the 5th day after surgery up to the animal was withdrawn from the experiment. In the first control group (four animals) “classic” leg lengthening according to Ilizarov was performed. In the second experimental group (5 animals) experimental osteoporosis was produced in rabbits with ovariectomy, hypodynamia, diet-therapy, Bivalos was introduced per os at the dose of 0.8 g/day since the 5-th day after surgery till animal’s withdrawal from the experiment. In the second control group (5 animals) osteoporosis was produced, rabbits didn’t receive Bivalos. Judging by the results of roentgenological study the process of distraction regenerated bone formation gets over the similar stages in all the groups, however, in animals received Bivalos it is more intense, in advance of 10 days. According to the results of morphologic study, the structural reorganization of interfragmental and periosteal regenerated bone was earlier in the animals of experimental series in comparison with control, and the relative area of bone trabeculae in the regenerated bone of animals from experimental groups was higher than that of control.

Актуальность исследования. Лечение больных с переломами на фоне низкой минеральной плотности костной ткани связано с большими трудностями (Родионова С.С. и др., 2004; Гюльназарова С.В., 2010; Meunier P. et al., 2004). Попытки влиять на репаративный остеогенез используя фармакотерапию предпринимались, но результаты не позволяют сделать однозначного вывода (Бунчук Н.В., 1996; Laura Gehrig et al., 2008). Это во многом связано со сложностью выбора репрезентативных групп в клинике. В эксперименте использование влияния фармакотерапии более показательно и доказательно при моделировании пролонгированного

костеобразования, т.е. при дистракционном остеогенезе (Илизаров Г.А., 1975; Шрейнер А.А., 1990; Барабаш А.А., 1997).

Цель исследования. Определить влияние применения бивалоса на формирование и органотипическую перестройку дистракционного регенерата при удлинении голени у кроликов в условиях экспериментально созданного остеопороза и без него.

Материалы и методы. Всем животным голень удлиняли на 1 см по Илизарову. В 1-й экспериментальной группе (6 животных) бивалос вводили per os в дозировке 0,8 г/сут с пятых суток после операции до выведения животного из эксперимента. В 1-й контрольной группе (4 животных) остеопороз не создавали, бивалос кролики не получали: т.е. выполняли “классическое” удлинение голени по Илизарову. Во 2-й экспериментальной группе (5 животных) при помощи овариоэктомии, гиподинамии, диетотерапии кроликам создавали экспериментальный остеопороз, per os вводили бивалос в дозировке 0,8 г/сут с пятых суток после операции до выведения животного из эксперимента. Во 2-й контрольной группе (5 животных) создавали остеопороз, бивалос кролики не получали.

Рентгенографию выполняли перед операцией, на 1-е сутки после операции, 10-е сутки (середина периода дистракции), 15-е сутки (конец периода дистракции), 25-е сутки, 35-е сутки и 45-е сутки (30 суток фиксации). Морфологические исследования выполняли на 15-е, 25-е, 35-е, 45-е сутки после операции. Для выполнения морфологического исследования после эвтаназии животного производили забор дистракционного регенерата с неизмененной костью по 2 мм с обоих концов. Производили микроскопическое исследование, при котором оценивали толщину кортикальной пластинки диафиза, а также костных трабекул, площадь костных балок, количество остеобластов и остеокластов на поверхности костных балок в области регенерата, и гистоморфометрическое исследование, при котором оценивали толщину костных балок и кортикальных пластинок регенерата.

Результаты. По результатам рентгенологического исследования во всех группах процесс формирования дистракционного регенерата проходит одинаковые стадии, однако в экспериментальных группах, т.е. у животных, получавших бивалос, протекает интенсивнее, с опережением примерно на 10 суток. По результатам морфологического исследования у животных опытной серии наблюдалась более ранняя, чем в контроле, структурная перестройка межфрагментарного и периостального регенерата, а относительная площадь костных балок в регенерате у животных опытных групп была выше, чем в контроле.

Заключение. Предварительные данные позволяют предполагать, что применение бивалоса ускоряет формирование и органотипическую перестройку дистракционного регенерата в условиях искусственно созданного остеопороза.

ОБМЕН КРЕАТИНА В СКЕЛЕТНЫХ МЫШЦАХ МЫШЕЙ В УСЛОВИЯХ ГРАВИТАЦИОННОЙ РАЗГРУЗКИ КОНЕЧНОСТЕЙ

Стогов М.В., Лунева С.Н., Ткачук Е.А.

ФГУ «Российский научный центр «Восстановительная травматология и ортопедия» им. акад. Г.А. Илизарова» Минздравсоцразвития России, г. Курган, Россия

CREATINE METABOLISM IN MOUSE SKELETAL MUSCLES UNDER LIMB GRAVITATIONAL UNLOADING

Stogov M.V., Luneva S.N., Tkachuk E.A.

Federal State Institution The Russian Ilizarov Scientific Center *Restorative Traumatology and Orthopaedics* of the Ministry of Health and Social Development of Russia, Kurgan, Russia

Creatine metabolism in mouse skeletal muscles has been studied under the conditions of limb gravitational unloading.

Снижение опорно-функциональной нагрузки на скелетные мышцы - вполне типичная ситуация для пациентов травматологического профиля. В условиях гипокинезии в скелетных мышцах происходят значительные потери белкового азота. Обмен же небелковых азотистых компонентов, и, прежде всего, креатина, в скелетных мышцах в условиях их безопорной разгрузки изучен слабо.

Цель настоящего исследования – изучить обмен креатина в скелетных мышцах мышей в условиях гравитационной разгрузки конечности.

Эксперимент выполнен на 18 половозрелых мышах-самцах линии СВА. Ситуацию гравитационной разгрузки для мышц задней конечности создавали лишением их опоры в модели «вывешивания» за хвостовую складку. Из эксперимента животных выводили декапитацией на 3-и, 7-е, 28-е сутки эксперимента. В скелетных мышцах задней конечности определяли содержание креатина – по реакции с диацетилом, креатинфосфата (КрФ) – по содержанию фосфора в безбелковом экстракте, гликогена – непрямым антроновым методом. Эксперимент разрешен комитетом по этике при ФГУ «РНЦ «ВТО» им. акад. Г.А. Илизарова» Минздравсоцразвития РФ. Результаты животных экспериментальной группы сравнивали с показателями животных интактной группы (n=16), для чего использовали непараметрический W-критерий Вилкоксона для независимых выборок.

Статистически значимое снижение уровня креатина в скелетных мышцах мышей экспериментальной группы, относительно интактных животных, отмечалось на 7-е сутки разгрузки, содержание КрФ при этом изменялось незначительно. К 28-м суткам эксперимента наблюдалось достоверное снижение уровня КрФ в ткани, при нормальном уровне креатина. Отмеченные изменения сопровождались тем, что суммарное содержание креатинфосфат+креатин в ткани на 7-е и 28-е сутки вывешивания было значимо ниже уровня интактных животных. В эти же сроки в скелетных мышцах отмечалось и снижение запасов гликогена в ткани. При этом, между уровнем КрФ и гликогена в мышцах животных обнаруживалась прямая корреляционная зависимость: r = +0,40 (p=0,05). Такая зависимость свидетельствовала о том, что снижение уровня КрФ в скелетных мышцах при разгрузке конечностей было связано с недостаточной энергообеспеченностью ткани.

Таким образом, гравитационная разгрузка скелетных мышц вызывает значительные изменения в обмене креатина в ткани: в ранние сроки вывешивания для поддержания достаточного количества КрФ в системе Креатин=КрФ происходил сдвиг равновесия вправо, в поздние сроки происходило снижение КрФ за счет его необратимого разрушения до креатина в реакции Креатин=КрФ→креатин.

ПОЛУЧЕНИЕ ИЗ СКЕЛЕТНЫХ МЫШЦ БЕЛКОВЫХ ФАКТОРОВ И ОЦЕНКА ИХ АНАБОЛИЧЕСКОГО ЭФФЕКТА

Стогов М.В., Лунева С.Н., Тушина Н.В., Еманов А.А.

ФГУ «Российский научный центр «Восстановительная травматология и ортопедия» им. акад. Г.А. Илизарова» Минздравсоцразвития России, г. Курган, Россия

THE OBTAINING OF THE PROTEIN FACTORS FROM SKELETAL MUSCLES AND EVALUATION OF THEIR ANABOLIC EFFECT

Stogov M.V., Luneva S.N., Tushina N.V., Yemanov A.A.

Federal State Institution The Russian Ilizarov Scientific Center *Restorative Traumatology and Orthopaedics* of the Ministry of Health and Social Development of Russia, Kurgan, Russia

The anabolic effects of the protein factors derived from skeletal muscles have been investigated in experimental animals in the process of their intramuscular infusion.

В настоящее время поиску различных ростовых факторов для стимуляции роста и регенерации скелетных мышц посвящены значительные исследования.

Цель работы - разработать способ получения из скелетных мышц белковых факторов, обладающих анаболическими свойствами.

Нами разработана схема получения из скелетных мышц белкового препарата, основанная на экстракции белков растворами KCl низкой ионной силы. В эксперименте была проведена первичная оценка двух препаратов мышечных белков, полученных из передней большеберцовой мышцы (ПББМ) интактной собаки (возраст 6 месяцев) и одной собаки в срок 14 суток дистракции костей голени. Использовали лиофильно высушенные экстракты.

Эффективность препаратов изучали на 6 беспородных половозрелых собаках и 10 растущих крысах. Собакам накладывали аппарат Илизарова, осуществили флексионную остеоклазию диафизов берцовых костей. Дистракцию начинали через 5 суток с темпом 1,5 мм/сутки за 6 приемов в течение 20 суток. На 10-е сутки дистракции двум животным контрольной группы в ПББМ и икроножную мышцу (ИКМ) удлиняемого сегмента вводили физиологический раствор в объеме 1,5 мл. Животным опытной группы (n=4) в ПББМ и ИКМ удлиняемого сегмента в том же объеме вводили экстракт белков на физиологическом растворе. 5 растущим крысам линии Вистар вводили внутримышечно раствор белков по схеме: 0,1 мл в возрасте 3, 6, 9 недель. В контрольной группе 5 интактным крысам по той же схеме вводили 0,1 мл физраствора. Всем животным белковый препарат вводили из расчета 1мг/кг массы. На проведение исследования получено разрешение комитета по этике при ФГУ «РНЦ «ВТО» им. акад. Г.А. Илизарова».

Анализ химического состава скелетных мышц выявил более высокое содержание саркоплазматических и миофибриллярных белков в ПББМ и ИКМ удлиняемого сегмента конечности у собак опытной группы в отличие от контроля. Однако анализ биохимических показателей крови не обнаружил значимых отличий уровня общего белка и глюкозы у собак опытной группы, хотя у них отмечалась тенденция к снижению концентрации этих субстратов после введения препарата.

У растущих крыс обнаружено, что через неделю после первого введения экстракта у животных опытной группы средние значения массы тела на 12,3 % превышали группу контроля (p=0,05). Исходная разница в массе теле между опытом и контролем составляла 3,8 % (p=0,25). Через две и три недели тенденция более интенсивного прироста массы животных опытной группы сохранялась, разница с контрольной группой составляла 19,2 % (p=0,05). На четвертой неделе эксперимента (через неделю после второго введения) разница в массе крыс опытной и контрольной группы составила 6,7 %, однако на шестой неделе наблюдения (3-я неделя после второго введения) разница в весе между группами составила 27,7 % (p=0,05). К концу эксперимента (7

месяцев) средний вес животных контрольной группы составил 306,1±5,4 г, что на 32,0 % (p=0,05) превышало средний вес животных опытной группы – 231,9±13,0 г.

Таким образом, использование экстрактов белков саркоплазмы позволило обнаружить ряд фактов, свидетельствующих об активации анаболических реакций в скелетных мышцах при удлинении конечности и в период роста. Дальнейшее изучение эффективности применения данных белков, при выделении из их состава наиболее «активных» фракций, представляется достаточно перспективным как для теории, так и для практики.

ВЗАИМОСВЯЗЬ ЛОКАЛЬНЫХ И СИСТЕМНЫХ ИЗМНЕНИЙ МЕТАБОЛИЗМА ПОСЛЕ СКЕЛЕТНОЙ ТРАВМЫ

Стогов М.В., Ткачук Е.А., Лунева С.Н.

ФГУ «Российский научный центр «Восстановительная травматология и ортопедия» им. акад. Г.А. Илизарова» Минздравсоцразвития России, г. Курган, Россия

THE CORRELATION OF LOCAL AND SYSTEMIC METABOLIC CHANGES AFTER SKELETAL TRAUMA

Stogov M.V., Tkachuk E.A., Luneva S.N.

Federal State Institution The Russian Ilizarov Scientific Center *Restorative Traumatology and Orthopaedics* of the Ministry of Health and Social Development of Russia, Kurgan, Russia

The complex comparative analysis of the metabolic status of animal and human organism after skeletal trauma under the Ilizarov method use has been made.

В исследовании патохимических основ травматической болезни существует явный недостаток в изучении проблемы соотношения местных и системных метаболических сдвигов после травмы и их вклад в реализацию программы репаративной регенерации. Выяснение характера взаимодействия локальных и системных изменений, развивающихся после перелома, открывает интересные перспективы для направленной метаболической регуляции костной репарации в целях сокращения сроков лечения травматологических пациентов.

Цель - провести комплексное сопоставительное исследование состояния метаболизма в организме животных и человека после скелетной травмы в условиях применения метода Илизарова.

В эксперименте на 12 взрослых беспородных собаках изучали особенности обменных реакций организма после моделирования перелома костей голени с последующей фиксацией отломков аппаратом Илизарова. В клиническом исследовании принимали участие пациенты обоего пола с различным типом травмы: 74 пациента с закрытыми переломами костей голени, 27 – с множественными, 22 – с переломами костей нижней конечности, сочетанными с черепно-мозговой травмой, 27 – с открытыми переломами костей голени. Все пациенты были пролечены с применением аппарата Илизарова. Аппарат накладывали в течение первых суток после травмы. В каждой группе пациенты были разбиты на две возрастные подгруппы (1-й и 2-й зрелый подпериод). Материалом исследования служили: эритроцитная масса, сыворотка и плазма крови, суточная моча.

Результаты экспериментального и клинического исследования показали, что в посттравматическом периоде как у собак, так и у людей, причем вне зависимости от возраста последних и типа травмы, развивалась гипопротеинемия, возрастало содержание острофазных белковых фракций, происходила интенсификация реакций перекисного окисления, наблюдалась токсемия, увеличивалась мобилизация глюкозы на фоне гиперлактатемии.

Анализ биохимических показателей, характеризующих специфические местные реакции, показал зависимость глубины и интенсивности их изменений от типа перелома. В частности, изменения активности фосфатаз, креатинкиназы, концентрации кальция в крови (общего и ионизированного) и моче в большинстве своем зависели от типа травмы. Ряд показателей, характеризующих обмен костной ткани (кальций, глюкуроновые кислоты), имел также и выраженные возрастные отличия.

Между динамикой системных и местных метаболических изменений обнаруживались определенные временные расхождения. Так, по нашим данным, переход к анаболической фазе системных метаболических показателей у собак осуществлялся в период с 7-х по 14-е сутки фиксации, тогда как значительная активация синтетических процессов, протекающих в области перелома, происходила в период 14-21-е сутки фиксации. Это позволяет заключить, что адекватное срабатывание системных защитно-приспособительных метаболических механизмов в посттравматическом периоде является одним из факторов, обеспечивающим нормальное протекание местных метаболических реакций, происходящих в тканях травмированного сегмента.

Таким образом, в ответ на нарушение целостности кости в организме животных и человека формируется комплекс системных и локальных биохимических сдвигов, разнесенных во времени, но имеющих универсальный характер, и направленных, с одной стороны - на адаптацию организма к травме, с другой – на обеспечение процесса репарации поврежденных тканей и органов.

ЭНЕРГЕТИЧЕСКОЕ ОБЕСПЕЧЕНИЕ СКЕЛЕТНЫХ МЫШЦ ПРИ ОПЕРАТИВНОМ УДЛИНЕНИИ КОСТЕЙ ГОЛЕНИ

Стогов М.В., Тушина Н.В., Еманов А.А.

ФГУ «Российский научный центр «Восстановительная травматология и ортопедия» им. акад. Г.А. Илизарова» Минздравсоцразвития России, г. Курган, Россия

ENERGY SUPPLY OF SKELETAL MUSCLES FOR SURGICAL LENGTHENING OF LEG BONES

Stogov M.V., Tushina N.V., Yemanov A.A.

Federal State Institution The Russian Ilizarov Scientific Center *Restorative Traumatology and Orthopaedics* of the Ministry of Health and Social Development of Russia, Kurgan, Russia

The special features of substrate provision of skeletal muscles under the conditions of surgical leg bone lengthening according to the Ilizarov method have been studied in the work presented.

Вопрос о субстратах энергообмена, а также роли внутритканевых и внетканевых источников энергетического обеспечения скелетных мышц при удлинении остается открытым.

Цель исследования – изучить особенности субстратного обеспечения скелетных мышц в условиях оперативного удлинения костей голени по методу Илизарова.

Исследование проведено на 36 взрослых беспородных собаках, которым в течение 28 дней осуществляли удлинение костей голени по Илизарову. Режим удлинения составлял 1 мм/сутки за 4 приема. Животных выводили из опыта через 14, 28 суток дистракции, 15, 30 суток фиксации и 30, 180 суток после снятия аппарата. На проведение экспериментальных и клинических исследований получено разрешение комитета по этике при ФГУ «РНЦ «ВТО» им. акад. Г.А. Илизарова». Материал исследования - передняя большеберцовая (ПББМ) и латеральная головка икроножной мышцы (ИКМ) оперированной конечности. В супернатанте определяли активность аланин- и аспартатаминотрансфераз, концентрацию продуктов гликолиза – лактата и пирувата. Непосредственно в сырой ткани находили содержание гликогена и общих липидов. В сыворотке крови определяли концентрацию глюкозы, общих липидов, общего холестерина, триглицеридов, лактата, пирувата. Достоверность различий между выборками оценивали с помощью W-критерия Вилкоксона для независимых выборок.

Проведенные исследования обнаружили значительное снижение запасов гликогена в ходе удлинения только в ПББМ оперированного сегмента. При этом в ИКМ оперированной конечности содержание гликогена статистически значимо от нормы во все сроки наблюдения не отличалось, что указывает на возможность интенсивного использование данной мышцей внетканевых источников и, прежде всего, глюкозы крови. Одними из энергетических источников в ИКМ на этапах удлинения и фиксации могли являться внутритканевые запасы липидов, снижение уровня которых в ИКМ удлиняемой конечности мы наблюдали на этапе фиксации и через месяц после снятия аппарата.

Внемышечные источники липидов, присутствующие в крови, либо вообще не использовались мышцами, либо их использование компенсировалось их потреблением, т.к. достоверных изменений концентрации общих липидов, триглицеридов и общего холестерина на сроках наблюдения не обнаруживалось, хотя для общих липидов и триглицеридов наблюдалась тенденция к снижению концентрации в сыворотке крови с конца этапа дистракции до конца фиксации.

Таким образом, на этапах оперативного удлинения костей голени у собак в скелетных мышцах удлиняемого сегмента в качестве энергетических источников использовались различные субстраты. В ПББМ основным субстратом энергетического обмена являлся внутриклеточный источник – гликоген. В ИКМ оперированного сегмента конечности на этапе дистракции использовались внетканевые энергетические субстраты (глюкоза и липиды крови), на этапе фиксации - смешанные источники: внутриклеточные липиды, глюкоза крови и, возможно, триглицериды крови. Помимо этого, в ходе оперативного удлинения конечности между мышцами и печенью осуществлялся интенсивный обмен недоокисленных субстратов, обеспечивая их утилизацию из ткани и способствуя поддержанию в ней высокой интенсивности процессов энергетического обмена.

РЕГЕНЕРАТОРНЫЕ ВОЗМОЖНОСТИ СУСТАВНОГО ХРЯЩА ПРИ СОВРЕМЕННЫХ ТЕХНОЛОГИЯХ УДЛИНЕНИЯ КОНЕЧНОСТЕЙ В ЭКСПЕРИМЕНТЕ

Ступина Т.А.

ФГУ «Российский научный центр «Восстановительная травматология и ортопедия» им. акад. Г.А. Илизарова» Минздравсоцразвития России, г. Курган, Россия

REGENERATIVE POSSIBILITIES OF ARTICULAR CARTILAGE IN TERMS OF MODERN TECHNOLOGIES OF LIMB LENGTHENING IN EXPERIMENT

Stupina T.A.

Federal State Institution The Russian Ilizarov Scientific Center *Restorative Traumatology and Orthopaedics* of the Ministry of Health and Social Development of Russia, Kurgan, Russia

Articular cartilage of canine femoral condyles was studied. The canines had Ilizarov tibial lengthening of 28-30 mm in various modes: in the 1st series - “fan” distraction; in the 2nd series - the rate of 1mm subdivided into 4 movements with Intramedullary wires; in the 3rd series - automatic distraction at the rate 3mm subdivided into 180 movements. Automatic distraction proved to be the least invasive and provided high efficacy of adaptation reactions directed to recovery of the articular cartilage structure.

Цель – изучение регенераторных возможностей суставного хряща при современных технологиях удлинения конечности.

Материал и методы. Изучен суставной хрящ мыщелков бедра 5 интактных и 18 опытных собак, которым удлиняли голень аппаратом Илизарова на 28-30 мм (экспериментатор д.м.н. С.А. Ерофеев). В 1-й серии осуществляли «веерную» дистракцию (Патент №2289348 РФ); во 2-й серии – темп 1 мм за 4 приема с интрамедуллярным армированием противоизогнутыми спицами; в 3-й серии – автодистракция с темпом 3 мм за 180 приемов. Этапы исследования: 30 суток фиксации, 30 суток без аппарата. Гистоморфометрия проведена по полутонким срезам. Цифровой материал анализировали в программе “Microsoft Excel”.

Результаты. К концу фиксации во всех сериях выявлено разволокнение поверхностной зоны хряща. Толщина хряща (h) ниже контроля (475,5±1,3 мкм), наибольшее снижение отмечено в 1-й – 336,5±3,8 мкм и 2-й сериях - 343,7±3,6 мкм. Численная ($NA_{хц}$) и объемная ($Vv_{хц}$) плотность хондроцитов во всех сериях снижена, численная плотность изогенных групп ($NA_{из.\ гр}$) превышала контроль. После снятия аппарата в сериях 1 и 3 отмечено уменьшение участков разволокнения, h увеличивалась до 382,3±1,4 мкм и 446,8±1,6 мкм соответственно. В 3 серии $NA_{хц}$ сопоставима с контролем, $VV_{хц}$ увеличена и превышала значения 1-й и 2-й серий. В 1-й серии отмечено увеличение $Vv_{хц}$ по сравнению с предыдущим сроком. Во 2 серии снижение $Vv_{хц}$ на фоне повышения $NA_{из.\ гр}$ указывало на угнетение биосинтетической активности хондроцитов и сопровождалось низкими значениями h.

Вывод. Автодистракция является наименее травматичной и обеспечивает высокую эффективность адаптационных реакций, направленных на восстановление структуры суставного хряща. Разработанные в эксперименте методики удлинения являются методами выбора. Наблюдаемые при этом изменения суставного хряща необходимо учитывать в клинической практике.

МОРФОФУНКЦИОНАЛЬНАЯ ОЦЕНКА ВЛИЯНИЯ СУБХОНДРАЛЬНОЙ ТУННЕЛИЗАЦИИ И КОСТНОМОЗГОВОЙ СТИМУЛЯЦИИ НА ПРОЦЕССЫ РЕГЕНЕРАЦИИ СУСТАВНОГО ХРЯЩА (ЭКСПЕРИМЕНТАЛЬНО-МОРФОЛОГИЧЕСКОЕ ИССЛЕДОВАНИЕ)

Ступина Т.А., Степанов М.А.

ФГУ «Российский научный центр «Восстановительная травматология и ортопедия» им. акад. Г.А. Илизарова» Минздравсоцразвития России, г. Курган, Россия

THE MORPHOFUNCTIONAL ASSESSMENT OF SUBCHONDRAL TUNNELIZATION AND MEDULLARY STIMULATION INFLUENCE ON THE PROCESSES OF ARTICULAR CARTILAGE REGENERATION (AN EXPERIMENTAL-AND-MORPHOLOGICAL STUDY)

Stupina T.A., Stepanov M.A.

Federal State Institution The Russian Ilizarov Scientific Center *Restorative Traumatology and Orthopaedics* of the Ministry of Health and Social Development of Russia, Kurgan, Russia

Subchondral zone tunnelization with autologous bone marrow introduction into the canals has been demonstrated to have a stimulating effect on reparative regeneration of cartilaginous and bone tissue, thereby retarding destruction of joints.

Цель - изучение репаративных возможностей суставного хряща в условиях моделирования остеоартроза с последующим туннелированием субхондральной зоны и введением в каналы аутологичного костного мозга.

В эксперименте на собаках (n=15) выполнены исследования по моделированию остеоартроза путем иммобилизации и компрессии обоих коленных суставов с пересечением бедренной артерии. Для подтверждения адекватности полученной модели через 28 суток после окончания иммобилизации 5 животных для морфологического исследования выводили из опыта. Остальным через 7 суток после моделирования остеоартроза на правом суставе проводили туннелирование субхондральной зоны с введением аутологичного костного мозга. Забор костного мозга производили из проксимального метафиза плечевой кости при помощи иглы Кассирского. В каждом мыщелке бедра и голени делали по 4 туннеля. Левый сустав не туннелировали. Через 14, 28 и 90 суток после туннелирования животных выводили из опыта.

Для светооптического исследования применяли парафиновые срезы, окрашенные гематоксилином и эозином. Гистоморфометрические исследования проведены по перпендикулярным суставной поверхности эпоксидным полутонким срезам большой площади (6-8 мм^2), окрашенным метиленовым синим-основным фуксином. Цифровой материал анализировали в программе “Microsoft Excel”.

Через 14 суток в субхондральном отделе правых суставов в очагах активного ремоделирования наблюдалось образование густой мелкопетлистой сети молодых трабекул. Межбалочные промежутки в участках костеобразования были заполнены красным костным мозгом, в котором преобладали лимфоидные и бластные клетки. В субхондральных отделах туннелированного сустава красный костный мозг занимал большую площадь, чем в левом. Численная плотность клеток костного мозга в субхондральных отделах правого эпифиза составила 16,1±1,4 мкм$^{-2}$, что достоверно ($p<0,05$) выше данного показателя в левом суставе – 8,9±0,7 мкм$^{-2}$. К концу эксперимента результаты гистоморфометрического исследования суставного хряща правого сустава при туннелировании субхондральной зоны с введением в туннели аутологичного костного мозга свидетельствовали о том, что массовая гибель хондроцитов и деструкция матрикса компенсировались быстрой репопуляцией клеточного состава и активизацией синтеза компонентов межклеточного матрикса, в результате чего восстанавливалась толщина хряща. Собственные регенераторные возможности хряща выражались повышением пролиферативной и биосинтетической активности хондроцитов. В субхондральной зоне в непосредственной близости к хрящу выявлены функционирующие капилляры, что обуславливало позитивное трофическое влияние на гиалиновый хрящ. В левых – нетуннелированных – суставах также отмечали признаки регенерации суставного хряща, однако выраженность их была незначительной, с увеличением срока эксперимента деструктивные изменения прогрессировали.

Таким образом, гистоморфометрическое исследование показывает, что туннелирование субхондральной зоны с введением в каналы аутологичного костного мозга оказывает стимулирующее действие на репаративную регенерацию хрящевой и костной ткани, тем самым замедляет разрушение суставов.

ОЦЕНКА СОСТОЯНИЯ СУСТАВНОГО ХРЯЩА ПРИ ЛЕЧЕНИИ ОСКОЛЬЧАТЫХ ПЕРЕЛОМОВ КОСТЕЙ ГОЛЕНИ МЕТОДОМ ЧРЕСКОСТНОГО ОСТЕОСИНТЕЗА В ЭКСПЕРИМЕНТЕ

Ступина Т.А., Степанов М.А.

ФГУ «Российский научный центр «Восстановительная травматология и ортопедия» им. акад. Г.А. Илизарова» Минздравсоцразвития России, г. Курган, Россия

EVALUATION OF ARTICULAR CARTILAGE CONDITION IN MANAGEMENT OF COMMINUTED TIBIAL FRACTURES BY THE METHOD OF TRANSOSSEOUS OSTEOSYNTHESIS IN EXPERIMENT

Stupina T.A., Stepanov M.A.

Federal State Institution The Russian Ilizarov Scientific Center *Restorative Traumatology and Orthopaedics* of the Ministry of Health and Social Development of Russia, Kurgan, Russia

Histo -morphometric characteristics of articular cartilage of femoral condyles during healing of comminuted tibial fractures were studied. Results of the study showed changes of reactive and/or destructive -reparative character with destruction process prevailing; even against the backdrop of the created favorable biomechanical conditions (transosseous osteosynthesis according to Ilizarov).

При лечении переломов важное место занимает проблема сохранения функциональных возможностей суставов.

Цель – оценить состояние суставного хряща мыщелков бедра при сращении оскольчатых переломов костей голени.

Материал и методы. У 8-ми взрослых беспородных собак моделировали открытый оскольчатый перелом голени ударом груза массой 5 кг, затем осуществляли закрытый чрескостный остеосинтез аппаратом Илизарова. Этапы исследования: конец периода фиксации, 30 суток без аппарата. Гистоморфометрический анализ суставного хряща проведен по полутонким срезам, окрашенным метиленовым синим-основным фуксином. В качестве нормы исследовали суставной хрящ интактных животных (n=5). Цифровой материал анализировали в программе “Microsoft Excel”.

Результаты. Полное костное сращение определяли к 46,3±1,2 суткам фиксации. К этому сроку толщина хряща снижена (p<0,001) – 400,3±4,9 мкм (норма – 475,5±1,3 мкм). При светооптическом исследовании выявлены очаги разволокнения. За счет высокой клеточной плотности в поверхностной зоне численная плотность хондроцитов ($NA_{хц}$) превышала норму (6,1±0,7) до 9,2±0,7. Отмечены клетки, находящиеся в состоянии деструкции, пустые клеточные лакуны, их доля составила 17,2 %. Через 30 суток после снятия аппарата деструктивные изменения прогрессировали. Толщина хряща и $NA_{хц}$. относительно предыдущего срока снижались (p<0,05) до 372,2±2,5 мкм и 7,2±0,6 соответственно, доля пустых лакун составила 26,6 %. Часть клеток, входящих в состав изогенных групп находилась в состоянии деструкции.

Выводы. При лечении оскольчатых переломов костей голени, даже на фоне созданных благоприятных биомеханических условий (чрескостный остеосинтез по Илизарову), в суставном хряще выявлены изменения реактивного и/или деструктивно-репаративного характера с преобладанием процессов деструкции.

ЗАКОНОМЕРНОСТИ КОСТНОГО РЕМОДЕЛИРОВАНИЯ В УСЛОВИЯХ ИММОБИЛИЗАЦИИ

Трифонова Е.Б. [1], Гюльназарова С.В. [1], Кучиев А.Ю. [1], Осипенко А.В. [1], Кобылкин К.С. [2]

[1]ФГУ «Уральский научно-исследоавтельский институт травматологии и ортопедии им. В.Д. Чаклина» Минздравсоцразвития России, г. Екатеринбург; [2]«Институт математики и механики Уральского отделения РАН», г. Екатеринбург, Россия

THE REGULARITIES OF BONE REMODELING UNDER IMMOBILIZATION

Trifonova E.B.[1], Giulnazarova S.V.[1], Kuchiyev A.Yu.[1], Osipenko A.V.[1], Kobylkin K.S.[2]

[1] Federal State Institution *The Chaklin Ural Scientific Research Institute of Traumatology and Orthopaedics* of the Ministry of Health and Social Development of Russia, Yekaterinburg; [2] The Institute of Mathematics and Mechanics of the Urals Branch of Russian Academy of Sciences, Yekaterinburg, Russia

The leg bones of right hind paw were amputated in 140 male Wistar rats at the age of 3 months, thereby producing non-weight-bearing femur, through osteoporosis (Group 1), HBO use for osteoporosis treatment (Group 2) and without osteoporosis formation (Group 3). The mathematical model of immobilization osteoporosis has demonstrated the role of hemopoesis adaptation changes, the balance of energy processes of bone and skeletal muscle tissues, different deficiency of bone tissue macroelements in bone remodeling regulation under immobilization in the dynamics of bone tissue mineral density decrease, that can be considered as the regularities of bone remodeling under immobilization conditions.

Уровень минеральной плотности костной ткани детерминирован состоянием костного ремоделирования, которое зависит от метаболической активности остеогенных клеток, от сопряжения костной резорбции и костеобразования, от баланса аэробных и анаэробных реакций. Регуляция костного ремоделирования в условиях иммобилизации в динамике формирования снижения минеральной плотности костной ткани и формирования остеопороза до настоящего времени не раскрыта, что определило цель и актуальность данного исследования.

Эксперимент выполнен на 140 самцах крыс Вистар, у которых в возрасте 3-х месяцев ампутировали кости голени правой задней конечности, создавая неопороспособное бедро. Животные распределены в три группы: 1 группа - 50 крыс, у которых сформирован остеопороз, 2 группа - 50 крыс, которых после развития иммобилизационного остеопороза пролечили оксигенобаротерапией (10 сеансов в барокамере «Ока-МТ» в режимах 1,5 АТА и 2 АТА) и группа сравнения – 50 интактных животных. На 90-105 сутки после операции морфометрический и рентгенологический анализ показал развитие остеопоротических сдвигов в костной ткани. Для выявления метаболических предикторов регуляции костного ремоделирования исследовали кровь, костную и скелетную мышечную ткань, костный мозг в динамике развития остеопороза в течение года после операции. Определяли маркеры костного ремоделирования, минерального и энергетического обменов, перекисного окисления липидов, антиоксидантной активности, показатели гемопоэза унифицированными методами с использованием оригинальных тест-систем (Konelab, Siemens, Biocon, Abbott, Medica) на биохимическом анализаторе Specific basic, ион-селективном анализаторе Microlab 3+2, спектрофотометре СФ-26, гематологическом анализаторе Cell Dyn 1300. Полученные данные обработаны параметрическим и непараметрическим дисперсионным анализом, дискриминантным, регрессионным анализом с применением математического моделирования.

Метаболическая адаптация на иммобилизацию отмечена уже с 30-х суток и в системе крови, и в тканях оперированной и контрлатеральной конечностей. Метаболический ответ костной и скелетной мышечной тканей зависел от степени формирования остеопоротических изменений. В костной ткани в динамике снижения минеральной плотности костной ткани отметили рост активностей костных изоферментов щелочной и кислой фосфатаз на фоне снижения уровня макроэлементов: кальция - до 45 % (90-150 сутки); неорганического фосфата - до 80 % (30-210 сутки); магния – до 82 % (30-210 сутки) от возрастной нормы. Баланс энергетических реакций отражал активацию аэробного окисления, что оптимизировало анаболические процессы костного ремоделирования.

В скелетной мышечной ткани снижена активность маркеров гликолиза, цикла Кребса, креатинфосфокиназного механизма при росте уровня глюкозы и снижении концентрации общего белка.

В сыворотке крови снижен индекс фосфатаз за счет низкой активности термолабильной щелочной фосфатазы; повышен уровень общего кальция при снижении концентрации неорганического фосфата и магния; снижен индекс лактат-/малатдегидрогеназа.

Адаптация гемопоэза состояла в увеличении клеток миелоидного ростка костного мозга; количества нейтрофилов и моноцитов, эозинофилии, что способствовало экспрессии провоспалительных и остеотропных цитокинов, активирующих костную резорбцию и функциональную активность иммунокомпетентных клеток.

Математическая модель иммобилизационного остеопороза (Патент РФ № 2416366) показала роль адаптационных изменений гемопоэза, баланса энергетических процессов костной и скелетной мышечной тканей, разного дефицита макроэлементов костной ткани в регуляции костного ремоделирования при иммобилизации в динамике снижения минеральной плотности костной ткани, что считаем закономерностями костного ремоделирования в условиях иммобилизации.

УЛЬТРАСТРУКТУРНО-СТЕРЕОЛОГИЧЕСКИЙ АНАЛИЗ КАПИЛЛЯРОВ ЭНДОМИЗИЯ ПЕРЕДНЕЙ БОЛЬШЕБЕРЦОВОЙ МЫШЦЫ И МАТЕМАТИЧЕСКИЙ АППАРАТ ТЕОРИИ ИНФОРМАЦИИ ПРИ ДИСТРАКЦИИ ГОЛЕНИ В РАЗЛИЧНЫХ РИТМАХ (ЭКСПЕРИМЕНТАЛЬНО-МОРФОЛОГИЧЕСКОЕ ИССЛЕДОВАНИЕ)

Филимонова Г.Н.

ФГУ «Российский научный центр «Восстановительная травматология и ортопедия» им. акад. Г.А. Илизарова» Минздравсоцразвития России, г. Курган, Россия

THE ULTRASTRUCTURAL-AND-STEREOLOGICAL ANALYSIS OF TIBIAL ENDOMYSIUM CAPILLARIES AND THE MATHEMATICAL SYSTEM OF INFORMATION THEORY FOR LEG DISTRACTION OF DIFFERENT RATES (AN EXPERIMENTAL-AND-MORPHOLOGICAL STUDY)

Filimonova G.N.

Federal State Institution The Russian Ilizarov Scientific Center *Restorative Traumatology and Orthopaedics* of the Ministry of Health and Social Development of Russia, Kurgan, Russia

Tibial endomyseum capillaries have been investigated in 10 adult mongrel dogs for leg distraction of different rates using the methods ultrastructural-and-stereological and information analysis. The definite advantage of round-the-clock auto-distraction method, expressed quantitatively in intramuscular capillary adaptation to graduated leg lengthening, has been demonstrated using the information theory system.

Информационный анализ позволяет получить дополнительную информацию, скрытую при обычных количественных методах исследования морфологических объектов, дает интегральную оценку динамики морфогенетических процессов, характеризуя уровень организации биологического объекта как целостной системы (Антомонов Ю.Г., 1977; Леонтюк А.С., 1981). По результатам ультраструктурно-стереологического анализа капилляров эндомизия (Филимонова Г.Н., 2002) не удавалось сделать однозначных выводов о преимуществе одного из режимов дистракции, выразить это количественно. Полученные данные входили в противоречие с гипотезой о преимуществах автодистракции как приближенной к естественному росту, что послужило поводом для углубленного анализа с применением аппарата теории информации.

Цель работы. Выявить морфофункциональные и информационные характеристики, определяющие адаптационные возможности капилляров эндомизия передней большеберцовой мышцы к дистракции голени с различной дробностью.

Материалы и методы исследования. В экспериментах на 10 взрослых беспородных собаках через 5 дней после закрытой флексионной остеоклазии начинали дозированное удлинение голени по 1,0 мм в сутки: в I серии методом круглосуточной автодистракции, во II – с 4-кратной дробностью. Экспериментатор – д.м.н. С.А. Ерофеев. Животных выводили из опыта через 28 суток дистракции и 30 суток фиксации. Поперечные ультратонкие срезы передней большеберцовой мышцы контрастировали по Рейнольдцу, исследовали с помощью трансмиссионного электронного микроскопа JEM-100B при увеличении 11800х. Осуществляли ультраструктурно-стереологический анализ: проекции изображений капилляров в их безъядерной зоне совмещали с открытой тестовой решеткой коротких отрезков (44840х). Определяли: а) измеряемые величины, выявленные в признаках 1–4: P_i – число тестовых точек, попавших на i-структуру, соответствует числу единиц объема: 1 – просвета капилляра, 2 – эндотелия капилляра, 3 – гранулярного эндоплазматического ретикулума (ГЭР), 4 – митохондрий (Мтх); б) расчетные величины, выявляемые в признаках 5–10: 5 – число единиц объема эндотелия на единицу объема просвета капилляра, признаки 6, 7, 8 – доля объема, занимаемая люминальными, базальными и цитоплазматическими микропиноцитозными везикулами, в объеме эндотелия; 9 – доля объема, занимаемая ГЭР в объеме эндотелия; 10 – доля объема, занимаемая Мтх в объеме эндотелия. Данные анализировали методами непараметрической статистически, достоверность различий определяли по критерию Вилкоксона и рандомизации компонент для независимых выборок (Мюллер П., 1982; Рунион Р., 1982).

Величины, выявляемые в признаках 5–10, анализировали посредством математического аппарата теории информации, пользуясь формулами (Автандилов Г.Г., 1980), определяли информационную (H, бит) и относительную (h) энтропию, коэффициент избыточности (R, %), организацию (O, бит) системы.

Установлено, что во II серии для эндотелия капилляров характерны признаки повышенной метаболической активности и интенсификации окислительно-восстановительных процессов, при этом отмечены минимальные значения R и O – показатели надежности системы, а также максимальные значения H и h. Известно, что сосудисто-нервный пучок является чувствительным звеном, лимитирующим процесс удлинения (Шеин А.П. с соавт., 2002). По окончанию периода автодистракции первая составляющая сосудисто-нервного пучка испытывает меньшую структурную напряженность, так как мера неупорядоченности, определяемая H и h, ниже, а надежность системы, ее структурный резерв, определяемые R, и O составляют 207 % от аналогичных параметров во II серии. Через месяц фиксации информационные характеристики в двух сериях различаются не существенно, демонстрируя, тем не менее, преимущество автодистракции (117 %). В контралатеральной конечности наблюдается синергизм.

Таким образом, применение аппарата теории информации позволило количественно выразить преимущество метода круглосуточной автодистракции в адаптации капилляров эндомизия к дозированному удлинению, особенно в периоде дистракции.

МОРФОФУНКЦИОНАЛЬНАЯ ХАРАКТЕРИСТИКА ПЕРЕДНЕЙ БОЛЬШЕБЕРЦОВОЙ МЫШЦЫ ПРИ СРАЩЕНИИ ПЕРЕЛОМОВ ГОЛЕНИ В УСЛОВИЯХ ОРГАНОТЕРАПИИ (ЭКСПЕРИМЕНТАЛЬНОЕ ИССЛЕДОВАНИЕ)

Филимонова Г.Н., Кононович Н.А., Петровская Н.В., Лунева С.Н., Ковинька М.А.

ФГУ «Российский научный центр «Восстановительная травматология и ортопедия» им. акад. Г.А. Илизарова» Минздравсоцразвития России, г. Курган, Россия

MORPHOFUNCTIONAL CHARACTERISTIC OF THE ANTERIOR TIBIAL MUSCLE FOR HEALING OF LEG BONE FRACTURES UNDER ORGANOTHERAPY (AN EXPERIMENTAL STUDY)

Filimonova G.N., Kononovich N.A., Petrovskaya N.V., Luneva S.N., Kovinka M.A.

Federal State Institution The Russian Ilizarov Scientific Center *Restorative Traumatology and Orthopaedics* of the Ministry of Health and Social Development of Russia, Kurgan, Russia

It has been determined experimentally in adult dogs, that healing of leg shaft fractures under transosseous osteosynthesis is accompanied by partial atrophy of tibial muscle myocytes. The use of fetal bone tissue extract for osteogenesis stimulation leads to the improvement of vascularization of the muscle, characterized by the increase of myocyte and microvessel quantity; additional mechanical influence stipulates for new formation of small-diameter myocytes.

В настоящее время одним из новых медицинских направлений является органотерапия.

Цель – выявить гистоструктуру и стромально-паренхиматозные отношения передней большеберцовой мышцы при сращении диафизарных переломов костей голени в условиях стимуляции экстрактом фетальной костной ткани.

Материалы и методы. У взрослых беспородных собак путем прямого удара моделировали оскольчатый перелом костей голени типа B3 (классификация AO/ASIF), который через одни сутки после травмы фиксировали при помощи аппарата Илизарова до получения полного костного сращения. В опытной серии (n=10) на этапе фиксации в зону перелома параоссально вводили экстракт фетальной костной ткани. При этом у четырех животных к отломкам прикладывали дозированные механические воздействия. В контрольной серии (n=7) воздействия на зону повреждения не проводили. Костное сращение определяли в опытной серии через 32,4±2,7 суток, в контрольной – через 49,0±1,7 суток фиксации.

Для независимого контроля исследовали мышцы интактных собак (n=3). В поперечных криостатных срезах передней большеберцовой мышцы выявляли активность миозиновой АТФ-азы (использовали для стереометрии, определяя объемную и численную плотность мышечных волокон и микрососудов, относительный объем эндомизия, индекс васкуляризации). Фрагмент мышцы после альдегидно-осмиевой фиксации заключали в эпоксидную смолу, полутонкие срезы окрашивали по M. Ontell, светооптические исследования осуществляли с использованием микроскопа Opton (Германия) и АПК "ДиаМорф" (Россия).

Результаты исследования. К 35 суткам фиксации в передней большеберцовой мышце контрольной серии выявлялась низкая активность миозиновой АТФ-азы в мышечных волокнах и умеренная в микрососудах, отмечено большое разнообразие диаметров мышечных волокон, характерное для функционально незрелой мышцы. Наряду с единичными гипертрофированными волокнами наблюдались атрофичные с ангулярными контурами волокна с признаками дегенеративных изменений (волокна-мишени, с вакуольной дегенерацией, с сохраненной лишь базальной мембраной). В обеих сериях отмечалось уменьшение диаметров мышечных волокон II типа. Мышцу опытной серии отличали полигональные миоциты, характерные для интактных мышц,

встречались волокна с центрально расположенными ядрами, активированными миосателлитоцитами по периферии и вблизи микрососудов, парные миобласты в нише базальных мембран миоцитов – типичные признаки внутриклеточной регенерации.

В опытной серии к окончанию периода фиксации была достоверно выше объемная плотность микрососудов и индекс васкуляризации, через 2 месяца после снятия аппарата при одинаковом объеме гемомикроциркуляторного русла в двух экспериментальных сериях отмечалась значительно большая численная плотность микрососудов, а также достоверно большая численная плотность миоцитов и индекса васкуляризации, который составил 137 % от контрольного. В подгруппе с дополнительной дистракцией отмечались более однообразные, чаще округлые профили миоцитов, идентифицировались мелкие новообразованные волокна.

Таким образом, заживление диафизарных переломов голени в условиях чрескостного остеосинтеза сопровождается частичной атрофией миоцитов большеберцовой мышцы, обусловленной снижением функциональной нагрузки на конечность, снижением их численности через 2 месяца после снятия аппарата относительно интактной группы. Введение экстракта фетальной костной ткани в зону повреждения сопровождается улучшением васкуляризации мышцы, обусловленным увеличением как численности миоцитов, так и микрососудов; дополнительное механическое воздействие обусловливает новообразование миоцитов малого диаметра.

МОРФОФУНКЦИОНАЛЬНАЯ ХАРАКТЕРИСТИКА МЫШЦ ГОЛЕНИ И СОБСТВЕННЫХ ФАСЦИЙ В УСЛОВИЯХ ЧРЕСКОСТНОГО ОСТЕОСИНТЕЗА И ГИРУДОТЕРАПИИ ПРИ ЛЕЧЕНИИ ОСКОЛЬЧАТЫХ ПЕРЕЛОМОВ (ЭКСПЕРИМЕНТАЛЬНО-МОРФОЛОГИЧЕСКОЕ ИССЛЕДОВАНИЕ)

Филимонова Г.Н., Петровская Н.В., Степанов М.А., Якиманская Ю.О.

ФГУ «Российский научный центр «Восстановительная травматология и ортопедия» им. акад. Г.А. Илизарова» Минздравсоцразвития России, г. Курган, Россия

MORPHOFUNCTIONAL CHARACTERISTIC OF LEG MUSCLES AND PROPER FASCIAE IN TREATMENT OF COMMINUTED FRACTURES UNDER THE CONDITIONS OF TRANSOSSEOUS OSTEOSYNTHESIS AND HIRUDOTHERAPY (AN EXPERIMENTAL-AND-MORPHOLOGICAL STUDY)

Filimonova G.N., Petrovskaya N.V., Stepanov M.A., Yakimanskaya J.O.

Federal State Institution The Russian Ilizarov Scientific Center *Restorative Traumatology and Orthopaedics* of the Ministry of Health and Social Development of Russia, Kurgan, Russia

Comminuted leg fractures were recovered using transosseous osteosynthesis experimentally in 10 adult dogs, and hirudotherapy (Ht) was additionally used in the experimental group. Ht positive effect has been revealed: vascularization enhances and the metabolism of fracture zone tissues increases, thereby contributing to the reduction of consolidation periods.

Метод чрескостного остеосинтеза (ЧО) по Илизарову обеспечивает оптимальные условия для репаративных процессов при лечении переломов длинных трубчатых костей (Шевцов В.И. с соавт., 2002). При этом нередко возникает необходимость в дополнительных мероприятиях по улучшению микроциркуляции в мягких тканях поврежденного сегмента. Гирудотерапия (Гт) является одним из методов, активно воздействующим на микроциркуляцию (Исаханян Г.С, 1991; Никонов Г.И., 1996). Особенности параоссальных тканей при лечении переломов методом ЧО, дополненном Гт, в доступной литературе не освещены, что послужило целью исследования.

Цель работы – морфофункциональная характеристика мышц голени и гемомикроциркуляторного русла их собственных фасций в области диафизарного перелома в условиях чрескостного остеосинтеза и гирудотерапии.

Материал и методы. В экспериментах на 10 взрослых собаках моделировали диафизарные переломы костей голени ударом груза массой 5,0 кг, свободно падающего с высоты 1,5 м на латеральную поверхность, отломки фиксировали аппаратом Илизарова. Эксперимент выполняли в соответствии с принципами гуманного обращения с животными. Животных разделили на 2 группы: контроль (n = 2) и опыт (n = 8), в опытной группе с первых дней после наложения аппарата внешней фиксации дополнительно проводили сеансы Гт в режиме по 1 приставке 3 раза в неделю на кожные покровы области травмы. При наличии обширных гематом осуществляли дополнительную приставку в области гематомы, всех животных выводили из опыта через 35 суток фиксации, период Гт составлял 14, 21 и 28 дней, соответственно, образовались подгруппы Гт14Ф35, Гт21Ф35, Гт28Ф35. Исследовали переднюю большеберцовую и икроножную мышцы, их собственные фасции (поперечные криостатные срезы и пленочные препараты с гистохимически выявленной активностью миозиновой АТФ-азы) и аналогичные мышцы, фиксированные параформ-глютаральдегидным фиксатором, залитые в эпоксидные смолы. Полутонкие срезы окрашивали по M. Ontell. Криостатные срезы мышц использовали для стереологического анализа, определяли объемную, численную плотность мышечных волокон и микрососудов,

индекс васкуляризации, объемную плотность эндомизия. Осуществляли статистический анализ, достоверность различий определяли по критериям Манна-Уитни и Вилкоксона (P<0,05).

Результаты исследований. Установлено, что под воздействием гирудотерапии гемомикроциркуляторное русло собственных фасций и мышц голени значительно интенсифицируется, обе мышцы характеризуются высокой активностью АТФ-азы миоцитов и микрососудов, некоторым расширением интерстициального пространства, активированностью миосателлитоцитов, наличием групп регенерационных ядер в волокнах. В передней большеберцовой мышце опытной группы возрастает индекс васкуляризации и численная плотность миоцитов, в икроножной мышце значимо увеличивается объемная плотность мышечных волокон.

Применение гирудотерапии в пределах 6-9 сеансов: 1) значительно улучшает васкуляризацию мышечной ткани, что обусловлено, очевидно, раскрытием резервных сосудов и неоваскулогенезом; 2) обусловливает высокую активность метаболического фермента миозиновой АТФ-азы, что свидетельствует об улучшении метаболизма тканей зоны перелома; 3) обусловливает картину высокой функциональной зрелости миоцитов – вышеизложенное расценивается как положительное воздействие гирудотерапии на динамику репаративных посттравматических процессов, что подтверждается сокращением сроков консолидации переломов опытной группы животных. Постановка пиявок свыше 3-х недель (12 сеансов) приводит к отрицательным эффектам, таким как повышенная извитость микро- и макрососудов, чрезмерное увеличение интерстициальных прослоек, дегенерация части миоцитов.

Таким образом, применение Гт целесообразно в комплексном лечении травматологических больных различного профиля, в частности, с затяжными гнойными инфекциями.

МОРФОЛОГИЧЕСКАЯ ХАРАКТЕРИСТИКА ПОВТОРНОГО ПЕРЕЛОМА

Ходжанов И.Ю., Косимов А.А., Байимбетов Г.Дж.

«Научно-исследовательский институт травматологии и ортопедии Министерства Здравоохранения Республики Узбекистан», г. Ташкент, Узбекистан

THE MORPHOLOGICAL CHARACTERISTIC OF RE-FRACTURE

Khodzhanov I.Yu., Kosimov A.A., Bayimbetov G.Dzh.

Scientific Research Institute of Traumatology and Orthopaedics of the Ministry of Health of the Republic of Uzbekistan, Tashkent, Uzbekistan

The results of experimental studies on 24 mongrel male and female rabbits at the age from 7 months to 2 years are presented in the work. The model of unilateral transverse primary fracture was developed, primary fracture fixation was performed with intramedullary wires, external fixator, fracture immobilization in two-bone segments was not performed in case of one-bone injury. Then, on Days 14, 21, 28 re-fracture was produced by manual partial breaking of the previous fracture zone. The healing of osteocallous tissue after re-fracture manifested itself in the pathomorphological changes characteristic of secondary bone union as reforming of the preliminary connective corn and preliminary callus, formed in the periosteal part of the first bone fracture zone. Re-fracture was accompanied by the appearance of the foci of preliminary chondroplastic osteogenesis included in the preliminary callus, rough-laminar osteoid, and on the part of endosteum – rough fibromatous tissue.

Эксперименты проводили на 24 беспородных кроликах (условных аналогах по возрасту, полу и упитанности) обоего пола в возрасте от 7 месяцев до 2 лет. В рамках экспериментального исследования разработали модель одностороннего поперечнего первичного перелома, фиксация первичного перелома осуществлена интрамедулярными спицами, аппаратом наружной фиксации, а у некоторых животных переломы не иммобилизировались (перелом одной кости при двукостных сегментах), а затем в определенные дни (14, 21, 28) проводили повторный перелом путем ручного надлома области старого перелома.

Результаты морфологического исследования на 14 день после повторного перелома показали, что патоморфологические изменения происходили во всех отделах заживающего костного дефекта. В них микроскопически отмечено значительное отставание образования предварительной костной мозоли в виде наличие очагов деструкции и дезорганизации, формирование хаотично расположенных клеточно-волокнистых пучков.

На 21 день после повторного перелома выявлено, что травматическое повреждение происходило в зоне новообразованной после первичного перелома кости предварительной костной мозоли и пучков грубоволокнистого остеоида. При этом отмечено нарушение целостности первичных новообразованных костных балок и перемычек. Заживление дефекта повторного перелома происходило за счет повторного развития предварительной клеточно-волокнистой мозоли, а также грубоволокнистой костной мозоли. Со стороны периостальной части отмечалось развитие массивной хрящевой массы с наличием в ней крупных хондробластов и интенсивно базофильного хондроидного вещества.

На 28 день после повторного перелома отмечалось продолжение процессов заживления дефекта повторного перелома. Установлено, что фрагменты предварительной клеточно-волокнистой мозоли в данный

срок эксперимента сохраняются со стороны эндоста в виде фиброзной дисплазии гаверсовых канальцев. Они несколько расширены и заполнены грубоволокнистыми пучками фиброматозной ткани и тонкостенными кровеносными сосудами. В периостальной части предварительной костной мозоли отмечалось сохранение небольших очагов хрящевой ткани. В других отделах предварительной костной мозоли определяется формирование грубопластинчатой остеоидной ткани с беспорядочным расположением малообызвествленных вторичных костных балок. По периферии повторно образовавшейся грубопластинчатой костной мозоли отмечается наслоение костных пластинок, внутренний слой состоит из гомогенной костной пластинки, а наружный слой представлен идущей параллельно с надкостницей волокнистой костной пластинкой.

Иногда повторный перелом кости сопровождался утолщением компактной части диафизарной кости за счет наслоения на неё хондроматозной ткани.

Выводы:

Заживление костно-мозолистой ткани после повторного перелома проявлялось патоморфологическими изменениями, характерными для вторичного костного сращения в виде переформирования предварительной соединительнотканной мозоли и предварительной костной мозоли, сформированной в периостальной части за счет первого перелома кости.

Повторный перелом сопровождался появлением в составе предварительной костной мозоли очагов предварительного хондропластического костеобразования, грубопластинчатого остеоида и со стороны эндоста - грубой фиброматозной ткани.

ВЛИЯНИЕ ЦЕРЕБРОЛИЗИНА НА РЕИННЕРВАЦИЮ И РЕВАСКУЛЯРИЗАЦИЮ ПЕРЕДНЕЙ БОЛЬШЕБЕРЦОВОЙ МЫШЦЫ (ЭКСПЕРИМЕНТАЛЬНО-МОРФОЛОГИЧЕСКОЕ ИССЛЕДОВАНИЕ)

Щудло Н.А., Филимонова Г.Н.

ФГУ «Российский научный центр «Восстановительная травматология и ортопедия» им. акад. Г.А. Илизарова» Минздравсоцразвития России, г. Курган, Россия

THE EFFECT OF CEREBROLYSINE ON THE REINNERVATION AND REVASCULARIZATION OF THE ANTERIOR TIBIAL MUSCLE (AN EXPERIMENTAL-AND-MORPHOLOGICAL STUDY)

Chtchoudlo N.A., Filimonova G.N.

Federal State Institution The Russian Ilizarov Scientific Center *Restorative Traumatology and Orthopaedics* of the Ministry of Health and Social Development of Russia, Kurgan, Russia

Sciatic nerve was dissected at the level of mid-femur, and epi-perineural suture was made experimentally in 34 adult mongrel dogs. The course of 20 cerebrolysine injections into the zone of sciatic notch was performed in the experimental group (n=21). The course of 20 paraneural cerebrolysine injections during 1.5 months has been established to contribute to the significant increase of muscle vascularization and earlier reinnervation, to maintain the higher, in comparison with control, level of vascularization throughout 4 months after surgery.

Известно, что денервация вызывает атрофию мионов, расширение соединительнотканных прослоек, увеличение количества интерстициальной жировой ткани (Ashley Z., 2007). Воздействие церебролизина на регенерацию периферической нервной системы изучено в единичных работах, сведения о его возможных влияниях на состояние реиннервирумых мышц в доступной литературе отсутствуют, что послужило целью работы.

Цель – морфологический анализ передней большеберцовой мышцы собак при регенерации седалищного нерва в условиях аддитивной терапии церебролизином и нестимулированного контроля.

В экспериментах на 34 взрослых беспородных собаках рассекали седалищный нерв на уровне середины бедра и выполняли эпи-периневральный шов. В опытной группе (n=21) осуществляли курс из 20 инъекций церебролизина (0,5 мл параневрально 3-5 раз в неделю в область седалищной вырезки), группу контроля составили 13 животных. Исследования передней большеберцовой мышцы осуществляли через 2,5, 4, 6 и 12 месяцев после операции. Для независимого контроля использовали данные интактных собак (n=3). Фрагменты мышцы обрабатывали по стандартной электронно-микроскопической методике, полутонкие срезы окрашивали по M. Ontell. На поперечных криостатных срезах выявляли активность миозиновой АТФ-азы, осуществляли стереологический анализ, рассчитывали объёмные плотности мышечных волокон, микрососудов и эндомизия, численные плотности мышечных волокон и микрососудов, индекс васкуляризации.

Установлено, что при посттравматической регенерации седалищного нерва в ходе реиннервации передней большеберцовой мышцы первичные и вторичные параметры васкуляризации подвержены волнообразным изменениям. Курс из 20 параневральных инъекций церебролизина в течение 1,5 месяцев способствует более ранней реиннервации и поддерживает более высокий, чем в контроле, уровень васкуляризации на протяжении 4 месяцев после операции. Снижение стереологических параметров васкуляризации во втором полугодии опыта предположительно связано с более выраженной гипертрофией мышечных волокон в опытной группе по сравнению с контролем.

КОРКОВЫЕ ПЛАСТИНКИ ДЛИННЫХ КОСТЕЙ ПРИ ЧРЕСКОСТНОМ ДИСТРАКЦИОННОМ ОСТЕОСИНТЕЗЕ В ЭКСПЕРИМЕНТЕ

Щудло Н.А., Щудло М.М.

ФГУ «Российский научный центр «Восстановительная травматология и ортопедия» им. акад. Г.А. Илизарова» Минздравсоцразвития России, г. Курган, Россия

CORTICAL PLATES OF LONG BONES UNDER DISTRACTION OSTEOSYNTHESIS EXPERIMENTALLY

Chtchoudlo N.A., Chtchoudlo M.M.

Federal State Institution The Russian Ilizarov Scientific Center *Restorative Traumatology and Orthopaedics* of the Ministry of Health and Social Development of Russia, Kurgan, Russia

The data of experimental-and-morphological studies are presented, which disclose the leading mechanisms and causes of compact bone mass loss under limb lengthening by distraction osteosynthesis technique.

С целью изучить механизмы утраты костной массы, регистрируемой двулучевой абсорбциометрией [Eyres K.S. с соавт., 1993-1996] при дистракционном остеосинтезе исследованы цифровые изображения корковых пластинок диафизов длинных костей в микропрепаратах, КТ и рентгенограммах на этапах удлинения бедра или голени у 8 взрослых беспородных собак, 2 интактные – контроль.

В экспериментах по удлинению голени после флексионной остеоклазии в средней 1/3 большеберцовой и остеотомии у проксимального метафиза малоберцовой кости к концу дистракции в корковых пластинках на уровне проксимального и дистального полюсов диастаза наряду со стандартными для компактного вещества структурами – остеонами, генеральными (наружными и внутренними) и вставочными пластинками – патогистологически обнаружены дефекты – поры. В поперечных срезах они характеризуются овально-округлой формой и по величине сопоставимы с рядом расположенными остеонами. В малоберцовой кости поры единичны, распределены случайно, их доля в общей площади среза корковой пластинки не превышает 3 %. В то же время, в большеберцовой кости к этому же сроку отмечены очаги повышенной порозности в участках, граничащих с дистракционным диастазом, и на противоположной от него стороне. Объемная плотность пор в таких очагах ≈15 %, иногда – более 20 %, тогда как в остальных участках она не превышает 4 %. Все поры содержат в просвете кровеносные капилляры, окруженные рыхлой волокнистой соединительной тканью, а по периметру – выстилку из различные клеточных элементов. Чаще всего (более 80 %) в срок 28 дней дистракции это остеобласты призматической формы. Их базальные части погружены в секретируемый ими же остеоид. Иногда обнаруживаются закладки 1-2 более наружных пластинок остеона. Реже в этот срок встречались поры с выстилкой из полигональных мононуклеарных клеток с обильной цитоплазмой. В единичных порах в срок 28 дней дистракции были обнаружены гигантские многоядерные клетки – остеокласты. В одних случаях они располагались по периметру формирующейся резорбционной полости; в других – лежали компактной группой в дефекте резорбируемого ими же костного матрикса. Обращенная к остеокластам поверхность последнего имела фестончатый вид – каждый остеокласт резорбировал свой участок и как бы погружался в это свое ложе, тогда как между соседними лакунами оставались прослойки еще не резорбированного матрикса.

В конце периода фиксации в аналогичных участках корковых пластинок фрагментов большеберцовой кости преобладали поры меньшего размера (1/3 – 1/2 диаметра зрелых остеонов) со стенкой из 4-5 концентрических костных пластинок и выстилкой из остеобластов низкопризматической формы; слой остеоида в таких порах занимал лишь часть периметра. Встречались также картины более продвинутого остеоногенеза с бóльшим количеством пластинок и транформацией остеобластов в уплощенные выстилающие кость клетки.

В компьютерных томограммах очаги повышенной порозности не определяются, но в построенных по сериям КТ 3D-реконструкциях обнаружены остаточные деформации – чередующиеся кольцевые и продольные истончения и утолщения корковых пластинок удлиняемой большеберцовой кости. Они присутствуют уже в срок 14 дней дистракции и не исчезают даже через 2 месяца фиксации. В то же время их не удалось найти в корковых пластинках удлиняемой после остеотомии пилкой Джигли бедренной кости.

Полученные данные позволяют заключить, что флексионная остеоклазия наряду с нарушением целостности диафиза длинной кости вызывает многочисленные пластические деформации и микротравматизацию корковых пластинок на уровне перелома. Последняя запускает процесс репаративного ремоделирования. Его остеокластическая фаза к концу дистракции завершается образованием резорбционных каналов (пор); их содержимое соответствует фазе реверсии (мононуклеары) или (чаще) началу фазы остеогенеза (высокопризматические остеобласты, остеоид, 1-2 пластинки остеонов). В конце фиксации преобладают картины активного остеоногенеза.

ИЗМЕНЕНИЯ ЧИСЛЕННОСТИ И ФЕНОТИПОВ НЕРВНЫХ ВОЛОКОН В СПИННОМОЗГОВЫХ И ЧЕРЕПНО-МОЗГОВЫХ НЕРВАХ ПРИ ЭКСПЕРИМЕНТАЛЬНЫХ ПОВРЕЖДЕНИЯХ КОСТЕЙ КОНЕЧНОСТЕЙ И ДИСТРАКЦИОННОМ ОСТЕОГЕНЕЗЕ

Щудло Н.А., Щудло М.М., Борисова И.В.

ФГУ «Российский научный центр «Восстановительная травматология и ортопедия» им. акад. Г.А. Илизарова» Минздравсоцразвития России, г. Курган, Россия

THE CHANGES OF NERVE FIBER QUANTITY AND PHENOTYPES IN SPINAL AND CRANIOCEREBRAL NERVES FOR EXPERIMENTAL LIMB BONE INJURIES AND DISTRACTION OSTEOGENESIS

Chtchoudlo N.A., Chtchoudlo M.M., Borisova I.V.

Federal State Institution The Russian Ilizarov Scientific Center *Restorative Traumatology and Orthopaedics* of the Ministry of Health and Social Development of Russia, Kurgan, Russia

The changes of fiber quantity and phenotypes for leg and femur neutral and distraction osteosynthesis have been revealed not only in the nerves of pelvic limbs, but in the cranicerebral (inferior alveolar) nerve as well. Structural mechanisms of this effect have been analyzed.

При удлинении голени и бедра экспериментальных животных деструктивные изменения развиваются в единичных волокнах, но выявляются картины новообразования нервных проводников [Илизаров Г.А. и др., 1995; Щудло Н.А., Щудло М.М., Борисова И.В., 2004; Fink B. et al., 2000; Kerns J. et al., 2001; Abe I. et al., 2002; Yokota A. et al., 2003]. Принято считать, что в позднем онтогенезе численность нервных волокон остается постоянной, но известны документированные исключения [Höke A. et al., 2003] .

Цель – анализ механизмов увеличения численности нервных волокон при нейтральном и дистракционном остеосинтезе бедра и голени у собак.

Материалы и методы. Опыты проведены на 30 взрослых беспородных собаках, которым выполняли остеотомию бедренной кости либо флексионную остеоклазию берцовых костей. У 22 собак проводили дистракционный остеосинтез бедренной либо большеберцовой кости до удлинения сегмента конечности на 12-17 %. 8 собак с нейтральным остеосинтезом бедра составили серию сравнения. Контроль – нервы 4 интактных собак. Животных выводили из опыта в конце дистракции, в различные сроки фиксации конечности в аппарате и после снятия аппарата. Объекты гистологического исследования – седалищный, большеберцовый и нижний альвеолярный нервы ипси- и контрлатеральной стороны. Методы исследования – световая микроскопия полутонких срезов, компьютерная морфометрия, трансмиссионная электронная микроскопия. Установлено, что по сравнению с интактными нервами численность миелинизированных и безмиелиновых волокон в опытах с нейтральным и, особенно, дистракционным остеосинтезом увеличивалась как в нервах конечностей, так и в нижнем луночковом нерве, в большей мере – в ипсилатеральных нервах. В полутонких срезах профили миелинизированных волокон в состоянии демиелинизации и аксональной дегенерации единичны, но нередки волокна с признаками внутриклеточной гипертрофии шванновских клеток, наиболее выраженные на уровне перикарионов. В отдельных профилях зрелых миелинизированных волокон отмечены признаки вступления шванновских клеток в митоз при сохранённой миелиновой оболочке. Выявлены картины арборизации отдельных аксонов. В безмиелиновых волокнах регулярны дуплеты и триплеты ядер шванновских клеток, что также является следствием их пролиферации in situ. В пучках Ремака повышена размерная вариативность аксонов, нередки безмиелиновые аксональные профили большого диаметра (до 1,2 мкм). Регулярно встречались пучки Ремака, разделённые прослойками эндоневрального коллагена. Представительство многоаксонных пучков Ремака уменьшено, увеличена численность аксо-глиальных комплексов с соотношением аксон/леммоцит=1:1. Такие комплексы иногда формировали целые скопления, что малохарактерно для интактного нерва. Вероятно, часть их подвергается миелинизации, поэтому увеличивается количество мелких миелинизирующихся волокон с повышенным аксо-миелиновым отношением.

Выводы. 1. При повреждениях костей и удлинении конечности методом дистракционного остеосинтеза развиваются явления цитоплазматического апоптоза и усиления ветвления периферических отростков нейронов с повышением глио-аксональных отношений, выраженные как в нервах конечностей, так и черепно-мозговых нервах, в большей степени на ипсилатеральной стороне.

2. Основные структурные механизмы увеличения численности безмиелиновых и миелинизированных нервных волокон в условиях данных опытов – аксональная арборизация, сегрегация пучков Ремака, миелинизация безмиелиновых аксонов.

ПРИМЕНЕНИЕ ТРАКЦИИ В ПОПЕРЕЧНОМ НАПРАВЛЕНИИ ПО Г.А. ИЛИЗАРОВУ ДЛЯ НЕЙРОТЕНЗИИ

Щудло Н.А., Щудло М.М., Борисова И.В.

ФГУ «Российский научный центр «Восстановительная травматология и ортопедия» им. акад. Г.А. Илизарова» Минздравсоцразвития России, г. Курган, Россия

THE USE OF THE TRACTION IN LONGITUDINAL DIRECTION ACCORDING TO ILIZAROV FOR NEUROTENSION

Chtchoudlo N.A., Chtchoudlo M.M., Borisova I.V.

Federal State Institution The Russian Ilizarov Scientific Center *Restorative Traumatology and Orthopaedics* of the Ministry of Health and Social Development of Russia, Kurgan, Russia

The results of experimental-and-morphological substantiation of using the principle of lateral traction according to G.A. Ilizarov for nerve lengthening or increasing the area of flaps with axial blood supply are presented.

В последние десятилетия экспандерная дермотензия получила широкое признание как высокоэффективная технология реконструктивно-восстановительной хирургии. Попытки отдельных авторов использовать аналогичный подход для создания запаса длины нервов в эксперименте привели к созданию модели компрессионно-ишемической нейропатии. Удлинение экспандером осуществляется “рывками” (нагнетание жидкости выполняют раз в неделю или в несколько дней) и неизбежно сопровождается сдавлением тканей.

С целью изучения влияния тракции в поперечном направлении по Г.А. Илизарову на периферические нервы проведены эксперименты на 15 собаках. Операции включали имплантацию опорного элемента тракционного устройства в ложе седалищного нерва или скрытого сосудисто-нервного пучка голени, наложение аппарата Илизарова, монтаж и закрепление тракционного устройства на опорах аппарата. Из внепроекционного доступа к нерву небольшим разрезом рассекали глубокую фасцию, через разрез вводили опорный элемент, щадя параневральную клетчатку. Продольную срединную плоскость опорного элемента совмещали с осью нерва. Закреплённые на опорном элементе тракционные спицы выводили через проколы мягких тканей перпендикулярно поверхности кожи. Подтягивая опорный элемент за спицы, укладывали нерв с окружающей клетчаткой в желоб опорного элемента. Рану ушивали наглухо. На соответствующий сегмент конечности накладывали аппарат Илизарова с тракционной системой. Дозированную тракцию проводили по 0,25 мм 2-3 раза в день. Собаки выведены из опыта в разные сроки тракции (14, 21 и 28 дней) и фиксации (4, 18 и 28 дней). Седалищный нерв и скрытый сосудисто-нервный пучок голени исследованы гистологически в криостатных (импрегнация серебром), полутонких (окраска по Уикли) и ультратонких срезах. Методы исследования – световая и трансмиссионная электронная микроскопия, компьютерная морфометрия.

Установлено, что на этапе тракции происходит постепенное увеличение количества клеточных элементов в эпиневрии седалищного нерва, переориентация его микроциркуляторных модулей по вектору растяжения, картины новообразования и роста микрососудов. В некоторых пучках нервных волокон выражены признаки циркуляционных расстройств (расширение щелей между слоями периневральных клеток, волнообразно-извитая форма клеток, расширение субпериневрального пространства), в других – выражена гипертрофия волокнистого каркаса эпиневрия, формирование в эпиневрии дополнительных пластов клеток фибробластического ряда и увеличение численной плотности периневральных клеток. Клеточный состав эндоневрия не отличается от интактного нерва. Доля деструктивно изменённых нервных волокон в разных пучках варьирует от 3 до 5 %. Встречаются признаки арборизации аксонов, выражена гипертрофия перикарионов миелинобразующих шванновских клеток, усилена базофилия цитоплазмы шванновских клеток безмиелиновых волокон. Данные морфометрического анализа свидетельствуют о процессах ремиелинизации, регенерации и адаптационного роста зрелых волокон и появления новообразующихся нервных проводников.

Фасциальные влагалища элементов скрытого сосудисто-нервного пучка голени гипертрофированы, содержат полнокровные сосуды. A. saphena имеет расширенный просвет и гипертрофированную мышечную оболочку. В n. saphenus выражено армирование эндоневрия отростками фибробластов и ламеллоподиями периневральных клеток, единичные нервные волокна в состоянии аксональной атрофии, валлеровской дегенерации или арборизации, ультраструктура большинства нервных волокон сохранна.

Результаты свидетельствуют о применимости нейротензии для возмещения дефектов нервов и увеличения площади лоскутов с осевым кровоснабжением.

Проанализирован случай клинического применения методики для возмещения дефекта локтевого нерва при огнестрельном повреждении.

СТРУКТУРНЫЕ МЕХАНИЗМЫ ПОВРЕЖДЕНИЯ И УДЛИНЕНИЯ МЫШЕЧНЫХ ВОЛОКОН ПРИ ДИСТРАКЦИОННОМ ОСТЕОСИНТЕЗЕ

Щудло Н.А., Щудло М.М., Борисова И.В., Степанов М.А., Еманов А.А.

ФГУ «Российский научный центр «Восстановительная травматология и ортопедия» им. акад. Г.А. Илизарова» Минздравсоцразвития России, г. Курган, Россия

THE STRUCTURAL MECHANISMS OF MUSCLE FIBER INJURY AND LENGTHENING UNDER DISTRACTION OSTEOSYNTHESIS

Chtchoudlo N.A., Chtchoudlo M.M., Borisova I.V., Stepanov M.A., Yemanov A.A.

Federal State Institution The Russian Ilizarov Scientific Center *Restorative Traumatology and Orthopaedics* of the Ministry of Health and Social Development of Russia, Kurgan, Russia

According to the data of pilot experiments in 15 dogs, the insights into the characteristic features of the anterior tibial muscle changes have been stated for leg lengthening using distraction of different division with increased daily rate: by 1.5 mm per day for 6 times and 10 times, by 3 mm per day for 120 times.

Состояние скелетных мышц является наиболее критичным фактором, определяющим функциональные исходы при удлинении конечности. За последние 30 лет было проведено большое количество исследований этого направления, но представления о структурных механизмах повреждения, регенерации и адаптационного роста мышечных волокон не сформированы, продолжаются поиски щадящих режимов дистракции с повышенным суточным темпом, что определяет цель исследования. Эксперименты проведены на 15 взрослых беспородных собаках, которым после флексионной остеоклазии берцовых костей удлиняли голень на 15 % исходной длины в аппарате Илизарова. Режимы дистракции – 1,5 мм за 6 приёмов и за 10 приёмов, 3 мм за 120 приёмов. Животные выведены из опыта в разные сроки дистракции, фиксации и после снятия аппарата. Гистологически исследована передняя большеберцовая мышца методами световой микроскопия парафиновых (окраски гематоксилин-эозин, по ван-Гизону, Массон-трихром) и эпоксидных полутонких срезов (окраска по Уикли и Онтелл), компьютерной морфометрии.

Во всех опытах выявлены признаки повреждения и регенерации мышечных волокон (МВ) на субклеточном (ремоделирование регистров поперечной исчерченности без признаков воспалительной реакции), клеточном (фокальный некроз МВ, миграция тучных клеток, аутофагия, пролиферация миосателлитоцитов) и клеточно-тканевом уровне (полный или очаговый некроз МВ, инфильтрация макрофагов, пролиферация фибробластов и миосателлитоцитов с последующим формированием косо-поперечных фиброзных прослоек либо гофрированных волокон). Выраженность указанных видов повреждений зависела от режима дистракции.

Для режима «1,5 мм за 6» характерны повреждения клеточно-тканевого уровня, признаки фиброзного и жирового перерождения мышцы, денервационных изменений (в том числе спиральные МВ – патологический феномен, который встречается при многих миопатиях, в том числе, связанных с дегенерацией спинальных структур). Распределение МВ по диаметру бимодально, что также характерно для денервированной и ишемизированной мышцы. Явления регенерации подавлены – апоптоз и пикноз регенерационных ядер выявлен в мышце оперированной и контрлатеральной конечностей.

Режим 1,5 мм в день за 10 приёмов характеризовался высокой структурной сохранностью мышцы, преобладали повреждения субклеточного и клеточного уровня, которые сопровождались активной регенерацией. Распределение мышечных волокон по диаметру нормально, с умеренным сдвигом в сторону меньших диаметров.

Режим 3 мм в сутки за 120 приёмов: в зонах фокального некроза МВ явления активной регенерации, выражены признаки активации миосателлитоцитов в неповреждённых МВ. Характерны признаки расщепления мышечных волокон, что является существенной причиной выраженного сдвига кривой распределения мионов по диаметру и уменьшением среднего диаметра волокон.

Во всех опытах явления репаративного миогенеза в участках повреждений клеточно-тканевого уровня приводят либо к частичной реституции МВ с элементами фиброзного замещения сократительного аппарата либо к субституционному формированию косо-поперечных фиброзных прослоек в мышечных волокнах. В сериях «1,5 мм за 6» и «3 мм за 120» определяется расширение мио-миальных прослоек эндоневрия между концами тапирообразных мышечных волокон, в серии «1,5 мм за 10» оно выражено незначительно.

Заключение: при удлинении в режиме 3 мм в сутки за 120 приёмов развиваются признаки перегрузки мышцы, что не является оптимальным для функционального восстановления; режим 1,5 мм в сутки за 6 приёмов травматичен и не должен применяться в клинике; перспективно дальнейшее исследование морфо-функциональных характеристик мышц при удлинении в режиме 1,5 мм за 10 приёмов и поиск оптимальных повышенных темпов автодистракции.

ДИНАМИКА ПОКАЗАТЕЛЕЙ ГЕМОСТАЗА И МОРФОЛОГИЧЕСКИЕ ОСОБЕННОСТИ СОБСТВЕННЫХ ФАСЦИЙ И МЫШЦ ОБЛАСТИ ОСКОЛЬЧАТОГО ПЕРЕЛОМА В УСЛОВИЯХ ЧРЕСКОСТНОГО ОСТЕОСИНТЕЗА И ГИРУДОТЕРАПИИ

Якиманская Ю.О., Филимонова Г.Н., Сбродова Л.И.

ФГУ «Российский научный центр «Восстановительная травматология и ортопедия» им. акад. Г.А. Илизарова» Минздравсоцразвития России, г. Курган, Россия

THE DYNAMICS OF HEMOSTASIS VALUES AND THE MORPHOLOGICAL FEATURES OF THE PROPER FASCIAE AND MUSCLES OF COMMINUTED FRACTURE SITE UNDER THE CONDITIONS OF TRANSOSSEOUS OSTEOSYNTHESIS AND HIRUDOTHERAPY

Yakimanskaya J.O., Filimonova G.N., Sbrodova L.I.

Federal State Institution The Russian Ilizarov Scientific Center *Restorative Traumatology and Orthopaedics* of the Ministry of Health and Social Development of Russia, Kurgan, Russia

Comminuted shaft leg fractures were modeled, transosseous osteosynthesis was performed experimentally in 45 adult mongrel dogs. Hirudotherapy sessions were additionally performed in the experimental group. The use of hirudotherapy decreases posttraumatic tension of the coagulation and anticoagulation blood systems reliably, thereby creating more favorable conditions for reparative processes, accelerating fracture consolidation through the increase of muscle and fascia vascularization.

Посттравматический прогноз любого перелома определяется степенью повреждения костных и параоссальных тканей, уровнем коагуляционных изменений и адаптационными резервами организма. После достижения точной репозиции костных фрагментов и установления жесткой фиксации, основное внимание должно быть уделено восстановлению гомеостаза и адекватного кровоснабжения области перелома. Методом, активно воздействующим на микроциркуляцию и агрегатное состояние крови, является гирудотерапия (Гт). Данных по экспериментально-морфологическим исследованиям при использовании Гт в травматологии и сопоставления с системой гемостаза не проводилось, что послужило целью настоящей работы.

Цель работы – оценить динамику гемомикроциркуляторного русла мышечно-фасциального комплекса в области оскольчатого перелома и агрегантное состояние крови, при дополнительном с ЧО использовании гирудотерапии.

Материал и методы. В эксперименте на 45 взрослых беспородных собаках моделировали диафизарные оскольчатые переломы костей голени, костные отломки фиксировали аппаратом Илизарова. Эксперимент выполнялся в соответствии с принципами гуманного обращения с животными, изложенными в директивах Европейского сообщества (86/609/EEC). Опытной группе (n = 14) с первых дней после наложения аппарата внешней фиксации дополнительно проводили сеансы Гт на кожные покровы области перелома в режиме по 1 приставке 3 раза в неделю в течение 14 - 28 дней, образуя подгруппы Гт14, Гт21, Гт28.

Весь период наблюдения осуществлялся контроль системы гемостаза по показателям: активированное тромбопластиновое и тромбиновое время, ретракция сгустка, активность XIII фактора свертывающей системы, уровень фибриногена, фибринолитическая активность и толерантность плазмы к гепарину.

Исследовали собственные фасции передней большеберцовой и икроножной мышц и одноименные мышцы (пленочные препараты и поперечные криостатные срезы с гистохимически выявленной активностью миозиновой АТФ-азы), а также фрагменты мышц, фиксированные параформ-глютаральдегидом и после стандартной обработки для электронномикроскопических исследований, разложенные на поперечные и продольные полутонкие срезы, окрашенные по M.Ontell.

Результаты исследований. Анализ полученных данных определил, что использование Гт в лечении переломов снимает посттравматическую напряженность свертывающей и противосвертывающей системах крови. Посттравматический коагуляционный сдвиг в опытной группе был достоверно менее выражен после двух процедур Гт, достигая дооперационных данных к 7-21 дню фиксации, оставаясь значительно повышенным весь период наблюдения у контрольных животных.

Морфологическое исследование собственных фасций и мышц области травмы показало истонченность микрососудов и скудное микроциркуляторное русло в препаратах контрольной группы. В опытной группе наблюдалось увеличение средней площади ГМЦР собственных фасций передней большеберцовой мышцы опытной конечности на 23 %, контралатеральной – на 14 % относительно данных контрольной группы, икроножной мышцы – на 46 и 25 % соответственно.

Наблюдалась интенсивно развитая, обширная сосудистая сеть с расширенными сосудами различных звеньев ГМЦР. В контрольной серии к окончанию периода фиксации для мышц голени было характерно большое разнообразие диаметров мышечных волокон, что характерно для функционально незрелой мышцы. Нередко наблюдались волокна с признаками дегенеративных изменений: волокна- мишени, волокна с признаками вакуольной дегенерации, встречались волокна с сохраненной лишь базальной мембраной. Для

мышц опытной группы было отмечено множественное внедрение микрососудов в толщу мышечных волокон как травмированной, так и контралатеральной конечностей.

По результатам проведенного исследования полученных данных морфологической картины и гемостаза можно предположить, что использование Гт в лечении оскольчатых переломов оптимизирует систему гемостаза крови, что на фоне повышения васкуляризации создает более благоприятные условия для активности восстановительных процессов. Применение Гт является профилактикой тромботических осложнений и способствует созданию оптимальных условий для репаративной регенерации, восстановлению местного и общего гемостаза, что ускоряет консолидацию переломов.

ПРОЧИЕ АКТУАЛЬНЫЕ ВОПРОСЫ ТРАВМАТОЛОГИИ-ОРТОПЕДИИ И ДРУГИХ РАЗДЕЛОВ МЕДИЦИНЫ

OTHER TOPICAL ASPECTS OF TRAUMATOLOGY AND ORTHOPAEDICS AND OTHER PARTS OF MEDICINE

К ВОПРОСУ ОБ ИНФОРМАТИВНОСТИ ПУНКЦИОННОЙ ТРЕПАНОБИОПСИИ ДЛЯ ДИФФЕРЕНЦИАЛЬНОЙ ДИАГНОСТИКИ ВОСПАЛИТЕЛЬНЫХ И ОПУХОЛЕВЫХ ПОРАЖЕНИЙ СУСТАВОВ

Алаторцев А.В., Перецманас Е.О., Дьяков В.Н., Мушкин А.Ю. ∗

ГУЗ МО «Центр специализированной медицинской помощи больным внелёгочными формами туберкулёза», г. Балашиха; ФГУ «Санкт-ПбНИИФ Минздравсоцразвития», Санкт-Петербург, Россия

THE INFORMATIVE ABILITY OF PUNCTURE TREPANOBIOPSY FOR DIFFERENTIATED DIAGNOSTICS OF JOINT INFLAMMATORY AND TUMOROUS INVOLVEMENTS

Alatortsev A.V., Peretsmanas E.O., Diakov V.N., Mushkin A.Yu.[*]

State Health Institution of the Moscow Region *Center of Specialized Medical Care for Patients with Non-pulmonary Tuberculosis Forms*, Balashikha; Federal State Institution *The Saint Petersburg Scientific Research Institute of Phthysiopulmonology* of the Ministry of Health and Social Developent, St. Petersburg, Russia

The informative ability of puncture trepanobiopsy for inflammatory diseases and tumorous involvement of large joints in 19 patients has been evaluated. It has been found, that puncture trepanobiopsy of joints is a high-informative method of little-invasive diagnostics, which allows to verify disease etiology in difficult diagnostic cases, as well as to plan the optimal amount of patient's rehabilitation.

Введение. Традиционной, а подчас и определяющей, диагностикой воспалительных заболеваний крупных суставов являются лучевые методы исследования (рентгенография, КТ, МРТ, УЗИ), клинические анализы. Однако при ограниченных формах деструкции, «стёртой» клинической и «атипичной» лучевой картинах диагноз и составление дальнейшего плана лечения пациента представляются затруднительными. В данной ситуации верификация диагноза возможна на основании интервенционных методов диагностики.

Цель исследования. Оценить информативность пункционной трепанобиопсии при воспалительных заболеваниях и опухолевых поражениях крупных суставов.

Материалы и методы исследования. В центре 19 пациентам в возрасте от 25 до 74 лет (7 женщин, 12 мужчин) с целью верификации этиологии патологического процесса в крупных суставах под флюороскопическим контролем выполнена пункционная трепанобиопсия. По данным лучевых методов обследования на этапах диагностики у пациентов предварительным был диагноз асептического некроза головки бедренной кости, деформирующего артроза, ревматоидного артрита. Во всех этих случаях в общелечебной сети заподозрена специфическая этиология процесса в суставе, больные направлены во фтизиатрическую сеть для уточнения диагноза. Все пациенты обследованы с соблюдением общефтизиатрических требований, было принято решение выполнить малоинвазивную диагностику.

Пункционная трепанобиопсия тазобедренного сустава проведена 13 больным, коленного и голеностопного – по 2 пациента каждой локализации, плечевого сустава и крестцово-подвздошного сочленения – по одному. Применялись специальные биопсийные иглы длиной 100 и 150 мм, диаметром 4 мм. Полученный материал отправляли на гистологическое и цитологическое исследования.

Результаты. Туберкулёзный артрит верифицирован в 2 случаях (по 1 наблюдению – голеностопный и тазобедренный суставы); неспецифический артрит – в 6 (3 случая – тазобедренный, по 1 наблюдению – плечевой, коленный, голеностопный суставы), подагрическое поражение крестцово-подвздошного сочленения – в 1 случае, метастатическое поражение тазобедренного сустава - также одно наблюдение. Гистологическая картина деформирующего артроза без признаков воспаления была выявлена у 6 пациентов. Малоинформативной биопсия признана у 3 больных. Соответственно, информативность метода в наших

наблюдениях составила 84,2 %. Осложнений после манипуляции не отмечалось. 7 пациентам по поводу воспалительных заболеваний в последующем выполнены радикальные оперативные вмешательства.

Выводы. Пункционная трепанобиопсия суставов – высокоинформативный метод малоинвазивной диагностики, в сложных диагностических случаях позволяющий верифицировать этиологию заболевания, спланировать оптимальный объём реабилитации пациента.

СОВРЕМЕННЫЕ ИНФОРМАТИЗАЦИОННЫЕ ТЕХНОЛОГИИ ПРИ ОРГАНИЗАЦИИ ЛЕЧЕБНОГО И УЧЕБНОГО ПРОЦЕССА У ДЕТЕЙ

Батршин И.Т.

МУ «Городская детская поликлиника», г. Нижневартовск, Россия

MODERN INFORMATIZATION TECHNOLOGIES FOR ORGANIZING THERAPEUTIC AND EDUCATIONAL PROCESSES IN CHILDREN

Batrshin I.T.

Municipal Institution *Children's City Polyclinic*, Nizhnevartovsk, Russia

73 children and adolescents (7-17 years), attending a rehabilitation center for children with restricted abilities (42 subjects), and home schooling children (31 subjects) were observed. The joint project of the Department of Education and Health was proposed on the basis of "Remote support of children with restricted abilities" innovation program to work with children with restricted abilities. Special equipment for video session with a teacher was provided for each pupil under this project. An individual educational and medical-rehabilitation program was prepared for each pupil taking into consideration his or her psychophysiological characteristics. The project medical part consisted in taking medical-rehabilitative measures at home using telemedicine technologies. Modern informatization technologies of telecommunication give the possibility of transferring to a completely new level of interaction not only at the departmental level, but at the interbranch one as well, thereby creating virtual working groups to solve common problems.

Бурно развивающиеся современные информационные технологии XXI века дают возможность для развития совершенно нового вида медицинских услуг – телемедицины.

Цель. Взаимодействие лечебных и образовательных учреждений при оказании медицинских и образовательных услуг детскому населению при помощи современных информатизационных технологий.

Материал и методы. Под нашим наблюдением находились 73 детей и подростков (7-17 лет), посещающих центр реабилитации для детей с ограниченными возможностями (42 человека) и дети, находящиеся на домашнем обучении (31 человек).

Результаты. Для работы с детьми с ограниченными возможностями был предложен совместный проект Департамента образования и здравоохранения на основе инновационной программы «Дистанционная поддержка детей с ограниченными возможностями». Для реализации данного проекта городской средней школе № 29 был присвоен статус городского инновационного ресурсного центра. На дистанционное обучение принимались дети с сохранным интеллектом, заключением врачебной комиссии о признании у ребенка статуса ограниченных возможностей и заключением психолого-медико-педагогической комиссии.

В рамках данного проекта каждому учащемуся было предоставлено оборудование: компьютер, веб-камера, принтер, сканер - позволяющее проводить видеосеанс с учителем, а в школе оборудован специализированный электронный класс. Видеосвязь осуществлялась при помощи общедоступной и бесплатной программы Skype через интернет, а сайты школ регионов - участников проекта обслуживались бесплатно.

При этом для каждого ученика была составлена индивидуальная образовательная и лечебно-реабилитационная программа с учетом психо-физиологических особенностей ребенка. Кроме этого, в данную группу оформлялись дети, подлежащие домашнему обучению после серьезных травм, послеоперационных состояний, тяжелых заболеваний, которые по состоянию здоровья временно не могли посещать общеобразовательную школу.

Медицинская часть данного проекта состояла в проведении лечебно-реабилитационных мер в домашних условиях при помощи технологий телемедицины. Для этого был налажен регулярный телемедицинский мониторинг за детьми, находящимися в домашних условиях обучения при помощи интернет программы Skype. При этом посредством телемедицины проводились восстановительно-профилактические мероприятия, ЛФК, специальные упражнения по редрессации крупных суставов, был предложен адаптированный к данным условиям и каждому больному индивидуальный режим труда и отдыха, проводился визуальный контроль эффективности проводимых реабилитационных мер.

Так, в 2008 году дистанционно обучались и лечились 16 учащихся с ограниченными возможностями здоровья, в 2009 году количество школьников, участвующих в данном проекте, достигло 26 человек. К началу учебного сезона 2010 г. таковых был 31 человек. При этом наиболее многочисленным контингентом на дистанционном обучении и лечении в домашних условиях являются дети с диагнозом: детский церебральный

паралич (38,7 %) с различными неврологическими последствиями, которые ограничивают в той или иной степени двигательные и координационные возможности. Второе место по численности занимают дети с диагнозом: компрессионный перелом позвоночника (22,6 %), которые после выписки из стационарного отделения длительное время (3-9 мес.) не могут посещать общеобразовательную школу. Еще одна категория детей, находящихся на домашнем обучении и лечении, - состояние после различных видов хирургических вмешательств (остеотомия в/3 бедра при соаха valga и пат. антеторсии – 3 чел., перелом бедренной кости – 3 чел., опер. при сколиозе – 2 чел. и др.), выполненных как по экстренным, так и по плановым показаниям (1-6 мес.).

Заключение. Можно констатировать, что современные информатизационные технологии и телекоммуникации дают возможность перехода на совершенно новый уровень взаимодействия не только в ведомственном, но и в межотраслевом уровне, создавая виртуальные рабочие коллективы для решения общих задач.

КОМПРЕССИОННЫЙ ШОВ В ОНКОХИРУРГИИ ЖЕЛУДОЧНО-КИШЕЧНОГО ТРАКТА

Власов А.А.

ГБУ БСМП, Курганская обл., г. Шадринск, Россия

COMPRESSION SUTURE IN GASTROINTESTINAL TRACT ONCOSURGERY

Vlasov A.A.

State Budget Institution *Hospital of Emergency Medical Care,* the Kurgan region, Shadrinsk, Russia

The direct results of surgeries performed in 189 patients with the help of compression appliances for malignant tumors of the gastrointestinal tract have been studied. The possibility of using the compression suture in gastrointestinal tract oncosurgery has been demonstrated. The use of the compression appliances facilitates the technique of anastomosis formation and reduces the incidence of complications.

Актуальность. Совершенствование хирургического лечения рака желудочно-кишечного тракта остается весьма актуальным. Ранние послеоперационные осложнения представляют одну из наиболее сложных проблем в абдоминальной онкохирургии.

Цель исследования. Изучить непосредственные результаты операций, выполненных с помощью компрессионных устройств по поводу злокачественных новообразований желудочно-кишечного тракта.

Материалы и методы. За период с 2004 по 2010 год нами было выполнено 189 операций с использованием компрессионного шва. Возраст пациентов колебался в пределах 29–86 лет. Средний возраст - 64,6±2,5 лет. Мужчин – 88 (46,6 %), женщин – 101 (53,4 %). С I стадией заболевания было 32 (16,9 %) больных, II – 49 (25,9 %), III – 71 (37,6 %) и IV – 37 (19,6 %). Применялись различные компрессионные устройства: устройство Зиганьшина-Гюнтера (УЗГ), устройство компрессионного анастомоза (УКА), компрессионный сшиватель кишечника (КСК) и аппарат компрессионных толстокишечных анастомозов (КТА). С помощью устройств формировали компрессионные: желудочно-кишечные, билио-дигестивные и межкишечные анастомозы. У 140 (74,1 %) пациентов выполнены радикальные операции, у 49 (25,9 %) - циторедуктивные и паллиативные. В исследование включены плановые 125 (66,1 %) и экстренные 64 (33,9 %) оперативные вмешательства.

Результаты. Анализируя опыт использования компрессионных устройств, отмечаем простоту методик формирования анастомозов. Устройства отторгались на 7-14 сутки послеоперационного периода, в среднем на 9,1±2,2 сутки. Все осложнения (n=4; 2,1%) и смертельные случаи (n=5; 2,6 %) были отмечены у больных с осложненным течением опухолевого процесса. После субтотальной колэктомии и резекции сигмовидной кишки, выполненных в экстренном порядке, отмечены несостоятельности кишечных анастомозов, также были зафиксированы анастомозит гастроэнтероанастомоза и нагноение послеоперационной раны. Причинами летальности, не связанными с качеством шва, явились острые печеночная, сердечно-легочная недостаточности, перитонит и пневмония.

Выводы. В работе показана возможность применения компрессионного шва в онкохирургии желудочно-кишечного тракта. Использование компрессионных устройств упрощает методику формирования анастомоза и снижает частоту осложнений.

РАЗРАБОТКА РАМНОГО АБДОМИНАЛЬНОГО РЕТРАКТОРА И ПЕРВЫЙ ОПЫТ ЕГО КЛИНИЧЕСКОЙ АПРОБАЦИИ

Власов А.А.

ГБУ БСМП, Курганская обл., г. Шадринск, Россия

THE DEVELOPMENT OF FRAME ABDOMINAL RETRACTOR AND THE EARLY EXPERIENCE OF ITS CLINICAL EVALUATION

Vlasov A.A.

State Budget Institution *Hospital of Emergency Medical Care,* the Kurgan region, Shadrinsk, Russia

A new model of abdominal retractor has been developed. The design of the frame abdominal retractor proposed allows to reduce the shortcomings of the models used before at the expense of the possibility of retractor blade moving in different planes and good fixation to operating tables of various modifications. The use of the retractor for interventions in abdominal organs and retroperitoneal space provides for proper visualization of laparotomic wound and facilitates surgeon's work.

Актуальность. Создание хирургического инструментария является неотъемлемым и важнейшим разделом хирургии. Внедрение новых оперативных методов требует создания новых технических средств, обогащающих оснащение современных операционных. Несмотря на развитие малоинвазивных технологий в хирургии, остаётся актуальной необходимость развития и оптимизации открытых хирургических вмешательств. Для наилучшего доступа к оперируемому органу в абдоминальной онкохирургии используются различные виды ранорасширителей. Однако большинство из них не предоставляют достаточного пространства для манипуляций, не обеспечивают необходимого доступа, являются громоздкими и не удобными в обращении.

Цель исследования. Разработать новую, более совершенную модель абдоминального ранорасширителя, позволяющего ликвидировать большинство недостатков ранее используемых образцов.

Материалы и методы. Разработаный и созданый нами рамный абдоминальный ретрактор (РАР) содержит восьмигранную раму. РАР устанавливается посредством кинематической пары, состоящей из двух стоек и двух струбиц, расположенных относительно друг друга по диагонали. Стойки в струбицах имеют возможность перемещения по высоте и закрепляются на кронштейне операционного стола посредством винтов. Конструкция струбицы такова, что она может устанавливаться на операционные столы различных моделей. РАР имеет 3 типа ретракционных пластин, отличающихся по длине, которые подвижным соединением закреплены на раме узлом крепления. Лопатки, различные по размеру и форме, закреплены на ретракционных пластинах. Конструкция обеспечивает перемещение ретракционных пластин-лопаток в трех плоскостях, а также ликвидирует большинство недостатков ранее используемых образцов: наличие трудноустанавливаемых узлов, невозможность перемещения ретракционных лопаток в различных плоскостях, неудобство фиксации или полное отсутствие крепления ранорасширителя к операционному столу, невозможность перемещения краев раны друг относительно друга в пределах рамы. Детали РАР изготовлены из химически и биологически инертного материала – титанового сплава ВТ-1, обработаны методом электрополировки и имеют матовую-антибликовую поверхность.

Результаты. Рамный абдоминальный ретрактор предназначен для использования во время операций на брюшной полости и забрюшинного пространства. Крепление стоек к операционному столу нами производилось до лапаротомии. После выполнения лапаротомии устанавливали раму и подбирали необходимые ретракционные лопатки, которые после фиксирывались к ней. Длина кожного разреза варьировала в пределах 6–34 см. Спектр операций, выполненных по поводу злокачественных новообразований с применением РАР: на желудке (гастрэктомия, субтотальная резекция), толстой кишке (гемиколэктомия, субтотальная колэктомия, передняя резекция, брюшно-анальная резекция, брюшно-промежностная экстирпация), яичнике, матке (гистерэктомия, овариэктомия) и забрюшинном пространстве (лимфаденэктомия, нефрэктомия).

Выводы. Конструкция предложенного рамного абдоминального ретрактора позволяет уменьшить недостатки ранее используемых моделей за счёт возможности перемещения ретракционных лопаток в различных плоскостях и надёжной фиксации к операционным столам различных модификаций.

Использование ранорасширителя при вмешательствах на органах брюшной полости и забрюшинного пространства создает хорошую визуализацию лапаротомной раны и облегчает работу хирурга.

К ВОПРОСУ О КОНФИДЕНЦИАЛЬНОСТИ ИНФОРМАЦИИ, СОБИРАЕМОЙ В ХОДЕ СОЦИАЛЬНО-ГИГИЕНИЧЕСКИХ ИССЛЕДОВАНИЙ

Воронцова Т.Н., Тюляев Н.В.

ФГУ «Российский научно-исследовательский институт травматологии и ортопедии им. Р.Р. Вредена» Минздравсоцразвития России, г. Санкт-Петербург, Россия

CONFIDENTIALITY OF THE INFORMATION OBTAINED IN THE PROCESS OF SOCIAL-AND-SANITARY STUDIES

Vorontsova T.N., Tiuliayev N.V.

Federal State Institution *Russian Vreden Scientific Research Institute of the Ministry of Health and Social Development of Russia*, St. Petersburg, Russia

The legislative base is presented for the use of personal data of a patient and medical institution during making of scientific studies. The following recommendations are made: only the name's first letters, age and case history number should be used as identification data of a patient. The data of treatment-and-prevention institutions should be presented as encoding numbering in accordance with their serial number in the statistical data base.

Частотные характеристики встречаемости различных видов травм или заболеваний ОДС были и остаются очень востребованной информацией. Особенно остро ее дефицит ощущается при проведении контент-анализа научной литературы, предшествующего планированию научно-исследовательской работы. При этом в рамках проводимых диссертационных, равно как и других научных и научно-практических исследований, всегда в том или ином объеме используется информация, которую можно отнести к категории «ограниченного доступа». Ее применение регламентируют следующие нормативные документы:

1. № 195-ФЗ «Кодекс Российской федерации об административных правонарушениях», ст. 13.14 Разглашение информации с ограниченным доступом (принят Государственной Думой 20.12.2001 г.).
2. № 149-ФЗ «Федеральный закон об информационных технологиях и о защите информации», ст. 9 Ограничение доступа к информации (принят Государственной Думой 08.07.2006 г.).
3. № 152-ФЗ «Федеральный закон о персональных данных» ст.9 Согласие субъекта персональных данных на обработку своих персональных данных, и ст. 10 Специальные категории персональных данных (принят Государственной Думой 08.07.2006г.).
4. № 282-ФЗ «Федеральный закон об официальном статистическом учете и системе государственной статистики в Российской федерации», ст. 9 Гарантии защиты первичных статистических данных, содержащихся в формах федерального статистического наблюдения (принят Государственной Думой 09.11.2007 г.).

Однако указанные законодательные акты могут вступить в противоречие с требованием общедоступности результатов научных исследований, в т.ч. диссертационных. В этой связи мы можем рекомендовать следующее:

1. В качестве идентификационных данных о пациенте использовать только первой буквы Ф.И.О., возраст и № истории болезни.
2. Данные отдельного лечебно-профилактического учреждения или объединенной группы больниц и/или амбулаторных учреждений представлять в виде кодировки нумерации в соответствии с их порядковым номером в базе статистических данных.

Предлагаемая форма позволяет полностью сохранить специфику распределения признаков и максимально исключить возможность некорректного и противозаконного использования полученной информации.

ПРИМЕНЕНИЕ МЕТОДА ЧРЕСКОСТНОГО ОСТЕОСИНТЕЗА ПО Г.А. ИЛИЗАРОВУ В СВЕРДЛОВСКОМ НИИТО: ИСТОРИЧЕСКИЙ ЭКСКУРС (К 90-ЛЕТИЮ Г.А. ИЛИЗАРОВА)

Горбунова З.И.

ФГУ «Уральский научно-исследовательский институт травматологии и ортопедии им. В.Д. Чаклина» Минздравсоцразвития России, г. Екатеринбург, Россия

THE USE OF THE TRANSOSSEOUS OSTEOSYNTHESIS METHOD ACCORDING TO G.A. ILIZAROV IN THE SVERDLOVSK SCIENTIFIC RESEARCH INSTITUTE OF TRAUMATOLOGY AND ORTHOPAEDICS: HISTORICAL EXCURSUS (TO THE 90TH ANNIVERSARY OF G.A. ILIZAROV)

Gorbunova Z.I.

Federal State Institution *The Ural Chaklin Scientific Research Institute of Traumatology and Orthopaedics* of the Ministry of Health and Social Development of Russia,Yekaterinburg, Russia

The use of the Ilizarov fixator in traumatologic-and-orthopaedic patients has been studied, and the publications in the period of this method early use in the Sverdlovsk Scientific Research Institute of Traumatology and Orthopaedics have been analyzed. 1437 surgeries using the Ilizarov fixator in adults and children were

performed within the period of 1953-1973. Within the fifties-seventies 136 scientific works have been published by the results of the clinical and experimental studies made, including 3 those abroad; 3 doctor's theses have been defended, as well as 6 master's theses. Clinical-and-experimental substantiation of transosseous osteosynthesis at the initial stages of the method formation has determined the ways of scientific research for the institute scientists in this problem.

Проведено изучение использования аппарата Г.А. Илизарова у больных травматолого-ортопедического профиля и анализ публикаций в начальный период применения его метода в Свердловском НИИТО. Первая операция произведена 28.10.1952 г. больному Д., 37 лет, инвалиду Отечественной войны по поводу несросшегося перелома костей правой голени. Методика компрессионно-дистракционного остеосинтеза по Г.А. Илизарову в институте стала использоваться после его выступления на заседании Свердловского областного научного общества (10.12.1952). С 1953 по 1973 год произведено 1437 операций с использованием аппарата Г.А. Илизарова у взрослых и детей. Распределение больных по видам операций было следующим: компрессионно-дистракционный остеосинтез при переломах и ложных суставов (861), устранение контрактур (77), удлинение конечности (271), артродез сустава (136), дистракционный эпифезиолиз (43), замещение костных дефектов (33), вправление вывихов (16).

В 50-70-е годы институт одним из первых в стране стал уделять большое внимание компрессионно-дистракционному остеосинтезу, особенно его теоретическому обоснованию. Первые экспериментальные работы В.И. Стецулы, Г.А. Илизарова опубликованы в 1960 г. в трудах IY съезда травматологов Украины - «Регенерация кости первичным натяжением при артродезе коленного сустава в эксперименте» и межобластной научной конференции хирургов областей Урала и Западной Сибири. В этот период по результатам клинических и экспериментальных исследований опубликовано 136 научных работ, в том числе 3 - за рубежом; защищены 3 докторских диссертации (Стецула В.И., 1965; Илизаров Г.А., 1968; Федотова Р.Г., 1972) и 6 кандидатских диссертаций (Новицкая Н.В., 1965; Ржавина В.И., 1966; Стахеев И.А., 1966; Шмидт Л.Е., 1970; Бочкарев Г.Ф., 1971; Гюльназарова С.В., 1972), издано 4 методических рекомендаций, получено 2 авторских свидетельства (А.С. 368859, 387700).

Таким образом, клинико-экспериментальное обоснование чрескостного остеосинтеза на начальных этапах становления метода определило пути научных поисков ученых института по этой проблеме. Признанием вклада в дальнейшую разработку метода явилось получение авторским коллективом премии фонда имени Г.А. Илизарова по применению аппарата внешней фиксации при повреждениях позвоночника (2001) и таза (2010).

ОСНОВНЫЕ ПРИНЦИПЫ И НАПРАВЛЕНИЯ МОДЕРНИЗАЦИИ ОРТОПЕДОТРАВМАТОЛОГИЧЕСКОЙ ПОМОЩИ НАСЕЛЕНИЮ ПЕРМСКОГО КРАЯ

Денисов А.С., Щеколова Н.Б.

ГОУ ВПО «Пермская государственная медицинская академия им. ак. Е.А. Вагнера Росздрава» г. Пермь, Россия

THE MAIN PRINCIPLES AND TRENDS FOR MODERNIZATION OF ORTHOPEDIC-AND-TRAUMATOLOGIC CARE RENDERING TO THE POPULATION OF THE PERM TERRITORY

Denisov A.S., Shchekolova N.B.

State Educational Institution of Higher Professional Education *The Perm Vagner State Medical Academy of Russian Health Service,* Perm, Russia

The main principles of traumatologic and orthopaedic care modernization have been proposed: organization of care for severe injuries; the use of high-technology methods of diagnostics and treatment of injuries and diseases of the locomotor system; the evaluation of orthopaedic-and-traumatologic care effectiveness. The development of the main trends of medical and social rehabilitation. The following trends have been highlighted to realize the program of modernization: scientific-and-research – using new high-technology techniques of studying clinics, diagnostics, treatment, prediction and prevention of complications (hypoxia, ischemia, thromboembolism, intoxication, inflammation and others) for injuries and orthopaedic diseases; experimental-and-constructive – using new materials for implants, devices, constructs, prosthetic-and-orthopaedic products in the reconstructive-and-restorative surgery of the locomotor system; studying combined and multiple injuries in view of current insight into traumatic disease, stage of rendering medical care with an emphasis on high-technology specialized care; interdisciplinary and intradisciplinary cooperation.

Травматизм и заболеваемость костно-мышечной системы являются важной социально–экономической проблемой в связи с высокими показателями их распространенности и тяжестью медико-социальных последствий (временная нетрудоспособность, инвалидность и смертность). В структуре общей заболеваемости населения города. Перми травмы занимают пятое место, а болезни костно-мышечной системы — шестое. Среди случаев временной нетрудоспособности травмы занимают второе место, болезни костно-мышечной системы – четвертое место, среди причин первичной инвалидности – четвертое и третье место соответственно. Травмы и отравления среди причин смертности занимают третье, а у лиц трудоспособного возраста – первое

место. Социальная значимость проблемы травматизма в Пермском крае не снижается, чему способствует рост дорожно-транспортных происшествий, криминализация общества, коренные изменения производственной сферы. Нарастает число производственных травм и их тяжесть, особенно на предприятиях частной и смешанной формы собственности.

Введение медицинского страхования и системы платных услуг создало более сложные условия для функционирования травматологической службы, изначально созданной для оперативной и бесплатной помощи населению и вынужденной перейти к получению средств путем оказания «медицинских услуг».

Организационно-методическая работа сотрудников кафедры травматологии, ортопедии и военно-полевой хирургии ГОУ ВПО ПГМА им. ак. Е.А. Вагнера направлена на улучшение эффективности работы всех звеньев ортопедотравматологической службы, снижение смертности и инвалидности от травм и заболеваний опорно-двигательной системы. Все накопленные знания и опыт сотрудники кафедры внедряют через современные методы образования в программы обучения студентов и врачей, а также в свою практическую деятельность.

Мы предлагаем основные принципы модернизации травматологической и ортопедической помощи.

1. Организация помощи при тяжелых травмах.
2. Использование высокотехнологичных методов диагностики и лечения травм и заболеваний опорно-двигательной системы.
3. Оценка эффективности ортопедотравматологической помощи. Развитие основных направлений медицинской и социальной реабилитации.

Для реализации модернизации выделяются направления:

1. Научно-исследовательское направление с использованием новых высокотехнологичных методик изучения клиники, диагностики, лечения, прогнозирования и профилактики развития осложнений (гипоксии, ишемии, тромбоэмболии, интоксикации, воспаления и т.д.) при травмах и ортопедических заболеваниях.
2. Опытно-конструктивное направление с использованием новых материалов для имплантатов, аппаратов, конструкций, протезно-ортопедических изделий в реконструктивно-восстановительной хирургии опорно-двигательной системы.
3. Изучение сочетанных, множественных и комбинированных повреждений с учетом современного представления о травматической болезни, этапах оказания медицинской помощи с акцентом на высокотехнологичную специализированную помощь.
4. Междисциплинарное и внутридисциплинарное сотрудничество. Взаимодействие с политехническим ВУЗом, НИИ термохимии, НИИ травматологии и ортопедии, Московским НИИ скорой помощи им. Н.В. Склифосовского, Санкт-Петербургского НИИ скорой помощи им. И.И. Джанелидзе.

Одним из важных условий приближения травматологической помощи к населению является оказание помощи пострадавшим в ближайшем травматологическом пункте, независимо от места жительства и работы. 94 % пациентов, обратившихся в травматологический пункт, продолжают и завершают лечение в амбулаторных условиях. Лишь 6,0 % обычно направляются в стационар, из них 20 % не показана госпитализация.

Для обеспечения эффективности оказания ортопедотравматологической помощи населению Пермского края требуется качественное оснащение травматологических отделений в районных больницах.

ВЕГЕТАТИВНОЕ ОБЕСПЕЧЕНИЕ ОРТОСТАТИЧЕСКОЙ АКТИВНОСТИ У ДЕТЕЙ И ПОДРОСТКОВ С НАРУШЕНИЯМИ ОСАНКИ

Долганов Д.В., Долганова Т.И.

ФГУ «Российский научный центр «Восстановительная травматология и ортопедия» им. акад. Г.А. Илизарова» Минздравсоцразвития России, г. Курган, Россия

VEGETATIVE SUPPORT OF ORTHOSTATIC ACTIVITY IN CHILDREN AND ADOLESCENTS WITH INCORRECT POSTURE

Dolganov D.V., Dolganova T.I.

Federal State Institution The Russian Ilizarov Scientific Center *Restorative Traumatology and Orthopaedics* of the Ministry of Health and Social Development of Russia, Kurgan, Russia

While performing examinations in children and adolescents with incorrect posture (95) by the methods of variation pulsometry and optical topography it has been established, that the deficit of vegetative regulation and the influence of the additional suprasegmental structures of the vegetative nervous system take part in the prevention of non-optimal motor stereotype transfer to organic pathology.

Любой двигательный стереотип требует адекватной мобилизации функциональных ресурсов и соответствующего вегетативного обеспечения. В случае вегетативной недостаточности или неадекватной мобилизации необходимых ресурсов формирования стереотипа не происходит. С позиций теории функциональных систем по причине отсутствия положительного подкрепления, образа, используемого стереотипа, как адекватного приспособительного ответа опорно-двигательной системы, в моторной памяти не

остаётся. В этой связи, наблюдаемые даже значительные асимметрии в ортостатических стереотипах, обусловленные нарушениями опорной биомеханики (например, врожденные и приобретенные укорочения) не относят к разряду органической патологии и квалифицируют только как нарушения осанки. Во всяком случае, степень нарушений опорной биомеханики ни в коей мере не сопряжена с тяжестью сколиотических деформаций позвоночника. Кроме того, обнаружено, что сколиотические деформации позвоночника более ригидны к постуральной коррекции у пациентов не со значительными укорочениями нижней конечности, а совсем с небольшими, величиной не более полутора сантиметра. Возникает предположение, что вегетативный контроль в ортостатической приспособительной активности является ключевым звеном в предотвращении перехода функциональных расстройств и неоптимальных двигательных стереотипов в органическую патологию.

Цель исследования – изучить особенности вегетативного обеспечения ортостатической активности у детей и подростков с нарушениями осанки.

Используя методы оптической топографии и кардиоинтервалографии, обследовали 95 детей и подростков в возрасте от 7 до 17 лет (10,0±0,28 лет). Инструментальная оценка нарушений осанки и их проявлений в постуральной активности осуществлялась методом оптической компьютерной топографии (г. Новосибирск). Анализ напряженности вегетативных систем в ортостатике проведен по данным вариационной пульсометрии («Реограф полианализатор РГПА-6/12»; г. Таганрог). В зависимости от степени асимметрии формы туловища все обследуемые разделены на три группы. Первую группу (средний возраст 10,4±0,56 лет) составили дети и подростки (32) со слабо выраженными признаками нарушения осанки (средние значения индекса нарушения формы туловища (PTI) меньше единицы). Вторую группу (средний возраст 11,1±0,47 лет) составили дети и подростки (47) с умеренно выраженными признаками нарушения осанки (средние значения индекса PTI от 1,01 до 1,49 у.е.). И третью группу с индексами PTI от 1,5 до 2,1 у.е. составили 16 детей и подростков с сильно выраженными признаками нарушения осанки (средний возраст 10,9±0,64 лет).

Из результатов проведенного исследования следует, что:

- с увеличением индекса асимметрии формы туловища стереотипы постуральной активности у пациентов с нарушениями осанки обеспечиваются менее эффективным регулированием и более высоким уровнем напряженности регуляторных систем;
- по кардиоритмографическим характеристикам дефицит вегетативного регулирования функционально соответствует уменьшению уровня толерантности к гипоксии и снижению адаптированности детей к условиям ортостатики;
- при ортостатической активности генерализация регуляторных процессов поддерживается не только сегментарными симпатико-парасимпатическими механизмами, но и осуществляется за счет вовлечения и участия дополнительных надсегментарных структур вегетативной нервной системы;
- есть основания утверждать, что регуляторный дефицит вегетативного обеспечения контролируется надсегментарными структурами более высокого уровня и осуществляется со стороны функциональных систем, одновременно участвующих в ортостатической приспособительной активности.

Вывод. У детей с нарушениями осанки регистрируется дефицит вегетативного регулирования. В предотвращении перехода функциональных расстройств и неоптимальных двигательных стереотипов в органическую патологию участвуют и дополнительные надсегментарные структуры вегетативной нервной системы.

ОСОБЕННОСТИ ПОДОГРАФИИ У ДЕТЕЙ И ПОДРОСТКОВ

Долганова Т.И., Долганов Д.В., Аранович А.М.

ФГУ «Российский научный центр «Восстановительная травматология и ортопедия» им. акад. Г.А. Илизарова» Минздравсоцразвития России, г. Курган, Россия

THE DETAILS OF PODOGRAPHY IN CHILDREN AND ADOLESCENTS

Dolganova T.I., Dolganov D.V., Aranovich A.M.

Federal State Institution The Russian Ilizarov Scientific Center *Restorative Traumatology and Orthopaedics* of the Ministry of Health and Social Development of Russia, Kurgan, Russia

The registration of podography values from the age-related norm and that of marked asymmetry of step cycle time-related and power parameters should be considered as an indication for the in-depth study of patient's orthopedic status.

Проведена оценка статических и динамических параметров ходьбы с помощью комплекса "ДиаСлед-Скан" (г. С-Петербург) у 150 детей и подростков в возрасте 6-17 лет не предъявлявших жалобы на опорно-двигательный аппарат и 250 детей и подростков в возрасте 6-17 лет, где, по данным оптической топографии, отмечались нарушения осанки различной степени и признаки сколиоза I степени.

В норме у детей и подростков с возрастом уменьшается асимметрия временных и силовых показателей цикла шага, увеличиваются относительные значения переднего и заднего толчка и к 14 годам все расчетные

показатели достоверно не отличается от значений нормы взрослых. При ходьбе быстрым темпом регистрируется уменьшение периода переката через стопу на 20-30 % и увеличение периода переноса конечности над опорой на 5-10 % во всех возрастных группах. Увеличение силовых показателей цикла шага при быстрой ходьбе в возрасте 7-9 лет составляет по переднему толчку 20-25 %, а по заднему – 15-20 %. В возрастных группах 10-13 лет и 14-17 лет – прирост значений переднего толчка, в среднем, 10-15 %, и отсутствует достоверный прирост значений заднего толчка. Процент асимметрии силовых и временных показателей цикла шага при быстрой ходьбе у детей и подростков по сравнению с привычным темпом ходьбы не меняется.

В возрастной группе 7-9 лет при ходьбе привычным темпом показатель соотношения задний/передний толчок менее 1,0 за счет преобладания сгибательной позиции нижних конечностей в опорной фазе и уменьшения моментов мышечных сил, формирующих задний толчок, встречается в 17 % наблюдений, при быстром темпе ходьбы – в 23 %. В возрастной группе 10-13 лет – в 28 % и 35 %, в 14-17 лет – в 7 % и 19 % соответственно. В период пубертатного скачка роста у девочек 10-13 лет такой феномен встречается чаще, чем в период пубертатного скачка у мальчиков 12-15 лет.

У детей до 14 лет выявляются изменения в траектории общего центра давления (ОЦД) на горизонтальную плоскость при ходьбе, когда сторона «бабочки», согласованная с длиной траектории ОЦД становится вогнутой к центру (медиальное смещение). С возрастом количество случаев медиального смещения ОЦД уменьшается с 60 % (6-8 лет) до 20 % (13-14 лет), и его величина не превышая 10 % по dX при привычном темпе и 25 % по dX при быстром темпе ходьбы. Анализ подограмм не выявил увеличения асимметрии временных и силовых параметров цикла шага от величины медиального смещения ОЦД.

Медиальное смещение проекции ОЦД при подографическом анализе локомоторных стереотипов является вариантом компенсаторно-приспособительного механизма опорно-двигательной системы, который в отдельных случаях проявляется у детей в процессе естественного аллометрического роста, поэтому с ростом ребенка регистрируется его уменьшение.

У детей и подростков критерием отклонения от возрастной нормы является: асимметрия временных параметров цикла шага у детей до 10 лет более 10 %, старше 10 лет – более 5 %; асимметрия силовых параметров цикла шага у детей до 14 лет - более 25 %, старше 14 лет - более 15 %; асимметрия показателя соотношения задний/передний толчок - более 20 % во всех возрастных группах; разница длины траектории центра давления - более 5 %.

Состояние локомоторной функции расценивается как субкомпенсированное при величинах медиального смещения проекции ОЦД от 26 % до 40 %, регистрации показателя «соотношение задний/передний толчок» менее 1,0 и его асимметрии более 20 %. У пациентов при отсутствии с ростом ребенка динамики уменьшения величины асимметрии временных и силовых параметров цикла шага, по данным топографии, отмечалось увеличение степени нарушения осанки до появления топографических признаков сколиоза.

Патологическим отклонением от нормы считается сглаженный демпферный провал за счет снижения рессорной функции нижней конечности, уменьшения разгибания в проксимальных суставах и ограничения опорной реакции конечностей.

КЛИНИЧЕСКИЕ АСПЕКТЫ СОВРЕМЕННОЙ ЛУЧЕВОЙ ДИАГНОСТИКИ В ТРАВМАТОЛОГИИ И ОРТОПЕДИИ

Дьячкова Г.В., Митина Ю.Л., Дьячков К.А., Бакарджиева А.Н., Степанов Р.В., Скрипкин Е.В., Александров Ю.М., Акуленко А.В.

ФГУ «Российский научный центр «Восстановительная травматология и ортопедия» им. акад. Г.А. Илизарова» Минздравсоцразвития России, г. Курган, Россия

CLINICAL ASPECTS OF CURRENT RADIATION DIAGNOSTICS IN TRAUMATOLOGY AND ORTHOPEDICS

Diachkova G.V., Mitina J.L., Diachkov K.A., Bakardzhiyeva A.N., Stepanov R.V., Skripkin E.V., Aleksandrov Yu.M., Akulenko A.V.

Federal State Institution The Russian Ilizarov Scientific Center *Restorative Traumatology and Orthopaedics* of the Ministry of Health and Social Development of Russia, Kurgan, Russia

1207 patients with different injuries and diseases of the locomotor system have been examined using roentgenography, USE, CT, MRI techniques in order to develop and improve new methods of radiation diagnostics, and that has allowed to obtain new data on the character of pathological changes in bones and joints and their quantitative evaluation.

Введение. Одной из самых первых и наиболее тесно связанных с лучевой диагностикой дисциплин является травматология ортопедия, развитие и совершенствование которой в настоящее время без применения современных методов исследования невозможно, поскольку лучевая диагностика применяется как для выявления характера, протяженности, морфологических особенностей патологического процесса, так и для

мониторинга за эффективностью лечения, оценки результатов лечения, изучения отдаленных результатов, для разработки новых методов лечения.

Цель работы. Показать возможности современной лучевой диагностики в повышении эффективности диагностического процесса и улучшении результатов лечения больных с заболеваниями и повреждениями опорно-двигательной системы.

Материал и методы исследования. Для разработки и усовершенствования новых методов лучевой диагностики в травматологии и ортопедии методом рентгенографии, УЗИ, КТ, МРТ обследовано 1207 больных с различными повреждениями и заболеваниями опорно-двигательной системы (с 2002 по 2010 г.). Исследования проведены на разрешенном к применению на территории РФ оборудовании:

- Рентгеновские аппараты: ‘’Bicki Diagnost’’, Philips, ‘’Clinomat’’, Jtalrag;
- Компьютерные томографы: Somatom AR-HP, Toshiba Aquilion-64, GE Lihgt Speed VCT;
- Ультразвуковые сканеры: Voluson-730, LOGIQ S6, LOGIQ S5.
- Костный денситометр фирмы Lunar – General Electric Medical Systems, США.
- Магнитно-резонансный томограф: Siemens Magnetom Symphony, мощностью 1,5 Тл.

Результаты исследования. В ФГУ РНЦ «ВТО» им. акад. Г.А. Илизарова используют практически весь спектр диагностических процедур, применяющихся в лучевой диагностике. Применение современных методов исследования в их стандартном варианте не всегда решает проблемы чрескостного остеосинтеза, в связи с чем постоянно возникает необходимость усовершенствования и разработки новых вариантов той или иной методики или способов обработки полученных данных, которые предложены сотрудниками отдела лучевой диагностики или с их участием и защищены 23 патентами РФ. Также создано 6 программ для ЭВМ, имеющих регистрацию Российского агентства по патентам и товарным знакам. Применение современных методов лучевой диагностики позволило получить новые данные о рентгеноморфологических изменениях в суставах и длинных костях конечностей у больных с системными и диспластическими заболеваниями с количественной оценкой выраженности патологического процесса. Предложен алгоритм описания дистракционного регенерата и разработаны способы количественной оценки методом КТ и МРТ. Разработан комплекс показателей для оценки состояния мягких тканей конечностей при удлинении в зависимости от периода удлинения и метода исследования. Разработаны алгоритмы исследования дистракционного регенерата и мышц при удлинении конечности. Выявлены особенности сращения с количественной оценкой репаративного процесса и перестройки кости при переломах костей голени и проксимального конца большеберцовой кости. КТ позволила определить количественные критерии плотности кости при посттравматическом некрозе свободных костных отломков и концевых отделов основных костных фрагментов при хроническом посттравматическом и послеоперационном остеомиелите. Найдено, что характерным признаком количественного изменения плотности костной ткани у больных деформирующим артрозом является общее ее снижение с относительным увеличением плотности субхондрального слоя.

Заключение. Применение стандартных и усовершенствованных лучевых методов исследования позволило получить новые данные о характере патологических изменений в костях и суставах у больных с заболеваниями и повреждениями опорно-двигательной системы, объективно оценивать качество лечения, разрабатывать реабилитационные программы.

СПЕЦИФИКА СЕСТРИНСКОГО ВЕДЕНИЯ И УХОДА ЗА ПАЦИЕНТАМИ С ЗАБОЛЕВАНИЕМ ОПОРНО-ДВИГАТЕЛЬНОГО АППАРАТА В ТРАВМАТОЛОГО-ОРТОПЕДИЧЕСКОМ ОТДЕЛЕНИИ №13

Задорина О.И.

ФГУ «Российский научный центр «Восстановительная травматология и ортопедия» им. акад. Г.А. Илизарова» Минздравсоцразвития России, г. Курган, Россия

THE SPECIFICITY OF NURSE MANAGEMENT AND CARE OF PATIENTS WITH THE LOCOMOTOR SYSTEM DISEASES IN TRAUMATOLOGIC-AND-ORTHOPEDIC DEPARTMENT NO. 13

Zadorina O.I.

Federal State Institution The Russian Ilizarov Scientific Center *Restorative Traumatology and Orthopaedics* of the Ministry of Health and Social Development of Russia, Kurgan, Russia

The problems on the organization of nurse process in treatment of patients with the locomotor system diseases are presented in the work. It has been found, that not only physician’s prescriptions, the professionalism of the surgeon, who made the operation, are of importance in order to obtain positive results of treatment, but further care, patient’s emotional and mental condition, which can be provided only by a nurse, are of importance as well.

На протяжении последних десятилетий возрастает необходимость совершенствования специализированной медицинской помощи, разработки и внедрения новых методов лечения и дополнительных обследований в клинической практике. Однако, несмотря на бурное развитие медицинской помощи, блестяще

проведённых хирургических операций, правильный уход за пациентами и сегодня играет важнейшую роль. Уход - это необходимая составляющая часть лечения.

Следует отметить, что наращивание возможностей специализированной высокотехнологичной помощи происходит неразрывно с развитием диагностики, контроля и наблюдением за состоянием пациента. Системность и комплексность являются важнейшими требованиями при организации и проведении современного лечения, которое опирается на работу среднего медицинского персонала. От квалификации медицинской сестры, ее навыков и умений в значительной степени зависит исход лечения.

Как иллюстрацию значимости сестринских знаний можно рассмотреть на примере медицинской сестры процедурной (по аппаратам и гипсованию).

Опытная сестра не просто механически выполняет в течение рабочего времени необходимые манипуляции с аппаратом, но и участвует совместно с лечащим врачом в обсуждении рабочих рентгеновских снимков. В этом случае она предметно-профессионально понимает, почему произошли изменения в темпе и ритме удлинения, по какой причине увеличился или снизился темп или началась асинхронная дистракция. То есть, на рентгенологических снимках имелась картина бурной или замедленной регенерации или появилась деформация, и поэтому были внесены коррективы.

Важно отметить высоконравственное отношение к больным. Болезнь, физическое страдание обычно сопровождаются повышенной раздражительностью, чувством тревоги, неудовлетворенности, недовольством.

Преодолевать тягостные ощущения нужно чуткостью, тактом, умелым психологическим воздействием. Правильный уход предполагает создание благоприятной бытовой и психологической обстановки на всех этапах лечения.

В нашем отделении находятся на лечении пациенты с врожденными, посттравматическими укорочениями и деформациями верхних и нижних конечностей, с системными заболеваниями скелета, субъективно низким ростом, высоким ростом, врожденными аномалиями развития верхних и нижних конечностей, пациенты изменяющие форму ног по косметическим запросам.

Помимо клинических обследований при госпитализации проводятся дополнительно обследования по теме НИР (036/1-1).

Медицинская сестра должна владеть методами убеждения пациентов в необходимости тех или иных манипуляций и обследований. Искать пути совершенствования методики ухода за пациентом.

Наш Центр и отделение, в частности, для решения ортопедических задач использует аппарат Илизарова, который пациент «носит» с момента операции и до момента сращения или получения запланированного результата. Но, при всех уникальных возможностях, аппарат имеет одну специфическую особенность – он может быть неудобным, если пациент не умеет им пользоваться или не созданы необходимые условия. Многие наши пациенты нуждаются в специальной укладке, как в палате, так и во время процедур или обследований. Опыт и чуткость медицинская сестры в создании комфортных условий для пациента ни кем не могут быть заменены.

Медицинская сестра должна рационально использовать рабочее время, ведь ни одна служба не берет на себя доставку пациента на обследование или лечение, где нередко также нужны укладки, а объем обследования неизменно растет.

Таким образом, всю эту работу медицинские сестры могут выполнить только при наличии клинического мышления. Чем выше его уровень, тем лучше медицинская сестра может организовать сестринский процесс, тем выше будет качество ухода за пациентом и его результаты. Для результатов лечения важны не только назначения врача, профессионализм хирурга, выполнившего операцию, но и последующий уход, душевное и психологическое состояние пациента, который может создать только медицинская сестра.

ДИАГНОСТКА ГИГАНТОКЛЕТОЧНОЙ ОПУХОЛИ

Зайцев В.А., Зоткин В.В., Павленко Н.Н.

ФГУ «Саратовский научно-исследовательский институт травматологии и ортопедии»
Минздравсоцразвития России, г. Саратов, Россия

GIANT-CELL TUMOUR DIAGNOSTICS

Zaitsev V.A., Zotkin V.V., Pavlenko N.N.

Federal State Institution *The Saratov Scientific Research Institute of Traumatology and Orthopaedics* of the Ministry of Health and Social Development of Russia, Saratov, Russia

The special features of giant-cell tumor diagnostics in 171 patients have been studied. The following methods were included in the complex of clinical-and-instrumented examination: clinical, roengtenographic – computer and magnetic resonance tomography was used in most cases. It has been demonstrated, that the number of diagnostic errors in case of giant-cell tumor made up 40.9±1.8 %, when the clinical-and-instrumented results of patients' examination were compared with those of their histomorphological investigation.

По данным литературы, отсутствуют четкие критерии диагностики доброкачественности и злокачественности ряда опухолей (Трапезников Н.Н. и соавт., 1983; Хвисюк Н.И., 1985; Пашкевич Л.А., 1996; Schajowicz F., 1994). Так, при опухолях позвоночника и плоских костей диагностические ошибки, по данным разных авторов (Кныш И.Г., 1976; Воронович И.Р., 1981; Андрианов В.А. и соавт., 1985; Бурдыгин В.Н., 1986; Лоскутов А.Е. и соавт., 2005; Снетков А.И. и соавт., 2006, 2009), наблюдаются более чем в 80 % случаев.

Целью настоящего исследования явилось изучение особенностей диагностики гигантоклеточной опухоли.

Материал и методы. В Саратовском НИИ травматологии и ортопедии за период с 1990 по 2010 г. гигантоклеточная опухоль диагностирована у 171 больного (женщин — 86, мужчин — 85) в возрасте от 4 до 75 лет. В комплекс клинико-инструментального обследования включали следующие методы: клинический, рентгенографический - в большинстве случаев использовали компьютерную и магнитно-резонансную томографию. Установлено, что гигантоклеточная опухоль наиболее часто развивается в эпиметафизах длинных костей, причем преимущественной локализацией является дистальный конец бедренной кости (47 пациентов – 27,5 %), а также проксимальный отдел большеберцовой кости (37 пациентов – 21,6 %), малоберцовая кость (10 пациентов — 5,8 %), предплечье (7 пациентов - 4,1 %), плечевая кость (31 пациент - 18,1 %), кости кисти (13 пациентов – 7,6 %), кости стопы (11 пациентов – 6,4 %), плоские кости таза (3 пациента – 1,8 %), позвонки (2 пациента — 1,2 %), лопатка (3 пациента — 1,8 %), ключица (6 пациентов — 3,5 %) надколенник (1 пациент - 0,6 %).

Результаты. Рентгенологические и клинические проявления гигантоклеточной опухоли свидетельствуют о том, что их разнообразие во многом зависит от гистологического варианта гигантоклеточной опухоли. Действительно, ряд рентгенологических симптомов, таких,как «вздутие» кости в сочетании с ячеисто-трабекулярным рисунком очага деструкции, считается патогномоничным исключительно для доброкачественной формы гигантоклеточной опухоли. Дифференциальная диагностика гигантоклеточной опухоли вызывала затруднения при литической форме опухоли. В связи с этим, ведущее место в уточненной диагностике данных новообразований следует отвести морфологическому методу. Добиться верификации диагноза можно с помощью цитологического и гистологического методов исследования, каждый из которых имеет свои достоинства и недостатки при диагностике отдельных вариантов гигантоклеточной опухоли. При патоморфологическом исследовании наряду с одноядерными овальными клетками типа остеобластов обнаруживают многоядерные крупные гигантские клетки типа остеокластов. Гигантоклеточную опухоль дифференцировали от других костных опухолей, дисплазий и дистрофий, которые имели схожие клинические и рентгенологические симптомы (хондромы, хондробластома, гемангиома, фиброзная дисплазия, дистрофической киста, остеогенная саркома).

Заключение. Таким образом, при сопоставлении результатов клинико-инструментального обследования больных с гистоморфологическим исследованием, количество диагностических ошибок составило при гигантоклеточной опухоли 40,9±1,8 %. Поэтому проблема дифференцированной диагностики гигантоклеточной опухоли костей, несмотря на достигнутые успехи в этой области, по-прежнему остается актуальной и требует дальнейшего углубленного изучения.

РЕАБИЛИТАЦИЯ БОЛЬНЫХ С КОМПЛЕКСНЫМ РЕГИОНАРНЫМ БОЛЕВЫМ СИНДРОМОМ С ПРИМЕНЕНИЕМ ОБЩЕГО И ЛОКАЛЬНОГО КРИОЛОГИЧЕСКОГО ВОЗДЕЙСТВИЯ

Золотушкин М.Л. [1], Кузнецова Н.Л. [1], Мензорова Н.В. [2]

[1]ФГУ «Уральский НИИ травматологии и ортпоедии им. В.Д. Чаклина» Минздравсоцразвития России, г. Екатеринбург; [2]ГУЗ СО Детская клиническая больница восстановительного лечения Научно-практический центр «Бонум», г. Екатеринбург, Россия

REHABILITATION OF PATIENTS WITH THE COMPLEX REGIONAL PAIN SYNDROME USING GENERAL AND LOCAL CRYOLOGICAL INFLUENCE

Zolotushkin M.L. [1], Kuznetsova N.L. [1], Menzorova N.V. [2]

[1]Federal State Institution *The Chaklin Ural Scientific Research Institute of Traumatology and Orthopaedics* of the Ministry of Health and Social Development of Russia, Yekaterinburg; [2]State Health Institution of the Sverdlovsk Region *Children's Clinical Hospital of restorative treatment* "Bonum" Scientific-and-Practical Center, Yekaterinburg, Russia

The technique of performing proposed by the authors technology of periarterial tissue cryodestruction is described in 85 patients with the complex regional pain syndrome. The results of treatment of this group of patients have been estimated being compared with the results of patients treated using traditional techniques. A score scale is proposed for objective estimation of treatment results, and the values of rheovasography, capillaroscopy and computer CIG form the basis of the scale. Each value was estimated using the system of four-point score. In the long-term period the total point value of treatment, characterizing excellent results in the main group, was 3-fold higher than in the group of comparison.

Актуальность. Международной ассоциацией по изучению боли в классификации болевых синдромов в 1994 г. предложен термин «комплексный регионарный болевой синдром». КРБС I типа обычно развивается после микротравмы или воздействия в форме длительной иммобилизации. Считается, что II тип КРБС диагностируется при повреждении периферического нерва, которое часто сопровождается явлениями каузалгии.

Положительный эффект использования предложенной технологии подтвержден объективными методами диагностики, однако не лишен недостатков. Основным из них является травматичность проведения симпатэктомий, что диктует необходимость госпитализации пациента, проведения анестезиологического пособия, последующего лечения пациента в стационаре.

Цель. Повышение эффективности реабилитации пациентов с комплексным регионарным болевым синдромом.

Материалы и методы исследования. В исследование включено 216 пациентов с КРБС в возрасте от 20 до 80 лет. В основную группу объединены 85 больных, в комплексное лечение которым была включена периартериальная криосимпатодеструкция (ПКСД) лучевой артерии и локальное криовоздействие. В группу сравнения вошел 131 пациент, получивший традиционное лечение. Методы исследования – клинический, лабораторный, рентгенологический, электронейрофизиологический, статистический.

Результаты исследования. Нами разработан способ коррекции вегетативной регуляции организма (патент № 2303418 РФ, МПК A61B 18/02. Заявлено 20.10.2005, опубл. 27.07.2007), отличающийся простотой и малой травматичностью.

Показаниями к нему были: субкомпенсация как периферического кровотока, в том числе микроциркуляция, так и функционального состояния вегетативной нервной системы.

Абсолютные противопоказания: психические заболевания, тяжелые соматические заболевания в стадии обострения.

Методика криохирургического воздействия. Во время операции артерия не выделяется из окружающих тканей. В это время ассистент контролирует готовность криохирургического инструмента и доведения наконечника до необходимой температуры воздействия (-160 – 170°С), уровень которой регулируется автоматически. Ассистент располагает наконечник криокаутера в операционной ране, края которой в разведенном состоянии удерживает хирург с помощью сосудистого зажима. Замораживание подлежащих тканей без нажима наконечника производится двукратно с экспозицией воздействия 8 секунд. После этого криокаутер удаляется из раны до оттаивания подлежащих тканей. Двукратное воздействие на сосуд позволяет дозировано разрушить только нервные окончания конечного симпатического пути, не повреждая сосудистой стенки и содержимого сосуда. Накладывают отдельные узловые швы на кожу, обрабатывают раствором антисептика и применяют давящую повязку.

После операции всем больным рекомендуется комплексное медикаментозное лечение, направленное на улучшение периферического кровотока, коррекцию вегетативных нарушений с целью закрепления эффекта от симпатодеструкции без учета клинико-морфологической формы и степени тяжести заболевания.

Для объективной оценки результатов лечения нами предложена балльная шкала, в основу которой положены показатели реовазографии, капилляроскопии и компьютерной КИГ. Каждый показатель оценивался по четырехбалльной системе.

Результаты исследования. В отдаленном периоде суммарный балльный показатель лечения, характеризующий отличные результаты в основной группе, был почти в 3 раза выше, чем в группе сравнения. Результаты предложенного комплексного лечения показали значительное превосходство интегрального показателя. Так, на 3 балла было оценено показателей в 3 раза более чем при лечении традиционными методиками.

ДИАГНОСТИКА БОЛЬНЫХ С КОСТНЫМИ КИСТАМИ

Зоткин В.В., Зайцев В.А., Павленко Н.Н., Зоткин А.В.

ФГУ «Саратовский научно-исследовательский институт травматологии и ортопедии» Минздравсоцразвития России, г. Саратов, Россия

DIAGNOSTICS OF PATIENTS WITH BONE CYSTS

Zotkin V.V., Zaitsev B.A., Pavlenko N.N., Zotkin A.V.

Federal State Institution *The Saratov Scientific Research Institute of Traumatology and Orthopaedics* of the Ministry of Health and Social Development of Russia, Saratov, Russia

The results of clinical and instrumental studies for the diagnostics of bone cysts have been analyzed. While comparing the results of clinical-and-instrumental examinations of patients before surgical intervention with histomorphological investigation, the diagnosis disparity was revealed, which made up 26.4±1.4 % in case of bone cyst.

Проблема диагностики и хирургического лечения костных кист актуальна и требует к себе пристального внимания (Бережный А.П., 1985; Кныш И.Т., 1982; Наджмитдинов Н.Н., Туйджанев Х.И., 1973; Шолохова Н.А., 2006), так как частота неблагоприятных исходов достигает 20-25 % в виде рецидивов. Причины ошибочной рентгенодиагностики костной кисты заключаются в погрешности методики исследования (10 %), неправильной трактовке врачом полученных данных (до 30 %) и физико-технических факторах (до 60 % ошибок), по данным J. Freyschmidtт (1982), Н.Н. Наджмитдинова, Х.И. Туйджанева (1973).

Целью настоящего исследования явилось изучение диагностики у больных с костными кистами.

Материал и методы. В Саратовском НИИ травматологии и ортопедии за период с 1990 по 2010 г. костные кисты диагностированы у 144 больных (женщин — 59, мужчин — 85) в возрасте от 4 до 69 лет. Комплекс клинико-инструментального обследования включал следующие методы: клинические и рентгенологические. При гистоморфологическом (цитологические и гистологические методы) исследовании изучались макро- и микропрепараты, полученные во время операции. Костные кисты наиболее часто возникают в эпиметафизах длинных костей, дистальном конце бедренной кости (36 пациентов – 25,0 %), а также в проксимальном отделе большеберцовой кости (23 пациента – 15,9 %), малоберцовой кости (5 пациентов — 3,5 %), ключице (2 пациента – 1,4 %), предплечье (9 пациентов - 6,3 %), плечевой кости (31 пациент — 21,5 %), костях кисти (8 пациентов – 5,6 %), костях стопы (22 пациента – 15,3%), плоских костях таза (5 пациентов – 3,5 %), крестце (2 пациента — 1,4 %), ребрах (1 пациент — 0,7 %).

Результаты. Костные кисты являются наиболее часто встречающимися патологическими образованиями костей у детей, подростков и юношей, которые имеют доброкачественную природу и сопровождаются патологическими переломами длинных костей (18 пациентов – 23,7 %). Костная киста у большинства больных сопровождалась болевым синдромом (93 пациента – 64,6 %), контрактурами (61 больной – 42,4 %). Следствием этого может быть хромота, а при поражении плечевых костей – неприятные ощущения, дискомфорт при поднятии руки, игре в волейбол, бадминтон, теннис. Первыми симптомами болезни явились боли (68 пациентов - 89,5 % - архивные данные и 25 пациентов - 41,2 % - собственные наблюдения) и нарушение походки (43 пациента – 56,6 % - архивные данные и 26 пациентов - 38, 2 % - собственные наблюдения).

Рентгенологическая картина костных кист неоднозначна. В остром периоде заболевания – это небольших размеров деструктивный литический процесс, уничтожающий кортикальный слой кости, постепенно, в течение 2-6 недель, разрушающий всю спонгиозу метафизарной области. Окончательная постановка диагноза «костная киста» осуществлялась после цитологического и гистологического исследований. В готовых гистологических препаратах имеется выстилка кисты, представленная фиброзной тканью, нередко богатой тонкостенными сосудами и рассеянными в ней остеокластами в небольшом количестве.

Заключение. При проведении сопоставления результатов клинико-инструментального обследования больных до хирургического вмешательства с гистоморфологическим исследованием выявлено несоответствие диагноза, которое составило при костной кисте 26,4±1,4 %. Костную кисту приходилось дифференцировать от других костных опухолей, дисплазий и дистрофий, имеющих схожие клинические и рентгенологические симптомы (хондром, хондробластом, гемангиом, фиброзной дисплазии, остеосаркомы, остеомиелита).

МЕТОД Г.А. ИЛИЗАРОВА: ДИАЛЕКТИКА РАЗВИТИЯ

Исайкин А.А., Хомяков Н.В., Фарыгин В.А.

Медицинский институт ГУ ВПО «Орловский государственный университет», ОГУЗ «Орловская областная клиническая больница», г. Орел, Россия

THE ILIZAROV METHOD: THE DIALECTICS OF EVOLUTION

Isaikin A.A., Khomiakov N.V., Farygin V.A.

Medical Institute of State Institution of Higher Professional Education *The Orel State University,* Regional State Institution of Health Service *The Orel Regional Clinical Hospital,* Orel, Russia

The causes leading to the reduction of the Ilizarov method use in practical health service have been analyzed. Great labour-consuming of the method, the necessity for good knowledge of anatomy, special training of physicians – these are the causes at the stage of osteosynthesis. The preparation of the site of wire insertion, the use of special cover for the fixator, regular stability control are required at the stage of treatment with the fixator. The trained specialists with competent knowledge of the main principles of the Ilizarov method should be involved with the stages of out-patient following. Complex of rehabilitation measures should be made after the fixator removal, and it's practically impossible to carry out such rehabilitation measures under the conditions of central district hospitals. However, in the authors' opinion, the philosophy of transosseous osteosynthesis, being a fundamental one for traumatology and orthopaedics, will be able to withstand aggressive competition and change over to a new qualitative level. The Ilizarov method should be spread more for this purpose, and considered to be mastered obligatorily for any prolonged specialized training of orthopedists-and-traumatologists.

Методики лечения с применением аппарата Илизарова имеют безграничные возможности. Каждый практикующий травматолог многократно убеждался, что в ряде случаев единственным решением ситуации

являлся аппарат Илизарова. Многолетняя практика показала незаменимость метода при многих ортопедо-травматологических проблемах: ложных суставах различной локализации, хроническом остеомиелите, дефектах и деформациях костей. Этот метод - величайшее отечественное достояние, которое нужно культивировать и всячески поддерживать. Вместе с тем, развитие ортопедической хирургии на современном этапе подобно интеллектуальному взрыву, который несет новые материалы, костные имплантаты и малоинвазивные технологии. На фоне восторженного обсуждения технологических достижений методика Г.А. Илизарова слегка «потускнела». Молодые ортопеды практически не владеют и не стараются освоить эту технологию, доказавшую свою эффективность миллионами излеченных больных.

В литературе обобщается статистика применения аппарата Илизарова в различных стационарах России. Независимо от коечного фонда отделений аппарат Илизарова применяется в год в 30-40 случаях, преимущественно при открытых переломах голени. В своих лекциях Г.А. Илизаров говорил, что для грамотного владения аппаратом нужно применять его не менее 100 раз в год. Таким образом, профессионализм чрескостного остеосинтеза утрачивается, как утрачивается острота мысли при дряхлении организма.

Мы провели анализ использования аппарата Илизарова в отделениях травматологии и ортопедии (70 коек) Орловской областной клинической больницы за последние 10 лет. В 2000 году аппарат Илизарова применен в 67-ми случаях, а в 2010 г. – только у 34-х пациентов. Несмотря на высокую результативность лечения по Илизарову, отмечается общая тенденция к вытеснению метода. Полагаем, что к этому имеются объективные и субъективные предпосылки.

Цель данного сообщения – провести анализ причин, которые побуждают травматологов прибегать к альтернативному лечению пациентов с патологией опорно-двигательной системы.

При остеосинтезе современными погружными имплантатами затрачиваемое время меньше, а возможности при некоторых повреждениях соизмеримы с методом Илизарова. Вместе с тем, несоблюдение строгих правил остеосинтеза по Илизарову приводит к ухудшению результатов и дискредитации метода. При проведении спиц с неоптимальной скоростью возможно формирование секвестра и омертвение мягких тканей вокруг спицы, в последующем развиваются лимфорея и кожно-костный рубец, спицевой остеомиелит. Создается угроза инфицирования и формирования дополнительной точки прикрепления мышц. Часто не учитывается расположение мышц-антагонистов с последующим развитием контрактуры. Репозиция в аппарате без осмысления перелома в виде трехмерной модели при остеосинтезе доставляет немало проблем в последующем. Эти и многие другие факторы на этапе остеосинтеза всегда требуют от ортопеда максимальной интеллектуальной концентрации, что у молодых хирургов заменяется унификацией и технологичностью проведения других методов синтеза с использованием ЭОПа. Сращение костной раны по Г.А. Илизарову - всегда искусство, а современный остеосинтез – часть технологии, хорошо продуманной и являющейся отлаженным бизнесом.

При анализе послеоперационного периода лечения по Г.А.Илизарову можно отметить дополнительные затраты времени и сил (рассечение и перемещение мягких тканей у спиц, защитный чехол для аппарата, трудоемкие перевязки области спиц, контроль за стабильностью и т.д.). На амбулаторном этапе лечения, по нашему мнению, трудности возникают при посещении врача, который должен быть адаптирован к методу Илизарова, способен адекватно оценить контрольную рентгенографию. Это условие выполнимо в крупных центрах или травмпунктах. В ЦРБ в связи с малочисленностью сельского населения, текучестью кадров, отсутствием у хирургов навыков лечения пациентов по Илизарову следует ожидать нестабильности аппарата, глубокого инфицирования, флебита, спицевого остеомиелита. Для предупреждения и контроля возможных осложнений оперирующему врачу целесообразно иметь как минимум телефонную связь с пациентом и хирургами ЦРБ, что не всегда реализуемо.

В период после демонтажа аппарата отсутствие реабилитационных центров и слабые физиотерапевтические возможности в ЦРБ, затруднения передвижения часто обрекают пациентов на самолечение. Радость полученного сращения, удлинения конечности, избавления от остеомиелита может омрачиться переломом костного регенерата, деформацией сегмента.

Таким образом, специфические осложнения, интеллектуальная и временная трудоемкость, к сожалению, ограничивают использование метода. Однако мы убеждены, что разнообразный дизайн интра- и экстрамедуллярных имплантов из сверхновых материалов не в состоянии вытеснить метод лечения Г.А. Илизарова в случаях остеомиелита, деформаций и укорочений конечностей, различной ортопедической патологии, открытых повреждений и многих других.

Мы полагаем, что философия чрескостного остеосинтеза, являясь фундаментальной для травматологии и ортопедии, сможет выстоять перед агрессивной конкуренцией и перейти на новый качественный уровень. Для этого необходимо шире пропагандировать метод Г.А. Илизарова, считая его обязательным для освоения при любой долговременной специализации врача травматолога-ортопеда.

ПОЛУВЕКОВОЙ ОПЫТ ПРАКТИЧЕСКОГО ПРИМЕНЕНИЯ МЕТОДА ЧРЕСКОСТНОГО ОСТЕОСИНТЕЗА ПО Г.А. ИЛИЗАРОВУ

Каплунов А.Г., Каплунов О.А.

Ортопедический центр МУЗ «Городская клиническая больница №3», г. Волгоград, Россия

HALF-CENTURY EXPERIENCE OF PRACTICAL USING THE TRANSOSSEOUS OSTEOSYNTHESIS METHOD ACCORDING TO G.A. ILIZAROV

Kaplunov A.G., Kaplunov O.A.

Orthopaedic Center *Municipal Health Institution "City Clinical Hospital No. 3",* Volgograd, Russia

The authors have analyzed their own experience of transosseous osteosynthesis use in the practice of traumatology and orthopaedics; this experience is based on 5900 cases of treatment of patients with various pathology of the locomotor system. The experience generalized has demonstrated the great potential of the method provided its reasonable and proper use. Despite the rapid development of internal osteosynthesis, arthroscopy and arthroplasty it deservedly remains one of the effective treatment options in our discipline.

Мы располагаем 50-летним опытом применения чрескостного остеосинтеза в ортопедотравматологической практике. Общее число выполненных операций составляет более 5900. Возможность его повседневного использования в течение столь долгого временного отрезка, которую вряд ли могут себе позволить большинство ортопедотравматологических стационаров практического звена здравоохранения, объясняется организационными обстоятельствами. С 1960 по 1979 г. метод применялся нами в г. Кургане под руководством и в соратничестве с его автором, академиком Г.А. Илизаровым. В последующие годы он явился ведущей лечебной методикой в работе ортопедического центра чрескостного остеосинтеза при МУЗ ГКБ №3 г. Волгограда. Подобный опыт полувекового рутинного использования метода при достижении 94-97 % положительных исходов лечения представляется уникальным для практического здравоохранения, что и явилось основанием для публикации настоящего сообщения.

Очевидно, что детальный анализ проведенных оперативных вмешательств за столь большой промежуток наблюдения весьма затруднен. Однако наряду с подсчетом их общего количества по ежегодным отчетам нами выборочно проанализированы итоги практической работы по одному году каждого их последних трех десятилетий. Интерполяция полученных средних цифр по отдельным методикам на общее количество проведенных операций показала следующее их распределение.

Закрытый чрескостный остеосинтез переломов и несращений костей конечностей (без или в сочетании с остеотомией малоберцовой кости на голени) выполнялся в 2950 случаях, открытый остеосинтез – в 280. В это число нами включены 45 случаев билокального возмещения дефектов на протяжении длинных костей конечностей, а также 13 случаев замещения обширных и субтотальных дефектов с использованием парной кости. Удлинение сегментов конечностей по поводу их врожденного или приобретенного укорочения, в том числе и полисегментарные симультантные вмешательства, произведены 670 пациентам. Корригирующие остеотомии сегментов конечностей без или в сочетании с их удлинением с использованием аппарата сделаны 570 больным. Реконструкция проксимального отдела бедра того или иного вида по поводу дисплазии, врожденного вывиха, ДОА различного генеза и иной врожденной и приобретенной патологии с аппаратной фиксацией фрагментов выполнена 280 оперированным. Артродез крупных суставов по показаниям, главным образом моделирующий артродез суставов стопы, произведен 410 больным. Ста больным детского возраста аппарат применен для дозированного устранения ригидной деформации стоп на почве врожденной косолапости, артрогриппоза нейрогенного и иного происхождения.

Мы располагаем одним из наиболее богатых в стране опытом применения чрескостного остеосинтеза в косметической антропопараметрической коррекции. Начиная с 1976 года, выполнено 380 вмешательств по оперативной коррекции оси нижних конечностей по поводу варусной или вальгусной их косметической деформации, 70 остеосинтезов костей нижних конечностей для удлинения и увеличения ростовых параметров пациентов, а также 80 операций, сочетающих коррекцию оси и удлинение конечностей для одновременного решения двух косметических задач.

В числе оставшихся 120 случаев использования аппарата и метода Илизарова отметим применение его для устранения контрактур крупных суставов, в первую очередь коленного и локтевого, использование аппарата в качестве фиксационного средства при проведении сухожильно-мышечной пластики, устранение в аппарате застарелых и «неудержимых» вывихов костей, в первую очередь костей запястья, другие виды остеосинтеза.

Участие в создании и разработке многих из применявшихся методик, обоснованный тактический подход, грамотное и педантичное проведение остеосинтеза и лечебной методики в целом, динамическое наблюдение и реабилитационные мероприятия в раннем и отдаленном послеоперационном периоде позволили, как упоминалось, получить 94-97 % положительных исходов с преобладанием хороших и отличных результатов. Встретившиеся осложнения в подавляющем большинстве случаев были устранены в процессе лечения и не повлияли отрицательно на окончательный результат лечения. Однако в костно-пластической хирургии даже при

использовании малотравматичных оперативных методик хирург, к сожалению, не застрахован от серьезных осложнений (ТЭЛА и ТГВ с летальным исходом либо потерей конечности), что в нашей практике встретилось в 4 случаях.

Таким образом, собственный пятидесятилетний опыт применения чрескостного остеосинтеза в практике травматологии и ортопедии, основанный на 5900 случаях, свидетельствует о большом его потенциале при условии обоснованного и грамотного использования. Несмотря на бурное развитие погружного остеосинтеза, артроскопии и эндопротезирования он по достоинству остается одним из ведущих эффективных лечебных средств в нашей специальности.

ДИНАМИКА ИЗМЕНЕНИЯ ПОКАЗАТЕЛЕЙ МИНЕРАЛЬНОГО ОБМЕНА У БОЛЬНЫХ С УШИБОМ И СОТРЯСЕНИЕМ ГОЛОВНОГО МОЗГА, ПРОЖИВАЮЩИХ В УСЛОВИЯХ КРАЙНЕНЕГО СЕВЕРА

Колчерина В.В. [1], Ткачук Е.А. [2], Тушина Н.В. [2], Стогов М.В. [2]

[1] Окружная клиническая больница «Травматологический центр», ХМАО, г. Сургут; [2] ФГУ «Российский научный центр «Восстановительная травматология и ортопедия» им. акад. Г.А. Илизарова» Минздравсоцразвития России, г. Курган, Россия

THE DYNAMICS OF CHANGING IN MINERAL METABOLISM VALUES IN PATIENTS WITH THE BRAIN CONTUSION AND CONCUSSION LIVING IN THE FAR NORTH

Kolcherina V.V.[1], Tkachuk E.A.[2], Tushina N.V.[2], Stogov M.V.[2]

[1] District Hospital *Traumatological Center,* Surgut, the Khanty-Mansi Autonomous Area; [2] Federal State Institution The Russian Ilizarov Scientific Center *Restorative Traumatology and Orthopaedics* of the Ministry of Health and Social Development of Russia, Kurgan, Russia

The work deals with studying of the characteristic features of mineral metabolism in patients living in the Far North in the restorative period after craniocerebral injury.

Цель исследования – изучить особенности минерального обмена у пациентов, проживающих на территории Крайнего Севера, в восстановительном периоде после черепно-мозговой травмы (ЧМТ).

Изучены биохимические показатели сыворотки крови 85 пациентов с ЧМТ, проживающих на территории ХМАО более 15 лет, из них 48 человек - с ушибом головного мозга (УГМ), 37 – с сотрясением головноггоо мозга (СГМ). Забор крови проводили в разные сроки восстановительного периода. В сыворотке крови определяли концентрацию калия, натрия, кальция, магния, хлорид ионов и неорганического фосфата. Достоверность различий с нормой оценивали с помощью U-критерия Вилкоксона-Манна-Уитни для независимых выборок.

Исследование динамики изменения электролитов в сыворотке крови людей, проживающих в регионах Крайнего Севера в течение 15 лет и более, после черепно-мозговой травмы показало, что в ходе всего исследования уровень общего кальция, хлорид-иона и магния изменялись не существенно. Даже ЧМТ не приводила к существенным сдвигам этих показателей. Статистически значимые различия нами были отмечены лишь для значений неорганического фосфора. Рост концентрации его отмечался на 12-е сутки после травмы до 1,36±0,09 ммоль/л (норма 1,15±0,10 ммоль/л; $p<0,05$), затем уровень фосфора снижался, у группы людей с УГМ его концентрация достоверно возрастала до 1,45±0,04 ммоль/л ($p<0,05$).

Отмеченные изменения согласуются с выявленными изменениями других показателей электролитного обмена в сыворотке крови. Так, нами было выявлено повышение концентрации калия почти в 1,5 раза. Такое повышение концентрации калия в крови при ЧМТ может быть обусловлено несколькими причинами и встречается у пациентов, получающих внутривенные вливания растворов с высоким содержанием калия (что было исключено), и у пациентов с нарушенной функцией почек. Патогенетический механизм, связанный с переходом калия из внутриклеточного во внеклеточное пространство, имеет место при ацидозе, эндогенной интоксикации, тканевой гипоксии.

Одновременно с увеличением концентрации калия в сыворотке крови 27 % людей с УГМ происходило незначительное, но достоверное увеличение концентрации ионов натрия. Натрий является основным катионом внеклеточной жидкости, его основная физиологическая роль состоит в поддержании осмотического давления и pH во внутри- и внеклеточных пространствах. Почечный механизм регуляции натрия является самым важным фактором в поддержании концентрации натрия в плазме. Как правило, причины гипернатриемии связаны с нарушением функции почек.

Таким образом, изучение динамики изменения электролитов сыворотки крови показало, что в условиях Крайнего Севера при лечении больных с СГМ и УГМ рекомендуется уделять повышенное внимание раннему выявлению изменений центральной и почечной гемодинамики и контролировать содержание эндогенных токсических субстанций.

ИЗМЕНЕНИЕ ПОКАЗАТЕЛЕЙ ГЛИКОЛИЗА У ПАЦИЕНТОВ С ЛЕГКОЙ СТЕПЕНЬЮ ЧЕРЕПНО-МОЗГОВОЙ ТРАВМЫ, ПРОЖИВАЮЩИХ В УСЛОВИЯХ КРАЙНЕГО СЕВЕРА

Колчерина В.В. [1], Тушина Н.В. [2], Ткачук Е.А. [2], Стогов М.В. [2]

[1] Окружная Клиническая больница «Травматологический центр», ХМАО, г. Сургут; [2] ФГУ «Российский научный центр «Восстановительная травматология и ортопедия» им. акад. Г.А. Илизарова» Минздравсоцразвития России, г. Курган, Россия

THE CHANGE IN GLYCOLYSIS VALUES IN PATIENTS WITH MILD CRANIOCEREBRAL INJURY LIVING IN THE FAR NORTH

Kolcherina V.V.[1], Tushina N.V.[2], Tkachuk E.A.[2], Stogov M.V.[2]

[1] District Hospital *Traumatological Center,* Surgut, the Khanty-Mansi Autonomous Area; [2] Federal State Institution The Russian Ilizarov Scientific Center *Restorative Traumatology and Orthopaedics* of the Ministry of Health and Social Development of Russia, Kurgan, Russia

The values of carbohydtare-energy metabolism have been investigated in patients living in the Far North, in the restorative period after craniocerebral injury.

К основным соединениям крови, отражающим характер углеводно-энергетического обмена в организме, относят глюкозу, молочную (МК) и пировиноградную кислоты (ПВК). МК и ПВК являются конечными продуктами гликолиза и изменение их концентрации в сыворотке позволяет оценивать отношение аэробных и анаэробных процессов, а глюкоза является основным энергетическим субстратом восстановительного периода.

Цель исследования – изучить показатели углеводно-энергетического обмена у пациентов, проживающих на территории Крайнего Севера, в восстановительном периоде после черепно-мозговой травмы (ЧМТ).

Изучены биохимические показатели сыворотки крови 85 пациентов с ЧМТ, проживающих на территории ХМАО более чем 15 лет, из них 48 человек с ушибом головного мозга (УГМ), 37 – с сотрясением (СГМ). Забор крови проводили в разные сроки восстановительного периода. В сыворотке крови определяли концентрацию молочной и пировиноградных кислот, глюкозы. Достоверность различий с нормой оценивали с помощью U-критерия Вилкоксона-Манна-Уитни для независимых выборок.

Нами обнаружено, что у больных с СГМ происходил подъем уровня глюкозы в сыворотке крови в течение первых суток после операции, с достижением максимальных величин на третий день – 6,24±0,21 ммоль/л (норма 4,6±0,72 ммоль/л; $p_U<0,005$). В конце острого периода ЧМТ (30-е сутки) содержание глюкозы в крови достоверно от референтных значений не отличалось. У людей с УГМ на 3–4 сутки после травмы количество глюкозы в сыворотке достоверно возрастало и удерживалось на этом уровне до18–21 дня.

Изменение содержания продуктов гликолиза и их соотношение в сыворотке крови при ЧМТ показало, что в крови пациентов происходило накопление МК, ее уровень к 3-м суткам достигал максимального значения в группе людей с УГМ - 3,18±0,51 ммоль/л при норме 1,80±0,10 ммоль/л ($p_U<0,05$). При этом концентрация ПВК в ранний посттравматический период в обеих группах достоверно от нормы не отличалась. Соответственно наблюдаемым на данном сроке изменениям концентраций МК и ПВК достоверно возрастало и соотношение МК/ПВК с максимумом на третьи сутки после УГМ - 21,72±0,86 (норма 12,30±0,42; $p_U<0,005$). Отмеченное значительное накопление МК в крови и высокая степень варьирования значений МК и ПВК позволяют заключить, что изменения процессов энергообеспечения, связанные с ответной реакцией организма на ЧМТ, сугубо индивидуальны и носят выраженную направленность в сторону преобладания анаэробных процессов. Наблюдаемые высокие концентрации МК и ПВК у людей, перенесших ЧМТ, связаны с активацией процессов гликолиза и гликогенолиза в организме, обусловленной системным действием гормонов надпочечников.

Таким образом, изменения углеводного обмена в острый период ЧМТ у людей, проживающих в регионах Крайнего Севера в течение 15 лет, были связаны с интенсификацией анаэробных гликолитических процессов. Такая перестройка метаболизма происходила вследствие изменения систем гормональной регуляции обмена, и являлась компонентом компенсаторно-приспособительных реакций, прежде всего к ЧМТ, а широкий размах варьирования значения показателей, очевидно, был вызван условиями Крайнего Севера.

УЧАСТИЕ СТАРШЕЙ МЕДИЦИНСКОЙ СЕСТРЫ, СРЕДНЕГО И МЛАДШЕГО МЕДИЦИНСКОГО ПЕРСОНАЛА В ОКАЗАНИИ ВЫСОКОТЕХНОЛОГИЧНОЙ МЕДИЦИНСКОЙ ПОМОЩИ ПАЦИЕНТАМ

Кудрина Н.В.

ФГУ «Российский научный центр «Восстановительная травматология и ортопедия» им. акад. Г.А. Илизарова» Минздравсоцразвития России, г. Курган, Россия

THE PARTICIPATION OF THE HEAD NURSE, THE JUNIOR MEDICAL STAFF AND NURSES IN RENDERING OF HIGH-TECHNOLOGY MEDICAL CARE FOR PATIENTS

Kudrina N.V.

Federal State Institution The Russian Ilizarov Scientific Center *Restorative Traumatology and Orthopaedics* of the Ministry of Health and Social Development of Russia, Kurgan, Russia

The rendering of high-technology medical care in the Center represents “Zdoroviye” national project realization. The growing number of patients admitting for treatment increases the role of the head nurse, junior medical staff and nurses in the process of treatment.

Реализация национального проекта «Здоровье» способствует ежегодному увеличению количества пациентов, поступающих в Центр для оказания высокотехнологичной медицинской помощи (ВМП). В связи с этим увеличивается нагрузка не только на врачей, непосредственно участвующих в выполнении оперативных вмешательств по ВМП, но и на средний и младший медицинский персонал отделений Центра.

Оказание ВМП предусматривает выполнение определенной последовательности ее этапов. Условно их можно разделить на догоспитальный, госпитальный и этап восстановительного лечения.

На первом, догоспитальном этапе формируется база данных, в которую заносятся основные сведения о больных профильных для отделения пациентов: Ф.И.О., возраст, место жительства, диагноз, дата предполагаемой госпитализации, контактные телефоны. Данные сведения необходимы для регулирования потока пациентов, поступающих на лечение, поскольку возникают различные ситуации, когда больным, в связи с обострением хронических заболеваний или по другим уважительным причинам, необходимо перенести дату госпитализации. В создании базы данных больных для отделения и во внесении в нее изменений непосредственное участие принимает старшая медицинская сестра.

При поступлении пациентов в стационар (госпитальный этап) старшая медицинская сестра вносит в базу данных дату фактической госпитализации больных. Кроме того проверяется соответствие профиля ВМП для отделения, наличие и качество анализов по перечню. Сопоставление данных о запланированных и поступивших на лечение пациентов позволяет осуществлять контроль над «потоком» госпитализации.

В послеоперационном периоде возрастает участие среднего и младшего медицинского персонала, которые непосредственно ухаживают за пациентами, выполняют врачебные назначения. Своевременное и качественное выполнение медицинских процедур способствует более быстрому послеоперационному восстановлению больных.

При подготовке пациента к выписке определяется характер его последующей реабилитации на восстановительном этапе. Для этого одной из задач старшей медицинской сестры является уточнение количества больных, нуждающихся в санаторно-курортном лечении.

Таким образом, оказание ВМП является единым лечебным процессом, в котором активно участвуют медицинские работники всех звеньев. Увеличение количества пациентов, поступающих в Центр, повышает роль старшей медицинской сестры, среднего и младшего медицинского персонала в оказании ВМП.

ОСОБЕННОСТИ РЕАБИЛИТАЦИИ БОЛЬНЫХ В РАННЕМ ПОСТТРАВМАТИЧЕСКОМ ПЕРИОДЕ НА БАЗЕ ЦЕНТРА РЕАБИЛИТАЦИИ ФСС РФ «ОМСКИЙ»

Куракина С.И., Зюзько Е.В., Котенко И.А., Сафронова Л.Н.

Центр реабилитации Фонда социального страхования РФ «Омский», г. Омск, Россия

THE DETAILS OF PATIENT REHABILITATION IN THE EARLY POSTTRAUMATIC PERIOD ON THE BASIS OF “OMSKY” REHABILITATION CENTER OF SOCIAL INSURANCE FUND OF THE RUSSIAN FEDERATION

Kurakina S.I., Ziuzko E.V., Kotenko I.A., Safronova L.N.

“Omsky” Rehabilitation Center of Social Insurance Fund, Omsk, Russia

The analysis of clinical dynamics of 45 patients in the early rehabilitative period of severe occupational trauma has been made. It has been shown, that rehabilitative treatment in the early posttraumatic period using balneo-physiological methods leads to faster recovery of the motor functions lost, to the decrease (up to regression) of the pain syndrome, inflammatory reaction subsidence, faster bone tissue reorganization (the increase of callus x-ray density by the end of treatment), reparation of skin integuments.

В современных условиях в связи с развитием промышленности, интенсификацией производства, стремительным увеличением автомобильного парка отмечается рост травматизма. Успех восстановления функции зависит не только от качества выполненной операции или репозиции, но и от грамотно проведённого комплекса реабилитационных мероприятий.

Цель исследования. Достижение стойкой нормализации нарушенных физических и социальных функций человека, его трудоспособности, а также оптимизация комплексного использования восстановительных средств центра для достижения максимальной эффективности реабилитационных мероприятий.

Материалы и методы. В основе исследования лежит анализ клинической динамики 45 пациентов, поступивших в Центр реабилитации Фонда социального страхования «Омский» в раннем восстановительном периоде тяжелой производственной травмы. В группу исследования были отобраны пациенты с одинаковым характером и тяжестью травмы в возрасте 25-45 лет. Комплексное реабилитационное лечение проводилось под контролем врачей-реабилитологов, неврологов, кардиологов, терапевтов, травматологов. В выборе методики ЛФК учитывался ряд факторов: характер и тяжесть травмы, стадия патологического процесса, физическое и психическое состояние больного, его физическая подготовка. Комплекс упражнений составлялся строго индивидуально с учётом фазы процесса, наличия и характера металлоконструкций. В ранние сроки после травм использовались методики физиотерапии - ультразвук, магнитотерапия, лазеротерапия. Это позволяло уменьшить отёк, улучшить микроциркуляцию в повреждённой конечности, уменьшить болевой синдром. После прекращения иммобилизации назначался электрофорез, фонофорез с различными лекарственными препаратами, электростимуляция мышц и нервных стволов. Массаж и лимфатический аппаратный дренаж в ранние сроки позволяли укрепить мышцы, сделать их более эластичными, восстановить или увеличить объём движений в суставах, устранить контрактуры мышц, улучшить кровоток и лимфоток в поврежденной конечности, возникающий после длительного вынужденного положения позвоночника и конечностей. Бальнеолечение – радонотерапия, грязелечение, гидротерапия - способствовало активной стимуляции адаптационных и репаративных процессов организма.

Результаты и обсуждение. Восстановительное лечение в раннем посттравматическом периоде с использованием бальнео-физиологических методов приводит к более быстрому восстановлению утраченных двигательных функций (объем движений к концу лечения вырос на 50 % от наработанного с момента травмы к началу лечения), уменьшению (до регресса) болевого синдрома, стиханию воспалительных реакций (уменьшение значений СОЭ на 20 % от исходной на начало лечения), более быстрой перестройке костной ткани (увеличение рентгенологической плотности костной мозоли к концу лечения), репарации кожных покровов.

Выводы:

1. Наиболее эффективное проведение реабилитационных мероприятий возможно только в условиях специализированных центров.
2. Применение бальнео-физиолечения, массажа и ЛФК в комплексе реабилитации пациентов с травмами повышает эффективность восстановительного лечения, позволяет сократить сроки восстановления утраченных функций, способствует активной стимуляции адаптационных и репаративных процессов организма. Способствует более быстрой социальной адаптации и восстановлению трудоспособности.
3. Эффективность восстановительного лечения выше в тех случаях, когда оно начато в ранний период после травмы, предпочтительно непосредственно после окончания стационарного этапа.

ПРИМЕНЕНИЕ СТРОНЦИЯ РАНЕЛАТА ДЛЯ ЛЕЧЕНИЯ ПОСТМЕНОПАУЗАЛЬНОГО ОСТЕОПОРОЗА

Ларионова Т.А., Дудич С.Е.

ФГУ «Российский научный центр «Восстановительная травматология и ортопедия» им. акад. Г.А. Илизарова» Минздравсоцразвития России, г. Курган, Россия

STRONTIUM RANELATE USE FOR POSTMENOPAUSAL OSTEOPOROSIS TREATMENT

Larionova T.A., Dudich S.E.

Federal State Institution The Russian Ilizarov Scientific Center *Restorative Traumatology and Orthopaedics* of the Ministry of Health and Social Development of Russia, Kurgan, Russia

Osteporosis (OP) is a widespread disease called “the silent epidemic” – as far as society aging progresses, the proportion of the locomotor system degenerative diseases, among which osteoporosis is classified, increases significantly. Strontium ranelate (Bivalos) has demonstrated its good efficiency being prescribed for patients with postmenopausal OP. Even in the early periods of therapy the preparation contributes to the valid increase of the spine and femoral head bone mineral density (BMD), it reliably reduces the risk of vertebral and peripheral fractures.

Остеопороз (ОП) – широко распространенное заболевание, называемое «скрытой эпидемией», поскольку оно во многих случаях остается невыявленным, а больные с установленным ОП часто не получают адекватного

лечения. С прогрессирующим старением общества доля дегенеративных заболеваний опорно-двигательного аппарата, к которым относится остеопороз, значительно увеличивается.

В реальной практике диагноз остеопороза в 98 % случаев выявляется у пациента только после случившегося атравматического перелома и более чем в 75 % случаев − после повторных переломов (Беневоленская Л.И., 2007). Несмотря на то, что за последнее десятилетие появилось немало аппаратов для диагностики ОП, по мнению экспертов Международного общества по остеопорозу, ситуация со своевременной диагностикой остается неутешительной (2005).

Современные подходы к лечению постменопаузального ОП предполагают сохранение нормального баланса в процессах костного ремоделирования, необходимого для поддержания оптимальных количественных и качественных характеристик костной ткани в пожилом возрасте. На клеточном уровне в костной ткани в период постменопаузы отмечается дисбаланс - повышается количество остеокластов и активность костной резорбции превалирует над активностью образования кости остеобластами.

Стронция ранелат (Бивалос), «Сервье», Франция – единственный препарат для лечения ОП, оказывающий двойной разнонаправленный эффект на костный метаболизм – стимулирующее действие на костное формирование и замедление активности резорбции. Препарат не имеет значимых противопоказаний к назначению и характеризуется хорошей переносимостью.

Нами были обследованы 33 женщины в возрасте от 53 до 79 лет. Для принятия решения о назначении терапии всем пациенткам была произведена двухэнергетическая рентгеновская абсорбциометрия на денситометре «Lunar DPX NT» (США) поясничного отдела позвоночника (L_1-L_4) и проксимального отдела бедренных костей. До лечения у всех пациентов был выявлен постменопаузальный ОП, снижение минеральной плотности костной ткани в сравнении с пиком костной массы составляло: в поясничном отделе (L_1-L_4) – 27 %, шейке бедра − 30 %, области Варда – 37 % Для всех значений $p \leq 0{,}05$.

Ежедневно все больные получали Бивалос 2 грамма (1 саше) на ночь и препараты кальция по 1000 мг и витамин $Д_3$ – 800 МЕ (с разницей во времени не менее 2-х часов). Длительность лечения – 1 год.

В контрольной группе, которую составили 10 женщин с аналогичной выраженностью постменопаузального ОП, в течение периода наблюдения рекомендовался прием только препаратов кальция.

Костная денситометрия была проведена всем обследуемым пациенткам до лечения, через 6 и 12 месяцев после приема препарата. У большинства пациенток (24), принимавших Бивалос, получен достоверный прирост минеральной плотности поясничного отдела позвоночника до 4,5 % и более уже через 6 месяцев терапии, в шейке бедра – на 2,5 %. У четырех женщин прирост МПК составил более 8 %. Первые шесть месяцев пациенты получали препарат бесплатно, поэтому прием препарата был постоянным. Через 6 месяцев три человека по материальным причинам перестали принимать Бивалос. По данным литературы, даже стабилизация минеральной плотности костной ткани и различной степени её увеличение считается успехом в лечении ОП (Беневоленская Л.И., Лесняк О.М., 2009). Всем пациенткам был рекомендован дальнейший прием Бивалоса с последующей контрольной денситометрией. В течение периода наблюдения переломы у пациентов отсутствовали.

В контрольной группе пациентов через год было получено дальнейшее снижение минеральной плотности костной ткани: в поясничном отделе (L_1-L_4) – в среднем на 2,3 %, в шейке бедра - на 2,1 %, области Варда – на 1,9 %.

Таким образом, стронция ранелат (Бивалос) продемонстрировал хорошую эффективность при назначении больным постменопаузальным ОП. Препарат уже на ранних сроках терапии способствует достоверному приросту МПК позвоночника и шейки бедра, достоверно снижает риск развития позвоночных и периферических переломов. Препарат хорошо переносится, удобен в применении даже при длительных сроках лечения. Использование Бивалоса позволяет улучшить качество жизни больных остеопорозом.

КЛИНИЧЕСКИЕ АСПЕКТЫ ПРИМЕНЕНИЯ ПРЕПАРАТА «БИВАЛОС» У БОЛЬНЫХ ПОСТМЕНОПАУЗАЛЬНЫМ ОСТЕОПОРОЗОМ

Ларионова Т.А., Сазонова Н.В., Стогов М.В.

ФГУ «Российский научный центр «Восстановительная травматология и ортопедия» им. акад. Г.А. Илизарова» Минздравсоцразвития России, г. Курган, Россия

CLINICAL ASPECTS OF “BIVALOS” PREPARATION USE IN PATIENTS WITH POSTMENOPAUSAL OSTEOPOROSIS

Larionova T.A., Sazonova N.V., Stogov M.V.

Federal State Institution The Russian Ilizarov Scientific Center *Restorative Traumatology and Orthopaedics* of the Ministry of Health and Social Development of Russia, Kurgan, Russia

Osteoporosis (OP) is one of the commonest diseases among elderly subjects, which is characterized by skeletal fragility due to low mass of bone and its microarchitectural changes. The use of “Bivalos” preparation in female patients with postmenopausal osteoporosis contributes to the reliable increase of mineral bone density (MBD) of

the spine and femoral neck, significantly reduces the risk of fractures of the spine and peripheral fractures, as well as it contributes to the inhibition of osteoresorptive processes in bone tissue, the increase of serum calcium level and the restoration of natural physiological blood Ca/P ratio. The preparation is well tolerated, it is easy to use even in case of prolonged periods of treatment. “Bivalos” use allows to improve quality of life in patients with osteoporosis.

Актуальной проблемой современной медицины является неуклонный рост частоты развития остеопороза у женщин постменопаузального периода. Низкая пиковая масса костей у женщин репродуктивного периода, снижение физической активности, неполноценное питание, снижение уровня и активности половых гормонов приводят к развитию остеопенического синдрома и, впоследствии, остеопороза у женщин уже в позднем репродуктивном периоде (Беневоленская Л.И., Сметник В.П., 2005).

У 33 женщин в возрасте от 53 до 79 лет изучены: соматический статус, акушерский анамнез, оценены факторы риска развития остеопороза, а также произведена двухэнергетическая рентгеновская абсорбциометрия на денситометре «Lunar DPX NT» (США) поясничного отдела позвоночника (L_1-L_4) и проксимального отдела бедренных костей, биохимическое исследование сыворотки крови: определение активности щелочной фосфатазы (ЩФ), тартратрезистентного изофермента кислой фосфатазы (ТрКФ), определение общего кальция и неорганического фосфата. Активность ферментов, концентрацию общего кальция, неорганического фосфата определяли на автоматическом анализаторе «BM/Hitachi 902» (Австрия), используя наборы реактивов фирмы «Vital Diagnostic» (Россия). Для определения значимости различий между двумя группами использовали непараметрический W-критерии Вилкоксона для несвязанных выборок.

В нашем наблюдении пациентов с патологией сердечнососудистой системы было более 60 %, что совпадает с данными зарубежных исследователей (Diamond H., Thornley S., Smerdely R.P., 1997). Остеохондроз имели 28 пациентов и 15 - остеоартрозы различных суставов. Давность заболеваний составила соответственно 11 и 6 лет. У четырех пациентов в анамнезе компрессионные переломы позвонков и у шести - перелом лучевой кости. У наблюдаемой группы естественная менопауза наступила в возрасте – 48±4 лет. Наличие гинекологических заболеваний, таких как миома матки, эндометриоз, заболевания шейки матки, кисты яичников выявлено у 12 женщин. У четырех из них было лечение гормональными препаратами. Увеличение веса в постменопаузальном периоде отмечалось у 11 женщин, уменьшение - у 4 и масса тела не изменилась у 18 пациенток.

До лечения у всех пациентов выявлено снижение минеральной плотности костей (МПК) в сравнении с пиком костной массы: в поясничном отделе (L_1-L_4) – на 27 %, шейке бедренной кости – на 30 %, области Варда – на 37 %. Для всех значений $p \leq 0{,}05$. Ежедневно все больные получали «Бивалос» 2 грамма (1 саше) на ночь и препараты кальция по 1000 мг и витамин $Д_3$ – 800 МЕ (с разницей во времени не менее 2-х часов). Длительность лечения – 18 месяцев.

В контрольной группе, которую составили 10 женщин с аналогичной выраженностью постменопаузального ОП, в течение периода наблюдения рекомендовался прием только препаратов кальция.

До начала приема препарата средние значения активности ЩФ в обследованной группе были выше среднего показателя нормы ($p=0{,}02$). По абсолютным значениям у 15 из 33 пациенток активность ЩФ превышала верхнюю границу нормы (117 Е/л). Активность ТрКФ от показателей нормы не отличалась.

В ходе проведенного исследования отмечалась устойчивая тенденция к снижению средних значений ЩФ. По абсолютным значениям у всех 11 пациенток, обследованных через 18 месяцев после начала приема препарата, активность ЩФ находилась в пределах нормы. Активность ТрКФ изменялась волнообразно. Достоверное увеличение уровня данного фермента относительно начала лечения происходило на 6-ом месяце исследования. Отмеченные изменения фосфатазной активности позволяют предположить, что применение препарата в большей степени вызывало ингибирование остеорезорбтивных процессов в костной ткани. При этом выраженный эффект проявлялся через 12 месяцев после начала приема препарата, когда в крови происходило заметное снижение маркера остеокластической активности – ТрКФ.

Средние значения концентрации общего кальция в сыворотке крови испытуемых до начала лечения также были ниже нормы ($p=0{,}001$), в связи с чем снижено было и соотношение Ca/P ($p=0{,}01$). Средние значения уровня фосфата в сыворотке крови обследованных пациенток находились в норме.

Наблюдаемая динамика изменения уровня кальция и фосфата в сыворотке крови испытуемых однозначно свидетельствовала о том, что применение препарата у пациенток с постменопаузальным остеопорозом способствовало увеличению уровня кальция и снижению фосфата в крови. При этом более показательным является то, что уже через 6 месяцев после начала приема препарата в сыворотке крови испытуемых восстанавливалось естественное соотношение Ca/P.

У большинства пациенток (24), принимавших Бивалос, по результатам денситометрии получен достоверный прирост МПК поясничного отдела позвоночника до 4,5 % и более уже через 6 месяцев терапии, в шейке бедра – на 2,5 %. У четырех женщин прирост МПК составил более 8 %. По данным литературы, даже стабилизация МПК и различной степени её увеличение считается успехом в лечении ОП (Беневоленская Л.И.,

Лесняк О.М., 2009). Всем пациенткам был рекомендован дальнейший прием «Бивалоса» с последующей контрольной денситометрией.

Таким образом, наличие хронической соматической патологии, независимо от возраста пациента, является одним из факторов риска остеопороза. Применение препарата «Бивалос» у пациенток с постменопаузальным остеопорозом способствует достоверному приросту МПК позвоночника и шейки бедра, достоверно снижает риск развития позвоночных и периферических переломов, а также способствует ингибированию остеорезорбтивных процессов в костной ткани, увеличению уровня кальция в сыворотке крови и восстановлению естественного физиологического соотношения Ca/P крови. Препарат хорошо переносится, удобен в применении даже при длительных сроках лечения. Использование «Бивалоса» позволяет улучшить качество жизни больных остеопорозом.

БИОХИМИЧЕСКИЕ ИЗМЕНЕНИЯ В СЫВОРОТКЕ КРОВИ И МОЧЕ ПАЦИЕНТОК С ПОСТМЕНОПАУЗАЛЬНЫМ ОСТЕОПОРОЗОМ ПРИ ПРИМЕНЕНИИ ПРЕПАРАТА «БИВАЛОС»

Лунева С.Н., Стогов М.В., Тушина Н.В., Ткачук Е.А.

ФГУ «Российский научный центр «Восстановительная травматология и ортопедия» им. акад. Г.А. Илизарова» Минздравсоцразвития России, г. Курган, Россия

THE BIOCHEMICAL CHANGES IN BLOOD SERUM AND URINE OF FEMALE PATIENTS WITH POSTMENOPAUSAL OSTEOPOROSIS IN CASE OF “BIVALOS” PREPARATION USE

Luneva S.N., Stogov M.V., Tushina N.V., Tkachuk E.A.

Federal State Institution The Russian Ilizarov Scientific Center *Restorative Traumatology and Orthopaedics* of the Ministry of Health and Social Development of Russia, Kurgan, Russia

The work deals with the results of biochemical investigation of the blood serum and daily urine in 33 female patients with postmenopausal osteoporosis for “Bivalos” preparation use.

В данном исследовании представлены результаты биохимического исследования сыворотки крови и суточной мочи пациенток с постменопаузальным остеопорозом при применении препарата «Бивалос».

В исследовании приняло участие 33 женщины с диагнозом «постменопаузальный остеопороз» в возрасте от 50 до 75 лет (65,3±6,4 лет). Испытуемые получали препарат «Бивалос» по одному саше (2 мг) 1 раз в день в течение 6 месяцев. Забор крови и суточной мочи проводили с момента начала приема препарата и далее с периодичностью 1 раз в три месяца. Наблюдение за испытуемыми осуществляли в течение 18 месяцев после начала приема препарата. Результаты клинико-лабораторных исследований испытуемой группы сопоставляли с данными, полученными до начала лечения, а также с результатами контрольной группы, в которую входили 10 относительно здоровых женщин в возрасте от 25 до 35 лет.

В ходе проведенного исследования у участвовавших в испытании людей отмечалась устойчивая тенденция к снижению активности щелочной фосфатазы. В период с 12-го по 18-й месяц после начала приема препарата средние показатели активности костного изофермента кислой фосфатазы значимо снижались как относительно срока до начала лечения, так и относительно нормы. Уровень общего кальция крови у пациенток на отдельных сроках исследования, а также к концу испытания достоверно превышал исходные показатели. Уровень фосфата изменялся в противоположном направлении: его средние концентрации в период с 6-го по 18-й месяц исследования были статистически значимо ниже относительно показателей, зафиксированных до начала лечения. Соответственно отмеченным изменениям на сроках обследования у пациенток достоверно, относительно начала лечения, возрастало, возвращаясь в границы физиологической нормы, соотношение Ca/P. Средние значения суточной экскреции кальция, фосфата и оксипролина с мочой у пациенток в ходе приема препарата изменялись незначительно. В период с 6-го по 12-й месяц после начала приема препарата средние величины концентрации общего белка в исследуемой выборке статистически значимо увеличивались относительно срока до начала лечения, при этом достоверно норму не превышая. При проведении исследования также обнаружено, что с 6-го месяца от начала приема препарата и до конца испытания в исследуемой выборке достоверно увеличивались средние значения концентрации мочевины, а с 9-го месяца - и креатинина в сыворотке крови испытуемых. У одной пациентки к концу приема препарата отмечалось увеличение активности трансаминаз в крови.

Таким образом, результаты биохимического исследования показали, что применение препарата «Бивалос» у пациенток с постменопаузальным остеопорозом в большей степени способствовало ингибированию остеорезорбтивных процессов в костной ткани, увеличению уровня кальция в сыворотке крови и восстановлению естественного физиологического соотношения Ca/P крови. Наблюдался незначительный анаболический эффект. Однако при применении препарата, а также после прекращения его приема необходим контроль за уровнем креатинина, мочевины и трансаминаз сыворотки крови.

ПОВЫШЕНИЕ УРОВНЯ ПОДГОТОВКИ СПЕЦИАЛИСТОВ В КЛИНИЧЕСКОЙ ОРДИНАТУРЕ И АСПИРАНТУРЕ ПУТЕМ ИСПОЛЬЗОВАНИЯ ИНФОРМАЦИОННЫХ ТЕХНОЛОГИЙ

Малышева Е.Н., Шлыков И.Л., Кузнецова Н.Л., Мильштейн М.И.

ФГУ «УНИИТО им. В.Д. Чаклина» Минздравсоцразвития России, г. Екатеринбург, Россия

THE IMPROVEMENT OF THE LEVEL OF SPECIALIST TRAINING DURING FELLOWSHIP PROGRAM AND POST-GRADUATE COURSE BY USING INFORMATION TECHNOLOGIES

Malysheva E.N., Shlykov I.L., Kuznetsova N.L., Millstein M.I.

Federal State Institution *The Chaklin Ural Scientific Research Institute of Traumatology and Orthopaedics* of the Ministry of Health and Social Development of Russia, Yekaterinburg, Russia

Three developed program products are presented: «Osa», «Yuga» and «Esha». The first program is intended to control the quality of medical care for traumatological patients. The second one – for formation, maintenance and analytical use of the electron database of the patients with different types of pathology been treated. The third program is designed for selection of optimal treatment-and-diagnostic algorithm in patients with pelvic trauma. At present the program is being worked out, with the help of which it would be possible to take account of economic effectiveness of medical technologies for equivalent values of their use quality.

Актуальность исследования. Компьютер, телекоммуникационные и сетевые средства существенно изменяют способы освоения и усвоения информации, открывают новые возможности для интеграции различных действий, тем самым способствуют достижению социально значимых и актуальных в современный период развития общества целей обучения.

Цель исследования. Повышение уровня подготовки специалистов в клинической ординатуре и аспирантуре путем использования информационных технологий.

Материалы исследования. С 2009 года ФГУ «УНИИТО им. В.Д. Чаклина» Минздравсоцразвития России является базой для подготовки специалистов в клинической ординатуре и аспирантуре.

Результаты. После окончания ВУЗа врачи-травматологи-ортопеды УНИИТО передают свой опыт выпускникам, применяя современные мультимедийные технологии для моделирования различных ситуаций, проводят совместные научные исследования с использованием компьютерных программ, разрабатывают и внедряют информационные программные продукты как системно-информационную поддержку травматологической деятельности, результаты исследовательских работ публикуют в журналах, рекомендованных ВАК, защищают патентами и свидетельствами, выступают с презентацией на конференциях различного уровня.

Будущие врачи и организаторы здравоохранения должны знать, что в деятельности лечебного учреждения достаточно часто возникают различные проблемные ситуации, требующие системного подхода для их решений. Примером могут служить такие вопросы, как рациональное планирование различных организационных мероприятий, итогом которых должно быть получение положительных результатов за возможно короткие сроки и с возможно минимальными затратами ресурсов. Такая деятельность требует совместной работы менеджеров всех уровней, что усложняет ситуацию принятия решений. Кроме того, на сегодняшний день сложно себе представить эффективную деятельность по формированию системы организации травматологической помощи без подключения в ее процесс самого пациента, членов его семьи и вспомогательного персонала. Координация деятельности менеджеров разного уровня, вспомогательного персонала, семьи и самого пациента также представляет собой сложную системную проблему.

В связи с этим, особое внимание уделяют обучению навыкам работы с современными информационными технологиями интернов и клинических ординаторов. Во время проведения практических занятий они знакомятся с содержаниями программ, разработанных для анализа показателей работы травматологической службы. Нами разработаны три программных продукта «Оса» (№ 2007610696 от 13.02.07.), «Юга» (№ 2008612722 от 30.05.2008.), «Эша». Первая из них предназначена для управления качеством медицинской помощи травматологическим больным. Вторая - для формирования, обслуживания и аналитического использования электронной базы данных пролеченных больных с различными видами патологии. Третья – для выбора оптимального лечебно-диагностического алгоритма у пациентов с травмой таза. В настоящее время разрабатывается программа, в которой возможно будет учесть экономическую эффективность медицинских технологий при равнозначных показателях качества их применения.

Таким образом, опыт сотрудничества медицинских учреждений и высших учебных технических заведений позволяет утверждать, что подобная система подготовки специалистов обеспечивает требуемый уровень качества медицинской помощи.

ОПЫТ ПРИМЕНЕНИЯ НАВИГАЦИОННОЙ БИОПСИИ ВНУТРИМОЗГОВЫХ ОБЪЁМНЫХ ОБРАЗОВАНИЙ СУПРАТЕНТОРИАЛЬНОЙ ЛОКАЛИЗАЦИИ

Мишинов С.В., Ступак В.В., Пендюрин И.В., Чернов С.В., Калиновский А.В., Агеева Т.А.*, Воронина Е.И.*, Серпенинова Н.Н.*

ФГУ «Новосибирский НИИ травматологии и ортопедии Минздравсоцразвития России», * АНО «Региональный Центр Высоких Медицинских Технологий», г. Новосибирск, Россия

THE EXPERIENCE OF USING THE NAVIGATION BIOPSY OF THE INTRACEREBRAL VOLUMETRIC FORMATIONS OF SUPRATENTORIAL LOCALIZATION

Mishinov S.V., Stupak V.V., Pendiurin I.V., Chernov S.V., Kalinovsky A.V., Ageyeva T.A.*, Voronina E.I.*, Serpeninova N.N.*

Federal State Institution *The Scientific Research Institute of Traumatology and Orthopaedics of the Ministry of Health and Social Development of Russia*; * Autonomous Non-Profit Organization *Regional Center of High Medical Technologies;* Novosibirsk, Russia

The results of making the brain biopsies in 16 patients using neuronavigation system are presented in the work. The procedure technique consisted in the following: MRT and MSCT examination was performed in all the patients the day before surgery, after that the data were loaded into the workstation, the tomograms obtained were brought into coincidence, thereby allowing to eliminate the element of spatial image distortion completely, that may take place in case of high-pole MRT making. After material taking 0.5-1 ml of air was introduced into a biopsy needle for biopsy controlling by MSCT performance 20-30 minutes after extubation. After the surgeries performed the neurological deficiency increased in one female patient, that was caused by the site of material taking located in thalamus medial parts. Slight hemorrhagic impregnation was noted in two patients in the zone of taking the material of up to 1 cc volume, that did not influence patients' condition postoperatively. The use of navigation technologies for the brain formation biopsies is rather a simple method of high effectiveness.

В настоящее время с появлением современных высокопольных МР томографов и мультисрезовых КТ с высокой разрешающей способностью спорных вопросов в дифференциальной диагностике интракраниальных образований стало гораздо меньше, в связи с чем сузились и показания для проведения биопсий. Тем не менее, эта процедура остаётся золотым стандартом диагностики, т.к. позволяет определить гистологическую принадлежность опухоли, что определяет тактику лечения больных данной категории.

Как известно, стереотаксическая биопсия может быть проведена двумя способами: с применением стереотаксической рамы (framebased) или с помощью системы нейронавигации без наложения стереотаксической рамы (frameless). Точность современной безрамочной навигации соответствует классической процедуре с использованием наружных стереотаксических рам.

За прошедшие 9 месяцев в нашей клинке с использованием навигационной станции Medtronic Stealth Station Trion выполнено 17 биопсий у 16 пациентов (возраст больных от 15 до 71 года, средний возраст 46 лет) с различными внутримозговыми объёмными образованиями головного мозга, требующими уточнения диагноза для определения дальнейшей тактики лечения. Локализация образований была следующая: полушарные образования субкортикальной локализации – 2; глубокие отделы долей головного мозга – 4; полушария с ростом в таламус и/или мозолистое тело – 3; таламус – 4; мультифокальный рост – 1; диффузное поражение полушария (ий) – 2.

Методика процедуры состояла в следующем: всем больным накануне операции (мы стараемся проводить исследование день в день) проводилось МРТ и МСКТ исследование, после чего данные загружались в рабочую станцию, полученные томограммы совмещались, что позволило полностью исключить элемент пространственного искажения изображения, который может иметь место при проведении высокопольной МРТ. После забора материала в биопсийную иглу вводилось от 0,5 до 1 мл воздуха для контроля биопсии, который заключается в проведении МСКТ через 20-30 минут после экстубации.

После проведённых операций неврологический дефицит возрос у одной больной, что было обусловлено областью забора материала, который располагался в медиальных отделах таламуса. У двух больных отмечено появление незначительного геморрагического пропитывания в зоне забора материала объёмом до 1 $см^3$, которое не повлияло на состояние пациентов в послеоперационном периоде.

Помимо простого гистологического исследования в 10 случаях было использовано иммуногистохимическое, а в 3–х случаях мы сочли необходимым получение референсного мнения и отправили препараты на пересмотр. По результатам гистологических заключений 3 пациентам было проведено оперативное лечение, направленное на удаление опухоли. 10 больным в оперативном лечении было отказано в связи с распространённостью процесса, характером роста и/или локализацей опухоли. Они были направлены на дальнейшее комбинированное лечение к радиологам и химиотерапевтам, в 2-х случаях был установлен диагноз лейкоэнцефалита, эти пациенты были переведены в неврологические отделения. И в одном случае был диагностирован ишемический инсульт.

По нашему мнению, использование безрамочной стеротаксической биопсии имеет ряд преимуществ. Во-первых, сокращение времени операции в связи с предварительным проведением МРТ и КТ и возможностью дооперационного планирования процедуры на навигационной станции. Во-вторых, возможность использования интраоперационной нейронавигации позволяет в любой момент изменить ход процедуры. И, в-третьих, отсутствие громоздкой жесткой стереотаксической рамы, которая фиксируется к голове пациента до наркоза, что увеличивает дискомфорт для больного.

Таким образом, использование навигационных технологий при биопсиях образований головного мозга является довольно простым и высокоэффективным методом.

МЕХАНИЗМ «ПОСТИНГА» В ОРТЕЗАХ ПРИ ЛЕЧЕНИИ ПЕРЕЛОМОВ И ЗАБОЛЕВАНИЙ КОНЕЧНОСТЕЙ

Никитин С.Е., Паршиков М.В.

ФГУП «Центральный институт травматологии и ортопедии им. Н.Н. Приорова ЦИТО» Минздравсоцразвития России, МНПО «ПАРИЗО», г. Москва, Россия

“POSTING” MECHANISM IN ORTHESES FOR TREATMENT OF LIMB FRACTURES AND DISEASES

Nikitin S.E., Parshikov M.V.

Federal State Institution *The Priorov Central Institute of Traumatology and Orthopaedics* of the Ministry of Health and Social Development of Russia; “PARISO” Medical Research and Production Association, Moscow, Russia

The mechanisms of load distribution transference in limb orthetics are described. It has been shown, that ortheses on the limb should be adapted to operating conditions, the patient should be acquainted with the regime of using the orthesis in the day time and with the time periods of its replacement in case of clinical condition changes. To achieve the better results it’s advisable not to consider the process from the position of the advantage of one of the techniques, but to consider it from the position of reasonable combination of internal, transosseous and external osteosynthesis, including posting-orthetics depending on patient’s age and individual characteristics.

Слово постинг произошло от английского «post» и переводится как «передача данных», поэтому постинг (posting) это процесс передачи данных. В ортезировании термин постинг-ортез означает создание в ортезе правильных осевых нагрузок, в том числе необходимых изгибов, которые ортопедический аппарат (тутор) должен передать фиксируемой конечности. Для этого вместо гипсовых повязок мы применяем как серийно выпускаемые, так и индивидуально изготавливаемые постингортезы: бандажи, туторы или ортопедические аппараты. Сегодня имеется широкий выбор ортезов, различающихся между собой различными техническими характеристиками. Их применение требует от врача узко специализированных знаний и понимания возможностей изменения свойств конструкций в процессе лечения. Главным принципом ортезотерапии в травматологии является точная адаптация изделия к поврежденной конечности с обеспечением контролируемой подвижности в смежных суставах. Лечебное воздействие ортезов направлено на: 1. Придание функционально-выгодного положения пораженным сегментам конечностей. Например, клинически доказано, что использование разгрузочно-отводящей шины при лечении переломов хирургической шейки плеча и в/з плеча приводит к оптимизации мышечного баланса в условиях иммобилизации. 2. Адекватное удержание зоны поврежденного сегмента и, одновременно, обеспечение лучших условий функционирования травмированной конечности. Фиксация сегмента в ортезе осуществляется за счет: наличия зон локальных опор на костные выступы; «эффекта воронки», заключающегося в передаче части нагрузки на коническую часть гильзы ортеза: при этом конечность или ее сегмент находится в изделии как в воронке, в которую она при действии осевой нагрузки может слегка просесть, но не может полностью провалиться; разгрузки по поверхности гильзы ортеза за счет трения. 3. Устранение контрактур и деформаций при помощи ортезов с секторными замками, приставками к аппаратам с винтовым механизмом в области шарнирных соединений, использованием стальных пружин или эластичных тяг. Ортезирование наиболее эффективно в комплексе с другими консервативными и хирургическими методами лечения. Для успешного лечения переломов костей конечностей в специализированных учреждениях целесообразно иметь наборы типовых ортезов или изготавливать ортезы непосредственно на больном. Важным условием результативности ортезотерапии является обучение пользованию постинг-механизмами, заложенными в конструкциях. Его необходимо адаптировать на конечности к условиям эксплуатации, ознакомить больного с режимом пользования в течение дня и сроками его замены при изменениях в клиническом состоянии пациента. Для достижения лучших результатов лечения переломов костей конечности и их последствий целесообразно рассматривать не с позиции преимущества одной из методик, а с позиции разумного сочетания погружного, чрезкостного и наружного остеосинтеза, в том числе постингортезирования в зависимости от возраста и индивидуальных характеристик.

ГИПЕРБАРИЧЕСКАЯ ОКСИГЕНАЦИЯ В КЛИНИКЕ ОРТОПЕДИИ И ТРАВМАТОЛОГИИ

Николайчук Е.В., Щуров В.А., Долганова Т.И., Сазонова Н.В.

ФГУ «Российский научный центр «Восстановительная травматология и ортопедия» им. акад. Г.А. Илизарова» Минздравсоцразвития России, г. Курган, Россия

HYPERBARIC OXYGENATION IN THE CLINIC OF ORTHOPEDIS AND TRAUMATOLOGY

Nikolaichuk E.V., Shchurov V.A., Dolganova T.I., Sazonova N.V.

Federal State Institution The Russian Ilizarov Scientific Center *Restorative Traumatology and Orthopaedics* of the Ministry of Health and Social Development of Russia, Kurgan, Russia

11-year experience of using the courses of hyperbaric oxygenation in treatment of patients with limb diseases and injuries has been summarized. The indications have been determined for HBO course effective use in specific groups of patients.

Высокоспециализированная помощь при заболеваниях и травмах конечностей предусматривает лечение больных, у которых могут развиваться ишемические расстройства в тканях, приводящие к их гибели или последующему нарушению функциональных возможностей. В этих условиях применение гипербарической оксигенации (ГБО) способствует существенному расширению лечебных возможностей у больных, в частности после восстановления целости артерий, лечения последствий сдавления тканей, она незаменима после реплантации сегментов конечностей, при облитерирующих поражениях артерий. Позитивные эффекты ГБО заключаются также в воздействии на ткани, приводящем, с одной стороны, к уменьшению их отека и купированию болевого синдрома, а с другой – усиливающем катаболические процессы в зоне регенерации, способствуя лучшей адаптации концов костных отломков и надежному их сращению.

Метод предусматривает использование с лечебной целью кислорода, ингалируемого в условиях барокамеры под давлением, превышающем атмосферное.

Были выполнены исследования с целью клинического обоснования эффективности применения курса ГБО при лечении больных с переломами костей голени методом чрескостного остеосинтеза. Инструментальные исследования выполнены у 179 человек, составивших группы: 1) здоровых добровольцев, 2) больных с закрытыми переломами костей голени, лечившихся по методу Илизарова без применения ГБО, 3) больных с такими же переломами, но прошедших курс ГБО, 4) больных с открытыми переломами костей бедра и голени и больных с реплантацией травматически ампутированных пальцев и кисти.

Курс ГБО составлял в каждой группе от 5 до 10 сеансов. Использовались одноместные барокамеры БЛКС 303-МК. Длительность каждого сеанса составляла 40 мин. на изопрессии, с давлением кислорода 1,4-2,0 АТА.

Результаты. Мы располагаем опытом применения ГБО при реплантации 46 пальцев, из которых полностью ампутировано 18. Оптимизация органосохраняющего лечения заключалась в сочетании надёжной фиксации ампутата культи на весь период лечения в комплексе с ГБО. ГБО всем больным выполнялась с первых суток после реплантации. В первые 3 суток проводилось по 2 сеанса в день. Процент приживления реплантированных пальцев составил 73 %. Сразу после операции капиллярный и артериолярный кровоток удавалось сохранить на уровне 40-50 % от значений интактной конечности. После проведения 15-20 сеансов кровоток постепенно восстанавливался, достигая через 1 месяц 80 % от уровня интактной конечности.

У больных с тяжелыми открытыми переломами костей в ряде случаев возникают ишемические расстройства, напряжение кислорода в тканях не определяется. При позднем поступлении реконструктивные операции на артериях проводить нецелесообразно, и методом выбора является проведение курсов ГБО. Это позволяет восстановить кровоснабжение сохраненных тканей дистальных сегментов за счет развития коллатерального кровообращения. По результатам наших исследований, диагностическим признаком сохранения жизнеспособности тканей может быть увеличение после применения ГБО напряжения углекислого газа, свидетельствующее о сохранении тканевого дыхания (Патент №2282401). В процессе лечения у большинства больных уровень напряжение кислорода в кожных покровах голени восстанавливался полностью (более 50 мм рт. ст.).

Применение курса ГБО при закрытых переломах костей голени сопровождалось снижением уровня систолического АД вследствие повышения тонуса парасимпатической нервной системы. При этом у больных имелась тенденция к снижению минутного объёма сердца. Если при лечении больных с переломами костей ускорение магистрального кровотока было обусловлено усилением кровотока через открывающиеся артерио-венозные шунты, то после проведения курса ГБО наблюдалось ускорение капиллярного кровотока, обеспечивающего энергетические потребности тканей. При этом напряжение кислорода в кожных покровах травмированной конечности достоверно сниженное после травмы на 30 %, постепенно повышалось, приближаясь к уровню показателя интактной конечности. Восстановление баланса вегетативной регуляции в конце лечения являлось хорошим прогностическим признаком.

Под влиянием курса ГБО у больных с травмами костей наблюдалось начальное снижение показателя микроподвижности отломков при осевом нагружении конечности, более выраженное при оскольчатых переломах, и последующее его повышение за счет ускорения краевой резорбции костных отломков. Такое временное повышение микроподвижности отломков не приводило к удлинению периода фиксации, а ускорение катаболических процессов в кости создавало условия для сокращения последующего периода функциональной реабилитации больных. Анализ состояния костной мозоли, оцениваемой с помощью костной денситометрии, также выявлял снижение уровня минерализации зоны перелома после прохождения первого курса ГБО. Этот уровень постепенно приближался к уровню значений интактной конечности. Даже после 5 сеансов ГБО в начале лечения больных значительно уменьшались отеки, болевой синдром, развитие контрактуры голеностопного сустава. Применение ГБО позволяло достоверно сократить сроки лечебной и функциональной реабилитации при закрытых переломах костей голени.

В нашем Центре разработаны уникальные методики оперативного удлинения отстающих в росте конечностей. При этом на этапе дистракции у больных возможно появление болевого синдрома, отечности тканей оперированной конечности, ухудшение общего самочувствия, развитие микроциркуляторных нарушений. Проведение курса ГБО выявило уменьшение отечности и боли в оперированной конечности, что способствовало улучшению аппетита и сна, увеличению двигательной активности пациентов. Данные биохимических исследований свидетельствовали об усилении окислительно-восстановительных процессов.

Результаты проведенных исследований легли в основу выполненных 70 научных работ, главы фундаментального «Руководства по гипербарической оксигенации» (Медицина М., 2008), 5 патентов на изобретения и диссертационных работ (Сазонова Н.В., 2002, Николайчук Е.В., 2004).

Курс ГБО включался в комплекс раннего послеоперационного периода лечения пациентов с травматической болезнью спинного мозга (ТБСМ). Эффективность лечения заключалась в более ранней активизации пациентов, в уменьшении двигательного дефицита. В позднем периоде спинномозговой травмы проводили более длительные курсы ГБО – до 15 сеансов (147 пациентов). По окончании лечения больные отмечали улучшение функции тазовых органов, регресс трофических нарушений, снижение спастических расстройств, улучшение сна, настроения.

За прошедший период - с 1999 по 2010 год - в отделении получили лечение более 7000 больных. Наличие в Центре такой службы способствует расширению диапазона хирургических возможностей вертебрологов, ортопедов и травматологов, способствует повышению качества жизни пациентов.

БИОРИТМИЧЕСКИЕ ПОКАЗАТЕЛИ ГУМОРАЛЬНЫХ МЕХАНИЗМОВ РЕГУЛЯЦИИ ФУНКЦИЙ ОРГАНИЗМА

Овчинников Е.Н., Ларионова Т.А., Скрипкин Е.В.

ФГУ «Российский научный центр «Восстановительная травматология и ортопедия» им. акад. Г.А. Илизарова» Минздравсоцразвития России, г. Курган, Россия

THE BIORHYTHMIC PARAMETERS OF THE HUMORAL MECHANISMS OF ORGANISM FUNCTION REGULATION

Ovchinnikov E.N., Larionova T.A., Skripkin E.V.

Federal State Institution The Russian Ilizarov Scientific Center *Restorative Traumatology and Orthopaedics* of the Ministry of Health and Social Development of Russia, Kurgan, Russia

The periodical organism's exposure to environmental factors results in the formation of adaptive response by the functional systems. The conservative character of regulation of the mentioned humoral factor secretion has been observed in young women according to the results of studying of the annual changes in estradiol and calcium-regulating hormone concentration.

Цикличная адаптация функциональных систем организма к гелиогеофизическим условиям внешней среды обусловлена существованием особых ритмичных последовательностей с широким временным спектром и различной периодичностью, получивших название «биологические ритмы». Особый интерес вызывает изучение низкочастотных ритмов с цикличностью от 1 месяца до нескольких лет, что, в свою очередь, позволяет проводить оценку функционального состояния с учетом хронобиологических особенностей организма.

Целью исследования было изучение циркануальных (годовых) колебаний концентрации половых и остеорегулирующих гормонов.

Наблюдения проведены на 50 женщинах 18-20 лет. Методом радиоиммунологического анализа определяли концентрацию эстрадиола, паратиреоидного гормона и кальцитонина in vitro в сыворотке крови. Забор 5 мл крови из локтевой вены проводили в течение одного года (апрель, июль, ноябрь), подсчет активности и определение концентрации производили на гамма-счетчике фирмы «Tracor Europe» (Голландия). Результаты исследования обрабатывали методами вариационной статистики. Достоверность различий оценивали W-критерием Вилкоксона для связанных выборок. Все испытуемые давали добровольное согласие на проведение исследования.

Учитывая непрерывность биоритмических колебаний, связанных с множеством эндо- и экзогенных факторов, в результатах данного исследования представлены показатели гормонального фона репродуктивной системы, имеющего достаточно стабильный эндогенный цикл, а также показатели остеорегулирующей системы, непосредственно участвующей в стресс-реакциях. По результатам исследования все полученные значения соответствовали пределам физиологических колебаний нормы (по Н. Лавин, 1999).

Изменение концентрации эстрадиола как в фолликулярной, так и в лютеиновой фазах менструального цикла в весенне-летний период существенно не менялось, повышение секреции наблюдалось только к осеннему периоду. В среднем для фолликулярной фазы цикла повышение концентрации составило 15-19 %, для лютеиновой – 6-8 %. Отсутствие значимых различий частично обусловлено особым соотношением фолликулостимулирующего и лютеинезирующего гормонов, регулирующих секрецию эстрадиола. Наибольшая концентрация паратиреоидного гормона определялась в весенний период, значимо отличаясь от показателей летнего и осеннего периодов. Учитывая тот факт, что секреция паратиреоидного гормона не обусловлена рилизинг факторами и напрямую зависит от концентрации сывороточного кальция, полученные значения в весенний период связаны, вероятно, с действием эндогенных факторов. Низкая концентрация кальцитонина в этот же годовой период также подтверждает прямую зависимость секреции кальцийрегулирующих гормонов от эндогенных биоритмов.

Таким образом, циркануальные показатели паратиреоидного гормона и кальцитонина связаны, в первую очередь, с действием экологических факторов, однако, с учетом механизма регуляции секреции, необходимо отметить опосредованный характер действия внешних факторов. Концентрация эстрадиола, по результатам нашего исследования, значимо не изменялась в весеннее-осенний период, что обусловлено консервативностью эндогенного хронобиологического репродуктивного цикла.

ПРИМЕНЕНИЕ ТЕХНОЛОГИЙ ВНЕШНЕЙ ИММОБИЛИЗАЦИИ НИЗКОТЕМПЕРАТУРНЫМИ ТЕРМОПЛАСТАМИ В ОРТОПЕДИИ И ТРАВМАТОЛОГИИ

Орешков А.Б., Махер Абдулрахим, Назаров Д.В., Басков В.Е., Балашов А.В., Говоров А.В., Заварухин В.И., Белянчиков С.М., Овсянникова А.Д.

ФГУ "Научно-исследовательский детский ортопедический институт им. Г.И. Турнера» Минздравсоцразвития РФ, г. Санкт-Петербург, Россия

THE USE OF THE TECHNOLOGIES OF EXTERNAL IMMOBILIZATION WITH LOW-TEMPERATURE THERMOPLASTS IN ORTHOPEDICS AND TRAUMATOLOGY

Oreshkov A.B., Makher Abdulrakhim, Nazarov D.V., Baskov V.E., Balashov A.V., Govorov A.V., Zavarukhin V.I., Belianchikov S.M., Ovsiannikova A.D.

Federal State Institution *The Turner Scientific Research Children Orthopaedic Institute of the Ministry of Health and Social Development of Russia*, St. Petersburg, Russia

The experience of using polycaprolacton as immobilizing material has been summarized and the technology of its use is presented. The external immobilization or dynamic development of segments with polycaprolacton was used in all the sites of the locomotor system in children with diseases of congenital and acquired etiology, including those which required deformity correction before or after surgical treatment. High effectiveness of the material use is demonstrated.

В современной практике ортопеда-травматолога доступен широкий выбор между классической внешней иммобилизацией гипсом и новыми технологиями индивидуального изготовления шин, повязок и ортезов на основе смол и низкотемпературных термопластов, а также других форм универсального назначения.

Широкое распространение получил полимеризированный капролактон – поликапролактон. При температуре в 70-100 градусов электронные связи между цепями полимера ослабляются, что делает материал мягким и доступным для изготовления иммобилизирующего изделия, конгруэнтного контурам пациента, а при остывании прочность восстанавливается. Валентные связи между цепями полимера сохраняются, что обусловливает отсутствие какой-либо химической реакции.

Поликапролактон имеет память формы с возможностью неоднократного ремоделирования, проницаем для рентгеновских лучей, не токсичен, легок. Окончание действия иммобилизации не требует специальных инструментов, а в отдельных случаях − и специалиста. Утилизация материала обычная для бытовых условий.

Изделия получали в виде специально подготовленных плоских форм, покрытых биоинертным полиуретановым покрытием, с фиксирующими принадлежностями (например, вариант с «молнией» или лентой) для изготовления ортезов любой сложности. Вспененный полиуретан толщиной 0,6 мм обеспечивает высокий комфорт, предотвращает слипание материала поверхностями и с волосяным покровом, вместе с перфорационными отверстиями вентилирует кожу, может использоваться во время гигиенических процедур. Предуготовленные плоские формы поликапролактона имеют различную толщину (от 0,8 до 4 мм), 5 типоразмеров (XXSmall, Xsmall, Small, Medium, Large) и перфорацию (mini, micro, opti).

Для разогрева изделия до мягкого состояния использовали водяную баню, микроволновую печь, фен. В течение 3-5 минут жесткость вновь созданной иммобилизирующей конструкции, необходимой в лечебном процессе формы, восстанавливалась. Время затвердевания до нескольких секунд при необходимости сокращали охлаждающим газом.

Изделия из поликапролактона использовали в лечебном процессе, реализуя индивидуальные требования пациента и лечащего врача, для изготовления как простых шин, так и сложных повязок: шины и циркулярные повязки на сегменты конечностей (с фиксацией «молнией» и лентами), корсеты, торакоакромиальные повязки, тазобедренные повязки, «кроватки» при операциях на тазовом кольце и тазобедренном суставе, дисциплинирующие ортезы для детей с компресионно-дистракционными аппаратами, динамические ортезы. Внешнюю иммобилизацию или динамическую разработку сегментов с помощью поликапролактона применяли на всех областях опорно-двигательной системы у детей с заболеваниями врожденной и приобретенной этиологии, включая ситуации, требовавшие коррекции деформации до или после оперативного лечения. Стандартная циркулярная внешняя иммобилизация поликапролактоном сегмента конечности требовала около 5-10 минут. Изготовление сложной большой повязки, корсета, нестандартного или динамического ортезов занимала около часа-двух.

При многочисленных достоинствах поликапролактона, в заключение следует отметить возможность удовлетворения требований оперирующего хирурга к лечебному режиму, наиболее полно учитывающего индивидуальные особенности деформации конкретного пациента.

ОСОБЕННОСТИ ИНТЕЛЛЕКТА У ПАЦИЕНТОВ С ОПУХОЛЯМИ ГОЛОВНОГО МОЗГА НА ДООПЕРАЦИОННОМ ЭТАПЕ

Перфильев А.М. [1], Ступак В.В. [1], Разумникова О.М. [2]

[1]ФГУ «Научно-исследовательский институт травматологии и ортопедии Минздравсоцразвития», [2]ФГУ «Научно-исследовательский институт физиологии СО РАМН», г. Новосибирск, Россия

INTELLECT CHARACTERISTIC FEATURES IN PATIENTS WITH THE BRAIN TUMORS AT THE PREOPERATIVE STAGE

Perfiliyev A.M. [1], Stupak V.V.[1], Razumnikova O.M.[2]

[1]Federal State Institution *The Scientific Research Institute of Traumatology and Orthopaedics of the Ministry of Health and Social Development;* [2]Federal State Institution *The Scientific Research Institute of Physiology of the Siberian Branch of Russian Academy of Medical Sciences,* Novosibirsk, Russia

45 subjects have been examined. Among them 25 subjects – patients with the brain tumors without gross neurological deficit at the preoperative stage. 20 practically normal subjects were included in the control group. Tumor localization was determined by neurovisualization techniques – magnetic-resonance and/or computer tomography. The Eysenck test was used to determine the intellect coefficient (IQ). The group of patients with the brain tumors was differed from the normal subjects examined in the smaller values of the intellect coefficient. IQ in patients with the brain tumors made up 95±7; in normal subjects – 114±12. In the process of intellect change studying depending on hemispheric tumor localization the tendency has been revealed towards the decrease of intellect in patients with tumors in the left hemisphere (IQ=94) in comparison with the right one (IQ=97) (p=0.1). When intellect was studied in patients with tumors in the anterior parts (the frontal lobe) of the brain and in its posterior parts (the parietal lobe) no statistically significant differences were revealed.

Актуальность темы. Опухолевое поражение головного мозга остается одной из важнейших причин инвалидизации и смертности населения. В зоне опухолевого роста происходит нарушение микроциркуляции, что приводит к локальной ишемии и, следовательно, к гипоксии пораженного участка. Отражением активности нейроонкологического процесса будет являться когнитивный дефицит и ухудшение социальной адаптации. Согласно современной психосоциальной модели здоровья качество жизни зависит от универсального показателя когнитивных функций - интеллекта, изменения которого могут зависеть от локализации поражения головного мозга. В настоящее время этому важному вопросу уделяется недостаточно внимания. Изучая когнитивную сферу у пациентов с опухолями головного мозга разной локализации можно выяснить закономерности регионарных особенностей компенсаторных процессов, в том числе - значение полушарий головного мозга.

Цель исследования. Определить уровень снижения интеллекта у пациентов с опухолями головного мозга в зависимости от локализации поражения.

Материалы и методы. В исследовании приняли участие 45 испытуемых. Из них 25 человек – это пациенты с опухолями головного мозга без грубого неврологического дефицита на дооперационном этапе, компенсированные по соматическому статусу (возраст 49,5±7,9 лет). В группу контроля вошло 20 практически здоровых человек в возрасте 43,8±9,3 лет. Локализацию опухоли определяли с помощью методов нейровизуализации – магнитно-резонансной и/или компьютерной томографии. Для определения коэффициента

интеллекта (IQ) использовали тест Г. Айзенка. Для статистического анализа использовали непараметрические методы (программа Statistica 6.0 for Windows).

Результаты. Группа пациентов с опухолями головного мозга отличалась от здоровых испытуемых меньшими значениями коэффициента интеллекта. IQ у пациентов с опухолями головного мозга составил 95±7; у здоровых лиц - 114±12 ($p<0,001$ по критерию Манна-Уитни). При исследовании изменений интеллекта в зависимости от полушарной локализации опухоли обнаружена тенденция к снижению интеллекта у пациентов с опухолями в левом полушарии (IQ=94) по сравнению с правым полушарием (IQ=97) ($p=0,1$). При исследовании интеллекта у пациентов с опухолью в передних отделах (лобная доля) головного мозга и задних его отделах (теменная доля) статистически значимых различий не выявлено.

Заключение. Развитие опухоли в головном мозге приводит к нарушениям когнитивных функций. Если рассматривать интеллект как способность человека к адаптации (Айзенк, 1995), то, согласно полученным результатам, исследования поражение головного мозга вследствие объемного образования приводит к снижению уровня интеллекта и, соответственно, эффективности психо-социальных взаимодействий. Учитывая, что нижняя граница нормы IQ составляет 85 баллов, а среднее значение IQ у пациентов с опухолями головного мозга равно 95, то эти данные свидетельствуют о высокой пластичности головного мозга и успешном использовании компенсаторных механизмов интеллектуальной деятельности. Тенденция к большему снижению интеллекта у пациентов с онкологическим процессом в левом (доминантном) полушарии может указывать на большее значение левого полушария в конвергентных формах мышления.

СОЗДАНИЕ МОДЕЛИ ОЧАГОВОГО ПОВРЕЖДЕНИЯ ГОЛОВНОГО МОЗГА СО СТОЙКИМ НЕВРОЛОГИЧЕСКИМ ДЕФИЦИТОМ

Половников Е.В., Ступак В.В., Черных Е.Р.*, Васильев И.А., Самохин А.Г.

ФГУ «Новосибирский научно-исследовательский институт травматологи и ортопедии» Минздравсоцразвития России, *ФГУ «Научно-исследовательский институт клинической иммунологии СО РАМН», г. Новосибирск, Россия

CREATION OF A MODEL OF THE BRAIN FOCAL INJURY WITH PERSISTENT NEUROLOGICAL DEFICIT

Polovnikov E.V., Stupak V.V., Chernykh E.R.*, Vasiliyev I.A., Samokhin A.G.

Federal State Institution *The Scientific Research Institute of Traumatology and Orthopaedics* of the Ministry of Health and Social Development of Russia; *Federal State Institution *The Scientific Research Institute of Clinical Immunology of the Siberian Branch of Russian Academy of Medical Sciences,* Novosibirsk, Russia

42 Wistar rats (males and females in equal proportions) with the body weight of 250-270 g were included in the group of animals studied. The essence of modification consisted in the fact, that injury was not applied through bone, but through the dura mater in the frontoparietal area through a mill-made hole for the purpose of greater concentration of impulsive force. Dura mater was not opened. The injury was applied once by a striker with a nozzle of 5-mm diameter and a spring mechanism, attached to a vertical metal holder; animal's head was not fixed during the procedure. The analysis of survivability and manifestation of neurological deficit in the groups of animals with different injury force demonstrated that optimal impulsive force to form the persistent neurological deficit, not leading to animals' death, made up from 0.07-0.09 J or from 15-18 mm by the spring deformation (tension). Focal injuring the brain under such conditions led to the development of gross hemiparesis, the most marked in hind feet (20-23 points according to the modified scale of Neurologic Disorder Severity Assessment /NDSA/) in 26 animals among 34; moderately marked deficit (12-16 points) – in 4 and slight disorders (< 10 points) – in 4 animals. Monitoring of animals with gross disorders showed, that hemiparesis residual occurrences remained till Day 28. Hemiparesis resolving was registered by Days 30–32, however, pathological positioning of hind foot was observed in animals on the side contralateral to the site of injury up to 45 days. In animals with moderate and slight neurological deficit the recovery was observed even after 5-7 days. Residual occurrences of hemiparesis were only noted by Day 20, and complete recovery in animals took place by Day 23.

Большинство моделей очагового повреждения головного мозга отличаются преходящим характером неврологических нарушений и достаточно быстрым спонтанным восстановлением неврологического дефицита. В настоящей работе предпринята попытка оптимизации имеющихся подходов с целью создания модели стойкого очагового повреждения головного мозга с выраженным неврологическим дефицитом.

Материалы и методы. Исследования проводились с соблюдением этических норм, регламентированных приказом МЗ РФ №266 от 19.03.2003 г. Исследуемую группу животных составили 42 крысы линии Вистар (самцы и самки в равном соотношении) с массой тела от 250-270 грамм. Суть модификации заключалась в том, что для большей концентрации силы удара повреждение наносилось не через кость, а через твердую мозговую оболочку. Для этого под кетаминовым наркозом животным проводился разрез кожных покровов, скелетировались лобная и теменная кости черепа и при помощи высокооборотной фрезы в лобно-теменной области справа наносилось фрезевое отверстие. Твердая мозговая оболочка не вскрывалась. Повреждение наносилось однократно при помощи ударника с насадкой диаметром 5 мм и пружинным механизмом, фиксированным к вертикальному металлическому держателю; при этом голова животного не фиксировалась.

После нанесения травмы местно отмечался разрыв твердой мозговой оболочки и видимое повреждение вещества головного мозга в виде участка вдавления и размозжения с последующим отеком, ликворреей и незначительным кровотечением. Все животные в течение первой недели послеоперационного периода получали антибактериальную и противоотечную терапию. Физическое состояние животных оценивали с помощью шкалы оценки тяжести неврологических нарушений (ОТНН, Chen et al., 2001) в собственной модификации.

Результаты. Анализ выживаемости и выраженности неврологического дефицита в группах животных с различной силой повреждения показал, что оптимальная сила удара для формирования стойкого неврологического дефицита, не вызывающего гибель животных, составила от 0,07-0,09 Дж либо от 15-18 мм по деформации (растяжению) пружины. Нанесение очагового повреждения мозга при таких условиях приводило к развитию грубого гемипареза, наиболее выраженного в задних конечностях (20-23 балла по модифицированной шкале ОТНН), у 26 из 34 животных; умеренно выраженного дефицита (12-16 баллов) - у 4 из 34 особей и легких расстройств (менее 10 баллов) - у оставшихся 4 животных. Таким образом, у подавляющего большинства животных (76 %) развивался выраженный неврологический дефицит. Мониторинг за животными этой группы показал, что, несмотря на незначительное уменьшение гемипареза (преимущественно в верхних конечностях) начиная с 8-10 суток, остаточные явления гемипареза сохранялись до 28-го дня. Разрешение гемипареза регистрировалось к 30–32 суткам, однако до 45 суток у животных отмечалась патологическая установка задней конечности на противоположной стороне от места нанесения травмы. У животных с умеренным и легким неврологическим дефицитом восстановление неврологических расстройств наблюдалось уже с 5-7 суток. К 20-м суткам отмечались лишь остаточные явления гемипареза, и к 23-м суткам животные полностью восстанавливались.

Заключение. Таким образом, предлагаемый нами подход позволяет индуцировать у большинства животных тяжелые очаговые повреждения головного мозга со стойким неврологическим дефицитом, сохраняющимся до 30 дней.

НОВАЯ ТЕХНОЛОГИЯ ИНФРАКРАСНОЙ ТЕРМОГРАФИИ В ОРТОПЕДИИ И ТРАВМАТОЛОГИИ

Потехина Ю.П. [1], Голованова М.В. [2]

[1]ГОУ ВПО «Нижегородская государственная медицинская академия»; [2]ЗАО «СЕМ-Технолоджи», г. Нижний Новгород, Россия

A NEW TECHNOLOGY OF INFRARED THERMOGRAPHY IN ORTHOPAEDICS AND TRAUMATOLOGY

Potekhina J.P.[1], Golovanova M.V.[2]

[1]State Educational Institution of Higher Professional Education *The Nizhny Novgorod State Medical Academy;* [2]*Closed Joint-Stock Company* CEM-Technology*, Nizhny Novgorod, Russia*

The authors have created CEM®-ThermoDiagnostics personal thermovisor, which is a hardware-software complex consisting of infrared thermometer, USB-dongle for wireless data transfer to computer and «CEM® ThermoImage BIO» program. The program gives the possibility to make thermograms on the photo of patient's problematic zone or in 3D model of human body. Personal thermovisor possesses optimal accuracy for medical purposes, it is cheap and simple to use. The pathological conditions are presented, for which thermovision examination is highly informative. High sensitivity, simplicity, visibility, non-invasiveness and absolute safety – these qualities of thermography have result in this technique indispensability as the first stage of preventive and diagnostic examinations, as the technique for monitoring and controlling of treatment effectiveness in traumatology and orthopaedics.

Уже более 30 лет в травматологии и ортопедии применяются методы регистрации инфракрасного излучения с поверхности тела, которые называются тепловидением или термографией. Эти методы обладают высокой чувствительностью, абсолютно безопасны, вследствие чего могут применяться без каких-либо ограничений для диагностики и контроля за лечением.

Многие патологические процессы воспалительного, сосудистого и опухолевого генеза меняют нормальное распределение температуры на поверхности тела, причем эти изменения тем более выражены, чем поверхностнее расположен патологический очаг. Причем, во многих случаях локальные изменения температуры опережают другие клинические проявления, что очень важно для ранней диагностики и своевременного лечения.

Анализ данных, накопленных за время существования Нижегородского Центра теплорадиовидения с 1983 года, позволяет рекомендовать применение методов термографии в следующих случаях:

- оценка жизнеспособности тканей при травмах, ожогах и обморожениях для определения объема оперативного вмешательства;
- оценка эффективности оперативного удаления некротизированных тканей;
- ранняя диагностика гнойно-воспалительных и нейродистрофических осложнений при травмах и оперативных вмешательствах;

- определение жизнеспособности пересаженной кожи и стебля Филатова, уточнение сроков пересечения питающей ножки стебля Филатова;
- уточнение уровня и объема повреждения спинного мозга при травмах позвоночника, прогнозирование исходов заболевания;
- дифференциальная диагностика рефлекторных и корешковых проявлений остеохондроза позвоночника;
- уточнение уровня и локализации грыжи диска, определение тактики ведения больных с вертеброгенной патологией;
- определение степени повреждения периферических нервов конечностей, в том числе интраоперационно, контроль за динамикой восстановления функции нервов конечностей после операции;
- дифференциальная диагностика поражений суставов, контроль эффективности их лечения и прогнозирование исхода лечения;
- определение фазы и выраженности воспалительного процесса при остеомиелите;
- скрининг-диагностика врожденной патологии тазобедренного сустава у детей;
- выбор адекватного темпа дистракции при удлинении трубчатых костей.

Основными принципами термодиагностики является сравнение температур в симметричных точках (при одностороннем поражении) либо сравнение температуры над патологическим очагом с температурой окружающих тканей. В норме эта разница не превышает 0,4ºС.

Тепловидение можно отнести к методам функциональной диагностики. Для более детального исследования и выявления скрытой патологи эти методы можно сочетать с функциональными пробами.

Нами создан персональный тепловизор CEM®-ThermoDiagnostics, представляющий собой аппаратно-программный комплекс, состоящий из инфракрасного термометра, USB-донгла для беспроводной передачи данных на компьютер и программы «CEM® ТермоИмидж БИО». Программа позволяет строить термограммы на фотографии проблемной зоны пациента или на 3D модели тела человека. Персональный тепловизор обладает оптимальной точностью для медицинских целей, дешев и прост в использовании.

Таким образом, высокая чувствительность, простота, наглядность, неинвазивность и абсолютная безопасность термографии делает этот метод незаменимым в качестве первого этапа профилактических и диагностических обследований, в качестве метода мониторинга и контроля эффективности лечения в травматологии и ортопедии.

ВОЗРАСТНЫЕ ИЗМЕНЕНИЯ МИНЕРАЛЬНОЙ ПЛОТНОСТИ КОСТЕЙ СКЕЛЕТА У ЛИЦ В ВОЗРАСТЕ 5-20 ЛЕТ

Репина И.В., Ларионова Т.А.

ФГУ «Российский научный центр «Восстановительная травматология и ортопедия» им. акад. Г.А. Илизарова» Минздравсоцразвития России, г. Курган, Россия

AGE-RELATED CHANGES IN SKELETAL BONE MINERAL DENSITY IN PERSONS AT THE AGE OF 5-20 YEARS

Repina I.V., Larionova T.A.

Federal State Institution The Russian Ilizarov Scientific Center *Restorative Traumatology and Orthopaedics* of the Ministry of Health and Social Development of Russia, Kurgan, Russia

The age-related changes of skeletal bone mineral density (BMD) in children at the age of 5-20 years and the correlation of the total mineral number in the whole skeleton with body height, mass and area has been studied. The rate of mineral mass accumulation in children at the age of 5-7 years didn't differ. The highest increase of minerals in girls' bones took place at the age of 12-14 years, that in boys' bones – at the age of 14-17 years. The period of the most intense skeletal mineralization in female persons made up three years, and that in male persons – four years. The more duration of mineralization period in male persons led to more significant mineral mass.

Развитие остеопороза в трудоспособном и пожилом возрасте в значительной степени связано с нарушением формирования и накопления костной массы у детей. Прирост костной массы в период полового созревания является главной детерминантой пиковой костной массы и остеопоротических переломов, возникающих в зрелом возрасте (Щеплягина Л.А., 2003).

Целью исследования было изучение возрастных изменений минеральной плотности костей скелета (МПК) у детей в возрасте 5-20 лет и взаимосвязь суммарного количества минералов во всем скелете с ростом, массой и площадью тела.

Исследование проведено у 845 детей (315 мальчиков и 530 девочек). По нормативам ВОЗ детьми считаются лица, не достигшие 20 лет. Обследование проводили на костном денситометре Lunar DPX NT по стандартизированной методике для определения МПК (г/см^2) в режимах сканирования всего тела, поясничного отдела позвоночника, проксимального отдела бедренных костей. Результаты исследования обрабатывали методами вариационной статистики. В исследование не включали тех, кто имел заболевания скелета или применял препараты, влияющие на минеральный обмен.

По результатам исследования показано, что рост, масса и площадь тела у детей с возрастом увеличиваются неравномерно. За периодами скачкообразного увеличения изученных показателей следуют периоды умеренного роста. Первый скачок роста у мальчиков обнаружен в 5,5-6 лет, у девочек – в 6-6,5 лет. Тенденция к преимущественному увеличению роста у девочек отмечена в 12-13 лет. Скачок роста в основном завершался в 14 лет, в дальнейшем прирост составлял 1,7 %. Мальчики опережали девочек в росте в 14-17 лет. Рост практически завершался у них в 18 лет, дальнейший прирост ежегодно равен 1,8 %. Темп накопления минеральной массы в 5-7 лет у детей обоих полов одинаковый. Наибольший прирост минералов у девочек происходил в 11-13 лет (26 %) ($p \leq 0,05$), у мальчиков - в 14-16 лет (30 %) ($p \leq 0,05$). Обращает на себя внимание значительная вариабельность количества минералов, что характерно как для лиц женского пола, так и для лиц мужского пола. Прямая корреляционная зависимость у детей обнаружена между показателями роста и массой минералов (у девочек $r=0,75$, $p \leq 0,05$, у мальчиков $r=0,79$, $p \leq 0,05$). Между массой тела и массой минералов коэффициент корреляции равен у девочек $r=0,86$ ($p \leq 0,05$), у мальчиков $r=0,83$ ($p \leq 0,05$). Наибольший показатель коэффициента Пирсона отмечается между площадью тела и массы минералов – у девочек $r=0,95$ ($p \leq 0,05$), у мальчиков $r=0,92$ ($p \leq 0,05$). В наибольшей степени масса минералов зависит от площади и массы тела и в наименьшей - от роста. Суммарное количество минеральных веществ в поясничном отделе позвоночника с 5 до 20 лет у лиц мужского пола возросло с 8,964 до 61,316 г (584 %), у лиц женского пола – с 8,346 до 52,836 г (533 %). Наибольшие темпы прироста имели место у девочек с 11 до 12 лет (20 %); у мальчиков – с 13 до 14 лет (31 %), что связано с увеличением длины и массы тела. В целом масса минералов у лиц мужского пола с 13 до 20 лет выше, чем у лиц женского пола с достоверным отличием показателей. Суммарное количество минеральных веществ в проксимальной трети бедренной кости с 5 до 20 лет у лиц мужского пола возросло с 10,883 г до 40,873 г (276 %), у лиц женского пола с 11,049 г до 31,902 г (189 %). Наибольшие темпы прироста были у девочек в возрасте 11-13 лет (15 %); у мальчиков – в возрасте 14-16 лет (18 %). Количество минеральных веществ с 14 до 20 лет у лиц мужского пола выше, чем у лиц женского пола с достоверным отличием показателей.

Таким образом, темп накопления минеральной массы в 5-7 лет у детей обоих полов не отличался. Наибольший прирост минералов в костях у девочек происходил в 12-14 лет, у мальчиков – в 14-17 лет. Период наиболее интенсивной минерализации скелета у лиц женского пола составил три года, у лиц мужского пола – четыре года. Большая продолжительность периода минерализации у лиц мужского пола приводила к более значительной массе минералов.

Приведенные в работе данные о минеральной плотности костей скелета у лиц 5-20 лет могут быть использованы как контрольные при проведении профилактических мероприятий, направленных на предотвращение развития остеопении и остеопороза.

ЗАДАЧИ, ПОСТАВЛЕННЫЕ РАМН ПЕРЕД ЦЕНТРОМ Г.А. ИЛИЗАРОВА ПО ПРОФИЛАКТИКЕ И ЛЕЧЕНИЮ ОСТЕОПОРОЗА

Свешников А.А.

ФГУ «Российский научный центр «Восстановительная травматология и ортопедия» им. акад. Г.А. Илизарова» Минздравсоцразвития России, г. Курган, Россия

THE TASKS ASSIGNED BY RUSSIAN ACADEMY OF MEDICAL SCIENCES TO THE ILIZAROV CENTER FOR OSTEOPOROSIS PREVENTION AND TREATMENT

Sveshnikov A.A.

Federal State Institution The Russian Ilizarov Scientific Center *Restorative Traumatology and Orthopaedics* of the Ministry of Health and Social Development of Russia, Kurgan, Russia

The Russian Academy of Medical Sciences has pointed out that in order to prevent low mineral density it's necessary to develop the common protocol of prophylactic medical examination order and management of patients with fractures and after endoprosthetics, as well as the standard of examination extent and quality for the patients of risk groups under the conditions of out-patient departments.

Посттравматические остеопения и остеопороз приводят не только к повторным переломам, но и к увеличение сроков консолидации отломков костей у взрослых и детей. Это свидетельствует о том, что решение проблемы низкой минеральной плотности (НМП) и нарушения ремоделирования костной ткани остается одной из приоритетных в травматологии и ортопедии. Для ее решения недостаточно только совершенствования оперативных вмешательств и улучшения качества имплантатов.

Бюро Отделения профилактической медицины РАМН, заслушав и обсудив 14.04.2009 г. доклад член-корреспондента РАМН доктора медицинских наук, профессора В.И. Шевцова одобрило и посчитало актуальными проводимые ФГУ «РНЦ «ВТО» им. акад. Г.А. Илизарова» исследования по проблеме ранней диагностики, профилактики и лечения остеопороза, рекомендовало Центру продолжить работу на основе официально зарегистрированной идеи (Банк идей СССР при ГКНТ, регистрационный № 3972 от 31.10.87 г.;

опубликована в Бюллетене Банка идей СССР, 1988, № 1) и созданной Уральской базы данных о возрастных изменениях минеральной плотности костей скелета, массе мышц, соединительной и жировой тканей. Было указано на необходимость направлять усилия на предупреждение переломов путем проведения точной количественной оценки минеральных веществ в скелете, на разработку комплекса современных методов ранней диагностики, профилактики и лечения остеопороза, которые являются существенным фактором обеспечения здоровья населения страны по следующим приоритетным направлениям:

1. Продолжать работу по созданию и организации активного функционирования региональных баз данных о возрастных изменениях минеральной плотности костей скелета, массе мышц, соединительной и жировой тканей.

2. Изучать частоту встречаемости остеопении у школьников и студентов. Составлять профилактические программы на основе комбинации кальция и витамина D_3, что будет способствовать в дальнейшем уменьшению частоты встречаемости остеопороза у взрослых.

3. Заниматься вопросами ранней диагностики, профилактики и лечения НМП и остеопороза на уровне первичного звена здравоохранения.

4. Совершенствовать способы лечения переломов у больных остеопорозом.

5. Разрабатывать программы профилактики травматизма при остеопорозе.

6. Разработать единый протокол порядка диспансеризации и ведения больных с переломами и после эндопротезирования, стандарт объема и качества обследования больных в группах риска в условиях поликлиники.

7. Расширять уровень знаний врачей первичного звена по проблеме остеопороза, умению назначать фармакологическую терапию, организовать профилактику остеопении и остеопороза на базе кабинета по его профилактике.

8. Четко определить, врач какой специальности занимается профилактикой и лечением больных остеопорозом с помощью комплексного и многопланового подхода.

Организационная модель оказания медицинской помощи больным остеопорозом на уровне первичного звена здравоохранения Москвы и области показала возможность сокращения нерентабельных потерь времени врачей многих специальностей и уменьшения материальных затрат на малоэффективное лечение.

Прошла апробацию разработанная ЦИТО модель оказания медицинской помощи больным остеопорозом и уточнены принципы диагностики, лечения и его профилактики применительно к условиям поликлиник Москвы и области.

Большое значение имеют и использованные методы лечения, так как только дозированная осевая нагрузка способствует профилактике мышечной гипотрофии, лимфостаза. Она снижает процент развития посттравматического остеопороза конечностей и уменьшает сроки пребывания больного в стационаре.

Таким образом, для решения проблемы профилактики и лечения остеопении и остеопороза требуется как участие многих специалистов, так и создание новых препаратов, доступных для больных.

МАЛОИЗВЕСТНЫЕ ПРИЧИНЫ СНИЖЕНИЯ И СПОСОБЫ ВОССТАНОВЛЕНИЯ АКТИВНОСТИ РЕПАРАТИВНОГО КОСТЕОБРАЗОВАНИЯ ПРИ ЧРЕСКОСТНОМ ОСТЕОСИНТЕЗЕ

Свешников А.А.

ФГУ «Российский научный центр «Восстановительная травматология и ортопедия» им. акад. Г.А. Илизарова» Минздравсоцразвития России, г. Курган, Россия

LITTLE-KNOWN CAUSES OF THE REDUCTION AND THE WAYS OF RECOVERY OF REPARATIVE OSTEOGENESIS ACTIVITY FOR TRANSOSSEOUS OSTEOSYNTHESIS

Sveshnikov A.A.

Federal State Institution The Russian Ilizarov Scientific Center *Restorative Traumatology and Orthopaedics* of the Ministry of Health and Social Development of Russia, Kurgan, Russia

For controlling the reparative process in transosseous osteosynthesis it's necessary to study hormone concentration in patients, including that of sex hormones, osteocalcin, prolactin, as well as motor activity, food protein intake, and to determine personality psychology.

В свое время наш Центр, как только что созданное учреждение, оказался оснащенным самым современным импортным оборудованием, а лаборатория радионуклидной диагностики стала лучшей в СССР, что позволило всесторонне изучать активность костеобразования, кровообращения, минерализацию регенерата и скелета в целом, гормональный фон, состояние психофизиологических функций и ситуационную тревожность у больных при чрескостном остеосинтезе. Этими проблемами лаборатория занимается более 35 лет, обследовано 40000 больных. Результаты проводимых обследований подготовили платформу для следующего утверждения: аппарат Илизарова практически полностью усовершенствован, ортопеды-травматологи в совершенстве владеют способами его наложения и последующего контроля за репаративным процессов.

Поэтому, произведя точную репозицию отломков, надежную фиксацию, обеспечив раннюю функцию конечности, травматологу-ортопеду следует обратить внимание на ряд малоизвестных, одновременно протекающих в организме процессов. В частности, как изменяются концентрация гормонов, психофизиологические функции, отдельные элементы психологии личности, например, ситуационная тревожность. Задача травматолога знать и управлять этим небольших кругом вопросов из смежных специальностей, возникающих в процессе лечения травм и уравнивания длины конечностей.

Представляем то, что нам удалось познать.

Причины замедленного развития репаративного костеобразования при переломах:

а) повышенная концентрация паратиреоидного гормона, предназначенная природой для обнажения концов костных фрагментов и последующего соприкосновения органической основы. В силу циркуляции гормона в крови происходит деминерализация трабекулярной ткани во всем скелете, и возникают проявления остеопении или остеопороза.

б) уменьшенное содержания соматотропина, катехоламинов, тиреостимулирующего гормона и увеличение концентрации кортизола и паратирина. Это сопровождается генерализованной потерей минералов, поэтому и существуют такие понятия, как посттравматическая остеопения и остеопороз.

в) велико влияние сниженной концентрации остеотропных гормонов - остеокальцина, кальцитриола, циклических нуклеотидов и других биологически активных веществ на ослабление активности репаративного костеобразования и кровообращения в конечности после травм и уравнивания длины конечности;

г) уменьшенная концентрация половых гормонов в силу нарушения менструального цикла у женщин и снижения функциональной активности клеток Лейдига;

д) сниженная в результате травмы или удлинения конечности двигательная активность;

е) меньшее, чем в норме, потребление белка с пищей, а также минеральных веществ, особенно у пожилых и старых людей;

ж) функциональная напряженность сердечно-сосудистой системы в силу приспособительной реакции на травму, особенно в процессе старения;

з) ослабление функционального состояния эндокринных органов (печень и желчный пузырь, почки, поджелудочная железа, ЖКТ).

Тактика врача для сбора дополнительных данных об активности репаративного костеобразования при переломах, работе внутренних органов и эндокринных желез.

1. На второй день после поступления больного в клинику у него берется 2,0 мл крови, сыворотка направляется на определение концентрации следующих гормонов: а) пролактина и эстрадиола (у женщин); б) тестостерона (у мужчин); в) паратиреоидного гормона, соматотропина, катехоламинов, тиреостимулирующего гормона и кортизола.

2. В случае увеличения в 5-6 раз у женщин концентрации пролактина принять самые энергичные меры к быстрейшему снижению ее величины и этим восстановлению менструального цикла.

3. Исследовать и постоянно контролировать состояние сердечно-сосудистой системы.

4. Оценить по психологическим тестам возможные отклонения в психологии личности после травмы (ситуационная тревожность, депрессивность, психоастеничность) и степень изменения психофизиологических функций.

5. Определить степень снижения двигательной активности человека после травмы.

Если соединить принятую в травматологии и ортопедии тактику лечения, а также указанные нами дополнительные мероприятия, то это уже будет означать, что осуществляется управление лечебным процессом при чрескостном остеосинтезе. Ближе к практике должны стать и результаты научных исследований. В них при характеристике объекта исследования следует указывать не только то, что под наблюдением находилось такое-то число мужчин и женщин, такого-то возраста, но и то, что они были разбиты на несколько групп с величиной снижения при поступлении минеральной плотности костей на 10, 20, 30 и 40 %. Имея под рукой такие данные, врач будет прогнозировать течение репаративного процесса с учетом исходной минерализации скелета у данного больного.

РОЛЬ АКАДЕМИКА Г.А. ИЛИЗАРОВА ВО ВНЕДРЕНИИ В ДИАГНОСТИКУ ПРИ ЧРЕСКОСТНОМ ОСТЕОСИНТЕЗЕ РАДИОНУКЛИДОВ И КОСТНОЙ ДЕНСИТОМЕТРИИ

Свешников А.А.

ФГУ «Российский научный центр «Восстановительная травматология и ортопедия» им. акад. Г.А. Илизарова» Минздравсоцразвития России, г. Курган, Россия

THE ROLE OF ACADEMICIAN G.A. ILIZAROV IN THE ADOPTION OF RADIONUCLIDES AND BONE DENSITOMETRY IN THE DIAGNOSTICS FOR TRANSOSSEOUS OSTEOSYNTHESIS

Sveshnikov A.A.

Federal State Institution The Russian Ilizarov Scientific Center *Restorative Traumatology and Orthopaedics* of the Ministry of Health and Social Development of Russia, Kurgan, Russia

Ilizarov's role has been emphasized in using the methods of radioisotope diagnostics in order to know the regularities, forming the basis of transosseous osteosynthesis. Challenges for the future have been identified.

На третьем году работы Курганского научно-исследовательского института экспериментальной и клинической ортопедии и травматологии (в настоящее время – РНЦ «ВТО» имени академика Г.А. Илизарова) Г.А. Илизаров посетил выставку «Здравоохранение-74» и приобрел для изучения закономерностей, лежащих в основе чрескостного остеосинтеза, анализатор минералов (фирма «Norland», США) – прообраз сегодняшнего костного денситометра и планисканер (фирма «Deltroniks Nuclear», Голландия) – прообраз нынешней гамма-камеры, а также образовал лабораторию радиоизотопных исследований**.**

С первых же дней жизни лаборатория начала решать вопросы ранней диагностики, профилактики и лечения остеопороза и одного из его симптомов - хрупких переломов. Статья с полученными материалами была опубликована в 1979 г. в журнале «Ортопедия и травматология». Это создало основу для развертывания профилактики переломов в России.

Меченые соединения дали возможность впервые определить скорость движения лимфы в конечностях здорового человека и в условиях клиники. Много времени пришлось уделять измерению минеральной плотности (МПК) костных регенератов. Значительные усилия были приложены к тому, чтобы установить пороговые значения, ниже которых происходят переломы. С помощью наборов для радиоиммунологического и радиоконкурентного анализа была внесена ясность в механизм гормональной регуляции репаративного костеобразования. Важной задачей являлась оценка функционального состояния внутренних органов после травм, особенно в условиях гнойной инфекции.

Г.А. Илизаров в книге «Октябрь в моей судьбе» так охарактеризовал этот период в жизни лаборатории: «Полна творчества, энтузиазма работа в отделе радиоизотопных исследований, где на уникальнейшем оборудовании проводятся различные важные клинические и научные исследования».

Делегаты X Всесоюзного (1977 г.) и IV Всероссийского (1986 г.) съездов рентгенологов и радиологов отметили, и это было отражено в «Медицинской газете», что в Кургане начало развиваться новое направление в медицинской радиологии. Институт был поставлен в один ряд с крупными научными центрами, занимающимися разработкой проблем ядерной медицины.

Новые идеи, которые были принесены из Обнинска, попали на благодатную почву ортопедии и травматологии. Было решено опубликовать в «Медицинской газете» совместно с Г.А. Илизаровым фундаментальную статью, которая вышла из печати 19.01.79 года под названием «Радионуклиды: информация о регенерации». ГКНТ выдал лаборатории тему-задание по контролю за репаративным костеобразованием с помощью радионуклидов и костной денситометрии.

Высокую оценку получает работа лаборатории у председателя комиссии по радиационной гигиене, который записал в акте проверки работы лаборатории: «Я много лет работал рентгенологом и радиологом, но те материалы, которые показали нам, потрясли меня. Никогда не думал, что с помощью радионуклидов в ортопедии и травматологии можно получить такие уникальные данные, глубоко проникнуть в сущность процессов, протекающих в костной ткани и конечности в целом».

Шесть лет лаборатория получала гранты РФФИ для исполнения проектов по изучению возрастных изменений минеральной плотности костей скелета и механизмов деминерализации костей, а также создания баз данных о возрастных изменениях минеральных веществ в скелете людей.

РАМН на секции профилактической медицины 14.04.2009 года рассмотрела итоги нашей работы, одобрила их и наметила задачи, которые следует решать в ближайшее время.

ОРГАНИЗАЦИЯ НЕЙРОХИРУРГИЧЕСКОЙ ПОМОЩИ ПРИ ТРАВМЕ ЦЕНТРАЛЬНОЙ НЕРВНОЙ СИСТЕМЫ В КРУПНОМ ГОРОДЕ

Симонова И.А., Щедренок В.В., Могучая О.В., Аникеев Н.В.

ФГУ «Российский научно-исследовательский нейрохирургический институт им. проф. А.Л. Поленова» Минздравсоцразвития России, г. Санкт-Петербург, Россия

ORGANIZATION OF NEUROSURGICAL CARE FOR CENTRAL NERVOUS SYSTEM TRAUMA IN A BIG CITY

Simonova I.A., Shchedrenok V.V., Moguchaya O.V., Anikeyev N.V.

Federal State Institution *The Russian Polenov Scientific Research Neurosurgical Institute of the Ministry of Health and Social Development of Russia,* St. Petersburg, Russia

The organization of neurosurgical care for central nervous system trauma in Saint Petersburg has been studied. Neurosurgical care for the victims with central nervous system trauma is rendered in 6 multi-disciplinary municipal hospitals for in-patients (two of them – for children), which operate round the clock under continuous conditions, as well as in treatment-and-preventive institutions, belonging to the Ministry of Health and Social Development (1 department for adults and 1 department for children) and the Ministry of Defense of the RF (department for adults). Up to 80-85 % of victims, who need specialized neurosurgical care, are admitted to these treatment-and-preventive institutions. In the last decade the supply of neurosurgical bed occupancies for the city population made up 1.8-2.6 bed occupancies per 10000 population in different years, and this value 2-fold exceeded the supply of the whole country.

В современных условиях проблема нейротравматизма становится все более актуальной в связи со значительной распространенностью и высокой долей неудовлетворительных исходов в виде гибели пострадавших и возникновения стойкой утраты трудоспособности.

Цель работы. Изучить организацию нейрохирургической помощи при травме центральной нервной системы в Санкт-Петербурге.

Материал и методы. Население Санкт-Петербурга на 1 января 2009 г. составило 4 млн. 660 тыс. человек, это - второй по численности населения город Европы и РФ. Для города характерны наличие развитой промышленности, высокая интенсивность движения и концентрация транспорта, выраженные миграционные процессы, в том числе ежедневная маятникообразная миграция. Все это существенно повышает риск возникновения различных повреждений, в том числе и тяжелых травм центральной нервной системы. Так, распространенность сочетанной черепно-мозговой травмы в Санкт-Петербурге составляет 1,1 случая на 1000 человек населения. Организация нейрохирургической помощи пострадавшим с травмой центральной нервной системы изучена на основе паспортизации нейрохирургических отделений и выездной нейрохирургической службы.

Результаты и их обсуждение. Нейрохирургическая помощь пострадавшим с травмой центральной нервной системы осуществляется в 6 многопрофильных стационарах городского подчинения (два из них – для детей), которые работают круглосуточно в непрерывном режиме, а также лечебно-профилактических учреждениях, относящихся к Минздравсоцразвития (1 отделение для взрослых и 1 отделение для детей) и Минобороны РФ (отделение для взрослых). В эти лечебно-профилактические учреждения поступает до 80-85 % пострадавших, которым необходима специализированная нейрохирургическая помощь. В последнее десятилетие обеспеченность населения города нейрохирургическими койками составляла в разные годы 1,8-2,6 койки на 10000 человек населения, этот показатель в 2 раза превышал обеспеченность в целом по стране. Однако часть пациентов, по различным причинам, попадает в стационары, не имеющие нейрохирургической службы. Специализированную помощь им оказывают врачи выездных нейрохирургических бригад, базирующихся в многопрофильных стационарах и укомплектованные штатными врачами этих лечебно-профилактических учреждений (две бригады для взрослых и одна бригада для детей).

Выводы. Обеспеченность нейрохирургическими койками в Санкт-Петербурге следует считать достаточной. Функционирование выездных нейрохирургических бригад обеспечивает получение специализированной помощи пострадавшими в непрофильных учреждениях.

ОСОБЕННОСТИ РАБОТЫ ВЫЕЗДНОЙ НЕЙРОХИРУРГИЧЕСКОЙ БРИГАДЫ

Симонова И.А., Щедренок В.В., Могучая О.В., Аникеев Н.В.

ФГУ «Российский научно-исследовательский нейрохирургический институт им. проф. А.Л. Поленова» Минздравсоцразвития России, Санкт-Петербург, Россия

THE SPECIAL DETAILS OF THE WORK OF MOBILE NEUROSURGICAL TEAM

Simonova I.A., Shchedrenok V.V., Moguchaya O.V., Anikeyev N.V.

Federal State Institution *The Russian Polenov Scientific Research Neurosurgical Institute of the Ministry of Health and Social Development of Russia*, St. Petersburg, Russia

The work of mobile neurosurgical team for adult population has been analyzed. By the principle of district division the team is assigned to 7 city hospital in-patient departments which have no neurosurgical service. The physicians of the mobile neurosurgical team make from 215 to 268 consultations per year, among which those for central nervous system trauma make up from 45.6 % to 56.7 %. From 14.6 % to 38.9 % of victims with various injuries of the central nervous system were operated on by the team, and those with craniocerebral injuries constituted an overwhelming majority. The specialized resuscitation-and-surgical team of emergency medical care is engaged in transporting a victim to a neurosurgical in-patient department, the institute including, if moving is necessary.

В условиях крупного города с большим числом лечебных учреждений достаточно часто возникает необходимость оказания экстренной нейрохирургической помощи в лечебно-профилактических учреждениях, где отсутствует нейрохирургическая служба. В Санкт-Петербурге организовано две выездных нейрохирургических бригады для взрослых и одна – для детского населения.

Цель работы. Проанализировать работу выездной нейрохирургической бригады для взрослого населения при ФГУ «РНХИ им. проф. А.Л. Поленова» Минздравсоцразвития России.

Материал и методы. Выездная бригада территориально базируется в ФГУ «РНХИ им. проф. А.Л. Поленова». В состав бригады входят 8 врачей, являющихся сотрудниками института и работающих на основе внутреннего совместительства. Все они имеют первую и высшую квалификационную категорию. Бригада функционирует круглосуточно, в непрерывном режиме, дежурит один нейрохирург. Проанализированы журналы вызовов выездной нейрохирургической бригады за 2008-2010 гг. Данные выкопированы в специально разработанные формы.

Результаты и их обсуждение. За выездной нейрохирургической бригадой по принципу районирования закреплено 7 стационаров города, не имеющих в своем составе нейрохирургической службы. В приемных отделениях этих лечебно-профилактических учреждений имеются контактные телефоны выездной бригады. Вызов на консультацию может поступить и через диспетчерскую службу скорой медицинской помощи. Выезд осуществляется прикрепленным к бригаде санитарным автотранспортом института, что позволяет примерно вдвое уменьшить время доставки консультанта за счет отсутствия ожидания выезда после поступления вызова по сравнению с другими выездными бригадами, вынужденными вызывать санитарный автотранспорт для консультанта. За год врачи выездной нейрохирургической бригады выполняют от 215 до 268 консультаций, среди которых по поводу травмы центральной нервной системы от 45,6 % до 56,7 %. Оперированы на выезде от 14,6 % до 38,9 % пострадавших с различными повреждениями центральной нервной системы, в подавляющем большинстве случаев - с черепно-мозговой травмой. При необходимости перевода пострадавшего в нейрохирургический стационар, в том числе и институт, транспортировка осуществляется специализированной реанимационно-хирургической бригадой скорой медицинской помощи.

Выводы. Выездная нейрохирургическая бригада функционирует достаточно интенсивно. Наличие прикрепленного санитарного транспорта позволяет существенно уменьшить время доставки консультанта.

ФУНКЦИОНАЛЬНОЕ СОСТОЯНИЕ ШЕЙНОГО ОТДЕЛА ПОЗВОНОЧНИКА У ПАЦИЕНТОВ С ПОСТХОЛЕЦИСТЭКТОМИЧЕСКИМ СИНДРОМОМ

Скрябин Е.Г., Тюрина Е.В., Болотнова Т.В.

ГОУ ВПО «Тюменская государственная медицинская академия Росздрава», г. Тюмень, Россия

FUNCTIONAL CONDITION OF CERVICAL SPINE IN PATIENTS WITH POSTCHOLECYSTECTOMIC SYNDROME

Skriabin E.G., Tiurina E.V., Bolotnova T.V.

State Educational Institution of Higher Professional Education *The Tumen State Medical Academy of Russian Health Service*, Tumen, Russia

The role of the pathologic conditions of cervical spine in the development of postcholecystectomic syndrome (PChES) has been demonstrated by the example of 30 patients. Congenital anomalies were represented by non-healing of the back part of CI arch – 1 (3.8 %) patient; synostosing of bodies, arches, spinous processes – 2

(7.7 %); cervical ribs – 4 (15.3 %); Kimmerle anomaly 5 (19.2 %) subjects. The degenerative-and-dystrophic involvement of cervical vertebral-and-motion segments (VMS) was characterized by the following roentgenologic symptoms: spondylosis – 6 (23.0 %) patients; sclerosis of the obturatorial laminae of vertebral bodies – 7 (26.9 %); spondyloarthrosis – 8 (26.9 %); smoothing of cervical lordosis – 9 (34.6 %); pathologic midcervical kyphosis – 12 (46.1 %) patients. Among the symptoms enumerated the importance in PChES pathogenesis should be allocated to pathologic cervical kyphosis (VMS CIII-CV). Spinal nerves of this level form the right phrenic nerve, providing for innervation, including that of gallbladder. The change of cervical spine biomechanics and associated vegetative desadaptation is a high risk factor of PChES formation.

По литературным данным, постхолецистэктомический синдром (ПХЭС) формируется в 10-30 % клинических наблюдений после плановых холецистэктомий. В структуре причин, вызывающих формирование ПХЭС, около 60 % случаев отводят функциональным нарушениям, когда отсутствует какая-либо органическая патология со стороны органов гепато-панкреато-гастро-дуоденальной зоны, а также исключены погрешности при проведении оперативных вмешательств и не отмечено повторного образования камней. Столь значительный процент функциональных нарушений среди причин, вызывающих ПХЭС, требует нетрадиционных подходов к этиопатогенезу этого страдания, разработке новых методов его прогнозирования, профилактики и лечения.

На наш взгляд, перспективным направлением в трактовке новых взглядов на патогенез некоторых форм ПХЭС у пациентов является изучение роли остеохондроза среднешейного отдела позвоночника с формирующейся при этом вегетативной дезадаптацией.

Располагаем опытом динамического наблюдения и лечения 30 больных в возрасте 22-40 лет, которым был выставлен диагноз ПХЭС. Среди исследуемых преобладали женщины – 21 человек. Кроме традиционного гастроэнтерологического исследования всем пациентам было проведено клиническое и рентгенологическое исследование шейного отдела позвоночника.

В результате проведенного исследования были выявлены следующие клинические симптомы патологии шейного отдела:

- установочная кривошея - 4 (13,3 %) человека;
- ограничение объема активных движений – 18 (60,0 %);
- болезненность при пальпации по остистым отросткам и межостистым промежуткам - 19 (63,3 %);
- головные боли и боли в шее – 19 (63,3 %);
- болезненная осевая нагрузка - 21 (70,0 %);
- напряжение мышц разгибателей шейного отдела позвоночника – 23 (76,6 %);
- актуальные функциональные блоки в межпозвонковых суставах – 26 (86,6 %);
- миофасциальные триггерные точки в мышцах надплечий - 30 (100,0 %) пациентов.

С целью подтверждения клинических симптомов вертеброгенной патологии 26-ти (86,6 %) из 30 больных была выполнена рентгенография шейного отдела позвоночника в 2-х проекциях. В результате проведенного исследования были выявлены патогномоничные симптомы патологии шейного отдела позвоночника диспластического (врожденные аномалии развития) и дегенеративно-дистрофического (остеохондроз, спондилез, спондилоартроз) характера у всех 26 пациентов. Врожденные аномалии были представлены:

- незаращением задней части дуги CI позвонка – 1 (3,8 %) пациент;
- синостозированием тел, дуг, остистых отростков – 2 (7,7 %);
- шейными ребрами – 4 (15,3 %);
- аномалией Киммерле 5 (19,2 %) человек.

Дегенеративно-дистрофическое поражение шейных позвоночно-двигательных сегментов (ПДС) характеризовалось следующими рентгенологическими симптомами:

- спондилезом – 6 (23,0 %) больных;
- склерозом замыкательных пластинок тел позвонков – 7 (26,9 %);
- спондилоартрозом – 8 (26,9 %);
- сглаженностью шейного лордоза – 9 (34,6 %);
- патологическим средне-шейным кифозом – 12 (46,1 %) пациентов.

Из перечисленных симптомов заболеваний шейного отдела позвоночника важное значение в патогенезе ПХЭС следует отводить патологическому шейному кифозу (ПДС CIII-CV). Спинномозговые нервы этого уровня формируют правый диафрагмальный нерв, обеспечивающий иннервацию, в том числе, желчного пузыря. Изменение биомеханики шейного отдела позвоночника и связанная с этим вегетативная дезадаптация являются фактором высокой степени риска формирования ПХЭС.

ДЕФЕКТЫ КАЧЕСТВА ПРЕДОПЕРАЦИОННОЙ ПОДГОТОВКИ ПАЦИЕНТОВ С РИСКОМ РАЗВИТИЯ СЕРДЕЧНО-СОСУДИСТЫХ ОСЛОЖНЕНИЙ В ОРТОПЕДО-ТРАВМАТОЛОГИЧЕСКОЙ ПРАКТИКЕ

Старченко А.А., Зинланд Д.А., Третьякова Е.Н., Макарова И.Г., Штин Е.В., Чернышова Т.Г., Сорокина В.В., Тарасова О.В., Салдуева О.В., Гуженко М.Д., Гончарова Е.Ю.

ГУ «Московский областной научно-исследовательский клинический институт им. М.Ф. Владимирского», Общественный совет по защите прав пациентов при Росздравнадзоре, «Росгосстрах-Медицина», г. Москва, Россия

SHORTCOMINGS OF THE QUALITY OF PREOPERATIVE PREPARATION OF PATIENTS WITH THE RISC OF CARDIOVASCULAR COMPLICATIONS IN ORTHOPAEDIC-AND-TRAUMATOLOGICAL PRACTICE

Starchenko A.A., Zinland D.A., Tretiakova E.N., Makarova I.G., Shtin E.V., Chernyshova T.G., Sorokina V.V., Tarasova O.V., Salduyeva O.V., Guzhenko M.D., Goncharova E.Yu.

State Institution *The Moscow Vladimirsky Regional Scientific Research Clinical* Institute, Public Council on the protection of patients' rights attached to Roszdravnadzor, *Rosgosstrakh-Medicine*, Moscow, Russia

The principal normative regulations of the quality management of care for preoperative preparation of orthopaedic-and-traumatological patients with the risk of cardiovascular complications are presented. The main groups of errors have been highlighted: faults of preoperative clinical examination; faults of laboratory and instrumentation examination; faults of preoperative medicinal correction; faults of indication determination – performing the planned surgeries in the presence of contraindications (before the condition stabilization).

С целью создания единого подхода к оценке качества в хирургической клинике приводим основные нормативные положения менеджмента качества медицинской помощи.

Дефекты предоперационного обследования пациентов перед направлением на операцию:

- отсутствие измерения АД (в качестве порогового значения АД, выше которого рекомендуется отложить плановое оперативное пособие, выбран уровень 180/100 мм. рт. ст.);
- невыявление сведений о наличии сердечно-сосудистых заболеваний, их продолжительности, характере течения;
- отсутствие сведений о перенесённых заболеваниях и операциях;
- отсутствие гемотрансфузионного анамнеза;
- отсутствие информации о постоянном приёме пациентами лекарственных веществ (оральные контрацептивы, гормоны, нестероидные противовоспалительные, антигипертензивные), непереносимости медикаментов;
- отсутствие определения массы тела и роста, индекса массы тела, оценки телосложения, состояния кожных покровов, вен верхних и нижних конечностей, особенностей анатомии области головы и шеи.

Дефекты предоперационного лабораторного и инструментального исследования – отсутствие необходимых:

- развернутый общий анализ крови;
- общий анализ мочи;
- расширенный биохимический анализ крови с определением холестерина, липопротеидов низкой плотности, триглицеридов, мочевой кислоты, кальция, определение клиренса креатинина, АсАТ, АлАт);
- коагулограммы;
- исследование глазного дна;
- ЭКГ в 12 отведениях;
- нагрузочные пробы проводятся пациентам с промежуточным риском, низким функциональным статусом, при планировании операций на крупных сосудах, когда ожидаются большие интраоперационные гемодинамические сдвиги.

Дефекты предоперационной лекарственной коррекции: время подбора терапии менее суток до операции; назначение пациентам, ранее не получавшим антигипертензивную терапию, блокаторов рецепторов ангиотензина II и диуретических препаратов из-за риска постиндукционной гипотензии и интраоперационной гиповолемии; при ИБС назначение бета-адреноблокаторов менее, чем за 1 неделю до операции; выполнение плановой операции при АД выше уровня 180/100 мм. рт. ст.; прекращение приёма антагонистов кальция (дилтиаезем) и клонидина перед операцией.

Дефекты определения показаний – выполнение плановых операций при наличии противопоказаний (до стабилизации состояния):

- нестабильная стенокардия;
- острый инфаркт миокарда (ИМ);
- декомпенсированная хроническая сердечная недостаточность (ХСН);
- критический аортальный стеноз;
- острое нарушение мозгового кровообращения (ОНМК);

- тяжелая недостаточность функции печени и почек;
- диабетический кетоацидоз или гиперосмолярная гипергликемическая кома;
- атриовентрикулярная блокада высокой степени без установленного водителя ритма;
- тяжелое обострение бронхообструктивных заболеваний с признаками дыхательной недостаточности;
- делирий.

ВОПРОСЫ БЕЗОПАСНОСТИ ПАЦИЕНТОВ И НОРМИРОВАНИЯ РИСКА ПРИ ОКАЗАНИИ ОРТОПЕДО-ТРАВМАТОЛОГИЧЕСКОЙ ПОМОЩИ В СИСТЕМЕ ОМС

Старченко А.А., Зинланд Д.А., Третьякова Е.Н., Макарова И.Г., Штин Е.В., Чернышова Т.Г., Сорокина В.В., Тарасова О.В., Салдуева О.В., Гуженко М.Д., Гончарова Е.Ю.

ГУ «Московский областной научно-исследовательский клинический институт им. М.Ф. Владимирского», Общественный совет по защите прав пациентов при Росздравнадзоре, «Росгосстрах-Медицина», г. Москва, Россия

THE PROBLEMS OF PATIENTS' SAFETY AND RISK STANDARDIZATION FOR RENDERING OF ORTHOPEDIC-AND-TRAUMATOLOGICAL AID IN THE SYSTEM OF COMPULSORY HEALTH INSURANCE

Starchenko A.A., Zinland D.A., Tretiyakova E.N., Makarova I.G., Shtin E.V., Chernyshova T.G., Sorokina V.V., Tarasova O.V., Salduyeva O.V., Guzhenko M.D., Goncharova E.Yu.

State Institution *The Vladimirsky Moscow Regional Scientific Research Clinical Institute*, Moscow; Public Council on the protection of patients' rights attached to Roszdravnadzor, *Rosgosstrakh-Medicine*, Moscow, Russia

In accordance with «The rules of safety for operating of medical equipment products in the institutions of health service. General requirements», approved by the Ministry of Health Service of the USSR 27.08.1984, patients' safety must be ensured by using of the established measures and means of protection. Item 4.11 stipulates: «It is prohibited for the staff to use the electrical equipment without previous acquaintance with the principle of its work and the dangers, that may arise during its operation».

Цель. Упорядочение терминологии по проблеме безопасности пациентов, информирование о правилах правового регулирования безопасности пациентов и риска.

Приказом МЗ и СР от 20.07.07 г. № 488 утверждена Классификация медицинских технологий в зависимости от степени потенциального риска применения в медицинских целях по трем классам:

- класс 3 - медицинские технологии с высокой степенью риска, оказывающие прямое (хирургическое) воздействие на органы и ткани организма; пластические реконструктивные операции; медицинские технологии, связанные с использованием клеточных технологий и генных манипуляций, трансплантации органов и тканей;

- класс 2 - медицинские технологии со средней степенью риска, оказывающие прямое (хирургическое) воздействие на кожу, слизистые оболочки и естественные полости организма; терапевтические, физиотерапевтические и хирургические манипуляции в дерматокосметологии;

- класс 1 - прочие медицинские технологии.

Государственный стандарт РФ 17.05.2000 г. № 140-ст «Изделия медицинские. Классификация в зависимости от потенциального риска применения» предусматривает:

- изделия со средней степенью риска: жесткие и гибкие эндоскопы; аппараты для ИВЛ (стационарные и портативные), газоанализаторы и увлажнители, кислородная аппаратура, в том числе кислородные ингаляторы, аппараты УВЧ, СВЧ, КВЧ, НЧ магнитотерапии и лазерной терапии, лабораторная техника, облучатели ультрафиолетовые, инфракрасные и поляризованного света, хирургические отсасыватели, диализаторы и магистрали кровопроводящие, контейнеры для хранения и транспортировки крови;

- изделия с повышенной степенью риска: измерители пульса и сердечных сокращений, пульсоксиметры, кардиоанализаторы, мониторы, в том числе прикроватные, для палат интенсивной терапии, операционные, для матери и плода, реографы, плетизмографы, электрокардиографы одно- и многоканальные, электрокардиоскопы, электроэнцефалографы, аппараты и комплексы для топической диагностики; аппараты гамма-терапевтические, аппараты для внутривенного и ингаляционного наркоза, дефибрилляторы, комплексы кардиореанимационные, аппараты электро-, крио- и лазерные хирургические, изделия для соединения костей, передвижные комплексы;

- изделия с высокой степенью риска: аппараты для гемодиализа, гемосорбции, лимфосорбции, аппараты искусственного кровообращения и другие изделия, замещающие жизненно важные органы, литотрипторы, кардиостимуляторы, в том числе имплантируемые, устройства для инфузии и переливания крови, протезы кровеносных сосудов, протезы клапанов сердца, имплантаты и эндопротезы.

В соответствии с «Правилами техники безопасности при эксплуатации изделий медицинской техники в учреждениях здравоохранения. Общие требования», утв. Минздравом СССР 27.08.1984 безопасность пациентов должна обеспечиваться применением установленных мер и средств защиты. Пунктом 4.11 прямо предусмотрено: «Персоналу запрещается использовать электрическое оборудование, не ознакомившись предварительно с принципом его работы и опасностями, которые могут возникнуть при эксплуатации».

ПРОБЛЕМЫ БЕЗОПАСНОСТИ ПАЦИЕНТА ПРИ ОКАЗАНИИ ОРТОПЕДО-ТРАВМАТОЛОГИЧЕСКОЙ ПОМОЩИ В СИСТЕМЕ ОМС

Старченко А.А., Зинланд Д.А., Третьякова Е.Н., Макарова И.Г., Штин Е.В., Чернышова Т.Г., Сорокина В.В., Тарасова О.В., Салдуева О.В., Гуженко М.Д., Гончарова Е.Ю.

ГУ «Московский областной научно-исследовательский клинический институт им. М.Ф. Владимирского», Общественный совет по защите прав пациентов при Росздравнадзоре, «Росгосстрах-Медицина», г. Москва, Россия

THE PROBLEMS OF PATIENT'S SAFETY DURING RENDERING OF ORTHOPEDIC-AND-TRAUMATOLOGICAL AID IN THE SYSTEM OF COMPULSORY HEALTH INSURANCE

Starchenko A.A., Zinland D.A., Tretiyakova E.N., Makarova I.G., Shtin E.V., Chernyshova T.G., Sorokina V.V., Tarasova O.V., Salduyeva O.V., Guzhenko M.D., Goncharova E.Yu.

State Institution The Vladimirsky Moscow Regional Scientific Research Clinical Institute, Moscow; Public Council on the protection of patients' rights attached to Roszdravnadzor, Rosgosstrakh-Medicine, Moscow, Russia

The reasonable risk of medical intervention is characterized by meeting the following terms: 1) the use of a method of diagnostics or treatment is indicated; 2) the aim can't be achieved without risk; 3) the risk of iatrogenic complication is less, than the risk of unfavorable outcome without the method using; 4) the occurrence of harmful consequences is only possible, but not inevitable; 5) all the less dangerous methods of diagnostics and treatment have been used without positive result; 6) a physician expects the possible complications of the method used and take measures for their prevention, timely determination and treatment; 7) patient's consent to make risky medical activities has been got.

Цель. Упорядочение терминологии по проблеме безопасности пациентов, информирование о правилах правового регулирования безопасности пациентов и риска в системе обязательного медицинского страхования.

Статья 238 Уголовного Кодекса РФ устанавливает ответственность за оказание услуг, не отвечающих требованиям безопасности жизни или здоровья потребителей, которая предполагает наказание штрафом в размере до трехсот тысяч рублей или лишением свободы на срок до двух лет; при причинении тяжкого вреда здоровью или смерти пациента - лишением свободы на срок до шести лет; при причинении по неосторожности смерти двум или более лицам - лишением свободы на срок от четырех до десяти лет. Статьей 7 Закона РФ «О защите прав потребителей» установлено право потребителя на безопасность услуги. Требования, которые должны обеспечивать безопасность услуги для жизни и здоровья потребителя являются обязательными и устанавливаются законом или в установленном им порядке. Единый перечень продукции, подлежащей обязательной сертификации, утв. постановлением Правительства РФ от 01.12.2009 г. N 982 (в ред. постановления Правительства РФ от 17.03.2010 N 149): материалы хирургические, средства перевязочные (бинты гипсовые медицинские, повязки медицинские стерильные, пакеты перевязочные медицинские) изделия протезно-ортопедические материалы хирургические, средства перевязочные: изделия медицинские эластичные фиксирующие и компрессионные; изделия для внутреннего протезирования; изделия травматологические: изделия травматологические, устройства для фиксации бедренных костей, имплантаты для остеосинтеза.

Безопасность медицинского вмешательства – отсутствие необоснованного риска при допущении обоснованного риска медицинского вмешательства, выполняемого по показаниям в соответствии с имеющимся заболеванием с учетом противопоказаний к вмешательству или с диагностической целью. Риск медицинского вмешательства – вероятность наступления неблагоприятного исхода для жизни или здоровья пациента, а также вероятность недостижения той цели, ради которой проводится медицинское вмешательство; оценивается экспертом:

а) по наличию объективных и субъективных условий для возникновения неблагопритяного исхода или недостижения поставленной цели медицинского вмешательства;

б) по выполнению объема и качества профилактических мер неблагоприятного исхода и недостижения цели медицинского вмешательства.

Обоснованный риск медицинского вмешательства характеризуется выполнением следующих условий: 1) применение метода диагностики или лечения показано; 2) цель не может быть достигнута без риска; 3) риск развития ятрогенного осложнения меньше, чем риск неблагоприятного исхода без применения данного метода; 4) наступление вредных последствий лишь возможно, но не неизбежно; 5) использованы без положительного результата все менее опасные методы диагностики и лечения; 6) врач предвидит возможные осложнения применяемого метода и предпринимает меры для их предотвращения, своевременного выявления и лечения; 7) получено согласие пациента на применение рискованных медицинских действий.

ПРОТЕЗИРОВАНИЕ ГОЛЕНИ И БЕДРА ПРИ ДЕФОРМАЦИЯХ И КОНТРАКТУРАХ СУСТАВОВ УСЕЧЕННОЙ КОНЕЧНОСТИ

Сусляев В.Г., Соболев С.Е., Щербина К.К.

ФГУ «Санкт-Петербургский научно-практический центр медико-социальной экспертизы, протезирования и реабилитации инвалидов имени Г. А. Альбрехта Федерального медико-биологического агентства России», г. Санкт-Петербург, Россия

LEG AND FEMUR PROSTHETICS FOR DEFORMITIES AND CONTRACTURES OF AMPUTATED LIMB JOINTS

Susliayev V.G., Sobolev S.E., Shcherbina K.K.

Federal State Institution *The Saint Petersburg Scientific and Practical Center of Medical and Social Expertise, Prosthetics and Rehabilitation of the Disabled named after G.A. Albrecht of Federal Medical and Biological Agency of Russia,* St. Petersburg, Russia

The technology of manufacturing the combined receiving shells of leg and femur prostheses for complicated and atypical prosthetics in the presence of the deformities and contractures of the segment amputated has been developed. The technology proposed has been evaluated in 47 disabled persons. As a result of the clinical trials performed it has been established that the constructions of the combined receiving shells of leg and femur prostheses provide for uniform distribution of loading the lower limb segments being applied prosthetically, improvement of both absorption and motor function. Comprehensive biomechanical examination has demonstrated the topicality of using silicone covers for patients with lower limb amputations in order to ensure optimal functioning of the prosthesis and the locomotor system. The use of the silicone covers provides for soft tissue protection, softening in the area of bone prominences and sensitive zones, optimal prosthesis attachment, compensation of impact loads and stump comfort increase, contributes to circulation improvement, protection of skin integuments and sensitive scar tissue from excessive friction. There are no signs of circulation aggravation in amputated segments in patients with vascular pathology.

После ампутации голени и бедра, особенно в проксимальной части, нередко формируются сгибательные и сгибательно-отводящие контрактуры суставов. Наличие ограничений объема движений, контрактур и деформаций суставов, деформаций культи и сегментов усеченной конечности приводит к необходимости назначения приемных гильз сложной конструкции.

Наиболее эффективными и современными приемными гильзами протезов голени и бедра являются конструкции с использованием силиконовых чехлов. Силиконовый чехол служит посредником между кожными покровами и внутренней поверхностью приемной гильзы, защищая культю и обеспечивая максимальный комфорт при пользовании протезом. При этом силиконовый чехол выполняет амортизирующую функцию и фиксирует протез. Вязко-эластическая природа силикона обеспечивает плотное прилегание чехла к коже культи и не допускает тангенциальных нагрузок, тем самым предупреждает образование потертостей кожи проблемных участков, в том числе с дефектами рубцовых тканей, в процессе ходьбы на протезе. Силиконовые материалы обеспечивают в наибольшей степени снижение давления на костные выступы и чувствительные зоны.

На выбор комплектации протеза, конструктивное исполнение приемной гильзы с использованием силиконового чехла кроме наличия деформаций и контрактур влияет величина укорочения сегмента. Величина укорочения усеченного сегмента влияет на выбор способа крепления силиконового чехла (замковое или вакуумное крепление), на размещение устройств, демпфирующих нагрузки на культю, на выбор коленного модуля в протезе бедра, модуля стопы.

Наличие деформаций и контрактур усеченного сегмента является показанием к назначению беззамковых силиконовых чехлов или чехлов с замками, не интегрированными с регулировочно-соединительными устройствами (РСУ). Это объясняется тем, что ось культи значительно отклоняется от линии сборки протеза.

Наличие контрактур зачастую исключает применение комплекта адаптеров к замковому устройству для модулей сборки протеза с несущей гильзой, фиксированной посредством соединения с корпусом замка. Поэтому требуется использование замковых модулей, не интегрированных с РСУ. Использование замковых модулей, не интегрированных с РСУ, приводит к необходимости изготовления приемной гильзы со специальной вкладной гильзой. Изготовление вкладной и несущей гильзы позволяет распределить между ними функции в составе протеза.

При таком конструктивном решении замок для фиксации силиконового чехла разобщен с гильзовым РСУ, которое устанавливают на несущей гильзе. Замок для фиксации силиконового чехла размещается в корпусе вкладной гильзы. При этом вкладная гильза, прежде всего, выполняет функцию культеприемника с надетым силиконовым чехлом и одновременно обеспечивает фиксацию соединительного стержня в замке. В результате вкладная гильза выполняет функции протеза на культе, передачи движений усеченного сегмента и управления протезом. Несущая гильза выполняет функцию соединения приемной гильзы с другими модулями протеза и одновременно воспринимает основные статические и динамические нагрузки при эксплуатации протеза. Несущая гильза конструктивно выполняется так, чтобы в ней размещалась и фиксировалась вкладная гильза с

установленным на ней замком силиконового чехла, при этом ось несущей гильзы должна совмещаться с линией-осью сборки протеза. Для открытия и закрытия замка при пользовании протезом на корпусе несущей гильзы в проекции фиксатора замкового устройства вырезается окно.

В ФГУ «СПб НЦЭПР им. Альбрехта ФМБА России» разработана технология изготовления совмещенных приемных гильз протезов голени и бедра для сложного и атипичного протезирования при наличии деформаций и контрактур усеченного сегмента. Технологический процесс включает следующие основные операции: выбор и примерка силиконового чехла и вспомогательных приспособлений; изготовление гипсового негатива и позитива культи голени и бедра с силиконовым чехлом; изготовление вкладной гильзы; примерка вкладной гильзы; изготовление примерочной несущей гильзы; сборка протеза голени и бедра с примерочной несущей гильзой; примерка и пробное ношение протеза голени и бедра; изготовление постоянной несущей гильзы из термопластов; изготовление постоянной несущей гильзы из полимерного композиционного материала; сборка, примерка и пробное ношение протеза голени и бедра с постоянной несущей гильзой. Разработанная технология оформлена в виде двух технологических инструкций 21312.25000.00035 «Изготовление приемных гильз голени при сложном и атипичном протезировании» и 21312.25000.00036 «Изготовление приемных гильз бедра при сложном и атипичном протезировании».

Данная технология разработана из материалов, комплектующих изделий, оборудования, инструментов и технологической оснастки, поставляемых отечественными и зарубежными поставщиками, в том числе: РКК «Энергии», ЗАО «Триада-Орто», НПП «ОМТЕКС», фирма «Otto Bock», фирма «WTB BINDER», фирма «MEMMERT Gmbh+Co. RG» и др.

В соответствии с разработанной технологией изготовлено 30 протезов голени и 26 протезов бедра для 47 инвалидов в возрасте от 18 до 75 лет, лишившихся конечностей в результате травм, осложнений сахарного диабета и облитерирующих заболеваний сосудов нижних конечностей.

В результате проведенных клинических испытаний приемных гильз голени и бедра усовершенствованных конструкций в условиях Центра с использованием инструментальных методов, в том числе биомеханических методов (динамоплантография, подография, ихнография и др.) было установлено, что конструкции совмещенных приемных гильз протезов голени и бедра обеспечивают равномерное распределение нагрузок на протезированные сегменты нижних конечностей. Анализ статодинамической функции ходьбы испытуемых на протезах голени и бедра с силиконовыми чехлами показал улучшение амортизационной и двигательной функции. Комплексное биомеханическое обследование показало актуальность применения силиконовых чехлов для пациентов с ампутациями нижних конечностей с целью обеспечения оптимального функционирования протеза и опорно-двигательного аппарата. Использование силиконовых чехлов обеспечивает в наибольшей степени защиту мягких тканей, смягчение в области костных выступов и чувствительных зон, оптимальное крепление протеза, компенсацию ударных нагрузок и повышение комфортности культи, способствует улучшению кровообращения, обеспечивает защиту кожных покровов и чувствительной рубцовой ткани от избыточного трения. У пациентов с патологией сосудов не отмечаются признаки усугубления кровообращения усеченных сегментов.

Достигнуты положительные результаты протезирования пациентов при коротком рычаге усеченного сегмента, при деформациях культи голени и бедра с рубцово-измененными покровами, а также при контрактурах вышестоящих суставов и, как следствие, при значительном отклонении оси культи от линии сборки протеза за счет нового конструктивного исполнения приемных гильз и использования силиконовых чехлов с замковыми устройствами, не интегрированными с РСУ.

Разработанная в ФГУ «СПб НЦЭПР им. Альбрехта ФМБА России» технология изготовления совмещенных приемных гильз протезов голени и бедра может быть рекомендована для промышленного применения при сложном и атипичном протезировании голени и бедра в условиях протезно-ортопедических предприятий и реабилитационно-технических центров РФ.

ЛУЧЕВАЯ ДИАГНОСТИКА В АСПЕКТЕ ХИРУРГИЧЕСКОГО ЛЕЧЕНИЯ ТРИГЕМИНАЛЬНОЙ НЕВРАЛГИИ

Топольскова Н.В., Щедренок В.В., Себелев К.И., Могучая О.В.

ФГУ «Российский научно-исследовательский нейрохирургический институт им. проф. А.Л. Поленова Минздравсоцразвития России», г. Санкт-Петербург, Россия

RADIAL DIAGNOSTICS WITH RESPECT TO SURGICAL TREATMENT OF TRIGEMINAL NEURALGIA

Topolskova N.V., Shchedrenok V.V., Sebelev K.I., Moguchaya O.V.

Federal State Institution *The Russian Polenov Scientific Research Neurosurgical Institute of the Ministry of Health and Social Development of Russia*, St. Petersburg, Russia

Complex radial examination has been made in 53 patients with neuralgia of the trigeminal nerve (TN) at the age of 55±4 years with the disease duration of 12±3 years. Additional MRT images of pons lateral cisterns in the zone of TN root entrance into the pons were made for evaluating the cisternal part of TN and its relation with adjacent vessels. Three groups were singled out by the results of the MR-studies made: patients with vasoneural conflict

(32 patients), those with neurovascular contact (19) and TN compression by bone exostoses (2). The greatest part consisted of patients with vasoneural compression – these are clearly revealed MR-signs of TN root compression as a vascular loop causing nerve compression (most often that of the superior cerebellar artery), as well as this is a deformation and displacement of TN root in the site of compression.

Цель исследования – изучение возможностей лучевой диагностики при хирургическом лечении тригеминальной невралгии.

Материал и методы. Проведено комплексное лучевое обследование 53 пациентов с невралгией тройничного нерва (ТН). Возраст больных составил 55±4 года, длительность заболевания - 12±3 года. Обследование выполнено с использованием МРТ «Signa Exsite Medical system» 1,5 Тл GE и СКТ «Philips Brilliance 6S».

В настоящее время разработаны программы, предназначенные для визуализации сосудистых структур, нацеленные на усиление потока и, одновременно, на погашение сигнала от неподвижных тканей.

Стандартный протокол исследования головного мозга позволяет выявить его морфологические изменения на ранних стадиях. Для оценки цистернальной части ТН и его взаимоотношения с предлежащими сосудами получали дополнительные МРТ-изображения области боковых цистерн моста в зоне входа корешка ТН в мост. Для этого были использованы программы AX T2 FSE 8 мм и T1 SPGR. Всем пациентам была также выполнена МРА сосудов головного мозга (программа AX 3D TOF SPGR). Существенно дополняет протокол обследования пациента исследование с контрастным веществом.

Методику трехмерной реконструкции изображения проводили с использованием MPR (Multi-Planar Reformatting – многоплоскостное переформатирование) и MIP (Maximum Intensity Projection – проекция значений максимальной интенсивности). Обработку и просмотр изображений головного мозга пациентов осуществляли при помощи редактора eFilm Workstation 3.0.

Результаты и их обсуждение. Блок срезов устанавливали в зоне входа корешка ТН в мост. На изображениях, полученных в результате применения Т2, на фоне гиперинтенсивного ликвора корешок ТН визуализировался как структура, изоинтенсивная по отношению к белому веществу головного мозга, расположенная в одной из боковых цистерн моста; проходящие сосуды имеют гипоинтенсивный сигнал по Т2ВИ.

На изображениях, полученных в результате применения Т1 SPGR, на фоне гипоинтенсивного ликвора корешок ТН визуализируется четко, а с помощью контрастного усиления можно также визуализировать прилежащие сосудистые структуры.

По результатам проведенных МР-исследований было выделено 3 группы: пациенты с вазоневральным конфликтом (32 больных), нейроваскулярным контактом (19) и компрессией ТН костными экзостозами (2). Большую часть составили больные с вазоневральной компрессией – это четко выявленные МР-признаки компрессии корешка ТН в виде петли сосуда, вызывающей сдавление нерва (чаще всего верхней мозжечковой артерии), а также деформация и смещение корешка ТН в месте компрессии.

Вторая группа - это пациенты с нейроваскулярным контактом корешка ТН и сосуда (чаще всего верхней каменистой веной). Третья группа состояла из 2 больных. Костные разрастания выявлялись в области верхушки пирамидки височной кости, вызывающие грубую деформацию предмостовой цистерны и корешка ТН. Обследование было дополнено СКТ головного мозга.

Выводы. Комплексное современное лучевое исследование, включающее использование специальных программ и дополнительное контрастирование, позволяет уточнить показания к хирургическому вмешательству при тригеминальной невралгии и определить его возможный объем.

ЛИМФАТИЧЕСКАЯ АНТИБИОТИКОТЕРАПИЯ В КОМПЛЕКСЕ ХИРУРГИЧЕСКОГО ЛЕЧЕНИЯ ПРОЛЕЖНЕЙ И ТРОФИЧЕСКИХ ЯЗВ

Тураханов А.О., Холиков Ш.Р.

Научный центр вертебрологии МЗ РУз, г. Андижан, Узбекистан

LYMPHATIC ANTIBIOTIC THERAPY IN COMPLEX OF SURGICAL TREATMENT OF DECUBITAL AND TROPHIC ULCERS

Turakhanov A.O., Kholikov Sh.R.

Scientific Center of Vertebrology of the Ministry of Health of the Republic of Uzbekistan, Andizhan, Uzbekistan

A technique for surgical treatment of decubital and trophic ulcers has been developed and introduced. The technology and stages of the technique performance are described. It turns out well to increase the area of lumbogluteal flap by 100-120% as a result of tissue stretch. This gives the possibility to close the large-size decubital ulcers of sacrum acutely and suture the donor wound with local tissues without using free grafting with a split flap. The technique of endoexpander dermotension with lymphatic antibiotic therapy is valid for treatment of trophic consequences in patients with severe injuries of the spine, it is reliable and technically simple, it allows to close the wound defect properly.

Для закрытия обширных дефектов кожи в области пролежня и трофических язв применяют комбинированную кожную пластику, при которой ложе лоскута закрывают путем аутодермопластики. Однако операция проводится в несколько этапов, под трансплантатом расщепленной кожи часто образуются гематомы, которые ведут к его некрозу.

Эти обстоятельства обусловили начало поиска способа операции, который позволил бы увеличить размеры свободного лоскута и разрешить проблему закрытия донорского дефекта местными тканями. Нами (совместно с проф. Мадазимовым М.М.) разработан и внедрен способ хирургического лечения (Патент № 3488) пролежней и трофических язв.

Суть операции: В поясничную область подфасциально имплантируется специально подготовленный силиконовый или латексный баллон - тканевой расширитель для «выращивания» и удлинения необходимого лоскута для будущей пластики дефекта мягких тканей. Нами использованы экспандеры российского производства, представляющие собой латексные емкости с плотным нерастяжимым основанием и растяжимым куполом. При достижении адекватного размера лоскута производится пластика дефекта кожи в области пролежня расширенным пояснично–ягодичным лоскутом. Донорская рана закрывается местными тканями. В период лечения больному проводится лимфатическая антибиотикотерапия по методике, предложенной Республиканским научным центром лимфологии МЗ РУз.

Методика выполнения способа состоит в следующем: производится продольный разрез кожи, подкожной клетчатки и фасции в пояснично-ягодичной области длиной 6-8 см. Подфасциально тупым и острым путем формируется карман, размерами на 1 см больше, чем размеры имплантируемого силиконового баллона – расширителя. При этом очень важно не повредить сосудистую ножку, из которой кровоснабжается лоскут. После тщательного гемостаза в сформированный подфасциальный карман имплантируют тканевой расширитель соответствующего размера, объема и формы. Клапанную трубку расширителя оставляют подкожно или через отдельное отверстие выводят наружу. С целью предупреждения смещения тканевого расширителя (баллона) между широчайшей мышцей спины и подкожной клетчаткой накладывают фиксирующие швы в шахматном порядке через кожный разрез, и таким образом кожная рана изолируется от кармана. Это надежно предупреждает расхождение краев раны и значительно ускоряет процесс тканевого растяжения. С целью устранения свободного пространства между расширителем и карманом, после завершения операции в тканевой расширитель вводят 40-70 мл раствора фурацилина, не создавая нагрузку на кожные швы.

Первый сеанс инфузии раствора в расширитель производят через 7-8 дней после операции. Всего выполняют 8-10 сеансов с 4-5 дневными интервалами. Разовый объем раствора, вводимый в расширитель, не должен превышать 20 % от имеющегося объема.

Сроки дозированного растяжения кожи зависят от необходимого размера лоскута, т.е. от размеров пролежня + 2 см для предотвращения натяжения при сшивании. При размерах пролежня до 10,0 х 8,0 см сроки растяжения - 1 мес., в случаях больших дефектов - 15-20,0 х 10-15,0 см потребуется временной интервал в 1,5 месяца.

После достижения адекватного размера пояснично-ягодичного лоскута для пластики пролежня крестца и первичного закрытия донорской раны производят его забор. Отступая 2-3 см от краев тканевого расширителя к его центру, рассекают кожу, подкожную клетчатку и фасцию. Обнажают соединительнотканную капсулу, образованную вокруг тканевого расширителя. Последнюю осторожно рассекают и удаляют расширитель. Производят мобилизацию лоскута по общепринятой методике.

В результате тканевого растяжения удается увеличить площадь пояснично-ягодичного лоскута на 100-120 %. Это позволяет одномоментно закрыть больших размеров пролежни на крестце и ушить донорскую рану местными тканями, не прибегая к свободной пластине расщепленным лоскутом.

Таким образом, считаем, что метод эндоэкспандерной дермотензии с лимфатической антибиотикотерапией правомерен при лечении трофических последствий у больных с тяжелыми повреждениями позвоночника, надежен и технически прост, позволяет полноценно закрыть раневой дефект.

ОПРЕДЕЛЕНИЕ СРОКОВ ВМЕШАТЕЛЬСТВ ПО ЗАКРЫТИЮ ДЕФЕКТОВ СВОДА ЧЕРЕПА

Цех Д.В., Сакович В.П., Бухер М.М.

ГОУ ВПО «Уральская государственная медицинская академия Росздрава», г. Екатеринбург, Россия

TIMING OF INTERVENTIONS OF FILLING CRANIAL VAULT DEFECTS

Tsekh D.V., Sakovich V.P., Bukher M.M.

State Educational Institution of Higher Professional Education *The Ural State Medical Academy of Russian Health Service*, Yekaterinburg, Russia

The results of treatment have been analyzed for 35 patients, operated on within the period of 2004-2009 and subjected to early cranioplasty for the presence of extensive defect of cranial vault after the decompression cranial trepanation performed. When the surgery was planned, brain CT was performed to determine defect volume and create a graft model using stereolytography. Titanium plates of 0.6-mm width were used as a graft.

All the patients were operated on within the period up to two months from the time of primary surgery making. Surgical treatment with preoperative computer modeling was performed under general anesthesia. Good aesthetic and functional results were achieved in all the patients operated, as well as improvement of general condition, absence of pyo-septic complications. Early cranioplasty is a safe and important surgical intervention.

Введение. Долгое время в отечественной нейрохирургии доминирующей была выжидательная тактика по отношению к дефектам свода черепа. Считалось, что пластическое закрытие дефектов, в связи с опасностью возникновения гнойных осложнений, следует проводить только по окончании формирования оболочечно-мозгового рубца. Воздержанное отношение к ранней краниопластике при черепно-мозговой травме сохраняется и в настоящее время. В то же время известно, что грубый оболочечно-мозговой рубец является одним из наиболее важных составляющих синдрома трепанированного черепа, приводящего к деформации мозга, нарушению гемо- и ликвороциркуляции, атрофии мозга и эпилептическим припадкам.

Патолого-анатомическими и клинико-экспериментальными работами ряда авторов было доказано, что указанное осложнение можно предупредить ранней краниопластикой.

Среди всех дефектов свода черепа, дефекты, возникшие в результате декомпрессивных краниоэктомий, являются наиболее большими по площади. Декомпрессивная краниоэктомия является самостоятельным хирургическим вмешательством или частью оперативного вмешательства, направленного на удаление внутричерепного объемного процесса в случаях неконтролируемого или прогнозируемого отека мозга.

В дальнейшем, по мере нормализации внутричерепного давления, столь значительный дефект запускает различные патологические процессы, описанные выше. В настоящее время различными авторами предложено множество пластических материалов для закрытия дефектов свода черепа, каждый из которых имеет свои преимущества и недостатки. Но с учетом размеров дефекта и сложности конфигурации максимально подходящими являются индивидуальные моделированные титановые пластины, позволяющие осуществить полное закрытие дефекта с максимальным эстетическим результатом.

Цель. Улучшение функциональных и косметических результатов в лечении пациентов с посттравматическими дефектами в ранние сроки.

Материалы и методы. В наблюдение включены 35 пациентов с большими и обширными дефектами свода черепа, которым в остром периоде черепно-мозговой травмы выполнена декомпрессивная трепанация черепа за период с 2004 по 2009 год. Из них 25 мужчин и 10 женщин.

При решении вопроса о проведении ранней краниопластики (до двух месяцев) учитывалось общее состояние больного (удовлетворительное состояние, уровень сознания по шкале ком Глазго 15 баллов), отсутствие пролабирования мозга в дефект и воспалительных изменений в области послеоперационного рубца. Противопоказанием к ранней краниопластике мы считали тяжёлое состояние пациентов с выраженными соматическими расстройствами, наличие признаков инфекции в ране.

При планировании операции выполнялась КТ головного мозга (без наклона линии Джентри) для определения объема дефекта и создания модели трансплантата при помощи стереолитографии.

В качестве трансплантата применены титановые пластины толщиной 0,6 мм.

Все пациенты оперировались в сроках до двух месяцев с момента проведения первичной операции. Оперативное лечение с дооперационным компьютерным моделированием проводилось в условиях общей анестезии. Длительность операции в среднем составляла 1,5 часа, в то время как без него - около 3 часов ($p<0,01$).

Результаты. При анализе ранних результатов – у всех прооперированных пациентов достигнут хороший эстетический и функциональный результат, улучшение самочувствия. Эстетический результат был обусловлен дооперационным индивидуальным моделированием. Улучшение функциональных нарушений в большинстве случаев касалось когнитивной сферы и уменьшения жалоб. Значительной динамики очаговой неврологической симптоматики не было. Гнойно-септических осложнений не выявлено.

Все прооперированные пациенты наблюдаются по настоящее время (оцениваются по шкале исходов Глазго через 6, 12 и 18 месяцев после краниопластики).

Обсуждение результатов. Течение травматической болезни головного мозга, а также ее клинические проявления зачастую не коррелируют с тяжестью травмы. Тем не менее, наличие дефекта свода черепа (особенно обширного) является дополнительным независимым негативным фактором, влияющим на течение травматической болезни (после того как пройдет острейший период и наступит регресс отека головного мозга).

Ряд показателей, полученных в нашей работе, таких как достижение хорошего эстетического результата и отсутствие гнойно-септических осложнений уже можно использовать как довод в пользу ранних краниопластик. Под функциональным результатом мы понимаем совокупность неврологической симптоматики и субъективных жалоб.

В нашем исследовании не зафиксировано случаев ухудшения неврологического статуса пациентов.

В настоящее время продолжается изучение динамики течения травматической болезни головного мозга у пациентов с большими и обширными декомпрессивными краниоэктомиями и проведенными в различные сроки краниопластиками.

Изучаются показатели мозгового кровотока, риски развития посттравматической гидроцефалии, а также оценивается неврологической статус.

Выводы. Ранняя краниопластика является безопасным и важным хирургическим вмешательством, влияющим на течение травматической болезни головного мозга, в первую очередь за счет предупреждения развития синдрома трепанированного черепа, обусловленного грубым оболочечно-мозговым рубцом, нарушением крово- и ликворообращения и рядом других факторов.

Титан является одним из идеальных материалов для краниопластики, т.к. обладает биологической инертностью, высокой механической устойчивостью, не токсичен и не магнитен.

Компьютерное моделирование с лазерной стреолитографией улучшает качество реконструктивных операций при дефектах и деформациях черепа и сокращает длительность операции.

Стереолитографию, как элемент реконструктивной операции, наиболее целесообразно использовать при больших (60 см^2) и обширных (более 60 см^2) по конфигурации и локализации дефектах и деформациях.

РЕАБИЛИТАЦИОННОЕ ОТДЕЛЕНИЕ КАК ОДНА ИЗ ФОРМ СТАЦИОНАРОЗАМЕЩАЮЩЕЙ МЕДИЦИНСКОЙ ПОМОЩИ

Шаповалова М.А., Корецкая Л.Р.

ГОУ ВПО «Астраханская государственная медицинская академия Росздрава»; НУЗ отделенческая больница на станции Астрахань-1 ОАО «РЖД», г. Астрахань, Россия

REHABILITATION DEPARTMENT AS A FORM OF MEDICAL CARE REPLACING THAT OF IN-PATIENT DEPARTMENT

Shapovalova M.A., Koretskaya L.R.

State Educational Institution of Higher Professional Education *The Astrakhan State Medical Academy of Russian Health Service*; *Non-State Health Institution* The Department Hospital of Astrakhan-1 Station of “RZhD” Open Joint-Stock Company*, Astrakhan, Russia*

The organization- and cost-related characteristics have been analyzed for the work of neurological department on the basis of *Non-State Health Institution The Department Hospital of Astrakhan-1 Station of “RZhD” Open Joint-Stock Company*, the costs for means distribution have been estimated, the structure of disease cost has been studied. It has been established that total disease cost for neurological diseases is high at the expense of social insurance budget expenditures and economic loss due to underproduction of regional gross product. A model of rehabilitation department has been worked out, and such a department can be considered as a form of in-patient-replacing technologies for neurological diseases. The economical effectiveness of rehabilitation department is realized at the expense of the absence of social insurance budget costs for patients subjected to preventive treatment; saving of the means resulted from manufactured production by the workers not hospitalized; reduction of the medical staff working around the clock; lack of costs for the patient maintaining in the hospital; reducing the fees for the use of space; the absence of food-, medicine-related and other expenses.

Приоритетным направлением в медицинском обеспечении населения в настоящее время является укрепление системы первичной медико-санитарной помощи, расширение услуг, оказываемых на уровне амбулаторного звена, и усиление профилактической направленности. Курс на инновационное развитие здравоохранения обусловлен необходимостью перехода на новый технологический уровень лечебно-диагностического процесса и организационно-управленческой деятельности.

Но, увлекшись введением технологических новшеств, нельзя забывать, что в медицине, в том числе в неврологии, существуют малозатратные технологии, доказавшие свою эффективность и выдержавшие проверку временем. Важно помнить также об актуальных социально-психологических задачах медицины и не потерять при реформах модель системы «врач-пациент».

Нами проанализированы организационные и стоимостные характеристики работы неврологического отделения на базе НУЗ Отделенческая больница на станции Астрахань-1 ОАО «РЖД», дана оценка затрат на распределение денежных средств, изучена структура стоимости болезни.

Нами установлено, что общая стоимость болезни при неврологических заболеваниях являлась высокой за счет расходов по бюджету социального страхования и экономических потерь от недопроизводства валового регионального продукта.

Для оптимизации медицинской помощи нами разработана модель реабилитационного отделения, которое можно рассматривать как одну из форм стационарозамещающих технологий при неврологических заболеваниях.

Экономическая эффективность реабилитационного отделения реализуется за счет отсутствия расходов по бюджету социального страхования на пациентов при профилактическом лечении; экономии средств, получаемых на производстве от выработанной продукции не госпитализированными в стационар работниками при профилактическом лечении; сокращения круглосуточно работающего медицинского персонала; отсутствия

затрат на содержание пациента в лечебном учреждении, снижение платы за использование площадей, отсутствие расходов на питание, медикаменты и др.

Кроме того, при лечении больных используются малозатратные методы лечения, такие как массаж, мануальная терапия, иглорефлексотерапия, психотерапия, что также немаловажно в условиях сложившейся неблагоприятной экономической ситуации в стране.

Реабилитационное отделение включает в себя физиотерапевтическое отделение, отделение ЛФК, отделение психотерапии, кабинет мануальной терапии, кабинет рефлексотерапии, школу больных (по заболеваниям).

Задачами последних являются обучение больных здоровому образу жизни, правильному двигательному стереотипу, физическим упражнениям и медицинские рекомендации, в зависимости от диагноза. Отбор пациентов в реабилитационное отделение проводится врачом терапевтом и неврологом при ежегодных профилактических осмотрах и диспансеризации. После сбора анамнеза, клинической оценки кандидат на лечение направляется к врачу реабилитационного отделения. Реабилитационное отделение позволяет повысить интенсивность и эффективность работы поликлиники, увеличить объем оказываемой помощи.

Основным ожидаемым результатом организации реабилитационного отделения является снижение заболеваемости. Окупаемость проекта прогнозируется за счет отдаленных результатов: ожидаемое повышение приверженности пациентов к профилактическому лечению и, как следствие, снижение заболеваемости, что приведет к значительной экономии средств бюджета. Учитывая, что одной из приоритетных задач отечественной системы здравоохранения является развитие инфраструктур, которые поддерживают здоровье населения, предложенная нами профилактическая программа приобретает особую значимость и может быть рекомендована для внедрения как в целом в отрасли, так и в региональных лечебных учреждениях системы органов здравоохранения.

ПЕРВЫЙ ОПЫТ ИСПОЛЬЗОВАНИЯ ТРАНСКРАНИАЛЬНОЙ МИКРОПОЛЯРИЗАЦИИ ГОЛОВНОГО МОЗГА В ЛЕЧЕНИИ ПОСТТРАВМАТИЧЕСКОЙ ХРОНИЧЕСКОЙ ГОЛОВНОЙ БОЛИ

Щеколова Н.Б., Дроздов С.Н., Шугар О.П.

ГОУ ВПО «Пермская государственная медицинская академия им. ак. Е.А. Вагнера Росздрава» г. Пермь, Восстановительный центр травматологии и ортопедии «Родник», Пермский край, Россия

THE FIRST EXPERIENCE OF THE BRAIN TRANSCRANIAL MICROPOLARIZATION USE IN TREATMENT OF POSTTRAUMATIC CHRONIC HEADACHE

Shchekolova N.B., Drozdov S.N., Shugar O.P.

State Educational Institution of Higher Professional Education *The Perm Vagner State Medical Academy of the Russian Health Service*, Perm; “Rodnik” Restorative Center of Traumatology and Orthopaedics, the Perm Krai, Russia

The technique of the brain transcranial micropolarization (BTCMP) was used in treatment of 7 patients with posttraumatic chronic headaches. The intensity of headache by VAS scale before the BTCMP course being performed made up 7-10 points on the average. The syndrome of vegetative dysfunction of slight or moderate manifestation degree was revealed in all the patients, as well as subclinically marked anxiety or the anxiety-and-depressive syndrome. The dysfunction of the brain diencephalic structures, non-specific diffuse changes in the brain bioelectrical activity were registered by EEG. The number of procedures per course didn’t exceed 8. Two months and half a year after the BTCMP course made the decrease of headache intensity by VAS scale up to 3-5 points was registered in patients subjectively. Normalization of vegetative parameters was noted (the decrease of emotional lability manifestations, sweating, sense of limb chill and numbness, the normalization of sleep, the increase of work capacity, the sense of energy burst). When re-testing was performed by HADS hospital scale, the complete disappearance of anxiety-and-depressive components or their significant decrease was noted to one or another extent. When EEG-studies were repeated, alfa-rhythm intensity increased, pathological theta- and delta-components decreased, the parameters of diencephalic dysfunction decreased.

Синдром посттравматической хронической головной боли - одно из самых частых последствий черепно-мозговых травм. При этом следует учитывать не только снижение качества жизни и страдание больных с головной болью, но и социальные аспекты этой распространенной патологии: травмируются преимущественно люди молодого возраста, пострадавшие теряют возможность полноценного трудоустройства и решения экспертных вопросов при определении годности к службе в Армии.

В лечении больных с посттравматическими хроническими головными болями использовали метод транскраниальной микрополяризации головного мозга (ТКМП ГМ). Оценивали клинические особенности, психоэмоциональный статус, вегетативные показатели и биоэлектрическую активность головного мозга.

Транскраниальная микрополяризация головного мозга представляет собой разновидность электропроцедур, при которой используется постоянный ток очень низких величин (0,02-0,3мА), пропускаемый через токопроводящие электроды площадью от 1 до 5 $см^2$. Длительность каждой процедуры составляет от 30 до 45 минут. Количество процедур подбирается индивидуально и составляет от 5 до 9, 2-3 раза в неделю.

Электроды устанавливаются на проекционные области головного мозга над определенными корковыми полями в соответствии со стандартной анатомо-топографической схемой Кронлейна-Брюсовой, локализационными картами К. Клейста.

Курс лечения ТКМП ГМ проведен 7 больным с посттравматическими хроническими головными болями. Интенсивность головной боли по шкале «VAS» до проводимого курса ТКМП ГМ составляла в среднем 7-10 баллов. У всех больных был выявлен синдром вегетативной дисфункции легкой или средней степени выраженности, а также субклинически выраженная тревога или тревожно-депрессивный синдром. На ЭЭГ регистрировали дисфункцию диэнцефальных структур головного мозга, неспецифические диффузные изменения биоэлектрической активности головного мозга в виде раздражения оральных отделов ствола головного мозга с активацией его структур и ликвородинамические нарушения.

Процедуры транскраниальной микрополяризации головного мозга проводились по схеме «тормозного режима»: экспозиция электродов - более 35 минут, воздействие проводилось на структуры стволовой ретикулярной формации, на структуры правой орбитофронтальной коры, на структуры медиобазальных отделов фронтальной коры. В среднем количество процедур на курс не превышало 8. После проведенного курса ТКМП ГМ через 2 месяца и через полгода у больных субъективно регистрировали снижение интенсивности головной боли по шкале «VAS» до 3-5 баллов. Отмечалась нормализация вегетативных показателей (снижение проявлений эмоциональной лабильности, уменьшение потливости, чувства зябкости, онемения в конечностях, нормализация сна, повышение работоспособности, чувство прилива сил). При повторном тестировании по госпитальной шкале HADS в той или иной степени отмечалось либо полное исчезновение тревожно-депрессивного компонентов, либо их значительное уменьшение. При повторном проведении ЭЭГ-исследования увеличивалась интенсивность альфа-ритма, уменьшались патологические тэта- и дельта составляющие, уменьшались показатели диэнцефальной дисфункции.

В основе положительного эффекта от процедур ТКМП ГМ лежит активация структур ретикулярной формации головного мозга, нормализация корково-подкоркового нейродинамического баланса, нормализация баланса нейротрансмиттеров, в результате чего создается оптимальный для данных условий процесс, который способствует мобилизации резервных возможностей ЦНС.

Процедура ТКМП ГМ при лечении посттравматических головных болей приводит не только к значительному уменьшению их интенсивности, а в ряде случаев - к полному купированию, но и к нормализации вегетативных показателей, улучшению психоэмоционального статуса пациента, а соответственно и повышению его качества жизни. Все вышеизложенное позволяет рекомендовать эту методику как альтернативу медикаментозному лечению головных болей.

РЕЗУЛЬТАТЫ И ПЕРСПЕКТИВЫ ФУНКЦИОНАЛЬНЫХ ИССЛЕДОВАНИЙ В ЛЕЧЕНИИ ОРТОПЕДО-ТРАВМАТОЛОГИЧЕСКИХ БОЛЬНЫХ С ПОМОЩЬЮ МЕТОДА Г.А. ИЛИЗАРОВА

Щурова Е.Н., Щуров В.А., Долганова Т.И., Долганов Д.В., Меншикова Т.И., Гребенюк Л.А., Горбачева Л.Ю.

ФГУ «Российский научный центр «Восстановительная травматология и ортопедия» им. акад. Г.А. Илизарова» Минздравсоцразвития России, г. Курган, Россия

RESULTS AND PROSPECTS OF FUNCTIONAL INVESTIGATIONS IN TREATMENT OF ORTHOPEDIC-AND-TRAUMATOLOGIC PATIENTS USING THE ILIZAROV METHOD

Shchurova E.N., Shchurov V.A., Dolganova T.I., Dolganov D.V., Menshchikova T.I., Grebeniuk L.A., Gorbacheva L.Yu.

Federal State Institution The Russian Ilizarov Scientific Center *Restorative Traumatology and Orthopaedics* of the Ministry of Health and Social Development of Russia, Kurgan, Russia

The special features of blood supply, biomechanics of soft tissues and functional state of the lower limbs during transosseous distraction osteosynthesis according to the Ilizarov method, as well as the degree of functional recovery after the treatment made and its result prediction were investigated regularly in the laboratory of functional investigations of FSI RISC “RTO”. Planned in future research is aimed at the optimization of the rehabilitative process of orthopedic-and-traumatologic patients on the basis of diagnostics improvement and the evaluation of the reserves of functional adaptation of the locomotor system muscles and vessels.

Лаборатория функциональных исследований ФГУ «РНЦ «ВТО» им. акад. Г.А. Илизарова была создана 40 лет назад и на протяжении всего этого периода сотрудники лаборатории проводили исследование функционального состояния пациентов на всех этапах лечебно-реабилитационного процесса при использовании метода Г.А. Илизарова.

В лаборатории были разработаны оригинальные методики исследования: методика оценки биомеханических свойств костного регенерата в процессе лечения травматологических больных, биомеханическая дорожка для исследования опорных реакций стопы, устройства для изучения поперечной твердости мышц и упругости кожных покровов, динамометрические стенды для оценки силовых характеристик мышц нижних конечностей, в том числе и в условиях чрескостного остеосинтеза аппаратом Илизарова.

В диссертационных исследованиях, выполняемых под руководством проф. В.А. Щурова, в лаборатории планомерно изучались особенности кровоснабжения, биомеханики мягких тканей и функционального состояния нижних конечностей в процессе чрескостного дистракционного остеосинтеза по методу Г.А. Илизарова, степень функционального восстановления после проведенного лечения и прогнозирование его результатов. Исследовалось влияние возрастных резервов периферического кровообращения на процесс компенсации недостаточности кровоснабжения у больных с хронической ишемией нижних конечностей при лечении по методу Г.А. Илизарова. Была изучена динамика функций опорно-двигательной системы при коррекции с помощью аппарата Г.А. Илизарова нарушенного естественного роста нижних конечностей у детей и подростков. Анализировалась роль тканевой гидратации в вегетативном обеспечении конечности при чрескостном остеосинтезе по Г.А. Илизарову. Изучалось влияние функциональной нагрузки поврежденной конечности на восстановление сократительной способности мышц и репаративную регенерацию кости при лечении по методу Г.А. Илизарова закрытых переломов костей голени. Также была прослежена динамика функциональных свойств и биомеханических характеристик мягких тканей голени в процессе естественного роста и при удлинении с помощью аппарата Илизарова. Были определены особенности кровообращения и биомеханических свойств конечностей у больных с дефектами костей голени при лечении по методу Илизарова.

Внедрение в практику способа интраоперационной оценки микроциркуляции структур спинного мозга при повреждении и компрессии у больных с заболеваниями и повреждениями позвоночника и спинного мозга позволило не только определить текущее состояние больного, но и в значительной степени прогнозировать результаты лечения при использовании аппарата наружной транспедикулярной фиксации.

Исследования проф. В.А. Щуровым больных с нарушениями мозгового кровообращения в процессе формирования дистракционного регенерата костей свода черепа позволил проанализировать особенности динамики функционального состояния данной категории больных.

Использование сотрудниками лаборатории высокопроизводительных ультразвуковых и биомеханических установок способствовало открытию широких возможностей исследовательской работы для углубленного изучения функционального состояния больных в условиях лечебно-реабилитационного процесса. Данные установки позволяют оценивать особенности изменения структуры мышц и кожных покровов, формирования и кровоснабжения костного регенерата. При этом изучались ранние проявления нарушения осанки у детей и подростков, нарушение распределения нагрузки на различные отделы стопы при стоянии и ходьбе. Проводились исследования особенностей газового режима в тканях конечности не только при недостаточности артериального притока, но и у больных с врожденными и приобретенными заболеваниями, травматическими повреждениями.

Планируемые в дальнейшем исследования направлены на оптимизацию реабилитационного процесса ортопедо-травматологических больных на основе совершенствования диагностики и оценки резервов функциональной адаптации мышц и сосудов опорно-двигательной системы, выявление особенностей перестройки опорно-двигательной системы у больных с осложненным спондилолистезом, анализ адаптационно-компенсаторных изменений функции мочевыделительной системы у больных с позвоночно-спинномозговой травмой на разных этапах лечебно-реабилитационного процесса.

L'OBSERVANCE DE LA CHECK LISTE OMS SÉCURITÉ BLOC OPÉRATOIRE (CL)

Patrice Papin

Centre hospitalier de Villefranche-sur-Saône, France

СОБЛЮДЕНИЕ ПРАВИЛ ЧЕК-ЛИСТА ВОЗ О БЕЗОПАСНОСТИ В ОПЕРБЛОКЕ

Патрис Папэн

Лечебный центр, г. Вильфранш-сюр-Саон, Франция

En France, la gestion des risques médicaux est devenue un élément important de la pratique quotidienne. La check liste sécurité au bloc opératoire (CL) de l'Organisation Mondiale de la Santé (OMS) est devenu un élément moteur dans le développement de la culture sécurité au bloc opératoire. De nombreux pays ont adopté la CL, l'ont modifié ou non, adapté à leur culture et au développement de leur système de santé.

En France, la CL est utilisée de façon relativement généralisée et est connue par l'immense majorité des acteurs au bloc opératoire qui pour la plupart lui reconnait un intérêt pour améliorer la sécurité des patients au bloc. La CL permet de réagir à des non conformités, d'éviter des évènements indésirables graves, des « Never Happens », en respectant les valeurs éthiques professionnelles.

L'observance de la CL peut se définir ainsi comme l'absence d'omission ou de réalisation partielle pendant une période donnée. Si la CL est largement utilisée dans les blocs, elle ne l'est pas toujours de manière optimale, c'est à dire avec des vérifications croisées et un échange d'informations au sein de l'équipe au moment de la pause avant incision. L'utilisation de la CL peut être aussi partielle et/ou à postériori. La réalisation partielle apporte la satisfaction que quelque chose a été fait, l'action pour l'action. Le lien entre le but et l'action a été perdu. Deux facteurs peuvent

jouer un rôle dans la difficulté de mise en place d'une check liste, l'ignorance de la complexité et des violations permanentes pour assurer une productivité de soin, l'ignorance du risque par les chirurgiens et le mangement.

D'un coté, les objectifs ciblés par la CL peuvent être regardés comme éléments secondaires par des chirurgiens qui jugent que l'objectif final est la réalisation de l'acte quelles qu'en soient les conditions. De l'autre coté, plutôt l'encadrement, il existe une méconnaissance des compromis incessants et des violations faits par les acteurs pour permettre la réalisation de l'acte et assurer une productivité maximale.

L'impression pour les chirurgiens que l'erreur de coté est peu fréquente voire exceptionnelle comme le risque anesthésie, est en contradiction avec ce que révèle la littérature. Ces erreurs dont la fréquence est de l'ordre de 10^{-5} à 10^{-4}, sont beaucoup plus communes que ne le pensent les chirurgiens car elles sont peu révélées. Le niveau de risque au bloc opératoire par les décideurs mais aussi par les acteurs est méconnu ou non réaliste.

La CL fait aujourd'hui partie de l'acte technique en France. Elle fait partie des connaissances exigibles de tous les acteurs du bloc opératoire. Les compétences des professionnels du bloc opératoire doivent comprendre, outre les capacités théoriques et techniques habituellement évaluées, l'éthique, la communication et la collaboration ou travail d'équipe.

Conclusion

Les avis sont partagés sur la montée en charge de la CL en France : pour certains, ce n'est qu'une question de temps, la check-list progressant par effet « tâche d'huile », au même rythme (lent, mais inexorable) que toutes les évolutions au bloc opératoire ; pour d'autres, c'est une question d'urgence, si on ne fait rien rapidement, la CL va devenir (est devenu) une procédure administrative supplémentaire qui va se vider de son sens.

FROM KURGAN TO ITALY - THE LENGTHENING OF AN IDEA

Marco Sessa

AISAC Onlus (Italian Achondroplasia Society) President Abstract

ИЗ КУРГАНА В ИТАЛИЮ – УДЛИНЕНИЕ КАК ИДЕЯ

Марко Сесса

Президент Итальянского общества ахондроплазии, Италия

I was operate in Kurgan 1982. It was an heavy, hard and total experience who changed my body, my life and my way of thinking. When I came back to Italy my family understood that my experience must be became an opportunities for all the others who want to change their life.

In 1987 we founded AISAC - the Italian Society for Achondroplasia - to improve clinical efficiency, to emphasize the importance of the relationship between doctors and patients, to bring awareness to the problems related to diversity.

During years AISAC helped to improved the developing of the Italian orthopedic net with promoting comparison and educational meetings.

In 2010 AISAC coordinate the realization of the Guideline for Achondroplasia and promoted the press campaign against the bad use of word “dwarf” a metaphor of the approach to the diversity.

АЛФАВИТНЫЙ УКАЗАТЕЛЬ

Abdul Gani MoIIah, 295
Ahmad Altonsy Abdelsamie, 151, 152, 295, 296
Alexander Kirienko, 154
Asadullah Makhdoom, 155, 297
Balaji DR, 296
Dulal Datta, 295
Emal Wardak, 299
Gamal Ahmed Hosny, 154
Kh. A. Awal Rizvi, 295
Khaleeque Ahmed Siddiqui, 155, 297
Lascombes P., 120, 247
M. Mussa Wardak, 299
M.A. Akhund, 297
M.M. Ban, 295
Marco Sessa, 571
Mathew George, 296
Md. Golam Sarwar, 295
Md. Jahangir Alam, 295
Mehtab Ahmed Pirwani, 158
Mofakhkharul Bari, 152, 153, 298
Monaim Hossen, 295
Muhammad Faraz Jokhio, 155
Nabil Ahmad Almogazy, 152
Nobuyuki Takenaka, 156
Pasuale Cancelliere, 153
Patrice Papin, 570
Ph. Merloz, 157, 297
Pir Abdul Latif Qureshi, 155, 297
R.R. Kairy, 295
S. Rigal, 157, 297
Shibu John Varkey, 296
Takashi Matsushita, 156
Y. Yamano, 158, 461
Yoshinobu Watanabe, 156
Yunis H. Soomro, 158
Абабков Ю.В., 97, 204, 206, 207, 208
Абаков Ю.В., 203
Абдельмуталаб С.А., 279
Абдиев А.А., 58
Абдиев О.А., 52, 115
Абдулнасыров Р.К., 299, 335
Абдулхаков Н.Т., 53, 159, 211
Абдурасулов А.М., 160
Абдурахимов Ш.А., 377, 378, 380
Абдухаликов А.К., 380, 409, 410, 426, 449
Абдухаликов Б.А., 377
Абдухаликова Х.А., 409
Абрамов А.Н., 216
Агеев А.А., 137
Агеева Т.А., 543
Агранович О.Е., 54
Айвазян В.П., 161
Акимов А.З., 276, 277, 279
Акуленко А.В., 318, 319, 527
Алаторцев А.В., 124, 350, 381, 519
Алейников А.В., 82
Алекберов Д.А., 55
Александров Н.М., 55
Александров Ю.М., 527
Алексеев Д.Г., 250
Алибеков А.А., 212
Алиев А.С., 162
Алимов К.А., 366, 369, 427
Амроян Г.П., 161
Ананьев Н.И., 227
Андреев П.С., 163
Аникеев Н.В., 382, 430, 556, 557
Антониади Ю.В., 164, 165
Антонов Н.И., 499
Антонова Л.Н., 110
Антропова И.П., 287, 300, 301
Апель А.П., 257, 258
Аранович А.М., 57, 95, 96, 112, 126, 526
Арбузов Ю.В., 61
Арестов С.О., 398, 399
Арефьев И.Ю., 82
Арипов Ф.Э., 58
Аристов А.Ю., 243
Армеева Н.Ф., 406
Арсениевич В.Б., 383
Артемьев В.А., 60, 61
Аскаров С.Е., 321, 363
Асланов В.А., 235
Атаев А.Р., 125, 167, 168
Атаев Э.А., 125, 167, 168
Ауди К., 303, 304
Афанасьев А.П., 384
Афонин П.В., 348
Ахмадов Т.З., 385
Ахмедов Б.А., 125, 167, 168
Бабажанов Д.Э., 59, 81
Бабич М.И., 60, 61
Бабуркина Е.П., 418
Бабушкина Е.А., 104
Бабушкина И.В., 462
Багалиев М.М., 203
Багдасарьянц В.Г., 169
Багненко С.Ф., 169
Бадак И.С., 260, 261, 359, 360, 361, 362
Баев А.Е., 247
Бажанов С.П., 386
Баиндурашвили А.Г., 54
Баитов В.С., 352
Байимбетов Г.Дж., 170, 512
Байков Е.С., 387
Байлема Н.Я., 101
Баймурзин М.А., 74
Бакарджиева А.Н., 185, 527
Бакиев Б.К., 193, 194, 326, 328
Балашов А.В., 77, 547
Балаян В.Д., 64, 171
Барабаш А.А., 62, 63
Барабаш А.П., 62, 63, 64, 171, 463
Барабаш И.В., 62
Барабаш Ю.А., 62, 63, 64, 171, 463
Барков А.А., 302
Барков А.В., 302
Бартов М.С., 474
Басков В.Е., 547
Батаков Е.А., 250

Батршин И.Т., 65, 122, 388, 520
Батршина Ф.Р., 388
Батурин О.В., 381
Бахтеева Н.Х., 324, 325
Башкалина Е.В., 55
Безгодков Ю.А., 303, 304
Бейдик О.В., 172, 464
Бейсенов Б.О., 452
Белова С.В., 465
Белова Ю.С., 465
Белозеров О.И., 173
Беляков М.В., 389, 422
Белянин О.Л., 66, 67, 181, 312
Белянчиков С.М., 547
Бенеманский В.В., 463
Бердес А.И., 83, 91
Бердюгин К.А., 389, 411
Бердюгина О.В., 174, 175, 389
Бережной С.Ю., 68
Березенко М.Н., 257, 258, 356, 357, 358
Березин С.К., 88
Беручев А.В., 307
Берченко Г.Н., 202
Бесаев Г.М., 169
Бетц А.Е., 453, 454, 455
Бидный А.Р., 227
Биктимиров Р.Г., 390
Бирюкова М.Ю., 342
Битюков К.А., 421
Близнец Д.Г., 495
Блинникова В.В., 465
Блинов А.Е., 80
Бобров М.И., 176
Богосьян А.Б., 75
Божко А.М., 501
Бойчук С.П., 232, 234, 236, 283
Болотнова Т.В., 557
Борзунов Д.Ю., 69, 70, 100, 110
Борисова И.В., 515, 516, 517
Борковский А.Ю., 276
Бояр Е.В., 258
Бражкин С.Е., 333
Бреев Д.М., 258
Бреева О.М., 258
Брижань Л.К., 60, 61
Буклаев Д.С., 54
Буксеев А.Н., 258
Булатов С.Б., 184
Булгаков В.Н., 438
Бунов В.С., 376
Буравцов П.П., 71, 342
Бурнашов С.И., 97, 203, 204, 205, 206, 207, 208, 215, 275
Бурцев А.В., 396, 397
Буряченко Б.П., 61
Бухер М.М., 177, 565
Буценко В.А., 137
Быстрый К.Н., 337
Быстряков П.А., 260, 261, 359, 360
Вавилов В.Ю., 317
Валеев Е.К., 391
Валеев И.Е., 391
Валеев К.Е., 391
Варганов Е.В., 71, 73, 74, 294
Варламова О.Н., 80
Варсегова Т.Н., 466, 467, 473
Васильев В.Н., 305, 306
Васильев И.А., 468, 549
Введенский Б.П., 482
Введенский П.С., 75
Вдовин А.М., 281, 282
Вердиев В.Г., 401
Веревин А.В., 248
Веселов А.Г., 105
Виленский В.А., 128, 130
Виноградова Т.И., 389
Витковский Ю.А., 240
Влаская С.Э., 351
Власов А.А., 521, 522
Вовк Е.А., 222, 262, 263
Волгаев Б.К., 282
Волков Ю.А., 307
Волошин В.П., 320
Волчанский М.Е., 146
Воронин И.В., 260, 261, 359, 360, 361, 362
Воронина Е.И., 543
Воронков В.А., 307
Воронцова Т.Н., 179, 523
Вороньжев И.А., 447
Воскресенский О.Ю., 311
Гаврилов И.В., 438
Гаврилов М.А., 308, 311
Гаврюшенко Н.С., 420
Гажев А.Х., 180
Гайдышев А.И., 469
Галкин П.В., 495
Галушкина З.М., 474
Гарифуллов Г.Г., 92, 309, 310
Гаркавенко Ю.Е., 84
Гасанова А.Г., 340, 342, 374, 490, 491
Гегер М.Э., 265
Геращенко Н.И., 76
Гилев М.В., 118
Гильмутдинова Л.Т., 392, 393
Гиркало М.В., 311, 335
Гладкова Е.В., 331
Глазырин Д.И., 394
Говоров А.В., 84, 547
Годовых Н.В., 251, 432
Голованова М.В., 550
Голубев К.Е., 395
Голяна С.И., 77, 84
Гончаров М.Ю., 396
Гончарова Е.Ю., 559, 560, 561
Горбач Е.Н., 470, 471, 472, 473, 479, 490
Горбачева Л.Ю., 569
Горбунова З.И., 523
Гордиевская Е.О., 181, 312
Городниченко А.И., 182
Горякин М.В., 313
Гофман Ф.Ф., 57, 78
Гребенюк Е.Б., 79
Гребенюк Л.А., 78, 233, 569
Гребнева О.Л., 111, 489, 490, 491
Григорович К.А., 436, 441
Григорян А.С., 161

Громов А.В., 474
Грунина Т.М., 474
Губа А.Д., 101
Губин А.В., 396, 397
Гуженко М.Д., 559, 560, 561
Гунин К.В., 136
Гурина О.П., 80
Гусев М.Г., 424
Гусева В.Н., 389
Гусейнов Т.Ш., 182
Гуща А.О., 398, 399
Гюльназарова С.В., 191, 197, 314, 315, 322, 508, 524
Давидьянц Л.С., 133
Давтян Г.Г., 314
Давыдов В.А., 235
Давыдов О.Д., 104, 286, 394
Дамбинимаев А.В., 113
Данилкин М.Ю., 150
Данилов Д.Г., 224
Дарвин Е.О., 183
Дементьева Е.А., 80
Демин В.П., 281
Демчук Л.Ю., 258
Денисов А.С., 184, 400, 524
Деревянов А.В., 311
Джабборов Р.Т., 82
Джалилов Т.Я., 401
Джалилов Я.Р., 401
Джамбулатов Д.Ш., 89, 116, 117, 240, 241
Джумабеков С.А., 184, 475
Джураев А.М., 81, 82, 316
Джусоев И.Г., 169
Дзюба Г.Г., 476
Длясин Н.Г., 344
Дмитриев Г.И., 82
Долганов Д.В., 402, 525, 526, 569
Долганова Т.И., 126, 525, 526, 545, 569
Дорофеев Л.А., 389, 422
Дорохин А.И., 113
Дроздов С.Н., 400, 568
Дубоносов Ю.В., 403
Дудич С.Е., 538
Дунаев А.Г., 260, 261, 359, 360, 361, 362
Дьяков В.Н., 350, 519
Дьяченко А.А., 317, 370
Дьячков А.Н., 404
Дьячков К.А., 527
Дьячкова Г.В., 185, 197, 318, 319, 527
Дюльдина Ю.В., 330
Дюрягина О.В., 479, 480, 481
Егиазарян К.А., 186
Елгина К.В., 83, 91
Елизаров П.М., 329, 345
Еманов А.А., 473, 477, 492, 493, 503, 505, 517
Емкужев О.Л., 299, 311, 324, 325
Епифанцев А.Г., 438
Еремеев О.В., 137
Еремин А.В., 320
Ермаков А.М., 97
Ерофеев А.Т., 137
Ерофеев С.А., 476
Ерохин А.Н., 321, 405
Ершов О.А., 406
Есин И.В., 415
Ефимов А.В., 459
Ефремов И.М., 281, 282
Жарский А.Г., 258
Живцов О.П., 103, 213
Жиряков Д.Л., 164, 165
Журакулов Ш.А., 159, 211
Жучков А.Г., 345
Заварухин В.И., 84, 547
Загитова Г.Д., 392
Задорина О.И., 528
Зайцев В.А., 344, 529, 531
Закарян А.А., 169
Зарецков А.В., 172, 464
Зарицкий А.Ю., 151
Захаров А.В., 419
Захарьян В.Е., 443
Збараг Н.Н., 348
Збуржинский А.В., 164
Зверев Ф.Н., 164, 165
Зверев Э.С., 187
Зинланд Д.А., 559, 560, 561
Злобин А.В., 97, 203, 204, 205, 206, 207, 208, 335
Золотова Н.Н., 187, 189, 190
Золотушкин М.Л., 104, 530
Зоткин А.В., 531
Зоткин В.В., 349, 529, 531
Зубарева Т.В., 322
Зубиков В.С., 320, 350
Зубов Д.А., 85
Зуев П.А., 349
Зырянов М.Н., 191, 315
Зырянов С.С., 86
Зюзько Е.В., 537
Иванов А.М.,, 103, 176, 213
Иванов В.А., 173
Иванов В.И., 228
Иванов Г.П., 87
Иванов С.В., 323
Иванова О.Г., 370
Иванова Т.Н., 407, 408
Имамов А.М., 324, 325, 335
Иманалиев А.А., 192
Иманалиев А.Б., 184, 192
Ирисметов М.Э., 193, 194, 326, 327, 328
Ирисханов И.Р., 299
Ирьянов Ю.М., 478, 479, 480, 481
Ирьянова В.Н., 481
Ирьянова Т.Ю., 479, 480, 481
Исайкин А.А., 195, 532
Исаков Б.Д., 475
Исакова Т.М., 197
Искаков Р.Г., 71
Исупов А.А., 248
Ишутов И.В., 222
Кавалерский Г.М., 329
Кадиев М.А., 351
Кадыров А.А., 409, 410
Калиновский А.В., 543
Камека А.Л., 224, 225
Камердина Н.В., 370
Камолов Б.Х., 160
Канаев В.М., 88

Канышев Д.Е., 89
Каплун В.А., 198, 212
Каплунов А.Г., 90, 534
Каплунов О.А., 90, 534
Карасев А.Г., 199, 229, 237
Карасев Е.А., 200, 330
Карасева Т.Ю., 200, 330
Каренин М.С., 411
Каримов Х.М., 367
Карпенко А.В., 101
Карягина А.С., 474
Карякина Е.В., 331
Касимов А.Х., 170
Катунян П.И., 412, 413
Каурова Т.А., 414, 431, 457
Кауц О.А., 64, 171
Кафтырев А.С., 83, 91
Кащеев А.А., 399
Квасников О.И., 433
Кедров А.В., 390, 420
Кельметов Т.А., 92
Кенис В.М., 93, 94
Кених В.В., 137
Кесов Л.А., 332, 349
Кессидис Г.А., 201
Кесян Г.А., 202, 348
Киреев С.И., 172, 464
Кирпичев И.В., 333
Кирсанов К.П., 487
Кирсанова А.Ю., 488, 500
Киселев А.А., 416
Киселев А.М., 390, 415, 416, 419, 420
Клычкова И.Ю., 94
Ключников М.Ю., 248
Клюшин М.Н., 95, 96
Клюшин Н.М., 95, 96, 97, 203, 204, 205, 206, 207, 208, 215, 251, 274, 275
Клюшник Т.П., 412
Кобилов Р.К., 367
Кобызев А.Е., 484
Кобылкин К.С., 508
Ковалев Г.А., 482
Коваленко А.Н., 210, 269, 310
Коваленко П.И., 451
Коваленко-Клычкова Н.А., 94
Ковинька М.А., 111, 489, 490, 491, 510
Кодиров М.Ф., 159, 211, 255
Коженков Д.В., 90
Козел Н.П., 339
Козюков В.Г., 98, 99
Колесник И.В., 263
Колесников М.А., 309
Коломийченко Ю.А., 133, 447
Колотыгин Д.А., 334
Колчанов К.В., 417
Колчев О.В., 70, 100
Колчерина В.В., 535, 536
Колчин Д.В., 101
Комолкин И.А., 80, 101, 384
Кондратенко М.Г., 370
Кондрахин И.С., 476
Кононович Н.А., 470, 483, 484, 485, 486, 492, 510
Конюченко Е.А., 450
Копысова В.А., 212
Корепанов А.Р., 348
Корецкая Л.Р., 567
Корж Н.А., 418
Коркин А.А., 102
Коркин А.Я., 78, 102
Коровин О.А., 249
Королев Р.С., 103, 213
Королева С.В., 338
Коршунова Г.А., 313
Косимов А.А., 512
Котенко И.А., 537
Котова О.С., 403
Коченова Е.А., 54
Кочетков Ю.С., 214
Краснов В.В., 484, 487, 488, 500
Крашенинников М.Е., 413
Криворучко Г.А., 149, 417
Кровяков А.А., 351
Кротенков П.В., 419, 420
Кудрина Н.В., 537
Кудрявцева И.П., 315
Кузнецова Е.И., 215, 335, 490
Кузнецова Н.Л., 104, 230, 286, 287, 288, 301, 530, 542
Кукелев Ю.В., 421, 424
Куклин Д.В., 389, 422
Куксов В.Ф., 216, 217
Кулеш П.Н., 129
Кулиев Б.С., 192
Куликов О.А., 423
Купатадзе Д.Д., 105
Купкенов Д.Э., 218, 219
Куракина С.И., 537
Курманов А.Г., 351
Курносенков В.В., 442
Кустуров В.И., 220
Кустурова А.В., 220
Кутбиддинов Ш., 377
Куценко С.Н., 106, 107, 108, 109, 221
Куценко Ю.С., 107, 109
Кучиев А.Ю., 508
Кушалиев Х.С., 110
Лаврова Н.В., 474
Ладейщиков В.М., 400
Ладонин С.В., 222, 262, 263
Лазарев А.Ю., 273
Ларионов А.А., 110, 364
Ларионова Т.А., 223, 346, 347, 538, 539, 546, 551
Лебедева М.Н., 425
Левицкий А.Е., 442
Левченко К.К., 172, 464
Левченков А.П., 277
Леин Г.А., 424
Лемешкин С.С., 136
Леонов В.А., 279
Леонова С.Н., 224, 225
Леончук Д.С., 204, 205, 207, 275
Леончук С.С., 87
Летов А.С., 299, 335, 344
Линник А.А., 337
Линник С.А., 337
Лисов С.О., 98
Литвин Ю.П., 226

Литвинов С.Д., 227, 426
Лихачев С.В., 383
Лобанов Г.В., 272
Лобов Л.Л., 227
Логвиненко В.В., 226
Лоздовский А.А., 501
Ломтатидзе Е.Ш., 228
Лукин С.Ю., 266, 267, 268
Лукьянов Д.С., 425
Лунева С.Н., 111, 229, 264, 469, 489, 490, 491, 492, 493, 494, 496, 502, 503, 504, 510, 541
Лунин В.Г., 474
Лысенко Н.С., 131, 132, 133
Львов С.Е., 317, 333, 338, 370
Магдиев Д.А., 186
Макаров А.Б., 304
Макарова И.Г., 559, 560, 561
Макарова О.А., 230
Макарова Э.Б., 495
Макаровский А.Н., 407
Макушин В.Д., 110, 145, 339, 365, 373, 376
Маланин Д.А., 136, 146
Малахов В.А., 448
Маликова Л.А., 310
Малышева Е.Н., 542
Мальчевский В.А., 339
Мамаев В.И., 322
Маматов Б.Ю., 410, 426, 449
Маменков А.С., 276, 277, 279
Мандров А.В., 311
Маничева О.А., 389
Марков Д.А., 299, 335
Марков И.И., 227, 426
Маркова В.И., 426
Мартель И.И., 231, 232, 233, 234
Матвеев Р.П., 235
Матвеева Е.Л., 340, 342, 374
Махер Абдулрахим, 547
Махкамов Т.Т., 427
Махова А.Н., 222
Мацукатов Ф.А., 234, 236, 237, 238, 292
Мельченко Е.В., 343
Мензорова Н.В., 104, 530
Меншикова Т.И., 569
Менщикова Т.И., 112
Меркулов В.Н., 113
Мещерягина И.А., 428, 436, 441
Мильштейн М.И., 542
Минасов Б.Ш., 429
Минин А.М., 443
Мирзоян А.Э., 239
Мироманов А.М., 240
Миронова О.Б., 240
Мирпаязов О.Х., 427
Митин М.М., 232
Митина Ю.Л., 527
Митрейкин Ю.В., 266, 267, 268
Митрофанов А.И., 70
Митрофанов В.А., 351
Митрофанов В.Н., 103, 176, 213
Митюнин Д.А., 106, 108, 221
Михайлов А.Г., 205, 208
Михайлов В.М., 218, 219
Михайлова Е.А., 404, 436
Мишина Д.М., 474
Мишинов С.В., 543
Могучая О.В., 382, 414, 430, 431, 457, 458, 556, 557, 563
Моисеев Ю.И., 210
Мосин К.А., 74
Моховиков Д.С., 150
Мукменов М.М., 164, 165
Мурадисинов С.О., 79
Мурадханов Р.Г., 307
Муромцев В.А., 344, 349
Мурылев В.Ю., 329, 345
Мусихина И.В., 75
Мухамадеев А.А., 114, 115
Мухаметова А.М., 392
Мухаммеджанов М.Ю., 52, 115
Мухтяев С.В., 423, 428, 437
Мушкин А.Ю., 124, 389, 403, 422, 519
Муштаева Ю.А., 451
Набоков В.В., 105
Назаров А.Е., 257, 258, 356, 357, 358
Назаров Д.В., 547
Наконечный Г.Д., 83, 91
Накоскин А.Н., 492, 493, 496
Накоскина Н.В., 252, 253
Нальгиев А.Х., 89, 116, 117, 240, 241
Нарзикулов У.К., 189, 190
Науменко З.С., 285, 432
Наумов С.В., 258
Нахапетян Т.Г., 202
Неретин А.С., 87
Нестеров Н.Н., 337
Нетылько Г.И., 501
Никитин К.Е., 474
Никитин С.Е., 544
Никифоров Р.Р., 106, 108, 221
Николайчук Е.В., 545
Никольский А.В., 266, 267, 268
Нинель В.Г., 386
Новиков К.И., 79, 138
Новикова М.В., 425
Новичихин А.В., 226
Новоселов К.А., 337
Норкин А.И., 383
Норкин И.А., 115
Носивец Д.С., 242
Обухов И.А., 118, 119, 243, 244
Овечкина Т.А., 474
Овсянникова А.Д., 547
Овчинников Д.В., 245
Овчинников Е.Н., 223, 346, 347, 546
Овчинников С.А., 277, 279
Оганян В.Э., 161
Одарченко Д.И., 476
Окроев С.И., 443
Оксимец В.М., 272
Орешков А.Б., 77, 547
Осипенко А.В., 508
Осипова Е.В., 340, 342, 374, 487, 493
Останин А.А., 468
Островский В.В., 386
Отман И.Н., 412

Очеретина Р.Ю., 496
Очкуренко А.А., 348
Ошкуков С.А., 320
Павелко А.В., 107, 109
Павленко Н.Н., 332, 344, 349, 529, 531
Пакишев В.В., 258
Панасенко С.В., 253
Паренко М.П., 276
Парфенов Э.М., 339
Паршиков М.В., 544
Паськов Р.В., 433
Пахомова М.А., 246
Пейкер А.Н., 412, 413
Пендюрин И.В., 543
Перецманас Е.О., 350, 381, 519
Пермяков М.В., 75
Персова Е.А., 331
Перфильев А.М., 548
Петров Д.Ю., 136
Петров С.В., 55, 82
Петрова К.А., 114, 115
Петровская Н.В., 472, 485, 486, 510, 511
Пивень И.М., 375
Питенин Ю.И., 245
Пичугин Ю.В., 281
Плетников В.И., 210
Плюснин Ю.П., 290
Полетаева Н.Н., 474
Половников Е.В., 549
Полынцев Д.Г., 151
Поляк Н.Ю., 351
Помогаева Е.А., 244
Попков А.В., 248, 471
Попков Д.А., 120, 247
Попов А.В., 434
Попов В.В., 501
Попов В.П., 434
Попов С.М., 290
Потапов И.В., 413
Потехина Ю.П., 550
Прокопьев Д.С., 206
Протазов А.Г., 276
Прохоренко В.М., 362
Прудникова О.Г., 404, 432, 435, 436, 437, 451
Раджабов Х., 327
Ражабов Х.С., 193, 194, 326, 328
Разумникова О.М., 548
Рамский Р.С., 108
Расулов М.Р., 193, 326, 327, 328
Раткин И.К., 438
Рахимов Б.М., 249
Рахматуллаев Х.Р., 439
Резник Л.Б., 265
Репина И.В., 551
Реутов А.И., 121
Рехов А.В., 224, 225
Решетников А.Н., 313, 351
Решетникова Ю.С., 440
Рогачев В.Н., 250
Роднова И.Г., 407, 408, 422
Розова Л.В., 251, 285, 432, 490
Романенко С.А., 252, 253
Ромашов П.П., 337
Роменский К.Н., 254
Россик О.С., 423, 428, 441
Ростовцев А.В., 248
Ротт А.Н., 442, 443
Рубашкин С.А., 324, 325
Рубштейн Е.Б., 495
Рудниченко К.В., 257, 258
Рузиев Н.Т., 82
Рузикулов У.Ш., 189, 190
Рукин Я.А., 329, 345
Русанов А.Г., 171
Русова Т.В., 352, 387
Рыжов А.В., 249
Рыжов В.И., 216, 217
Рябова Е.Н., 250
Рябых С.О., 444, 445, 446
Саваев А.А., 141
Саваев Ф.А., 141
Савельев С.Н., 348
Савин Д.М., 437, 451
Савченко П.А., 434
Садиков А.А., 427
Садовая Т.Н., 122
Садовой М.А., 122
Сазонова Н.В., 346, 347, 539, 545
Сайфутдинов М.С., 123, 149, 499
Сакалов Д.А., 353, 354
Сакович В.П., 177, 565
Салдуева О.В., 559, 560, 561
Самохин А.Г., 549
Самусенко Д.В., 253
Сандомирский Б.П., 482
Сапаев З.Э., 159, 211, 255
Сароян С.В., 239
Сафарян П.А., 161
Сафонова Г.Д., 497, 498
Сафронов А.А., 284, 370
Сафронова Л.Н., 537
Сахабутдинова А.Р., 392, 393, 429
Сбродова Л.И., 489, 518
Свешников А.А., 256, 552, 553, 555
Себелев К.И., 382, 458, 563
Севостьянов А.Н., 98, 99
Севостьянова Т.А., 124
Семихин А.С., 474
Сергеев К.С., 89, 433
Сергеев С.М., 426
Сергиенков М.А., 474
Сердобинцев М.С., 83, 91, 389, 408, 422
Сердюченко С.Н., 139
Серпенинова Н.Н., 543
Сертакова А.В., 355
Сизова Т.В., 123, 149, 499
Силантьева Т.А., 111, 487, 488, 489, 490, 491, 500
Сименач Б.И., 418
Симонова И.А., 556, 557
Скворцов А.П., 163
Скоморошко П.В., 130
Скопинцев М.И., 214
Скороглядов А.В., 125, 257, 258, 356, 357, 358
Скрипкин Е.В., 527, 546
Скрипников А.А., 126, 149, 404
Скрябин В.Л., 184, 400

Скрябин Е.Г., 258, 259, 440, 557
Слободской А.Б., 260, 261, 359, 360, 361, 362
Смирнова Н.В., 315
Смирных А.Г., 258, 259
Соболев С.Е., 562
Соболева Л.А., 474
Соколовский О.А., 139
Солдатов Ю.П., 127, 187, 223, 321, 363
Соловьев А.В., 249, 277
Соломин Л.Н., 128, 129, 130, 151, 179, 501
Солошенко И.В., 447
Сонис А.Г., 262, 263
Сорокин М.А., 258
Сорокин О.И., 282
Сорокина В.В., 559, 560, 561
Спузяк Р.М., 133
Спузяк М.И., 131, 132, 133, 447, 448
Спузяк С.М., 133, 448
Старченко А.А., 559, 560, 561
Степаненко П.А., 205, 207
Степанов М.А., 471, 472, 486, 506, 507, 511, 517
Степанов Р.В., 527
Степанова Ю.А., 94, 134
Стогов М.В., 111, 138, 229, 469, 489, 491, 496, 502, 503, 504, 505, 535, 536, 539, 541
Стожаров В.В., 169
Стрельцов А.В., 135
Ступак В.В., 468, 543, 548, 549
Ступина Т.А., 473, 487, 506, 507
Стэльмах К.К., 288
Субботин А.И., 119
Субботина М.Е., 474
Суринков Д.Б., 364
Суслова Г.А., 421
Сусляев В.Г., 562
Тагирова З.С., 393
Тажин К.Б., 135
Талашова И.А., 492, 493, 496
Тания С.Ш., 169
Тарасова О.В., 559, 560, 561
Тенилин Н.А., 75
Тепленький М.П., 339, 365, 376
Терентьев Д.И., 329, 345
Тетерин О.Г., 136, 146
Тетерин П.С., 304
Тимохина В.И., 80
Титаренко С.В., 228
Тихомиров Д.А., 289, 290
Ткачук А.П., 474
Ткачук Е.А., 111, 229, 264, 489, 491, 502, 504, 535, 536, 541
Токарев А.Е., 99
Токова Ф.И., 277, 279
Топольскова Н.В., 563
Трахтенберг И.Ш., 495
Третьякова Е.Н., 559, 560, 561
Трифонова Е.Б., 287, 495, 508
Тропин В.И., 71
Тропин Д.В., 71
Тропина Е.Ю., 460
Трофимова С.И., 54
Трухачев В.С., 345
Трухачев И.Г., 434
Тулупов А.Н., 169
Туляганова Л.Я., 141
Тураханов А.О., 426, 449, 564
Туренков С.В., 137
Турсунова С.А., 366, 369
Тушина Н.В., 138, 229, 491, 503, 505, 535, 536, 541
Тырнов И.С., 110
Тюляев Н.В., 179, 523
Тюрина Е.В., 557
Тютюнников А.В., 265
Тягунов Д.Е., 150
Углев О.И., 55
Ульрих Э.В., 384, 396, 444, 445, 446
Ульянов В.Ю., 450
Умников А.С., 60, 61
Урьев Г.А., 139
Усикова А.Д., 501
Усков О.Н., 182
Усков С.А., 240
Усмонов Ф.М., 326, 327, 328, 367
Устюжанинова Е.В., 394
Утехин А.И., 128
Уханов К.А., 128
Ушаков С.А., 266, 267, 268
Файзиматов М.А., 366, 368, 369
Фартдинов М.Ф., 309, 310
Фарыгин В.А., 195, 532
Федоров М.А., 247
Филаретова Т.В., 370
Филимонова Г.Н., 509, 510, 511, 513, 518
Филиппов В.А., 276
Фроленков А.В., 313
Хакимов М.Р., 269
Хакимов Ш.К., 140, 142, 170
Халиков А.М., 327
Халиков Ш.Р., 449
Халимов Р.Д., 316
Хамидов А.М., 410, 426, 449
Хмызов С.А., 131, 132
Ходжанов И.Ю., 140, 141, 142, 170, 270, 372, 512
Холиков А.М., 193, 326, 328
Холиков Ш.Р., 378, 564
Хомченков М.В., 423, 428, 437, 441
Хомяков Н.В., 195, 532
Хохлов П.О., 370
Хошимов А.А., 81
Хошимов А.Р., 367
Хошимов Р.А., 142, 270
Хрыпов С.В., 371
Хубаев Н.Д., 234, 236, 237, 238, 271
Худжанов А.А., 143, 144
Худобин В.Ю., 272
Худяев А.Т., 451
Хужаназаров И.Э., 270, 372
Цай Д.А., 212
Цех Д.В., 177, 565
Цой И.В., 163
Цысляк Е.С., 225
Чабдаров Н.У., 452
Чайников И.Н., 370
Чакушин Б.Э., 208
Чегуров О.К., 145, 340, 373, 374
Челноков А.Н., 273, 375

Челябиев Э.М., 401
Чепелева М.В., 274, 275, 334, 335
Червонный А.С., 381
Чернаков А.Ю., 57
Чернигов Ю.В., 476
Черницын Д.Н., 164, 165
Чернов С.В., 543
Черных Е.Р., 468, 549
Чернышова Т.Г., 559, 560, 561
Чернявский М.А., 146
Чертин Н.С., 110
Чертков А.К., 453, 454, 455
Чижова М.В., 458
Чилилов А.М., 168
Чиркова И.В., 150
Чиркова Н.Г., 365, 376
Чуфаровская Ю.О., 252
Шабалин Д.А., 150
Шабанов В.Г., 173
Шаповалова М.А., 567
Шарапова Н.Е., 474
Шарая А.А., 181
Шармазанова Е.П., 131, 132, 133, 448
Шаропов Р.Р., 316
Шатохин В.Д., 276, 277, 279
Швед Н.С., 275
Шведовченко И.В., 147, 148
Шевалаев Г.А., 281, 282
Шевела Е.Я., 468
Шевченко К.В., 172
Шеин А.П., 149
Шигарев В.М., 283
Шилин В.А., 284
Шинкевич А.В., 226
Шипилин С.Н., 390
Шипицына И.В., 285, 494
Шихалева Н.Г., 150, 291
Шкляренко А.П., 456
Шлыков И.Л., 286, 287, 288, 301, 542
Шляхов В.И., 97, 203, 206, 208
Шнайдер А., 243
Штадлер Д.И., 454, 455
Штин Е.В., 559, 560, 561
Шугар О.П., 568
Шульга А.Е., 386
Шутов Р.Б., 102
Щедренок В.В., 382, 414, 430, 431, 457, 458, 556, 557, 563
Щеколова Н.Б., 289, 290, 400, 524, 568
Щепкина Е.А., 130, 151
Щербина К.К., 562
Щудло М.М., 291, 514, 515, 516, 517
Щудло Н.А., 150, 291, 513, 514, 515, 516, 517
Щуров В.А., 271, 292, 397, 545, 569
Щурова Е.Н., 459, 460, 569
Юрченков С.В., 216, 217
Юшков Б.Г., 300
Ягудин Р.Х., 391
Языкин М.О., 279
Якиманская Ю.О., 472, 511, 518
Яковлев С.В., 74, 293, 294
Япрынцев В.А., 74