Министерство здравоохранения и социального развития РФ

Российская академия медицинских наук

Федеральное государственной учреждение «Российский научный центр «Восстановительная травматология и ортопедия» им. акад. Г.А. Илизарова Федерального агентства по высокотехнологичной медицинской помощи»

Южно-Уральский научный центр РАМН

Межрегиональная общественная организация «Ассоциация по изучению и применению метода управляемого чрескостного остеосинтеза»

Материалы научно-практической конференции

«ИЛИЗАРОВСКИЕ ЧТЕНИЯ»

3-4 июня 2010 г.
г. Курган

УДК 616.71-001+617.3
ББК 54.58

Материалы конференции Илизаровские чтения. – Курган, 2010. – 870 с.

РЕДАКЦИОННЫЙ СОВЕТ:

- Дьячков А.Н. – доктор медицинских наук, профессор (главный редактор);
- Волокитина Е.А. – доктор медицинских наук;
- Солдатов Ю.П. – доктор медицинских наук;
- Борзунова О.Б.

Компьютерный набор – Алексеева И.И.

Компьютерная верстка – Бутынцева Л.В.

ISSN 1028-4427

© ФГУ «РНЦ «ВТО» им. акад. Г.А. Илизарова Росмедтехнологий», 2010

© Коллектив авторов, 2010

ОГЛАВЛЕНИЕ

ДИСТРАКЦИОННЫЙ МЕТОД ЛЕЧЕНИЯ ЛОЖНЫХ СУСТАВОВ ЛАДЬЕВИДНОЙ КОСТИ 37
Абакаров А.А., Абакаров А.А. 37

РАЗВИТИЕ МЕТОДОВ ЛЕЧЕНИЯ КОСТНЫХ КИСТ У ДЕТЕЙ И ПОДРОСТКОВ 38
Абакаров А.А. 38

КЛИНИКА, ДИАГНОСТИКА И ЛЕЧЕНИЕ ВРОЖДЕННОГО ГИПЕРФАЛАНГИЗМА У ДЕТЕЙ.....41
Агранович О.Е.....41

ДИНАМИКА РЕНТГЕНОМОРФОЛОГИЧЕСКОЙ ПЕРЕСТРОЙКИ КОСТЕЙ СТОПЫ ПРИ УСТРАНЕНИИ HALLUX VALGUS.....44
Алинагиев Б.Д.....44

ОПЫТ ЛЕЧЕНИЯ БОЛЬНЫХ СТАРШЕЙ ВОЗРАСТНОЙ ГРУППЫ С ПЕРЕЛОМАМИ ШЕЙКИ БЕДРА.....47
Антониади Ю.В., Черницын Д.Н., Жиряков Д.Л., Мукменов М.М., Зверев Ф.Н. 47

ЗАКРЫТЫЙ ИНТРАМЕДУЛЛЯРНЫЙ ОСТЕОСИНТЕЗ В ЛЕЧЕНИИ ПЕРЕЛОМОВ КОСТЕЙ НИЖНЕЙ КОНЕЧНОСТИ В УСЛОВИЯХ ГОРОДСКОЙ БОЛЬНИЦЫ 49
Антониади Ю.В., Черницын Д.Н., Жиряков Д.Л., Мукменов М.М., Журавлев А.А., Зверев Ф.Н.....49

АНАЛИЗ ЛЕЧЕНИЯ ПЕРЕЛОМОВ ЛОДЫЖЕК ГОЛЕНИ.....52
Антониади Ю.В., Черницын Д.Н., Жиряков Д.Л., Мукменов М.М., Зверев Ф.Н. 52

ВОЗРАСТНЫЕ ОСОБЕННОСТИ УДЛИНЕНИЯ ГОЛЕНИ У БОЛЬНЫХ АХОНДРОПЛАЗИЕЙ.....54
Аранович А.М., Климов О.В. 54

СОСТОЯНИЕ ОБМЕННЫХ ПРОЦЕССОВ У ДЕТЕЙ С ФОСФАТ-ДИАБЕТОМ ПРИ КОРРЕКЦИИ ДЕФОРМАЦИЙ НИЖНИХ КОНЕЧНОСТЕЙ МЕТОДОМ ИЛИЗАРОВА 57
Аранович А.М., Стогов М.В., Лунева С.Н., Ткачук Е.А., Тушина Н.В., Коркин А.Я. 57

ВОЗМОЖНОСТИ РЕФЛЕКСОТЕРАПИИ В РАННЕМ ВОССТАНОВИТЕЛЬНОМ ПЕРИОДЕ У ПАЦИЕНТОВ, ОПЕРИРОВАННЫХ ПО ПОВОДУ СПОНДИЛОЛИСТЕЗА 59
Афаунов А.А., Григориади Н.В., Заболотских Н.В., Заворотний Е.А., Заворотняя В.В., Кальченко А.В. 59

ЭКСПЕРИМЕНТАЛЬНОЕ ИЗУЧЕНИЕ СТАБИЛЬНОСТИ БЕСЦЕМЕНТНОЙ И ЦЕМЕНТНОЙ ИМПЛАНТАЦИИ ТРАНСПЕДИКУЛЯРНЫХ ВИНТОВ В ПОЗВОНКИ С ПОНИЖЕННОЙ МИНЕРАЛЬНОЙ ПЛОТНОСТЬЮ КОСТНОЙ ТКАНИ 62
Афаунов А.А., Усиков В.Д., Тахмазян К.К. 62

ПРОГНОЗИРОВАНИЕ НЕБЛАГОПРИЯТНОГО РАЗВИТИЯ ТАЗОБЕДРЕННОГО СУСТАВА У ДЕТЕЙ ПРИ ПОДВЫВИХЕ 65
Бабушкина Е.А. 65

ВЛИЯНИЕ ПСИХОЛОГИЧЕСКИХ ФАКТОРОВ НА ДИНАМИКУ БОЛЕВОГО СИНДРОМА 66
Байкалов А.А., Крутько А.В., Брост Е.П. 66

ВЫБОР ХИРУРГИЧЕСКОЙ ТАКТИКИ ПРИ РЕЦИДИВЕ БОЛЕВОГО СИНДРОМА ПОСЛЕ ПОЯСНИЧНЫХ ДИСКЭКТОМИЙ 70
Байкалов А.А., Крутько А.В. 70

СОСТОЯНИЕ НЕРВНО-МЫШЕЧНОЙ ФУНКЦИИ У БОЛЬНЫХ С ХРОНИЧЕСКИМ ОСТЕОМИЕЛИТОМ КОСТЕЙ КОНЕЧНОСТЕЙ 74
Баймагамбетов Ш.А., Рогачева Е.Г., Балгазаров С.С., Ботаев Р.С., Моренко И.Г. 74

ЛЕЧЕНИЕ БОЛЬНЫХ С ПЕРВИЧНЫМИ ОПУХОЛЯМИ КОСТЕЙ ГОЛЕНИ 76
Балаев И.И., Балаев П.И. 76

СОПУТСТВУЮЩАЯ ПАТОЛОГИЯ У БОЛЬНЫХ С ГНОЙНЫМИ ОСЛОЖНЕНИЯМИ ПОСЛЕ ЭНДОПРОТЕЗИРОВАНИЯ ТАЗОБЕДРЕННОГО СУСТАВА 79
Балгазаров С.С. 79

СИНДРОМ ВАРУСНЫЙ ДИСПЛАСТИЧЕСКИЙ КОЛЕННОГО СУСТАВА (РЕНТГЕНОАНАТОМИЧЕСКОЕ ИССЛЕДОВАНИЕ) 81
Баринов А.С., Воробьев А.А., Шатов В.В., Зайцев С.С. 81

КОМПРЕССИОННО-ДИСТРАКЦИОННЫЙ ОСТЕОСИНТЕЗ ПЯТОЧНОЙ КОСТИ.....84
Басков А.А., Азаренков А.В., Павловичев С.А. 84

НЕЙРОВИЗУАЛИЗАЦИЯ И ОСОБЕННОСТИ ЭЛЕКТРОФИЗИОЛОГИЧЕСКОЙ ДИАГНОСТИКИ ПАТОЛОГИЧЕСКИХ СОСТОЯНИЙ КРАНИО-ВЕРТЕБРАЛЬНОГО ПЕРЕХОДА 87
Белецкий А.В., Дулуб О.И., Ильясевич И.А., Бабкин А.В., Быстримович И.В., Корчевский С.А. 87

ВИНТ ИЗ МЕТАЛЛА С ТЕРМОМЕХАНИЧЕСКОЙ ПАМЯТЬЮ ДЛЯ ТРАНСПЕДИКУЛЯРНОЙ ФИКСАЦИИ ПОЗВОНКОВ 90
Бердюгин К.А., Бердюгина О.В. 90

УСТРОЙСТВО ДЛЯ ПРОВЕДЕНИЯ ТРАНСПЕДИКУЛЯРНОГО ВИНТА.....92
Бердюгин К.А., Бердюгина О.В., Каренин М.С. 92

БИОМЕХАНИЧЕСКАЯ ОЦЕНКА ЛОКОМОТОРНОЙ ФУНКЦИИ У БОЛЬНЫХ С ХРОНИЧЕСКИМ ОСТЕОМИЕЛИТОМ КОСТЕЙ НИЖНИХ КОНЕЧНОСТЕЙ.....94
Ботаев Р.С., Баймагамбетов Ш.А., Балгазаров С.С. 94

ДИАГНОСТИКА С ИСПОЛЬЗОВАНИЕМ МУАРОВОГО МЕТОДА ПРИ ДЕФОРМАЦИЯХ ПОЗВОНОЧНИКА 97
Бреев Д. М., Сергеев К.С. 97

ХИРУРГИЧЕСКОЕ ЛЕЧЕНИЕ СКОЛИОЗА 100
Бреев Д. М., Сергеев К.С., Сагитов Р.Ш., Мельников П.А., Наумов С.В. 100

ПАРАМЕТРЫ ГЕМОДИНАМИКИ В КОСТНОЙ ЧАСТИ И МЯГКИХ ТКАНЯХ СВОДА ВЕРТЛУЖНОЙ ВПАДИНЫ (ЭКСПЕРИМЕНТАЛЬНОЕ ИССЛЕДОВАНИЕ)..... 103
Бунов В.С., Кононович Н.А. 103

ИЗМЕНЕНИЯ ОПТИЧЕСКОЙ ПЛОТНОСТИ КОСТЕЙ, ОБРАЗУЮЩИХ ТАЗОБЕДРЕННЫЙ СУСТАВ, ПОСЛЕ ТУННЕЛИРОВАНИЯ СВОДА ВЕТЛУЖНОЙ ВПАДИНЫ 106
Бунов В.С., Чиркова Н.Г., Осипова Е.В., Раловец Н.Э. 106

ЛЕЧЕНИЕ ВЫВИХА НАДКОЛЕННИКА С НАЛИЧИЕМ ДЕФОРМАЦИЙ ДИСТАЛЬНОГО ОТДЕЛА БЕДРЕННОЙ КОСТИ И КОНТРАКТУРАМИ КОЛЕННОГО СУСТАВА 109
Буравцов П.П., Тропин В.И., Искаков Р.Г., Тропин Д.В. 109

ПРЕПАРАТ КОЛЛАПАН КАК СТИМУЛИРУЮЩИЙ ФАКТОР РЕПАРАТИВНОЙ РЕГЕНЕРАЦИИ ПРИ ПРОВЕДЕНИИ АУТОПЛАСТИЧЕСКИХ ОПЕРАЦИЙ В ОНКОЛОГИИ КИСТИ В УСЛОВИЯХ ЧРЕСКОСТНОГО ОСТЕОСИНТЕЗА 113
Варганов Е.В. 113

ЗАМЕЩЕНИЕ ДЕФЕКТОВ КОСТЕЙ КИСТИ В УСЛОВИЯХ ЧРЕСКОСТНОГО ОСТЕОСИНТЕЗА 115
Варганов Е.В., Чубаков А.В., Шивцов Д.В. 115

МОРФОЛОГИЧЕСКОЕ ИССЛЕДОВАНИЕ МАЛОБЕРЦОВОГО НЕРВА ПРИ ЛЕЧЕНИИ ОСКОЛЬЧАТЫХ ПЕРЕЛОМОВ КОСТЕЙ ГОЛЕНИ СОБАК МЕТОДОМ ЧРЕСКОСТНОГО ОСТЕОСИНТЕЗА В ЭКСПЕРИМЕНТЕ 118
Варсегова Т.Н., Степанов М.А., Петровская Н.В. 118

ДЕСТРУКТИВНЫЕ И АДАПТАЦИОННО-ПЛАСТИЧЕСКИЕ ИЗМЕНЕНИЯ БОЛЬШЕБЕРЦОВОГО НЕРВА СОБАК ПРИ УДЛИНЕНИИ ГОЛЕНИ ДРОБНОЙ И ВЫСОКОДРОБНОЙ ДИСТРАКЦИЕЙ 121
Варсегова Т.Н., Щудло Н.А. 121

ФОТОТЕРАПИЯ ПРИ ОСТЕОХОНДРОЗЕ ПОЗВОНОЧНИКА 124
Василькин А.К., Жирнов В.А. 124

АЛГОРИТМ ВЫБОРА МЕТОДИК РЕВИЗИОННОГО ЭНДОПРОТЕЗИРОВАНИЯ ТАЗОБЕДРЕННОГО СУСТАВА 127
Волокитина Е.А., Камшилов Б.В., Зайцева О.П., Колотыгин Д.А.. 127

СОСТОЯНИЕ МИНЕРАЛЬНОЙ ПЛОТНОСТИ КОСТЕЙ У БОЛЬНЫХ С ГИПОПЛАСТИЧЕСКИМ КОКСАРТРОЗОМ ПРИ ЭНДОПРОТЕЗИРОВАНИИ ТАЗОБЕДРЕННЫХ СУСТАВОВ..... 130
Волокитина Е.А., Ларионова Т.А., Овчинников Е.Н., Колотыгин Д.А. 130

ОСОБЕННОСТИ ЭНДОПРОТЕЗИРОВАНИЯ ПРИ ТЯЖЕЛЫХ ТРАВМАТИЧЕСКИХ ПОВРЕЖДЕНИЯХ ТАЗОБЕДРЕННОГО СУСТАВА..... 132
Волокитина Е.А., Вишняков А.А. 132

СОВЕРШЕНСТВОВАНИЕ РЕПОЗИЦИОННО-ФИКСАЦИОННЫХ СВОЙСТВ АППАРАТОВ ВНЕШНЕЙ ФИКСАЦИИ ПРИ ЛЕЧЕНИИ БОЛЬНЫХ С ДИАФИЗАРНЫМИ ПЕРЕЛОМАМИ КОСТЕЙ ПРЕДПЛЕЧЬЯ..... 136
Воронин И.В., Морозов В.П.*, Слободской А.Б., Бадак И.С., Дунаев А.Г. 136

ХИРУРГИЧЕСКАЯ ПРОФИЛАКТИКА РАННИХ ПОСЛЕОПЕРАЦИОННЫХ ОСЛОЖНЕНИЙ ПРИ ЭНДОПРОТЕЗИРОВАНИИ ТАЗОБЕДРЕННОГО СУСТАВА ... 139
Гарифуллов Г.Г. 139

ХИРУРГИЧЕСКОЕ ЛЕЧЕНИЕ ДЕТЕЙ С ЛОЖНЫМИ СУСТАВАМИ И ДЕФЕКТАМИ ДЛИННЫХ ТРУБЧАТЫХ КОСТЕЙ ПОСЛЕ ГЕМАТОГЕННОГО ОСТЕОМИЕЛИТА..... 141
Гаркавенко Ю.Е., Поздеев А.П. 141

ВОССТАНОВИТЕЛЬНОЕ ЛЕЧЕНИЕ БОЛЬНЫХ С ПОЯСНИЧНЫМ ОСТЕОХОНДРОЗОМ, ОСЛОЖНЕННЫХ ГРЫЖЕЙ ДИСКА..... 144
Герасимов А.А. 144

ЭФФЕКТИВНОСТЬ КОНСЕРВАТИВНОГО ЛЕЧЕНИЯ БОЛЬНЫХ С ГОНАРТРОЗОМ..... 147
Герасимов А.А., Павлов С.И. 147

ВОССТАНОВЛЕНИЕ НЕРВОВ ПРЕДПЛЕЧЬЯ ПРИ РАЗНЫХ ВИДАХ ХИРУРГИЧЕСКОГО ШВА..... 150
Герасимова Е.А., Герасимов А.А., Ильина Е.Н. 150

ТРАНСКРАНИАЛЬНАЯ МАГНИТНАЯ СТИМУЛЯЦИЯ МОЗГА В ЛЕЧЕНИИ БОЛЬНЫХ В ВЕГЕТАТИВНОМ СОСТОЯНИИ ПОСЛЕ ЧЕРЕПНО-МОЗГОВОЙ ТРАМЫ 153
Гимранов Р.Ф., Рустамов А.Б., Гимранова А.Р., Кубанов З.А. 153

ЭТАПНОЕ ЛЕЧЕНИЕ ПЕРЕЛОМОВ ДЛИННЫХ КОСТЕЙ НИЖНИХ КОНЕЧНОСТЕЙ У ПАЦИЕНТОВ В УСЛОВИЯХ ПОЛИТРАВМЫ 156
Глиняный С.В., Миронов А.А., Сафронов В.Г. 156

ОПЫТ ВЕНТРАЛЬНОГО СПОНДИЛОДЕЗА В ХИРУРГИЧЕСКОМ ЛЕЧЕНИИ НЕСПЕЦИФИЧЕСКИХ ГНОЙНЫХ ЗАБОЛЕВАНИЙ ПОЗВОНОЧНИКА 159
Гончаров М.Ю. 159

ГИСТОСТРУКТУРНАЯ ХАРАКТЕРИСТИКА ДЕРМЫ КОЖНОГО ПОКРОВА ГОЛЕНИ СОБАКИ ПРИ ЕЕ УДЛИНЕНИИ МЕТОДОМ ЧРЕСКОСТНОГО ДИСТРАКЦИОННОГО ОСТЕОСИНТЕЗА 162
Горбач Е.Н. 162

ГИСТОХИМИЧЕСКИЙ АНАЛИЗ СОДЕРЖАНИЯ И РАСПРЕДЕЛЕНИЯ ГЛИКОЗАМИНОГЛИКАНОВ В КОЖЕ ГОЛЕНИ, УДЛИНЯЕМОЙ МЕТОДОМ ЧРЕСКОСТНОГО ДИСТРАКЦИОННОГО ОСТЕОСИНТЕЗА 165
Горбач Е.Н., Еманов А.А. 165

ОПЕРАТИВНОЕ УДЛИНЕНИЕ ВРОЖДЕННОЙ КУЛЬТИ ПРЕДПЛЕЧЬЯ И КОНТРОЛЬ МЕХАНОАКУСТИЧЕСКОГО СОСТОЯНИЯ ЕЕ ПОКРОВНЫХ ТКАНЕЙ 169
Гребенюк Е.Б., Новиков К.И., Гребенюк Л.А., Мурадисинов С.О. . 169

СОСТОЯНИЕ НЕРВНО-МЫШЕЧНОГО АППАРАТА ПРИ ВРОЖДЕННОЙ И ПРИОБРЕТЕННОЙ ПАТОЛОГИИ ВЕРХНЕЙ КОНЕЧНОСТИ НА ЭТАПАХ РЕАБИЛИТАЦИИ ПАЦИЕНТОВ ПРИ ОПЕРАТИВНОМ ЛЕЧЕНИИ 173
Гребенюк Л.А., Сизова Т.В., Гофман Ф.Ф., Гребенюк Е.Б. 173

ЛЕЧЕНИЕ ТРАВМ НИЖНЕШЕЙНОГО ОТДЕЛА ПОЗВОНОЧНИКА 177
Гурьянов А.М., Овчинников А.А., Павловичев С.А. 177

ПРОЦЕССНО-ОРИЕНТИРОВАННЫЕ МЕТОДЫ УПРАВЛЕНИЯ КАЧЕСТВОМ ПРОВЕДЕНИЯ НАУЧНЫХ ИССЛЕДОВАНИЙ В ТРАВМАТОЛОГИИ И ОРТОПЕДИИ 180
Гусев А.Ф., Бедорева И.Ю., Садовой М.А., Тоцкая Е.Г., Кислицина Л.В. 180

СТАТИЧЕСКИЕ И ДИНАМИЧЕСКИЕ ИСПЫТАНИЯ ТРАНСПЕДИКУЛЯРНЫХ ФИКСАТОРОВ 185
Гусев В.В., Сергеев К.С., Сагитов Р.Ш. 185

РЕЗЕРВЫ СОВЕРШЕНСТВОВАНИЯ МЕТОДА ИЛИЗАРОВА ПРИ ЛЕЧЕНИИ ПЕРЕЛОМОВ НИЖНИХ КОНЕЧНОСТЕЙ 188
Гусейнов А.Г. 188

СПОСОБЫ ОПТИМИЗАЦИИ ПОСЛЕОПЕРАЦИОННОГО ПЕРИОДА ПРИ ЛЕЧЕНИИ ПЕРЕЛОМОВ НИЖНИХ КОНЕЧНОСТЕЙ МЕТОДОМ ИЛИЗАРОВА..... 191
Гусейнов А.Г. 191

АЛЛОТЕНДОПЛАСТИКА СВЯЗОК ДИСТАЛЬНОГО МЕЖБЕРЦОВОГО СИНДЕСМОЗА ПРИ ЗАСТАРЕЛЫХ ПОВРЕЖДЕНИЯХ 194
Гюльназарова С.В., Давтян Г.Г. 194

ЛЕЧЕНИЕ БОЛЬНЫХ С ПОСТТРАВМАТИЧЕСКИМИ ДЕФЕКТАМИ ПЯСТНЫХ КОСТЕЙ И ПАЛЬЦЕВ..... 197
Джамбулатов Д.Ш., Нальгиев А.Х. 197

РЕЗУЛЬТАТЫ ЛЕЧЕНИЯ НЕСВЕЖИХ И ЗАСТАРЕЛЫХ ПОВРЕЖДЕНИЙ СУХОЖИЛИЙ И НЕРВОВ В ОБЛАСТИ ЛУЧЕЗАПЯСТНОГО СУСТАВА И КИСТИ..... 200
Джамбулатов Д.Ш., Нальгиев А.Х. 200

ЧРЕСКОСТНЫЙ ОСТЕОСИНТЕЗ ПРИ ИНФИЦИРОВАННЫХ НЕСРАЩЕНИЯХ КОСТЕЙ ГОЛЕНИ . 203
Довгалевич И.И., Мартинович А.В., Зайцев М.Ф. 203

ЛАТЕРАЛЬНЫЕ БАЛАНСИРОВОЧНЫЕ АСИММЕТРИИ ОПОРНЫХ РЕАКЦИЙ В ОРТОСТАТИЧЕСКИХ СТЕРЕОТИПАХ ПОСТУРАЛЬНОЙ АКТИВНОСТИ 206
Долганов Д.В. 206

ФИЗИОЛОГИЧЕСКИЙ АНАЛИЗ КОМПЕНСАТОРНО-ПРИСПОСОБИТЕЛЬНЫХ ПРОЦЕССОВ В ОРГАНИЗМЕ ПРИ ЛЕЧЕНИИ ПО ИЛИЗАРОВУ ПАЦИЕНТОВ С ДЕФЕКТАМИ ДЛИННЫХ КОСТЕЙ НИЖНИХ КОНЕЧНОСТЕЙ 209
Долганова Т.И. 209

ОЦЕНКА МИКРОЦИРКУЛЯЦИИ И ГАЗОВОГО МЕТАБОЛИЗМА ТКАНЕЙ У БОЛЬНЫХ С ОТКРЫТЫМИ ПЕРЕЛОМАМИ КОСТЕЙ ГОЛЕНИ В ПРОЦЕССЕ ЛЕЧЕНИЯ АППАРАТОМ ИЛИЗАРОВА 213
Долганова Т.И., Мартель И.И., Долганов Д.В. 213

ОЦЕНКА ПОДОГРАФИИ ПРИ СИНОВИАЛЬНОЙ ГИПЕРТРОФИИ ТАЗОБЕДРЕННЫХ СУСТАВОВ ПРИ ОТСУТСТВИИ БОЛЕВОГО СИМПТОМА 216
Долганова Т.И., Менщикова Т.И., Долганов Д.В., Аранович А.М., Сазонова Н.В. 216

ХИРУРГИЧЕСКОЕ ЛЕЧЕНИЕ ПОСТТРАВМАТИЧЕСКОГО СТЕНОЗА В ОТДАЛЕННОМ ПЕРИОДЕ ВЕРТЕБРО-СПИНАЛЬНОЙ ТРАВМЫ 220
Дулуб О.И. 220

КОЛИЧЕСТВЕННАЯ И КАЧЕСТВЕННАЯ ОЦЕНКА РЕПАРАТИВНОГО ОСТЕОГЕНЕЗА ПРИ УДЛИНЕНИИ КОНЕЧНОСТЕЙ МЕТОДОМ ЧРЕСКОСТНОГО ОСТЕОСИНТЕЗА 223
Дьячкова Г.В., Дьячков К.А. 223

МРТ И КТ ПОКАЗАТЕЛИ ПЕРЕСТРОЙКИ ДИСТРАКЦИОННОГО РЕГЕНЕРАТА ПОСЛЕ СНЯТИЯ АППАРАТА 225
Дьячков К.А., Дьячкова Г.В. 225

ПРОГНОЗИРОВАНИЕ ПЕРЕСТРОЙКИ ДИСТРАКЦИОННОГО РЕГЕНЕРАТА МЕТОДОМ КОМПЬЮТЕРНОЙ ТОМОГРАФИИ 228
Дьячкова Г.В., Дьячков К.А., Корабельников М.А. 228

ПЛОТНОСТЬ КОСТИ В ОБЛАСТИ МЫЩЕЛКОВ БЕДРЕННОЙ И БОЛЬШЕБЕРЦОВОЙ КОСТЕЙ У БОЛЬНЫХ ДЕФОРМИРУЮЩИМ АРТРОЗОМ КОЛЕННОГО СУСТАВА 231
Дьячкова Г.В., Дьячков К.А., Корабельников М.А., Сазонова Н.В. 231

АДАПТАЦИЯ И ФУНКЦИОНАЛЬНОЕ СОСТОЯНИЕ ОРТОПЕДО-ТРАВМАТОЛОГИЧЕСКОГО БОЛЬНОГО: КОНТРОЛЬ И КОРРЕКЦИЯ 233
Ерохин А.Н. 233

СОСТОЯНИЕ МИНЕРАЛЬНОЙ ПЛОТНОСТИ КОСТЕЙ ПРИ АСЕПТИЧЕСКОМ НЕКРОЗЕ ГОЛОВКИ БЕДРЕННОЙ КОСТИ 236
Ефимов Д.Н., Ларионова Т.А., Овчинников Е.Н. 236

НАШ ОПЫТ ПРИМЕНЕНИЯ ЯКОРНЫХ ФИКСАТОРОВ ПРИ ОПЕРАТИВНОМ ЛЕЧЕНИИ HALLUX VALGUS 238
Жиляков А.В. 238

РЕАБИЛИТАЦИЯ БОЛЬНЫХ ПОСЛЕ ЭНДОПРОТЕЗИРОВАНИЯ СУСТАВОВ НИЖНИХ КОНЕЧНОСТЕЙ 240
Жирнов В.А., Василькин А.К. 240

ПРИМЕНЕНИЕ МАЛОИНВАЗИВНЫХ МЕТОДИК ЛЕЧЕНИЯ НЕОСЛОЖНЕННЫХ ПЕРЕЛОМОВ НИЖНИХ ГРУДНЫХ И ПОЯСНИЧНЫХ ПОЗВОНКОВ НА БАЗЕ ТЮМЕНСКОГО ТРАВМАТОЛОГО – ОРТОПЕДИЧЕСКОГО ЦЕНТРА 243
Жупанов А.С., Сергеев К.С., Паськов Р.В., Базаров А.Ю., Фарйон А.О. 243

СПИРАЛЬНАЯ КОМПЬЮТЕРНАЯ ТОМОГРАФИЯ ПРИ ПЕРЕЛОМАХ ПРОКСИМАЛЬНОГО ОТДЕЛА ПЛЕЧЕВОЙ КОСТИ 246
Забавская О.А., Шарифуллин Ф.А., Похващев Д.П., Клюквин И.Ю., Филиппов О.П. 246

СКОЛИОЗ И НЕЙРОФИБРОМАТОЗ 249
Зайдман А.М., Завьялова Е.Л., Михайловский М.В., Суздалов В.А. 249

ИЗМЕНЕНИЕ ПРОЦЕССОВ ПЕРЕКИСНОГО ОКИСЛЕНИЯ ЛИПИДОВ У БОЛЬНЫХ С ТРАВМАТИЧЕСКИМИ ПОВРЕЖДЕНИЯМИ КОЛЕННОГО СУСТАВА НА ФОНЕ ВНУТРИСУСТАВНОЙ ОЗОНОТЕРАПИИ 250
Захватов А.Н., Алмакаев Р.Р., Сафонов В.Ю. 250

ЛЕЧЕНИЕ БОЛЬНЫХ С ПЕРЕЛОМАМИ КОСТЕЙ ГОЛЕНИ В УСЛОВИЯХ ТРАВМАТОЛОГИЧЕСКОГО ПУНКТА 253
Збуржинский А.В., Антониади Ю.В. 253

ОТДАЛЕННЫЕ РЕЗУЛЬТАТЫ ЛЕЧЕНИЯ БОЛЬНЫХ ИДИОПАТИЧЕСКИМ СКОЛИОЗОМ МЕТОДОМ ВНУТРЕННЕЙ ТРАНСПЕДИКУЛЯРНОЙ ФИКСАЦИИ (ПО ДАННЫМ ОПРОСНИКОВ) 256
Зейналов Ю.Л. 256

РЕАБИЛИТАЦИЯ ПРИ СОЧЕТАННЫХ ПОВРЕЖДЕНИЯХ У ДЕТЕЙ 259
Золотова Н.Н. 259

НАРУШЕНИЯ ФУНКЦИЙ НЕРВНО-МЫШЕЧНОГО АППАРАТА ПЛЕЧЕВОГО ПОЯСА У ПАЦИЕНТОВ С ЗАСТАРЕЛЫМ ПЕРЕЛОМО-ВЫВИХОМ ПЛЕЧЕВОЙ КОСТИ 263
Зубарева Т.В., Гюльназарова С.В., Мамаев В.И. 263

НЕВРОЛОГИЧЕСКИЕ ОСЛОЖНЕНИЯ У БОЛЬНЫХ С ЗАСТАРЕЛЫМ ВЫВИХОМ ПЛЕЧА 266
Зубарева Т.В., Гюльназарова С.В., Мамаев В.И. 266

СТАБИЛИЗАЦИЯ ПОВРЕЖДЕННОГО ПОЗВОНОЧНО-ДВИГАТЕЛЬНОГО СЕГМЕНТА ПРИ ПОЗВОНОЧНО-СПИННОМОЗГОВОЙ ТРАВМЕ НИТИНОЛОВЫМИ ФИКСАТОРАМИ 270
Зуев И.В. [1], Давыдов Е.А. [1], Мушкин А.Ю. [2] 270

ОПЕРАТИВНАЯ ТАКТИКА ПРИ ЛЕЧЕНИЕ ПАТОЛОГИЧЕСКИХ ПЕРЕЛОМОВ ПОЗВОНОЧНИКА НА ФОНЕ ОСТЕОПОРОЗА С ПРИМЕНЕНИЕМ ДИНАМИЧЕСКИХ ФИКСАТОРОВ 273
Зуев И.В. [1], Давыдов Е.А. [1], Мушкин А.Ю. [2] 273

ПОВТОРНЫЕ ОПЕРАЦИИ У БОЛЬНЫХ С ДЕГЕНЕРАТИВНО-ДИСТРОФИЧЕСКИМИ ЗАБОЛЕВАНИЯМИ ПОЯСНИЧНОГО ОТДЕЛА ПОЗВОНОЧНИКА 276
Зуев И.В.[1], Давыдов Е.А.[1], Мушкин А.Ю.[2] 276

ЧРЕСКОСТНЫЙ ОСТЕОСИНТЕЗ ПО ИЛИЗАРОВУ В ЛЕЧЕНИИ ПАЦИЕНТОВ С РЕВМАТОИДНЫМ ПОЛИАРТРИТОМ 279
[1]Зырянов С.Я., [1]Нальгиев А.Х., [1]Фадиенко Г.Р., [2]Зырянов С.С. 279

ЛЕЧЕНИЕ ПЛОСКОСТОПИЯ ПРИ ВРОЖДЕННЫХ АНОМАЛИЯХ РАЗВИТИЯ МЕТОДОМ ИЛИЗАРОВА 282
[1]Зырянов С.С., [1]Солдатов Ю.П., [2]Зырянов С.Я. 282

ОПЕРАТИВНАЯ КОРРЕКЦИЯ КОНСТИТУЦИОНАЛЬНОГО ПЛОСКОСТОПИЯ 285
[1] Зырянов С.С., [1] Солдатов Ю.П., [2] Зырянов С.Я. 285

ЛЕЧЕНИЕ ПАЦИЕНТОВ С ВАЛЬГУСНОЙ ДЕФОРМАЦИЕЙ ПЕРВОГО ПАЛЬЦА СТОПЫ МЕТОДОМ ЧРЕСКОСТНОГО ОСТЕОСИНТЕЗА 288
Иванов Г.П., Гохаева А.Н., Неретин А.С. 288

ПРИМЕНЕНИЕ МЕТОДА ЧРЕСКОСТНОГО ОСТЕОСИНТЕЗА ПРИ ЛЕЧЕНИИ КОСОЛАПОСТИ У ДЕТЕЙ ШКОЛЬНОГО ВОЗРАСТА 291
Иванов Г.П., Шихалева Н.Г., Неретин А.С. 291

ПУТИ УЛУЧШЕНИЯ РЕЗУЛЬТАТОВ ПЛАСТИКИ ДЕФЕКТОВ КОСТЕЙ РАЦИОНАЛЬНЫМ ПЛАНИРОВАНИЕМ ТАКТИКИ ЛЕЧЕНИЯ 295
Игнатьев А.Г., Ковалева А.В., Горынин Г.Л., Козловский И.В., Толстиков И.И., Медведев А.Н. 295

РЕПАРАТИВНОЕ КОСТЕОБРАЗОВАНИЕ ПРИ ЗАЖИВЛЕНИИ ПЕРЕЛОМА В УСЛОВИЯХ ЧРЕСКОСТНОГО ОСТЕОСИНТЕЗА И ВОЗДЕЙСТВИЯ ИНФРАКРАСНОГО ЛАЗЕРНОГО ИЗЛУЧЕНИЯ 298
Ирьянов Ю.М., Ирьянова Т.Ю., Дюрягина О.В., Ирьянова В.Н. 298

ЗАЖИВЛЕНИЕ ПЕРЕЛОМА В УСЛОВИЯХ ЧРЕСКОСТНОГО ОСТЕОСИНТЕЗА И ВОЗБУЖДЕНИЯ ЛОКАЛЬНОГО ОЧАГА ОСТЕОГЕНЕЗА В КОНТРАЛАТЕРАЛЬНОЙ КОНЕЧНОСТИ.....301
Ирьянов Ю.М., Ирьянова Т.Ю., Дюрягина О.В.....301

ХИРУРГИЧЕСКОЕ ЛЕЧЕНИЕ ПОВРЕЖДЕНИЙ ШЕЙКИ БЕДРА У ПОЖИЛЫХ.....303
Исламов С.А., Никитин В.В., Файзуллин А.А., Соколова И.В.....303

РЕАБИЛИТАЦИЯ ОРТОПЕДО-ТРАВМОТОЛОГИЧЕСКИХ БОЛЬНЫХ ПРИ ЛЕЧЕНИИ МЕТОДОМ УПРАВЛЯЕМОГО ЧРЕСКОСТНОГО ОСТЕОСИНТЕЗА ЗА РУБЕЖОМ.....306
Исмайлов Г.Р. 306

РАННЕЕ ВОССТАНОВИТЕЛЬНОЕ ЛЕЧЕНИЕ БОЛЬНЫХ С ПЕРЕЛОМОМ ДИСТАЛЬНОГО МЕТАЭПИФИЗА КОСТЕЙ ПРЕДПЛЕЧЬЯ 308
Кавалерский Г.М., Петров Н.В., Аль-Шорман М., Бровкин С.В., Ченский А.Д., Калашник А.Д., Петрова Е.А.....308

ЛЕЧЕНИЕ ПОСТТРАВМАТИЧЕСКИХ ИНФИЦИРОВАННЫХ ДЕФЕКТОВ КОСТНОЙ И МЯГКИХ ТКАНЕЙ ГОЛЕНИ 310
Кавалерский Г.М., Петров Н.В., Арсомаков А.З., Бровкин С.В., Гаркави А.В., Калашник А.Д., Петрова Е.А., Целищева Е.Ю. 310

ТАКТИКА И ЛЕЧЕНИЕ БОЛЬНЫХ С МНОЖЕСТВЕННЫМИ ПЕРЕЛОМАМИ И ГНОЙНЫМИ ОСЛОЖНЕНИЯМИ 313
Казарезов М.В., Бауэр И.В., Королева А.М., Жиленко В.Ю., Рыбалко И.В., Экшаров А.Г. 313

ВОССТАНОВИТЕЛЬНО-РЕКОНСТРУКТИВНЫЕ ОПЕРАЦИИ У БОЛЬНЫХ С ОГНЕСТРЕЛЬНЫМИ РАНЕНИЯМИ В МИРНОЕ ВРЕМЯ 316
Казарезов М.В., Королева А.М., Бауэр И.В., Рыбалко И.В., Экшаров А.Г., Жиленко В.Ю.....316

АВТОРСКАЯ МЕТОДИКА ХИРУРГИЧЕСКОГО ЛЕЧЕНИЯ КОНТРАКТУРЫ ДЮПЮИТРЕНА.....319
Канышев Д.Е., Нальгиев А.Х., Сергеев К.С.....319

ОПЫТ ЧРЕСКОСТНОГО ОСТЕОСИНТЕЗА В РЕАБИЛИТАЦИИ БОЛЬНЫХ С ТРАВМОЙ И ЗАБОЛЕВАНИЯМИ КИСТИ 322
Каплунов О.А., Каплунов А.Г., Коженков Д.В. 322

ЛЕЧЕНИЕ БОЛЬНЫХ С ДВОЙНЫМИ ПЕРЕЛОМАМИ БЕДРЕННОЙ КОСТИ МЕТОДОМ ЧРЕСКОСТНОГО ОСТЕОСИНТЕЗА ПО ИЛИЗАРОВУ 325
Карасев А.Г., Бойчук С.П., Самусенко Д.В., Хубаев Н.Д. 325

КОМБИНИРОВАННЫЕ ТЕХНОЛОГИИ ЛЕЧЕНИЯ БОЛЬНЫХ С ЗАКРЫТЫМИ ВНУТРИСУСТАВНЫМИ ПЕРЕЛОМАМИ ПРОКСИМАЛЬНОГО ОТДЕЛА БОЛЬШЕБЕРЦОВОЙ КОСТИ 328
Карасева Т.Ю., Карасев Е.А. 328

ОПЕРАТИВНОЕ ЛЕЧЕНИЕ БОЛЬНЫХ С ЗАКРЫТЫМИ ПОВРЕЖДЕНИЯМИ НАДКОЛЕННИКА 332
Карасева Т.Ю., Карасев Е.А., Карасев А.Г., Островских Л.А., Свириденко А.С. 332

СОВРЕМЕННЫЕ МЕТОДЫ ДИАГНОСТИКИ И ЛЕЧЕНИЯ БОЛЬНЫХ С ДЕГЕНЕРАТИВНО-ДИСТРОФИЧЕСКИМИ ЗАБОЛЕВАНИЯМИ ГОЛЕНОСТОПНОГО СУСТАВА 335
Карасева Т.Ю., Мальцева Л.В., Карасев Е.А. 335

ГИСТОЛОГИЧЕСКИЕ ИЗМЕНЕНИЯ СПИННОГО МОЗГА ПРИ ЭКСПЕРИМЕНТАЛЬНОМ ЗАДНЕМ СПОНДИЛОДЕЗЕ . 339
Кирсанов К.П., Щудло Н.А., Борисова И.В., Гребенюк Л.В. 339

ОПЕРАТИВНАЯ КОРРЕКЦИЯ ОПОРНО-ДВИГАТЕЛЬНОЙ СИСТЕМЫ У БОЛЬНЫХ АХОНДРОПЛАЗИЕЙ 342
Климов О.В. 342

ПРОФИЛАКТИКА КОНТРАКТУР ЛОКТЕВОГО СУСТАВА ПРИ КОНСЕРВАТИВНОМ ЛЕЧЕНИИ ПЕРЕЛОМОВ ДИСТАЛЬНОГО ОТДЕЛА ПЛЕЧЕВОЙ КОСТИ 345
Ключевский В.В., Бен Эль Хафи Хассан 345

ФАКТОРЫ ДЕЗАДАПТАЦИИ ПРИ ДЛИТЕЛЬНО ЛЕЧАЩЕЙСЯ ОРТОПЕДИЧЕСКОЙ ПАТОЛОГИИ 348
Клюшин М.Н. 348

ПСИХОПАТОЛОГИЧЕСКИЕ АСПЕКТЫ БОЛЕВОГО ПОВЕДЕНИЯ У ОРТОПЕДИЧЕСКИХ БОЛЬНЫХ 351
Клюшин М.Н. 351

НАРУШЕНИЯ СНА У БОЛЬНЫХ ХРОНИЧЕСКИМ ОСТЕОМИЕЛИТОМ 354
Клюшин М.Н. 354

ВНЕДРЕНИЕ ИНТРАМЕДУЛЛЯРНОГО ОСТЕОСИНТЕЗА С БЛОКИРОВАНИЕМ В ПРАКТИКУ ТРАВМАТОЛОГИЧЕСКОГО ОТДЕЛЕНИЯ. ПРОБЛЕМЫ И РЕШЕНИЯ.....357
Коваленко А.Н., Моисеев Ю.И. 357

СОВРЕМЕННЫЕ МЕТОДЫ ЛЕЧЕНИЯ И РЕАБИЛИТАЦИИ ДЕТЕЙ С ПЛОСКОВАЛЬГУСНОЙ ДЕФОРМАЦИЕЙ СТОП ...360
Кожевников О.В., Иванов А.В., Болотов А.В.....360

ХИРУРГИЧЕСКАЯ КОРРЕКЦИЯ НЕРАВЕНСТВА ДЛИНЫ НИЖНИХ КОНЕЧНОСТЕЙ У ДЕТЕЙ И ПОДРОСТКОВ С АНОМАЛИЕЙ РАЗВИТИЯ БЕДРЕННОГО СЕГМЕНТА.....362
Кожевников О.В., Иванов А.В., Затона Д.Б., Лазарев В.А. 362

ЭФФЕКТИВНЫЙ МЕТОД ХИРУРГИЧЕСКОЙ КОРРЕКЦИИ ПРИ БОЛЕЗНИ ЛЕГГА – КАЛЬВЕ – ПЕРТЕСА 365
Кожевников О.В., Иванов А.В., Кралина С.Э., Лысиков В.А.....365

ВЫСОКИЙ ВРОЖДЕННЫЙ ВЫВИХ БЕДРА: СРАВНИТЕЛЬНАЯ ОЦЕНКА РЕЗУЛЬТАТОВ ХИРУРГИЧЕСКОГО ЛЕЧЕНИЯ.....367
Кожевников О.В., Иванов А.В., Кралина С.Э., Негматов Ж.М. 367

МЕТОДЫ ФУНКЦИОНАЛЬНОГО БИОУПРАВЛЕНИЯ В КОМПЛЕКСНОМ ЛЕЧЕНИИ ПАЦИЕНТОВ С БОЛЕЗНЬЮ ПЕРТЕСА.....370
Кожевников О.В., Косов И.С., Иванов А.В., Лысиков В.А.....370

КОМПЬЮТЕРНАЯ ТОМОГРАФИЯ ТАЗОБЕДРЕННОГО СУСТАВА С КОНТРАСТИРОВАНИЕМ ПРИ ВРОЖДЕННОМ ВЫВИХЕ БЕДРА У ДЕТЕЙ.....372
Кожевников О.В., Морозов А.К., Кралина С.Э., Иванов А.В., Огарев Е.В., Негматов Ж.М. 372

СТИМУЛЯЦИЯ РЕПАРАТИВНОГО ОСТЕОГЕНЕЗА ПРИ ХИРУРГИЧЕСКОЙ КОРРЕКЦИИ НЕРАВЕНСТВА ДЛИНЫ НИЖНИХ КОНЕЧНОСТЕЙ С ИСПОЛЬЗОВАНИЕМ КЛЕТОЧНЫХ ТЕХНОЛОГИЙ У ДЕТЕЙ И ПОДРОСТКОВ 375
Кожевников О.В., Омельяненко Н.П., Иванов А.В., Ильина В.К... 375

ОТДАЛЕННЫЕ РЕЗУЛЬТАТЫ ХИРУРГИЧЕСКОГО ЛЕЧЕНИЯ ДЕГЕНЕРАТИВНЫХ ЗАБОЛЕВАНИЙ ПОЯСНИЧНОГО ОТДЕЛА ПОЗВОНОЧНИКА СО СТЕНОЗОМ ПОЗВОНОЧНОГО КАНАЛА 377
Козлов Д.М., Крутько А.В., Ахметьянов Ш.А. 377

ДИСТРАКЦИЯ И ФАЛАНГИЗАЦИЯ ПЕРВОЙ ПЯСТНОЙ КОСТИ У ИНВАЛИДОВ С ПОЛНЫМ ДЕФЕКТОМ ПАЛЬЦЕВ КИСТИ 380
Козюков В.Г., Токарев А.Е. 380

РАЗЛИЧИЕ В ОЦЕНКЕ БОЛЕВОГО СИНДРОМА У МУЖЧИН И ЖЕНЩИН БОЛЬНЫХ КОКСАРТРОЗОМ ПО РАЗЛИЧНЫМ ТЕСТАМ И ШКАЛАМ 383
Колесников С.В., Колчанов К.В. 383

ОЦЕНКА ЭФФЕКТИВНОСТИ КОМПЛЕКСНОГО КОНСЕРВАТИВНОГО ЛЕЧЕНИЯ БОЛЬНЫХ КОКСАРТРОЗОМ II-III СТЕПЕНИ И БОЛЬНЫХ СО СТАБИЛЬНЫМ ЭНДОПРОТЕЗОМ ТАЗОБЕДРЕННОГО СУСТАВА 385
Колесников С.В., Колчанов К.В., Насыров М.З. 385

ЭМГ-ХАРАКТЕРИСТИКИ ФУНКЦИОНАЛЬНОГО СОСТОЯНИЯ МЫШЦ ПРЕДПЛЕЧЬЯ И КИСТИ У БОЛЬНЫХ С ДЕФЕКТАМИ КОСТЕЙ ПРЕДПЛЕЧЬЯ В ПРОЦЕССЕ ЛЕЧЕНИЯ МЕТОДОМ ЧРЕСКОСТНОГО ОСТЕОСИНТЕЗА 388
Колчанов К.В., Соколова М.Н., Борзунов Д.Ю. 388

ОСОБЕННОСТИ ПЕРИФЕРИЧЕСКОЙ ГЕМОДИНАМИКИ ОБЛАСТИ СВОДА ВЕРТЛУЖНОЙ ВПАДИНЫ (ЭКСПЕРИМЕНТАЛЬНОЕ ИССЛЕДОВАНИЕ) 391
Кононович Н.А., Бунов В.С. 391

ПРОБЛЕМЫ РЕАБИЛИТАЦИИ ДЕТЕЙ С ДЕФЕКТАМИ НИЖНИХ КОНЕЧНОСТЕЙ 393
Корюков А.А., Андриевская А.О., Корюков Я.А. 393

РЕАБИЛИТАЦИЯ БОЛЬНЫХ С НФИЦИРОВАННЫМИ ТКАНЕВЫМИ ДЕФЕКТАМИ СЕГМЕНТОВ ВЕРХНЕЙ КОНЕЧНОСТИ 398
Королева А.М., Казарезов М.В., Домников А.В., Бауэр И.В., Рыбалко И.В., Экшаров А.Г., Жиленко В.Ю. 398

КОЖНО-ПЛАСТИЧЕСКОЕ ЗАМЕЩЕНИЕ ИНФИЦИРОВАННЫХ ТКАНЕВЫХ ДЕФЕКТОВ НИЖНИХ КОНЕЧНОСТЕЙ 401
Кошенов К.М. 401

ЛЕЧЕНИЕ БОЛЬНЫХ С ИНФИЦИРОВАННЫМИ ПОСТТРАВМАТИЧЕСКИМИ ТКАНЕВЫМИ ДЕФЕКТАМИ СТОПЫ 403
Кошенов К.М. 403

ПЕРВЫЙ ОПЫТ ПРИМЕНЕНИЯ ФУНКЦИОНАЛЬНОГО ПРОТЕЗА ДИСКА BRYAN В НОВОСИБИРСКОМ НИИТО 405
Крутько А.В., Пелеганчук А.В. 405

ИСПОЛЬЗОВАНИЕ МЕТОДА «КОБЛЯЦИИ» ДЛЯ ЛЕЧЕНИЯ БОЛЕВЫХ СИНДРОМОВ ОСТЕОХОНДРОЗА ПОЯСНИЧНОГО ОТДЕЛА ПОЗВОНОЧНИКА 408
Кудратов А.Н., Крутько А.В., Евсюков А.Ф. 408

КРИОХИРУРГИЧЕСКОЕ ЛЕЧЕНИЕ МЯГКОТКАННЫХ ОПУХОЛЕЙ КИСТИ 411
Кузнецова Н.Л., Золотушкин М.Л., Мензорова Н.В. 411

ПОКАЗАТЕЛИ ФАГОЦИТАРНОЙ АКТИВНОСТИ НЕЙТРОФИЛОВ ПЕРИФЕРИЧЕСКОЙ КРОВИ НА ЭТАПАХ ЭНДОПРОТЕЗИРОВАНИЯ КРУПНЫХ СУСТАВОВ 414
Кузнецова Е.И., Чепелева М.В. 414

ФУНКЦИОНАЛЬНОЕ СОСТОЯНИЕ НЕЙТРОФИЛОВ ПЕРИФЕРИЧЕСКОЙ КРОВИ ПРИ РАЗВИТИИ НЕСТАБИЛЬНОСТИ ИСКУССТВЕННОГО СУСТАВА 416
Кузнецова Е.И., Чепелева М.В. 416

ПЕРИАРТЕРИАЛЬНАЯ КРИОСИМПАТОДЕСТРУКЦИЯ В КОМПЛЕКСНОМ ЛЕЧЕНИИ СИНДРОМА ЗУДЕКА (КРБС) ... 419
Кузнецова Н.Л., Яковенко С.П., Мензорова Н.В. 419

ЛЕЧЕНИЕ ОСТЕОПОРОЗА У ПАЦИЕНТОВ С ОСЛОЖНЕННЫМИ ПОВРЕЖДЕНИЯМИ ПОЗВОНОЧНИКА 422
Куляев Е.А., Фаламеева О.В., Храпова Ю.В., Графов А.В., Садовой М.А. 422

ИЗОЭЛАСТИЧЕСКИЕ ЭНДОПРОТЕЗЫ - ОЖИДАНИЯ, РЕАЛЬНОСТЬ И НАДЕЖДЫ 425
Куропаткин Г.В., Ельцев Ю.П., Седова О.Н., Садчикова Н.М. 425

ЭФФЕКТИВНОСТЬ ВИБРОРЕЗОНАНСНОЙ ТЕРАПИИ У БОЛЬНЫХ С ТРАВМОЙ ПОЗВОНОЧНИКА 427
Кусаинова К.К., Мухаметжанов Х., Мухаметжанов Д.Ж., Карибаев Б.М., Бекарисов О.С. 427

ЭФФЕКТИВНОСТЬ КОМПЛЕКСНОЙ РЕАБИЛИТАЦИИ БОЛЬНЫХ ПОСЛЕ РЕКОНСТРУКТИВНЫХ ОПЕРАЦИЙ НА СУХОЖИЛИЯХ ПАЛЬЦЕВ КИСТИ 431
Левина Л.В.[1],Оганесян Э.Б.[1], Калашников В.В.[2], Иванов А.В.[2], Дроботов В.Н.[3] 431

РЕЗУЛЬТАТЫ ХИРУРГИЧЕСКОГО ЛЕЧЕНИЯ НЕСРАСТАЮЩИХСЯ ПЕРЕЛОМОВ И ЛОЖНЫХ СУСТАВОВ КОСТЕЙ ГОЛЕНИ 434
Линов А.Л., Корзун О.А., Худницкий С.И. 434

ОПРЕДЕЛЕНИЕ НЕКОТОРЫХ БИОХИМИЧЕСКИХ ПОКАЗАТЕЛЕЙ КОСТНОЙ ТКАНИ ПРИ КОКСАРТРОЗЕ 437
Лунева С.Н., Накоскин А.Н., Накоскина Н.В. 437

ВЛИЯНИЕ ГИРУДОТЕРАПИИ НА ПОКАЗАТЕЛИ ЛИПИДНОГО ОБМЕНА У ПАЦИЕНТОВ С ГОНАРТРОЗОМ. 440
Лунева С.Н., Накоскина Н.В., Романенко С.А., Чуфаровская Ю.О. 440

ПОКАЗАТЕЛИ ЛИПИДНОГО ОБМЕНА И СИСТЕМЫ ПОЛ-АОС У ПАЦИЕНТОВ С ОСТЕОМИЕЛИТОМ ПРИ ПРИМЕНЕНИИ ГИРУДОТЕРАПИИ 442
Лунева С.Н., Накоскина Н.В., Романенко С.А., Чуфаровская Ю.О. 442

ПОКАЗАТЕЛИ ЛИПИДНОГО ОБМЕНА У БОЛЬНЫХ С МНОЖЕСТВЕННОЙ И СОЧЕТАННОЙ ТРАВМОЙ НА ЭТАПАХ ТРАВМАТИЧЕСКОЙ БОЛЕЗНИ 445
Лунева С.Н., Романенко С.А., Накоскина Н.В., Самусенко Д.В. ... 445

ВЛИЯНИЕ НИЗКОМОЛЕКУЛЯРНЫХ БЕЛКОВЫХ ФРАКЦИЙ КОСТНОГО МАТРИКСА НА ОСНОВНЫЕ БИОХИМИЧЕСКИЕ ПОКАЗАТЕЛИ МЕТАБОЛИЗМА ПРИ ЛЕЧЕНИИ АЦЕТАБУЛЯРНОГО ПЕРЕЛОМА 448
Лунева С.Н., Силантьева Т.А., Талашова И.А., Накоскин А.Н., Краснов В.В., Кирсанова А.Ю. 448

ИНФОРМАТИВНОСТЬ БИОХИМИЧЕСКИХ И МОРФОМЕТРИЧЕСКИХ ПОКАЗАТЕЛЕЙ ПРИ ЗАЖИВЛЕНИИ АЦЕТАБУЛЯРНОГО ПЕРЕЛОМА В УСЛОВИЯХ ЧРЕСКОСТНОГО ОСТЕОСИНТЕЗА И ПРИМЕНЕНИЯ НИЗКОМОЛЕКУЛЯРНЫХ БЕЛКОВЫХ ФРАКЦИЙ КОСТНОГО МАТРИКСА 451
Лунева С.Н., Силантьева Т.А., Шипицына И.В., Краснов В.В. 451

БИОХИМИЧЕСКИЕ ПРОЦЕССЫ АДАПТАЦИИ ОРГАНИЗМА К СКЕЛЕТНОЙ ТРАВМЕ 455
Лунева С.Н., Ткачук Е.А., Стогов М.В. 455

СПОСОБ ПРОГНОЗА ТЕЧЕНИЯ ОСТЕОРЕПАРАТИВНЫХ ПРОЦЕССОВ ПРИ СКЕЛЕТНОЙ ТРАВМЕ 457
Лунева С.Н., Ткачук Е.А., Стогов М.В. 457

ВЛИЯНИЕ НИЗКОМОЛЕКУЛЯРНЫХ НЕКОЛЛАГЕНОВЫХ БЕЛКОВ КОСТНОЙ ТКАНИ С ИНСУЛИНОПОДОБНЫМИ СВОЙСТВАМИ НА СОДЕРЖАНИЕ КОМПОНЕНТОВ ПРОТЕОГЛИКАНОВ В СЫВОРОТКЕ КРОВИ СОБАК В ДИНАМИКЕ ПРИ ЗАЖИВЛЕНИИ ПЕРЕЛОМОВ ВЕРТЛУЖНОЙ ВПАДИНЫ 460
Лунева С.Н., Шипицына И.В. 460

ВОПРОСЫ ПЕРЕУДЛИНЕНИЯ КОНЕЧНОСТИ, ОФСЕТА ПРИ ЭНДОПРОТЕЗИРОВАНИИ ТАЗОБЕДРЕННОГО СУСТАВА ПРОТЕЗОМ SLPS ЗАО «АЛТИМЕД» 463
Максимов А.Л. 463

ИСПОЛЬЗОВАНИЕ КОСТНО-МОЗГОВОЙ СТИМУЛЯЦИИ В КОМБИНАЦИИ С ТОТАЛЬНЫМ ТУННЕЛИРОВАНИЕМ КОСТЕЙ ТАЗОБЕДРЕННОГО СУСТАВА ПРИ ЛЕЧЕНИИ БОЛЕЗНИ ПЕРТЕСА 465
Макушин В.Д., Тепленький М.П., Парфенов Э.М., Бунов В.С. 465

ДИНАМИКА РЕНТГЕНОМЕТРИЧЕСКИХ ПОКАЗАТЕЛЕЙ ПРИ ЛЕЧЕНИИ ДИСПЛАЗИИ ТАЗОБЕДРЕННОГО СУСТАВА У ДЕТЕЙ МЛАДШЕГО ШКОЛЬНОГО ВОЗРАСТА 467
Макушин В.Д., Тепленький М.П., Раловец Н.Э., Бунов В.С. 467

УЛЬТРАЗВУКОВОЕ ИССЛЕДОВАНИЕ КОЛЕННЫХ СУСТАВОВ, КАК МЕТОД РАННЕЙ ДИАГНОСТИКИ ОСТЕОАРТРОЗА 470
Мальцева Л.В., Волокитина Е.А., Аскаров С.Е. 470

ХИРУРГИЧЕСКОЕ ЛЕЧЕНИЕ ПЕРЕЛОМОВ ШЕЙКИ ПЛЕЧЕВОЙ КОСТИ У ПАЦИЕНТОВ С ОСТЕОПОРОЗОМ 473
Мамедов А.А.,..... 473

ОПРЕДЕЛЕНИЕ И СРАВНЕНИЕ СТАБИЛЬНОСТИ ФИКСАЦИИ ПОГРУЖНЫХ МЕТАЛЛОКОНСТРУКЦИЙ, ПРИМЕНЯЕМЫХ ПРИ ПЕРЕЛОМАХ ШЕЙКИ БЕДРА В ЭКСПЕРИМЕНТАЛЬНОМ ИССЛЕДОВАНИИ 476
Марков А.А., Сергеев К.С., Марченко С.А., Душин Д.В. 476

ЛЕЧЕНИЕ ПЕРЕЛОМОВ МЫЩЕЛКА ПЛЕЧА У ДЕТЕЙ 479
Мартель И.И., Бойчук С.П., Самусенко Д.В., Коробейников А.А. . 479

ОСОБЕННОСТИ ВОССТАНОВЛЕНИЯ СИЛЫ МЫШЦ У БОЛЬНЫХ АХОНДРОПЛАЗИЕЙ ПОСЛЕ УДЛИНЕНИЯ СЕГМЕНТОВ КОНЕЧНОСТЕЙ 482
Менщикова Т.И. 482

УЛЬТРАЗВУКОВОЕ ИССЛЕДОВАНИЕ КОНТАКТНОГО РЕГЕНЕРАТА У БОЛЬНЫХ С ОТКРЫТЫМИ ПЕРЕЛОМАМИ КОСТЕЙ ГОЛЕНИ 486
Менщикова Т.И., Мартель И.И., Бажитов А.П. 486

ИСПОЛЬЗОВАНИЕ МЕТОДА УЛЬТРАЗВУКОВОЙ ДИАГНОСТИКИ В ОЦЕНКЕ СТРУКТУРНОГО СОСТОЯНИЯ ДИСТРАКЦИОННОГО РЕГЕНЕРАТА И МЫШЦ ГОЛЕНИ У БОЛЬНЫХ С АХОНДРОПЛАЗИЕЙ 489
Менщикова Т.И., Аранович А.М., Щукин А.А., Климов О.В. 489

ДИАГНОСТИКА ОСТЕОХОНДРОПАТИИИИ ТАЗОБЕДРЕННЫХ И КОЛЕННЫХ СУСТАВОВ (УЛЬТРАЗВУКОВОЕ ИССЛЕДОВАНИЕ) 493
Менщикова Т.И., Мальцева Л.В. 493

ВОПРОСЫ ЛЕЧЕНИЯ БОЛЬНЫХ С КОНТРАКТУРОЙ ДЮПЮИТРЕНА ПАЛЬЦЕВ КИСТИ 496
Микусев Г.И.[1], Микусев И.Е.[2], Осмоналиев И.Ж.[2], Магомедов Р.О.[1], Байкеев Р.Ф.[3] 496

МЕТОДИКА ЛЕЧЕНИЯ ПОДКОЖНЫХ РАЗРЫВОВ И ПОВРЕЖДЕНИЙ СУХОЖИЛИЙ РАЗГИБАТЕЛЕЙ ПАЛЬЦЕВ КИСТИ НА УРОВНЕ ДИСТАЛЬНОГО МЕЖФАЛАНГОВОГО СУСТАВА 499
Минасов Б.Ш., Исламов С.А., Афанасьева Н.В. 499

ОТКРЫТАЯ РЕПОЗИЦИЯ ЭПИФИЗА В ЛЕЧЕНИИ ТЯЖЕЛЫХ НЕСТАБИЛЬНЫХ ФОРМ ЮНОШЕСКОГО ЭПИФИЗЕОЛИЗА ГОЛОВКИ БЕДРЕННОЙ КОСТИ 502
Минеев В.В., Пулатов А.Р. 502

ПРОГНОЗИРОВАНИЕ РАЗВИТИЯ ЛОЖНЫХ СУСТАВОВ ПРИ ПЕРЕЛОМАХ ДЛИННЫХ КОСТЕЙ КОНЕЧНОСТЕЙ 505
Мироманов А.М., Усков С.А. 505

ЭПИДЕМИОЛОГИЯ ХРОНИЧЕСКОГО ПОСТТРАВМАТИЧЕСКОГО ОСТЕОМИЕЛИТА ДЛИННЫХ ТРУБЧАТЫХ КОСТЕЙ 507
Мироманов А.М., Миронова О.Б. 507

СОВРЕМЕННЫЕ ТЕХНОЛОГИИ ПОГРУЖНОГО МЕТАЛЛООСТЕОСИНТЕЗА ПРОКСИМАЛЬНОГО ОТДЕЛА БЕДРЕННОЙ КОСТИ У ДЕТЕЙ И ПОДРОСТКОВ 510
Миронов С.П., Кожевников О.В., Иванов А.В., Затона Д.Б., Лазарев В.А. 510

КРИТЕРИИ УЛЬТРАЗВУКОВОЙ ДИАГНОСТИКИ СИНДРОМА ЗУДЕКА 513
Миронов С.П.[1], Салтыкова В.Г.[1, 2], Шток А.В.[3] 513

ЛАВСАНОПЛАСТИКА ВНУТРЕННЕЙ БОКОВОЙ СВЯЗКИ I ПЛЮСНЕ-ФАЛАНГОВОГО СУСТАВА КАК НЕОБХОДИМЫЙ ЭЛЕМЕНТ ПРИ ОПЕРАЦИЯХ ПО ПОВОДУ ВАЛЬГУСНОЙ ДЕФОРМАЦИИ I ПАЛЬЦА СТОПЫ 516
Морозов М.И., Обухов И.А., Шаламов И.А., Лексин С.В. 516

КОНСЕРВАТИВНОЕ ЛЕЧЕНИЕ АВАСКУЛЯРНЫХ НЕКРОЗОВ КОСТЕЙ СКЕЛЕТА В СТАЦИОНАРЕ 519
Назаров А.Е., Березенко М.Н., Скороглядов А.В. 519

ВОЗМОЖНОСТИ ИСПОЛЬЗОВАНИЯ СЦИНТИГАФИИ КОСТНОЙ СИСТЕМЫ В ДИАГНОСТИКЕ ДЕГЕНЕРАТИВНО-ДИСТРОФИЧЕСКИХ ЗАБОЛЕВАНИЙ СКЕЛЕТА 521
Назаров А.Е., Сычев В.К. 521

ВОЗМОЖНОСТИ ИСПОЛЬЗОВАНИЯ СЦИНТИГАФИИ КОСТНОЙ СИСТЕМЫ В ДИАГНОСТИКЕ АСЕПТИЧЕСКОЙ НЕСТАБИЛЬНОСТИ ЭНДОПРОТЕЗОВ ТАЗОБЕДРЕННОГО СУСТАВА 525
Назаров А.Е., Сычев В.К. 525

ВОЗМОЖНОСТЬ ИСПОЛЬЗОВАНИЯ СЦИНТИГРАФИИ КОСТЕЙ (ВСЕ ТЕЛО) ДЛЯ ОЦЕНКИ ЭФФЕКТИВНОСТИ АНТИРЕЗОРБТИВНОЙ ТЕРАПИИ ПОСЛЕ ЭНДОПРОТЕЗИРОВАНИЯ ТАЗОБЕДРЕННОГО СУСТАВА.... 527
Назаров А.Е., Сычев В.К. 527

ВИДОВОЙ СОСТАВ БАКТЕРИЙ, ВЫДЕЛЕННЫХ У БОЛЬНЫХ С ИНФЕКЦИОННЫМИ ОСЛОЖНЕНИЯМИ ПОСЛЕ ЭНДОПРОТЕЗИРОВАНИЯ КРУПНЫХ СУСТАВОВ .. 530
Науменко З.С., Годовых Н.В. 530

СРАВНИТЕЛЬНАЯ ХАРАКТЕРИСТИКА ВОЗБУДИТЕЛЕЙ ВОСПАЛИТЕЛЬНЫХ ПРОЦЕССОВ МОЧЕВЫДЕЛИТЕЛЬНОЙ СИСТЕМЫ У БОЛЬНЫХ С ТРАВМАТИЧЕСКОЙ БОЛЕЗНЬЮ СПИННОГО МОЗГА..... 532
Науменко З.С., Годовых Н.В., Розова Л.В. 532

ОЦЕНКА АДГЕЗИВНОЙ АКТИВНОСТИ БАКТЕРИЙ, ВЫДЕЛЕННЫХ У БОЛЬНЫХ С ОСТРОЙ И ХРОНИЧЕСКОЙ ГНОЙНОЙ ИНФЕКЦИЕЙ 535
Науменко З.С., Шипицына И.В. 535

КОРРИГИРУЮЩАЯ ОСТЕОТОМИЯ И УДЛИНЕНИЕ КОНЕЧНОСТЕЙ В ЗАВИСИМОСТИ ОТ ПОСТТРАВМАТИЧЕСКИХ ДЕФОРМАЦИЙ, УКОРОЧЕНИЙ КОНЕЧНОСТЕЙ И ЭТНОТЕРРИТОРИАЛЬНЫХ ОСОБЕННОСТЕЙ 539
Никитин В.В., Исламов С.А., Ерофеева И.В., Афанасьева Н.В. 539

СПОСОБ ЛЕЧЕНИЯ АНЕВРИЗМАЛЬНЫХ КИСТ ДЛИННЫХ ТРУБЧАТЫХ КОСТЕЙ 542
Никитин В.В., Исламов С.А., Файзуллин А.А., Афанасьева Н.В.... 542

ПРОБЛЕМЫ И РЕШЕНИЯ ПОЛИТРАВМ (ПО МАТЕРИАЛАМ ТРАВМАТОЛОГИЧЕСКОГО ЦЕНТРА 1 УРОВНЯ ФЕДЕРАТИВНЫХ ТРАСС М5 И М7) 545
Никитин В.В., Исламов С.А., Файзуллин А.А., Соколова И.В. 545

РОЛЬ КРИСТАЛЛИЧЕСКИХ АППЛИКАТОРОВ ИЗ АРСЕНИДА ГАЛЛИЯ В АКТИВАЦИИ КЛЕТОЧНОЙ ПРОЛИФЕРАЦИИ СУСТАВНОГО ХРЯЩА В ЭКСПЕРИМЕНТЕ.....549
Никитюк И.Е. 549

КОМПЛЕКСНОЕ ЛЕЧЕНИЕ БОЛЬНЫХ С ЗАКРЫТЫМИ ДИАФИЗАРНЫМИ ПЕРЕЛОМАМИ КОСТЕЙ ГОЛЕНИ ПО МЕТОДУ ИЛИЗАРОВА С ПРИМЕНЕНИЕМ ГИПЕРБАРИЧЕСКОЙ ОКСИГЕНАЦИИ.....552
Николайчук Е.В., Щуров В.А., Мацукатов Ф.А. 552

ОШИБКИ И ОСЛОЖНЕНИЯ ПРИ ОПЕРАТИВНОМ УВЕЛИЧЕНИИ РОСТА МЕТОДОМ ЧРЕСКОСТНОГО ОСТЕОСИНТЕЗА У ЛЮДЕЙ С СУБЪЕКТИВНО НИЗКИМ РОСТОМ 556
Новиков К.И., Солдатов Ю.П., Мурадисинов С.О., Волчкова О.А.556

ДИСТРАКЦИОННЫЕ АППАРАТЫ В ЛЕЧЕНИИ РУБЦОВЫХ КОНТРАКТУР СУСТАВОВ КИСТИ.....559
Обухов И.А., Зубов Д.А., Гилев М.....559

ВОССТАНОВЛЕНИЕ УТРАЧЕННЫХ ФУНКЦИЙ У БОЛЬНЫХ С ТЕТРАПЛЕГИЕЙ 562
Оганесян О.В., Косик А.Л.....562

МОРФОМЕТРИЧЕСКИЕ ИЗМЕНЕНИЯ ПЕЧЕНИ ПРИ ТРАВМЕ КОСТЕЙ ГОЛЕНИ У МЫШЕЙ (ЭКСПЕРИМЕНТАЛЬНОЕ ИССЛЕДОВАНИЕ) 565
Очеретина Р.Ю., Стогов М.В. 565

ВЛИЯНИЕ ПЕРЕЛОМА КОСТЕЙ ГОЛЕНИ НА МОРФОЛОГИЧЕСКИЕ ХАРАКТЕРИСТИКИ ПЕЧЕНИ МЫШЕЙ 568
Очеретина Р.Ю., Стогов М.В. 568

СПИЦЕВОЙ ОСТЕОСИНТЕЗ В ЛЕЧЕНИИ ПЕРЕЛОМОВ ПЯСТНЫХ КОСТЕЙ И ФАЛАНГ ПАЛЬЦЕВ КИСТИ 571
Педченко В.В. 571

РЕНТГЕНО-МОРФОЛОГИЧЕСКИЕ ОСОБЕННОСТИ СРАЩЕНИЯ ОСКОЛЬЧАТЫХ ПЕРЕЛОМОВ ДЛИННЫХ КОСТЕЙ В РАЗНЫХ БИОЛОГИЧЕСКИХ УСЛОВИЯХ (ЭКСПЕРИМЕНТАЛЬНОЕ ИССЛЕДОВАНИЕ)..... 574
Петровская Н.В., Степанов М.А., Горбач Е.Н., Кононович Н.А. 574

ВАРИАНТЫ РЕМОДЕЛИРОВАНИЯ ПЕРЕДНЕЙ БОЛЬШЕБЕРЦОВОЙ АРТЕРИИ ПРИ ЭКСПЕРИМЕНТАЛЬНЫХ ОСКОЛЬЧАТЫХ ПЕРЕЛОМАХ ГОЛЕНИ У СОБАК И СИНДРОМ УСКОРЕННОГО АРТЕРИОСКЛЕРОЗА 577
Петровская Н.В., Щудло Н.А., Борисова И.В., Щудло М.М., Степанов М.А. 577

ДИНАМИКА БОЛЕВОГО СИНДРОМА ПРИ ЛЕЧЕНИИ ОСТЕОХОНДРОЗОВ ПОЗВОНОЧНИКА МЕТОДОМ ВНУТРИТКАНЕВОЙ ЭЛЕКТРОСТИМУЛЯЦИИ 580
Поздняков А.В., Степанова Г.А. 580

КОМПЛЕКСНАЯ ОЦЕНКА АДАПТАЦИОННОГО ПОТЕНЦИАЛА ПАЦИЕНТА В ХОДЕ РЕКОНСТРУКТИВНО-ВОССТАНОВИТЕЛЬНОГО ЛЕЧЕНИЯ ПОСЛЕДСТВИЙ ОЖОГОВОЙ ТРАВМЫ 582
Полякова А.Г., Арефьев И.Ю. 582

СОВРЕМЕННЫЕ ПОДХОДЫ К ПРИМЕНЕНИЮ НАРУЖНОГО ОСТЕОСИНТЕЗА ПОЗВОНОЧНИКА..... 585
Прудникова О.Г., Коваленко П.И., Муштаева Ю.А., Хомченков М.В. 585

ОПЫТ ЛОКАЛЬНОГО ФИБРИНОЛИЗА ТРАВМАТИЧЕСКИХ ВНУТРИЧЕРЕПНЫХ ОБОЛОЧЕЧНЫХ ГЕМАТОМ..... 588
Пряничников А.В., Киселёв А.В., Макаров В.Е., Кашин А.Е.*, Пьянков А.В. ** 588

ХИРУРГИЧЕСКОЕ ЛЕЧЕНИЕ ВДАВЛЕННЫХ ПЕРЕЛОМОВ СВОДА ЧЕРЕПА..... 591
Пьянков А.В.*, Киселёв А.В., Пряничников А.В. 591**

СКОЛИОТИЧЕСКАЯ БОЛЕЗНЬ ПОЗВОНОЧНИКА С ВЕРТЕБРОГЕННЫМ БОЛЕВЫМ СИНДРОМОМ У БЕРЕМЕННЫХ ЖЕНЩИН 594
Решетникова Ю.С., Скрябин Е.Г. 594

ИЗМЕНЕНИЕ ПОКАЗАТЕЛЕЙ БАКТЕРИЦИДНОЙ И ЛИЗОЦИМНОЙ АКТИВНОСТИ СЫВОРОТКИ КРОВИ У БОЛЬНЫХ ХРОНИЧЕСКИМ ОСТЕОМИЕЛИТОМ 597
Розова Л.В., Науменко З.С. 597

СРАВНИТЕЛЬНАЯ ХАРАКТЕРИСТИКА ВОЗБУДИТЕЛЕЙ ХРОНИЧЕСКОГО ПОСТТРАВМАТИЧЕСКОГО И ГЕМАТОГЕННОГО ОСТЕОМИЕЛИТА 600
Розова Л.В., Науменко З.С., Годовых Н.В., Клюшин Н.М. 600

СОВРЕМЕННЫЕ ПОДХОДЫ К ЛЕЧЕНИЮ ПАЦИЕНТОВ С ТРАВМАТИЧЕСКИМ СПОНДИЛОЛИСТЕЗОМ ШЕЙНОГО И ПОЯСНИЧНОГО ОТДЕЛОВ ПОЗВОНОЧНИКА 603
Россик О.С., Григорович К.А., Прудникова О.Г., Савин Д.М. 603

ОПЫТ ПРИМЕНЕНИЯ ВНУТРЕННЕЙ ТРАНСПЕДИКУЛЯРНОЙ ФИКСАЦИИ ПРИ ЛЕЧЕНИИ ПАЦИЕНТОВ СО СПОНДИЛОЛИСТЕЗОМ I-II СТЕПЕНИ 607
Россик О.С., Хомченков М.В. 607

СОВРЕМЕННЫЕ ПОДХОДЫ К ЛЕЧЕНИЮ ПАЦИЕНТОВ СО СПОНДИЛОЛИСТЕЗОМ 609
Россик О.С., Хомченков М.В. 609

ПРОТЕОГЛИКАНЫ СИНОВИАЛЬНОЙ ЖИДКОСТИ В ДИАГНОСТИКЕ БОЛЕЗНИ РЕЙТЕРА 611
Русова Т.В., Павлов В.В., Баитов В.С. 611

ЛЕЧЕНИЕ АРТРОЗОВ ПУТЕМ ВНУТРИСУСТАВНОГО И ОКОЛОСУСТАВНОГО ВВЕДЕНИЯ КОРТИКОСТЕРОИДОВ И ХОНДРОПРОТЕКТОРОВ ПОД РЕНТГЕНОЛОГИЧЕСКИМ КОНТРОЛЕМ 614
Рустамов А.Б. 614

ЛЕЧЕНИЕ ТИПИЧНОЙ И АТИПИЧНОЙ ФОРМЫ КОСОЛАПОСТИ У ДЕТЕЙ СТАРШЕ 3-ЛЕТНЕГО ВОЗРАСТА 618
Рыжиков Д.В., Ревкович А.С. 618

ОРГАНИЗАЦИОННЫЕ ПРИНЦИПЫ И ПРОБЛЕМЫ В РЕФОРМИРОВАНИИ ОРТОПЕДОТРАВМАТОЛОГИЧЕСКОЙ ПОМОЩИ В КУРГАНСКОЙ ОБЛАСТИ 620
Сазонова Н.В. 620

ВЛИЯНИЕ КОНСЕРВАТИВНОГО ЛЕЧЕНИЯ НА ФАГОЦИТРНУЮ АКТИВНОСТЬ НЕЙТРОФИЛОВ ПЕРИФЕРИЧЕСКОЙ КРОВИ У БОЛЬНЫХ ОСТЕОАРТРОЗОМ КРУПНЫХ СУСТАВОВ I-II СТАДИИ 624
Сазонова Н.В., Кузнецова Е.И., Чепелева М.В. 624

РЕФОРМЫ ЗДРАВООХРАНЕНИЯ. РЕЗУЛЬТАТЫ СОЦИОЛОГИЧЕСКОГО ОПРОСА МЕТОДОМ АНКЕТИРОВАНИЯ ВРАЧЕЙ 626
Сазонова Н.В., Митин М.М. 626

ПУТИ СОВЕРШЕНСТВОВАНИЯ СПЕЦИАЛИЗИРОВАННОЙ ОРТОПЕДИЧЕСКОЙ ПОМОЩИ БОЛЬНЫМ С ОСТЕОАРТРОЗАМИ В КУРГАНСКОЙ ОБЛАСТИ..... 629
Сазонова Н.В., Попова Л.А. 629

АДАПТИВНЫЕ МЕХАНИЗМЫ СИСТЕМЫ ОРГАНИЗАЦИИ ДВИЖЕНИЯ В УСЛОВИЯХ ЧРЕСКОСТНОГО ДИСТРАКЦИОННОГО ОСТЕОСИНТЕЗА 632
Сайфутдинов М.С., Сизова Т.В. 632

УЛЬТРАЗВУКОВАЯ ДИАГНОСТИКА СОСТОЯНИЯ ЛУЧЕВОГО НЕРВА ПРИ ЛЕЧЕНИИ ПЕРЕЛОМОВ ПЛЕЧЕВОЙ КОСТИ МЕТОДОМ НАКОСТНОГО ОСТЕОСИНТЕЗА..... 636
Салтыкова В.Г. [1,2], Шток А.К.[3] 636

ТРАНСФУЗИОЛОГИЧЕКОЕ ОБЕСПЕЧЕНИЕ ОПЕРАЦИЙ ПО КОРРЕКЦИИ ДЕФОРМАЦИЙ ПОЗВОНОЧНИКА В ДЕТСКОЙ ОРТОПЕДИЧЕСКОЙ ПРАКТИКЕ 639
Саура Н.В., Поспелова Т.И., Лебедева М.Н. 639

ХАРАКТЕРИСТИКА МОРФОФУНКЦИОНАЛЬНОГО СОСТОЯНИЯ СЕНСОРНЫХ НЕЙРОЦИТОВ, ПРИНИМАЮЩИХ УЧАСТИЕ В ИННЕРВАЦИИ ГОЛЕНИ, ПРИ ФОРМИРОВАНИИ КОСТНОГО ДИСТРАКЦИОННОГО РЕГЕНЕРАТА С ПРИМЕНЕНИЕМ АППАРАТА ИЛИЗАРОВА И ИНТРАМЕДУЛЛЯРНЫХ СПИЦ 642
Сафонова Г.Д. 642

ОСОБЕННОСТИ ФОРМИРОВАНИЯ ЗОНЫ ПОВРЕЖДЕНИЯ В ЗАВИСИМОСТИ ОТ ЛОКАЛИЗАЦИИ И ВЕЛИЧИНЫ ПОПЕРЕЧНОГО РАССЕЧЕНИЯ СПИННОГО МОЗГА В УСЛОВИЯХ БЕЗ ОГРАНИЧЕНИЯ ПОДВИЖНОСТИ ПОЗВОНОЧНИКА И ПРИ ФИКСАЦИИ АППАРАТОМ ИЛИЗАРОВА 645
Сафонова Г.Д., Коваленко П.И., Муштаева Ю.А. 645

РЕЦЕПТОРНЫЙ И ПРОВОДЯЩИЙ АППАРАТ МЫШЦ ГОЛЕНИ ИНТАКТНЫХ ВЗРОСЛЫХ БЕСПОРОДНЫХ СОБАК И ПРИ УДЛИНЕНИИ АППАРАТОМ ИЛИЗАРОВА С ТЕМПОМ 1 ММ В СУТКИ С ЧЕТЫРЕХКРАТНОЙ ДРОБНОСТЬЮ ДИСТРАКЦИИ 649
Сафонова Г.Д., Чикорина Н.К. 649

ЭНДОПРОТЕЗИРОВАНИЕ ТАЗОБЕДРЕННОГО СУСТАВА ПРИ НЕСРОСШИХСЯ ПЕРЕЛОМАХ И ЛОЖНЫХ СУСТАВАХ ШЕЙКИ БЕДРА 652
Сафронов А.А., Павловичев С.А., Филаретова Т.В., Сафронов Ал.А., Харитонов И.А. 652

ИЗМЕНЕНИЕ ПОКАЗАТЕЛЕЙ СВЕРТЫВАЮЩЕЙ СИСТЕМЫ КРОВИ ПРИ УДЛИНЕНИИ ГОЛЕНИ МЕТОДОМ ДИСТРАКЦИОННОГО ЭПИФИЗЕОЛИЗА НА ДВУХ УРОВНЯХ (ЭКСПЕРИМЕНТАЛЬНОЕ ИССЛЕДОВАНИЕ) 655
Сбродова Л.И., Аранович А.М. 655

МИНЕРАЛЬНАЯ ПЛОТНОСТЬ И ГОРМОНАЛЬНЫЙ ФОН ПРИ УДЛИНЕНИИ ПЛЕЧА МЕТОДОМ ИЛИЗАРОВА 658
Свешников А.А. 658

СРЕДСТВА И СПОСОБЫ СТАБИЛИЗАЦИИ ПРИ СПОНДИЛОЛИЗНОМ СПОНДИЛОЛИСТЕЗЕ НИЖНИХ ПОЯСНИЧНЫХ ПОЗВОНКОВ 661
Сергеев К.С., Туляков С.С., Паськов Р.В. 661

ЭМГ-ХАРАКТЕРИСТИКИ МЫШЦ НИЖНИХ КОНЕЧНОСТЕЙ У БОЛЬНЫХ С ВРОЖДЁННЫМ ВЫВИХОМ НАДКОЛЕННИКА В УСЛОВИЯХ ОПЕРАТИВНОГО ЛЕЧЕНИЯ 664
Сизова Т.В., Буравцов П.П. 664

ГИСТОЛОГИЧЕСКАЯ ХАРАКТЕРИСТИКА РЕПАРАТИВНОГО КОСТЕОБРАЗОВАНИЯ ПРИ ЗАЖИВЛЕНИИ ИЗОЛИРОВАННЫХ ПЕРЕЛОМОВ КОСТЕЙ ТАЗА В ЭКСПЕРИМЕНТЕ 667
Силантьева Т.А. 667

КОСТНАЯ ПЛОТНОСТЬ РАЗЛИЧНЫХ КОМПОНЕНТОВ ТАЗОБЕДРЕННОГО СУСТАВА ПРИ ВРОЖДЁННОМ ВЫВИХЕ У ДЕТЕЙ МЛАДШЕГО И СРЕДНЕГО ШКОЛЬНОГО ВОЗРАСТА ДО И ПОСЛЕ ОПЕРАТИВНОГО ЛЕЧЕНИЯ 670
Скрипкин Е.В. 670

ОСНОВНЫЕ ДИФФЕРЕНЦИАЛЬНО-ДИАГНОСТИЧЕСКИЕ КРИТЕРИИ ВЕРТЕБРОГЕННЫХ ВИСЦЕРОПАТИЙ 673
Скрябин Е.Г., Болотнова Т.В., Решетникова Ю.С., Тюрина Е.В. 673

ЭНДОПРОТЕЗИРОВАНИЕ ПЛЕЧЕВОГО СУСТАВА У ЛИЦ ПОЖИЛОГО И СТАРЧЕСКОГО ВОЗРАСТА ПРИ ТРАВМЕ 676
Слободской А.Б., Бадак И.С., Воронин И.В., Дунаев А.Г. 676

ДИНАМИЧЕСКИЙ НЕЙРОФИЗИОЛОГИЧЕСКИЙ КОНТРОЛЬ ПРИ ЭНДОПРОТЕЗИРОВАНИИ ПЛЕЧЕВОГО СУСТАВА У ЛИЦ ПОЖИЛОГО И СТАРЧЕСКОГО ВОЗРАСТА 679
Слободской А.Б., Бадак И.С., Воронин И.В., Дунаев А.Г., Быстряков П.А. 679

ЭНДОПРОТЕЗИРОВАНИЕ ЛОКТЕВОГО СУСТАВА КАК МЕТОД ЛЕЧЕНИЯ ТЯЖЁЛЫХ ТРАВМ ЛОКТЕВОГО СУСТАВА 681
Слободской А.Б., Дунаев А.Г., Бадак И.С., Воронин И.В. 681

РЕКОНСТРУКТИВНАЯ ХИРУРГИЯ ЛОКТЕВОГО СУСТАВА 684
Солдатов Ю.П., Макушин В.Д. 684

ОРГАНИЗАЦИЯ ТРАВМАТОЛОГИЧЕСКОЙ ПОМОЩИ ПРИ ДТП В СЕЛЬСКОЙ МЕСТНОСТИ 688
Солодунов Е.П. 688

МЕТОД КОМПОНОВОК КОМБИНИРОВАННЫХ (ГИБРИДНЫХ, СПИЦЕ-СТЕРЖНЕВЫХ) ЧРЕСКОСТНЫХ АППАРАТОВ 691
Соломин Л.Н. 691

ЭСТЕТИЧЕСКИЕ И ОРТОПЕДИЧЕСКИЕ КОРРЕКЦИИ ПРИ ИЗМЕНЕНИИ ФОРМЫ НОГ 695
Соломин Л.Н., Кулеш П.Н. 695

ОСОБЕННОСТИ КОРРЕКЦИИ ДЕФОРМАЦИЙ ДЛИННЫХ КОСТЕЙ С ИСПОЛЬЗОВАНИЕМ ОСНОВАННОГО НА КОМПЬЮТЕРНОЙ НАВИГАЦИИ АППАРАТА «ОРТО-СУВ» . 698
Соломин Л.Н. *, Утехин А.И., Виленский В.А.* 698**

КОРРЕКЦИЯ ДЕФОРМАЦИЙ БЕДРА И ГОЛЕНИ ПО МЕТОДУ ИЛИЗАРОВА 702
Соломин Л.Н., Щепкина Е.А., Скоморошко П.В. 702

КАМПТОДАКТИЛИЯ - НЕ РЕШЕННАЯ ПРОБЛЕМА 704
Сорокин Н.Н., Выговский Н.В., Гайворонских С.С., Сорокин А.Н. 704

ЛЕЧЕНИЕ ВНУТРИСУСТАВНЫХ ПЕРЕЛОМОВ И ПЕРЕЛОМО-ВЫВИХОВ ПАЛЬЦЕВ КИСТИ В МИНИ-АППАРАТЕ ИЛИЗАРОВА 707
Сорокин Н.Н., Выговский Н.В., Есин Д.Ю., Мельник Е.Ю., Гайворонских С.С., Сорокин А.Н. 707

КЛЕТОЧНЫЕ МЕХАНИЗМЫ СТРУКТУРНОГО РЕАГИРОВАНИЯ ЭПИНЕВРАЛЬНЫХ АРТЕРИЙ ПРИ РАЗНЫХ СПОСОБАХ ЭЛЕКТРОСТИМУЛЯЦИИ НЕЙРОРЕГЕНЕРАЦИИ 709
Степанова Г.А., Борисова И.В., Щудло Н.А., Щудло М.М. 709

АДАПТАЦИОННЫЕ РЕАКЦИИ ОРГАНИЗМА НА ОПЕРАТИВНОЕ УДЛИНЕНИЕ КОСТЕЙ ГОЛЕНИ 712
Стогов М.В., Лунева С.Н., Тушина Н.В., Еманов А.А. 712

МОЛЕКУЛЯРНЫЕ МЕХАНИЗМЫ АДАПТАЦИИ СКЕЛЕТНЫХ МЫШЦ ПРИ ТРАВМАХ И ОПЕРАТИВНОМ УДЛИНЕНИИ КОСТЕЙ ГОЛЕНИ 714
Стогов М.В., Ткачук Е.А., Тушина Н.В. 714

ДИНАМИКА МОРФОЛОГИЧЕСКИХ ИЗМЕНЕНИЙ СУСТАВНОГО ХРЯЩА ПРИ КЛЕТОЧНО-ТКАНЕВОЙ ТЕРАПИИ ГОНАРТРОЗА (ЭКСПЕРИМЕНТАЛЬНОЕ ИССЛЕДОВАНИЕ) 717
Ступина Т.А., Степанов М.А., Макушин В.Д. 717

ОЦЕНКА СОСТОЯНИЯ СУСТАВНОГО ХРЯЩА ПРИ ЛЕЧЕНИИ ОСКОЛЬЧАТЫХ ПЕРЕЛОМОВ ГОЛЕНИ В УСЛОВИЯХ ЧРЕСКОСТНОГО ОСТЕОСИНТЕЗА И ПРИМЕНЕНИЯ ПРЕПАРАТА «МИЦЕЛЛАТ»..... 720
Ступина Т.А., Степанов М.А., Петровская Н.В., Марченкова Л.О. 720

ИЗУЧЕНИЕ МОРФОЛОГИЧЕСКИХ ПРИЗНАКОВ ОСТЕОАРТРОЗА ПРИ ЭКСПЕРИМЕНТАЛЬНОМ МОДЕЛИРОВАНИИ..... 723
Ступина Т.А., Степанов М.А., Щудло М.М., Макушин В.Д..... 723

КОЛИЧЕСТВЕННАЯ ОЦЕНКА СУСТАВНОГО ХРЯЩА ПРИ СОВРЕМЕННЫХ ТЕХНОЛОГИЯХ УДЛИНЕНИЯ КОНЕЧНОСТЕЙ..... 726
Ступина Т.А., Щудло М.М..... 726

РЕАБИЛИТАЦИЯ БОЛЬНЫХ С НЕСТАБИЛЬНЫМИ ПОВРЕЖДЕНИЯМИ ТАЗА..... 729
Стэльмах К.К. 729

ОПЕРАТИВНОЕ ЛЕЧЕНИЕ ДЕТЕЙ ШКОЛЬНОГО ВОЗРАСТА С ВРОЖДЕННЫМ ВЫВИХОМ БЕДРА..... 732
Тепленький М.П., Макушин В.Д., Раловец Н.Э. 732

HALLUX RIGIDUS (ТУГОПОДВИЖНОСТЬ ПЕРВОГО ПАЛЬЦА СТОПЫ)..... 735
Тертышник С.С., Атманский И.А., Глызин И.В. 735

ЭКСПЕРИМЕНТАЛЬНОЕ ОБОСНОВАНИЕ ОПЕРАЦИЙ ПЕРЕДНЕГО И ЦИРКУЛЯРНОГО СПОНДИЛОДЕЗА ПРИ СПОНДИЛОЛИЗНОМ СПОНДИЛОЛИСТЕЗЕ ПОЯСНИЧНОГО ОТДЕЛА ПОЗВОНОЧНИКА 737
Туляков С.С., Сергеев К.С. 737

МОДИФИКАЦИИ КОНСЕРВАТИВНЫХ МЕТОДОВ ЛЕЧЕНИЯ ПРИ ДИАФИЗАРНЫХ ПЕРЕЛОМАХ БЕДРА У ДЕТЕЙ РАННЕГО ВОЗРАСТА 740
Турсунов Н.Б., Турсунов Б.С. 740

ТАКТИКА ЛЕЧЕНИЯ ДИАФИЗАРНЫХ ПЕРЕЛОМОВ КОСТЕЙ ГОЛЕНИ У ДЕТЕЙ..... 743
Турсунов Н.Б., Турсунов Б.С. 743

ТАКТИЧЕСКИЕ ВАРИАНТЫ ЛЕЧЕНИЯ УКОРАЧИВАЮЩИХ ДЕФОРМАЦИЙ НИЖНИХ КОНЕЧНОСТЕЙ У ДЕТЕЙ И ПОДРОСТКОВ.....746
Урьев Г.А., Соколовский О.А., Сердюченко С.Н.....746

ЛЕЧЕНИЕ ПОВРЕЖДЕНИЙ ВЕРТЛУЖНОЙ ВПАДИНЫ 749
Ушаков С.А., Лукин С.Ю., Митрейкин Ю.В., Никольский А.В. 749

ПАТОГЕНЕТИЧЕСКИЕ МЕХАНИЗМЫ И ПРОГНОЗИРОВАНИЕ ОСТЕОПОРОЗА У МУЖЧИН 753
Фаламеева О.В., Рзаев М.М., Садовой М.А.....753

МОРФОЛОГИЧЕСКАЯ ХАРАКТЕРИСТИКА ПЕРЕДНЕЙ БОЛЬШЕБЕРЦОВОЙ МЫШЦЫ СОБАК В УСЛОВИЯХ КРУГЛОСУТОЧНОЙ АВТОДИСТРАКЦИИ ГОЛЕНИ С РАЗЛИЧНОЙ СКОРОСТЬЮ (ЭКСПЕРИМЕНТАЛЬНО-МОРФОЛОГИЧЕСКОЕ ИССЛЕДОВАНИЕ).....757
Филимонова. Г.Н. 757

ПАТОМОРФОЛОГИЧЕСКАЯ ХАРАКТЕРИСТИКА ПОЛУСУХОЖИЛЬНОЙ И ПОЛУПЕРЕПОНЧАТОЙ МЫШЦ БЕДРА В УСЛОВИЯХ КОНСЕРВАТИВНОГО ЛЕЧЕНИЯ ПЕРЕЛОМА СЕДАЛИЩНОЙ КОСТИ.....760
Филимонова Г.Н., Антонов Н.И. 760

ХАРАКТЕРИСТИКА ГЕМОМИКРОЦИРКУЛЯТОРНОГО РУСЛА СОБСТВЕННЫХ ФАСЦИЙ МЫШЦ ГОЛЕНИ ПРИ ЛЕЧЕНИИ ДИАФИЗАРНЫХ ПЕРЕЛОМОВ МЕТОДОМ ЧРЕСКОСТНОГО ОСТЕОСИНТЕЗА НА ФОНЕ ГИРУДОТЕРАПИИ 763
Филимонова Г.Н., Чуфаровская Ю.О., Степанов М.А.....763

ГИСТОЛОГИЧЕСКИЕ ИЗМЕНЕНИЯ ПЕРЕДНЕЙ БОЛЬШЕБЕРЦОВОЙ МЫШЦЫ ПРИ ЗАЖИВЛЕНИИ ОСКОЛЬЧАТОГО ПЕРЕЛОМА ГОЛЕНИ СОБАК В УСЛОВИЯХ ПРИМЕНЕНИЯ ПРЕПАРАТА «МИЦЕЛЛАТ» 766
Филимонова Г.Н., Щудло Н.А., Марченкова Л.О., Петровская Н.В., Степанов М.А.....766

АДАПТАЦИОННАЯ РЕАКЦИЯ ПРИ ОРТОПЕДО-ТРАВМАТОЛОГИЧЕСКОЙ ПАТОЛОГИИ.....769
[1]Хилистинская О.С., [2]Зырянов С.С., [1]Зырянов С.Я. 769

ОПЕРАТИВНАЯ ФИКСАЦИЯ РОТАЦИОННО И ВЕРТИКАЛЬНО НЕСТАБИЛЬНЫХ ПОВРЕЖДЕНИЙ ТАЗА .. 772
Хименко С.М., Сергеев К.С., Гринь А.А. 772

ДИНАМИКА МИНЕРАЛЬНОЙ ПЛОТНОСТИ КОСТИ В ПРОЦЕССЕ РЕАБИЛИТАЦИИ БОЛЬНЫХ С ЗАКРЫТЫМИ ПЕРЕЛОМАМИ ЛОДЫЖЕК 775
Хубаев Н.Д., Самусенко Д.В., Ларионова Т.А., Овчинников Е.Н. .. 775

ЗАВИСИМОСТЬ ДИНАМИКИ НЕВРОЛОГИЧЕСКОЙ СИМПТОМАТИКИ ОТ АКТИВНОСТИ КОСТЕОБРАЗОВАНИЯ У БОЛЬНЫХ С ПОСЛЕДСТВИЯМИ ЧЕРЕПНО-МОЗГОВОЙ ТРАВМЫ В ПРОЦЕССЕ ЛЕЧЕНИЯ МЕТОДОМ ДИСТРАКЦИОННОГО ОСТЕОСИНТЕЗА 778
Худяев А.Т., Дьячков А.Н., Мухтяев С.В., Михайлова Е.А., Прудникова О.Г. 778

ВОСПАЛИТЕЛЬНЫЕ ОСЛОЖНЕНИЯ ПРИ ЧРЕСКОСТНОМ ОСТЕОСИНТЕЗЕ КОСТЕЙ ГОЛЕНИ В ПРАКТИКЕ ТРАВМАТОЛОГИЧЕСКОГО ПУНКТА 782
Цыбулько И.А. 782

СТЕРЕОЛОГИЯ МЕЖБЕРЦОВОГО СИНОСТОЗА 783
Чевардин А.Ю., Щудло М.М., Макушин В.Д., Щудло Н.А. 783

ЭНДОПРОТЕЗИРОВАНИЕ КОЛЕННОГО СУСТАВА У БОЛЬНЫХ ГОНАРТРОЗОМ ПРИ ДЕФЕКТАХ СУСТАВНЫХ ПОВЕРХНОСТЕЙ БОЛЬШЕБЕРЦОВОЙ КОСТИ 786
Чегуров О.К., Рева М.А. 786

МАЛОИНВАЗИВНЫЙ ОСТЕОСИНТЕЗ В ЛЕЧЕНИИ ДИАФИЗАРНЫХ ПЕРЕЛОМОВ КОСТЕЙ ПРЕДПЛЕЧЬЯ 789
Челноков А.Н., Лазарев А.Ю. 789

ОСОБЕННОСТИ ИММУННОГО СТАТУСА У БОЛЬНЫХ С РАЗВИВШЕЙСЯ НЕСТАБИЛЬНОСТЬЮ ЭНДОПРОТЕЗА ПОСЛЕ ИМПЛАНТАЦИИ КОЛЕННОГО ИЛИ ТАЗОБЕДРЕННОГО СУСТАВА 793
Чепелева М.В., Волокитина Е.А., Швед Н.С. 793

ВЛИЯНИЕ ЭТИОЛОГИЧЕСКОГО ФАКТОРА НА ИММУННЫЙ СТАТУС БОЛЬНЫХ ОСТЕОАРТРОЗОМ КРУПНЫХ СУСТАВОВ 795
Чепелева М.В., Швед Н.С. 795

КЛИНИКО-БИОМЕХАНИЧЕСКОЕ ОБОСНОВАНИЕ ПРИМЕНЕНИЯ ИМПЛАНТАТОВ ИЗ ПЛОТНОЙ И КРУПНОПОРИСТОЙ БИОАКТИВНОЙ КЕРАМИКИ ПРИ ПОВРЕЖДЕНИИ И ВОСПАЛЕНИИ ПОЗВОНКОВ.....798
Чертков А.К., Агалаков С.П., Комоликов Ю.И., Бердюгин К.А. 798

ТРАНСКУТАННАЯ ТРАНСПЕДИКУЛЯРНАЯ ФИКСАЦИЯ НИЖНЕГРУДНЫХ И ПОЯСНИЧНЫХ ПОЗВОНКОВ.....800
Чертков А.К., Бердюгин К.А., Штадлер Д.И. 800

ПРИМЕНЕНИЕ ФИКСАТОРА «ОРФО» В ЛЕЧЕНИИ ПЕРЕЛОМОВ ПОЗВОНОЧНИКА.....801
Чертков А.К., Бердюгин К.А., Штадлер Д.И. 801

ЭПИДУРАЛЬНАЯ ЭЛЕКТРОСТИМУЛЯЦИЯ В ЛЕЧЕНИИ БОЛЬНЫХ С ОСЛОЖНЕННОЙ ТРАВМОЙ ПОЗВОНОЧНИКА.....803
Чуркин С.В., Плющенко Д.С. 803

ПРИМЕНЕНИЕ КОМПРЕССИРУЮЩЕГО ВИНТА TWINFIX (LEIBINGER) ДЛЯ ЛЕЧЕНИЯ ПЕРЕЛОМОВ И ЛОЖНЫХ СУСТАВОВ ЛАДЬЕВИДНОЙ КОСТИ ЗАПЯСТЬЯ.....806
Шаламов И.А., Морозов И.Б., Лексин С.В. 806

КОМПРЕССИОННО–ДИСТРАКЦИОННЫЙ ОСТЕОСИНТЕЗ И МИКРОХИРУРГИЧЕСКАЯ АУТОТРАНСПЛАНТАЦИЯ КОМПЛЕКСОВ ТКАНЕЙ – ТОЧКИ СОПРИКОСНОВЕНИЯ В ОРТОПЕДИИ 810
Шведовченко И.В.....810

НОВОЕ ПОКОЛЕНИЕ АППАРАТОВ ВНЕШНЕЙ ФИКСАЦИИ: ПРОБЛЕМЫ И ПЕРСПЕКТИВЫ 812
Шевцов В.А., Мацукатов Ф.А. 812

ВЛИЯНИЕ ЭТИОЛОГИЧЕСКОГО ФАКТОРА НА ЭНМГ-ПРОЯВЛЕНИЯ НЕВРОЛОГИЧЕСКОГО ДЕФИЦИТА В СИСТЕМЕ НИЖНИХ КОНЕЧНОСТЕЙ У БОЛЬНЫХ СО СПОНДИЛОЛИСТЕЗОМ ПОЯСНИЧНОЙ ЛОКАЛИЗАЦИИ....815
Шеин А.П., Криворучко Г.А., Колчанов К.В. 815

ЭВОЛЮЦИЯ МЕТОДА ЧРЕСКОСТНОГО ОСТЕОСИНТЕЗА КИСТИ ПО ИЛИЗАРОВУ 818
Шихалева Н.Г., Данилкин М.Ю., Шабалин Д.А., Моховиков Д.С., Чиркова И.В., Тягунов Д.Е.....818

ЛЕЧЕНИЕ БОЛЬНЫХ С ЗАКРЫТЫМИ ПЕРЕЛОМАМИ ДИСТАЛЬНОГО МЕТАЭПИФИЗА ПЯСТНЫХ КОСТЕЙ..... 822
Шихалева Н.Г., Чиркова И.В. 822

ЭНДОПРОТЕЗИРОВАНИЕ СУСТАВОВ КИСТИ ИМПЛАНТАМИ ФИРМЫ SBI (ФРАНЦИЯ)..... 825
Шихалева Н.Г., Чиркова И.В., Моховиков Д.С., Тягунов Д.Е., Шабалин Д.А. 825

ПРИМЕНЕНИЕ ВАСКУЛЯРИЗИРОВАННЫХ КОМПЛЕКСОВ ТКАНЕЙ В СОЧЕТАНИИ С ЧРЕСКОСТНЫМ ОСТЕОСИНТЕЗОМ ПО Г.А. ИЛИЗАРОВУ . 828
Шихалева Н.Г., Щудло Н.А. 828

ГИСТОПАТОЛОГИЯ ПОВРЕЖДЕНИЙ КОСТЕЙ И МЯГКИХ ТКАНЕЙ ПРИ РАНЕНИЯХ КИСТИ И ПРЕДПЛЕЧЬЯ ЦИРКУЛЯРНОЙ ПИЛОЙ И ФРЕЗЕРНЫМ СТАНКОМ 832
Шихалева Н.Г., Щудло М.М., Щудло Н.А., Борисова И.В. 832

ОСОБЕННОСТИ ПЕРЕЛОМОВ КОСТЕЙ ТАЗА И ИХ ЛЕЧЕНИЯ У ЛЮДЕЙ ПОЖИЛОГО И СТАРЧЕСКОГО ВОЗРАСТА..... 835
Шлыков И.Л., Кузнецова Н.Л. 835

ЛЕЧЕБНО-ДИАГНОСТИЧЕСКАЯ ПОМОЩЬ ПАЦИЕНТАМ С ТРАВМОЙ ТАЗА «ТЕРРИТОРИАЛЬНЫМ ЦЕНТРОМ МЕДИЦИНЫ КАТАСТРОФ СВЕРДЛОВСКОЙ ОБЛАСТИ» 838
Шлыков И.Л. *, Кузнецова Н.Л. *, Уваров А.Ю. ** 838

ОСОБЕННОСТИ ЛАБОРАТОРНЫХ ПАРАМЕТРОВ У ПАЦИЕНТОВ С ПЕРЕЛОМАМИ КОСТЕЙ ТАЗА РАЗЛИЧНОЙ СТЕПЕНИ ТЯЖЕСТИ..... 840
Шлыков И.Л., Трифонова Е.Б., Макарова Э.Б., Антропова И.П., Рунков А.В., Кузнецова Н.Л., Стэльмах К.К. 840

ТКАНЕИНЖЕНЕРНАЯ КОНСТРУКЦИЯ НА ОСНОВЕ МУЛЬТИПОТЕНТНЫХ СТРОМАЛЬНЫХ КЛЕТОК ЖИРОВОЙ ТКАНИ И НОСИТЕЛЕЙ «ОСТЕОМАТРИКС» ДЛЯ ЛЕЧЕНИЯ ЛОЖНЫХ СУСТАВОВ..... 843
Шустров С.А.[1,2], Волков А.В. [1,2], Бухарова Т.Б. [2,4], Арутюнян И.В. [2,4], Петров М.А. [3], Ржанинова А.А. [2,4], Большакова Г.Б. [1], Гольдштейн Д.В. [1,2,4] 843

НЕКОТОРЫЕ ВАРИАНТЫ ОСЛОЖНЕНИЙ РАННЕГО ПОСЛЕОПЕРАЦИОННОГО ПЕРИОДА ПЕРВИЧНОГО ТОТАЛЬНОГО ЭНДОПРОТЕЗИРОВАНИЯ ТАЗОБЕДРЕННОГО СУСТАВА И ИХ РАЦИОНАЛЬНАЯ КОРРЕКЦИЯ 846
Щеколова Н.Б., Рожнев Е.В. 846

КОМПЛЕКСНЫЙ ПОДХОД К ОРТОПЕДИЧЕСКОЙ РЕАБИЛИТАЦИИ ДЕТЕЙ С ЦЕРЕБРАЛЬНЫМ ПАРАЛИЧОМ 849
Щеколова Н.Б., Ненахова Я.В. 849

ТИНКТОРИАЛЬНЫЕ ХАРАКТЕРИСТИКИ ОСТЕОНОВ 852
Щудло М.М., Щудло Н.А. 852

ТИП ТЕЛОСЛОЖЕНИЯ И ОПЕРАТИВНОЕ ЛЕЧЕНИЕ БОЛЬНЫХ 855
Щуров В.А. 855

СРАВНИТЕЛЬНЫЙ АНАЛИЗ ФУНКЦИОНАЛЬНОГО ВОССТАНОВЛЕНИЯ БОЛЬНЫХ С ПОЯСНИЧНЫМ ОСТЕОХОНДРОЗОМ ПОСЛЕ УДАЛЕНИЯ МЕЖПОЗВОНКОВОЙ ГРЫЖИ ДИСКА ПРИ НАЛИЧИИ И ОТСУТСТВИИ СТЕНОЗА ПОЗВОНОЧНОГО КАНАЛА 858
Щурова Е.Н., Прудникова О.Г., Куликов О.А., Ефимов А.В. 858

АЛФАВИТНЫЙ УКАЗАТЕЛЬ 862

ДИСТРАКЦИОННЫЙ МЕТОД ЛЕЧЕНИЯ ЛОЖНЫХ СУСТАВОВ ЛАДЬЕВИДНОЙ КОСТИ

Абакаров А.А., Абакаров А.А.

ГОУ ВПО «Дагестанская государственная медицинская академия Росздрава», г. Махачкала, Россия

Лечение ложных суставов и несросшихся переломов ладьевидной кости представляют актуальную проблему хирургии кисти. Известно множество методик хирургического лечения, вплоть до эндопротезирования ладьевидной кости однако положительные исходы достигают в пределах 60-80 % наблюдений.

С 2001 г. в клинике ортопедии Республиканского ортопедо-травматологического центра применяется метод Коршунова – Магдиева с применением аппарата Илизарова. Под нашим наблюдением находились 78 больных (80 операций) с ложными суставами ладьевидной кости кисти. Все больные поступали через год или более после получения травмы. Правая верхняя конечность травмировалась в 72 % наблюдений. До выявления заболевания 69 человек лечились консервативно гипсовой иммобилизацией, а 9 больных ходили без лечения с умеренными болями и отеком кистевого сустава.

Основной причиной образования ложных суставов ладьевидной кости являлись ошибка в диагностике повреждения, а также отсутствие надлежащей иммобилизации.

Методика операции заключались в наложении одного кольца аппарата Илизарова в нижней третьи предплечья,

причем одна спица проходит через обе кости, вторая – только через лучевую кость, перпендикулярно по отношению к первой. Спицы натягивались и фиксировались на кольце. Через головки II – V пястных костей проводилась спица, натягивалась и фиксировалась в полукольце. Кольца соединялись между собой телескопическими штангами. Дистракция осуществлялась по 0,5 мм х 2 раза в день и продолжалась до растяжения кистевого сустава на 10 мм, после рентгеновского контроля наступал период фиксации в аппарате до 9 – 12 недель. В стационаре больные находились не более 5 – 7 дней, основное лечение проходило амбулаторно.

По истечении 12 недель аппарат снимался, на 4 недели накладывали гипсовую лангету и проводили ФТЛ. Результаты лечения изучены в сроки до 6 лет. Положительные результаты получены у 74 больных, у 4 больных сращение недостигнуто в результате ранних нагрузок и нарушения режима лечения.

РАЗВИТИЕ МЕТОДОВ ЛЕЧЕНИЯ КОСТНЫХ КИСТ У ДЕТЕЙ И ПОДРОСТКОВ

Абакаров А.А.

ГОУ ВПО «Дагестанская государственная медицинская академия Росздрава», г. Махачкала, Россия

В клинике детской ортопедии Нижегородского НИИТО и кафедры травматологии и ортопедии ДГМА с 1970 года под нашим наблюдением находилось 178 больных с доброкачественными костными кистами.

Костные кисты относятся к группе дистрофических опухолеподобных заболеваний костной ткани. Течение болезни проходит в основном без болевого синдрома. В 28 % наших наблюдений солитарная киста впервые обнаружена при патологических переломах. Близкое расположение кист к ростковым зонам эпифизов плеча или бедра приводит к изменению оси конечности, укорочениям или угловым деформациям. Потому проблема лечения костных кист остается актуальной и до настоящего времени.

До 1980 г. костные кисты рассматривались как вариант остеобластокластомы в детском возрасте по классификации опухолей Т.В. Виноградовой. Соответственно 35 больных лечились сверхрадикальной методикой сегментарной или субтотальной резекцией очага поражения с замещением дефекта аллотрансплантантами из анатомически аналогического участка кости, консервированного в 0,5 % растворе формалина. Следует отметить, что рецидива костных кист не было ни в одном случае. Сегментарный дефект кости замещался аллотрансплантантом с продольными пропилами, по известной методике автора. Однако перестройка трансплантата, продолжалась более 18 месяцев, больной нуждался в длительном соблюдении ортопедического режима и врачебном контроле. В настоящее время подобные хирургические вмешательства нами выполняются крайне редко.

В последующие 10 лет, в связи с изменением теории происхождения костных, кист стали использовать

методику пункции кисты, с введением в полость аминокапроновой кислоты и кортикостероидов (22 больных). Кисты с активным течением процесса оперировались по методике «внутриочаговая резекция» или «резекция изнутри» с замещением дефекта костными аллотрансплантатами, деминерализованным косным матриксом (105 человек).

От методики лаважа костных кист мы постепенно отказались в связи с частыми рецидивами заболевания, невозможностью установить показания и предсказать исход лечения.

Резекция костной кисты изнутри с обработкой полости электрофрезами разных форм до появления здоровой кортикальной костной ткани и последующее заполнение сформировавшейся полости аллотрансплантатами оказалось довольно успешным оперативным вмешательством. Рецидив костных кист выявлен только в 5 случаях. Повторные хирургические вмешательства у трех из них показали, что опухолевой ткани нет, имеется костная полость со склеротическим венцом, заполненный жировым костным мозгом.

В последние годы у 16 больных с солитарными костными кистами послеоперационный дефект нами замещался Коллапаном (14 человек) и в сочетании аллотрансплантата с Коллапаном (2 больных). Гранулы Коллапана размещались между аллотрансплантатом и материнским ложем. Костная створка, открытая для резекции кости изнутри, устанавливалась на свое место и фиксировалась трансоссальными швами. Результаты

операции во всех случаях оказались хорошими, раны заживали без гнойных осложнений, остаточные полости не сформировались.

Таким образом использование адекватных органосохраняющих оперативных вмешательствах при лечении костных кист и замещение дефекта костными аллотрансплантатами или их сочетанием с Коллапаном позволяет в короткие послеоперационные сроки достигать медицинской реабилитации больных.

КЛИНИКА, ДИАГНОСТИКА И ЛЕЧЕНИЕ ВРОЖДЕННОГО ГИПЕРФАЛАНГИЗМА У ДЕТЕЙ

Агранович О.Е.

ФГУ «Научно-исследовательский детский ортопедический институт им. Г.И. Турнера Росмедтехнологий»,
г. Санкт-Петербург, Россия

Врожденный гиперфалангизм – порок развития, при котором один или несколько пальцев кисти, за исключением первого, имеют дополнительную фалангу. Более точным термином, но менее распространенным в литературе, описывающем данную аномалию, является «брахигиперфалангия». Данное заболевание является проявлением брахидактилии (тип С) по классификации Bell (1951). Аналогичное состояние, при котором большой палец кисти состоит не из двух, а из трех фаланг, носит название трехфалангизм. Гиперфалангизм наследуется по аутосомно-доминатному типу. Данная патология встречается крайне редко, однако, не смотря на это,

знание клинико-рентгенологической картины данного порока развития позволит практическим врачам правильно поставить диагноз и выбрать адекватную тактику лечения. Наличие дополнительного сегмента на рентгенограмме может быть ошибочно принято за перелом фаланги.

С 1990 по 2009 год в ФГУ НИДОИ им. Г.И. Турнера находились на обследовании и лечении 3 больных в возрасте от 2 до 4 лет (мальчиков – 0, девочек – 3). Во всех случаях деформации были двусторонними. У 1 ребенка было выявлено изолированное поражение кистей, у 2 - данная патология сочеталась с плоско-вальгусными деформациями стоп. Во всех случаях жалобами родителей были: укорочение пальцев кисти (преимущественного 2 или 2-3), а также их угловая деформация (радиальная или ульнарная клинодактилия на уровне пястно-фалангового сустава - ПФС).

На основании клинико-рентгенологических данных нами создана классификация врожденного гиперфалангизма, основными критериями которой стали: количество фаланг и характер клинодактилии пальцев. Во всех случаях отмечалось уменьшение линейных размеров пораженного луча.

Классификация врожденного гиперфалангизма:

1. По количеству фаланг пальца: истинный гиперфалангизм (при этом палец имеет четыре фаланги) и псевдогиперфалангизм (палец имеет три фаланги, эпифиз основной фаланги пальца увеличен, имеет треугольную форму и имитирует дополнительную фалангу);

2. По характеру клинодактилии пальцев: с ульнарной девиацией и с радиальной девиацией.

При истинном гиперфалангизме основная фаланга пальца представлена дельта-фалангой и отмечается радиальная (ульнарная) клинодактилия на уровне ПФС. При псевдогиперфалангизме эпифиз основной фаланги пальца увеличен и имеет треугольную форму, а также отмечается ульнарная клинодактилия на уровне ПФС.

Во всех наблюдениях деформации были двусторонними. У 2 детей был выявлен истинный гиперфалангизм (4 кисти). В 1 случае встретился псевдогиперфалангизм 2-3 пальцев. У 1 больного отмечалось сочетание псевдогиперфалангизма и истинного гиперфалангизма на одной и той же кисти (2 наблюдения).

Целью оперативного лечения врожденного гиперфалангизма является восстановление оси пальцев, а также коррекция их линейных размеров.

В случае псевдогиперфалангизма показано выполнение корригирующей остеотомии эпифиза основной фаланги. При истинном гиперфалангизме мы выполняли различные варианты корригирующих остеотомий основной фаланги (иногда в сочетании с костной пластикой). После 4 лет после коррекции угловой деформации пальцев и восстановления их оси показано восстановление линейных размеров методом дистракции.

Проведенное клинико-рентгенологическое обследование больных в сроки от 6 месяцев до 2 лет после выявило сохранение оси пальцев, полный объем

движений в пястно-фаланговых суставах, улучшение косметического вида кисти, а также функции схвата. В последствии 1 ребенку производилось восстановление длины 2 пальцев методом дистракции.

ДИНАМИКА РЕНТГЕНОМОРФОЛОГИЧЕСКОЙ ПЕРЕСТРОЙКИ КОСТЕЙ СТОПЫ ПРИ УСТРАНЕНИИ HALLUX VALGUS

Алинагиев Б.Д.

ФГУ «Центральный научно-исследовательский институт травматологии и ортопедии им. Н.Н. Приорова Росмедтехнологий», г. Москва, Россия

Введение. Среди всех деформаций стоп отклонение первого пальца кнаружи в сочетании с другими деформациями составляет 13,2 %. По данным Н.А Циркуновой (1968), самой частой деформацией является распластанность переднего отдела стопы в сочетании с вальгусной деформацией первой пальца (63,4 %). Почти во всех популяционных исследованиях выявлено, что вальгусная деформация первого пальца стопы чаще встречается у женщин и в среднем составляет 71,4 %. Методы лечения больных Hallux valgus, их клиническое обоснование, результаты применения различных методик достаточно хорошо представлены, тогда как рентгенологические аспекты регенерации и состояние костей стопы после оперативного лечения практически не изучены.

Материал и методы исследования. Результаты лечения 63 больных Hallux valgus изучены методом

полипозиционной рентгенографии, которую выполняли до, после операции и на различных этапах фиксации аппаратом, а также в отдаленном периоде. Рентгенографию стопы производили в прямой, боковой и косых проекциях (при необходимости). Выраженность патологических изменений была связана с давностью заболевания и возрастом больных. Первая степень деформации была у 14 больных, вторая - у 33, третья – у 16 пациентов. В зависимости от степени деформации больным производили различные виды остеотомий с фиксацией остеотомированных фрагментов устройством наружной фиксации.

Результаты и их обсуждение. Рентгеновские проявления изменений костей переднего отдела стопы при Hallux valgus носят типичный характер: увеличение межплюсневого угла, угла отведения большого пальца, изменение формы головки первой плюсневой кости и дислокация сесамовидных костей, деформирующий артроза первого плюсне-фалангового сустава. У всех больных прослежена рентгенологическая картина изменений в костях стопы после операции, после демонтажа аппарата, у 57 % больных - в отдаленном периоде. Дистальный отдел первой плюсневой кости по форме приближался к цилиндрическому, увеличивалась толщина кортикальной пластинки по внутренней поверхности, прослеживались зоны разрежения от удаленных стержней. Через два месяца после демонтажа аппарата перестройка кости в зоне остеотомии не завершена, отмечается уплотнение кортикальной

пластинки по внутренней поверхности первой плюсневой кости, в области головки появляются участки мелкоячеистого строения. Через год сохраняются достигнутые во время операции соотношения костей стопы, нормальный межплюсневый и плюснефаланговый углы. Первая плюсневая кость приближается по своей форме к нормальной, в области основания и головки - ячеистая структура. У некоторых больных в зоне остеотомии сохраняются участки уплотнения. Кортикальная пластинка обеих плюсневых костей восстановлена, с медиальной стороны имеет несколько большую толщину, чем до лечения. Определяется субхондральный склероз в области основания проксимальной фаланги первого пальца.

Результаты работы показали, что изменения костей стопы у больных hallux valgus характеризуются не только изменением анатомических взаимоотношений, но и различными рентгеноморфологическими проявлениями нарушения биомеханики стопы, выявленными не только в первой, но и других плюсневых костях. У 48 больных через год после окончания лечения процесс перестройки первой плюсневой кости был близок к завершению, были сформированы хорошо выраженные кортикальные пластинки, в области основания кости прослеживалась ячеистая структура, форма первой плюсневой кости приближалась к нормальной. У остальных больных процесс перестройки был незавершен, отмечались участки уплотнения в зонах остеотомий, кортикальная пластинка имела различную толщину и плотность, в области головки

и основания кости ячеистая структура чередовалась с участками уплотнения и разрежения.

ОПЫТ ЛЕЧЕНИЯ БОЛЬНЫХ СТАРШЕЙ ВОЗРАСТНОЙ ГРУППЫ С ПЕРЕЛОМАМИ ШЕЙКИ БЕДРА

Антониади Ю.В., Черницын Д.Н., Жиряков Д.Л., Мукменов М.М., Зверев Ф.Н.

МУ «Центральная городская клиническая больница № 24»,
г. Екатеринбург, Россия

Переломы шейки бедра относятся к одним из наиболее часто встречающихся повреждений опорно-двигательного аппарата у больных старшей возрастной группы - до 37 % в структуре травмы. За период с 2005 по 2009 г. переломы шейки бедра составили 28 % из числа всех госпитализированных в отделение. Из них количество мужчин - 18 %, женщин - 82 %, средний возраст больных – 72,5 лет. Оперативное лечение переломов шейки бедра в нашей клинике применяется с 70-х годов прошлого века. При выполнении остеосинтеза перелома шейки бедра использовались традиционные фиксаторы: 3-гранный гвоздь, пучок спиц, аппарат внешней фиксации, компрессирующие винты. С конца 2004 года в клинике при переломах шейки бедра у больных старшей возрастной группы внедрен метод тотального эндопротезирования.

Цель. Оценка эффективности первичного эндопротезирования тазобедренного сустава у пожилых больных с переломами шейки бедра.

За период с 2005 года по 2009 нами прооперировано 55 человек методом эндопротезирования с переломом шейки бедра Тип В по классификации AO ASIF (1996). Сформирована группа больных в количестве 40 человек. Средний возраст больных составил 72,5 года. Женщин - 31 человек, мужчин - 9. Средний срок наблюдения составил 1 год, максимальный срок наблюдения - до 4-х лет. При выполнении оперативного лечения использовались цементные протезы разных фирм: Ceraver, Aesculap, Orthopedics. Операция тотального цементного эндопротезирования выполнялась по стандартной методике, в положении больной на столе на боку. Во всех случаях использован доступ Кохера к тазобедренному суставу. В послеоперационном периоде активизировали больных на 2 сутки, после стабилизации состояния, под контролем методиста ЛФК. Нагрузка на конечность разрешалась с первых суток после купирования болевого синдрома. Контрольные явки пациентов осуществляли в сроки 1, 3, 6, 12 месяцев. Результаты лечения оценивали по шкале Харриса.

Результаты. Во всех случаях достигнуто адекватное восстановление функции сустава и опороспособности конечности. У двух человек в послеоперационном периоде развилось воспаление послеоперационной раны, которое было купировано. У всех прослеженных больных получены хорошие и отличные результаты лечения.

Выводы. Оперативное лечение переломов шейки бедра у пожилых больных методом тотального цементного эндопротезирования позволяет восстановить функцию поврежденного сустава, достичь опороспособности конечности. Проведение операции позволяет активизировать пациентов в ранние сроки после травмы, улучшить качество жизни пациентов.

ЗАКРЫТЫЙ ИНТРАМЕДУЛЛЯРНЫЙ ОСТЕОСИНТЕЗ В ЛЕЧЕНИИ ПЕРЕЛОМОВ КОСТЕЙ НИЖНЕЙ КОНЕЧНОСТИ В УСЛОВИЯХ ГОРОДСКОЙ БОЛЬНИЦЫ

Антониади Ю.В., Черницын Д.Н., Жиряков Д.Л., Мукменов М.М., Журавлев А.А., Зверев Ф.Н.

МУ «Центральная городская клиническая больница №24», г. Екатеринбург, Россия

В последние годы в структуре скелетной травмы возросло число больных с переломами длинных трубчатых костей нижней конечности с 17 % до 31 %. Неудовлетворенность результатами лечения диафизарных переломов голени и бедра традиционными методами ставят перед травматологами задачи более широкого внедрения новых современных технологий лечения повреждений данной локализации. К таким технологиям, в первую очередь, относится закрытый интрамедуллярный остеосинтез с блокированием. По данным современной литературы, к преимуществам данного метода относятся малая травматичность вмешательства, адекватная репозиция, надежная

фиксация, ранняя активизация пациентов. Значительно снижается длительность пребывания пациентов в стационаре и сокращаются сроки временной нетрудоспособности, что, помимо выраженного экономического эффекта, имеет большое значение для улучшения качества жизни больного.

Цель работы. Определение оптимального метода лечения больных с диафизарными переломами голени и бедра и предварительный анализ результатов лечения.

Материал и методы. Общее количество больных с переломом диафиза бедра и голени составило 655 человек за период с 2002-2009 гг. Количество больных, оперированных по поводу данной патологии, составило 445 человек. Сформирована выборка больных в количестве 350 человек. Пациенты разделены на 2 группы. В первую группу вошли пациенты, прооперированные традиционными методами: остеосинтез пластиной – 201 больных (из них 68 – с переломом бедра, 133 – с переломом голени). Во вторую группу вошли пациенты, прооперированные методом закрытого интрамедуллярного остеосинтеза с блокированием – 244 больной (из них 146 – с переломами костей голени, 98 – с переломами бедра), применялись гвозди типа UFN и UTN (ЦИТО, г. Москва), ChM (Польша), DePuy. Возраст пациентов в обеих группах составил от 17 до 76 лет. Средний возраст - 42,3 года. У всех пациентов перелом диафиза кости, линия перелома имела косопоперечный характер. Длительность операции в первой группе составила в среднем 2,5 часа, во

второй – 1,5 часа. Дополнительной фиксацией в виде гипсовой повязки в первой группе пользовались 100 % больных, во второй группе дополнительная иммобилизация не применялась. Активизация пациента осуществлялась на 7-10 сутки в первой группе, на 2 - во второй. Длительность пребывания в стационаре составила 12-24 дня и 8-10 дней соответственно. Оценка результатов лечения проводилась с использованием шкалы SF-36.

Результаты. Анализ результатов лечения больных с переломами бедра и голени традиционными методами и методом закрытого интрамедуллярного остеосинтеза показал, что применение новой технологии позволяет сократить длительность оперативного вмешательства, а, следовательно, травматичность операции, избежать применения дополнительной фиксации, рано активизировать пациентов и значительно сократить длительность пребывание больных в стационаре. Кроме того, по нашим данным, пациенты, занимающиеся трудом, не связанным с физическими нагрузками (руководящий состав, менеджеры, бухгалтеры и т.д.), приступили к выполнению своих должностных обязанностей непосредственно после выписки из стационара.

Вывод. Применение закрытого интрамедуллярного остеосинтеза является эффективным и позволяет на качественно новом уровне решать вопросы лечения больных с переломами длинных трубчатых костей.

АНАЛИЗ ЛЕЧЕНИЯ ПЕРЕЛОМОВ ЛОДЫЖЕК ГОЛЕНИ

Антониади Ю.В., Черницын Д.Н., Жиряков Д.Л., Мукменов М.М., Зверев Ф.Н.

МУ «Центральная городская клиническая больница №24», г. Екатеринбург, Россия

Переломы лодыжек относятся к одним из наиболее часто встречающихся повреждений опорно-двигательного аппарата. За период с 1999 по 2009 г. переломы лодыжек составили 14,9 % из числа всех госпитализированных в отделение, а именно 1286 больных. Из них количество мужчин - 46,5 %, женщин - 53,5 %, средний возраст больных - 37,9 лет. Оперативное лечение переломов лодыжек в нашей клинике активно применяется и в связи с внедрением принципов AO/ASIF. Сформулированы четкие показания к лечению повреждений, проводится планирование операций в зависимости от типа и характера перелома сегмента.

Цель исследования. Сравнение результатов консервативного и оперативного методов лечения переломов лодыжек в травматологическом отделении МУ ЦГКБ № 24 г. Екатеринбурга за период с 1999 г. по 2009 г.

Материалы и методы. В I группу включены 602 больных, оперированных в сроки от 1 до 14 дней. Сроки оперативного вмешательства варьировались в связи с наличием выраженного отека, фликтен, тяжелого соматического состояния больного. Во II группу включены 684 больных с аналогичными переломами, у которых применялась общепринятая методика консервативного

лечения в циркулярной гипсовой повязке. По классификации Вебер-Дениса в I группе: переломов типа А - 6,5 %, В - 69,5 %, С -24 %. Во II группе тип А - 7,2 %, В - 73,8 %, С – 19 %.

Результаты. При выполнении оперативного пособия мы следовали принципам AO/ASIF для лечения внутрисуставных переломов. В послеоперационном периоде в первые 5 суток осуществлялась фиксация в задней гипсовой лонгете с углом сгибания стопы под 90°. По окончании фиксации проводилась активная и пассивная ЛФК голеностопного сустава. Через 2-3 недели разрешалась дозированная нагрузка на конечность.

Осложнения. В I группе отмечались осложнения у 31 больного: поверхностное краевой некроз раны - 30 человек; нагноение послеоперационной раны с последующим развитием остеомиелита - 1 человек (0,1 %). Во II группе у 54 больных отмечались осложнения: поверхностные фликтены – 40 человек (5,8 %); глубокие некрозы кожи – 4 человека (0,58 %). Отдаленные результаты прослежены в сроки от 6 месяцев до 9 лет: в I группе хорошие результаты получены в 94,4 % случаев, удовлетворительные - в 5,6 % случаев. В среднем трудоспособность восстановилась через 74,4 дня. Во II группе хорошие результаты получены в 68,5 % случаев, удовлетворительные - в 31,5 % случаев. Трудоспособность восстановилась в среднем через 137,6 дней.

Выводы. Оперативное лечение по методике AO/ASIF при лечении переломов лодыжек уменьшает число

осложнений, сокращает сроки фиксации конечности в гипсовой повязке, обеспечивает раннее восстановление функции сустава, улучшает качество жизни больных, сокращает сроки временной нетрудоспособности.

ВОЗРАСТНЫЕ ОСОБЕННОСТИ УДЛИНЕНИЯ ГОЛЕНИ У БОЛЬНЫХ АХОНДРОПЛАЗИЕЙ

Аранович А.М., Климов О.В.

ФГУ «Российский научный центр «Восстановительная травматология и ортопедия» им. акад. Г.А. Илизарова Росмедтехнологий», г. Курган, Россия

Проблема увеличения роста и коррекции деформаций у пациентов, страдающих ахондроплазией. в настоящее время подробно изучена. Несмотря на то, что этому посвящено большое количество работ, остается неизменным вопрос о влиянии возраста пациента на тактику удлинения сегментов конечностей.

Проведенные нами антропометрические и рентгенометрические измерения позволили изучить темпы роста большеберцовой и малоберцовой костей по рентгенограммам в сроки от одного года до 30 лет. Рассмотрено влияние возраста пациента на тактику удлинения сегментов конечностей, прогнозирование научно обоснованных величин удлинения голени.

Работа основана на опыте лечения 102 больных ахондроплазией в возрасте от 6 до 30 лет, которые находились в РНЦ “ВТО” за период 2000-2009 гг. Всем было проведено билокальное удлинение голеней (204).

Изучены 1560 исходных рентгенограмм голени и в процессе удлинения.

По нашему мнению, одним из ключевых моментов при планировании всего периода лечения, влияющего и на последующие этапы, является планирование величин удлинения в предоперационном периоде на первом этапе лечения. Определение величины имеющегося отставания длины сегмента от нормы и прогнозируемой величины удлинения на этом этапе определяет продолжительность лечения и методику дистракционного остеосинтеза, влияет на конечный результат лечения.

Для достижения нормальных пропорций удлинение голени должно составлять у детей в 6-8 лет 11,5 см, в 9-11 лет - 13,4 см, в 12-14 лет - 15,6 см, от 15 и старше - 17,3 см. Величина достигнутого удлинения голени в исследуемой нами группе больных восполнила недостающую длину сегмента до анатомически правильных пропорций у детей на 81,5 %, у подростков - на 61,6 %, у взрослых больных - на 58 %, что не позволяет нам считать удлинение голени полностью выполненным.

Для получения анатомического, функционального и эстетического соответствия результатов удлинения и сокращения числа осложнений, связанных с большими величинами удлинения, нами предложена тактика трехэтапного удлинения сегментов нижних конечностей. В целях создания биомеханических и функционально более выгодных условий для пациентов в последнее время мы используем тактику последовательного полисегментарного дистракционного остеосинтеза

нижних конечностей, суть которой заключается в проведении операции и удлинении одного из сегментов конечности (бедро, голень) и в периоде фиксации - последующего удлинения контралатерального сегмента. Начинать оперативное лечение больных ахондроплазией, на наш взгляд, лучше в возрасте 6-8 лет с этапа одновременного или последовательного удлинения голеней на величину до 55-65 % от исходной длины сегмента с последующим перекрестным удлинением бедра и повторным удлинением контралатеральной голени. Это позволяет пациентам, начавшим лечение в этом возрасте, завершить его к 12-14 годам и достичь суммарного удлинения сегментов нижних конечностей на 28-30 см, при этом устранить имеющуюся диспропорцию тела и максимально приблизить анатомическую длину голени к нормальным размерам. Приступать к лечению раньше указанного возраста мы считаем нецелесообразным из-за того, что ребенок в этом возрасте не осознает важность проводимых мероприятий и не способен в полной мере участвовать в лечебном процессе.

СОСТОЯНИЕ ОБМЕННЫХ ПРОЦЕССОВ У ДЕТЕЙ С ФОСФАТ-ДИАБЕТОМ ПРИ КОРРЕКЦИИ ДЕФОРМАЦИЙ НИЖНИХ КОНЕЧНОСТЕЙ МЕТОДОМ ИЛИЗАРОВА

Аранович А.М., Стогов М.В., Лунева С.Н., Ткачук Е.А., Тушина Н.В., Коркин А.Я.

ФГУ «Российский научный центр «Восстановительная травматология и ортопедия» им. акад. Г.А. Илизарова Росмедтехнологий», г. Курган, Россия

Фосфат-диабет (витамин D-резистентный рахит III типа) является наиболее распространенной среди врожденных патологий обмена витамина D. Определяющими признаками фосфат-диабета, прежде всего, становятся нарушения кальций-фосфорного обмена.

Цель исследования – охарактеризовать изменения обменных процессов у пациентов с фосфат-диабетом в процессе исправления деформаций нижних конечностей с использованием аппарата Илизарова.

Были изучены биохимические показатели сыворотки крови и суточной мочи 33 пациентов в возрасте от 6 до 18 лет с фосфат-диабетом в динамике оперативного лечения. Клиническая картина фосфат-диабета выражалась в низком росте, многоплоскостных деформациях нижних конечностей. Коррекцию деформации проводили без интрамедуллярного армирования (группа А, n=11) и с использованием интрамедуллярных спиц с гидроксилапатитовым (ГА) покрытием (группа В, n=22).

В сыворотке крови и в суточной моче определяли концентрацию общего кальция, неорганического фосфата и магния, в сыворотке крови - активность щелочной и костного изофермента кислой фосфатаз, креатинфосфокиназы и лактатдегидрогеназы, концентрацию лактата (МК) и пирувата (ПВК). Содержание электролитов и активность ферментов определяли на биохимическом фотометре «Stat Fax 1904» Plus (США) с использованием наборов реагентов фирмы «Vital Diagnostic» (Россия), концентрацию пирувата – по методу Умбрайта. В качестве референтных величин использовали данные сыворотки крови 35 практически здоровых детей в возрасте от 7 до 18 лет.

В результате исследования нами отмечалось снижение активности щелочной фосфатазы в группе В, что, на наш взгляд, свидетельствовало о регуляции Ca/P баланса и подержания высокой остеосинтетической активности за счет ингибирования остеолитических процессов на фоне доступности основных минеральных компонентов - кальция и фосфата, в чем состоял, по-нашему мнению, основной метаболический эффект применения интрамедуллярных спиц с ГА покрытием при лечении пациентов. У пациентов группы А, в свою очередь, отмечалась фазность процесса остеорепарации: рост обмена костной ткани в ходе лечения, а к концу пребывания в аппарате остеолитические процессы начинали преобладать над остеосинтетическими. Также было обнаружено снижение суммарного содержания продуктов гликолиза (МК*ПВК) у пациентов группы В

как относительно физиологической нормы, так и показателей пациентов группы А, что свидетельствовало о более качественных процессах энергообмена.

Таким образом, лечение деформаций костей нижних конечностей у пациентов с фосфат-диабетом сопровождалось положительной динамикой кальций-фосфорного обмена. Применение при оперативном лечении армированных спиц с гидроксилапатитовым покрытием способствовало более длительному поддержанию положительного кальций-фосфорного баланса у больных с данной патологией за счет доступности основных минеральных компонентов костного матрикса, что свидетельствовало об эффективности применения армированных спиц при лечении фосфат-диабета.

ВОЗМОЖНОСТИ РЕФЛЕКСОТЕРАПИИ В РАННЕМ ВОССТАНОВИТЕЛЬНОМ ПЕРИОДЕ У ПАЦИЕНТОВ, ОПЕРИРОВАННЫХ ПО ПОВОДУ СПОНДИЛОЛИСТЕЗА

Афаунов А.А., Григориади Н.В., Заболотских Н.В., Заворотний Е.А., Заворотняя В.В., Кальченко А.В.

ГОУ ВПО «Кубанский государственный медицинский университет Росздрава»,

Краснодарская краевая клиническая больница №1 им. проф. С.В. Очаповского, г. Краснодар, Россия

В настоящее время рефлексотерапия (РТ) широко применяется в раннем послеоперационном периоде широкого спектра хирургических вмешательств, в том

числе у пациентов, прооперированных по поводу спондилолистеза. Особенностями раннего послеоперационного периода у этих пациентов является возможность развития корешкового синдрома, обусловленного тракционной травматизацией корешков оперируемого позвоночно-двигательного сегмента (ПДС).

Цель работы. Обосновать целесообразность включения РТ в комплекс лечебных мероприятий раннего послеоперационного периода у пациентов, оперированных по поводу спондилолистеза.

Материал и методы. Работа основана на клинических наблюдениях за 179 больными, оперированными по поводу дегенеративных и спондилолизных спондилолистезов 1-2 степени за период 2007-2009 гг.

В первой группе, включавшей 95 больных, РТ назначалась при развитии корешкового синдрома. При этом доля пациентов с данным осложнением составила 20 % (19 человек). Исходная степень выраженности болевого и мышечно-тонического синдрома была различна – болевой синдром средней степени выраженности имел место у 6 пациентов, выраженный болевой синдром – у 8, резко выраженный – у 5, резко выраженный мышечно-тонический синдром – у 4, выраженный мышечно-тонический синдром – у 6, средней степени – у 9. РТ применялась на фоне медикаментозной терапапии. В большинстве случаев акупунктурный рецепт дополнялся пролонгированными методами РТ (цубо, микроиглы, аппликация металлических пластин и пр.). После РТ большинство пациентов отметили положительную

динамику. У 12 - полная ликвидация болевого синдрома, у 5 сохранялся болевой синдром легкой степени, у 2 – средней степени тяжести. Выраженный мышечно-тонический синдром сохранялся у 3, средней степени – у 5, легкой – у 8 пациентов, в 3 случаях мышечно-фасциальные органичения не выявлялись. При неврологическом осмотре также отмечалась положительная динамика – синдромы выпадения сохранялись только у 4 больных.

Учитывая положительный опыт применения РТ, с января 2009 года РТ была включена в комплекс лечебных мероприятий раннего послеоперационного периода у данной категории пациентов. Было пролечено 84 пациента, оперированных по поводу спондилолистеза и составивших 2-ю группу, в которой РТ назначалась на следующий день после оперативного вмешательства. При этом частота развития специфического корешкового синдрома у пациентов 2-й группы, составила 7,1 % (у 6 человек), т.е. почти в 3 раза меньше, чем в 1-й группе. Кроме того, у пациентов отмечались исходно меньшие степени выраженности болевого и мышечно-тонического синдрома: выраженный болевой синдром – у 1 пациента, средней степени выраженности – у 2, легкой степени – у 3. Мышечно-тонический синдром: выраженный – у 1, средней степени – у 3, легкой – у 2 больных. После лечения у 1 пациента сохранялся болевой синдром средней степени тяжести, у 2-х - легкой. Мышечно-фасциальные органичения средней степени выраженности имели место у 2 пациентов, легкой степени – также у 2.

Выводы:

1. Включение РТ в комплекс восстановительных мероприятий раннего послеоперационного периода представляется рациональным и патогенетически обоснованным.

2. РТ у пациентов, оперированных по поводу спондилолистеза, является не только эффективной лечебной процедурой, направленной на купирование болевого синдрома, улучшение репаративных процессов и коррекцию сопутствующих мышечно-фасциальных и неврологических нарушений, но и способом профилактики специфической послеоперационной радикулопатии.

ЭКСПЕРИМЕНТАЛЬНОЕ ИЗУЧЕНИЕ СТАБИЛЬНОСТИ БЕСЦЕМЕНТНОЙ И ЦЕМЕНТНОЙ ИМПЛАНТАЦИИ ТРАНСПЕДИКУЛЯРНЫХ ВИНТОВ В ПОЗВОНКИ С ПОНИЖЕННОЙ МИНЕРАЛЬНОЙ ПЛОТНОСТЬЮ КОСТНОЙ ТКАНИ

Афаунов А.А., Усиков В.Д., Тахмазян К.К.

ГОУ ВПО «Кубанский государственный медицинский университет Росздрава», г. Краснодар,

Российский научно-исследовательский институт травматологии и ортопедии имени Р.Р. Вредена, г. Санкт-Петербург, Россия

Известно, что клиническая эффективность транспедикулярного остеосинтеза (ТПО) во многом определяется его стабильностью. При наличии

остеопороза позвоночника вполне обоснованно выглядит применение транспедикулярных спинальных систем, предполагающих имплантацию винтов с использованием костного цемента.

Цель работы. Провести экспериментальное сравнение стабильности бесцементной и цементной имплантации транспедикулярных винтов в позвонки с пониженной минеральной плотностью костной ткани.

Материал и методы. Серия проведённых нами экспериментов включала 16 опытов, в которых использовали анатомические препараты позвоночных сегментов Th11 – L3, извлекаемые на секции у лиц женского пола старше 65 лет в сроки 24-48 часов после смерти. Перед началом исследования производили визуальную макроскопическую оценку и морфометрию анатомических препаратов, рентгенографию препаратов в стандартных проекциях, а также КТ-денситометрию, которая подтверждала снижение минеральной плотности костной ткани. После этого во все позвонки имлантировали транспедикулярные винты «Синтез» (ООО МТФ «Синтез», г. Санкт-Петербург) диаметром 6,5 мм с длиной резьбовой части 50 мм. При этом в правую часть каждого позвонка имплантировали стандартные винты, применяемые в клинической практике, а в левую часть – канюлированные винты, имплантацию которых осуществляли с использованием костного цемента. Формирование цементной мантии осуществляли после имплантации винтов путём введения 2,5 мл костного цемента через канюлю винта с помощью инжектора.

Нагрузочные тесты были проведены в испытательной лаборатории ЦИТО им. Н.Н. Приорова на универсальной испытательной машине «Walter+bay ag» LFV-10-T50. Тестирование предполагало поочерёдную дестабилизацию имплантированных винтов путём воздействия на них дистракционной нагрузкой, приложенной вдоль продольной оси винта в направлении от заострённой носовой части к головке. Амплитуды дислокаций винтов под нагрузкой, сопоставляемые в нашем исследовании, измерялись долями миллиметра, что являлось начальным проявлением их дестабилизации и характеризовало показатели жёсткости костно-металических и костно-цементно-металических блоков. Абсолютные величины дистракционных нагрузок, провоцирующих равноценные дислокации стандартных и канюлированных винтов, для каждого позвонка были подвергнуты статистической обработке и сопоставлены между собой.

Результаты. Установлено, что для равноценной начальной дислокации канюлированных винтов после их цементной имплантации дистракционная нагрузка должна составлять в среднем 210-238 % от соответствующей нагрузки, прилагаемой на стандартные винты, то есть быть больше в 2,1-2,38 раза.

Выводы. Показатели жёсткости костно-цементно-металлического блока при цементной имплантации канюлированных транспедикулярных винтов в позвонки с пониженной минеральной плотностью костной ткани в 2,1-2,38 раза выше аналогичных показателей костно-

металлического блока при обычной имплантации стандартных винтов соответствующего размера.

ПРОГНОЗИРОВАНИЕ НЕБЛАГОПРИЯТНОГО РАЗВИТИЯ ТАЗОБЕДРЕННОГО СУСТАВА У ДЕТЕЙ ПРИ ПОДВЫВИХЕ

Бабушкина Е.А.

ФГУ «Уральский научно-исследовательский институт травматологии и ортопедии им. В.Д. Чаклина Росмедтехнологий», г. Екатеринбург, Россия

На базе Уральского НИИТО им. В.Д. Чаклина ретроспективно проанализированы истории болезни и рентгенограммы 89 пациентов в возрасте от 1 года до 10 лет, находившихся под наблюдением или на лечении в детском ортопедическом отделении с диагнозом врожденный вывих и (или) подвывих бедра.

Целью исследования был поиск прогностических критериев на основании клинико-рентгенологических данных, которые позволят определить показания для оперативного лечения дефекта развития вертлужной впадины.

Материал и методы. Для построения моделей прогноза были исследованы 25 показателей (анамнестических, клинических и рентгенологических). После статистической обработки были отобраны те показатели, которые достоверно ($p \leq 0,05$) выявили различия среди пациентов, что позволило распределить их на 2 группы: группу риска - дети, нуждающиеся в коррекции положения вертлужной впадины, и группу, где

эта коррекция не потребуется. К ним отнесены: срок начала лечения врожденного вывиха (подвывиха) бедра, вид консервативного лечения, его исходы и осложнения, последующие оперативные вмешательства на проксимальном отделе бедра**.** В качестве рентгенологических показателей определены: ацетабулярный угол, угол Виберга, угол вертикального наклона впадины, степень и коэффициент костного покрытия головки бедра впадиной, угол вертикального соответствия, коэффициент толщины дна впадины, коэффициент конгруэнтности.

На основании выделенного ряда признаков при помощи дискриминантного анализа сформулированы «правила прогноза» неблагоприятного развития тазобедренного сустава по возрастам от 1 года до 10 лет.

Эти правила действуют как скрининг-тест, позволяющий выявлять пациентов, нуждающихся в оперативном лечении - коррекции тазового компонента тазобедренного сустава при его подвывихе.

ВЛИЯНИЕ ПСИХОЛОГИЧЕСКИХ ФАКТОРОВ НА ДИНАМИКУ БОЛЕВОГО СИНДРОМА

Байкалов А.А., Крутько А.В., Брост Е.П.

ФГУ «Научно-исследовательский институт травматологии и ортопедии Росмедтехнологий», г. Новосибирск, Россия

Цель исследования. Изучить влияние психологических факторов на динамику болевого синдрома.

Материалы и методы. Проведено проспективное изучение влияния психологического статуса больных на их субъективную оценку болевых симптомов. Обследовано 106 мужчин и женщин, оперированных по поводу дегенеративных поражений поясничного отдела позвоночника в клинике нейроортопедии Новосибирского НИИТО. Среди обследованных было 58 мужчин и 48 женщин в возрасте от 23 до 62 лет (44,6±5,2). Изучение психологического статуса больных проводилось трижды: до операции, через 7–10 дней после операции и через 1 месяц после операции.

До операции исследовались личностные особенности больных с помощью шкалы HADS, опросника Кеттелла и методики СМОЛ, изучались типы реакции на заболевание с помощью Ленинградского опросника Бехтеревского института, а также оценивались события, произошедшие с больным за последний год.

Результаты и обсуждение. По результатам предоперационного исследования по шкале HADS все больные разделены на две группы в зависимости от отсутствия (группа 1) или наличия клинической и субклинической тревоги и депрессии (группа 2). Интенсивность болевого синдрома по визуально–аналоговой шкале (ВАШ) в обеих группах имела перед операцией близкие значения: средние показатели боли в спине у пациентов группы 1 и группы 2 не имели статистически достоверных различий и составляли соответственно 3,63 и 3,0 балла, а в ноге – 4,81 и 5,45 баллов. После хирургического вмешательства в обеих

группах отмечено снижение показателей интенсивности болевого синдрома. Однако, несмотря на схожую динамику, у пациентов с клиническим и субклиническим уровнем тревоги и депрессии (группа 2) интенсивность боли по ВАШ через 7 – 10 дней и через 1 месяц после операции была более высокой по сравнению с теми, у кого уровень тревоги и депрессии был нормальным (группа 1). Хирургическое лечение существенно не отразилось на показателях тревоги у пациентов группы 1: нормальный предоперационный уровень тревоги оставался таковым как через 7 – 10 дней, так и через 1 месяц после операции. У пациентов группы 2 динамика показателей тревоги и депрессии была совершенно иной: высокий предоперационный уровень тревоги хотя и снижался после хирургического лечения до субклинического, но все же был значительно выше, чем у пациентов группы 1 в те же сроки исследования. Выраженность депрессии в обеих группах пациентов как до хирургического лечения, так и после находилась в границах нормального или субклинического уровня, однако показатели уровня депрессии группы 2 значительно превышали показатели группы 1. Изучение выраженности ситуативной и личностной тревожности по шкале Спилбергера – Ханина выявило у пациентов второй группы как перед хирургическим вмешательством, так и через 1 месяц после него высокий уровень личностной тревожности. Изучение отношения пациентов к болезни выявило у пациентов группы 1 в 30 % случаев реакции на болезнь, нарушающие социальную адаптацию

(преимущественно сенситивный тип в сочетании с тревожным или обсессивным). В 30 % выявлен гармонический тип и в 40 % тип реакции не определялся. У пациентов группы 2 в 80 % случаев наблюдалось нарушение социальной адаптации. Преобладал неврастенический тип реагирование на болезнь в сочетании с тревожным и ипохондрическим. В 20 % случаев тип реакции на болезни в этой группе не определялся.

Пациенты с высоким предоперационным тревожно-депрессивным фоном (группа 2) и после операции имели достоверно высокие значения тревоги и депрессии по шкале HADS, высокий уровень личностной тревожности по шкале Спилбергера-Ханина, а также преобладание реакций на болезнь, нарушающих социальную адаптацию. Вместе с тем, следует иметь в виду, что высокий уровень тревожности, нарушение социальной адаптации и социальная изоляция могут быть характерны и для некоторых видов психических нарушений, а, следовательно, речь может идти о коморбидных личностных расстройствах.

Выводы. Проведенные исследования позволяют говорить о влиянии психологических факторов на результаты лечения болевого синдрома. К психологическим факторам, оказывающим отрицательное воздействие, следует отнести высокий уровень тревоги и депрессии, выявляемый в предоперационном периоде. Оценка психологического статуса, на наш взгляд, целесообразна перед началом лечения болевого синдрома.

ВЫБОР ХИРУРГИЧЕСКОЙ ТАКТИКИ ПРИ РЕЦИДИВЕ БОЛЕВОГО СИНДРОМА ПОСЛЕ ПОЯСНИЧНЫХ ДИСКЭКТОМИЙ

Байкалов А.А., Крутько А.В.

ФГУ «Научно-исследовательский институт травматологии и ортопедии Росмедтехнологий», г. Новосибирск, Россия

Цель исследования. Оптимизация хирургического лечения рецидивов болевых синдромов после поясничных дискэктомий.

Материалы и методы. В исследование включено 207 пациентов, оперированных нами по поводу рецидивов болевых синдромов после поясничных дискэктомий. Первичные операции были выполнены в отделении нейроортопедии НИИТО, медицинских учреждениях Новосибирска, других городов России и ближнего зарубежья (Казахстан, Таджикистан, Узбекистан) в период с 2000 по 2007 г. Повторные декомпрессивные и декомпрессивно-стабилизирующие операции (задний межтеловой спондилодез, задний межтеловой спондилодез в сочетании с транспедикулярной фиксацией, задний межтеловой спондилодез и транспедикулярная фиксация в сочетании с динамической межостистой стабилизацией вышележащего сегмента, динамическая транспедикулярная фиксация системой DYNESYS) – выполнены в клинике нейроортопедии Новосибирского НИИТО в период с 2005 по 2009 г. Результаты лечения изучены в сроки от 3 до 48 мес.

Пациентам до и после операции выполняли R-гр в стандартных проекциях и функциональное рентгеновское исследование. В ряде случаев результаты объективизированы с помощью МРТ и МСКТ, в том числе и с внутридуральным введением контраста. Оценивали динамику неврологического статуса, интенсивности болевого синдрома по десятибалльной визуально-аналоговой шкале (ВАШ) и индексу Освестри.

Результаты и обсуждение. Основной причиной рецидивов болевых синдромов были грыжи оперированного диска (52,8 %) и их сочетания с дегенеративным стенозом (9,7 %). В изолированном виде дегенеративный стеноз являлся причиной рецидивов (21,6 %). Рецидивы грыжи оперированного диска чаще являлись причиной болевого синдрома в первые два года после операции.

Дегенеративный стеноз как в изолированном виде, так и в сочетании с грыжей оперированного диска, чаще имел место в более поздние сроки. Патоморфологическим субстратом стеноза являлись гипертрофированные суставные отростки, дужки позвонков, остеофиты, утолщенная желтая связка, перидуральный фиброз. Фиброзные изменения выявлены интраоперационно во всех наблюдениях. Ни в одном из наблюдений перидуральный фиброз не являлся единственной причиной компрессии нервно-сосудистых образований и всегда сочетался с другими стенозирующими факторами. В более отдаленные сроки - от 12 и более месяцев - ведущей причиной стенозирования являлся

спондилоартоз, проявляющийся перемежающейся хромотой.

Оценена динамика интенсивности болевого синдрома по ВАШ после выполнения декомпрессивных и декомпрессивно-стабилизирующих операций у пациентов с рецидивами болевого синдрома. У пациентов, которым выполнили декомпрессивно-стабилизирующие операции, средние показатели интенсивности боли через 6–12 и 12–24 мес. после операции были ниже по сравнению с теми, кому была произведена декомпрессия без стабилизации. Ограничения функциональной активности, оцененные по индексу Освестри, также были менее выражены после выполнения декомпрессивно-стабилизирующих операций. Следует отметить, что лучшие показатели по ВАШ и индексу Освестри были у пациентов, которым была произведена декомпрессивно-стабилизирующая операция пораженных сегментов в сочетании с межостистой динамической фиксацией, а также динамическая транспедикулярная фиксация ранее оперированных сегментов системой DYNESYS.

Необходимость в последующем вновь (в третий раз) оперировать пациентов возникла в 9,8 % случаев после выполнения изолированной декомпрессии и в 1,4 % - после декомпрессии со стабилизацией.

В нашем исследовании естественными причинами рецидивов явились повторные грыжи оперированных дисков, в том числе в сочетании с дегенеративным стенозом позвоночного канала, собственно дегенеративный стеноз позвоночного канала и

значительно реже – грыжи соседних межпозвонковых дисков. При этом усугубляющим фактором является наличие перидурального фиброза. По нашим данным, в сроки до одного года после первичной дискэктомии наиболее частой причиной возобновления болевых синдромов, требующих хирургического лечения, является рецидив грыжи оперированного диска, а в более поздние сроки – дегенеративный стеноз позвоночного канала. В этом случае следует говорить о болевых синдромах вследствие продолженных дегенеративно-дистрофических изменений в позвоночнике.

Частая необходимость выполнения обширных декомпрессий при повторных вмешательствах, особенно при стенозах позвоночного канала, диктует необходимость стабилизации пораженного позвоночного сегмента и демонстрирует в этом случае преимущества по сравнению с декомпрессивными вмешательствами.

Декомпрессивно-стабилизирующие операции транспедикулярной фиксации и заднего межтелового спондилодеза в сочетании с динамической фиксацией являются наиболее адекватными в ситуациях, когда после поясничной дискэктомии возобновление болевого синдрома вызвано спондилоартрозом и дегенеративным стенозом позвоночного канала.

Выводы. Необходимость повторных хирургических вмешательств при рецидивах болевого синдрома после микродискэктомии в большей мере обусловлена продолженной дегенерацией в позвоночно-двигательном сегменте, и наиболее обоснованными оперативными

пособиями при этом являются декомпрессивно-стабилизирующие операции.

СОСТОЯНИЕ НЕРВНО-МЫШЕЧНОЙ ФУНКЦИИ У БОЛЬНЫХ С ХРОНИЧЕСКИМ ОСТЕОМИЕЛИТОМ КОСТЕЙ КОНЕЧНОСТЕЙ

Баймагамбетов Ш.А., Рогачева Е.Г., Балгазаров С.С., Ботаев Р.С., Моренко И.Г.

НИИ травматологии и ортопедии, г. Астана, Республика Казахстан

Цель исследования. Изучить состояние нервно-мышечной функции у больных с хроническим остеомиелитом костей конечностей.

Материалы и методы исследования. Электромиографические исследования проведены у 42 больных до и после оперативного лечения через 6 месяцев, с помощью цифрового 2-канального электромиографа NeuroScreen (фирма «TOENNIES», Германия).

М–ответы тестированных мышц получали при стимуляции соответствующих нервов: М–ответ m. abductor hallucis при стимуляции n. tibialis.; М-ответ m. extensor digitorum brevis при стимуляции n. peroneus; М-ответ с m. abductor pollicis brevis при стимуляции n. medianus; М-ответ m. digiti minimi при стимуляции n. ulnaris. Измеряли амплитутду, латентный период М-ответа, а также максимальную скорость распространения возбуждения по моторным волокнам соответствующих нервов.

Исследование суммарной биоэлектрической активности мышц нижних конечностей проводилось с использованием ЭМГ – отведений поверхностными и игольчатыми электродами. Оценивались такие параметры как средняя амплитуда потенциалов действия (мВ) и частота разрядов двигательных единиц (количество/секунду). Амплитуда потенциала действия измерялась от пика негативной фазы до пика позитивной фазы. Частота следования потенциалов действия за 1 секунду определена путем подсчета пересечений колебаниями изоэлектрической линии. Суммарная биоэлектрическая активность (мВ/с) определялась в соотношении этих параметров.

Возраст пациентов составил от 16 лет до 72 лет; мужчин было 27, женщин – 15; Посттравматический остеомиелит был у 20 больных, постоперационный (после эндопротезирования тазобедренного сустава) – у 18, гематогенный – у 3, огнестрельный – у 1. По сегментной локализации - хронический остеомиелит бедра имелся у 9 больных, голени – у 22 больных, плеча – у 8 больных, предплечья - 3 больных. Длительность заболевания составила от 1 года до 15 лет.

Результаты и их обсуждение. При стимуляции и регистрации n. tibialis пораженной конечности в 72 % случаев отмечалось снижение латентного периода, амплитуды, скорости проведения импульса; при стимуляции и регистрации n. peroneus пораженной конечности в 71,4 % случаев отмечалось увеличение латентного периода, снижение амплитуды – в 75 %,

снижение скорости проведения импульса – в 62 %; при стимуляции и регистрации n. medianus, пораженной конечности - в 34,5 % случаев отмечалось увеличение латентного периода, снижение амплитуды – в 81 %, снижение скорости проведения импульса – в 62 %.

Таким образом, анализ данных электронейромиографии и электромиографии у больных с хроническим остеомиелитом длинных костей конечностей в 75 % случаев выявил снижение параметров М–ответа и в 100 % - снижение суммарной биоэлектрической активности мышц пораженных конечностей, что свидетельствует о билатеральной асимметрии.

ЛЕЧЕНИЕ БОЛЬНЫХ С ПЕРВИЧНЫМИ ОПУХОЛЯМИ КОСТЕЙ ГОЛЕНИ

Балаев И.И., Балаев П.И.

ГУ «Курганский областной онкологический диспансер», г. Курган, Россия

Актуальность. Лечение опухолей костей является одним из сложных разделов клинической онкологии и восстановительной ортопедии. Широкое применение эндопротезирования и различных видов костнопластических операций не позволяет считать данную проблему окончательно решенной. Особенно большие трудности возникают при лечении больных с опухолями костей голени и у детей с незавершенным формированием скелета.

Цель исследования. Определить возможность и эффективность применения компрессионно-

дистракционного остеосинтеза аппаратом Илизарова при лечении больных с первичными опухолями костей голени не только у взрослых, но и у детей с незавершенным формированием скелета.

Материал и методы. Работа основана на результатах лечения 46 больных в возрасте от 10 до 50 лет с морфологически верифицированным диагнозом первичной опухоли кости. Мужчин - 24, женщин – 22. У 19 больных была злокачественная опухоль (остеогенная саркома – 12, юкстакортикальная остеосаркома – 1, злокачественная фиброзная гистиоцитома – 5, «адамантинома» длинных костей – 1), у 27 - доброкачественная (гигантоклеточная опухоль – 19, хондрома – 3, хондробластома – 2, хондромиксоидная фиброма – 2, десмопластическая фиброма – 1). Опухоль локализовалась в проксимальном суставном конце большеберцовой кости у 26, в диафизе большеберцовой – у 14 и у 6 больных – в дистальном суставном конце большеберцовой.

Всем больным были выполнены сохраняющие конечность операции, а резецированный дефект кости замещен путем удлинения оставшихся отломков кости на одном, двух или трех уровнях. У 3 больных замещение дефекта большеберцовой кости сочеталось и с удлинением прилежащего сегмента бедра. Аутопластика и компрессионный остеосинтез были применены у 5 больных. С учетом показаний, 17 больных со злокачественными опухолями (остеогенная саркома – 12, злокачественная фиброзная гистиоцитома – 5) в пред- и

послеоперационном периодах получали неоадьювантную полихимиотерапию.

Результаты. Анализ результатов лечения проводился дифференцированно. В группе больных с доброкачественными опухолями рецидивов не было. Общая трехлетняя выживаемость больных со злокачественными опухолями костей составила 73,6 %, а пятилетняя – 52,6 %. В течение года после выписки из клиники 97,5 % больных перешли на полную функциональную нагрузку оперированной конечности.

Заключение. Применение компрессионно-дистракционного остеосинтеза аппаратом Илизарова при лечении больных с первичными опухолями костей голени показывает, что метод высокоэффективен, позволяет замещать операционные дефекты кости и осуществлять оптимальную реконструкцию конечности не только у взрослых, но и у детей с незавершенным формированием скелета. У больных с саркомами кости с учетом показаний метод применяется после предварительного этапа, включающего радикальную резекцию опухоли и неоадьювантную терапию.

СОПУТСТВУЮЩАЯ ПАТОЛОГИЯ У БОЛЬНЫХ С ГНОЙНЫМИ ОСЛОЖНЕНИЯМИ ПОСЛЕ ЭНДОПРОТЕЗИРОВАНИЯ ТАЗОБЕДРЕННОГО СУСТАВА

Балгазаров С.С.

НИИ травматологии и ортопедии, г. Астана,
Республика Казахстан

Цель исследования. Провести анализ сопутствующих заболеваний у больных с гнойными осложнениями после эндопротезирования тазобедренного сустава.

Материалы и методы исследования. Проведен анализ результатов лечения 81 больного с гнойными осложнениями после эндопротезирования тазобедренного сустава, находившихся на стационарном лечении в отделении травматологии №4 НИИ травматологии и ортопедии с 2001 по 2009 г. Мужчин было 43, женщин – 38. Возраст больных составил от 20 до 65 лет. Средний срок стационарного лечения составил 49 койко-дней.

В результате анализа историй болезней установлено, что пациенты до эндопротезирования тазобедренного сустава в анамнезе имели сопутствующие заболевания: хронические воспалительные заболевания мочевыделительной системы - у 22 больных, хронический обструктивный бронхит легких – у 17, сахарный диабет – у 2, ишемическая болезнь сердца, артериальная гипертензия – у 23, подагра – у 3, ожирение – у 6, ревматоидный полиартрит – у 4, остеохондроз позвоночника – у 6, остеосаркома у 1.

Патология, в связи с чем было произведено эндопротезирование, распределилась следующем образом: ложный сустав шейки бедренной кости в 10 случаях, диспластический коксартроз – в 12, идиопатический коксартроз – в 12, посттравматический коксартроз – в 26, ревматоидный артрит – в 4, асептический некроз головки бедренной кости – в 26, саркома – в 1. Больным имплантированы следующие виды конструкций: Эхтермайера - в 14 случаях, ЭСИ – в 13, Сфен – С – в 3, Aesculap – в 7, DePuy – в 16, DePuy – Corail – в 5, Implant – Cast – в 4, Феникс – в 1, Вирабова – в 3, Сиваша – в 6, Ортекс – в 2, Мура – ЦИТО – в 4, Мати – ЦИТО – в 3, Ортекс – в 2, Stryker – в 1, Beznoska – в 1. Длительность периода от начала заболевания до эндопротезирования до 1 года отмечена у 9 пациентов, до 5 лет – у 35, до 10 лет – у 22, более 10 лет – у 15. Ранние гнойные осложнения наблюдались у 9 больных, поздние – у 40, хронические – у 21.

Результаты и их обсуждение. Пациентам, имевшим сопутствующую патологию, в предоперационном периоде производили соответствующую коррекцию с последующим оперативным вмешательством.

Всем 81 больному проведено хирургическое лечение. Санация гнойного очага с сохранением имплантата произведена в 43 случаях, удаление одного из компонентов эндопротеза – в 3, удаление эндопротеза в связи с нестабильностью и установка цементного спейсера – в 10, удаление эндопротеза с чрескостным остеосинтезом АВФ – в 2, имплантация гентамициновых

кет в очаг воспаления – у 6, удаление эндопротеза с созданием опорного неоартроза – у 14.

Период наблюдения исследуемых больных составил от 1 года до 7 лет. У 53 больных ранний послеоперационный период протекал без гнойно-воспалительных осложнений, у 23 - заживление вторичным натяжением, у 7 - формирование свища.

Таким образом, на основании проведенного анализа результатов лечения больных с гнойными осложнениями после эндопротезирования тазобедренного сустава в 100 % случаев отмечено наличие сопутствующей патологии, и её своевременная коррекция в предоперационном периоде позволила получить положительные результаты в 81,5 % случаев.

СИНДРОМ ВАРУСНЫЙ ДИСПЛАСТИЧЕСКИЙ КОЛЕННОГО СУСТАВА (РЕНТГЕНОАНАТОМИЧЕСКОЕ ИССЛЕДОВАНИЕ)

Баринов А.С., Воробьев А.А., Шатов В.В., Зайцев С.С.

Волгоградский научный центр РАМН и Администрации Волгоградской области, г. Волгоград, Россия

Цель работы. Доказать диспластический характер малых осевых деформаций нижних конечностей на уровне коленного сустава.

Для достижения поставленной цели нами были исследованы рентгенологические данные 83 пациентов основной группы с диагнозом «варусная деформация голеней», которым были выполнены 166 остеотомий большеберцовой кости. В контрольную группу случайным

образом были отобраны 49 рентгеновских снимков людей разных возрастных групп от 1919 г.р. до 1982 г.р. без костно-травматической патологии, вне зависимости от наличия осевых отклонений.

В основной группе варусное отклонение оси голени в среднем составило 7,98±1,96 градуса. Согласно полученным данным, средняя величина угла раскрытия суставной щели по латеральной стороне составила 8,77±1,76 градуса. Рентгенологический «симптом скоса» был выявлен в подавляющем большинстве исследованных случаев – в 98,8 % суставов. «Симптом террасы» был обнаружен в 24,7 % случаев. «Симптом пирамиды» выявлен только в 6,6 % случаев. «Симптом фаски» был положительным в 56,6 % случаев.

Суставная площадка медиального мыщелка оказалась скошенной в передне-заднем направлении у 100 % пациентов с варусным отклонением оси большеберцовой кости.

В контрольной группе среднее значение варусного отклонения оси голени составило 4,916 градусов, что значительно меньше данных основной группы. В контрольной группе средняя величина угла раскрытия суставной щели по медиальной стороне составила 6,36 градусов. Средняя величина угла раскрытия суставной щели по латеральной стороне составила 7,36 градусов. Из 49 рентгеновских снимков симптом сагиттального скоса выявлен в 16 случаях на правой ноге (55 %), в 12 случаях - на левой ноге (60 %), что в общем составило 57,5 %. Симптом пирамиды на правой голени не был выявлен ни

у кого, на левой голени в двух случаях, что в среднем составило 5 %. Симптом террасы был выявлен на правой ноге в 9 случаях (31 %) и в 8 - случаях на левой ноге (40 %), что в среднем составило 35,5 %. Симптом фаски был выявлен в 3 случаях на правой ноге (10,39 %) и в 3 случаях - на левой ноге(15 %). Среднее значение составило 12,67 %.

В целом средние показатели варусного отклонения оси голени в контрольной группе меньше, чем в основной на 3,064 градуса (64 %). Среднее значение раскрытия угла по медиальной стороне меньше в контрольной группе на 0,55 градуса, раскрытие угла по латеральной стороне - на 1,44 градуса.

В основной группе симптом сагиттального скоса встречался в 100% случаев, в контрольной группе – в 57,5%. Также отмечается снижение средних показателей симптомов пирамиды (у 5 %), фаски (у 12,67 %). Однако по сравнению с основной группой выросло среднее значение симптомов террасы (35 % в контрольной группе, в основной группе – 24,7 %). При этом, надо отметить, что в наблюдаемых симптомах террасы разница высоты стояния между латеральным и медиальным мыщелками большеберцовой кости была минимальной в большинстве случаев.

В ходе проведенного исследования было выявлено, что при незначительных - с позиций нормальной анатомии угловых отклонениях оси нижней конечности и, в целом» нормальных углах раскрытия сустава на уровне коленных суставов обнаруживается ряд патологических

изменений в виде диспластических симптомов «скоса», «террасы», «пирамиды» и «фаски». Также мы выявили, что у 100% обследованных пациентов с небольшой варусной деформацией коленного сустава имеется скос суставной площадки медиального мыщелка.

Исходя из этого мы предлагаем ввести понятие диспластического варусного синдрома коленного сустава, который включает следующие симптомы:

1. Варусная деформация голеней,
2. Сагиттальный скос внутреннего мыщелка большеберцовой кости,
3. Наружная торсия голени,
4. Наличие одного или нескольких симптомов, предложенных Сименачом Б.И. (симптом (фронтального) скоса, «пирамиды», «террасы», «фаски»).

КОМПРЕССИОННО-ДИСТРАКЦИОННЫЙ ОСТЕОСИНТЕЗ ПЯТОЧНОЙ КОСТИ

Басков А.А., Азаренков А.В., Павловичев С.А.

ГОУ ВПО «Оренбургская медицинская академия»,

ММУЗ «Городская клиническая больница № 4», г. Оренбурга, Россия

Для лечения переломов пяточной кости разработаны различные модификации аппаратов внешней фиксации. Однако большинство аппаратов предусматривают фиксацию голеностопного сустава, что приводит к его контрактуре и удлинению сроков реабилитации. Авторы предлагают новую модификацию чрескостного

остеосинтеза пяточной кости с использованием деталей аппарата Илизарова.

Аппарат состоит из двух опорных полуколец (рис.1), соединенных между собой тремя резьбовыми стержнями. К полукольцам с обеих сторон крепятся по одной балке. На балках на тракционных стержнях монтируются двойные шарнирные узлы, которые, в свою очередь, соединяются с репонирующим полукольцом со стороны пятки. На опорных полукольцах и «пяточном» полукольце монтируются репонирующие устройства, имеющие двойные шарниры.

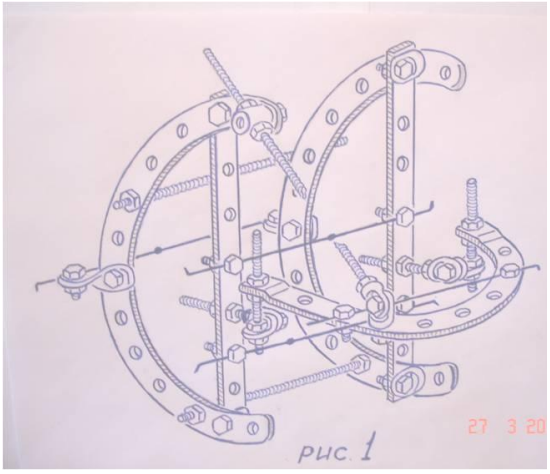

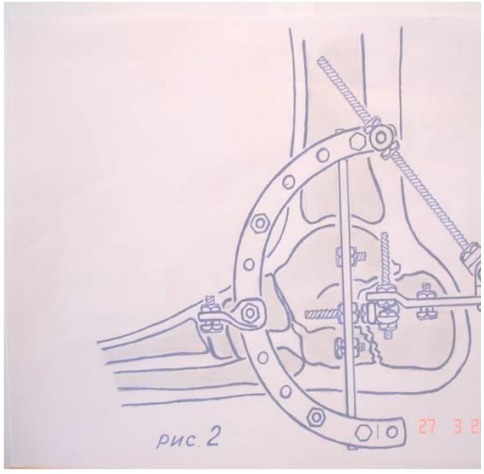

В собранном виде аппарат надевается на ногу пациента (рис.2) таким образом, чтобы опорные полукольца располагались в вертикальных плоскостях снутри и снаружи проксимального отдела стопы, балки находились в вертикальном положении, а репонирующее «пяточное» полукольцо огибало пяточную область сзади и располагалось в горизонтальной плоскости. Спицу с упором проводят через таранную кость снаружи во фронтальной плоскости, встречную спицу с упором – через передний отдел пяточной кости снутри.

Затем во фронтальной плоскости проводят две перекрещивающие спицы через клиновидные и кубовидную кости с фиксацией к передней полуокружности опорных полуколец. Далее проводят 1-2 спицы с упорами через отломок пяточной кости перпендикулярно к боковой поверхности отломка (в зависимости от смещения и характера перелома) и закрепляют их на репонирующем полукольце. При вколоченных переломах сначала производят расколачивание отломков с помощью перемещения тракционных стержней на балках кзади, а затем выполняют репозицию отломка с помощью репозиционных узлов, перемещая репонирующее полукольцо в подошвенную сторону до восстановления нормального угла Белера. При отсутствии вколочения репозицию осуществляют сразу, только репозиционными узлами. Угловые деформации корригируют с помощью репонирующего полукольца на тракционных стержнях балок, шарнирных и репозиционных стержней на опорных полукольцах. При переломе по типу «утиного клюва» в каждый отломок проводят по одной спице и фиксируют на репонирующем полукольце с компрессией по способу Грайфенштейнера с последующим низведением блока отломков в подошвенную сторону до восстановления нормального угла Белера. При сагиттальных переломах со смещением отломка кверху репонирующую спицу с упором вводят в отломок сверху (со стороны ахиллова сухожилия), закрепляют на кронштейне с подошвенной стороны и осуществляют тракцию отломка спицей книзу.

По достижении репозиции двумя спицами с упорами выполняют встречно—боковую компрессию отломков сагиттального перелома с фиксацией спиц в репонирующем полукольце, а репонирующую спицу удаляют. Затем репонирующее полукольцо скрепляют с боковыми полукольцами планками и демонтируют репозиционные узлы с обеих сторон, через 2 недели больному разрешается ходьба с помощью костылей и опорой на больную ногу.

В клинике с 2008 года аппаратом лечилось 16 больных с переломами пяточной кости. Двусторонние переломы имелись у трех пациентов. Через 2 месяца аппарат демонтирован. Во всех случаях достигнут хороший анатомический и функциональный результат.

НЕЙРОВИЗУАЛИЗАЦИЯ И ОСОБЕННОСТИ ЭЛЕКТРОФИЗИОЛОГИЧЕСКОЙ ДИАГНОСТИКИ ПАТОЛОГИЧЕСКИХ СОСТОЯНИЙ КРАНИО-ВЕРТЕБРАЛЬНОГО ПЕРЕХОДА

Белецкий А.В., Дулуб О.И., Ильясевич И.А., Бабкин А.В.,
Быстримович И.В., Корчевский С.А.

ГУ «Республиканский научно-практический центр травматологии и ортопедии», г. Минск, Республика Беларусь

Вступление. Современные методы нейровизуализации позволяют в большинстве случаев установить наличие патологических изменений в верхнешейном отделе спинного мозга, стволе мозга, либо уточнить характер вертебро-медуллярного конфликта.

Электрофизиологическая объективизация степени неврологического дефицита и особенностей поражения проводящих путей мозга данной области сложна и мало изучена.

Материал и методы. Для сопоставления клинической картины, изменений в медуллярных структурах и возможности электрофизиологической оценки проводящих путей сформированы 3 группы пациентов с поражением кранио-вертебрального перехода:

- с кранио-вертебральным стенозом травматического происхождения (16 пациентов),
- с окципито-цервикальным стенозом врожденного характера (8 пациентов),
- с тотальной формой посттравматической сирингогидромиелии (7 пациентов).

Возраст пациентов варьировал от 16 до 67 лет. С целью коррекции врожденной или приобретенной деформации окципитоцервикального перехода 16 пациентам выполнены декомпрессивные или корригирующе-стабилизирующие операции, 5 пациентам с посттравматической сирингогидромиелией – операции цистерно-перитонеального или цистерно-вертебрального шунтирования.

Для верификации изменений в черепе и верхнешейном отделе позвоночника, структурах мозга использовались стандартная и функциональная рентгенография, краниометрия, КТ, МРТ и МРТ ангиография. Уточнение протяженности и особенностей

топографии поражения структур мозга осуществлялось с использованием методик вызванных потенциалов (ССВП, МВО), мигательного рефлекса и оценки поражения диафрагмального нерва.

Результаты и обсуждение. Приобретенный краниовертебральный стеноз травматического генеза характеризовался развитием неврологического дефицита, обусловленного компрессией и/или ирритацией продолговатого мозга и верхних сегментов шейного отдела СМ, нарушениями кровообращения в вертебрально-базиллярном бассейне. Сочетание компрессии и динамической ирритации мозга обусловливало нарастающую ишемию структур миелобульбарного перехода.

Для группы пациентов с врожденным краниовертебральным стенозом (базилярная импрессия, платибазия, синдром Арнольда-Хиари) была характерна мозаичность клинической картины с развитием цервикалгии, мозжечковых нарушений, дисфункции каудальной группы черепно-мозговых нервов, вовлечением структур ствола мозга и наличием моторных, координаторных и сенсорных нарушений, обусловленных компрессией или ирритацией ствола мозга, мозжечка, нарушениями ликвороциркуляции.

Течение посттравматической сирингогидромиелии определялось темпом возникновения тотальной формы, выраженностью первичного неврологического дефицита и особенностями его восстановления, характером

нарушений ликвороциркуляции и ликворопродукции в ЦНС.

Клиническая картина коррелировала с данными визуализирующих методов диагностики, а разработанные методики электрофизиологического исследования верхнешейного отдела спинного мозга позволили верифицировать сенсомоторную недостаточность и прогнозировать прогрессирование поражения медуллярных структур.

Заключение. Сопоставление данных визуализирующих методов исследования кранио-вертебрального перехода, характера неврологических расстройств с результатами электрофизиологического исследования позволяет свидетельствовать о наличии сложных механизмов развития нейродеструктивных процессов, нарастании дистантного поражения мозга при отсутствии коррекции патологического состояния.

ВИНТ ИЗ МЕТАЛЛА С ТЕРМОМЕХАНИЧЕСКОЙ ПАМЯТЬЮ ДЛЯ ТРАНСПЕДИКУЛЯРНОЙ ФИКСАЦИИ ПОЗВОНКОВ

Бердюгин К.А., Бердюгина О.В.

ГОУ ВПО «Уральская государственная медицинская академия Росздрава», г. Екатеринбург, Россия

Остеопороз позвоночника, в ряде случаев, становится серьезной проблемой для применения транспедикулярных устройств при лечении заболеваний и повреждений позвоночника. При проведении дистракционного усилия на или после активизации пациента нами неоднократно

замечались мальпозиции ранее правильно проведенных винтов. Для улучшения фиксации позвонков с измененной костной плотностью разработан винт из металла с термомеханической памятью для транспедикулярного погружного устройства (Патент РФ № 79413).

Цель исследования. Повышение качества фиксации позвонков транспедикулярной погружной конструкцией при системном остеопорозе.

Применение винта проводилось в эксперименте на препаратах человеческого позвоночника (10 случаев).

Резьбовой транспедикулярный винт изготовлен из сплава никелида титана марки ТН-10 с температурным интервалом восстановления формы +10 – +25 градусов С и представляет собой самонарезающий винт стандартной конструкции, отличающийся тем, что его резьбовая часть на конце разделена в горизонтальной плоскости на половины, расходящиеся друг с другом под углом до 10-15º. Оперативный прием проводится без особенностей, однако следует помнить, что после установки винта, приблизительно через 5 – 10 минут за счет согревания конструкции произойдет раскрытие раздвоенной части до исходного положения и повороты винта станут невозможными. Необходимо устанавливать винт в правильном положении одномоментно, без перспективы на возможную коррекцию его положения в дальнейшем. Кроме того, данный винт не представляется возможным удалить полностью в случае его перелома или по достижении сращения позвонка, поэтому применение его

желательно у пожилых пациентов, которые, собственно, и страдают остеопорозом.

Вывод. Применение резьбовых винтов из металла с термомеханической памятью в эксперименте позволяет надеяться на положительные клинические результаты.

УСТРОЙСТВО ДЛЯ ПРОВЕДЕНИЯ ТРАНСПЕДИКУЛЯРНОГО ВИНТА

Бердюгин К.А., Бердюгина О.В., Каренин М.С.

ГОУ ВПО «Уральская государственная медицинская академия Росздрава», г. Екатеринбург, Россия

Мальпозиция резьбовых винтов при транспедикулярной фиксации позвоночника при его повреждениях и заболеваниях – одно из наиболее часто встречающихся осложнений. Винт может быть проведен медиальнее ножки позвонка в позвоночный канал, латерально в мягкие ткани, в выше- или нижележащий диск. Проблемой данного вида осложнения является необходимость перепроведения винта для профилактики нестабильности фиксатора и нередко это приходится делать при повторном оперативном вмешательстве.

Цель работы. Профилактика мальпозиции резьбовых винтов при проведении транспедикулярной фиксации позвоночника.

Материалы исследования. Группа из 11 больных, обследованных клинически и имеющих результаты компьютерной или магнито-резонансной томографии. Операция транспедикулярной фиксации позвоночника во всех случаях была выполнена с применением устройства.

В целом, проблема проведения винта связана с вариабельностью угла наклона дуги позвонка относительно тела позвонка. При проведении до операции компьютерной или магниторезонансной томографии, дающей возможность точной спондилометрии, сложность оперативного лечения не уменьшается, так как в ходе операции выдержать точный угол проведения резьбовых транспедикулярных винтов не всегда возможно. Ошибка возможна в ходе установки шила на точку введения стержня, в момент пенетрации дуги позвонка шилом и во время установки и проведения непосредственно резьбовых транспедикулярных винтов.

Технической задачей изобретения «Устройство для введения винтов для транспедикулярной фиксации позвонков» явилось точное проведение резьбовых транспедикулярных винтов в дугу позвонка, позволяющее профилактировать возможные осложнения, возникающие при неправильном положении винтов.

Устройство представлено соединенными между собой шарниром и транспортиром, металлическими конструкциями, одна из которых - полая трубка диаметром 6 мм, а другая – заостренный стержень диаметром 5 мм. К стержню транспортир крепится с помощью винта, который может быть зафиксирован в заданном транспортиром положении. На стержне, на 1 см проксимальнее его острия, расположена опорная площадка, предназначенная для направления конструкции во фронтальной и сагиттальной плоскостях. На изобретение получен Патент РФ № 84212. Данное, весьма

простое в изготовлении устройство, применено в 11 случаях транспедикулярной фиксации. Ни у одного больного не получено мальпозиции винтов.

БИОМЕХАНИЧЕСКАЯ ОЦЕНКА ЛОКОМОТОРНОЙ ФУНКЦИИ У БОЛЬНЫХ С ХРОНИЧЕСКИМ ОСТЕОМИЕЛИТОМ КОСТЕЙ НИЖНИХ КОНЕЧНОСТЕЙ

Ботаев Р.С., Баймагамбетов Ш.А., Балгазаров С.С.

НИИ травматологии и ортопедии, г. Астана,
Республика Казахстан

Цель исследования. Изучить в динамике состояние локомоторной функции у больных с хроническим остеомиелитом костей нижних конечностей.

Материалы и методы исследования. Изучены данные обследования 36 пациентов с хроническим остеомиелитом нижних конечностей. Больные обследованы в динамике до и после оперативного лечения с интервалом полгода. Биомеханический анализ проведен на комплексе с программно-аппаратным обеспечением «МБН - БИОМЕХАНИКА», предназначенным для регистрации и клинического анализа движений человека.

Комплекс «МБН - БИОМЕХАНИКА» производил оценку гониометрических параметров крупных суставов (тазобедренного, коленного и голеностопного) нижних конечностей; параметров подометрии (регистрация временных и пространственных характеристик шага); стабилометрических данных (абсолютное положение центра давления, длина статокинезиограммы, средняя

площадь статокинезиограммы, средняя скорость, показатели спектра частот).

Возраст пациентов составил от 16 лет до 67 лет; мужчин было 21, женщин – 15, При исследовании больных дефекты костной ткани и ложные суставы отмечены в 32,2 % случаев; остеомиелит после эндопротезирования тазобедренного сустава – в 42 %: укорочения конечности – в 17 %; рубцовые изменения – в 48 %; контрактуры суставов - в 56,9 %, анкилозы - в 15 %, сосудистые нарушения - в 41 % наблюдений.

В зависимости от длительности заболевания больные были распределены на 3 группы: в 1 группу вошли 6 больных с длительностью заболевания до 8 месяцев, во 2 группу – 10 больных с длительностью заболевания до 3 лет, в 3 группу – 20 больных с длительностью заболевания более 10 лет.

Всем 36 пациентам после предоперационной подготовки были произведены санирующие операции на гнойно-воспалительном очаге. После проведенного курса лечения и купирования обострения остеомиелитического процесса больные выписаны на амбулаторное лечение.

Результаты и их обсуждение. Анализ результатов биомеханических исследований у 36 больных с хроническим остеомиелитом длинных костей нижних конечностей в стадии обострения показал, что в 82 % случаев имелось увеличение цикла шага; в 50 % - увеличение периода опоры больной конечности, в 54 % – периода переноса, в 53 % – периода двойной опоры, в 53 % - периода первичной двойной опоры, в 74 % - периода

вторичной двойной опоры, в 89 % – уменьшение периода одиночной опоры.

Функциональная фазность цикла шага изменялась следующим образом: уменьшение пяточного переката наблюдалось в 78,5 % случаев, увеличение времени голеностопного переката – в 100 % и уменьшение носочного – в 100 %.

Гониометрические данные пораженной конечности в тазобедренном суставе: сгибание – разгибание (уменьшение амплитуды движений в 53 % случаев, отсутствие – в 7 %, увеличение – в 7 %); отведение – приведение (увеличение амплитуды движений в 49 %); увеличение внутренней ротации в 50 % случаев. Уменьшение амплитуды сгибание – разгибание в коленном суставе зафиксировано в 57 % случаев, увеличение амплитуды ротационных движений – в 29 %. В голеностопном суставе в 57 % случаев отмечено уменьшение амплитуды сгибание – разгибание, в 28 % - отсутствие.

Параметры реакции опоры, а именно вертикальной составляющей Z_1 – максимума ускорения подъема, показали снижение амплитуды до 54 % массы тела в 100 % случаев, Z_3 – максимума - до 52 % массы тела в 88 % случаев. Амплитуда Z_2 –инерционного минимума повысилась в 72 % случаев. Данные продольной составляющей реакции опоры уменьшение первого максимума показали в 54 % случаев, второго - в 88 %.

При исследовании биомеханических показателей в динамике через 6 месяцев после оперативного лечения

отмечено, что у больных в 1 группе восстановление параметров отмечено на 87 %, во 2 группе - на 34 % и в 3 группе – на 10 %.

Таким образом, в ходе проведенного анализа результатов биомеханических исследований у 36 больных с хроническим остеомиелитом длинных костей нижних конечностей была выявлена прямая зависимость между длительностью остеомиелитического процесса и степенью восстановления статико-динамической функции конечностей.

ДИАГНОСТИКА С ИСПОЛЬЗОВАНИЕМ МУАРОВОГО МЕТОДА ПРИ ДЕФОРМАЦИЯХ ПОЗВОНОЧНИКА

Бреев Д. М., Сергеев К.С.

ГОУ ВПО «Тюменская государственная медицинская академия Росздрава»,

ГЛПУ ОКБ №2, г. Тюмень, Россия

Сколиотическая болезнь продолжает оставаться наиболее тяжелой и нерешенной проблемой детской ортопедии. Многочисленные усилия отечественных и зарубежных специалистов установить этиологию этого заболевания пока не увенчались успехом. Поэтому до сих пор в большинстве случаев выявляемых сколиозов ставится диагноз идиопатический, т.е. диагноз заболевания с неустановленной причиной. Опасность этого заболевания обусловлена тем обстоятельством, что на начальных стадиях оно протекает безболезненно для детей и незаметно для их родителей. Несвоевременное

начало лечения сколиоза значительно снижает возможности консервативного лечения и часто приводит к необходимости существенно более дорогостоящего, тяжелого и травматичного для больных хирургического лечения. Одновременно представляет важную задачу и диагностика этого заболевания. Известные в настоящее время методы обследования во многих случаях оказываются или дорогостоящими, или несут большую лучевую нагрузку. В связи с этим специалистами проводится постоянный поиск и совершенствование новых методов исследования.

Понимание важности этой проблемы заставило нас улучшить нерентгенологический способ диагностики повреждений и заболеваний позвоночного столба для детской ортопедии – муаровой диагностики сколиоза и других деформаций позвоночника на ранних стадиях заболевания. Данная методика используются для массовой скрининг-диагностики нарушений осанки и деформаций позвоночника у школьников, мониторинга состояния детей с патологией позвоночника, а также контроля результатов консервативного и оперативного лечения деформаций позвоночника.

На базе отделения детской травматологии и ортопедии обследовалось 20 детей и подростков, страдающих сколиотической болезнью различной степени. Исследование проводили на специальном устройстве. Пациент, раздетый до пояса, вставал спиной к растровому экрану. С некоторого расстояния экран подсвечивался пучком света, на котором образовывалась

муаровая картина. Получаемая картина отражала состояние фронтальной оси позвоночника. На данный метод получена регистрационная справка ВНИИГПЭ РФ. Ось позвоночника в сагиттальной плоскости оценивалась по известным формулам.

Нами проведены исследования по сопоставлению топографических и рентгенологических данных, которые показали, что для типичных случаев идиопатического сколиоза для дуг от 10° и до 80–90° при условии корректности обработки снимков расхождения в углах составляют не более 1–2°. Угол Кобба расчерчивается по рентгенограммам в прямой проекции и является общепризнанным «золотым стандартом» оценки степени тяжести сколиоза в научной и практической медицине всего мира. Помимо величины угла кривизны для выявленной по топографическим данным сколиотической дуги, описываются положение ее апекса (вершины), нижней и верхней границ. В ходе применения данного диагностического обследования выявлена возможность получения информации даже при наличии у больного внешней конструкции, что очень важно при контроле коррекции деформации в случае многоэтапной схемы лечения.

Данная методика может использоваться для массовой скрининг-диагностики нарушений осанки и деформаций позвоночника у школьников, мониторинга состояния детей с патологией позвоночника, а также контроля результатов консервативного и оперативного лечения деформаций позвоночника. Данный метод обследования

позволяет уменьшить лучевую нагрузку в процессе динамического наблюдения, обладает высокой информативностью, не имеет побочных воздействий на пациента и медицинский персонал, прост в использовании, позволяет бесконтактно определять форму поверхности туловища пациента, не требует специальной подготовки к проведению исследования.

Муаровую топографию можно рассматривать как неинвазивную альтернативу рентгеновского исследования.

ХИРУРГИЧЕСКОЕ ЛЕЧЕНИЕ СКОЛИОЗА

Бреев Д. М., Сергеев К.С., Сагитов Р.Ш., Мельников П.А., Наумов С.В.

ГОУ ВПО «Тюменская государственная медицинская академия Росздрава»,

Тюменский центр травматологии при ОКБ №2, г. Тюмень, Россия

На базе отделения детской травматологии и ортопедии Тюменского центра травматологии при ОКБ№2 проведено хирургическое лечение идиопатического сколиоза в период за 2007-2009 годы у 25 детей в возрасте от 12 до 16 лет. Большинство больных составили девочки (21 больной). При обследовании обнаружены две и более дуги деформации, нуждающиеся в оперативной коррекции у 15 пациентов в грудном и поясничном отделах. Коррекция основной дуги деформации, локализованная в грудном отделе позвоночника, проведена у 10 больных. Применение

инструментария в двух и более дугах провели у остальных больных (15 пациентов). По классификации Чаклина В.Д., у всех больных отмечалась 4 степень (более 45-50 градусов) деформации. По классификации King (1988), большинство больных отнесено во 2 группу. Всем больным проводилось комплексное исследование, включавшее проведение рентгенографии, КТ, ЭНМГ. При планировании операции учитываем расположение стратегических позвонков. Для этого выполнялись функциональные рентгенограммы. Пределом расположения конструкции считаем нейтральные диски, то есть те из них, которые одинаково деформируются на вогнутой и выпуклой сторонах. Основа методологического подхода - полисегментарная фиксация позвоночника с применением ротационного маневра по Котрель-Дю Буссе.

Объем оперативного вмешательства, в зависимости от ригидности деформации, был различным. Больным с мобильной деформацией (6 больных) радикальная коррекция и стабилизация достигалась в один (без проведения дискэктомии, что было осуществлено у 2 больных) или в два хирургических этапа и в объеме одного наркоза: 1 этап включал проведение дискэктомии на вершине деформации и 2 этап заключался в проведении одномоментной инструментальной стабилизации с использованием транспедикулярного и ламинарного типа фиксаторов импортного производства «Горизонт», «Экспедиум», «КС» (2 больных) производства «Медин Урал» (Екатеринбург). Установка

металлического фиксатора заканчивается задним аутокостнопластическим спондилодезом. Резекция реберного горба у подавляющего большинства больных выполнялась в период 3-8 месяцев после первой операции. Коррекция реберного горба осуществлялась за счет резекции ребер. В последнее время, благодаря введению винтов в апикальные позвонки на этапе наружной этапной коррекции, осуществляется деротация позвонков, что значительно улучшает косметический эффект операции.

Большинство больных с ригидными деформациями (14 больных) требовала три и более этапов. 1 этап у этой категории больных включал операцию переднего релиза (дискэктомии и спондилодеза на вершине основной дуги деформации), 2 этап - проведение наружной этапной коррекции в аппарате внешней фиксации и 3 этап - проведение погружной инструментальной фиксации. Методика предусматривала введение двух пар стержней выше и ниже вершины деформации. В последнее время вводим стержни в апикальные позвонки с целью этапной деротации. Дистракция проводилась между опорами в режиме 5-7 мм в день. При достижении максимальной коррекции сколиотической деформации определялись сроки погружного этапа фиксации. Обычно срок лечения в аппарате составляет, в среднем, 10-12 дней. На данный способ получено положительное решение на выдачу патента РФ.

Этап погружной фиксации проводится на фоне проведения гемотрансфузионной терапии. С целью снижения объема трансфузии донорской крови

используется аппарат для ауторенинфузии крови «Cell saver» фирмы «Siemens». Проведение погружного этапа после предварительной коррекции проходит без особых технических трудностей, достигается максимальная коррекция деформации. Ни в одном случае не наблюдалось возникновения неврологических расстройств. Заживление раны происходило первичным натяжением.

ПАРАМЕТРЫ ГЕМОДИНАМИКИ В КОСТНОЙ ЧАСТИ И МЯГКИХ ТКАНЯХ СВОДА ВЕРТЛУЖНОЙ ВПАДИНЫ (ЭКСПЕРИМЕНТАЛЬНОЕ ИССЛЕДОВАНИЕ)

Бунов В.С., Кононович Н.А.

ФГУ «Российский научный центр «Восстановительная травматология и ортопедия» им. акад. Г.А. Илизарова Росмедтехнологий», г. Курган, Россия

В Российском научном центре «Восстановительная травматология и ортопедия» имени академика Г.А. Илизарова при лечении дисплазии вертлужной впадины применяют туннелирование свода впадины спицей (Макушин В.Д., Логинова Н.Г., Тёпленький М.П., 2006). Так как возникающие изменения кровообращения ещё не изучены, в эксперименте были проведены исследования гемодинамики в области свода вертлужной впадины до туннелирования.

Цель исследования: в эксперименте определить параметры гемодинамики в костном отделе и параоссальных тканях свода вертлужной впадины.

Материал и методы. Исследования проведены на 35 собаках в возрасте от 5 месяцев до 1 года при соблюдении правил обращения с животными. Все животные находились под внутривенным наркозом. В верхнем полюсе свода вертлужной впадины измеряли температуру и с помощью фотоплетизмографии регистрировали капиллярный кровоток в освобождённой от волосяного покрова шкуре. Затем в краниальную, верхнюю и каудальную часть костной части свода вводили канюли – иглы для переливания крови, изолированные от мягких тканей синтетическим катетером. Параллельно канюлям в мягкие ткани до кости вводили иглы для внутримышечных исследований. Измеряли давление тканевой жидкости и с помощью реографии регистрировали параметры гемодинамики в кости между канюлями, а также в параоссальных тканях между иглами. Для регистрации параметров использовали полианализатор РГПА-6/12 «РЕАН-ПОЛИ» (МЕДИКОМ-МТД, Россия, г. Таганрог).

Результаты исследования. Давление тканевой жидкости и амплитуда его пульсовых изменений в краниальной, верхней и каудальной части костного отдела свода вертлужной впадины были одинаковыми,также, как и давление тканевой жидкости и амплитуда его пульсовых изменений в параоссальных тканях свода вертлужной впадины. Давление тканевой жидкости в костном отделе свода вертлужной впадины всегда превышало давление в параоссальных тканях. Следовательно, постоянно сохраняется движущая сила, которая может обеспечить

отток тканевой жидкости из медуллярной полости кости в параоссальные ткани.

На основании времени распространения пульсовой волны, приток крови к шкуре происходил по магистральным артериям с наиболее выраженной плотностью стенок, к костным отделам вертлужной впадины и мягким тканям – с менее выраженной, и к параоссальным тканям – с наименее выраженной плотностью стенок. Следовательно, приток крови к шкуре, параоссальным тканям и кости обеспечивали разные артерии. Приток крови к костному отделу вертлужной впадины и мягким тканям – ветви одной артерии.

На основании базисного сопротивления, кровенаполнение костного отдела свода вертлужной впадины и амплитуда пульсовых изменений кровенаполнения превышали таковые мягких тканей. Содержание внеклеточной жидкости в медуллярных полостях свода вертлужной впадины тоже превышало содержание внеклеточной жидкости в параоссальных тканях. Следовательно, кровообращение в костном отделе свода вертлужной впадины у молодых животных было более интенсивным, чем в мягких тканях.

На основании реографии, амплитуда пульсового кровенаполнения в передней половине свода вертлужной впадины и мягких тканях над ним была меньше, чем в задней половине. Объёмная скорость кровотока в передней половине свода вертлужной впадины и мягких тканях над ним также была меньше. Следовательно,

кровообращение в передней половине свода вертлужной впадины менее интенсивно, чем в задней половине.

Заключение. На основании исследований, у растущих собак кровообращение в костном отделе свода вертлужной впадины более интенсивно, чем в мягких тканях над этим сводом. Причём, в задней половине вертлужной впадины оно более интенсивно чем в передней. Выявленные параметры кровообращения могут быть использованы при изучении изменений, возникающих вследствие туннелирования свода вертлужной впадины спицей.

ИЗМЕНЕНИЯ ОПТИЧЕСКОЙ ПЛОТНОСТИ КОСТЕЙ, ОБРАЗУЮЩИХ ТАЗОБЕДРЕННЫЙ СУСТАВ, ПОСЛЕ ТУННЕЛИРОВАНИЯ СВОДА ВЕТЛУЖНОЙ ВПАДИНЫ

Бунов В.С., Чиркова Н.Г., Осипова Е.В., Раловец Н.Э.

ФГУ «Российский научный центр «Восстановительная травматология и ортопедия» им. акад. Г.А. Илизарова Росмедтехнологий», г. Курган, Россия

В ФГУ «РНЦ «ВТО» им. акад. Г.А. Илизарова действует патент на «Способ лечения врождённой дисплазии вертлужной впадины» (Пат. 2311884 В.Д. Макушин, Н.Г. Логинова, М.П. Тёпленький, 2006). Способ заключается в возбуждении репаративной регенерации в своде вертлужной впадины путём создания на его протяжении 6 спицевых туннелей. Применяют способ при условии центрации головки бедра в тазобедренном суставе.

Цель исследования. Проследить изменения размеров и плотности костей тазобедренного сустава во время лечения врождённого вывиха бедра гипсовыми повязками с применением туннелирования спицей свода вертлужной впадины.

Материал и методы. Изменения в динамике прослежены у 9 девочек и 2 мальчиков в возрасте от 3 месяцев до 1 года 7 месяцев с клинически и рентгенологически подтвержденной дисплазией свода вертлужной впадины вследствие врождённого вывиха бедра. Во всех случаях вывих бедра был вправлен, лечение проводили путём смены гипсовых повязок. Перед наложением новой гипсовой повязки производили рентенографию и туннелировали свод вертлужной впадины.

Изучали рентгенограммы, полученные до операции, через полгода, год и полтора года после операции. Изображения оцифровывали с помощью аппаратно-программного комплекса «ДиаМорф» (г. Москва). Определяли среднюю оптическую плотность тени края крыши вертлужной впадины, головки бедра, верхнего и нижнего края шейки бедра, участка подвертельной области. Измеряли протяженность вертлужной впадины, округлость и удлиненность головки бедра. Статистическую обработку результатов выполняли с помощью программ «Microsoft Excel – 97» и «AtteStat».

Результаты исследования. До начала лечения оптическая плотность тени костей поражённого сустава была меньше, чем контрлатерального сустава. Через 6

месяцев различия уменьшались, через год становились статистически не значимыми. Увеличение оптической плотности всех изучаемых костей поражённого сустава происходило на одинаковую величину.

Через 6 месяцев протяженность края вертлужной впадины контрлатерального и поражённого суставов увеличивалась. Протяженность края вертлужной впадины поражённого сустава увеличивалась более значительно, и она приближалась до статистически не значимых различий с таковой контрлатерального сустава.

Оптическая плотность края вертлужной впадины контрлатеральной конечности не менялась до конца наблюдения. Оптическая плотность края вертлужной впадины поражённого сустава возрастала и приближалась к таковой контрлатеральной конечности.

До начала лечения в 6 случаях головка бедра в поражённом суставе не визуализировалась, вертлужная впадина имела уплощенную форму. Через год головка бедра в контрлатеральном суставе увеличивалась, показатель её округлости уменьшался, показатель удлиненности увеличивался; размеры головки бедра поражённого сустава приближались к размерам головки бедра контрлатерального сустава, но показатели округлости и удлинённости менялись незначительно.

Через год средняя оптическая плотность головки бедра поражённого сустава приближалась к таковой контрлатерального сустава. Средняя оптическая плотность внутреннего и наружного участков шейки бедра и подвертельной области существенно не менялись.

Заключение. Туннелирование стимулировало развитие свода вертлужной впадины поражённого сустава. Одновременно с ускорением развития свода вертлужной впадины ускорялись рост и развитие головки и шейки бедра. Уменьшение различий регистрировали через 6 месяцев, но только к окончанию года происходило приближение параметров поражённого сустава к таковым контрлатеральной конечности.

ЛЕЧЕНИЕ ВЫВИХА НАДКОЛЕННИКА С НАЛИЧИЕМ ДЕФОРМАЦИЙ ДИСТАЛЬНОГО ОТДЕЛА БЕДРЕННОЙ КОСТИ И КОНТРАКТУРАМИ КОЛЕННОГО СУСТАВА

Буравцов П.П., Тропин В.И., Искаков Р.Г., Тропин Д.В.

ФГУ «Российский научный центр «Восстановительная травматология и ортопедия» им. акад. Г.А. Илизарова Росмедтехнологий», г. Курган, Россия

Цель. Поделиться своим опытом лечения больных с вывихом надколенника с сопутствующими деформациями дистального отдела бедренной кости и контрактурами коленного сустава.

Материал и методы. Сведения в литературе о последовательности лечения больных с вывихом надколенника при сочетании его с сопутствующей патологией немногочисленны и разноречивы. В представленной работе рассматриваются вопросы лечения вывиха надколенника и сопутствующих деформаций дистального отдела бедренной кости. Мы наблюдали шесть пациентов с вывихом надколенника различной

этиологии (семь надколенников) легкой степени и девять пациентов с вывихом тяжелой степени с сопутствующей патологией в виде фронтальных деформаций коленного сустава от 170º до 150º. Также у больных были контрактуры коленного сустава. Сгибание коленного сустава в 13 случаях было до 30º - 40°, у двух пациентов - до 80°, а у одного – до 140°. Разгибание коленного сустава было до 180º у шести больных, а у остальных был дефицит пассивного разгибания от 20° до 40°. У двух больных был дефицит пассивного разгибания тазобедренного сустава 40°. Вывих надколенника устраняли методом, соответствующим его степени тяжести. При вывихе легкой степени тяжести применяли рассечение сухожильно-связочного аппарата с наружной стороны и укрепление его с внутренней стороны надколенника. При вывихе тяжелой степени применяли метод реконструкции разгибательного аппарата коленного сустава с перемещением связки надколенника медиально.

Вывих надколенника легкой и в шести случаях тяжелой степени устраняли с одновременной коррекцией деформаций, посредством выполнения надмыщелковой остеотомии с фиксацией бедра, надколенника, голени аппаратом Илизарова.

У двух пациентов с тяжелой степенью вывиха вначале произвели надмыщелковую остеотомию для коррекции сопутствующих деформаций, а на этапе лечения устранили вывих надколенника.

У одного из этих пациентов одномоментно устранили антекурвационную деформацию бедренной кости в 150°.

Через 55 дней аппарат с бедра и голени демонтировали, наложили заднюю гипсовую лонгету для фиксации коленного сустава и через 16 дней устранили вывих надколенника.

У второго пациента произвели надмыщелковую остеотомию с одномоментной коррекцией вальгусной деформации равной 165º, а коррекцию сгибательной контрактуры коленного сустава в 150º осуществляли в течение 26 дней по 0,25 мм × 4 раза в день. Затем удалили спицы в дистальной опоре на бедре и через 12 дней устранили вывих надколенника.

Одной пациентке произвели устранение вывиха надколенника и после окончания операции выполнили надмыщелковую остеотомию с одномоментной коррекцией вальгусной деформации и последующей постепенной коррекцией сгибательной контрактуры коленного сустава 140º, которую осуществили по 0,25 мм × 4 раза за 39 дней. Через 61 день от момента первой операции произвели подвертельную остеотомию для одномоментной коррекции сгибательной контрактуры тазобедренного сустава на 25º.

Результаты. Всем пациентам с вывихом надколенника восстановили нормальную биомеханическую ось и устранили вывих надколенника. Фиксация аппаратом Илизарова при лечении вывиха легкой степени составила в среднем 61,14±1,32 дня. У шести больных с вывихом тяжелой степени, которым устранили вывих надколенника и одновременно произвели коррекцию фронтальных деформаций и

сгибательной контрактуры коленного сустава фиксация аппаратом составила в среднем 62,16±3,89 дня.

У трех пациентов с более сложной сопутствуюшей патологией фиксация в аппарате Илизарова составила 89, 92 и 112 дней.

При осмотре больных с легкой степенью вывиха через один-два года в пяти случаях сгибание было до 30º, а в двух - до 45º и 50º. Разгибание во всех случаях было до 180º с мышечной силой четыре-пять баллов.

У шести пациентов с тяжелой степенью вывиха, которым одновременно устранили вывих и деформации, через один год у четырех из них сгибание было до 40º, у двух больных с артрогрипозом – до 50º и до 70º.

У двух пациентов, которым вначале устранили сопутствующую патологию, а на этапе лечения - вывих надколенника через один год сгибание было до 40 - 50º, разгибание до 180º с мышечной силой 4 балла.

И у пациентки, которой устранили вывих надколенника и одновременно произвели надмыщелковую остеотомию для постепенной коррекции сгибательной контрактуры коленного сустава через 2 года сгибание было до 70º, а разгибание - до180º с мышечной силой 4 балла.

Ось конечности во всех 16 случаях была правильная. Надколенники при разгибании располагались в блоке бедренной кости, при сгибании перемещались по средней линии. Жалоб больные не предъявляли.

Выводы. Предложенный подход к лечению вывиха надколенника с одновременной или последовательной

коррекцией деформаций дистального отдела бедренной кости позволяет устранить вывих надколенника и восстановить биомеханическую ось конечности. Это способствует уменьшению прогрессирования остеоартроза и сокращению времени реабилитации.

ПРЕПАРАТ КОЛЛАПАН КАК СТИМУЛИРУЮЩИЙ ФАКТОР РЕПАРАТИВНОЙ РЕГЕНЕРАЦИИ ПРИ ПРОВЕДЕНИИ АУТОПЛАСТИЧЕСКИХ ОПЕРАЦИЙ В ОНКОЛОГИИ КИСТИ В УСЛОВИЯХ ЧРЕСКОСТНОГО ОСТЕОСИНТЕЗА

Варганов Е.В.

МУЗ «Городская клиническая больница № 5»,
г. Челябинск, Россия

Одним из перспективных направлений восстановительной травматологии и ортопедии в последнее время признано применение синтетических кальций–фосфатных биоматериалов в виде керамики или композитов. Опыт использования этих соединений для стимуляции процессов репаративной регенерации на фоне проведенной аутопластики в условиях чрескостного остеосинтеза при онкологической патологии кисти практически неосвещен в доступной литературе.

Целью исследования явилось изучение особенностей сращения коротких трубчатых костей кисти на границе кость-аутотрансплантат в условиях чрескостного остеосинтеза аппаратами внешней фиксации при имплантации препарата «КоллапАн» после удаления опухолей и опухолеподобных образований.

В отделении травматологии (центр хирургии кисти) ГКБ №5 г. Челябинска нами за период 2007-2010 г. оперировано 19 пациентов с использованием кальций–фосфатного биокомпозиционного материала на основе синтетического гидроксиапатита, коллагена и антибиотика в виде модификации «КоллапАн-К» (содержит клафоран) в сочетании с аутоостеопластикой субтотальных пострезекционных дефектов пястных костей. Препарат производится фирмой «Интермедапатит».

В процессе проведения аутоостеопластических операций гранулы материала «КоллапАн» рыхло укладывали в дефекты между костью и трансплантатом (11 наблюдений). В случае необходимости ускорения репаративных процессов на границе кость – трансплантат на поздних сроках после оперативного вмешательства (внеочаговый остеосинтез аппаратами внешней фиксации) применяли «КоллапАн» - гель (8 наблюдений).

Оценены ближайшие и отдаленные результаты оперативного лечения у всех 19 больных. Аллергических реакций на препарат и случаев его отторжения нами отмечено не было. Во всех случаях раны зажили первичным натяжением. По данным рентгенологического исследования отмечено сращение на границе кости и трансплантата с образованием костной ткани без гипертрофических явлений. В местах непосредственной имплантации «КоллапАна» не выявлено литических изменений со стороны костной ткани. Формирование костной мозоли высокой плотности происходило к 2,5–3,5

месяцам с момента операции (без применения «КоллапАна» аналогичная рентгенологическая картина отмечена нами на 0,5–1 месяц позднее). В сроки до трех лет с момента операции нами не отмечено признаков воспаления между «КоллапАном», костью и аутотрансплантатом. Состояние всех пациентов удовлетворительное. Функциональное восстановление оперированных кистей достигнуто в полном объеме.

Выводы. 1. Введение препарата «КоллапАн» с целью активизации процессов репаративной регенерации на границе кость – аутотрансплантат в процессе замещения костных дефектов кисти вполне обосновано и может быть рекомендовано к применению в специализированных учреждениях, занимающихся лечением пациентов с пострезекционными дефектами костей кисти.

2. С целью стимуляции костной регенерации вне зависимости от характера проведенного ранее при аутопластике остеосинтеза возможно малоинвазивное введение «КоллапАн» - геля, проводимое в условиях дневного стационара или амбулаторно.

ЗАМЕЩЕНИЕ ДЕФЕКТОВ КОСТЕЙ КИСТИ В УСЛОВИЯХ ЧРЕСКОСТНОГО ОСТЕОСИНТЕЗА

Варганов Е.В., Чубаков А.В., Шивцов Д.В.

МУЗ «Городская клиническая больница № 5»,
г. Челябинск, Россия

Радикальное удаление злокачественной и доброкачественной опухоли, а также очага предопухолевого процесса неизбежно приводит к дефекту

костной ткани. Часто имеют место посттравматические дефекты, в том числе огнестрельной этиологии. Проблема замещения дефектов трубчатых костей является одним из важнейших разделов восстановительной хирургии кисти.

Целью работы явилось доказательство эффективности пластики дефектов костей кисти в условиях чрескостного остеосинтеза.

В отделении травматологии и хирургии кисти в 1992-2009 гг. оперировано 124 больных с проведением замещения костных дефектов кисти в сочетании с чрескостным остеосинтезом. Аутоостеопластика проведена 72 пациентам. У 40 больных проведена пластика дефектов гранулами пористой гидроксиапатитной керамики, 12 – гранулами «КоллапАна». Проведены сравнительные исследования с контрольной группой из 82 пациентов, которые были оперированы с применением общепринятых методик – остеопластика с последующей фиксацией гипсовой повязкой или фиксацией спицами с дополнительной иммобилизацией гипсовой лонгетой.

Аппарат внешней фиксации накладывали при резекции (удалении) кости при опухолевых поражениях или при первичной хирургической обработке раны с целью сохранения анатомической длины оперируемого луча. При проведении остеопластики при небольшом костном дефекте трансплантаты укладывали на место дефекта с последующей умеренной компрессией в аппарате для ускорения репаративных процессов. При замещении большого дефекта аутотрансплантат

обязательно фиксировали дополнительными спицами к аппарату. Отмечено, что при сочетании остеопластики и чрескостного остеосинтеза процессы сращения происходят быстрее, чем при ведении больного в гипсовой повязке. Сроки фиксации в аппаратах в среднем в 1,3 раза меньше, чем при применении традиционных методов лечения (контрольная группа). При традиционных способах лечения достаточно частой проблемой после снятия гипсовой лонгеты являются стойкие контрактуры суставов, рубцовые сращения сухожилий и нервов кисти, требующие в последующем дополнительных оперативных пособий.

Отдалённые результаты в сроки от 1 года до 17 лет прослежены у 93 пациентов по принципам функционального восстановления конечности. У шести больных отмечено возникновение остеомиелита с последующим отторжением трансплантата, укорочением оперированного луча и возникновением контрактур. Также у шести больных отмечены рецидивы опухолей, потребовавшие повторных операций. Функция кисти у остальных пациентов восстановлена полностью.

Таким образом, сочетание остеопластики и чрескостного остеосинтеза является перспективным методом лечения пациентов с костными дефектами кисти различной этиологии, так как значительно уменьшает сроки и улучшает качество лечения больных.

МОРФОЛОГИЧЕСКОЕ ИССЛЕДОВАНИЕ МАЛОБЕРЦОВОГО НЕРВА ПРИ ЛЕЧЕНИИ ОСКОЛЬЧАТЫХ ПЕРЕЛОМОВ КОСТЕЙ ГОЛЕНИ СОБАК МЕТОДОМ ЧРЕСКОСТНОГО ОСТЕОСИНТЕЗА В ЭКСПЕРИМЕНТЕ

Варсегова Т.Н., Степанов М.А., Петровская Н.В.

ФГУ «Российский научный центр «Восстановительная травматология и ортопедия» им. акад. Г.А. Илизарова Росмедтехнологий», г. Курган, Россия

Одной из причин неудовлетворительного лечения переломов костей голени является нейропатия малоберцового нерва [Бейдик О.В. с соавт., 2005], но морфологические работы, в которых проводится анализ его патогистологических изменений, в частности, при оскольчатых переломах, отсутствуют, что определило цель работы.

Материал и методы. 15 взрослым беспородным собакам моделировали открытый оскольчатый перелом в средней трети правой голени ударом груза массой 5 кг в свободном падении с высоты 1,5 м, затем осуществляли закрытый чрескостный остеосинтез аппаратом Илизарова. Участки поверхностного малоберцового нерва (МН) иссекали на уровне травмы через 7, 14, 20, 30, 49 суток фиксации конечности в аппарате, через 90 и 120 суток после снятия аппарата и заливали в аралдит. В оцифрованных изображениях полутонких срезов определяли долю (Deg%) деструктивно измененных миелиновых нервных волокон (МВ). Контроль - МН 5 интактных собак.

Результаты. У всех животных МН сохраняют анатомическую непрерывность. Только у 1 собаки (50 суток) обнаруживается механическая травма эпиневрия с частичным нарушением его целостности. В поврежденном участке наблюдаются лимфоцитарно-плазмоцитарные инфильтраты, большое количество тучных клеток и микрососудов. Часть периневральных клеток (ПК) имеет признаки вакуолизации цитоплазмы и некроза. Большое количество новообразованных МВ в составе регенерационных кластеров свидетельствует о предшествующей массовой деструкции МВ.

У 2 собак (14 и 20 суток) при сохранении целостности оболочек МН обнаруживается массовая деструкция МВ. В эпиневрии наблюдаются признаки реактивного воспаления, периневрий утрачивает тонколамеллярное строение, часть ПК имеет вакуолизированную цитоплазму и признаки некроза. Просветы эпиневральных сосудов расширены, полнокровны, стенки утолщены, часть - с признаками деструктивных изменений клеточных элементов.

У большинства собак сохраняется целостность оболочек МН и Deg% не превышает 15%. Так, через 7-20 суток повышается клеточность эпиневрия с появлением лимфоцитарно-плазмоцитарных инфильтратов. Просветы эпиневральных сосудов расширены, стенки утолщены. Внутренняя эластическая мембрана артерий малого калибра местами истончена, часть гладкомышечных клеток находится в состоянии некроза и апоптоза с субкариолеммальной конденсацией хроматина,

кариопикнозом и кариорексисом ядер. Периневрий сохраняет тонколамеллярное строение, между слоями ПК формируются многочисленные мостики, ламеллоподии, ПК внутреннего слоя армируют транспериневральные артерии. Аналогичные адаптационные изменения обнаружены в нервах при тракционных нагрузках [Щудло М.М., Щудло Н.А., Борисова И.В., 2009]. К 20 суткам увеличиваются объемы волокнистых прослоек между слоями ПК. Возрастает клеточность эндоневрия. Эндоневральные сосуды имеют, в отличие от контроля расширенные просветы. Deg% через 7, 14 и 20 суток составляет 12,4±3,6 %, 11,6±1,1 % и 5,3±2,5 % соответственно(в контроле 1,9±0,3 %). Через 30-50 суток в эпиневрии появляются коллагеновые депозиты, наблюдается его гиперваскуляризация, просветы сосудов остаются расширенными, Deg% превышает контроль, но снижается по сравнению с предыдущим сроком до 4,1±1,5 % и 5,7±2,8 %. Через 140-170 суток МН визуально не отличаются от контрольных, Deg% остается незначительно повышенной по сравнение с контролем – 4,2±0,5 %.

Заключение. При оскольчатом переломе голени имеет место разной степени выраженности повреждение миелиновых оболочек и аксонов нервных волокон МН с последующей валлеровской дегенерацией. Нейропраксия и аксонотмезис обусловлены растяжением и сдавлением нерва в момент костной травмы, а в последующем преобладающим патогенетическим фактором является нарушение кровоснабжения волокон в результате

развивающихся дистрофических и деструктивных изменений кровеносных сосудов. Доля измененных волокон остается повышенной даже через 4-5 месяцев после перелома, что необходимо учитывать при лечении больных с травматическими нейропатиями МН.

ДЕСТРУКТИВНЫЕ И АДАПТАЦИОННО-ПЛАСТИЧЕСКИЕ ИЗМЕНЕНИЯ БОЛЬШЕБЕРЦОВОГО НЕРВА СОБАК ПРИ УДЛИНЕНИИ ГОЛЕНИ ДРОБНОЙ И ВЫСОКОДРОБНОЙ ДИСТРАКЦИЕЙ

Варсегова Т.Н., Щудло Н.А.

ФГУ «Российский научный центр «Востановительная травматология и ортопедия» им. акад. Г.А. Илизарова Росмедтехнологий», г. Курган, Россия

Цель: сопоставительный анализ деструктивных и адаптационно-пластических изменений большеберцового нерва (БН) собак при удлинении голени автодистракцией и ручными подкрутками гаек дистракционного аппарата.

Материал и методы. 24 собакам удлиняли голень аппаратом Илизарова с автоматическим приводом в течение 28 суток (темп - 1 мм в сутки за 60 приемов в течение 12 часов, разовое удлинение 0,017 мм - I серия) и в течение 10 суток (темп - 3 мм в сутки за 180 приемов, разовое удлинение 0,017 мм - II серия). 9 собакам осуществляли удлинение посредством ручных подкруток в течение 28 суток (темп 1 мм в течение рабочего дня за 4 приема, разовое удлинение 0,25 мм - III серия).

Участки нервов оперированной и контралатеральной (КН) голени иссекали на уровне её средней трети по

окончании дистракции, через 30 суток фиксации и через месяц после снятия аппарата, изготавливали продольные, импрегнированные серебром, и поперечные эпоксидные полутонкие срезы для световой микроскопии и компьютерной морфомерии. Определяли площадь поперечного сечения БН (An), суммарную площадь пучков нервных волокон с периневрием (Af-pn), объемную плотность нервных волокон (Vvnf) и эндоневрия (Vve), численную плотность миелиновых нервных (МВ) волокон (NAmf) и долю их деструктивно измененных форм (Deg%). Контроль – интактные нервы (ИН) 5 собак. Статобработку проводили по парному двухвыборочному t-тесту, критерию Вилкоксона для независимых выборок.

Результаты. В продольных срезах проводниковая часть удлинённого БН в основном сохраняла непрерывность. В поперечных срезах обнаруживались МВ с признаками реактивно-деструктивных изменений. В III серии по окончании дистракции Deg% составляла в среднем 4,4±0,6 %, являясь достоверно большей, чем в I (2,4±0,7 %), во II (2,6±0,3 %) сериях и в ИН (1,6±0,2 %). По окончании этапа фиксации и после снятия аппарата в III серии Deg% оставалась высокой, составляя 4,0±0,6 % и 4,4±2,4 %, в сериях с высокодробной дистракцией Deg% приближалась к значениям ИН.

В I серии по окончании дистракции отсутствовали различия по параметру An, а Af-pn снижалась ($p<0,05$) на 9,2 % относительно КН, обнаруживались единичные новообразованные МВ, NAmf на 13,8 % превышала

($p<0,001$) значения ИН, а Vvnf снижалась ($p<0,01$) на 13,6 %. Через 30 дней фиксации различия по параметрам An и Af-pn отсутствовали, NAmf оставалась повышенной ($p<0,001$) на 12,7 %, а Vvnf пониженной ($p<0,01$) на 7,1 %. В конце опыта различия по данным параметрам отсутствовали.

Во II серии через 10 дней дистракции NA_{mf} снижалась ($p<0,001$) на 21,1 %, возрастала ($p<0,01$) не только Vv_e (на 10,7 %), но и $A_{f\text{-}pn}$ (на 21,7 %, $p<0,05$). Через 30 суток фиксации различия в A_n, $A_{f\text{-}pn}$ отсутствовали. Vv_e продолжала возрастать, превышая значения ИН на 27,1 %. Возрастала и NA_{mf}, превышая ($p<0,001$) ИН на 37,7%. В конце опыта Vv_{nf} повышалась относительно предыдущего срока на 5,9 %, NA_{mf} не имела различий с ИН.

В III серии через 28 суток дистракции показатели $A_{f\text{-}pn}$, Vv_{nf} и NA_{mf} снижались относительно КН и ИН на 7,2 % ($p<0,05$), 6,1 % ($p<0,01$) и 13,9 % ($p<0,001$) соответственно. Через 30 суток фиксации при отсутствии различий по показателям A_n и $A_{f\text{-}pn}$ параметры Vv_{nf} и NA_{mf} оказались сниженными на 7,5 % ($p<0,01$) и 8,2 % ($p<0,001$), а после снятия аппарата на 9,7 % ($p<0,01$) и 16,5 % ($p<0,001$) соответственно.

Заключение. При удлинении голени в режиме 1 мм в день за 4 приёма происходит прогрессивная потеря численности миелинизированных волокон, которая не компенсируется в изученные сроки опыта. В сериях с автодистракцией происходит увеличение численной плотности миелинизированных волокон, что связано не только с изменениями объёмных отношений эндоневрия и

нервных проводников, но и с увеличением их численности за счёт миелинизации униаксональных комплексов Ремака. Изученные режимы автодистракции вызывают незначительные деструктивные и выраженные адаптационно-пластические изменения проводниковой части большеберцового нерва.

ФОТОТЕРАПИЯ ПРИ ОСТЕОХОНДРОЗЕ ПОЗВОНОЧНИКА

Василькин А.К., Жирнов В.А.

ФГУ «РНИИТО им. Р.Р. Вредена Минздравсоцразвития», г. Санкт-Петербург, Россия

Введение. В настоящее время в комплексном лечении остеохондроза позвоночника (ОП) широко используются физические факторы. Одним из перспективных направлений в лечении этих больных является фототерапия, которая обладает выраженным лечебным эффектом, проста в использовании и в то же время практически не имеет противопоказаний.

Цель работы. Улучшение результатов лечения больных с ОП путём оптимизации комплексного физио-функционального лечения с использованием фототерапии.

Материалы и методы. Нами пролечено 200 пациентов с неврологическими проявлениями ОП, из них 102 больных (51,0 %) – с остеохондрозом шейного отдела и 98 (49,0 %) – пояснично-крестцового отдела. Мужчин было 84 (42,0 %), женщин – 116 (58,0 %). Возраст пациентов колебался от 14 лет до 81 года.

Все больные получали комплексное физио-функциональное лечение (ФФЛ), включавшее магнитотерапию, тепло- и водолечение, массаж и лечебную гимнастику. Отличие групп друг от друга состояло в использовании или отсутствии у них в комплексном лечении различных методов светолечения (синий свет, зелёный свет, полихроматический поляризованный свет, низкоинтенсивное красное лазерное излучение). Воздействие при всех видах светолечения осуществлялось паравертебрально на 6 полей в шейной или пояснично-крестцовой области. Курс лечения состоял из 10 ежедневных процедур с перерывом на выходные дни.

Применялось клинико-неврологическое обследование и нейропсихологическое тестирование, которое включало четырёхсоставную визуально-аналоговую шкалу боли, индекс нарушения жизнедеятельности при болях в шее или Освестровский опросник нарушения жизнедеятельности при боли в нижней части спины, а также электромиографию, реовазографию (РВГ) сосудов предплечий и голеней, ультразвуковую допплерографию сосудов головы и шеи, оценку микроциркуляции в паравертебральных мышцах. Сроки наблюдения составили 3, 6, и 12 месяцев после окончания лечения.

Результаты лечения. У пациентов, получавших светолечение, отмечалось более быстрое купирование неврологической симптоматики (на 2-3 дня), по сравнению с группами контроля. Уровень боли в подгруппах со светолечением, в зависимости от вида

света, снизился на 34,3-39,6 %, в контрольных – на 30,3-32,1 % ($p<0,05$); индексы нарушения жизнедеятельности снизились соответственно на 35,2-39,6 % и на 29,3-31,4 % ($p<0,01$). Биоэлектрическая активность мышц в подгруппах со светолечением увеличилась на 35,4-39,2 %, в контрольных – на 28,9-30,9 % ($p<0,01$) по сравнению с исходными характеристиками. При РВГ установлено, что скорость быстрого кровенаполнения наросла к концу лечения в основных подгруппах на 15,2-19,6 %, в контроле – на 11,0-12,7 % ($p<0,05$), а скорость медленного кровенаполнения – соответственно на 18,6-23,7 % и 14,1-17,6% ($p<0,05$). При дуплексном исследовании сосудов головы и шеи наиболее значимым было нарастание скорости кровотока в V_3-V_4 сегментах позвоночной артерии и основной артерии, которое составило в подгруппах больных с фототерапией 16,7-19,3 %, в контрольной – 12,4 % ($p<0,05$). Оценка микроциркуляции в мышцах шейного и пояснично-крестцового отделов позвоночника не дала значимых различий в основных и контрольных подгруппах. Наилучшие результаты как непосредственно по окончании лечения, так и в отдалённом периоде отмечены у больных, получавших селективную фотохромотерапию в виде синего света и полихроматического поляризованного света, наименьшие – у больных, получавших лазеротерапию.

АЛГОРИТМ ВЫБОРА МЕТОДИК РЕВИЗИОННОГО ЭНДОПРОТЕЗИРОВАНИЯ ТАЗОБЕДРЕННОГО СУСТАВА

Волокитина Е.А., Камшилов Б.В., Зайцева О.П., Колотыгин Д.А.

ФГУ «Российский научный центр «Восстановительная травматология и ортопедия» им. акад. Г.А. Илизарова Росмедтехнологий», г. Курган, Россия

С увеличением количества выполняемых операций первичного эндопротезирования возрастает число ежегодно выполняемых ревизий. Так, по данным P.M. Pellicci (1985 г.), в первый год после первичной имплантации требуют замены 0,7 % эндопротезов тазобедренного сустава, а в течение каждого последующего года количество ревизий возрастает на 2,2 % ежегодно.

Целью исследования явилась разработка алгоритма выбора методик реимплантации тазобедренного сустава при ревизионном эндопротезировании.

В РНЦ «ВТО» им. академика Г.А. Илизарова был проведен анализ количества ревизий в зависимости от фирмы – производителя протеза за 10-летний период: с 1997 года по 2007 год. Высокий процент реэндопротезирования выявлен у отечественных протезов «Феникс» (Санкт-Петербург) (36 %), а также у протезов «Iota-Orthopedia» цементной фиксации (Франция) 23,8 %. Среди других фирм («Ceraver», «Смит и Невью», «DeRuy») процент имплантаций не превышал 5% (Зайцева О.П., 2009). За 2008 – 2009 годы отмечено

существенное увеличение ревизий протеза SLPS ЗАО «Алтимед» (Белоруссия), максимум первичных имплантаций которого пришелся на 2002-2005 годы. Основными показаниями к выполнению ревизионного протезирования были асептическая нестабильность протеза в целом или его компонентов, излом или износ имплантата, рецидивирующие вывихи головки протеза, околопротезные переломы, глубокое инфицирование. Нестабильность тазового компонента в нашем исследовании проявилась практически в 3 раза чаще, чем нестабильность бедренного, что согласуется с данными зарубежных исследователей (Weindenhielm L.R., 2005). Причиной ранней нестабильности тазового компонента в большинстве случаев являлась первичная его установка вне зоны истинной вертлужной области.

В зависимости от типа дефекта впадины по классификациям W.G. Paprosky (1994) и AOOS нами разработан алгоритм выбора методик реимплантации. Наиболее перспективной на сегодняшний день считаем реимплантацию бесцементных компонентов протеза с преимущественно «press-fit» фиксацией и восполнением дефекта костным трансплантатом. Обследование больных с помощью компьютерной томографии позволило оценить сохранность истинной вертлужной области, выраженность ее краев, уточнить величину и локализацию величину костных дефектов.

При дефектах I и IIA Paprovsky, I и II AAOS выполняли реимплантацию стандартной полнопрофильной бесцементной чашки в истинную

вертлужную область с пластикой очагов остеолиза костными чипсами. При дефектах II B, II C, III A Paprovsky, III AAOS выполняли реимплантацию стандартной полнопрофильной бесцементной чашки в истинную вертлужную область с пластикой дефекта в области крыши сегментарым ауто- или аллотрансплантатом, фиксированными к тазовой кости с помощью спонгиозных винтов; медиальный дефект восполняли ауто- или аллотрансплантатом в форме усеченного конуса, фиксированным «press-fit» в области дна впадины в виде распорки. Имплантировали стандартные бесцементные полнопрофильные чашки.

При дефектах III B Paprovsky, IV AAOS использовали укрепляющие кольца Мюллера или антипротрузионные конструкции Бурш-Шнайдера с массивными аллотрансплантатами. В опорные конструкции имплантировали стандартные полиэтиленовые чашки с цементной фиксацией.

При нарушении целостности тазового кольца требовался остеосинтез тазовой кости; также применялись опорные конструкции с цементными чашками, в отдельных случаях имплантировали бесцементные чашки больших размеров «Jumbo cup» с массивными трансплантатами, отмоделированными по дефекту и надежно фиксированными к тазовой кости. При дефектах в области проксимального отдела бедра использовали длинные ревизионные бесцементные ножки с диафизарной фиксацией, костной пластикой измененного диафиза и моделированием большого вертела.

Таким образом, выбор методики и компонентов протеза для ревизионного эндопротезирования определяется размерами костного дефекта в области имплантационного ложа, целостностью вертлужной впадины, тазового кольца и проксимального отдела бедренной кости.

СОСТОЯНИЕ МИНЕРАЛЬНОЙ ПЛОТНОСТИ КОСТЕЙ У БОЛЬНЫХ С ГИПОПЛАСТИЧЕСКИМ КОКСАРТРОЗОМ ПРИ ЭНДОПРОТЕЗИРОВАНИИ ТАЗОБЕДРЕННЫХ СУСТАВОВ

Волокитина Е.А., Ларионова Т.А., Овчинников Е.Н., Колотыгин Д.А.

ФГУ «Российский научный центр «Восстановительная травматология и ортопедия» им. акад. Г.А. Илизарова Росмедтехнологий», г. Курган, Россия

Одной из наиболее частых форм патологии тазобедренного сустава является гипопластический остеоартроз, частота которого варьирует в пределах 45-60 % всех коксартрозов среди взрослого контингента больных (Р.М. Тихилов, В.М. Шаповалов, 1999).

Врожденное недоразвитие суставных элементов и нарушение их пространственного взаимоотношения значительно ухудшают условия функционирования тазобедренного сочленения, что приводит к быстрому прогрессированию дистрофического процесса. Имплантация искусственного сустава при гипопластическом коксартрозе связана с трудностями, обусловленными недоразвитием и атрофией тазовой и бедренной костей, ростом остеофитов, структурными

нарушениями костной ткани. В комплексном предоперационном обследовании, наряду с другими методами, имеет значение проведение двухэнергетической рентгеновской абсорбциометрии для оценки минеральной плотности кости (МПК) в проекции тазобедренного сустава и окружающих костей.

На костном денситометре Lunar DPX – NT (США) обследовано 27 больных с гипопластическим коксартрозом. Все пациенты были разделены на 4 группы по степени дислокации головки бедренной кости. Обследование проводили в проекции проксимального отдела бедренных костей по стандартизированной программе Dual Femur. Локальный анализ МПК в г/см^2 проводили в проекции надвертлужной области (области неоартроза), дна вертлужной впадины, подвертлужной области.

По результатам исследования определяется четкая динамика снижения МПК в проекции дна вертлужной впадины и подвертлужной области в зависимости от степени подвывиха головки бедренной кости. В группе больных с полным вывихом головки (группа 4) в указанных областях определяются значения МПК, соответствующие остеопорозу. Наибольшие потери костной плотности (до 60 %) отмечены в проекции подвертлужной области в 4 группе больных, что, несомненно, связано с отсутствием полноценной, физиологически обусловленной, нагрузки на костную ткань в условиях полного вывиха головки бедренной кости. Изменения МПК в проекции формирования

неоартроза определяются как склерозирующие с гиперминерализацией свыше 3 г/см^2, однако отмеченное снижение МПК в 4 группе больных также характеризует прогрессирование остеопороза вследствие ограничения нагрузки в тазобедренном суставе при полном вывихе головки бедренной кости.

Таким образом, при проектировании операции эндопротезирования с целью профилактики осложнений в послеоперационном периоде необходимо учитывать показатели костной плотности в проекции истинной вертлужной и подвертлужной области в зависимости от степени подвывиха головки бедренной кости по J.F. Crowe.

ОСОБЕННОСТИ ЭНДОПРОТЕЗИРОВАНИЯ ПРИ ТЯЖЕЛЫХ ТРАВМАТИЧЕСКИХ ПОВРЕЖДЕНИЯХ ТАЗОБЕДРЕННОГО СУСТАВА

Волокитина Е.А., Вишняков А.А.

ФГУ «Российский научный центр «Восстановительная травматология и ортопедия» им. акад. Г.А. Илизарова Росмедтехнологий», г. Курган

Окружная клиническая больница «Травматологический центр», г. Сургут, Россия

Травматические повреждения тазобедренного сустава отличаются особой тяжестью состояния пострадавших, сопровождаются массивными кровотечениями, деформациями тазового кольца, характеризуются высоким процентом осложнений и выходом на инвалидность до 45-65 % пострадавших (С.М. Кутепов,

1996; А.В.Рунков, 2004, И.Л.Шлыков, 2009). Даже при своевременно и качественно выполненном остеосинтезе переломов головки бедра (С1, С2, С3) и переломов вертлужной впадины (А1-3, Б1-3, С1-3) (Универсальная классификация переломов М.Мюллера, 1998, 1996) в последующем у пострадавших развивается остеоартроз или асептический некроз головки. Имеющийся опыт 5000 первичных имплантаций тазобедренных суставов, выполненных во ФГУ РНЦ «ВТО» им. академика Г.А. Илизарова и в ОКБ «Травматологический центр» г. Сургута позволил определить хирургическую тактику, показания и оптимальные сроки для эндопротезирования при внутрисуставных повреждениях.

Целью работы явился анализ и разработка технологических особенностей эндопротезирования при травме тазобедренного сустава.

При изолированных переломах головки бедра у больных любой возрастной группы и при медиальных переломах шейки бедра у пожилых больных выполняли ургентное тотальное эндопротезирование с использованием преимущественно бесцементных эндопротезов с фиксацией компонентов «press-fit».

При переломах заднего и задне-верхнего края вертлужной впадины выполняли остеосинтез металлофиксаторами (пластинки, спонгиозные винты и шурупы); обязательным элементом вмешательства была точная репозиция тазовой кости в области суставной поверхности. Эндопротезирование выполняли в отсроченном порядке, при развитии остеоартроза или

асептического некроза головки бедра. При оскольчатых повреждениях заднего края остеосинтез дополняли костной ауто- или аллопластикой дефекта. Участок импрессии суставной поверхности восстанавливали за счет компактизации в него костных чипсов.

В случаях застарелого перелома заднего края и подвздошного вывиха выполняли костную аутопластику дефекта резецированной головкой бедра. Обработанный до губчатой кости трансплантат фиксировали в область дефекта первоначально спицами, при этом трансплантат перекрывал область дефекта, нависая над имплантационным ложем. Далее фиксацию трансплантата осуществляли двумя или тремя спонгиозными винтами с последующей обработкой его фрезами возрастающего размера. В подготовленное ложе имплантировали бесцементную вкручивающуюся впадину (Патент №2360627 РФ) или же полусферическую чашку «press-fit». При выраженном костном дефекте, занимающем более половины окружности вертлужной впадины, применяли кольца Мюллера с аутопластикой; в кольца на цемент устанавливали полиэтиленовые чашки.

При нарушении целостности ацетабулярного кольца использовали ревизионную конструкцию Бурш-Шнайдера с пластикой дефекта. При хорошей сохранности резецированной кости аутотрансплантат из головки и шейки бедра использовали в качестве массивной стабилизирующей распорки, которая перекрывала зону дефекта и позволяла сформировать имплантационное ложе для стандартной полусферической бесцементной

чашки. Или же имплантировали бесцементную чашку больших размеров «Jumbo cup», выполняющую роль опорного кольца.

При нарушении целостности передней и задней колонны, при наиболее тяжелых поперечно ориентированных и Т-образных переломах вертлужной впадины выполняли остеосинтез комбинированными методиками (чрескостный, накостный, внутрикостный). Ургентное эндопротезирование в таких случаях было показано только при сопутствующих переломах или выраженной импрессии головки бедра. Адекватный стабильный остеосинтез перелома обеспечивал стабильную фиксацию бесцементной чашки «press-fit».

Таким образом, решение проблемы реабилитации больных с травматическими повреждениями тазобедренного сустава, на наш взгляд, заключается в комбинировании методик остеосинтеза, костной пластики, ургентного или отсроченного эндопротезирования.

СОВЕРШЕНСТВОВАНИЕ РЕПОЗИЦИОННО-ФИКСАЦИОННЫХ СВОЙСТВ АППАРАТОВ ВНЕШНЕЙ ФИКСАЦИИ ПРИ ЛЕЧЕНИИ БОЛЬНЫХ С ДИАФИЗАРНЫМИ ПЕРЕЛОМАМИ КОСТЕЙ ПРЕДПЛЕЧЬЯ

Воронин И.В., Морозов В.П.*, Слободской А.Б., Бадак И.С., Дунаев А.Г.

Саратовская областная клиническая больница,

*ГОУ ВПО «Саратовский ГМУ Росздрава», г. Саратов, Россия

Нами разработано и предложено несколько вариантов спице-стержневой и стержневой фиксации при диафизарных переломах костей предплечья. Первая методика заключается в использовании спиральных спиц нашей конструкции (а.с. № 1750667). При этом был предложен и применен следующий спице-стержневой вариант фиксации. Через проксимальный и дистальный метафизы вводились по одной спиральной спице, которая фиксировалась во внешней опоре. Давалась дистракция, и в каждый отломок ближе к зоне перелома вводилось по одному резьбовому стержню во взаимно перпендикулярных плоскостях. За счет перемещения стержней в опоре осуществлялась репозиция отломков. В стержневом варианте фиксации спицы были заменены двумя резьбовыми стержнями, вводимыми в дистальный метафиз лучевой и проксимальный метафиз локтевой кости. В таком случае для фиксации переломов двух костей требуется 6 резьбовых стержней.

В этих моделях был реализован способ управляемой фиксации отломков при минимальном количестве погружных элементов (патент РФ № 2257175). Кроме того, нами предложена стержневая репонирующая система фиксации, где в качестве внешней опоры использована репонирующая стяжка (а.с. №933089). На двух продольных винтах этой стяжки фиксируются по два резьбовых погружных стержня. Перемещения подсистем проводятся с помощью репонирующего узла. При этом дозированно устраняются любые виды смещений отломков без перемонтажа конструкции. При переломах обеих костей предплечья устанавливается соответственно по две независимых конструкции аппарата, что обеспечивает дополнительную функцию - ротационные движения. Наряду с описанной стержневой системой предложены и применяются другие, аналогичные по принципу действия, стержневые репонирующие аппараты, которые можно использовать при особо сложных видах смещения отломков (патенты РФ № 2281054, 2282415, 2281716).

Результаты и их обсуждение. В клиническом исследовании принимали участие 120 больных с диафизарными переломами костей предплечья. В первую, основную группу, вошли 60 больных, лечившихся по собственной методике. Вторую контрольную группу составили 60 пациентов, у которых применялся спицевой компрессионно-дистракционный аппарат.

В среднем сроки фиксации при переломах обеих костей предплечья в аппаратах первой группы составили

102±6,45 дней, в аппаратах второй группы 120±5,42 дней. Средние сроки стационарного лечения пациентов, в основной группе составили 8,9±1,2 дня, в группе сравнения- 11,7±2,3 дней. Число осложнений в основной группе составило 13,3 %. Выявленные осложнения не оказали существенного влияния на конечный результат лечения. В контрольной группе число осложнений составило 31,7 %.

Заключение. 1. Предложенные системы внешней фиксации обеспечивают возможность точной закрытой репозиции отломков и надежной фиксации при минимальном количестве погружных элементов, что положительно сказывается на результатах лечения.

2.Совершенствование репозиционно-фиксационных возможностей аппаратов внешней фиксации, снижение их травматичности позволили существенно улучшить клинические результаты лечения, сократить сроки сращения и восстановления функции поврежденного сегмента, снизить количество осложнений.

3. Высокие фиксирующие возможности спиральных спиц позволяют использовать их без перекрещивающегося введения и, тем самым, сократить их количество, при фиксации костей предплечья.

ХИРУРГИЧЕСКАЯ ПРОФИЛАКТИКА РАННИХ ПОСЛЕОПЕРАЦИОННЫХ ОСЛОЖНЕНИЙ ПРИ ЭНДОПРОТЕЗИРОВАНИИ ТАЗОБЕДРЕННОГО СУСТАВА

Гарифуллов Г.Г.

ГОУ ВПО «Казанский государственный медицинский университет Росздрава», г. Казань, Россия

Актуальность проблемы. В последние годы в связи с усовершенствованием систем эндопротезов, оперативной техники и возможностей анестезии расширены показания к эндопротезированию тазобедренного сустава. Однако с ростом числа этих вмешательств увеличивается и частота диагностируемых осложнений. Основной причиной, влияющей на результаты лечения в хирургии, являются осложнения. С целью снижения риска развития наиболее частых интра− и ранних послеоперационных осложнений тотального ЭПТБС нами разработаны и внедрены в клиническую практику описанные ниже хирургические способы.

Цель исследования. Оптимизировать систему методов хирургической профилактики послеоперационных осложнений при артропластике тазобедренного сустава.

Задачи исследования. Разработать методы хирургической профилактики послеоперационного укорочения конечности, вывиха элементов эндопротеза тазобедренного сустава.

Материалы и методы. По предложенной методике произведено 18 операций у пожилых пациентов у которых

риск вывиха эндопротеза значительно выше – мышечно-связочный аппарат тазобедренного сустава (ТБС) у них резко ослаблен.

Способ профилактики вывиха эндопротеза тазобедренного сустава (патент РФ на изобретение №2294707).

Суть разработанного способа заключается в формировании нескольких дополнительных подвздошно-бедренных связок из лавсановых нитей, имеющих три направления фиксации: малый − большой вертелы − вершина крыши вертлужной впадины; большой вертел – передневерхний и задневерхний края вертлужной впадины. Обязательным условием вмешательства является восстановление целостности наружных ротаторов и широкой фасции бедра, которые наряду с пластикой широкой фасции бедра обеспечивают большую прочность фиксации и профилактику вывиха. Все операции, произведенные по предложенной методике, имеют положительный исход во всех случаях.

Способ профилактики послеоперационных осложнений эндопротезирования тазобедренного сустава (Патент РФ на изобретение № 2367372).

Данная методика была применена на 23 больных у которых укорочение конечности было отмечено до операции.

С целью визуализировать степень удлинения конечности в процессе эндопротезирования мы предложили следующую методику. Перед вывихиванием и остеотомией шейки бедренной кости производили

установку ориентиров в надвертлужной области и на большом вертеле бедра, замеряя расстояние между ними до и после эндопротезирования тазобедренного сустава.

Разница между показаниями до и после эндопротезирования позволяла оценить степень удлинения конечности в процессе операции и корригировать её до требуемой величины за счет установки сменных элементов эндопротеза. Полученные положительные результаты данной методики подтверждают её эффективность.

Выводы. Разработанные методы хирургической профилактики позволяют снизить риск развития интра- и ранних послеоперационных осложнений, что улучшает результат лечения и повышает восприятие адекватности проведенного вмешательства пациентом.

ХИРУРГИЧЕСКОЕ ЛЕЧЕНИЕ ДЕТЕЙ С ЛОЖНЫМИ СУСТАВАМИ И ДЕФЕКТАМИ ДЛИННЫХ ТРУБЧАТЫХ КОСТЕЙ ПОСЛЕ ГЕМАТОГЕННОГО ОСТЕОМИЕЛИТА

Гаркавенко Ю.Е., Поздеев А.П.

ФГУ «Научно-исследовательский детский ортопедический институт им. Г.И. Турнера Росмедтехнологий»,
г. Санкт-Петербург, Россия

Ложные суставы и дефекты длинных трубчатых костей после перенесенного гематогенного остеомиелита по данным различных авторов наблюдаются у 13,8-28,8 % детей. Как показали наши исследования, они отличаются потерей значительного количества костной массы и

угнетением костеобразовательных процессов в концах костных фрагментов. Отличительными особенностями данной патологии являются: гипофункция и деструкция метаэпифизарных зон роста, перифокальный остеопороз, а также нарушение функции смежных суставов и кровообращения в костной и мягких тканях пораженного сегмента конечности. Поэтому основополагающим условием, определяющим результат лечения больных с указанной патологией, является многоэтапность.

Основными принципами первого этапа лечения должны являться: восстановление целостности костной ткани на фоне стимуляции ее регенерации и применения устойчивого остеосинтеза, функции и опороспособности конечности, второго – устранение сопутствующих деформаций и восстановление длины ее пораженного сегмента.

Под нашим наблюдением находились 530 детей с последствиями гематогенного остеомиелита длинных трубчатых костей, из которых ложные суставы и дефекты костей конечностей имели место у 54 (10,2 %) пациентов в возрасте от 3 до 18 лет.

У 18 (3,4 %) детей ложные суставы и дефекты локализовались в бедренной (из них у 15 (2,8 %) – в шейке), у 13 (2,4 %) – в большеберцовой, у 10 (1,9 %) – в лучевой, у 7 (1,3 %) – в плечевой, у 4 (0,8 %) – в локтевой и у 2 (0,4 %) – в малоберцовой костях.

В клинической картине у детей преобладали укорочение конечности, деформация и патологическая подвижность в пределах пораженного сегмента на фоне

рубцовых изменений мягких тканей в зоне патологического процесса, ограничение функции смежных суставов.

Кровоснабжаемые костные аутотрансплантаты с целью восстановления целостности костной ткани трубчатой кости применялись в свободном (с микрохирургическим швом сосудов) и несвободном вариантах. Последние в виде костно-мышечных аутотрансплантатов – при тугих ложных суставах метадиафизарной локализации, а в виде мигрирующих костно-мышечных комплексов – при ложных суставах шейки бедренной кости. Важной составляющей успеха лечебных мероприятий при ложных суставах шейки бедренной кости является стабильный остеосинтез спицами или винтами, при атрофических ложных суставах диафизарной локализации – открытый боковой компрессионный остеосинтез трубчатых костей с использованием кортикальных аллотрансплантатов.

Методики компрессионно-дистракционного остеосинтеза у 37 из 54 (68,5 %) детей с ложными суставами и дефектами длинных трубчатых костей конечностей применены как на первом, так и на втором этапах лечения. При этом у 27 (50 %) больных применены спицевые, у 8 (14,8 %) – спице-стержневые и у 2 (3,7 %) – стержневые конструкции.

Восстановление длины конечности на величину от 3 до 22 см и устранение ее вторичных сопутствующих деформаций осуществляли за счет пораженного сегмента

после завершения перестройки трансплантата в функционально оформленную кость.

У 7 (1,3 %) детей с целью стабилизации тазобедренного сустава потребовались этапные оперативные вмешательства, среди которых: артропластика тазобедренного сустава деминерализованными костно-хрящевыми аллотрансплантатами (4), корригирующая остеотомия бедренной кости (2) и формирование аутопластического навеа (1).

Во всех случаях получены положительные анатомический и функциональный результаты, подтверждающие эффективность представленной тактики лечения пациентов с указанной патологией.

ВОССТАНОВИТЕЛЬНОЕ ЛЕЧЕНИЕ БОЛЬНЫХ С ПОЯСНИЧНЫМ ОСТЕОХОНДРОЗОМ, ОСЛОЖНЕННЫХ ГРЫЖЕЙ ДИСКА

Герасимов А.А.

ГОУ ВПО «Уральская государственная медицинская академия Росздрава», г. Екатеринбург, Россия

Остеохондроз позвоночника занимает первое место в структуре заболеваемости, а поясничный остеохондроз является самым частым и поражает людей в любом возрасте. С широким внедрением компьютерной томографии стали чаще выявлять грыжи межпозвонковых дисков поясничных позвонков, стали чаще ставить показания к операции декомпрессии корешков. Однако оперативное лечение не дало существенного прироста

эффективности. Болевой синдром часто не исчезал после операции, что требовало длительного консервативного лечения.

Нами разработан способ внутритканевой электростимуляции (патент № 1103855) при лечении болевых синдромов позвоночника. Сущность способа заключается в подведении низкочастотного электрического тока непосредственно к дужке позвонка с помощью иглы-электрода. Кожа является барьером для электротока и уменьшает его силу от 100 до 500 раз. Способ успешно устраняет любые рефлекторные болевые синдромы, когда фрагмент хряща не давит на спинномозговой нерв.

Способ лечения может быть дифференциально-диагностическим тестом между рефлекторным и корешковым синдромом. Если после 2-3 процедур электростимуляции наблюдается уменьшение боли, то это признак рефлекторных болей, которые исчезают при продолжении лечения. Если после 2-3 процедур никакого эффекта не наблюдается, боли в конечность сохраняются, то это является достоверным признаком сдавления нервного корешка. Этот дифференциально-диагностический тест полностью подтвержден результатами декомпрессивных операций и послеоперационного течения болезни.

Проведена сравнительная оценка результатов консервативного лечения больных с грыжами дисков в двух однородных группах, лечившихся разными методами в стационаре. Комплексный, традиционный метод

применялся у 23 человек и включал медикаментозную терапию, вытяжение, фиксацию, блокады, физиотерапию и др. В основной группе из 35 больных применялся только способ внутритканевой электростимуляции и иммобилизация поясом.

При электростимуляции полное устранение боли и клинических симптомов достигнуто у 26 больных (74 %), значительное улучшение – у 7. Отсутствие эффекта - у двух, им произведена операция. Средний срок лечения составил 18±2,3 дня. При традиционном методе лечения полное устранение боли достигнуто у 7 больных (34 %), улучшения - у 6. Отсутствие эффекта в течение шести месяцев лечения было у 10 больных (43 %). Из них 8 прооперированы, но болевые явления и неврологические расстройства в той или иной степени остались, ликвидированы способом внутритканевой электростимуляции. Срок лечения при традиционном методе – 90-115 дней.

Следовательно, способ внутритканевой электростимуляции является высокоэффективным при лечении больных с грыжей диска, может служить дифференциально-диагностическим тестом рефлекторной и корешковой боли.

ЭФФЕКТИВНОСТЬ КОНСЕРВАТИВНОГО ЛЕЧЕНИЯ БОЛЬНЫХ С ГОНАРТРОЗОМ

Герасимов А.А., Павлов С.И.

ГОУ ВПО «Уральская государственная медицинская академия Росздрава», г. Екатеринбург, Россия

В последнее десятилетие значительно увеличились возможности оперативного лечения больных с остеоартрозами. Тем не менее, подавляющее большинство больных лечат консервативно, однако почти все они не носят патогенетической направленности. Известно, что в патогенезе ведущее значение имеет нарушение кровообращения суставных концов костей. Это может быть нарушение артериального притока или венозного оттока с застоем крови и повышением внутрикостного давления. Боль исходит из остеорецепторов, которые создают раздражение в ответ на нарушение парциального давления кислорода в сосудах костей. При нарушении кровообращения костей страдают хрящевые структуры, которые питаются диффузией из костной ткани. В хрящевой ткани возникают известные биохимические процессы, приводящие к гибели хрящевой ткани.

Из этого следует, что патогенетическими методами лечения остеоартроза является восстановление кровообращения кости. Существующая сосудистая терапия существенно не влияет на кровообращение костной ткани, т.к. перфузия крови в кости снижена, а сосуды не реагирую на спазмолитические препараты. Современные хондропротекторы пока малоэффективны. Физиотерапевтические факторы плохо проникают через

кожный барьер. Так, электроток при прохождении через кожу ослабляется в 200-500 раз. Другим препятствием является костная замыкающая пластина, обладающая большим сопротивлением. Поэтому нами разработан метод подведения электротока к костной ткани суставов с помощью иглы-электрода. Разработаны характеристики тока, которые близки к физиологическим параметрам (импульсный низкочастотный модулированный ток).

Цель исследования. Определение эффективности лечения внутритканевой электростимуляцией в сравнении с традиционным комплексным лечением.

Проведена сравнительная оценка результатов лечения в двух достаточно однородных группах больных с гонартрозом в возрасте 30-68 лет. Традиционный консервативный комплекс применялся у 23 больных контрольной группы (физиотерапия, грязелечение, медикаменты, в/суставное введение кенолога и дипроспана). В основной группе из 32 больных применялся только метод внутрикостной электростимуляции. По стадиям процесса больные распределились примерно одинаково.

Оценка эффективности проводилась на основании комплекса объективных критериев восстановления амплитуды движения, измерения интенсивности боли, биомеханических изменений в статике, ходьбе и измерение тонуса мышц.

Хорошие результаты при электростимуляции наблюдались в 2,5 раза чаще, а неудовлетворительные в 3 раза реже, чем при традиционном комплексе.

Неудовлетворительные результаты при ВТЭС были у больных с III стадией гонартроза по классификации Косинской.

Сравнительная оценка результатов лечения больных с гонартрозами

Способ лечения	Результаты лечения			Всего
	хорошие	удовлетвор.	неуд.	
Традиционный комплекс	8–33 %	12–54 %	3–13 %	23–100 %
Внутритканевая электростимуляция	25–78 %	5–16 %	1–4 %	32–100 %

Длительность лечения традиционным комплексом составила 25,3±3 дня, при ВТЭС срок был 11,6±2,4 дня. Возможность рецидива после электростимуляции в первые 2 года уменьшается в 2,5 раза. Осложнений от применения электростимуляции не наблюдалось.

С целью изучения влияния ВТЭС на локальное кровообращение надкостницы и кости проведены полярографические и реографические исследования. Доказано, что при ВТЭС восстанавливается нарушенное кровоснабжение и существенно усиливаются процессы энергетического обмена. Учитывая, что нарушение кровообращения является одним из главных причинных факторов в развитии артроза, то ВТЭС можно отнести к патогенетической терапии.

Следовательно, внутритканевая электростимуляция является высокоэффективным методом консервативного лечения больных во всех стадиях гонартроза.

ВОССТАНОВЛЕНИЕ НЕРВОВ ПРЕДПЛЕЧЬЯ ПРИ РАЗНЫХ ВИДАХ ХИРУРГИЧЕСКОГО ШВА

Герасимова Е.А., Герасимов А.А., Ильина Е.Н.

ГОУ ВПО «Уральская государственная медицинская академия Росздрава», г. Екатеринбург, Россия

В настоящее время предложено большое количество способов оперативного восстановления повреждённых периферических нервных стволов. Правильная ориентация аксонов лишь незначительно влияет на степень восстановления нервов. Поэтому самая важная задача – увеличение скорости реиннервации, что зависит от реабилитационных мероприятий у этих больных.

Доказали эффективность электростимуляции нервов. Нейроны спинного мозга со временем ослабляют регенераторную активность. Достаточно их возбудить электрическим током, чтобы вновь начался процесс регенерации. Экспериментально доказано возможность подведения электрического тока к спинному мозгу через костную ткань дужки позвонка. Профессором А.А. Герасимовым разработан новый метод внутритканевой электростимуляции позвоночника (ВТЭС). Опытным путем были установлены оптимальные параметры воздействия тока (патент №1273120), через иглу-электрод, которую вводят на уровне расположения нервных клеток пораженного нерва.

Цель работы. Изучение эффективности лечения больных с повреждениями нервов предплечья. Материалом для настоящего исследования явились 125

пациентов с травматическими повреждениями локтевого и срединного нервов в средней и нижней третях предплечья.

Для хирургического восстановления нервов нами выбрано 2 известных способа: эпиневральный и прецизионная техника с лучшей ориентацией нервных волокон. Все клинические показатели и данные электромиографии находились в тесной корреляционной зависимости от вида использованного шва нерва, поэтому основная и контрольная группы были разделены на подгруппы.

После проведения операции шва нерва больным, вошедшим в основную (1 группу) консервативное лечение проводилось с использованием метода внутритканевой электростимуляции позвоночника (ВТЭС). Больные, у которых послеоперационное восстановление нервов проводилось традиционными консервативными методами, были отнесены в контрольную (2 группу).

В результате лечения полное восстановление двигательной функции (мышечной силы и объема движений в суставах кисти) наблюдалось у 43 больных (57 %) основной группы, и у 5 пациентов (10 %) контрольной группы. Полное восстановление поверхностной чувствительности наблюдалось у 24 больных (32 %) основной группы и у 2 пациентов (4 %) контрольной группы. Применение внутритканевой электростимуляции позволяет достичь восстановления М-ответа до 85 % от нормы при применении эпиневрального шва. Нормализация показателей достигнута у пациентов при

применении прецизиозного шва, независимо от сроков операции.

Следовательно, при традиционном послеоперационном восстановительном лечении полного восстановления ЭМГ показателей не происходило, не зависимо от вида примененного шва нерва. Существенного улучшения восстановления функции нервов у большинства больных достигали при применении первичного прецизиозного шва.

В результате применения ВТЭС в послеоперационном восстановительном периоде у всех больных после первичного прецизиозного шва было получено полное восстановление ЭМГ показателей; при использовании первичного эпиневрального шва, также наблюдалось отличные результаты восстановления.

Выводы. 1. Наилучшие результаты восстановления функции нервов отмечались при использовании раннего прецизиозного шва с последующим лечением ВТЭС; 2. Применение электростимуляции существенно улучшает качество восстановления нервов после операции с прецизиозной техникой; 3. Внутритканевая электростимуляция ускоряет сроки лечения в 2-3 раза, не дает осложнений, поэтому может применяться как в стационарных, так и амбулаторных условиях.

ТРАНСКРАНИАЛЬНАЯ МАГНИТНАЯ СТИМУЛЯЦИЯ МОЗГА В ЛЕЧЕНИИ БОЛЬНЫХ В ВЕГЕТАТИВНОМ СОСТОЯНИИ ПОСЛЕ ЧЕРЕПНО-МОЗГОВОЙ ТРАМЫ

Гимранов Р.Ф., Рустамов А.Б., Гимранова А.Р., Кубанов З.А.

ФПК МР РУДН, г. Москва, Россия

При тяжелом повреждении головного мозга с постоянным отсутствием сознания, но без признаков смерти мозга, больные пребывают в состоянии, называемом комой. Для этого состояния характерна неразбудимость больного, открывание глаз невозможно даже на сильные раздражения. Иногда же восстанавливается цикл сна и бодрствования, но, хотя больные периодически открывают глаза, они не осознают окружающую обстановку и не реагируют на обращенную к ним речь. В данном случае говорят о вегетативном статусе или об апаллическом синдроме. Термин «вегетативный статус» (ВС) представляется более предпочтительным, он был предложен B.Jennet и F.Plum в 1972 году. По их мнению, этот термин в большей степени фиксирует внимание врачей на контрасте между грубым нарушением психических функций и сохранностью автономных и вегетативных функций. В этом состоянии утрачивается способность к познавательной деятельности, несмотря на относительную сохранность бодрствующего состояния.

Во всем мире в настоящее время для лечения заболеваний нервной системы, используются различные

аппаратные средства стимуляции мозга – электрическая, зрительная, слуховая, транскраниальная магнитная (Cooper, 1998; Pascual-Leone, 1999; Chen, 2001; Walsh, 2003; Roricht, 2004; Гимранов Р.Ф. 2007). У больных в вегетативном состоянии наиболее часто используют электрическую стимуляцию задних столбов спинного мозга, таламуса и срединных нервов, а также транскраниальную магнитную стимуляцию.

В период с 1993 по 2009 г. мы проводили изучение возможностей применения различных методов стимуляции мозга у боле 300 больных в вегетативном состоянии после черепно-мозговой травмы. Мы использовали электрическую стимуляцию срединных нервов с силой тока 6-25 мА, длительностью импульса 0,1-0,3 мс, частотой 0,3-30 Гц как отдельными импульсами, так и в сериях с паузами («пачках»). Транскраниальную магнитную стимуляцию проводили с различными амплитудами (0,2-2,2 Тл), частотами (0,1-30 Гц). При этом проводили стимуляцию как восходящей ретикулярной формации ствола мозга, так и лобных долей, префронтальной коры. Эффективность проведенных методов стимуляции оценивали клинически (неврологический осмотр), биохимически (катехоламины, гормоны и т.д.), электрофизиологически (вызванные потенциалы, электроэнцефалография, миография), МРТ и КТ в динамике, транскраниальной допплерографии и т.д. В результате проведенных исследований по стимуляции мозга у больных в вегетативном состоянии после черепно-

мозговой травмы были сделаны следующие ключевые выводы:

1. Стимуляционная терапия у больных в вегетативном состоянии после черепно-мозговой травмы может приводить к положительным изменениям (различной степени) в работе головного мозга у более 70 % пациентов.

2. При назначении данной терапии необходимо строго соблюдать показания и противопоказания, что можно определить только у полностью обследованного больного.

3. Схема стимуляции подбирается индивидуально, с учетом «стандартов безопасности», на основании функционального картирования мозга и анализа данных нейровизуализации, клинических и биохимических данных.

4. Необходимо проводить пробную стимуляцию с регистрацией биоэлектрических показателей состояния мозга, сердечно-сосудистой системы и биохимических анализов.

5. Сочетание различных видов стимуляции зависит от поражений конкретных структур мозга и схемы стимуляции.

6. Проводить стимуляцию ЦНС может только высококвалифицированный специалист со специальной подготовкой.

Продолжение исследования возможностей стимуляции мозга у больных в вегетативном состоянии после черепно-мозговой травмы в комплексе с

медикаментозной терапией, ЛФК представляет чрезвычайно важный интерес в теоретическом и практическом плане, а также в условиях современного мира и в экономическом аспекте данной проблемы.

ЭТАПНОЕ ЛЕЧЕНИЕ ПЕРЕЛОМОВ ДЛИННЫХ КОСТЕЙ НИЖНИХ КОНЕЧНОСТЕЙ У ПАЦИЕНТОВ В УСЛОВИЯХ ПОЛИТРАВМЫ

Глиняный С.В., Миронов А.А., Сафронов В.Г.

БУ ОКБ «Травматологический Центр», г. Сургут, Россия

В настоящее время в условиях постоянной урбанизации неуклонно возрастает количество травм, которые можно отнести в группу политравмы. Зачастую это дорожно-транспортные, производственные травмы и кататравмы. Более 70 % пострадавших с политравмой имеют повреждения опорно-двигательного аппарата, у 10 % из них скелетная травма является ведущей и определяющей прогноз (Соколов В.А., 2006).

Мировым стандартом лечения пациентов с политравмой является соблюдение принципа «damage control» (контроль повреждений), предложенного Ганноверской школой в 1990 году. В частности, для пострадавших с доминирующим повреждением опорно-дигательного аппарата выделен протокол контроля повреждений «damage control orthopedics», суть которого заключается в разделении хирургического лечения на два этапа. В первый этап выполняются вмешательства по поводу жизнеопасных повреждений и атравматичные оперативные пособия, направленные на профилактику

осложнений. На втором этапе, после стабилизации состояния пострадавшего, проводят восстановительные операции. Следование принципам «damage control orthopedics» позволяет улучшить результаты лечения и снизить частоту осложнений и летальных исходов (Анкин Л.Н., 2004).

На базе ОКБ «Травматологический центр» г. Сургут применяется тактика «damage control orthopedics» для лечения пациентов с политравмой. При поступлении пострадавший с сочетанной травмой в приемном отделении осматривается травматологом, хирургом, нейрохирургом, анестезиологом, гемотрансфузиологом. Выполняется клинико-инструментальная диагностика. Учитывая сопутствующие повреждения, пациентам выполняются малотравматичные вмешательства, направленные на стабилизацию переломов. Пациентам в группе «стабильные» и «пограничные» (Соколов В.А., 2005) проводиться первичная фиксация переломов голени и бедра системой Pinless, стержневой системой или модулем из деталей аппарата Илизарова. Пациентам в группах «нестабильных» и «критических» монтируется скелетное вытяжение или проводиться иммобилизация гипсовой лонгетой. После проведения необходимых экстренных вмешательств, в зависимости от тяжести состояния, пациент госпитализируется в отделение реанимации, отделение сочетанной травмы или в палату интенсивной терапии, которая входит в структуру отделения травматологии.

В условиях палаты интенсивной терапии проводится круглосуточное динамическое наблюдение за пациентом, при необходимости выполняются повторные хирургические вмешательства, консультации смежных специалистов, лабораторные и инструментальные методы диагностики, проводится профилактика пролежней, гипостатической пневмонии, жировой эмболии и других осложнений. После стабилизации состояния пациента, как правило, на 3-10 сутки, первичная фиксация меняется на малоинвазивный вид остеосинтеза. В подавляющем большинстве случаев выполняется БИОС переломов длинных костей нижних конечностей. В иных случаях руководствуемся принципами AO/ASIF.

Таким образом, на базе ОКБ «Травматологический центр» лечение пациентов с политравмой проводиться в соответствии с принципами «damage control orthopedics».

Ведется работа, направленная на улучшение качества оказания медицинской помощи, внедряются новые методы диагностики и лечения, проводится повышение квалификации врачей. Данная тактика лечения позволяет снизить частоту летальности, осложнений и инвалидности пациентов в группе политравмы.

ОПЫТ ВЕНТРАЛЬНОГО СПОНДИЛОДЕЗА В ХИРУРГИЧЕСКОМ ЛЕЧЕНИИ НЕСПЕЦИФИЧЕСКИХ ГНОЙНЫХ ЗАБОЛЕВАНИЙ ПОЗВОНОЧНИКА

Гончаров М.Ю.

ГУЗ «Свердловская областная клиническая больница №1», г. Екатеринбург, Россия

В настоящее время количество публикаций по вопросам неспецифических гнойных заболеваний позвоночника (НГЗП) остается высоким. В отечественной и зарубежной литературе, основное внимание, уделяется вопросам металлостабилизации вовлеченных в воспалительный процесс позвоночно-двигательных сегментов из вентральных и дорзальных доступов, их комбинации. При этом практически нет сравнительных данных по ближайшим и отдаленным результатам этих операций, осложнениям, тактике. Таким образом, количество нерешенных вопросов остается довольно высоким.

Целью нашей работы было изучение результатов вентрального спондилодеза в хирургическом лечении неспецифических гнойных заболеваний позвоночника.

Материалы и методы. В период с 2005 по 2010 год нами прооперировано 66 пациентов с неспецифическими гнойными заболеваниями позвоночника (НГЗП). Среди них мужчин было 41 (62,1 %), женщин - 25 (37,9 %) . Средний возраст составил 52±1,6 лет. Наиболее часто у больных диагностировали поражение поясничного отдела позвоночника – у 46 (69,7 %). По длительности

заболевания и выраженности проявлений системного воспалительного ответа все пациенты были разделены на три группы (МКБ 10): острое течение (период), подострое и хроническое. О наличие и выраженности воспалительных проявлений перед операцией судили по СОЭ, лейкоцитозу, величине повышения температуры тела.

Неврологические нарушения, в той или иной степени выраженности, выявлены у 53 (80,3 %). Все 66 (100 %) пациентов были прооперированы. Из них - 52 (78,8 %) выполнены операции декомпрессии и декомпрессии со стабилизацией с использованием передних (вентральных) или переднебоковых доступов к пораженному отделу позвоночника.

В зависимости от периода, остроты системного воспалительного ответа (СВО) мы использовали дифференцированный подход к определению показаний для стабилизации оперированного позвоночно-двигательного сегмента. У 13 (25 %) из 52 пациентов в острой стадии заболевания, с выраженным гнойным процессом в операционной ране, септическим состоянием пациента ограничились хирургической санацией гнойного очага и декомпрессией нейро-сосудистых образований позвоночного канала. Больным с подострым течением НГЗП - 36 (69,2 %) - хирургическую санацию гнойного очага и декомпрессию дополнили аутокостным спондилодезом. При хронической стадии НГЗП – у 3 (5,7 %) пациентов - хирургическую санацию и декомпрессию

сочетали со стабилизацией аутокостью и внеочаговой металлофиксацией.

Средние сроки госпитализации в хирургическом стационаре составили - 19±2,3 дней.

Результаты. Ближайшие результаты хирургического лечения оценивали по – динамике жалоб пациентов и неврологических нарушений, регрессу синдрома СВО, наличию или отсутствию осложнений (повторных операций). Для оценки жалоб пациентов использовали данные Визуальной Аналоговой Шкалы боли (ВАШ). Хорошими считали результаты у 45 (86,5 %) пациентов из 52, при полном регрессе болевого синдрома, неврологических нарушениях, синдрома СВО, отсутствию осложнений. Удовлетворительными – у 5 (9,6 %) – при не полном регрессе неврологических нарушений, сохраняющемся при выписке признаков ССВО. Неудовлетворительными – у 2 (3,8 %) из 52 пациентов – при отсутствии динамике неврологических расстройств.

Выводы. Дифференцированный подход к определению хирургической тактики неспецифических гнойных заболеваний позвоночника позволил достичь хороших ближайших исходов у большинства больных (86,5 %).

ГИСТОСТРУКТУРНАЯ ХАРАКТЕРИСТИКА ДЕРМЫ КОЖНОГО ПОКРОВА ГОЛЕНИ СОБАКИ ПРИ ЕЕ УДЛИНЕНИИ МЕТОДОМ ЧРЕСКОСТНОГО ДИСТРАКЦИОННОГО ОСТЕОСИНТЕЗА

Горбач Е.Н.

ФГУ «Российский научный центр «Восстановительная травматология и ортопедия» им. акад. Г.А. Илизарова Росмедтехнологий»», г. Курган, Россия

Известно, что при удлинении конечности методом чрескостного дистракционного остеосинтеза (ЧДО) состояние параоссальных тканей играет важную роль. Однако комплексного исследования состояния кожного покрова в условиях чрескостного дистракционного остеосинтеза с позиций современной гистологии, включая клеточно-дифферонную организацию тканей, не проводилось.

Цель настоящего исследования – изучить особенности гистоструктуры дермы кожного покрова голени собаки на каждом из этапов чрескостного дистракционного остеосинтеза.

Материалом исследования послужила кожа передней поверхности голени 14 взрослых беспородных собак, которым через 5 суток после флексионной остеоклазии берцовых костей осуществляли удлинение голени (операции выполнены д.м.н. С.А. Ерофеевым, к.в.н. А.А. Емановым) путем осуществления ручных подкруток гаек по стержням (суточный темп удлинения - 1 мм за 4 приема). Величина удлинения голени составляла 17,6±0,4

%. Животных выводили из опыта через 28 суток дистракции, 30 суток фиксации, 30 суток после снятия аппарата. Уход, оперативные вмешательства, эвтаназию животных осуществляли в соответствии с требованиями Министерства здравоохранения РФ к работе экспериментально-биологических клиник, а также «Европейской конвенции по защите позвоночных животных, используемых для экспериментальных и других научных целей». В качестве контроля исследовали кожный покров 6 интактных собак.

Часть материала фиксировали в 10% растворе нейтрального формалина, обезвоживали и заливали в парафин. Гистологические срезы окрашивали гематоксилином и эозином, по Ван-Гизону, орсеином по Тенцеру-Унну. Другую часть фрагментов кожи фиксировали в смеси альдегидных фиксаторов, дегидратировали и заливали в аралдит. Полутонкие срезы окрашивали метиленовым - синим с постановкой ШИК-реакции. Оцифровку изображений выполняли на аппартно-программном комплексе «ДиаМорф». Морфометрию толщины слоев эпидермиса и собственно дермы осуществляли при помощи программы-анализатора изображений «ВидеоТесТ-Морфология 4.0». Численную плотность клеток дермы рассчитывали на 1 мм^2, предварительно подсчитывая количество клеток в поле зрения микроскопа при общем увеличении 640х. Статистическую обработку данных выполняли с использованием компьютерной программы AtteStat (Гайдышев И.П., 2003).

После изготовления полутонких срезов поверхность аралдитовых блоков освобождали от смолы, протравливая 5% раствором этиолята Na, напыляли серебром в ионном напылителе «IB-6» и исследовали в сканирующем электронном микроскопе «JSM-840».

Проведенные исследования показали, что в период дистракции выявляются одновременно признаки растяжения и гистогенеза дермы кожного покрова. В пользу первого утверждения свидетельствуют уменьшение толщины дермы, параллельная направлению воздействия растягивающих усилий ориентация коллагеновых и эластических волокон, в пользу второго - формирование молодых и зачаточных форм волосяных фолликулов, активные процессы коллагено- и эластогенеза. Кроме того, для периода дистракции характерно присутствие активированных камбиальных источников регенерации, пролиферация клеток и начало их дифференцировки, т.е. показатели, характерные для регенерационного (дистракционного) гистогенеза. При этом отмечается выраженная гетероморфия, как ведущего фибробластического дифферона, так и проявление междифферонной гетероморфии (изменения соотношения тучных клеток, макрофагов, периваскулоцитов).

К концу периода фиксации и после снятия аппарата показатели толщины дермы приближаются к норме. Ведущим клеточным дифферoном, обеспечивающим процесс ремоделяции волокнистого остова кожи к окончанию периода дистракции является моноцитарно-макрофагальный, через месяц после снятия аппарата –

вновь фибробластический. В эти периоды продолжается дифференцировка клеток ведущего дифферона, о чем свидетельствует появление фибробластов с признаками выраженной биосинтетической активности, уменьшение клеточной плотности и преобладание в ткани межклеточного вещества. Постепенное снижение внутридифферонной гетероморфии фибробластов, присутствие значительного количества макрофагов и тучных клеток, свидетельствует о фазе адаптивной перестройки. Через 30 дней после снятия аппарата процесс адаптивной перестройки дермы приближен к завершению.

Таким образом, выявленные гистоструктурные особенности дермы на каждом из этапов ЧДО, анализ реактивных изменений различных клеточных дифферонов могут служить критериями для оценки фазности репаративных процессов, развивающихся в создаваемых условиях.

ГИСТОХИМИЧЕСКИЙ АНАЛИЗ СОДЕРЖАНИЯ И РАСПРЕДЕЛЕНИЯ ГЛИКОЗАМИНОГЛИКАНОВ В КОЖЕ ГОЛЕНИ, УДЛИНЯЕМОЙ МЕТОДОМ ЧРЕСКОСТНОГО ДИСТРАКЦИОННОГО ОСТЕОСИНТЕЗА

Горбач Е.Н., Еманов А.А.

ФГУ «Российский научный ценр «Восстановительная травматология и ортопедия» им. акад. Г.А. Илизарова Росмедтехнологий», г. Курган, Россия

Известно, что при удлинении голени методом чрескостного дистракционного остеосинтеза в кожном

покрове выявляются признаки гистогенеза. Один из них - усиление фибриллогенеза, обеспечивается сложным комплексом взаимодействия коллагена с гликозаминогликанами (ГАГ), их протеогликанами и гликопротеинами. Для объяснения механизма этих процессов целесообразно изучение содержания и распределения в тканях кожного покрова сульфатированных (С) и несульфатированных (НС) ГАГ.

Материалом исследования послужила кожа передней поверхности голени 14 взрослых беспородных собак, которым через 5 суток после флексионной остеоклазии берцовых костей осуществляли удлинение голени путем осуществления ручных подкруток с суточным темпом 1 мм за 4 приема. Животных выводили из опыта через 28 суток дистракции, 30 суток фиксации, 30 суток после снятия аппарата. Уход, оперативные вмешательства, эвтаназию животных осуществляли в соответствии с требованиями Министерства здравоохранения РФ к работе экспериментально-биологических клиник. В качестве контроля исследовали кожный покров 6 интактных собак.

СГАГ на гистологические срезах кожи выявляли окрашиванием альциановым синим с pH 1,0, НСГАГ - с pH 2,5. На специально приготовленных образцах кожи при помощи рентгеновского электронно-зондового микроанализатора «INCA Energy 200», смонтированного на сканирующем электронном микроскопе «JSM-840», определяли распределение и концентрацию серы (маркера

СГАГ) в дерме кожного покрова в различные периоды чрескостного дистракционного остеосинтеза.

Полученные результаты показали, что через 28 суток дистракции волокнистый остов сосочкового слоя дермы при pH 2,5 окрашивался более интенсивно, чем у интактных животных. Усиление альцианофилии отмечалось также на границе сетчатого слоя с подкожно-жировой клетчаткой, в области интимы и средней оболочки артерий и некоторых артериол. Слабое окрашивание отмечалось в наружных мембранах волосяных фолликулов и базальном слое новообразованных сальных желез. Ослабление окраски по сравнению с контролем наблюдали в эпидермисе и корневых влагалищах волос. При выявлении СГАГ (pH 1,0) интенсивное окрашивание волокон наблюдалось во всей толще дермы. Слабо окрашивались эпидермис, соединительнотканные оболочки дериватов и стенки сосудов.

Через 30 суток фиксации в волокнистом остове кожи у всех животных выявлялось незначительное снижение содержания НСГАГ. Одновременно с этим отмечали увеличение их концентрации в эпидермисе, оболочках дериватов, корневых влагалищах волос.

При pH 1,0 более альцианофильно окрашивался волокнистый компонент кожи. Эпидеримис, оболочки фолликулов и стенки сосудов были окрашены менее интенсивно, аналогично периоду дистракции.

Через месяц после снятия аппарата окрашивание волокнистого остова кожного покрова при pH 1,0 было

незначительно интенсивнее, чем у интактных животных. Окрашивание прочих структур, как и при pH 2,5, соответствовало таковому в контроле.

Данные электронно-зондового микроанализа показали уменьшение содержания в дерме кожного покрова серы (маркера СГАГ) к окончанию периода дистракции в 1,5 раза ($p \leq 0,05$).

Через 30 суток фиксации анализируемые значения превышали показатели предыдущего периода в 1,75 раза ($p \leq 0,01$) и в 1,2 раза - показатели контроля ($p \leq 0,05$).

Через месяц после снятия аппарата седержание серы было приближено к показателям интактных животных ($p \geq 0,05$).

Проведенные исследования показали, что в период дистракции в волокнистом компоненте кожи увеличивалось содержание НСГАГ, в эпидермисе и дериватах оно незначительно снижалось, при этом количество СГАГ во всех структурах кожного покрова удлиняемой конечности было пониженным. В период фиксации содержание всех типов ГАГ увеличивалось, с преобладанием доли сульфатированных. Через месяц после снятия аппарата исследуемые показатели приближались к таковым в контроле.

Таким образом, пик накопления в дерме сульфатированных и несульфатированных ГАГ приходился на период фиксации, что свидетельствует об активном процессе фибриллогенеза и начале перестроечных процессов в волокнистом остове кожи. Вариации содержания ГАГ в эпидермисе и дериватах

связаны с изменением пролиферативной и биосинтетической активности клеток этих структур в разные периоды эксперимента.

ОПЕРАТИВНОЕ УДЛИНЕНИЕ ВРОЖДЕННОЙ КУЛЬТИ ПРЕДПЛЕЧЬЯ И КОНТРОЛЬ МЕХАНОАКУСТИЧЕСКОГО СОСТОЯНИЯ ЕЕ ПОКРОВНЫХ ТКАНЕЙ

Гребенюк Е.Б., Новиков К.И., Гребенюк Л.А., Мурадисинов С.О.

ФГУ «Российский научный центр «Восстановительная травматология и ортопедия», им. акад. Г.А. Илизарова Росмедтехнологий», г. Курган, Россия

Врожденная культя предплечья, как врожденный порок развития верхней конечности, представляет собой поперечную форму недоразвития предплечья по классификации A. Swanson (1968) и клинически характеризуется как врожденный ампутационный дефект сегмента. В таких случаях протезирование является вариантом коррекции функционального и косметического дефекта. Характерной особенностью указанных видов патологии является локализация ампутационного дефекта на уровне верхней трети предплечья при сохраненной функции локтевого сустава (Jain S., 2002; Меженина Е.П., 1974). Поэтому, в виду выраженного укорочения сегмента, у таких больных становится затруднительным протезирование предплечья с сохранением активных движений в локтевом суставе и фиксации протеза непосредственно к культе предплечья. С целью рационального протезирования верхней конечности у

таких пациентов как способ их медицинской реабилитации в РНЦ «ВТО» применяют дистракционный остеосинтез культи предплечья аппаратом Илизарова для ее удлинения. Проблема дефицита покровных тканей удлиняемого сегмента в данном случае стоит особенно остро в виду малой длины предплечья. Для благоприятного протекания структурно-механической адаптации кожи культи и возможности фиксации протеза после ее удлинения актуальной является оценка ее биомеханического состояния, однако, несмотря на это, контроль текущих изменений ее механобиологических параметров практически осуществляется редко [Goldfarb C. et al., 2006; Sabharwal S. et al., 2005].

У 12 больных с врожденной культей предплечья в возрасте от 3 до 18 лет осуществлено оперативное удлинение костей культи на 3-7,7 см (средняя величина удлинения составила 4,3±1,1 см). Укорочение сегмента достигало 7-17 см. У трех больных с врожденной культей предплечья выполнено удлинение сегмента в сочетании с напряженным интрамедуллярным армированием спицами с гидроксилапатитным нанопокрытием. Среднесуточный темп дистракции составил 0,78±0,16 мм/сут (от 0, 5 до 1,05 мм/сут). Сроки фиксации в аппарате варьировали от 25 до 54 дней; срок лечения пациентов – от 78 до 156 дней. Средний индекс остеосинтеза составил 24,2±6,65 дней на 1 см удлинения. Случаев перфорации покровных тканей культи предплечья удлиняемой костью отмечено не было. В процессе дистракционного остеосинтеза нами проведена оценка степени деформирования покровных тканей на

небольших участках культи (ее передней поверхности и торце). Диапазон скорости звуковой волны устройства для механоакустического тестирования составлял 15-300 м/с, замеры проводили в предоперационном и дистракционном периоде, при фиксации конечности аппаратом и в различные сроки после его снятия. Датчик располагали в четырех направлениях – поперечно C(x), продольно C(z) и диагонально по отношению к анатомической оси конечности.

Проведенные исследования показали, что по передней поверхности скорость звука в коже врожденной культи предплечья в процессе оперативного удлинения изменялась в широком диапазоне. Динамика скорости звука в коже культи предплечья при тестировании по передней поверхности всех обследованных нами пациентов (n=12) представлена в таблице. Выявлены статистически значимые различия параметров C(z) и C(x) относительно соответствующих показателей интактного предплечья к первому и второму месяцу дистракции. Достоверные различия изучаемого параметра сохраняются и при фиксации, а для скорости звука в поперечном направлении наблюдались достоверные различия через 8-12 мес. после снятия аппарата Илизарова.

Достичь оптимальной анатомической длины костей культи предплечья для протезирования недостаточно, поскольку имеется риск истончения растянутой кожи, перфорации мягких тканей торца удлиненной костью. В этом случае континуум лечения и последующий реабилитационный период требуют, помимо учета

клинической оценки состояния покровных тканей культи и ее торца, осуществлять объективный контроль механобиологического состояния кожи сегмента. Возрастание скорости звука более чем в 2,6-2,8 раз, по нашим данным, может указывать на возможное развитие перерастяжения кожи.

Изменение скорости звука в коже врожденной культи предплечья в различные периоды удлинения у больных 3-17 лет (M±m, м/с)

	Культя предплечья (передняя пов.)		Интактное предплечье	
Период лечения	C(z)	C(x)	C(z)	C(x)
До операц.	60,7±3,82	53,6±4,08	54,4±3,26	41,1±2,15
Дистрак.-30	75,5±6,86*	65,9±4,85	55,2±2,60	46,5±5,76
Дистрак.-60	98,3±6,11**	81,7±3,80**	56,2±4,58	44,9±1,90
Фиксация	80,7±4,64**	75,1±5,89**	56,7±1,60	46,5±3,57
После лечения	62,8±4,91	50,5±3,41**	57,6±2,74	35,1±2,07

Приняты обозначения: M – среднее значение, m – стандартная ошибка; * и ** - достоверность различий по критерию t-Стьюдента P<0,05 и ** - P<0,01 соответственно относительно параметров интактного предплечья.

СОСТОЯНИЕ НЕРВНО-МЫШЕЧНОГО АППАРАТА ПРИ ВРОЖДЕННОЙ И ПРИОБРЕТЕННОЙ ПАТОЛОГИИ ВЕРХНЕЙ КОНЕЧНОСТИ НА ЭТАПАХ РЕАБИЛИТАЦИИ ПАЦИЕНТОВ ПРИ ОПЕРАТИВНОМ ЛЕЧЕНИИ

Гребенюк Л.А., Сизова Т.В., Гофман Ф.Ф., Гребенюк Е.Б.

ФГУ «Российский научный центр «Восстановительная травматология и ортопедия» им. акад. Г.А. Илизарова Росмедтехнологий», г. Курган, Россия

Целью работы явился анализ активационной способности мышц предплечья, оцениваемой посредством электромиографии, их силовых и структурных показателей, полученных с помощью ультразвуковой (УЗ) визуализации у пациентов с врожденными аномалиями развития верхней конечности (1 гр.), а также с укорочением плеча после перенесенного гематогенного остеомиелита (2 гр.) при лечении по методу Илизарова.

Объект исследования и методы. В различные периоды лечения (предоперационном, периоде дистракции и фиксации, в ближайшие и отдаленные сроки после снятия аппарата) обследован 51 пациент (1 гр. – 31 чел.; 2 гр. – 20 чел.). Средний возраст пациентов 1 гр. был равен 11,2±1,1 лет, пациентов 2-ой гр. - 14,3±3,5 лет). Средняя величина оперативного удлинения предплечья (1-ая гр.) составила 5,5±1,6 см (от 2 до 8 см), во 2-ой гр. выполнено удлинение плеча в условиях монолокального дистракционного остеосинтеза (прирост длины был равен 8,2±1,5 см) и билокального остеосинтеза (величина

удлинения достигала 9,7±1,5см). Кроме того, в работе использованы данные ретроспективного анализа результатов лечения по архивным материалам (истории болезни и рентгеновские снимки 47 пациентов с укорочением плеча после перенесенного в детстве гематогенного остеомиелита, которым осуществляли дистракционный остеосинтез плеча аппаратом Илизарова с целью компенсации имевшегося анатомического укорочения). Во 2-ой клинической группе относительным показанием для билокального дистракционного остеосинтеза являлось укорочение сегмента от шести сантиметров и более или наличие сопутствующих многоуровневых деформаций плеча. При укорочении плеча менее 6 см выполняли монолокальный дистракционный остеосинтез. Электромиограмму (ЭМГ) регистрировали с помощью цифровой ЭМГ-системы «DISA-1500» (Dantec, Дания) при максимальном произвольном напряжении разгибателей и сгибателей запястья. Ультразвуковую визуализацию передней группы мышц плеча и лучевой группы мышц предплечья осуществляли используя ультразвуковые сканеры Sonoline SI-450 (Siemens) и эхокамеру Aloka SSD-630 (датчик 7,5 МГц). Сократительную способность мышц (m. brachioradialis, m. extensor carpi digitorum longus и m. extensor carpi digitorum brevis) определяли с помощью кистевой динамометрии, а также в процессе УЗ исследования при проведении теста в состоянии максимального произвольного напряжения.

Результаты и выводы. Проведенные комплексные исследования показали, что, по данным ЭМГ, до операции активационная способность мышц предплечья поражённой конечности в первой клинической группе в большей степени была сниженной при нарушении развития лучевой кости (аплазии или гипоплазии). При наличии укорочения предплечья без дефектов костей ее снижение оказалось минимальным. Наблюдаемое угнетение произвольной ЭМГ мышц предплечья в процессе оперативного лечения обусловлено механизмами защитного тонического рефлекса, тормозящего активацию основной массы быстрых двигательных единиц, с параллельным повышением тонуса части медленных мотонейронов. УЗ визуализация показала, что структура мышц предплечья при врожденной аномалии развития имела диффузный эхопозитивный характер и, ввиду наличия сложных многокомпонентных деформаций, проведение теста на контрактильную активность в ряде случаев было затруднительным. После оперативной коррекции оси верхней конечности и удлинения предплечья (в периоде фиксации) по результатам теста показатель эхоплотности имел тенденцию к снижению по отношению к параметру в состоянии покоя, а ход мышечных пучков прослеживался удовлетворительно. В 1-ой группе у пациентов 11-18 лет сила кистевого хвата пораженного предплечья до лечения составила 14,5±1,8 кг, а через 10-12 мес. после снятия аппарата – 15,9±4,1 кг, на интактном сегменте - 25,6±4,2 кг. У больных детей 6-11 лет, даже в

отдаленном периоде силовые показатели оставались существенно сниженными относительно параметров интактной конечности (в среднем, на 48-50 %). У пациентов 1-ой группы функция локтевого сустава до лечения в среднем составляла 72 % от нормы, непосредственно после снятия аппарата – 54 %, в отдаленные сроки наблюдения (до 6 лет) – 84 %. Во 2-ой клинической группе в дистракционном периоде возникала, как правило, разгибательная контрактура локтевого сустава, что являлось следствием натяжения мягкотканных структур удлиняемого плеча. Указанная контрактура наблюдалась в большинстве случаев после достижения 4-5 см удлинения. Нами установлено, что степень выраженности контрактуры во 2-ой группе зависела от величины достигнутого прироста длины и темпа удлинения. К моменту снятия аппарата амплитуда движений в локтевом суставе в среднем составила 85,5±11,2º. В этой же (2-ой) группе в течение 2-х месяцев после лечения амплитуда движений в локтевом суставе у 45 % больных восстанавливалась до исходной, а к шести месяцам у 100 % больных движения в указанном суставе определялись в полном объеме. Структурные морфофункциональные преобразования в мышцах верхней конечности связаны с сохранением на определенном уровне их резервных возможностей, более четко прослеживаемых в отдаленном периоде после лечения. Указанные механизмы лежат в основе предпосылок для улучшения социальной адаптации

пациентов, в том числе, для учебной деятельности и самообслуживания.

ЛЕЧЕНИЕ ТРАВМ НИЖНЕШЕЙНОГО ОТДЕЛА ПОЗВОНОЧНИКА

Гурьянов А.М., Овчинников А.А., Павловичев С.А.

ГОУ ВПО «Оренбургская медицинская академия», ММУЗ «Городская клиническая больница № 4», г. Оренбург, Россия

За период с 2005 по 2010 год проведено хирургическое лечение 108 пациентов с травмой нижнешейного отдела позвоночника. Треть из них уже были оперированы в других лечебных учреждениях Оренбургской области, но результаты лечения оказались неудовлетворительными. В это число вошли 26 пациентов, хирургическая помощь которым была оказана в районных больницах выездной вертеброхирургической бригадой клиники в связи с нетранспортабильностью пострадавших.

Повреждения позвоночника были представлены вывихами, переломовывихами, компрессионными и оскольчатыми переломами тел позвонков, в том числе с повреждением дуг, суставных и остистых отростков. Обследование больных, помимо клинического, включало рентгенографию, МРТ, КТ, осмотр невролога. Для оценки степени неврологического дефицита использована шкала Frencel (1964).

Хирургическое пособие заключалось в устранении деформации, для чего осуществляли вправление вывихов,

выполняли декомпрессию спинного мозга, его корешков и спинальных сосудов, реконструкцию позвоночной колонны и стабильный спондилодез. Приходилось прибегать и к корпорэктомии (особенно у пациентов со сдавлением спинного мозга и застарелой спинальной травмой). У пациентов со свежими повреждениями и неврологическим дефицитом операции выполнялись в первые 6 – 10 часов после травмы.

У 92 пациентов с нестабильными переломами и вывихами нижнешейных позвонков произведены дискэктомия, межтеловой корпородез кейджами и аутокостью, передний спондилодез титановыми пластинами. При дислокации позвонков у 3 пациентов с неосложненной травмой применен гало-аппарат. Преимуществом гало-фиксации оказалась возможность постепенной динамической коррекции возникших после травмы деформаций. Однако пациенты отмечали чувство дискомфорта и болезненность процедуры. В результате, после репозиции, аппараты были сняты в сроки от 2 недель до 1 месяца, а больным выполнен в одном случае спондилодез и в двух случаях - внешняя фиксация при помощи торакокраниальных повязок. У 10 больных применена задняя фиксация при помощи штанго-крючковых систем по поводу застарелой травмы с ригидной деформацией и гнойно-воспалительных осложнений после передней стабилизации. В 3 случаях при нестабильной травме с повреждениями трех опорных колонн пришлось прибегнуть к комбинированному спондилодезу.

В ближайшем послеоперационном периоде все больные отмечали уменьшение боли. Более чем у 65 % пострадавших (48 из 73 больных с передним сдавлением спинного мозга) в сроки от 1 недели до 1 месяца произошел полный регресс неврологической симптоматики, у остальных пациентов он был частичным, что все же позволило им в дальнейшем передвигаться при помощи дополнительной опоры (трости, костыли). Большая часть этих не вполне удовлетворительных результатов была связана с запоздалым оказанием специализированной помощи. Двое пациентов с острой нестабильной позвоночно-спиномозговой травмой, сопровождавшейся тетраплегией, скончались в первые сутки после операции. Причиной смерти явились восходящий отек спинного мозга, остро возникший паралич диафрагмы и сердечно-легочная недостаточность.

Таким образом, ранняя декомпрессия нейрососудистых элементов позвоночного канала и выполнение спондилодеза с использованием современных имплантов позволяет добиться первичной стабильности, регресса неврологического дефицита, ранней и полноценной реабилитации пострадавших.

ПРОЦЕССНО-ОРИЕНТИРОВАННЫЕ МЕТОДЫ УПРАВЛЕНИЯ КАЧЕСТВОМ ПРОВЕДЕНИЯ НАУЧНЫХ ИССЛЕДОВАНИЙ В ТРАВМАТОЛОГИИ И ОРТОПЕДИИ

Гусев А.Ф., Бедорева И.Ю., Садовой М.А., Тоцкая Е.Г., Кислицина Л.В.

ФГУ «Новосибирский научно-исследовательский институт травматологии и ортопедии Росмедтехнологий», г. Новосибирск, Россия

С учетом постоянного возрастания веса и влияния высокотехнологичных отраслей (в том числе и медицины) в мировой экономике актуальность исследования механизмов научно-технологического развития, которые бы соответствовали современным представлениям о научно-техническом прогрессе, не уменьшается (Багриновский К.А. с соавт., 2001).

Современная экономическая конъюнктура требует, чтобы научное исследование завершалось не промежуточным результатом, а полноценным продуктом, который в той или иной форме будет востребован рынком (Ефимушкин С.Н., Овсянникова А.Б., 2005).

В концепции развития медицинской науки и инноваций в здравоохранении на ближайшую и долгосрочную перспективу одной из основных является задача повышения качества научных исследований в медицине, наряду с такими задачами как повышение доли инновационных научных исследований в общем объеме научно-исследовательских, опытно-конструкторских работ (НИОКР) и более эффективное использование

средств путем организации государственного заказа на прикладные НИОКР с последующей независимой оценкой качества результатов и повышением скорости их внедрения. Кроме того, в данной концепции серьезное внимание уделяется вопросам подготовки специальных кадров для научных исследований и повышению квалификации преподавательского состава вузов, участвующих в их подготовке.

В рамках стратегической цели развития научного потенциала Министерством здравоохранения и социального развития Российской Федерации и Российской академией медицинских наук определены задачи на ближайшую перспективу:

- создание условий для развития фундаментальных научных исследований в области медико-биологических наук, профилактической и клинической медицины, внедрение их результатов в практику;
- создание условий для развития прикладных научных исследований в области профилактической и клинической медицины и социально-трудовой сфере, внедрение их результатов в практику.

Тактические задачи направлены на проведение в отрасли инновационной политики, содействие повышению эффективности и качества научных исследований, проводимых научными учреждениями подведомственных Министерству федеральных агентств, федеральных служб с основными показателями задачи «Развитие научного потенциала» в виде числа завершенных прикладных научно-исследовательских

работ (Доклад о результатах и основных направлениях деятельности Минздравсоцразвития РФ как субъекта бюджетного планирования за 2008 год и на период до 2010 года).

В свою очередь, научно-практическая составляющая логично и неразрывно связана с педагогической деятельностью (высокая нуждаемость в высококвалифицированных специалистах в лечебно-диагностической, научно-исследовательской и образовательной сферах).

Поставленные задачи целесообразно рассматривать с точки зрения современных позиций процессно-ориентированного подхода и принципов системы менеджмента качества, применение которых показало свою высокую эффективность, что подтверждается значительным количеством публикаций по различным разделам медицинской деятельности (Решетников А.В., 2001; Сунгатов Р.Ш., 2005; Ушаков И.В. с соавт., 2006; Кицул И.С. с соавт., 2007; Гончарова Г.Н., 2007; Кайдакова Н.Н с соавт., 2007; Заболотний А.Г., 2008; Плотникова Е.Ю. с соавт., 2008; Полтавцева О.В. с соавт., 2008 и др.).

С учетом вышеизложенного, целью нашего исследования определена разработка эффективной системы управления научно-исследовательским процессом в медицинском научно-исследовательском учреждении, основанной на принципах всеобщего управления качеством. Исследование проводится на базе Научно-исследовательского института травматологии и

ортопедии – одного из ведущих федеральных государственных учреждений, оказывающих высокотехнологичную медицинскую помощь пациентам с заболеваниями и повреждениями опорно-двигательного аппарата, центральной и периферической нервной системы.

Для достижения поставленной цели к настоящему времени проведен стартовый анализ деятельности института в области выполнения научных исследований на основе данных экспертных оценок и результатов внутренних аудитов. Результаты проведенного анализа позволили выявить проблемные области и направления совершенствования научно-исследовательского процесса при использовании имеющихся ресурсов.

В рамках создания системы управления научно-исследовательским процессом используются следующие основные направления: бизнес-моделирование, применение процессного подхода, постоянный анализ результативности системы менеджмента качества (СМК), реинжиниринг процессов.

Для реализации принципа процессного подхода к управлению деятельностью в области проведения научно-исследовательских, опытно-конструкторских и технологических работ (НИОКиТР) нами определены ключевые процессы создания научно-технической продукции, процессы, обеспечивающие эту деятельность, а также методы и критерии оценки результативности процессов.

Описание процессов начинается с построения существующей модели процессов по принципу «как есть». С учетом данных, полученных при стартовом анализе, определяются проблемные области, несоответствия в процессах, отсутствие или дублирование отдельных функций, не рациональное распределение ресурсов, что позволяет нам спланировать необходимые изменения и построить результативную модель процесса по принципу «как должно быть» путем перепроектирования (реинжиниринга) процессов.

Разработка и описание процессов проводится в виде документированных процедур, устанавливающих требования к процессам, порядок выполнения действий в процессах, входные и выходные данные, распределение ответственности и полномочий персонала по всем операциям процесса, формы всех необходимых записей по процессу, параметры оценки процессов, существующую нормативную документацию, регламентирующую данные виды деятельности.

Совершенствование разработанных и внедренных процессов создания научно-исследовательской продукции обеспечивается применением разработанных нами процессов постоянного улучшения, основанных на систематическом анализе данных, применении комплекса корректирующих и предупреждающих действий, с последующей обязательной оценкой их результативности и планированием мероприятий по улучшению процессов и достижению поставленных задач.

Используемый процессный подход позволит установить критерии эффективности процессов, обеспечить наличие информации, необходимой для реализации и мониторинга процессов управления научно-исследовательской деятельностью, будет сформирована сбалансированная система показателей, на основе которой будет проводиться анализ эффективности процессов и системы управления научно-исследовательским учреждением в целом, а также деятельности по ее постоянному совершенствованию.

СТАТИЧЕСКИЕ И ДИНАМИЧЕСКИЕ ИСПЫТАНИЯ ТРАНСПЕДИКУЛЯРНЫХ ФИКСАТОРОВ

Гусев В.В., Сергеев К.С., Сагитов Р.Ш.

ГОУ ВПО «Тюменская государственная медицинская академия Росздрава», г. Тюмень, Россия

За последнее десятилетие транспедикулярный остеосинтез (ТПО) занял прочное место среди методов хирургического лечения травм позвоночного столба. Широкое распространение метода привело к выявлению его недостатков, основными из которых можно признать ранние усталостные переломы и деформации элементов конструкции в целях усовершенствования.

Цель исследования. Разработка и тестирование в различных режимах нагружения оригинального транспедикулярного фиксатора, предназначенного для изолированного использования в случае травм или заболеваний позвоночника в нижнем грудном и

поясничном отделах, внедрение данного фиксатора в клиническую практику.

На кафедре травматологии, ортопедии и ВПХ разработаны моно- и полиаксиальный варианты транспедикулярного фиксатора, который благодаря оригинальным конструктивным чертам позволяет на новом уровне решать задачи лечения больных с различной патологией позвоночника. Производство данного фиксатора налажено на базе медико-промышленной корпорации «Медин-Урал» (г. Екатеринбург). Фиксатор имеет все разрешающие документы и используется в практической деятельности специализированных отделений Тюмени и Тобольска. Для научного обоснования применения фиксатора нами проведен ряд биомеханических испытаний, которые не входят в программу ГОСТа, предъявляемых к продукции данного типа, но имеющих важное значение для оценки его фиксационных возможностей. Так, для определения дефектов выпускаемых фиксаторов нами использована методика цветной дефектоскопии с использованием реагентов фирмы «Sherwin». Нами были проведены испытания на жесткость и прочность фиксаторов в статическом режиме. Тестирование проводили на испытательной машине Shenck Trebel типа RMS100 в условиях лаборатории Института проблем сверхпластичности металлов РАН. Испытанию подверглись образцы фиксатора в сборе из моно- и полиаксиальных винтов. Динамические испытания проводились на испытательной машине Shenck PM 100K.

Ни в одном случае при проверке партии из 200 винтов дефектов не было обнаружено, что свидетельствует о высоком качестве металла и его обработки. Данные фиксаторы также показали достаточный уровень прочности в статическом режиме, предел текучести образцов составил 450 кг для моноаксиальных и 400 кг - для полиаксиальных винтов. Весьма интересными были испытания конструкций в динамическом режиме. При помощи машины образцы подверглись нагружению в режиме «сжатие-напряжение» в 350 и 150 кг и с частотой 6 циклов в секунду. Моноаксиальная конструкция при нагрузке в 350 кг выдержала 18143 цикла, при нагрузке в 150 кг - 75854. Полиаксиальная конструкция при нагрузке в 150 кг выдержала 55238 циклов. При схожем режиме динамических испытаний усталостная прочность отечественных и зарубежных фиксаторов была ниже. Все образцы разрушены.

Экспериментальное тестирование оригинальных конструкций выявило их достаточные прочностные и жесткостные (фиксационные) свойства. При исследовании разрушенных образцов установлен «усталостный» тип перелома транспедикулярных винтов, локализована зона максимальной концентрации напряжений, что заставляет по-новому взглянуть на дизайн конструкции и применить материал, обладающий повышенными прочностными характеристиками.

РЕЗЕРВЫ СОВЕРШЕНСТВОВАНИЯ МЕТОДА ИЛИЗАРОВА ПРИ ЛЕЧЕНИИ ПЕРЕЛОМОВ НИЖНИХ КОНЕЧНОСТЕЙ

Гусейнов А.Г.

ГОУ ВПО «Дагестанская государственная медицинская академия Росздрава», г. Махачкала, Россия

Метод Илизарова сочетает стабильность фиксации костных отломков с атравматичностью и позволяет совместить период консолидации перелома с анатомо-функциональной реабилитацией больных. Для максимальной реализации преимуществ метода нами разработано несколько устройств и способов его оптимизации.

При остеосинтезе переломов голени необходимо удерживать конечность выше уровня операционного стола. Традиционная подставка допускает провисание средней части поврежденного сегмента. Предложена подставка из деталей набора аппарата Илизарова (патент на полезную модель № 35710) с регулируемой высотой каждой из трех опор. Для возможности репозиции костных отломков предложен и другой вариант устройства (патент на полез. мод. № 38284), включающий фигурно изогнутую металлическую пластину.

Для обеспечения центриситета отломков большеберцовой кости в кольцах аппарата Илизарова предложено неинвазивное устройство (патент на полез. мод. № 43759), фиксируемое в передневнутреннем секторе верхнего, а затем и нижнего кольца. После закрепления спиц устройство снимают с рамы аппарата.

При остеопорозе или недостаточной длине одного из костных фрагментов для достижения стабильной фиксации перелома стандартную пару спиц предложено дополнить спицами, проведенными в аксиальных плоскостях (патент на полез. мод. № 37619). Увеличение стабильности при этом обусловлено большей протяженностью контакта «металл-кость» и его многоплоскостным характером. Угол проведения спиц регулируют длиною кронштейнов.

Традиционный остеосинтез по Илизарову имеет недостатки, ограничивающие показания для его экстренного применения: 1) трудоемкость и длительность монтажа аппарата, зачастую делающих его неприемлемым для первичного остеосинтеза; 2) громоздкость внешней рамы аппарата, состоящей из четырех колец, размер которых выбран по наибольшему диаметру сегмента голени; 3) вынужденное увеличение размера колец и длины плеч спиц, что снижает жесткость системы аппарата. Предложено устройство (патент на изобретение № 2264188), размер колец которого выбирают исходя из периметра периферических отделов голени, где диаметр наименьший, а поперечное сечение сегмента больше соответствует кругу. Спицы фиксируют в базовых кольцах, соединенных телескопическими штангами, на каждой из которых заранее устанавливают короткую пластинку. Дистракцией по штангам устраняют смещение костных фрагментов по длине, оси и, частично, по ширине, и на этом ургентная часть операции заканчивается. В плановом порядке проводят

репонирующие спицы с упорной площадкой, фиксируемые в парафрактурной опоре, представленной полукольцом, соединенным с пластинками и резьбовой штангой при помощи кронштейнов, гаек и болтов с образованием замкнутого контура, приближенного к периметру средней трети голени. Данную опору крепят к пластинкам, заранее установленным на телескопических штангах. Периметр внешних опор аппарата при этом максимально соответствует поперечному сечению голени на уровне установления каждой из них.

При проведении спиц с упором не всегда имеется возможность руководствоваться только биомеханической целесообразностью в системе «аппарат Илизарова - сегмент конечности». Чтобы не вступить в конфликт с сосудисто-нервным пучком или не прошить большой массив мягких тканей, зачастую приходится отклоняться от оптимального уровня и направления проведения спиц. Нами предложено компрессирующее устройство-«отталкиватель» (патент на изобр. № 2243741), которое монолатерально фиксируют между парафрактурными кольцами аппарата Илизарова.

Таким образом, несмотря на чрезвычайную отдачу метода Илизарова и невозможность переоценить его значение и место в медицине, он не исчерпал всех своих возможностей, что делает уместным дальнейший поиск новых разработок по его совершенствованию.

СПОСОБЫ ОПТИМИЗАЦИИ ПОСЛЕОПЕРАЦИОННОГО ПЕРИОДА ПРИ ЛЕЧЕНИИ ПЕРЕЛОМОВ НИЖНИХ КОНЕЧНОСТЕЙ МЕТОДОМ ИЛИЗАРОВА

Гусейнов А.Г.

ГОУ ВПО «Дагестанская государственная медицинская академия Росздрава», г. Махачкала, Россия

Метод Илизарова во многих случаях остается незаменимым в лечении наиболее сложных повреждений длинных костей нижних конечностей. Его отличает возможность управления костными отломками не только во время операции, но и в течение всего срока ношения аппарата. Нами были предложены устройства и способы оптимизации метода в послеоперационном периоде.

Одной из причин отеков при переломах длинных костей является венозный застой, вызванный бездействием мышечно-венозной помпы конечности. При наличии аппарата Илизарова на голени объем движений в голеностопном суставе нередко ограничен из-за травматизации мягких тканей спицами. Поэтому на раме аппарата устанавливали пластинку с петлей из гемостатического жгута (патент на полезную модель № 40168), дозировано противодействующей ее активному сгибанию и активизирующей работу мышечно-венозной помпы даже в небольшом диапазоне движений.

В силу топографо-анатомических особенностей голени остеогенные потенции большеберцовой кости ограничены и нередко нуждаются в активации при лечении ее переломов и ложных суставов. Поэтому был

предложен способ создания демпферной компрессии на стыке костных отломков (патент на полез. мод. № 37620). В зависимости от плоскости перелома применялась продольная и поперечная демпферная компрессия. При первой между наружной поверхностью одного из средних колец и гайкой с шайбой устанавливались стальные пружины, надетые на все средние резьбовые штанги. Подкручиванием наружных гаек пружины приводились в рабочее состояние. Внутренние гайки при этом расслабляли таким образом, чтобы между ними и внутренней поверхностью кольца оставалось резервное пространство в 1-2 мм. Кроме обеспечения передачи демпферной компрессии в зону перелома, резервное пространство позволяло полнее использовать стимулирующий фактор дробной компрессии при ходьбе. При косой плоскости перелома или при адаптации осколка к своему ложу демпферная компрессия обеспечивалась тем, что пружину устанавливали с наружной стороны штанги-«тягунка». Величина компрессии не зависела ни от вязкости металла натянутой и закрепленной спицы, ни от наличия резорбции костной ткани на границе с упорной площадкой спицы.

При внеочаговом остеосинтезе голени ранняя осевая нагрузка конечности не всегда возможна из-за болезненности в голеностопном суставе. К нижнему кольцу аппарата Илизарова фронтально крепили полукольцо (патент на полез. мод. № 43756), а между средними кольцами расслабляли гайки. Опорное полукольцо дополняли прокладкой из линолеума,

фиксируемой двумя пластинками и болтами. При отсутствии конгруэнтности между костными отломками для предупреждения избыточной нагрузки одних участков кости и «недогрузки» других в послеоперационном периоде применяли способ асимметричной динамической компрессии (патент на изобретение № 2240065), отличающийся тем, что подошва опорного полукольца располагалась не по оси голени, а сдвинуто в сторону расширения щели перелома. Так, если диастаз между отломками превалировал с внутренней стороны, то и точка опоры была медиальнее оси сегмента. Если дисконгруэнтность концов костных отломков имелась и в сагиттальной плоскости, то опорное полукольцо фиксировали несколько кпереди (при расширении межфрагментарной щели кпереди) или кзади (при расширении ее кзади) от продольной оси голени.

Предложены также устройства и способы для удержания стопы в физиологическом положении, демпферной компрессии между костными отломками, предупреждения пролежней, атравматичного удаления спиц при демонтаже аппарата Илизарова (патенты №№ 37311, 43757, 200511648, 2005116481).

Таким образом, данные способы и устройства, предназначенные для оптимизации метода Илизарова, не исчерпавшего своих возможностей, отличаются простотой, атравматичностью, отсутствием необходимости в дополнительных материалах для изготовления и возможностью использования в лечебных учреждениях различного уровня оснащенности.

АЛЛОТЕНДОПЛАСТИКА СВЯЗОК ДИСТАЛЬНОГО МЕЖБЕРЦОВОГО СИНДЕСМОЗА ПРИ ЗАСТАРЕЛЫХ ПОВРЕЖДЕНИЯХ

Гюльназарова С.В., Давтян Г.Г.

ФГУ «Уральский научно-исследовательский институт травматологии и ортопедии им. В.Д. Чаклина Росмедтехнологий», г. Екатеринбург, Россия

Травмы голеностопного сустава (ГС) являются наиболее частыми повреждениями опорно-двигательного аппарата. Переломы в области ГС не представляют диагностической сложности, но повреждения связок этого сустава в 42-55 % случаев непосредственно после травмы не выявляются, что приводит к формированию хронической нестабильности голеностопного сустава (ХНГС). Застарелые повреждения связок дистального межберцового синдесмоза (ДМБС) как причина развития ХНГС изучены недостаточно. Мало сведений и об эффективных технологиях хирургического лечения этой патологии. В УНИИТО разработан и в течение нескольких лет применяется способ реконструкции связок ДМБС при их застарелых повреждениях с использованием консервированных сухожилий в условиях фиксации синдесмоза аппаратом Илизарова (Патент РФ № 2358675).

Цель исследования. Изучение анатомо-функциональных результатов хирургического лечения ХНГС путем аллотендопластики связок ДМБС с последующей фиксацией аппаратом Илизарова.

Материалы и методы. Изучены истории болезни 57 больных с посттравматической ХНГС вследствие

повреждения связок ДМБС. Все больные были в трудоспособном возрасте - от 20 до 60 лет. Давность травмы при поступлении на лечение в институт колебалась от 2 месяцев до 20 лет. Основное число больных (41) были в трудоспособном возрасте, из них на момент поступления в институт 27 были временно нетрудоспособны, 14 пациентов работали по своей профессии, 1 сменил ее на более легкую и 15 больных не работали. Все пациенты предъявляли жалобы на боли в ГС при нагрузке, отеки, хромоту, неустойчивость стопы при ходьбе. 14 пациентов использовали дополнительную опору или фиксацию при ходьбе. У всех пациентов было отмечено ограничение амплитуды активных и пассивных движений в ГС.

При поступлении в институт всем больным проводилась рентгенометрия ГС по Г.К. Масловскому (1956), Ю.В. Буковской и Н.К. Витько (2002) В части случаев у больных выполнялись рентгенограммы с внутренней ротацией 15 градусов, а также стрессовые рентгенограммы ГС. Для уточнения диагноза, топической диагностики поврежденных связок и оценки состояния суставного хряща 30 пациентам дополнительно были выполнены КТ или МРТ исследования поврежденного ГС.

У всех пациентов были выявлены повреждения связок ДМБС, из них у 47 они сочетались со сросшимися переломами лодыжек, а у 10 пациентов повреждения связок были изолированными.

Все больные были прооперированы способом аллотендопластики связок ДМБС с фиксацией синдесмоза

аппаратом Илизарова, которая осуществлялась в течение 2 месяцев, что давало возможность пациентам нагружать оперированную конечность. После демонтажа аппарата проводился курс реабилитационного лечения.

Результаты лечения в сроки от 1 года до 9 лет известны у 31 пациента, у 26 человек сроки наблюдения составили от 3 до 12 месяцев. Анализ исходов у больных со сроками наблюдения более 1 года показал, что из 31 пациента у 28 были восстановлены нормальные взаимоотношения берцовых костей и стабильность ГС. У 1 больного подвывих стопы не удалось устранить во время операции, у 2 пациентов был отмечен частичный рецидив подвывиха стопы. Амплитуда движений в оперированном ГС по сравнению со здоровым суставом восстановлена полностью у 30 человек. 10 пациентов испытывали умеренные боли после длительной ходьбы, связанные с остеоартрозом ГС, развившимся в результате длительной нагрузки в условиях его нестабильности. Из 26 работающих пациентов к прежнему труду, в том числе и физическому, вернулись 21, а 5 сменили профессию на более легкую.

Заключение. Аллотендопластика связок ДМБС с фиксацией его аппаратом Илизарова позволяет получить хорошие функциональные результаты с возвращением пациентов к труду, в том числе и физическому, независимо от срока давности травмы.

ЛЕЧЕНИЕ БОЛЬНЫХ С ПОСТТРАВМАТИЧЕСКИМИ ДЕФЕКТАМИ ПЯСТНЫХ КОСТЕЙ И ПАЛЬЦЕВ

Джамбулатов Д.Ш., Нальгиев А.Х.

ГОУ ВПО «Тюменская государственная медицинская академия Росздрава», г. Тюмень, Россия

За последние 20 лет для удлинения культей пальцев и кисти у 73 больных были использованы аппараты внешней фиксации. Операция показана больным с короткими культями пальцев и кисти. Предпочтение в лечении отдавали молодым пациентам, так как, кроме функции, немаловажное значение имеет косметическая сторона. Противопоказаниями служили заболевания сердечно-сосудистой системы с декомпенсацией, воспалительные заболевания органов дыхания, почечно-печеночная недостаточность, склонность к алкоголизму, отсутствие должного взаимопонимания с пациентом. Все больные получали подробную информацию о предстоящей операции, этапах послеоперационного лечения. В психологической подготовке важное значение имело общение выздоравливающих пациентов с готовящимися на операцию. Большинство больных (69 человек) оперированы под проводниковой анестезией, что, на наш взгляд, имеет значительное преимущество. Лишь 4 больных оперированы под внутривенным наркозом с добавлением местной анестезии. Общее обезболивание применяли у детей и у взрослых с лабильной нервной системой. После проведения обезболивания и обработки операционного поля

проводили спицы через культи и монтировали аппараты внешней фиксации. Для удлинения культи одного пальца применяли стержневой аппарат или устройство, состоящее из двух полуколец с направляющими штангами. При удлинении культи двух, трех либо четырех пальцев накладывали спице-стержневой аппарат с общей базой. Остеотомию культей пястных костей и пальцев производили между проксимальными и дистальными спицами из разреза длинной до 1,5 см по тыльной поверхности. В процессе заживления ран через 5-6 дней начинали дистракцию по 1 мм в сутки. Обычно культи удлиняли на 3-5 см, что требовало до 2-2,5 месяцев дистракции. С учетом биомеханических особенностей кисти, удлинение проводили с небольшим изгибом в ладонную сторону, что придает устойчивость и лучший захват. Из осложнений наиболее частыми были воспаления мягких тканей вокруг спиц. Всего было отмечено 6 таких осложнений. В 4 случаях процесс удалось ликвидировать сменой спиртовых шариков дважды в день, возвышенным положением кисти, введением антибиотиков местно. У пациентов пришлось удалить спиц и перепровести их после купирования воспалительного процесса. У 3 больных прорезались спицы, проведенные через маленькие дистальные костные фрагменты. Спицы были удалены и повторно перепроведены после купирования воспаления мягких тканей. На начальном этапе после достигнутого удлинения снимали аппарат и накладывали гипсовую повязку. Даже при этом у 5 больных наступил перелом

регенерата с небольшим смещением. В связи с этим, в последующем, прежде чем снять аппарат, воспитывали костный регенерат в течение месяца, уменьшая и увеличивая темп дистракции. Учитывая тяжесть предыдущей травмы и слабость регенерата, 10 больным выполнена костная аутопластика «щебенкой» на 0,3-0,5 см, удлинение культей проводили с небольшим избытком. У всех оперированных больных получены хорошие функциональные и косметические результаты. Несмотря на то, что основным недостатком является длительность лечения, все пациенты были довольны результатами лечения. В заключение следует подчеркнуть, что удлинение культей пальцев кисти является продолжительным и кропотливым процессом как для врача, так и для пациента, требующего постоянного контроля и терпения. Все осложнения, которые встречались при лечении больных с этой патологией, могут быть предупреждены, если хирург постоянно наблюдает за пациентом и они выполняют его рекомендации.

РЕЗУЛЬТАТЫ ЛЕЧЕНИЯ НЕСВЕЖИХ И ЗАСТАРЕЛЫХ ПОВРЕЖДЕНИЙ СУХОЖИЛИЙ И НЕРВОВ В ОБЛАСТИ ЛУЧЕЗАПЯСТНОГО СУСТАВА И КИСТИ

Джамбулатов Д.Ш., Нальгиев А.Х.

ГОУ ВПО «Тюменская государственная медицинская академия Росздрава», г. Тюмень, Россия

С 1968 г. произведены восстановительные операции при застарелых повреждениях нервов и сухожилий сгибателей пальцев в области кистевого сустава в сроки от 3 месяцев до 3 лет после травмы. Из них было 30 мужчин и 2 женщины. В основном у больных наблюдалась бытовая травма (ранение стеклом, ножом) и у 4 производственная травма (работа на станках).

Для устранения выраженных сгибательных контрактур в суставах пальцев применяли дистракционный метод Илизарова. Постепенно, дозировано, безболезненно в течение трех недель удавалось ликвидировать деформацию суставов, создавать запас кожи и устранить сгибательную контрактуру. В процессе дистракции в день 3-4 раза снимали с вытяжения пальцы и проводили лечебную физкультуру и разработку движений под контролем лечащего врача.

Все больные оперированы под проводниковой анестезией с потенцированием. Разрез по ладонной поверхности нижней трети предплечья производили до проксимальной ладонной складки дугообразной формы по ходу старого рубца или с иссечением его. После этого

рассекали карпальную связку, выделяли проксимальные и дистальные концы сухожилий и нервов. Для восстановления сухожилий по возможности использовали рубцовые регенераты. Концы нервов освежали очень экономно - до появления зернистости и кровяной росы. В первую очередь сшивали глубокие сгибатели, затем - поверхностные сгибатели, затем - нервы эпиневральным швом. После тщательного гемостаза швы накладывали на поверхностную фасцию, кожу. Поперечную карпальную связку не сшивали с целью улучшения скольжения сухожилий и предотвращения сдавления нервов, сосудов, сухожилий. В качестве шовного материла использовали атравматические рассасывающие нити (викрил, полисорб).

Иммобилизация производилась гипсовой лонгетой в положении умеренного сгибания пальцев и кисти на срок до 3 недель. В послеоперационном периоде на четвертые сутки после операции назначали УВЧ, пассивную разработку движений в пальцах. Через 3 недели гипсовую повязку снимали и основной упор делали на активные движения в суставах пальцев. Всем больным назначали нейротропное лечение, физиолечение (УВЧ, кварц, ДДТ) и антибиотики по показаниям. Через 2-3 месяца направляли на санаторно–курортное лечение. Для устранения выраженных сгибательных контрактур пальцев использовали этапные лонгеты или дистракционный метод.

У большинства больных (29 пациентов) получены хорошие результаты, у 3–х - удовлетворительные (что

связано с нарушением режима). Многие больные вернулись на работу по своей профессии (операционная сестра, водители и др.). Наша клиника располагает наблюдениями более 400 операций, проведенных на периферических нервах пальцев, кисти, предплечья, плеча, голени. Наблюдались свежие, несвежие и застарелые повреждения. Во всех случаях при свежих повреждениях мы сразу делаем остеосинтез, шов сухожилий и нервов. Первичный шов накладываем в тех случаях, когда есть инфицирование, размозжение или большой дефект мягких тканей. На мелкие нервы кисти и пальцев накладываем первичный эпиневральный шов обязательно с захватом окружающих мягких тканей (клетчатка, фиброзная ткань). Это делается для улучшения питания в зоне повреждения нервного волокна, а также для большей прочности шва нерва. Самое главное, на наш взгляд, сблизить и адаптировать мелкие периферические нервы. Если они слишком маленькие, то мы используем увеличительную оптику – в центре микрохирургии для сшивания нервов мы пользовались операционным микроскопом фирмы Лейка. В центре выполнено 35 операций по реплантации пальцев и кисти. При несвежих и застарелых повреждениях мы также выполняем восстановительные операции на нервах. Но и у этих больных, в нашей практике их было более 100 человек, приходится освежать концы нервов и иссекать их периферические концы в пределах 1-3 мм. В связи с тем, что возникает значительный дефект, приходится прибегать к антифизиологическому

положению кисти с постепенным выведением ее обратно. Сроки наблюдения составили от 1 до 10 лет. У 65 % больных данной группы получены хорошие результаты.

ЧРЕСКОСТНЫЙ ОСТЕОСИНТЕЗ ПРИ ИНФИЦИРОВАННЫХ НЕСРАЩЕНИЯХ КОСТЕЙ ГОЛЕНИ

Довгалевич И.И., Мартинович А.В., Зайцев М.Ф.

Городской центр остеомиелитов, г. Минск,
Республика Беларусь

Лечение несращений костей голени остаётся не до конца решённой проблемой современной ортопедии. Многообразие системных подходов и хирургических методик не приводит к сокращению сроков лечения и частоты неблагоприятных исходов. Инфицирование зоны несращения значительно усугубляет проблему медицинской реабилитации. Гнойные осложнения являются грозными и доминирующими, частота их не имеет тенденции к снижению.

Внеочаговый чрескостный метод признаётся незаменимым при несращениях костей голени, особенно инфицированных, в том числе с дефектами кости и мягких тканей, но многообразие клинических проявлений требует детализации техники применительно к каждой конкретной клинической ситуации.

Проведён анализ наблюдений за 114 пациентами с инфицированными несращениями костей голени, проходивших лечение в Минском городском центре остеомиелитов, в период с 1999 по 2009 г.

При поступлении в стационар клинико-рентгенологические признаки гнойного воспаления в зоне несращения имели место у всех пациентов, после открытых переломов - у 74, после оперативного лечения закрытых - у 40.

Всем 114 пациентам с несращениями голени выполнили чрескостный остеосинтез аппаратами Илизарова. У всех пациентов имелось инфицирование зоны несращения, что потребовало проведения радикальной хирургической обработки гнойно-некротического очага с адекватным приточно-промывным дренированием. У 62 больных с признаками гнойно-воспалительных осложнений после остеосинтеза закрытых переломов лечение было этапным. Сначала удаляли имплантированные металлоконструкции — пластины, шурупы, спицы, интрамедуллярные гвозди, а внеочаговый остеосинтез проводили через 2-5 недель после купирования местного воспаления, открыто, под визуальным контролем отломков – у 23 больных, закрыто – у 39. У 52 больных чрескостный остеосинтез проводился одноэтапно вместе с санирующей операцией.

Уровни, места и направления проведения спиц определяли в зависимости от состояния мягких тканей, их рубцового перерождения, приводящего к изменению топографической анатомии сосудов и нервов, а также от наличия и распространенности гнойно-септического поражения самой кости. В каждом конкретном случае подходящую компоновку аппарата подбирали

индивидуально, в ряде случаев вместо спиц использовали стержни.

Длительность фиксации в аппарате продолжалась от 4—7 месяцев до 14 при выращивании дистракционного регенерата. Сращение большеберцовой кости достигнуто в 109 случаях из 114 (95,6 %). В трех случаях лечение чрескостным остеосинтезом было досрочно прекращено из-за игнорирования пациентами рекомендаций по уходу за аппаратом, отказа от врачебного наблюдения и, как следствие, развития спицевого остеомиелита. В одном случае в месте остеотомии большеберцовой кости сформировался регенерат в форме «песочных часов». У одного пациента на фоне декомпенсации сахарного диабета возникло воспаление мягких тканей около спиц, что потребовало демонтажа аппарата.

Отдалённые результаты лечения инфицированных несращений большеберцовой кости изучены в сроки до 10 лет после окончания лечения у 85 пациентов. Хорошие результаты лечения достигнуты в 79 случаях (93 %), удовлетворительные — в 4 (5 %), неудовлетворительные в — 2 (2 %).

Таким образом, рациональный выбор методик чрескостного остеосинтеза при инфицированных несращениях костей голени в зависимости от величины диастаза и дефекта большеберцовой кости, наличия деформации и активности остеомиелита позволяет в минимальные сроки восстановить функциональную пригодность конечности.

ЛАТЕРАЛЬНЫЕ БАЛАНСИРОВОЧНЫЕ АСИММЕТРИИ ОПОРНЫХ РЕАКЦИЙ В ОРТОСТАТИЧЕСКИХ СТЕРЕОТИПАХ ПОСТУРАЛЬНОЙ АКТИВНОСТИ

Долганов Д.В.

ФГУ «Российский научный центр «Восстановительная травматология и ортопедия» им. акад. Г.А. Илизарова Росмедтехнологий», г. Курган, Россия

Анализируя структурные характеристики деформаций позвоночника при сколиотической болезни на больших выборочных совокупностях еще J. Lonstein в 1988 году констатировал, что в 90 % случаев сколиозы в грудном и 80 % в грудопоясничном отделах позвоночника обращены вправо. При этом выпуклость сколиотической дуги в поясничном отделе в 70 % случаев, как правило, обращена влево. Кроме того, в 90 % случаях при S-образной кривизне позвоночного столба правосторонняя дуга диагностируется в грудном отделе позвоночника, а левосторонняя - в поясничном. Принимая во внимание такую избирательность в распределении характера и формы деформаций позвоночника, не возникает сомнения в том, что латеральные профили асимметрий принимают непосредственное участие в патогенезе этого заболевания и должны проявляться в соответствующих стереотипах позной активности.

С целью изучения влияния латеральных профилей асимметрии на ортостатические стереотипы постуральной активности и нарушения осанки обследованы

ортопедически здоровые люди (124) в возрасте от 7 до 25 лет.

Балансировочные асимметрии ортостатической постуральной активности и опорные реакции стоп, участвующие в поддержании равновесия тела контролировались с использованием диагностического компьютерного комплекса ORTHO-SYSTEM («Биоимитатор», Санкт-Петербург).

Стереотипы активности кинематических элементов туловища при стоянии в основной стойке и количественные проявления асимметрий в осанке изучались методом оптической компьютерной топографии («МЕТОС», г. Новосибирск).

В отдельной группе (38) мониторинг ортостатической активности осуществлялся не только в основной стойке при пролонгированном стоянии до 5 минут, но и в условиях моделируемой разновысокости ног от 2 до 3 см.

Кроме того, при анализе материала о стереотипах постуральной активности судили по 10 изображениям дорсальной поверхности туловища, последовательно выполненным за контролируемый интервал произвольного стояния.

В результате проведенного исследования установлено, что в зависимости от стороны функционального доминирования балансировочные асимметрии опорных реакций стоп проявляются в соответствующей локализации общего центра давления (ОЦД), минимизация и стабилизация девиаций которого наступает на 2-3 минутах произвольного стояния в

области функционального оптимума. В обследованной группе в 39 % случаев оптимум ОЦД находился слева от центра стабилометрической системы координат, а в 61 % случаев – справа. При этом, в зависимости от стороны функционального доминирования и локализации ОЦД при произвольном стоянии, у обследуемых с левосторонней асимметрией ОЦД был более нестабильным при перераспределении опорных нагрузок на правую конечность, а у обследуемых с правосторонней асимметрией – на левую.

Топографический анализ стереотипов постуральной активности при перераспределении опорных нагрузок путем моделирования разновысокости ног показал, что признаки сколиотических деформаций позвоночника в ортостатической активности обнаруживались и усиливались только тогда, когда опорная нагрузка при стоянии перераспределялась на функционально не доминирующую конечность. Кроме того, распределение обследуемых по стороне функционального доминирования с использованием топографии оказалось приблизительно идентичным. Число людей с функциональным доминированием правой конечности составило 57,9 %, с функциональным доминированием левой – 39,5 % и амбидекстров – 2,6 %.

Таким образом, профили асимметрий, обусловленные функциональным доминированием одной из конечностей, достоверно проявляются в стереотипах организации постуральной деятельности и балансировочной активности опорных реакций. Есть основания утверждать,

что постуральная организация позвоночно-двигательных сегментов и эффективность их приспособительного поведения в ортостатических стереотипах осуществляется под влиянием непроизвольного контроля со стороны балансировочной активности опорных реакций стоп.

ФИЗИОЛОГИЧЕСКИЙ АНАЛИЗ КОМПЕНСАТОРНО-ПРИСПОСОБИТЕЛЬНЫХ ПРОЦЕССОВ В ОРГАНИЗМЕ ПРИ ЛЕЧЕНИИ ПО ИЛИЗАРОВУ ПАЦИЕНТОВ С ДЕФЕКТАМИ ДЛИННЫХ КОСТЕЙ НИЖНИХ КОНЕЧНОСТЕЙ

Долганова Т.И.

ФГУ «Российский научный центр «Восстановительная травматология и ортопедия» им. акад. Г.А. Илизарова Росмедтехнологий», г. Курган, Россия

Цель исследования. Выявить особенности функционального состояния опорно-двигательной системы и компенсаторно-приспособительных реакций у больных с дефектами длинных костей нижних конечностей врожденной и приобретенной этиологии при лечении по методу Илизарова.

Проведено комплексное физиологическое обследование 173 больных с дефектами бедренной кости, 77 пациентов - с врожденными дефектами костей голени, 140 пациентов - с приобретенными (посттравматическими) и 26 больных - с пострезекционными дефектами костей голени. Всем пациентам выполнены реконструктивно-восстановительные операции на основе технологии

чрескостного остеосинтеза по Илизарову с использованием оригинальных методик по замещению дефектов длинных костей, разработанных в центре. Проведена оценка центральной и периферической гемодинамики, механизмов дыхательного тканевого метаболизма (по данным измерения чрескожного напряжения кислорода и углекислого газа), биомеханических параметров, ультразвуковое сканирование мышц и дистракционных регенератов с оценкой их реологических свойств.

По результатам обследования больных сделаны следующие выводы:

- Опороспособность конечности в процессе лечения определяется состоянием биомеханически наименее стабильного звена в системе «аппарат-конечность». Для больных с дефект-диастазом бедренной кости это звено локализовано в области контактного регенерата, а у больных с дефект-диастазом большеберцовой кости – в области дистракционного регенерата.

- Повышенные потребности тканей в кислороде у пациентов с посттравматическими дефектами костей удовлетворяются как за счет увеличения доставки кислорода (путем усиления артериального притока к оперированной конечности), так и за счет более полной его утилизации и активизирования анаэробных процессов при гипокинетическом типе гемодинамики. У пациентов с врожденными дефектами длинных костей в механизме увеличения парциального давления кислорода в оперированных тканях преобладает энергетически менее

эффективный путь за счет изменения центрального звена системы транспорта кислорода. У пациентов с посттравматическими дефектами в течение всего периода дистракции характерна гипероксия в сочетании с гиперкапнией, у пациентов с врожденными дефектами – гипероксия в сочетании с гипокапнией, что связано со снижением скорости утилизации кислорода. Генирализованная реакция организма в виде гиперкапнии неповрежденных тканей, характерная для фазы регенерации костной ткани, наиболее выражена у пациентов с дефектами бедра, с посттравматическими дефектами костей голени размером свыше 10 см и отсутствует у пациентов с врожденной этиологией дефекта костной ткани.

- Синдром «обкрадывания» дистальных сегментов конечности на этапах лечения аппаратом Илизарова выявлен в 57 % наблюдений у пациентов с дефектом бедренной кости, в 24 % - при посттравматических дефектах костей голени, в 85 % - у пациентов с врожденными дефектами костей голени. В дистальных отделах отмечается нормоксия в сочетании с гипокапнией, что указывает на отсутствие дефицита аэробного дыхания вследствие снижения общего дыхательного метаболизма.

- При врожденных дефектах костей голени уровень восстановления динамометрических показателей мышц выше у пациентов, оперированных в более раннем возрасте. В группе детей 6–8 лет прирост силы мышц сгибателей и разгибателей стопы составил в среднем 25-

30 %; в группе детей 11-15 лет прирост силы мышц отсутствовал как по данным абсолютных значений, так и относительно значений интактной конечности.

- У больных с посттравматической этиологией дефекта установлен фазовый, гетерохронный характер динамики восстановления биомеханических, динамометрических и гемодинамических параметров оперированного сегмента. В первые 4-6 мес. после снятия аппарата одним из ведущих индикаторов течения реабилитационного процесса является нормализация поперечной твердости мышц, которая сопровождается снижением скорости кровотока покоя с формированием периода так называемой «отрицательной фазы» и увеличением резервных возможностей сосудистого русла. Последующее восстановление сократительной способности мышц и увеличение подвижности в суставах определяет переход регионарной гемодинамики на новый стационарный уровень.

- Интегральным методом профильных оценок функционального состояния конечности при замещении дефекта большеберцовой кости путем применения последовательного дистракционно-компрессионного и комбинированного компрессионно-дистракционного остеосинтеза выявлено, что уровень функционального восстановления конечности был выше на 35-40 % после открытого формирования стыка костных отломков по сравнению с закрытым у пациентов с приобретенной этиологией, и на 10-15 % - у пациентов с врожденной этиологией.

ОЦЕНКА МИКРОЦИРКУЛЯЦИИ И ГАЗОВОГО МЕТАБОЛИЗМА ТКАНЕЙ У БОЛЬНЫХ С ОТКРЫТЫМИ ПЕРЕЛОМАМИ КОСТЕЙ ГОЛЕНИ В ПРОЦЕССЕ ЛЕЧЕНИЯ АППАРАТОМ ИЛИЗАРОВА

Долганова Т.И., Мартель И.И., Долганов Д.В.

ФГУ «Российский научный центр «Восстановительная травматология и ортопедия» им. акад. Г.А. Илизарова Росмедтехнологий», г. Курган, Россия

Кроме создания оптимальных условий для заживления ран и сращения переломов, методики чрескостного остеосинтеза с использованием аппарата Илизарова максимально возможно стабилизируют функциональный статус больных и обеспечивают необходимый доступ для одновременного инструментального наблюдения за изучаемыми процессами микроциркуляции и тканевого дыхания.

Материалы и методы. Проведен анализ результатов исследования микроциркуляции и транскутантной полярографии сегментов конечности дистальнее участка травмы у 94 больных с открытыми переломами костей голени в процессе лечения аппаратом Илизарова. Средний возраст больных составил 38,5±4,7 года. В соответствии с классификацией А.В. Каплана-О.Н. Марковой (1967) выделено четыре группы больных: I (31 человек) - с переломами IA, Б, В и IIA, Б; II (18 человек) - с переломами IIB и IIIA, III (37 человек) - III Б, В и IV (18 человек) - IV тип.

Для оценки капиллярного кровотока использовалась лазерная допплеровская флоуметрия (BLF21 фирмы

Transonic Sistems Inc, США). При исследовании газового метаболизма тканей использовался чрескожный мониторинг напряжения кислорода и углекислого газа

Результаты и их обсуждение. У больных 1, 2, 3 групп в процессе лечения средние значения капиллярного кровотока на пораженной конечности были выше на 90-200 % относительно значений симметричного участка контралатеральной конечности. Наибольшие значения капиллярного кровотока также зарегистрированы у больных с переломами IIIB типа.

В группе больных с IV типом переломов по классификации А.В. Каплана-О.Н. Марковой, начиная с первых суток после наложения аппарата Илизарова, капиллярный кровоток кожных покровов дистальных отделов поврежденной конечности составлял 40-45 % от значений на симметричном участке. Сниженные показатели капиллярного кровотока наблюдались весь период лечения и к моменту снятия аппарата не превышали 55 % от уровня контрлатерального сегмента.

В зависимости от тяжести повреждения, показатели тканевого газового обмена распределялись в следующем соответствии: у пациентов 1-3-й групп в первые две недели после операции на больной конечности регистрировалась умеренная гипоксия тканей (pO_2 относительно значений нормы было снижено на 10-20 %) в сочетании с гиперкапнией (pCO_2 относительно нормы было увеличено на 20-40 %). На интактной конечности - выражена гиперкапния тканей: pCO_2 увеличено на 80-100 %. У пациентов 4-й группы на пораженной конечности

наблюдалась значительная гипоксия тканей в сочетании с гиперкапнией; на интактной – достоверных отклонений от нормы в показателях парциального давления кислорода не выявлено, значения pCO_2 на 20 % превышали значения нормы. Через месяц лечения у пациентов всех групп значения парциального напряжения кислорода в тканях увеличивались. При сохранении целостности магистрального артериального русла (1-3 группы) значения pO_2 превышали норму на 16-27 %, наиболее выражена гипероксия была у пациентов 1-й группы – с наименьшим повреждением мягких тканей. У пациентов 4-й группы также отмечался прирост значений pO_2, но, тем не менее, гипоксия тканей сохранялась.

По данным литературы, в условиях травмы наличие гипероксии в сочетании с гиперкапнией на неповрежденной конечности отражает общие метаболические изменения в организме и характерно для фазы регенерации раневого процесса - созревания грануляционной ткани, реорганизации рубца и эпителизации (Шилов Н.В., 1997).

Сравнение выборочных совокупностей показало, что с увеличением тяжести разрушения тканей изменения pO_2 и капиллярного кровотока дистальных отделов поврежденной и интактной конечностей имеют однонаправленный характер, но корреляционные оценки между параметрами не выявили статистически значимых отношений ни в отдельно взятых группах, ни для всего массива данных в целом.

Наличие различных механизмов и источников регулирования особенно отчетливо проявилось при острой ишемии в сравнении с хронической. Так, если у больных с хронической артериальной недостаточностью конечности значения парциального давления кислорода в тканях менее 10 мм рт. ст. соответствуют тяжелой хронической ишемии с неблагоприятным прогнозом, то в условиях острой посттравматической ишемии, по нашим, данным исход лечения может быть благоприятным даже при нулевых значениях pO_2, наблюдаемых в течение 3-5 дней при регистрируемом pCO_2, близком к норме.

Вывод. Механическая альтерация тканей без повреждения магистральных сосудов индуцирует генерализованную активизацию процессов микроциркуляции и тканевого дыхания пропорционально тяжести повреждения.

ОЦЕНКА ПОДОГРАФИИ ПРИ СИНОВИАЛЬНОЙ ГИПЕРТРОФИИ ТАЗОБЕДРЕННЫХ СУСТАВОВ ПРИ ОТСУТСТВИИ БОЛЕВОГО СИМПТОМА

Долганова Т.И., Менщикова Т.И., Долганов Д.В., Аранович А.М., Сазонова Н.В.

ФГУ «Российский научный центр «Восстановительная травматология и ортопедия» им. акад. Г.А. Илизарова Росмедтехнологий», г. Курган, Россия

Появившиеся в последние годы компьютеризированные комплексы оценки локомоторной функции позволяют выявлять ранние отклонения в походке. Многопрофильные комплексные исследования

ходьбы детей в трёх возрастных группах (7, 11 и 13 лет) показывают, что биомеханическая структура локомоторного акта практически полностью сформирована к 7-летнему возрасту. Основное отличие ходьбы детей от взрослой нормы заключается в более высоком темпе передвижения, уменьшении длины шага и скорости локомоции. Отклонения временных показателей цикла шага от нормы на 4-5 %, а асимметрия нагрузки свыше 25 % свидетельствует уже о патологических изменениях в биомеханических исследованиях. Все шире используется при обследовании опорно-двигательного аппарата, особенно в детской ортопедии, неинвазивный метод исследования – артросонография, который позволяет выявлять отклонения от нормы при получении диагностического изображения в ходе исследования конечностей. Синовиальная гипертрофия (по $МКБ_{10}$ - М67.2) тазобедренного сустава, при отсутствии болевого симптома – часто выявляема у детей по данным УЗИ отклонение от нормы, сущность которого до настоящего времени остается неясной.

Цель исследования – определить диагностические возможности подографии у пациентов с синовиальной гипертрофией тазобедренных суставов без выраженного болевого симптома. Оценка статических и динамических параметров ходьбы производилась с помощью комплекса «ДиаСлед-Скан», г. С-Петербург. Ультразвуковое исследование тазобедренных суставов проведено на аппарате «VOLUSON-730PRO» (Австрия) с использованием датчика 7,5 мГц, работающего в режиме

реального времени. Обследовано 229 детей и подростков в возрасте 6-17 лет.

В зависимости от данных УЗИ выделены четыре группы детей, у которых при отсутствии болевого симптома регистрировалось увеличение размеров толщины капсулы одного или обоих тазобедренных суставов свыше 0,7 см, фиброзная оболочка была натянута, при длительно протекающем процессе - истончена. Сравнительный анализ данных подографии и УЗИ не выявил специфических изменений. Основные показатели ходьбы (средняя скорость передвижения, темп, длина шага) достоверно не отличались от значений нормы. Отсутствуют изменения составляющих главного вектора опорных реакций стоп – т.е. нет уменьшения амплитуды угловых перемещений в суставах ног. Кривая траектории общего центра давления на горизонтальной плоскости имеет типичную форму «бабочки», медиальное смещение по длине траектории не превышает 25 %. Но, в зависимости от степени гипертрофии синовиальной оболочки сустава (по данным УЗИ) регистрируются компенсаторные механизмы двигательного дефекта при ходьбе.

При одностороннем поражении отмечается смена приоритета нагружения конечностей в статике и при ходьбе: в статике выше нагрузка на стороне поражения, но при ходьбе она становится меньше контралатеральной стороны. В 72 % при одностороннем поражении при ходьбе в привычном и быстром темпе асимметрия показателя соотношения задний/передний толчок

превышает 20 % и разница длины траектории центра давления более 5 % . На стороне поражения увеличение переднего толчка сочетается со снижением заднего толчка по сравнению с контралатеральной стороной, и как следствие, соотношение задний/передний толчок ниже на стороне поражения. При двустороннем поражении по данным УЗИ с толщиной капсулы сустава свыше 0,8 см на обеих конечностях, у всех пациентов при быстром темпе ходьбы зарегистрирован задний толчок меньше переднего, и, как следствие, соотношение задний/передний толчок менее 1,0 (в среднем 0,87±0,20 у.е.).

При положительной динамике по данным УЗИ (уменьшение толщины капсулы тазобедренного сустава) на подограмме у всех пациентов увеличивается показатель соотношения задний/передний толчок на обеих конечностях, но возрастает его асимметрия. Уменьшение силовых показателей цикла шага сочетается с увеличением рессорной функции стопы. При отрицательной динамике по данным УЗИ (увеличение толщины капсулы тазобедренного сустава) на подограмме у всех пациентов уменьшается показатель соотношения задний/передний толчок и его асимметрия, увеличиваются относительные значения демпферного провала, переднего и заднего толчков. Демпферный провал становится сглаженным за счет снижения рессорной функции нижней конечности и ограничения опорной реакции конечностей.

Вывод. У пациентов с синовиальной гипертрофией тазобедренного сустава по данным УЗИ и при отсутствии

болевого симптома при ходьбе - специфические изменения на подограмме отсутствуют.

По данным подографии при регистрации показателя «соотношение задний/передний толчок» менее 1,0 и его асимметрии более 20 % целесообразно назначать УЗИ тазобедренного сустава с последующим динамическим наблюдением.

ХИРУРГИЧЕСКОЕ ЛЕЧЕНИЕ ПОСТТРАВМАТИЧЕСКОГО СТЕНОЗА В ОТДАЛЕННОМ ПЕРИОДЕ ВЕРТЕБРО-СПИНАЛЬНОЙ ТРАВМЫ

Дулуб О.И.

ГУ «Республиканский научно-практический центр травматологии и ортопедии», г. Минск, Республика Беларусь

Вступление. Повреждения позвоночника, сопровождаемые сотрясением, ушибом, размозжением и/или сдавлением спинного мозга и его структур, обусловливают возникновение и развитие травматической болезни спинного мозга (ТБСМ). Разрешение вертебро-спинального конфликта с выполнением коррекции деформации и стабилизации поврежденного отдела позвоночника, как правило, осуществляют в ранние сроки после травмы. Однако выполнение хирургического вмешательства в оптимальные сроки не всегда возможно. Развитие инкурабельных болевого и спастического синдромов, нарастание неврологической симптоматики обусловливают необходимость выполнения ревизионных

вмешательств на позвоночнике в отдаленные после травмы сроки. Их целесообразность дискутабельна.

Материал и методы. Проанализированы результаты хирургического лечения 46 пациентов с ТБСМ и посттравматическим стенозом, выполненного в сроки от 1 года до 16 лет 3 месяцев с момента травмы. Повреждения наиболее часто наблюдались в более подвижных отделах позвоночника - грудо-поясничном и поясничном (у 34 из 46 пациентов).

Оценивались динамика неврологического статуса, характер изменений в позвоночнике и спинном мозге. Особенностью выбора методов визуализации было более широкое использование методик рентгеновской и магнитно-резонансной миелографии.

Выполнялись задне-боковая, передняя и - наиболее часто - циркулярная декомпрессия спинного мозга, а также осуществлялись восстановление проходимости ликворных пространств (менинго- и менингомиелорадикулолиз) и стабилизация позвоночника.

Результаты и обсуждение. Следует отметить необходимость дифференцированного подхода как к выбору диагностических методов, так и к осторожной интерпретации полученных данных. Несоответствие неврологического статуса структурным изменениям в спинном мозге у 3 пациентов было следствием наличия двух очагов его поражения, определявших наслоение клинических проявлений поражения, с трудом дифференцируемых электрофизиологическим обследованием. Вследствие тяжелого общего состояния

(тяжелая и средней тяжести черепно-мозговая травма, воспалительно-деструктивные поражения легких, септические осложнения) оперативные вмешательства 18 пациентам впервые выполнены в отдаленные после травмы сроки.

Повышенные нагрузки на позвоночник, возникающие вследствие грубого неврологического дефицита из-за потери координации при ходьбе или перемещении тела, нейродистрофический процесс в денервированных сегментах позвоночника усугубляли функциональную неполноценность, возникшую вследствие травмы и оперативного вмешательства, и становились причинами несостоятельности спондилодеза, развития кифотической деформации и вторичного стеноза позвоночного канала.

Картина полного или частичного значительного нарушения проводимости в момент травмы установлена у 22 пациентов Отсутствие регресса неврологического дефицита наблюдалось лишь у 7 пациентов с картиной первичного полного нарушения проводимости спинного мозга, либо присоединением дисциркуляторных нарушений. Особенностью динамики неврологической картины исследуемой группы пациентов был ее волнообразный характер с одним или двумя пиками прогрессирования двигательных и сенсорных расстройств и двумя пиками их регресса.

Заключение. Сохранение благоприятного прогноза в восстановлении утраченных функций обусловливает при наличии соответствующих показаний целесообразность

проведения активной хирургической тактики у большинства пострадавших в поздние сроки ТБСМ.

КОЛИЧЕСТВЕННАЯ И КАЧЕСТВЕННАЯ ОЦЕНКА РЕПАРАТИВНОГО ОСТЕОГЕНЕЗА ПРИ УДЛИНЕНИИ КОНЕЧНОСТЕЙ МЕТОДОМ ЧРЕСКОСТНОГО ОСТЕОСИНТЕЗА

Дьячкова Г.В., Дьячков К.А.

ФГУ «Российский научный центр «Восстановительная травматология и ортопедия» им. акад. Г.А. Илизарова Росмедтехнологий», г. Курган, Россия

Метод чрескостного дистракционного остеосинтеза по Илизарову является методом выбора в решении проблемы укорочения конечностей. Для количественной оценки активности костеобразования нами разработана методика изучения дистракционного регенерата методом компьютерной томографии (КТ), которая применена у 55 больных. В периоде дистракции определяли площадь и средние значения плотности дистракционного регенерата в целом, его костных отделов и «зоны роста», процентное соотношение площади соединительнотканной прослойки к общей площади регенерата. В периоде фиксации определяли площадь и средние значения плотности дистракционного регенерата, площадь и средние значения плотности костных отделов дистракционного регенерата, площадь и средние значения плотности «зоны роста» дистракционного регенерата, плотность кортикальной пластинки материнской кости.

Выявлены следующие закономерности в КТ-картине развития и формирования дистракционного регенерата при удлинении и исправлении деформаций длинных трубчатых костей:

- во время дистракциии плотность соединительнотканной прослойки составляет 50 % от плотности дистракционного регенерата в целом, соотношение площади «зоны роста» к общей площади дистракционного регенерата не должно превышать 30 %.

- во время дистракции плотность дистракционного регенерата может колебаться от 50 до 110 HU, что должно составлять не менее 10-20 % от плотности кортикальных пластинок материнских участков кости.

- во время фиксации и после снятия аппарата снижение общей плотности дистракционного регенерата сопровождается возрастанием плотности кортикальных пластинок новообразованной кости и материнских участков кости не менее, чем на 300-400 HU.

- полная органотипическая перестройка в зоне удлинения завершается через 1-3 года с колебаниями в зависимости от этиологии заболевания, степени патоморфологических и биомеханических изменений, функции конечности.

МРТ И КТ ПОКАЗАТЕЛИ ПЕРЕСТРОЙКИ ДИСТРАКЦИОННОГО РЕГЕНЕРАТА ПОСЛЕ СНЯТИЯ АППАРАТА

Дьячков К.А., Дьячкова Г.В.

ФГУ «Российский научный центр «Восстановительная травматология и ортопедия» им. акад. Г.А. Илизарова Росмедтехнологий», г. Курган, Россия

Введение. Удлинение конечностей остается одной из наиболее актуальных проблем в ортопедии. Увеличение роста как у больных с системными заболеваниями, так и у пациентов с субъективно низким ростом, является социально значимым. Клинические аспекты, такие как методики удлинения, компоновка аппарата, борьба с осложнениями во время лечения и после снятия аппарата для больных различных групп достаточно хорошо изучены. Развитие методов лучевой диагностики позволило количественно, методом компьютерной томографии (КТ), оценить степень зрелости новообразованной кости. Однако возможности МРТ для оценки состояния кости оказались гораздо шире, чем представлялось ранее, о чем свидетельствуют результаты, полученные в нашем центре при изучении переломов и патологии тазобедренного сустава. Не менее важные сведения удалось получить и при исследовании дистракционного регенерата. Задачей нашего исследования было изучение дистракционного регенерата методом МРТ и КТ в различные периоды после снятия аппарата.

Материал и методы исследования. МРТ проведена 25 больным на магнитно-резонансном томографе Siemens Magnetom Symphony Maestro Class, мощностью 1,5 Тл после окончания удлинения и демонтажа аппарата. Обследования на МРТ проведены в 3-х взаимно перпендикулярных плоскостях в Т1-ВИ, Т2-ВИ без и с подавлением сигнала жира. Таким образом получали серии качественных высококонтрастных изображений, анализ которых позволил оценить структуру костной и хрящевой ткани. КТисследования 98 больных проводили на томографах Siemens Somatom AR.HP и Somatom Smile, обрабатывали полученные данные с помощью ММС «LEONARDO».

Результаты и обсуждение. Результаты исследования показали, что сразу после снятия аппарата «зона роста» при исследовании методом МРТ имеет гетерогенный гипоинтенсивный сигнал как на Т2ВИ, так и Т1ВИ, костные отделы практически изоинтенсивны материнской кости. Через 2 месяца структура регенерата лучше визуализируется на Т1ВИ, где «зона роста» имеет гипоинтенсивный сигнал, на Т2ВИ сигнал от регенерата изоинтенсивен материнской кости.

Через два года структура в зоне перестройки регенерата аналогична прилежащим участкам материнской кости.

При КТ сразу после снятия аппарата и в отдаленном периоде отмечали снижение плотности зоны дистракционного регенерата, более выраженное у

больных ахондроплазией и с врожденными аномалиями развития.

В большинстве наблюдений в отдаленном периоде отмечена завершенная рентгеноморфологическая перестройка костной ткани, что говорило о функциональной полноценности новообразованной кости, позволило судить о корректности проведенного удлинения.

Органотипическая перестройка завершалась через 1-3 года, при этом в метафизе наблюдалась характерная мелкоячеистая структура, а в диафизе – сформированный костно-мозговой канал и кортикальные пластинки, плотность которых соответствовала плотности кортикальной кости пациентов соответствующего возраста с колебаниями в зависимости от этиологии заболевания, степени патоморфологических и биомеханических изменений, функции конечности.

МРТ удлиненной конечности позволила оценивать степень завершенности процессов перестройки дистракционного регенерата на более качественном уровне по сравнению с другими методами (КТ, стандартная рентгенография), при этом избежать лучевой нагрузки на пациента.

ПРОГНОЗИРОВАНИЕ ПЕРЕСТРОЙКИ ДИСТРАКЦИОННОГО РЕГЕНЕРАТА МЕТОДОМ КОМПЬЮТЕРНОЙ ТОМОГРАФИИ

Дьячкова Г.В., Дьячков К.А., Корабельников М.А.

ФГУ «Российский научный центр «Восстановительная травматология и ортопедия» им акад. Г.А. Илизарова Росмедтехнологий», г. Курган, Россия

Введение. Адекватная стандартизованная и легко воспроизводимая на различных КТ сканерах количественная оценка репаративного процесса стала возможна благодаря компьютерной томографии (КТ), которая позволяет оценить поперечную структуру костного регенерата даже на ранних сроках его формирования, во время дистракции остеотомированного фрагмента длинной трубчатой кости с помощью аппарата внешней фиксации.

Материал и методы исследования. Исследования дистракционного регенерата проводили на компьютерных томографах «SOMATOM AR.HP» фирмы Siemens и «SOMATOM Smail» фирмы Сименс АГ Солюшенс, КНР в режиме поперечного дискретного сканирования по программам Extremity, Hip, Knee, Foot в зависимости от объекта исследования. Обследовано 98 больных с укорочением и деформациями нижних конечностей различной этиологии. На полученных изображениях в интерактивном режиме выделяли область дистракционного регенерата, автоматически высчитывали площадь (см^2) и плотность области интереса в единицах Хаунсфилда (HU). Далее во фронтальной и сагиттальной

плоскостях оценивали профиль «зоны роста» дистракционного регенерата, плотность его вентральных и дорсальных отделов

Результаты и их обсуждение. Изучение площади и плотности различных отделов регенерата у больных с различной этиологией заболевания, анализ особенностей формирования и перестройки новообразованной кости в различные периоды удлинения позволили предложить критерии прогностической оценки качества регенерата:

1. При оптимальных условиях удлинения во время дистракции плотность дистракционного регенерата может колебаться от 50 до 110 HU, что должно составлять не менее 10-20 % от плотности кортикальных пластинок материнских участков кости, при этом площадь «зоны роста» не должна превышать 30 % от общей площади дистракционного регенерата.

2. Во время фиксации соотношение площади соединительно-тканной прослойки к общей площади регенерата должно уменьшаться от 24 % до 0, а снижение общей плотности дистракционного регенерата в периоде фиксации и после снятия аппарата должно сопровождаться параллельным возрастанием плотности кортикальных пластинок новообразованной кости и материнских участков кости не менее, чем на 300-400 HU.

3. При формировании в сагиттальной плоскости «зоны роста» в форме трапеции с превышением высоты прослойки по передней поверхности более, чем в 2-3 раза таковой по задней и формировании по передней поверхности «пика» прослойки с гиподенсивной зоной,

плотность которой на 30 % меньше плотности дорсального отдела «зоны роста», возможно формирование кисты или краевого дефекта.

4. Полная органотипическая перестройка считается завершенной, когда в метафизе формируется характерная мелкоячеистая структура, а в диафизе – костномозговой канал и кортикальные пластинки, плотность которых должна соответствовать плотности кортикальной пластинки пациентов соответствующего возраста с колебаниями в зависимости от этиологии заболевания, степени патоморфологических и биомеханических изменений, функции конечности.

Полученные данные о состоянии регенерата путем измерения плотностей и площадей его отделов с определением их процентного соотношения и разработанные критерии трактовки данных КТ позволяют прогнозировать возможные осложнения, связанные со скоростью формирования и перестройки регенерата, что позволяет снизить количество осложнений.

ПЛОТНОСТЬ КОСТИ В ОБЛАСТИ МЫЩЕЛКОВ БЕДРЕННОЙ И БОЛЬШЕБЕРЦОВОЙ КОСТЕЙ У БОЛЬНЫХ ДЕФОРМИРУЮЩИМ АРТРОЗОМ КОЛЕННОГО СУСТАВА

Дьячкова Г.В., Дьячков К.А., Корабельников М.А., Сазонова Н.В.

ФГУ «Российский научный центр «Восстановительная травматология и ортопедия» им. акад. Г.А. Илизарова Росмедтехнологий», г. Курган, Россия

Введение. Остеоартроз (ОА) является одним из наиболее распространенных заболеваний, которым страдает около 4 % взрослого населения, а среди причин нетрудоспособности у лиц старше 50 лет ОА занимает второе место. Последнее десятилетие пациенты в возрасте до 40 лет составляют 30 % больных этой патологией. Учитывая эти данные, а также то, что наиболее быстрая потеря суставного хряща происходит в первые годы от начала болезни, необходимо начинать лечение на ранних стадиях развития патологического процесса, что требует своевременной и точной диагностики. Наиболее точно количественные изменения в суставах выявляются при компьютерной томографии (КТ).

Материал и методы исследования. КТ исследования проведены 86 больным деформирующим артрозом коленного сустава в возрасте от 18 до 70 лет. Преобладали идиопатический и посттравматический гонартроз в I и II стадиях. Исследования проводили на компьютерном томографе Somatom Smile фирмы

«Siemens» с измерением плотности кости в различных отделах мыщелков.

Результаты и обсуждение. Наиболее важным показателем, характеризующем степень перестройки костной ткани, является показатель плотности, измеренный в HU. В норме плотность кости в области мыщелков бедренной кости у больных в возрасте до 30 лет составляет 290 HU. В возрасте 35-55, по нашим данным, она не превышала 143 (латеральный мыщелок) - 168,57 HU (медиальный мыщелок), для мыщелков большеберцовой: 151,42 HU - для латерального и 219,57 HU - для медиального. У больных деформирующим артрозом коленного сустава в возрасте 18-35 лет этот показатель был ниже, особенно для медиального мыщелка. В следующей возрастной группе показатель плотности увеличивался для медиального мыщелка большеберцовой кости, а в возрасте 56-70 лет происходило уменьшение плотности всех мыщелков. При сравнении плотности мыщелков одноименной бедренной и большеберцовой костей этот показатель достоверно отличался для медиального мыщелка большеберцовой кости у больных в возрасте 36-55 и 56-70 лет ($p \leq 0,05$). Изменения суставных замыкательных пластинок наиболее четко выявлялись в группе больных 36-55 и 56-70 лет и проявлялись в их уплотнении по сравнению с прилежащей костью, утолщениис костными разрастаниями. В субхондральном слое имел место регионарный остеопороз в сочетании с остеосклерозом и очагами кистовидной перестройки, которые

формировались в различных отделах, в том числе в области межмыщелкового возвышения и надколенника.

Результаты исследования показали, что рентгеноанатомические изменения в коленном суставе при деформирующем артрозе сопровождаются изменением плотности костной ткани, характерной перестройкой мыщелков бедренной и большеберцовой костей, надколенника, которые при исследовании методом КТ выявляются гораздо раньше и могут быть критериями ранней диагностики деформирующего артроза. Характерным признаком количественного изменения плотности костной ткани у больных деформирующим артрозом является общее снижение плотности мыщелков бедренной и большеберцовой кости у больных в возрасте 18-35 лет и постепенное повышение плотности медиального мыщелка большеберцовой кости.

АДАПТАЦИЯ И ФУНКЦИОНАЛЬНОЕ СОСТОЯНИЕ ОРТОПЕДО-ТРАВМАТОЛОГИЧЕСКОГО БОЛЬНОГО: КОНТРОЛЬ И КОРРЕКЦИЯ

Ерохин А.Н.

ФГУ «Российский научный центр «Восстановительная травматология и ортопедия» им. акад. Г.А. Илизарова Росмедтехнологий», г. Курган, Россия

Контроль и коррекция адаптивных изменений и динамики функционального состояния ортопедо-травматологического больного на протяжении всех стадий лечебно-восстановительного процесса представляют

собой один из важнейших аспектов, определяющих успешный конечный результат.

Целью работы явились обобщение и анализ особенностей функционального состояния периферического нервно-мышечного аппарата, центральной нервной системы, вегетативной нервной системы ортопедических и травматологических больных на различных этапах лечебно-восстановительного процесса и определение возможностей оптимизации функционального статуса.

С соблюдением этических требований обследовано 348 пациентов. Определено, что использование AEP-мониторинга (оценки вызванных слуховых потенциалов) в ходе операции обеспечивает получение объективной картины изменения функционального состояния ЦНС. При этом один из показателей – индекс AAI (линейная комбинация вызванных слуховых потенциалов и электроэнцефалограммы) - позволяет в цифровых значениях определять соответствие состояния ЦНС в режиме реального масштаба времени диапазону основных клинически значимых состояний. Выявлено, что функциональное состояние ядер и проводящих путей на нескольких уровнях ствола мозга является первичным звеном в цепи всех последовательных изменений текущего функционального статуса пациента. Переход стволовых структур головного мозга из состояния соответствующего статусу «хирургического уровня анестезии» в диапазон «бодрствования» влечет за собой возрастание уровня энергетических потребностей как

отдельных функциональных систем, так и организма в целом. Поскольку адаптация кровообращения к сиюминутным потребностям организма осуществляется благодаря тесной взаимосвязи региональных и высших механизмов регуляции, то рост артериального давления (систолического и диастолического), увеличение частоты сердечных сокращений несколько запаздывают по сравнению с пунктом первичных изменений – в данном случае с функциональным состоянием стволовых отделов мозга, в которых расположены центральные структуры вегетативной нервной системы. Это обстоятельство обусловливает адекватное применение упреждающей интраоперационной медикаментозной коррекции функционального состояния ЦНС пациента. Основу функциональной диагностики и коррекции функционального состояния при лечении ортопедо-травматологических заболеваний составляет процессный подход, который позволяет оптимизировать функциональный статус пациента в соответствии с комплексом текущих реабилитационных задач. Медикаментозную коррекцию необходимо дополнять такими методами воздействия, как рефлексотерапия и электромиостимуляция, которые «восполняют» недостаточность внутренних механизмов саморегуляции. В частности, при удлинении конечностей изменение функционального состояния сопровождается снижением произвольной активности нервно-мышечного аппарата, что клинически выражается в резком уменьшении или иногда даже отсутствии произвольных движений

сегментов, контролируемых теми мышцами, которые иннервируются заинтересованным двигательным нервом. Разработанный нами алгоритм рефлексотерапевтических воздействий позволяет ликвидировать указанные расстройства. Эта внешняя коррекция функций по определению академика К.В. Судакова (1999) выступает в роли своеобразного «протеза» саморегуляции, образуя комплекс нелекарственных реабилитационных мероприятий. Разработанный подход позволяет реализовать принцип экономизации, при котором оценка функционального состояния и реабилитационные воздействия представляют единое неразрывное целое, что повышает уровень эффективности терапевтических мероприятий и ускоряет ход лечебно-восстановительного процесса.

СОСТОЯНИЕ МИНЕРАЛЬНОЙ ПЛОТНОСТИ КОСТЕЙ ПРИ АСЕПТИЧЕСКОМ НЕКРОЗЕ ГОЛОВКИ БЕДРЕННОЙ КОСТИ

Ефимов Д.Н., Ларионова Т.А., Овчинников Е.Н.

ФГУ «Российский научный центр «Восстановительная травматология и ортопедия» им. акад. Г.А. Илизарова Росмедтехнологий», г. Курган, Россия

Асептический некроз головки бедренной кости представляет значительную медико-социальную проблему. Особенностью данной патологии является то, что в большинстве случаев она поражает молодых работоспособных людей. По современным представлениям (Родионова С.С. и соавт, 2008), в

условиях данной патологии нарушается равновесие в процессах ремоделирования костной ткани и повышается ее резорбция, что является ключевым моментом патогенеза асептического некроза головки бедренной кости.

На костном денситометре Lunar DPX – NT (США) обследовано 10 больных с асептическим некрозом головки бедренной кости. Обследование проводили в проекции поясничного отдела позвоночника (L_1-L_4), проксимального отдела бедренных костей. Все пациенты были разделены на 2 группы: пациенты с нормальной (I группа) и низкой (II группа) костной плотностью. Оценку выраженности низкой костной плотности проводили в соответствии с требованиями Международного общества клинической денситометрии (ISCD, 2007). Локальный анализ минеральной плотности кости (МПК) в г/см^2 проводили в проекции тазобедренного сустава с использованием функции Custom. На денситограмме, полученной при обследовании пациента в режиме Dual Femur, через приложение ROI отмечали проекции надвертлужной области, дна вертлужной впадины, подвертлужной области и головки бедренной кости.

По результатам исследования наибольшее снижение костной плотности у пациентов II группы было отмечено в проекции большого вертела (Z-критерий - 2,2 SD). Различия МПК с пациентами I группы в проекции данной области составили 36 % ($p \leq 0,05$). При локальном анализе значений МПК в проекции тазобедренного сустава также

отмечены различия в проекции всех исследуемых областей. У пациентов с низкой костной плотностью наименьшие различия (12 %) отмечены в проекции надвертлужной области, наибольшие в подвертлужной области (37 % ($p \leq 0,05$), что, вероятно, связано как с отсутствием полноценной, физиологически обусловленной, нагрузки на тазобедренный сустав в условиях некроза головки, так и с системными проявлениями низкой костной плотности.

Таким образом, целесообразно учитывать проявления низкой костной плотности, как системно в скелете, так и локально, в предполагаемой области оперативного вмешательства как при планировании объема операции, так и с целью профилактики нестабильности эндопротеза тазобедренного сустава в послеоперационном периоде.

НАШ ОПЫТ ПРИМЕНЕНИЯ ЯКОРНЫХ ФИКСАТОРОВ ПРИ ОПЕРАТИВНОМ ЛЕЧЕНИИ HALLUX VALGUS

Жиляков А.В.

Екатеринбургский Медицинский Центр, г. Екатеринбург, Россия

Нами был проведен анализ результатов оперативного лечения 13 больных с hallux valgus II степени, которым была выполнена мягкотканая коррекция вальгусной деформации I пальца стопы. Использовали модифицированную операцию McBride. Суть модификации заключается в использовании якорных

устройств для фиксации транспонированного сухожилия мышцы, отводящей большой палец стопы.

Целью настоящего исследования явилась клиническая оценка эффективности в ближайшем и отдаленном периодах модифицированной операции McBride с применением якорных фиксаторов. Также мы проводили опрос о субъективном отношении пациентов к изменению качества жизни в ближайшем послеоперационном периоде.

Все пациенты — женщины в возрасте от 34 до 43 лет. Оперативное лечение проводилось в клинике Екатеринбургского медицинского Центра. Средний срок наблюдения после операции составил 9,3 мес. Оценку отдаленного результата и субъективного отношения выполняли по четырехбалльной шкале (отлично, хорошо, удовлетворительно и неудовлетворительно).

С целью анализа полученных клинических результатов с данными других авторов, мы также рассматривали абсолютные величины углов вальгусной деформации первого пальца стопы до и после оперативного лечения. Для выяснения удовлетворенности качеством жизни в ближайшем послеоперационном периоде была специально разработана анкета, состоящая из 5 пунктов. Статистическая обработка данных проводилась на персональном компьютере, с использованием стандартного пакета программ Statistica (5,0).

Проведенное исследование показало, что выполняемая нами операция, позволила снизить угол

вальгусного отклонения первого пальца стопы, улучшить внешний вид стопы. Более чем в 80 % наблюдений пациенты были удовлетворены косметическим результатом и быстрым восстановлением трудоспособности. Полученные результаты выгодно отличают эту методику от применявшейся ранее остеотомии первой плюсневой кости как по клиническому эффекту, так и по комфортности течения послеоперационного периода.

РЕАБИЛИТАЦИЯ БОЛЬНЫХ ПОСЛЕ ЭНДОПРОТЕЗИРОВАНИЯ СУСТАВОВ НИЖНИХ КОНЕЧНОСТЕЙ

Жирнов В.А., Василькин А.К.

ФГУ «Российский научно-исследовательский институт травматологии и ортопедии им. Р.Р. Вредена Минздравсоцразвития», г. Санкт-Петербург, Россия

Весь курс восстановительного лечения мы разделяем на 2 периода:

1. Ранний послеоперационный период (до 15 дней после операции);
2. Поздний послеоперационный (реабилитационный) период.

Из физиотерапевтических воздействий в раннем послеоперационном периоде с целью профилактики гнойных осложнений назначаем 3–5 процедур ультравысокочастотной (УВЧ) терапии или магнитотерапии, либо ультрафиолетовых облучений (УФО) области швов, для профилактики пневмонии –

вибромассаж грудной клетки. С целью укрепления мышц применяем ЭС мышц конечностей: на здоровой стороне начинаем на 3–5 день после операции, на оперированной – после снятия швов.

Через 2–3 недели после операции для улучшения трофики тканей применяем магнито-лазерную терапию, а также инфракрасное излучение. Через 4–5 недель назначаем тепловые, а также водолечебные процедуры – озокерито-парафиновые аппликации, лечебные ванны и подводный душ-массаж (ПДМ).

В большой степени реабилитации больных способствует массаж. При двусторонних дегенеративных изменениях в суставах нижних конечностей начинаем с массажа неоперированной конечности (с 3–5 суток). После снятия швов назначаем массаж оперированной конечности, при этом используем щадящие, негрубые массажные приёмы, которые не должны вызывать у пациента неприятных ощущений.

Решающее значение для восстановления нарушенных функций организма играет лечебная физкультура (ЛФК). С 1-х суток после операции разрешаем больным садиться с использованием надкроватной рамы, осуществлять движения во всех суставах здоровой и голеностопном суставе больной ноги, выполнять дыхательные упражнения, проводить изометрические сокращения мышц бедра и ягодицы сначала на здоровой, с 3–5 дня – на оперированной стороне. После стихания болей в ране начинаем пассивные, а затем – активные движения в коленном и тазобедренном суставах оперированной

конечности. С целью обучения пациентов сознательному контролю и управлению двигательными функциями конечностей включаем в программы лечения метод биологической обратной связи (БОС).

С 5 по 10 сутки нужно научить больных удерживать конечность на весу, а также отводить её. При эндопротезировании тазобедренного сустава следует предупредить о необходимости избегать приведения и внутренней ротации ноги из-за возможности вывихивания головки эндопротеза. На 7–10 сутки разрешаем переворачиваться на живот для профилактики сгибательной контрактуры в оперированном суставе. В эти же сроки заставляем больных вставать с постели и обучаем ходьбе на костылях. При имплантации эндопротеза на костном цементе больные с первых дней после операции начинают частично нагружать оперированную конечность, доводя нагрузку до полной к концу месяца. При бесцементной, но прочной фиксации эндопротеза, ходьбу с опорой на костыли, слегка приступая на ногу, разрешаем на 7–10 день с постепенным доведением нагрузки к концу третьей недели до 50 % веса тела.

Основной задачей позднего послеоперационного периода (с 3-й недели после операции) является максимальное восстановление нарушенных функций организма и подведение двигательной активности и качества жизни к преморбидному фону. В этом периоде основное внимание следует уделять обучению правильной ходьбе и восстановлению навыков самообслуживания,

чтобы как можно лучше подготовить пациента для возвращения в привычную для него обстановку, к исходному уровню его активности.

ПРИМЕНЕНИЕ МАЛОИНВАЗИВНЫХ МЕТОДИК ЛЕЧЕНИЯ НЕОСЛОЖНЕННЫХ ПЕРЕЛОМОВ НИЖНИХ ГРУДНЫХ И ПОЯСНИЧНЫХ ПОЗВОНКОВ НА БАЗЕ ТЮМЕНСКОГО ТРАВМАТОЛОГО – ОРТОПЕДИЧЕСКОГО ЦЕНТРА

Жупанов А.С., Сергеев К.С., Паськов Р.В., Базаров А.Ю., Фарйон А.О.

ГЛПУ «Тюменская областная клиническая больница № 2», Тюменский травматолого – ортопедический центр,

ГОУ ВПО «Тюменская государственная медицинская академия Росздрава», г. Тюмень, Россия

С 2004 по 2010 год с применением малоинвазивных методик выполнено 56 оперативных пособий при лечении оскольчатых переломов нижних грудных и поясничных позвонков без неврологического дефицита (тип AII, AIII, BI, BII по классификации AO/ASIF). Во всех случаях в виде костно–пластического и стабилизирующего материала был применен пористый TiNi. Бисегментарный спондилодез выполняли при взрывных переломах, моносегментарный – при оскольчатых переломах с разрушением одной из замыкательных пластинок тела позвонка. В случаях повреждения типа B, когда имело место разрушение двух колонн позвоночного столба, выполняли передне–задний спондилодез. При повреждениях AII и AIII спондилодез пористым TiNi в 7

случаях комбинировали с вентральным шурупно–стержневым фиксатором (система «Antares»), в 9 случаях – с пластиной (системы «Vintage», «Z – plate»).

Для уменьшения травматичности операции разработан способ малоинвазивного внебрюшинного передне-бокового спондилодеза с применением имплантата из пористого TiNi. Для его осуществления использовали оригинальные устройства: ретрактор [Пат. РФ 58329] и устройство для малоинвазивной установки имплантата [Пат. РФ 88535]. Данная методика успешно применена при малоинвазивном ретроперитонеальном доступе к телам LII - LIV позвонков у 17 пациентов и левостороннем торакотомном доступе к телам ThXI - LI позвонков у 20 пациентов. В зависимости от характера повреждения, тип AII наблюдался у 6 пациентов (16,2 %), AIII – у 12 (32,4 %), BI – у 11 (29,8 %) и BII – у 8 пациентов (21,6 %).

С целью снижения травматичности дорзального этапа стабилизации поврежденного ПДС транспедикулярный остеосинтез позвоночника выполняли по оригинальной методике [Пат. 2320286 РФ]. Предлагаемый способ остеосинтеза позвоночника предусматривает выполнение симметричных разрезов в местах проекции дальнейшего введения транспедикулярных винтов, с каждой стороны относительно задней срединной линии тела.

Предлагаемый малоинвазивный способ был выполнен у 19 пациентов с переломами нижних грудных и поясничных позвонков (ThXI – LIV) в комбинации с

передним малоинвазивным спондилодезом при переломах BI – у 1 пациентов (57,9 %), BII – у 8 пациентов (42,1 %).

Результат лечения оценен у 31 пациента в период от 1 года до 3 лет после операции по критериям С.Т. Ветрилэ с соавт. [С.Т. Ветрилэ, А.А. Кулешов, 2004]. Потери достигнутой коррекции кифотической деформации превышающей 5° ни у одного пациента не наблюдали. Появление неврологического дефицита ни у одного пациента не возникло. Необходимости в конверсии малоинвазивного оперативного вмешательства в традиционное не было.

Хороший результат лечения при использовании малоинвазивных методик был получен у 93,5 % пациентов (n=29), удовлетворительный у - 6,5 % (n=2). Неудовлетворительных результатов лечения не наблюдали. Состоятельный спондилодез был получен у всех оперированных пациентов с изученным отдаленным результатом лечения.

Малоинвазивные методики позволили выполнить адекватную стабилизацию поврежденного ПДС, снизить травматичность операции и уменьшить косметический дефект, достичь качественно нового уровня хирургического лечения пациентов с оскольчатыми неосложненными переломами позвонков нижней грудной и поясничной локализации.

СПИРАЛЬНАЯ КОМПЬЮТЕРНАЯ ТОМОГРАФИЯ ПРИ ПЕРЕЛОМАХ ПРОКСИМАЛЬНОГО ОТДЕЛА ПЛЕЧЕВОЙ КОСТИ

Забавская О.А., Шарифуллин Ф.А., Похващев Д.П., Клюквин И.Ю., Филиппов О.П.

НИИ СП им. Н.В.Склифосовского, г. Москва, Россия

Переломы проксимального отдела плечевой кости составляют 4-5 % от всех переломов, основную часть (более 55 %) больных составляют лица трудоспособного возраста, что обеспечивает актуальность медико-социальной проблемы лечения этих пациентов, в том числе, возможности и необходимости хирургического вмешательства.

На основании ретроспективного анализа данных по отдаленным результатам лечения пациентов с переломами проксимального отдела плечевой кости были выработаны следующие показания к оперативному лечению: переломы хирургической и анатомической шейки плеча со смещением отломков и ротацией; переломы с интерпозицией отломков мышцами, сухожилиями и костными фрагментами, а также переломо-вывихи головки плеча. В зависимости от вида перелома по классификации AO/ASIF использовались разные фиксаторы. Таким образом, для принятия решения о тактике ведения пациента необходима своевременная и полноценная диагностика перелома. Была поставлена задача определения возможностей спиральной компьютерной томографии (СКТ) при данной патологии, поскольку этот метод отличается высокой скоростью

исследования и разрешающей способностью с определением не только качественных, но и количественных параметров.

За 2007 - 2009 годы СКТ проводилась 69 пациентам НИИ СП им Н.В. Склифосовского для уточнения характера перелома и положения костных отломков при переломах проксимального отдела плечевой кости на спиральных компьютерных томографах «HiSpeed Zx/i» и «HiSpeed CT/e» фирмы «General Electric».

Методика СКТ заключалась в выполнении 2-х томограмм в прямой и боковой проекциях и прицельного исследования выбранной области в спиральном режиме. Оптимальными были приняты следующие параметры: коллимация слоя 2 мм, интервал реконструкции – 1 мм, шаг спирали (pitch) - 1,5, размер матрицы 512, период вращения - 1 сек, режим BONE с применением функции автоматической регулировки анодного тока, что уменьшало лучевую нагрузку при сохранении хорошего качества изображений. Данные параметры обеспечивали получение качественных изображений в аксиальных срезах и реформаций во фронтальной и сагиттальной плоскостях, а также в трехмерном изображении, что позволило более достоверно определить наличие и локализацию отломков, направление их смещения, угол ротации, наличие компрессии губчатого вещества головки плеча. Длительность исследования составляла около 10 секунд, что давало возможность избежать артефактов от изменения положения конечности на мультипланарных реконструкциях.

Оскольчатые внутрисуставные переломы головки и хирургической шейки со смещением отломков от 4 до 11 мм были выявлены у 27 пациентов, со смещением до 4 мм – у 22, внесуставные оскольчатые переломы дистальнее шейки плечевой кости со смещением отломков от 5 до 8 мм – у 8, переломо-вывихи головки плеча – у 11 пострадавших, изолированный перелом большого бугорка плечевой кости – у одного больного. Компрессия губчатого вещества головки плечевой кости (создающая дополнительную нестабильность сегмента при остеосинтезе и повышающая риск развития такого осложнения, как асептический некроз головки плеча) была выявлена в 11 наблюдениях. С учетом полученных данных были успешно прооперированы 32 пациента.

Установлено, что основное преимущество метода СКТ заключается в возможности своевременной оценки вида перелома, в том числе по классификации AO/ASIF, уточнения трехмерного положения отломков с количественной оценкой их смещения, а также диагностики состояния губчатого вещества головки плечевой кости, что важно для определения тактики ведения пациента, необходимости оперативного вмешательства и его планирования, оценки эффективности лечения в динамике.

СКОЛИОЗ И НЕЙРОФИБРОМАТОЗ

Зайдман А.М., Завьялова Е.Л., Михайловский М.В., Суздалов В.А.

ФГУ «Новосибирский научно-исследовательский институт травматологии и ортопедии им. Я.Л. Цивьяна Росмедтехнологий», г. Новосибирск, Россия

Цель. Исследовать патогенетические механизмы формирования деформаций позвоночника при нейрофиброматозе.

Материалы и методы. Структурные компоненты позвоночника, полученные в ходе коррекции деформации от 15 детей с III-IV степенью сколиоза на почве нейрофиброматоза, исследованы морфологическими, электронно-микроскопическими и молекулярно-генетическими методами.

Результаты. Этиологическим фактором формирования деформации позвоночника при нейрофиброматозе является мутация в клетках ганглиозной пластинки гена NF-1. Миграция клеток, несущих мутантный ген в одну из зон склеротома приводит к активации онкогена и интенсивной пролиферации хондро-, остео- и фибробластов в пластинке роста, межпозвонковом диске и теле позвонка. В связи с тем, что мутация затрагивает самые ранние стадии эмбриогенеза, становление дефинитивных структурных компонентов позвоночника как костной, так и хрящевой ткани в патологически измененных зонах не происходит.

Патогенетическим механизмом деформации позвоночника при нейрофиброматозе является генетически обусловленная асимметрия роста. Продолженный рост – адекватная пролиферация, дифференцировка и остеогенез в генетически интактной зоне и нарушение функции роста в патологически измененной зоне (мутация гена NF-1) являются причиной асимметрии роста и формирования деформации позвоночника. Продолженный процесс деформации позвоночника (модуляция) после оперативного вмешательства объясняется как пролиферацией хондро- и фибробластов в теле позвонка и межпозвонковом диске, так и нарушением остеогенеза. Наличие двух форм деформаций позвоночника (идиопатической и дистрофической), по-видимому, является результатом разной степени экспрессивности гена NF-1.

ИЗМЕНЕНИЕ ПРОЦЕССОВ ПЕРЕКИСНОГО ОКИСЛЕНИЯ ЛИПИДОВ У БОЛЬНЫХ С ТРАВМАТИЧЕСКИМИ ПОВРЕЖДЕНИЯМИ КОЛЕННОГО СУСТАВА НА ФОНЕ ВНУТРИСУСТАВНОЙ ОЗОНОТЕРАПИИ

Захватов А.Н., Алмакаев Р.Р., Сафонов В.Ю.

ГОУ ВПО «Мордовский государственный университет им. Н.П. Огарева», г. Саранск, Россия

При закрытых травматических повреждениях коленного сустава развивается асептическое воспаление, расстройства микроциркуляции, приводящие к тканевой гипоксии, тяжелым метаболическим нарушениям сустава

и активизации процессов липопероксидации. Повышение уровня продуктов перекисного окисления липидов, оказывающих токсическое действие на ткани сустава, приводит к повреждению всех клеточных компонентов и внеклеточного матрикса и способствует усилению реактивного воспаления в травмированном суставе.

Цель работы. Оценить динамику параметров перекисного окисления липидов (ПОЛ) и состояния антиоксидантной защиты (АОЗ) у больных с травматическими повреждениями коленного сустава при применении внутрисуставной озонотерапии после артроскопии.

Материалы и методы. Под наблюдением находились 106 больных с травматическими повреждениями коленного сустава, проходившие лечение в травматологическом отделении Мордовской республиканской клинической больнице в период 2007-2009 гг.

В зависимости от проводимого лечения пациенты были разделены на две группы, сопоставимые по характеру повреждения. Больным I группы проводилось традиционное лечение. Больным II группы в комплексе с традиционной терапией проводилось внутрисуставное введение озоно-кислородной смеси через день в объеме 20 мл в концентрации озона на выходе из аппарата 5 мг/л. Курс лечения состоял из 5 инъекций.

Оценка состояния ПОЛ и АОЗ у пациентов проводилась при поступлении в стационар и на 15 сутки лечения с помощью методов индуцированной

хемилюминесценции на приборе биохемилюминометре БХЛ-06.

Результаты исследования. При поступлении у больных с травматическими повреждениями коленного сустава активность свободнорадикальных процессов (I max) увеличилась на 53,2 % (P<0,001) по отношению к должным величинам. В смещении свободнорадикального статуса в сыворотке крови важную роль сыграло угнетение антиоксидантных механизмов, об этом свидетельствует увеличение уровня светосуммы индуцированной биохемилюминесценции сыворотки крови у обследованных групп (S) на 77,82 % (P<0,001) по сравнению с показателями контроля. При этом угол tg2α увеличился на 65,79 % (P<0,001), что свидетельствует о значительном снижении скорости нормализации свободнорадикальных процессов.

При традиционном лечении на 15 сутки при посттравматическом артрите в сыворотке крови показатель I max достоверно не изменялся относительно данных при поступлении (P_1>0,05). Отмечалась тенденция к увеличению параметров S и tg2α, что говорит о снижении антиоксидантной активности у больных и приводит к истощению антиоксидантных систем и развитию каскадных окислительных реакций.

Внутрисуставная озонотерапия в комплексе лечения больных с травматическими повреждениями коленного сустава на 15 сутки приводила к уменьшению показателя I max на 19,12 % (P_1<0,01), светосуммы S - на 27,69 %

(P_1<0,001) и показателя tg2α - на 23,81 % (P_1<0,001) соответственно, относительно данных при поступлении.

Таким образом, у больных с травматическими повреждениями коленного сустава при поступлении наблюдалось повышение интенсивности процессов ПОЛ и угнетение антиоксидантной системы. Использование в комплексной терапии внутрисуставного введения озоно–кислородной смеси оказывало корригирующее влияние на процессы перекисного окисления липидов и антиоксидантную активность по сравнению с традиционным лечением.

ЛЕЧЕНИЕ БОЛЬНЫХ С ПЕРЕЛОМАМИ КОСТЕЙ ГОЛЕНИ В УСЛОВИЯХ ТРАВМАТОЛОГИЧЕСКОГО ПУНКТА

Збуржинский А.В., Антониади Ю.В.

МУ ЦГКБ № 24, г. Екатеринбург, Россия

За последние годы в современном урбанизированном обществе наблюдается неуклонный рост скелетной травмы. В частности, переломы костей голени занимают, по данным ряда авторов, до 30 % от общего числа травм скелета. Подавляющее большинство пациентов с данной патологией являются лицами трудоспособного возраста, ведущими активный образ жизни и работающими в самых различных отраслях современной трудовой сферы.

Целью работы является определение оптимального способа лечения при переломах диафизов и метадиафизов костей голени.

Материалы и методы. В нашей работе мы провели анализ группы больных, проходивших амбулаторное лечение после выписки из травматологических отделений МУ ЦГКБ № 24 г. Екатеринбурга за 2 года. Общее количество больных с переломами голени различной локализации за данный период составило 1100 человек.

Для подробного анализа мы отобрали группу в 30 человек с однотипными закрытыми косопоперечными переломами диафиза и метадиафиза голени, пролеченные разными методами. Из них гендерное соотношение составило: мужчины - 18, женщины - 12. Средний возраст - 39 лет. Все пациенты заняты в различных областях трудовой деятельности. Эти пациенты были разделены на три подгруппы по способу лечения.

Первая: 10 человек. Консервативный метод лечения. Метод фиксации – гипсовая повязка до в/3 бедра. Средний срок фиксации – 122 дня. После снятия гипсовой повязки разрешена нагрузка. Средние сроки временной нетрудоспособности – 143 дня.

Вторая: 10 человек. Пациенты, пролеченные методом накостного остеосинтеза. Средний срок фиксации в гипсе после операции – 14 дней. Начало нагрузки на конечность через 8 недель после операции, при условии полного восстановления объема движений в смежных суставах. Средний срок временной нетрудоспособности – 135 дней.

Третья: 10 человек. Больные, пролеченные методом закрытого интрамедуллярного остеосинтеза. Начало нагрузки на конечность – с первых дней после операции. К 14 суткам после выполнения оперативного

вмешательства фактически во всех случаях полностью восстановлен объём движений в смежных суставах. Средний срок временной нетрудоспособности составил 86 дней

Результаты и обсуждение. Предварительный анализ результатов лечения больных с переломами голени способом гипсовой фиксации, накостного остеосинтеза и методом закрытого интрамедуллярного остеосинтеза с блокированием позволяет отметить, что применение более современной технологии позволяет сократить длительность оперативного приема, а, следовательно, тяжесть оперативного вмешательства, избежать применения дополнительной фиксации, рано активизировать пациентов, значительно сократить длительность пребывания больных в стационаре и в более короткие сроки вернуть пациента к труду.

Все результаты лечения больных также оценивались и по шкале SF-36. По совокупности результатов можно сделать заключение, что пациенты третьей подгруппы в целом дали более высокую оценку, чем пациенты 1 и 2 подгрупп соответственно.

Выводы. Применение методики закрытого интрамедуллярного остеосинтеза с блокированием при переломах диафизов и метадиафизов костей голени позволяет значительно сократить (в 1,5 раза), сроки временной нетрудоспособности, осуществить стабильную фиксацию повреждения и раннюю реабилитацию больного.

ОТДАЛЕННЫЕ РЕЗУЛЬТАТЫ ЛЕЧЕНИЯ БОЛЬНЫХ ИДИОПАТИЧЕСКИМ СКОЛИОЗОМ МЕТОДОМ ВНУТРЕННЕЙ ТРАНСПЕДИКУЛЯРНОЙ ФИКСАЦИИ (ПО ДАННЫМ ОПРОСНИКОВ)

Зейналов Ю.Л.

г. Баку, Азербайджан

Введение. Предыдущее столетие, по мнению профессора К.Р. Мишеля (Франция, 1996) позволило достичь больших успехов в некоторых разделах травматологии и ортопедии, к которым отнесена и хирургия позвоночника. Тем не менее, анализ литературы свидетельствует о том, что громадное количество исследований, касающихся лечения сколиоза, не решило всех проблем, связанных с рецидивами после оперативного лечения и функциональными результатами. Достаточно широко в настоящее время применяются транспедикулярные способы фиксации позвоночника при устранении сколиотической деформации, в том числе и наружная транспедикулярная фиксация. Внутренняя транспедикулярная фиксация в последние десять лет развивается достаточно быстро и находит активное применение в клинической практике, поскольку результаты лечения, приводимые в литературе, в том числе и с использованием для анализа специальных опросников, говорят о достаточно высокой эффективности данного метода.

Цель исследования. Изучить эффективность и отдаленные результаты применения внутренней

транспедикулярной фиксации при лечении больных сколиозом путем опроса с использованием специальных анкет.

Материал и методы. Для оперативного лечения 40 больных сколиотической болезнью различной степени тяжести применена система внутренней транспедикулярной фиксации (Vertebra Stabilization System Ø 5,5-6,35) фирмы OIM (Турция). Среди пациентов преобладали девушки в возрасте 15-23 лет (83 %). Для изучения результатов лечения были применены клинический, рентгенологический методы исследования и опросники.

Результаты и обсуждение. У 14 больных угол сколиоточеcкой деформации составлял 40-60º, у 20 - 60-100º и у шести пациентов был больше 100º. У трех больных выполнена двухэтапная операция, у 37 - одноэтпная. Результаты лечения показали, что потери коррекции через год после операции не было. Отдаленные результаты лечения были изучены в срок от одного до двух лет. Для изучения отдаленных результатов, кроме клинического осмотра и рентгенографии позвоночника, был использован один из опросников, предложенный научной Ассоциацией сколиоза (**Scoliosis Research Society's Scoliosis Patient Questionnaire).** Опросник содержал 30 вопросов к пациентам, на которые они отвечали в виде анкеты. Вопросы касались боли, деформации позвоночника, возможности заниматься работой по дому, профессиональной деятельностью, внешнего вида, принятия обезболивающих препаратов и

т.д. Опросники были разосланы 30 пациентам в возрасте от 18 до 24 лет, которые были оперированы более года назад. На вопрос: «Как можно охарактеризовать боль, испытываемую Вами за последние 6 месяцев?» 15 % респондентов ответили «Легкая», 5 % - «Умеренная», 80 % считают, что боль в спине их не беспокоит. Важным был вопрос: «Ограничивает ли состояние Вашей спины возможности выполнять работу по дому?» «Редко» - ответили 5 % больных, «Иногда» - 95 % пациентов. На вопрос: «Каков Ваш текущий уровень активности на работе/в школе?» «Нормальный» - ответили 90 % пациентов, 25 % от нормы – 5 % больных, 50 % от нормы – 5 %. Внешний вид имеет немаловажное значение в оценке результатов лечения, поэтому больным был задан вопрос: «Как Вы выглядите в одежде?», на что 45 % больных ответили «Очень хорошо», 50 % - «Хорошо», «Удовлетворительно» - 5 %. Все больные ответили, что после лечения они стали более уверенными во взаимоотношениях с окружающими. На вопрос: «Хотели бы Вы снова также пролечиться при подобном состоянии?» «Конечно, да» ответили 100 % пациентов. С учетом всех полученных данных отдаленные результаты лечения у 95 % больных расценены как отличные и хорошие, у 5 % - как удовлетворительные.

РЕАБИЛИТАЦИЯ ПРИ СОЧЕТАННЫХ ПОВРЕЖДЕНИЯХ У ДЕТЕЙ

Золотова Н.Н.

Педиатрический медицинский институт, г. Ташкент, Узбекистан

Реабилитационная терапия при тяжелой черепно–мозговой травме с повреждением конечностей у детей направлена на восстановление функции нервной и двигательной системы.

Целью реабилитации была определенная стабилизация клинической картины. Эти мероприятия начинались в условиях стационара и продолжались в поликлиниках по месту жительства. Как показали наши наблюдения (214 пострадавших), стабилизация нарушенных функций в результате сочетанной травмы у детей происходила в сроки от 6 месяцев до 1 года. В связи с этим требовалось повторные курсы целевой реабилитации в течение этого периода. Лечение проводили амбулаторно, при необходимости с госпитализацией в травматологические, нейрохирургические стационары или в реабилитационные центры. ЛФК, массаж и физиотерапевтические процедуры положительно влияли на функциональное состояние поврежденных конечностей и центральную нервную систему. Через 1-2 недели после выписки из стационара ребенок повторно осматривался травматологом и невропатологом поликлиники и только ими решался вопрос о возможности посещения детского учреждения. Рекомендовалось освобождение от занятий физкультуры,

физических нагрузок и переутомлении в школе на год. При наличии выраженных двигательных и интеллектуальных расстройств предлагалось детям домашнее обучение или временный перерыв в учебе. При проведении комплекса лечебно-восстановительных мероприятий достигался максимальный эффект в лечении каждого конкретного ребенка. Дальнейшие повторные курсы лечения носили характер поддерживающей терапии для закрепления полученных результатов. У больных с тяжелой черепно-мозговой травмой для устранения осложнений со стороны головного мозга на постгоспитальном этапе рекомендовались: соблюдение режима отдыха, питания, воздерживаться от употребления солёной и горькой пищи, длительного пребывания под прямыми солнечными лучами и ограниченно сидеть перед экраном телевизора. В первое время - ограничение физических нагрузок и переутомления; один из противосудорожных препаратов (бензонал или фенобарбитал 0,05 и 0,1 г. в зависимости от возраста) в малых дозах в течение 1-2 месяцев в зависимости от данных ЭЭГ; для снятия сосудистого гипертонуса назначаются спазмолитические средства – папаверин или Но–Шпа по 1 – 2 мл. п/к или в/м течение 1 мес; с целью дегидратации применяется фуросемид или диакарб 2-3 недели; в течении первого года через каждые 3-4 месяца назначали рассасывающие, метаболические препараты, витамины группы В (В1, В6,В 12) от 0,5 до 1,0 в/м . На курс лечения 10 – 20 инъекций; восстановление функциональных нарушений ЦНС с назначением

седативной терапии (настойка корня валерианы из 6 г на 180 мл – по 5–15 мл 3 раза в день); десенсибилизирующей терапии (хлорид кальция 5% раствор по 5–15 мл в зависимости от возраста 3 раза в сутки, димедрол 0,001г на год жизни или супрастин в тех же дозах), поливитамины; биостимуляторы (алоэ, стекловидное тело, гумизоль) по 1–2 мл п/к. Курс лечения 2 – 3 недели; рассасывающей терапии (лидаза 32–64 ЕД) в/м . Курс лечения 10 – 15 инъекций.

В случаях выявления изменений в биоэлектрической активности головного мозга и микроциркуляторных нарушений мозгового кровообращения, назначали препараты, улучшающие реологию крови: трентал, ноотропные препараты (пироцетам,ноотропил 0,2 г.) от 1 до 3 табл.в день в зависимости от возраста. Курс лечения от 2–3 нед. до 2–6 месяцев; метаболические препараты (актовегин,солкосерил) по 1–2 мл в/м или в/в. Курс лечения 3–4 недели. В последующие 2-3 года при необходимости, медикаментозная терапия продолжалась каждые 6 месяцев. Назначаемые физиотерапевтические процедуры, направлены на восстановление функции головного мозга. Актуальным на данном этапе лечения являлось рассасывающее действие в зоне локализациии травматического очага, улучшение метаболизма и кровоснабжения мозга, оказание седативного и транквилизирующего действия на ЦНС. Физиотерапевтическое лечение включало в себя проведение электро,- свето, - теплолечения, массажа и лечебной физкультуры. Начиная с 4–6 недели от начала

заболевания назначались: электросон, частота импульса 10 – 15 Гц продолжительностью 20'-30', на курс 10–15 процедур, ежедневно; дарсенвализация головы и воротниковой зоны, продолжительностью от 5' до 7', на курс 10 процедур, ежедневно или через день; электрофорез по глазо-затылочной методике Бургиньона с сосудорасширяющими препаратами (дибазола, кавинтона, никотиновой кислоты, нош-пы), противовоспалительного (йодистого калия), седативного (натрия бромида, седуксена), рассасывающего действия (лидаза, ронидаза) действия, а также веществ улучшающих метаболизм мозговой ткани (глютаминовая, аскорбиновая кислоты, аминалон), плотность тока 0,03–0,05 мА/см² продолжительностью 12-15' на курс 10–12 процедур; гальванический воротник по Щербаку или электрофорез препаратов седативного, спазмолитического действия (эуфиллин, сульфат магния) на воротниковую зону. Сила тока от 1 до 5 мА продолжительностью 10-15', курс лечения 10 процедур ежедневно или через день.

Основным средством ЛФК были физические упражнения, которые обладали способностью активизировать деятельность организма, улучшать кровообращение и аэрацию крови, что благоприятно влияет на все органы, в том числе головной мозг, способствует повышению нервно-психического тонуса, благоприятно влияют на психику ребенка, усиливают функцию эндокринной системы, активизируя трофические процессы в организме. Занятия лечебной гимнастики включали упражнения по тренировке

вестибулярного аппарата (повороты и наклоны головы и туловища), упражнения на точность движений, внимание, равновесие, на координацию, упражнения на замедление или ускорение при ходьбе, при поражениях нижних конечностей – обучение навыку правильной ходьбы. Расширение двигательной нагрузки после тяжелой черепно-мозговой травме осуществляли постепенно и уровень общей физической нагрузки постепенно доводился до среднего.

Таким образом, восстановительное лечение, начатое в стационаре является его логическим продолжением на постгоспитальном этапе и проводится до тех пор, пока больной не вернется к активному образу жизни. Индивидуальный мониторинг каждого больного после перенесенной сочетанной травмы позволил достигнуть хороших и удовлетворительных результатов в 96 % случаев.

НАРУШЕНИЯ ФУНКЦИЙ НЕРВНО-МЫШЕЧНОГО АППАРАТА ПЛЕЧЕВОГО ПОЯСА У ПАЦИЕНТОВ С ЗАСТАРЕЛЫМ ПЕРЕЛОМО-ВЫВИХОМ ПЛЕЧЕВОЙ КОСТИ

Зубарева Т.В., Гюльназарова С.В., Мамаев В.И.

ФГУ «УНИИТО им. В.Д. Чаклина Росмедтехнологий», г. Екатеринбург, Россия

Цель. Изучить функционирование нервно-мышечного аппарата (НМА) плечевого пояса у больных с застарелыми переломо-вывихами проксимального конца плечевой кости.

Материалы и методы. Исследованы 22 пациента с монолатеральным застарелыми переломо-вывихами проксимального отдела плеча. Средний возраст пациентов был 54 года, срок давности травмы - 8 месяцев. У всех пациентов отмечался выраженный болевой синдром пораженной конечности по типу КРБС, ограничение функций плечевого сустава. Электронейромиография (ЭНМГ) мышц и нервов проведена с обеих сторон: интактной (И) и травмированной (Т). Определяли биоэлектрическую активность (БЭА) мышц плечевого пояса: m. supraspinatus, m. deltoideus, m. biceps brachii, m. triceps dex et sin (2-3 повтора). Оценивались: максимальная и средняя амплитуды, частота БЭА, коэффициент асимметрии (КА) между сторонами. Проведена стимуляционная ЭНМГ периферических нервов n. suprascapularis, n. axillaris, n.musculocutaneus, n. radialis (в области подмышечной впадины и в точке Эрба). Проанализированы параметры: амплитуда и площадь М-ответов, концевые латентности, скорость проведения импульса (СПИ). Статистическая обработка результатов проведена в Exel. Исследование выполнено на электронейромиографе «Нейромиан» фирмы МЕДИКОМ.

Результаты и обсуждения. При анализе результатов ЭМГ мышц плечевого пояса пациентов выявлена значительная асимметрия между сторонами, наиболее выраженная между m. deltoidei, КА=3,36±0,51. Средняя амплитуда БЭА m. deltoidei с И-стороны 808±94,51мкВ, с Т-стороны – 352±6,38мкВ, т.е выявлено снижение на 56 %. Аналогично: средняя частота БЭА m. deltoidei на И-

стороне - 174±6,78 Гц и на Т-стороне - 114±13,3 Гц, т.е. снижение на 34 %. Асимметрия между m. biceps br - КА=2,42±0,44. Средняя амплитуда БЭА m. biceps br. с И-стороны 699±82,65 мкВ, Т-стороны – 434±67,13 мкВ, т.е снижение на 38 %. Средняя частота БЭА m. biceps br. И-стороны - 167±5,46 Гц и Т-стороны - 126±9,04 Гц, т.е. снижение на 15 %. Асимметрия между m.triceps - КА=2,31±0,35. Средняя амплитуда БЭА m. triceps с И-стороны - 602±66,73 мкВ, с Т-стороны – 362±32,50 мкВ, т.е. снижение на 40 %. Средняя частота БЭА m. triceps 199±13,37 Гц и 167±15,97 Гц, т.е. снижение на 16 %. Наименьшая асимметрия выявлена между m. supraspinatus, КА=1,48±0,11. Средняя амплитуда БЭА m.supraspinatus с И-стороны - 415±69,15 мкВ, с Т-стороны – 360±60,17 мкВ, т.е отмечено снижение на 13 %. Средняя частота БЭА m. supraspinatus: на И-стороне - 98±8,01 Гц и на Т-стороне - 71±7,49 Гц, т.е. снижение на 28 %.

Клинически у всех обследованных больных наблюдались признаки плечевой плексопатии, которые были подтверждены ЭНМГ периферических нервов. Самое значительное снижение М-ответа зафиксировано при исследовании n. axillaris. Так, если с И-стороны амплитуда была 6,53±0,52 мВ, то с Т-стороны - 3,09±0,33 мВ. Значит, с пораженной стороны аксонопатия n. axillaris 47 %.

Почти одинаковое снижение М-ответов зафиксировано у n. musculocutaneus и n. radialis. Амплитуда М-ответа с И-стороны n.musculocutaneus была 6,99±0,38 мВ, а с Т-стороны - 4,21±0,52 мВ, т.е.

аксонопатия составила 60 %. Амплитуда М-ответа n.radialis с И-стороны была в точке Эрба 11,25±1,05 мВ, с Т-стороны - 6,64±0,95 мВ, а в области подмышечной впадины соответственно 10,19±0,73 мВ и 6,49±0,82 мВ. Таким образом, аксонопатия n. radialis составила в т.Эрба 59 %, а в подмышечной впадине 64 %. На Т-стороне СПИ по лучевому нерву была ниже на 7 %, чем на интактной: 95±5,42 м/с и 102±6,42 м/с.

Минимальное снижения М-ответа зарегистрировано у n. suprascapularis: с И-стороны амплитуда М-ответа была в среднем 6,12±0,82 мВ, а с Т-стороны – 5,89±0,95 мВ. Латентности во всех случаях не выходили за границы нормы.

Таким образом, при застарелых переломо-вывихах плеча главным образом страдает подключичная часть плечевого сплетения, его задний и латеральный пучки, и мышцы, иннервированные ими, особенно m. deltoidei.

НЕВРОЛОГИЧЕСКИЕ ОСЛОЖНЕНИЯ У БОЛЬНЫХ С ЗАСТАРЕЛЫМ ВЫВИХОМ ПЛЕЧА

Зубарева Т.В., Гюльназарова С.В., Мамаев В.И.

ФГУ «УНИИТО им. В.Д. Чаклина Росмедтехнологий»,
г. Екатеринбург, Россия

Цель. Исследовать состояние нервно-мышечного аппарата (НМА) плечевого пояса у пациентов с застарелыми вывихами плеча.

Материалы и методы. Исследовано 27 пациентов с данной патологией. Средний возраст больных составил 47 лет, давность травмы в среднем – 5 месяцев. У всех

больных отмечалось резкое ограничение движений и нарушение функции поврежденной верхней конечности, болевой синдром. Методом электронейромиографии (ЭНМГ) определена биоэлектрическая активность (БЭА) мышц плечевого пояса: m. supraspinatus, m. deltoideus, m. biceps brachii, m. triceps dex et sin. Оценивались максимальная и средняя амплитуды, частота БЭА, коэффициент асимметрии (КА) между сторонами. Выполнена стимуляционная ЭНМГ периферических нервов: n. suprascapularis, n. axillaris, n. musculocutaneus, n. radialis (в точке Эрба). Проанализированы параметры ЭНМГ: концевые латентности, амплитуда, и площадь М-ответов. ЭНМГ была выполнена на аппарате «Нейромиан» фирмы МЕДИКОМ. Статистическая обработка результатов сделана в Exel.

Результаты и обсуждения. У каждого пациента проведено сравнение функций мышц плечевого пояса с обеих сторон, КА в норме составил 1-1,25. По результатам ЭМГ наиболее выраженная асимметрия зафиксирована между m. deltoideus (КА=2,49±0,21) и m. biceps br. (КА=2,40±0,37). Найдена средняя амплитуда БЭА m. deltoideus на здоровой стороне, которая была 853±70,41 мкВ, а на пораженной стороне - 435±48,09 мкВ, т.е. на стороне вывиха произошло снижение амплитуд на 49 %. Средняя частота БЭА m. deltoideus на здоровой стороне составила 181±5,50 Гц, на стороне вывиха - 123±9,51. Следовательно, снижение частоты на стороне вывиха на 32 %. Найдена средняя амплитуда БЭА m. biceps br. на здоровой стороне - 942±90,57 мкВ, а на стороне вывиха -

518±51,02 мкВ. Следовательно, на пораженной стороне отмечено снижение амплитуд на 45 %. Рассчитана средняя частота БЭА m. biceps br. на интактной стороне - 178±4,79 Гц и на поврежденной - 150±8,06 Гц, т.е. наблюдается снижение частот БЭА на 16 %. Таким образом, несмотря на почти одинаковую асимметрию между дельтовидными и двуглавыми мышцами, именно m. deltoideus при вывихах плеча страдает больше, чем m. biceps br.

Менее выраженные изменения БЭА отмечены между m. triceps: КА=1,87±0,37. Средняя амплитуда БЭА с интактной стороны была 760±72,47 мкВ, со стороны вывиха – 548±67,37 мкВ, т.е. отмечено снижение амплитуд на 28 %**.** Средняя частота БЭА со здоровой стороны 238±10,53 Гц, со стороны вывиха – 177±12,03 Гц, т.е. снижение частот на 26 %. Наименьшая асимметрия наблюдалась между m. supraspinatus (КА = 1,51±0,11): разница по средним амплитудам была 18 %, а по частоте - 30 %.

При стимуляционной ЭНМГ исследовали периферические нервы и выявили наиболее выраженную аксонопатию n.axillaris – 40 % от нормы. Амплитуда М-ответа на здоровой стороне была 9,33±0,72 мВ, на стороне вывиха - 3,65±0,53 мВ. При обследовании n. musculocutaneus аксонопатия на пораженной стороне составила 66 %. Амплитуда М-ответа на здоровой стороне - 7,20±0,43 мВ, на стороне вывиха - 4,77±0,45 мВ. При стимуляции n. radialis в точке Эрба зафиксирована аксонопатия в среднем 67 %, при этом амплитуда М-

ответа на здоровой стороне - 13,98±1,00 мВ, на пораженной – 9,30±0,73мВ. Скорость проведения импульса (СПИ) по лучевому нерву на интактной стороне - 117±4,74м/с, со стороны вывиха - 106±5,05 м/с, т.е разница СПИ между сторонами – 10 %. М-ответы при стимуляции n.suprascapularis отличались между сторонами незначительно: амплитуда М-ответа на здоровой стороне – 5,16±0,77 мВ, на пораженной – 4,09±0,52 мВ, т.е. различия М-ответов между сторонами – 20 %. Латентности М-ответов у всех исследованных нервов на здоровой и травмированной сторонах не выходили за границы нормы.

Таким образом, при застарелых вывихах плеча у всех пациентов на стороне поражения отмечена выраженная аксонопатия n. axillaris и зафиксировано снижение функций всех мышц плечевого пояса. Данная патология была выявлена лишь в поздние сроки из-за манифестации клиники вывиха плечевой кости.

СТАБИЛИЗАЦИЯ ПОВРЕЖДЕННОГО ПОЗВОНОЧНО-ДВИГАТЕЛЬНОГО СЕГМЕНТА ПРИ ПОЗВОНОЧНО-СПИННОМОЗГОВОЙ ТРАВМЕ НИТИНОЛОВЫМИ ФИКСАТОРАМИ

Зуев И.В. [1], Давыдов Е.А. [1], Мушкин А.Ю. [2]

[1]ФГУ «Российский научно-исследовательский нейрохирургический институт им. проф. А.Л. Поленова Росмедтехнологий»,

[2]ФГУ «Санкт-Петербургский научно-исследовательский институт фтизиопульмонологии Росмедтехнологий», г. Санкт-Петербург, Россия

Повреждения позвоночника и спинного мозга, в силу относительно высокой частоты и инвалидизации пострадавших, по праву требуют пристального внимания нейрохирургов. Разнообразие оперативных доступов, используемых фиксирующих и стабилизирующих приспособлений не дают возможности составить цельное преставление об адекватности хирургического лечения пациентов в зависимости от вида и локализации повреждения, дать сравнительную оценку его результатам.

Материал и методы. В период 2001-2007 гг. оперировано 212 больных с повреждениями позвоночника и спинного мозга в сроки от 1 суток до 2 лет после травмы с использованием различных методов стабилизации. Преобладающее большинство пациентов 156 (74,3 %) - люди молодого и среднего трудоспособного возраста от 17 до 45 лет. В анализируемой группе пострадавших имелся различный уровень, вид и степень повреждения

позвоночника и спинного мозга. Так, повреждение шейного отдела позвоночника диагностировали у 125 больных (59,0 %), грудного – у 32 (15,1 %), грудо-поясничного перехода – у 24 (11,3 %) и пояснично-крестцового – у 31 (14,6 %) пациента. Повреждение позвоночника с нарушением функции спинного мозга выявлено у 146 (69,9 %) больных, с корешковыми расстройствами – у 23 (10,8 %). У остальных 43 (20,3 %) обследованных нарушения функции спинного мозга не отмечалось.

При вмешательствах на шейных (CII-CVII) позвонках выполнялся передний корпородез ячеистыми титановыми имплантатами. Одновременно или вторым этапом в ряде случаев выполнялась и задняя фиксация металлоконструкциями из нитинола. Для стабилизации грудного и поясничного отдела позвоночника использовалась задняя декомпрессия спинного мозга с установкой транспедикулярной конструкции и/или фиксаторов из нитинола.

Анализ результатов хирургического лечения показал, что исходы травмы позвоночника и спинного мозга зависят от тяжести травмы, наличия сочетанных повреждений, возраста пострадавших, локализации повреждения, применяемых методов лучевой диагностики, от своевременности оперативного вмешательства. А также, что заслуживает особого внимания, от правильного избрания методик стабилизации позвоночника и последующего комплекса лечебных мероприятий.

При травме шейного отдела позвоночника хорошее восстановление выявлено у 56 (44,8 %) оперированных, удовлетворительное - у 27 (21,6 %), без перемен - у 35 (28,0 %). Умерли 7 (5,6 %) пострадавших. В случаях повреждения грудного отдела позвоночника хорошие результаты наблюдались у 17 (53,1%) пострадавших, удовлетворительные - у 8 (25 %) и без перемен - у 7 (21,9 %). У больных с переломами грудо-поясничного перехода хорошие результаты отмечались у 9 (37,5 %), удовлетворительные - у 7 (29,2 %), без перемен - у 8 (33,3 %) больных. У 13 (41,9 %) пациентов с переломом пояснично-крестцового отдела получены хорошие результаты, удовлетворительные - у 10 (32,3 %) и без перемен - у 8 (25,8 %).

Заключение. Оценивая результаты хирургического лечения, можно утверждать, что закрытая позвоночно-спинномозговая травма значительно чаще встречается у лиц молодого и среднего, т.е. наиболее трудоспособного возраста и сопровождается большой (до 33,3 %) инвалидизацией пострадавших. Отмечен высокий уровень летальных исходов (5,6 % случаев) при травме шейного отдела позвоночника и спинного мозга. Менее продолжительными и менее травматичными были операции с применением нитиноловых фиксаторов.

ОПЕРАТИВНАЯ ТАКТИКА ПРИ ЛЕЧЕНИЕ ПАТОЛОГИЧЕСКИХ ПЕРЕЛОМОВ ПОЗВОНОЧНИКА НА ФОНЕ ОСТЕОПОРОЗА С ПРИМЕНЕНИЕМ ДИНАМИЧЕСКИХ ФИКСАТОРОВ

Зуев И.В. [1], Давыдов Е.А. [1], Мушкин А.Ю. [2]

[1]ФГУ «Российский научно-исследовательский нейрохирургический институт им. проф. А.Л. Поленова»,

[2]ФГУ «Санкт-Петербургский научно-исследовательский институт фтизиопульмонологии Росмедтехнологий», г. Санкт-Петербург, Россия

Хирургическое лечение больных с патологическими переломами позвонков на фоне общего остеопороза всегда сопряжено с определенными трудностями, поскольку применение традиционных и распространенных методов фиксации невозможно из-за низкой плотности костной структуры позвонков.

Актуальность проблемы хирургического лечения этих больных возросла за последние два десятилетия, что связано с относительным увеличением продолжительности жизни и повышением качества диагностики данного вида патологии среди населения.

Под нашим наблюдением находилось 56 больных с патологическими переломами позвонков на фоне общего остеопороза. Среди них было 40 женщин (71,4 %) и 16 мужчин (28,6 %). Ведущими причинами остеопороза являлись эндокринные нарушения, последствия длительной гормональной терапии, нарушения обмена кальция. Большинство пострадавших находилось в

возрасте старше 60 лет – 17 (30,4 %). В возрастных группах от 45 до 50 лет и от 50 до 55 лет было по 14 пациентов (по 25 % соответственно), 55-60 лет – 11 (19,6 %) пациентов.

Чаще всего локализация патологических переломов позвонков была выявлена у наших пациентов на грудном уровне - у 39 (69,6 %), на поясничном уровне – у 10 (17,9 %) и переломы на грудо-поясничном уровне обнаружены у 7 (12,5 %) пациентов.

У 40 (71,4 %) пациентов переломы позвонков были компрессионные изолированные (на одном уровне), у 7 (12,5 %) – компрессионно-оскольчатые, также на одном уровне, у 9 (16,1 %) пострадавших были компрессионные переломы на двух и трех уровнях.

Показаниями к оперативному лечению являлись: не купируемый и выраженный болевой синдром, наличие компрессии нервно-сосудистых образований позвоночного канала, грубые кифотические деформации, резко нарушающие функции позвоночника, необходимость ранней активизации пациента из-за сопутствующих заболеваний.

Тактика оперативного лечения заключалась в следующем. При компрессионных переломах I и II степени одного позвонка выполнялся задний спондилодез динамическими фиксаторами (ДФ) из нитинола.

При переломах с выраженной клиновидной деформацией (компрессионный перелом III степени) одного позвонка выполняли дополнительно передний корпородез костью или ячеистыми титановыми

имплантатами (ЯТИ), в отдельных случаях проводилась вертебропластика костным цементом.

После проведения оперативного вмешательства наблюдали следующую динамику неврологических расстройств у больных с осложненными повреждениями: у 3 пациентов (5,3 %) имело место кратковременное, преходящее нарастание неврологической симптоматики, у 6 (10,7 %) - не отмечено какой-либо динамики, у 30 (53,6 %) - получили частичный, а у 17 (30,4 %) - полный регресс неврологических нарушений. Практически у всех пострадавших в послеоперационном периоде снизилась выраженность болевого синдрома или он совсем исчез.

Заключение. Внедрение динамических фиксаторов из нитинола в хирургию позвоночника, позволяет расширить показания к хирургическому лечению больных с патологическими переломами позвонков на фоне общего остеопороза и использовать его преимущества у лиц пожилого и старческого возраста, даже на фоне тяжелой сопутствующей патологии; повысить анатомо-функциональные результаты лечения; сократить сроки пребывания в стационаре и общие сроки медицинской реабилитации, значительно снизить частоту осложнений и риск операций.

ПОВТОРНЫЕ ОПЕРАЦИИ У БОЛЬНЫХ С ДЕГЕНЕРАТИВНО-ДИСТРОФИЧЕСКИМИ ЗАБОЛЕВАНИЯМИ ПОЯСНИЧНОГО ОТДЕЛА ПОЗВОНОЧНИКА

Зуев И.В. [1], Давыдов Е.А. [1], Мушкин А.Ю. [2]

[1]ФГУ «Российский научно-исследовательский нейрохирургический институт им. проф. А.Л. Поленова»,

[2]ФГУ «Санкт-Петербургский научно-исследовательский институт фтизиопульмонологии Росмедтехнологий», г. Санкт-Петербург, Россия

Цель. Улучшение результатов хирургического лечения при повторных операциях на поясничном отделе позвоночника у больных с дегенеративно-дистрофическими заболеваниями позвоночника (ДДЗП) путем совершенствования хирургической тактики.

Материал и методы. Проведен анализ хирургического лечения 86 пациентов с дегенеративно-дистрофическими заболеваниями поясничного отдела позвоночника, которым выполнены повторные операции. Клинические симптомы были представлены люмбалгией и корешковым болевым синдромом. Синдром конского хвоста имел место у 24 больных (27,9 %), а у 8 (9,3 %), он носил абортивный характер. Нарушение чувствительности (от легкой гипестезии до анестезии) отмечено у 72 (83,7 %) пациентов, а моторной функции – у 66 (76,7 %). Ограничение дистанции безболезненной ходьбы выявлено у 49 (57 %) больных. При лучевых методах диагностики, включая МРТ миелографию (28 исследований) компрессия одного корешка была

подтверждена у 29 (33,7 %) пациентов, двух корешков на одном уровне – у 13 (15,1 %), а в 44 (51,2 %) случаях процесс носил распространенный характер.

Результаты. Повторные операции выполнены в сроки от 1 до 3 лет после предыдущего хирургического вмешательства. Модифицированная ламинэктомия произведена в 57 (66,3 %) случаях, когда имели место наиболее тяжелые, полирадикулярные поражения. В остальных 29 (33,7 %) наблюдениях, при монорадикулярных поражениях, выполнена модифицированная гемиламинэктомия. Для укрепления задних структур после повторно оперированных позвоночно-двигательных сегментов (ПДС) выполняли динамическую стабилизацию позвоночника нитиноловыми конструкциями.

Причина операций у 45 (52,3 %) была вторичная фиброзная компрессия. Сочетание эпидурального фиброза с рецидивом ГМПД отмечено у 10 (11,6 %) больных. Фиброз с врожденными формами стеноза позвоночника выявлен в 6 (7 %) случаях, причем в 2, уровень операции не совпадал с уровнем стеноза, являвшегося причиной болевого синдрома. Рубцовые изменения с дегенеративным стенозом отмечены в 22 (25,6%) наблюдениях. У 2 (2,3 %) больных со спондилолистезом причина компрессии была дужка смещенного позвонка, а у 1 (1,2 %) пациентки, помимо ГМПД, удаленной при первой операции, осталась нераспознанной компрессия разорванной и деформированной желтой связки.

Катамнез проведен в сроки от 1,5 до 7 лет. Отличным результатом (39 (45,4%) пациентов) считали полный регресс болевого синдрома, улучшение биомеханики позвоночника, полное восстановление мышечной силы и всех видов чувствительности, включая отсутствие тазовых расстройств. Они были оперированы в течении 1 года с момента предыдущей операции. Хороший результат достигнут у 24 больных (27,9 %). Под ним подразумевали уменьшение болевого синдрома, восстановление мышечной силы до 75–85 %, частичный регресс чувствительных расстройств, восстановление функции тазовых органов. Эти больные оперированы в сроки от 1 года до 1,5 лет. К удовлетворительным результатам отнесено 18 (20,9 %) пациентов. У них имелась умеренная неврологическая симптоматика с частичным восстановлением функции тазовых органов. Отсутствие динамики выявлено у 5 (5,8 %) больных, ранее перенесших 4–5 вмешательств и оперированных повторно позднее 2 лет после последней операции.

Выводы:

1. Полноценное обследование больных с целью уточнения причин «синдрома оперированного позвоночника», а также раннее повторное вмешательство позволяют существенно улучшить результаты хирургического лечения.

2. Модифицированная ламинэктомия является обоснованным и технически адекватным хирургическим вмешательством при повторных операциях по поводу ДДЗП поясничного отдела позвоночника.

3. Больным, оперированным по поводу ДДЗП с признаками нестабильности позвоночника, целесообразно производить динамическую стабилизацию пораженного ПДС.

ЧРЕСКОСТНЫЙ ОСТЕОСИНТЕЗ ПО ИЛИЗАРОВУ В ЛЕЧЕНИИ ПАЦИЕНТОВ С РЕВМАТОИДНЫМ ПОЛИАРТРИТОМ

[1]Зырянов С.Я., [1]Нальгиев А.Х., [1]Фадиенко Г.Р., [2]Зырянов С.С.

[1] ГЛПУ ТО «Областная клиническая больница № 2», г. Тюмень, Россия

[2] ФГУ «Российский научный центр «Восстановительная травматология и ортопедия» им. академика Г.А. Илизарова Росмедтехнологий» г. Курган, Россия

Лечение больных с ревматоидным полиартритом - одна из сложнейших проблем современной медицины. Несмотря на достигнутые за последние годы успехи в терапии пациентов с данной патологией, ортопедическое направление медицинской реабилитации больных необходимо совершенствовать, к которому относится, на наш взгляд, более широкое внедрение метода Г.А. Илизарова.

В ОКБ №2 г. Тюмени метод оперативного лечения больных с ревматоидным полиартритом с применением чрескостного остеосинтеза мы применяем с 2005 года. Выполнены операции: сочетание тотальной синовкапсулэктомии коленных суставов с дозируемой их разгрузкой и ранней функцией в аппарате Илизарова, а

также с коррекцией оси сегментов и устранением подвывихов (8 наблюдений), артродезы при фиброзном анкилозе голеностопного сустава (10 наблюдений), трехсуставной артродез с устранением плоскостопия, подвывихов и вывихов фаланг также с применением аппарата Илизарова (7 наблюдений), в одном случае - артродез коленного сустава.

Предоперационную подготовку и послеоперационное консервативное лечение проводили в отделении ревматологии ОКБ №1, а для операции пациенты поступали в ортопедо-травматологическое отделение № 1 ОКБ №2.

После выполнения тотальной синовкапсулэктомии монтировали аппарат из шарнирно соединенных между собой внешних опор. Шарнирные функциональные узлы устанавливали с учетом клинического состояния сустава, определяемого при интрааркулярном вмешательстве, и рентгенологической картины. От этого же зависел выбор темпа и ритма осуществления функции суставов.

Сочетание методов оперативного лечения с применением аппарата Илизарова позволило осуществлять раннюю активизацию больных, облегчало послеоперационное ведение, а также создавало условия для профилактики послеоперационных осложнений.

Аппарат Илизарова обеспечивал дозированную разгрузку, стабилизацию, устранение подвывихов и раннюю функцию. Срок управляемой фиксации коленного сустава в аппарате Илизарова составлял три недели.

Коррекцию деформаций суставов осуществляли после выполнения кортикотомий через разрезы мягких тканей около одного сантиметра, при этом коррекционный разворот костных фрагментов производили по типу «метаплазии», величина которой определялась степенью подвывиха сегмента. Срок фиксации аппаратом Илизарова составлял в среднем 45 дней.

При деформациях плюсне-фаланговых и межфаланговых сочленений фиксацию костных фрагментов после кортикотомий осуществляли экстраартикулярным проведением спиц, что позволяло выполнять движения в суставах со второго дня после операции и производить их управляемую разгрузку.

В ближайшем послеоперационном периоде и в отдаленные сроки отмечалось улучшение общего состояния пациентов, нормализиция температуры, уменьшение или устранение болевого синдрома, снижение СОЭ до 50 % от показателей до операции.

Сочетание тотальной синовкапсулэктомии и метода Илизарова, по нашему мнению, является оптимальной тактикой при оперативном лечении ревматоидного полиартрита.

Таким образом, разработанные нами малотравматичные методики коррекции биомеханической оси конечности и анатомической оси сегментов, в том числе околосуставных деформаций, устранение вывихов и подвывихов, осуществляемых одновременно с ранней функцией суставов и функциональной нагрузкой на

конечности, в условиях регулируемой динамической разгрузки пораженных сочленений позволяют значительно улучшить ортопедический статус пациентов и - при своевременно выполненных операциях - уменьшить количество больных, нуждающихся в эндопротезировании.

Важной особенностью в улучшении результатов лечения больных с ревматоидным полиартритом в настоящее время является информирование ревматологов о новых методиках ортопедо-хирургической помощи пациентам с данной патологией.

ЛЕЧЕНИЕ ПЛОСКОСТОПИЯ ПРИ ВРОЖДЕННЫХ АНОМАЛИЯХ РАЗВИТИЯ МЕТОДОМ ИЛИЗАРОВА

[1]Зырянов С.С., [1]Солдатов Ю.П., [2]Зырянов С.Я.

[1] ФГУ «Российский научный центр «Восстановительная травматология и ортопедия» им. академика Г.А. Илизарова Росмедтехнологий» г. Курган, Россия

[2] ГЛПУ ТО «Областная клиническая больница № 2», г. Тюмень, Россия

Наибольший вклад в решение проблемы лечения больных с плоскостопием при врожденной патологии на уровне мировой ортопедии, несомненно, внесли работы Г.А. Илизарова с соавт. (1967), А.М. Аранович (1980). Г.А. Илизаров в 1974 году впервые предложил осуществлять остеотомию пяточной кости для ее удлинения с образованием клиновидного регенерата. С.Я. Зырянов совместно с Г.А. Илизаровым в 1982 году предложил производить артродез подтаранного сустава с

образованием клиновидного и (или) трапециевидного регенерата подтаранного сочленения. Это были разработки новых методик, которые были внедрены в I ортопедическом отделении КНИИЭКОТ в начале 80-х годов.

В данной работе изучены результаты лечения с применением усовершенствованных методик у 58 взрослых больных с врожденными аномалиями развития стоп, которым произведено устранение плоско-вальгусной деформации. В соответствии с классификацией плоскостопия, все пациенты имели III-IV степень уплощения продольного свода стопы (Зырянов С.Я., Зырянов С.С., 2006). У 87,9 % пациентов пяточная кость занимала вертикальное положение.

При дефектах таранной кости врожденной этиологии, когда нарушена конгруэнтность голеностопного сочленения, особенно в сочетании с порочным положением пятки и деформацией голени, что препятствует одномоментной адаптации артродезируемых поверхностей относительно друг друга, нами предложен способ реконструктивного артродеза для инкомпатибильных деформаций. После проведения спиц на голени, с учетом деформации последней, и фиксации их в кольцах аппарата Илизарова через наружный разрез дугообразной формы выполняли две остеотомии пяточной кости. Одну - через передний отдел данной кости с пересечением ее подошвенной части на уровне пяточной борозды с выпуклостью в проксимальном и заднем направлениях. Вторую - с выпуклостью в проксимальном

и переднем направлении, с иссечением хряща в ее задней суставной поверхности. Одновременно с этим остеотомировали пяточный бугор, отделяя участок прикрепления Ахиллова сухожилия (Способ реконструктивного артродеза голеностопного сустава при отсутствии таранной кости / С.Я. Зырянов (РФ).- Заявл. 30.03.94; Опубл. 27.02.97).

Кроме того, мы применяли V-образную остеотомию костей стопы, а также реконструктивный артродез Шопарова сустава (А.С. 1178430) с 1983 года, удлиняющий артродез подтаранного сустава с 1982 года (А.С. 1047467).

Во всех случаях деформация стопы была устранена, при этом пяточная кость низводилась из вертикального положения до нормализации угла Беллера.

Такие осложнения, как некроз мягких тканей в области оперативного доступа, прорезывание кожи около спиц, стойкий болевой синдром отсутствовали. Это доказывает, что для устранения плоско-вальгусной деформации стопы при врожденной аномалии развития методу Илизарова нет достойной альтернативы.

ОПЕРАТИВНАЯ КОРРЕКЦИЯ КОНСТИТУЦИОНАЛЬНОГО ПЛОСКОСТОПИЯ

[1] Зырянов С.С., [1] Солдатов Ю.П., [2] Зырянов С.Я.

[1] ФГУ «Российский научный центр «Восстановительная травматология и ортопедия» им. академика Г.А. Илизарова Росмедтехнологий» г. Курган, Россия

[2] ГЛПУ ТО «Областная клиническая больница №2», г. Тюмень, Россия

Общепринятое понятие «статическое плоскостопие» во многом дезориентирует ортопеда, так как в него включают различные по этиологии и патобиомеханике заболевания со сходным ортопедическим проявлением.

Сочетания сочленений 26 основных костей дистального сегмента нижней конечности обуславливают соответствующее многообразие нарушений формы стопы. При этом, несомненно, самой распространенной патологией и наиболее сложной для коррекции является плоско-вальгусная деформация.

Изучив этиопатогенез и патобиомеханику возникновения плоскостопия у 48 пациентов в возрасте от 15 до 76 лет, среди которых было 29 женщин, мы пришли к выводу, что одной из основных причин, обусловившей возникновение уплощения продольного свода стоп у лиц молодого возраста была дисплазия соединительной ткани (ДСТ), а у пациентов после 55-60 лет были инволютивные изменения в задней большеберцовой мышце, которые также были вызваны ДСТ. Как правило, эти больные имели избыточный вес, но патологические изменения в

стопах не были достоверно связаны с их профессиональной деятельностью и возникли в связи с возрастным фактором.

На основе изучения этиопатогенеза заболевания нами предложена классификация плоскостопия (Зырянов С.Я.,**Ошибка! Закладка не определена.** Зырянов С.С., 2006 г.).

КЛАССИФИКАЦИЯ ПЛОСКОСТОПИЯ

I. По этиологии:

Приобретенное плоскостопие:

1.Посттравматическое; 2. Последствия парезов и параличей.

Конституциональное плоскостопие:

1.Дисплазия соединительной ткани (ДСТ);

2. Инволютивное плоскостопие (ИП).

Врожденное плоскостопие:

1. Изолированная аномалия развития стопы, в том числе с аплазией или дефектами
отдельных костей;

2. Сочетание с деформациями вышерасположенных суставов и сегментов.

II. По степени выраженности плоскостопия, состоянию суставов
и патобиомеханике:

По уплощению продольного свода: до 140º - 1 степень; до 155º - 2 степень;

свыше 155º - 3 степень; стопа–«качалка» - 4 степень. Состояние поперечного свода: превышение нормального соотношения ширины заднего и переднего отделов стопы на 5-10 % - 1 степень; наличие «натоптыша» под

головками II и III плюсневых костей - 2 степень. По величине пронации пятки: свыше 7º - 1 степень; до 30º - 2 степень; свыше 30º - 3 степень. По величине абдукции переднего отдела: до 25º - 1 степень; от 25º - 2 степень; свыше 60º - 3 степень.

Ортопедический статус у больных с конституциональным плоскостопием характеризовался, кроме уплощения продольного (как минимум III степени) и поперечного сводов стопы, абдукцией переднего отдела 2-3 степени. Сила мышц, осуществляющих сгибание и разгибание в голеностопных суставах, а также малоберцовых была ослаблена до 4 баллов, при этом напряжение и функция m. tibialis posterior были не более 2 баллов. Пронация пятки составляла от 25^0 - 2 степени до 90^0 -третьей степени.

Дислокация в поперечном суставе предплюсны была менее выраженной, однако отмечалась во всех случаях. У всех пациентов были явления остеоартроза подтаранного и пяточно-кубовидного суставов II – III стадии, а в таранно-пяточно-ладъевидном сочленении - I – II стадии.

При выполнении компьютерных томограмм мы определяли величину поперечного смещения пятки по отношению к таранной кости, а также диагностировали степень поражения в области контакта вершины наружной лодыжки и наружной поверхности тела пяточной кости, так как именно в этой области наши пациенты испытывали наибольшие болевые ощущения, а это определяло характер оперативного вмешательства.

Для устранения порочного положения стопы мы выполняли, как правило, трехсуставной компрессионный артродез аппаратом Илизарова. У десяти больных нами осуществлено артродезирование подтаранного и пяточно-кубовидного суставов, в том числе и путем дистракции.

Таким образом, внедрение в практическую медицину разработанной нами классификации плоскостопия позволяет дифференцированно подходить к выбору тактики лечения пациентов с конституциональным плоскостопием.

ЛЕЧЕНИЕ ПАЦИЕНТОВ С ВАЛЬГУСНОЙ ДЕФОРМАЦИЕЙ ПЕРВОГО ПАЛЬЦА СТОПЫ МЕТОДОМ ЧРЕСКОСТНОГО ОСТЕОСИНТЕЗА

Иванов Г.П., Гохаева А.Н., Неретин А.С.

ФГУ «Российский научный центр «Восстановительная травматология и ортопедия» им. акад. Г.А. Илизарова Росмедтехнологий», г. Курган, Россия

Лечение больных с вальгусной деформацией первого пальца стопы остается актуальной проблемой в современной ортопедии. Ситуация обусловлена тем, что, наряду со значительной распространенностью заболевания (10-35 % среди всех статических деформаций стоп), при хирургическом лечении этой патологии даже при использовании самых распространенных методик неудовлетворительные результаты лечения колеблются в пределах 9-28 % (Баранова Т.С., 1988; Аржанникова Е.Е., 1991). Различные взгляды на патогенез вальгусной деформации первого пальца стопы и наличие

неудовлетворительных исходов лечения явились основанием для появления многочисленных методов коррекции данной деформации.

В РНЦ «ВТО» имени академика Г.А. Илизарова с 1999 по 2009 год пролечено 196 пациентов (319 стоп) с hallux valgus в возрасте от 12 до 68 лет. У 123 пациентов наблюдали двустороннюю патологию.

При лечении фиксированной формы вальгусной деформации первого пальца I степени у 39 пациентов (58 стоп) выполняли остеотомию дистального метафиза первой плюсневой кости с использованием компоновки аппарата в пределах I луча стопы. При устранении нефиксированной формы деформации I степени у 16 пациентов (25 стоп), нами использовалась компоновка аппарата, включающая две подсистемы: базовую - в проекции среднего отдела стопы и подсистему I луча стопы, состоящую из двух приставок с фиксированными на них спицами. Остеотомию первой плюсневой кости выполняли на уровне проксимального метафиза. В случае лечения hallux valgus II -III степени у 141 пациента (236 стоп) также формировали подсистему среднего отдела стопы, а для фиксации первого луча использовали три опоры и выполняли две остеотомии (на уровне обоих метафизов плюсневой кости). С целью профилактики рецидива деформации производили тенотомию сухожилия приводящей мышцы первого пальца и пластику капсулы первого плюснефалангового сустава в положении гиперкоррекции по предложенному нами варианту.

Средняя продолжительность фиксации стоп в аппарате составила у наших больных 49,2±4,5 суток. Сроки зависели от объема оперативного вмешательства, обусловленного степенью тяжести деформации, а также прослеживалась ее зависимость от возраста.

Общее число послеоперационных осложнений составило 17,9 % (57 случаев). Все они были устранены в процессе лечения и не повлияли на его окончательный результат. Осложнения, возникшие в сроки от двух месяцев после снятия аппарата составили 11,3 % (37 случаев). Среди них: ограничение функции первого плюснефалангового сустава (27 стоп), его анкилоз с болевым синдромом в семи случаях и асептический некроз головки первой плюсневой кости в трех случаях. Частичный рецидив деформации наблюдался в восьми случаях, что составило 2,5 %. Мы склонны объяснять это выбором методик лечения без учета всего патологического симптомокомплекса и техники остеосинтеза в период освоения технологий.

Для оценки результатов лечения использовали разработанную нами критериальную систему, включавшую субъективные данные и анатомо–функциональное состояние стопы.

Результаты лечения в ближайшие сроки - от 2 месяцев до 1 года - оценены как хорошие в 75,5 % случаев (241 стопа), удовлетворительные в 21,1 % случаев (67 стоп) и неудовлетворительные - в 3,4% случаев (11 стоп). При оценке результатов лечения 162 стоп (50,7 % случаев) в отдаленные после лечения сроки процент хороших

результатов составил 67,3 % (109 стоп), удовлетворительных - 29,6 % (48 стоп), неудовлетворительных - 3,1% (5 стоп).

Таким образом, приведенные данные позволяют нам сделать вывод о целесообразности использования метода чрескостного остеосинтеза при лечении hallux valgus как наиболее оптимального способа восстановления пространственного положения костных сегментов стопы, улучшения ее косметического вида, а также правильного распределения нагрузки на опорную поверхность переднего отдела стопы.

ПРИМЕНЕНИЕ МЕТОДА ЧРЕСКОСТНОГО ОСТЕОСИНТЕЗА ПРИ ЛЕЧЕНИИ КОСОЛАПОСТИ У ДЕТЕЙ ШКОЛЬНОГО ВОЗРАСТА

Иванов Г.П., Шихалева Н.Г., Неретин А.С.

ФГУ «Российский научный центр «Восстановительная травматология и ортопедия» им. акад. Г.А. Илизарова Росмедтехнологий», г. Курган, Россия

Врожденная косолапость занимает одно из первых мест среди заболеваний опорно-двигательного аппарата. Ее частота составляет от одного до 10 случаев на тысячу новорожденных, вызывая много споров у врачей по поводу этиологических и патогенетических аспектов заболевания, а также эффективности консервативного и оперативного методов лечения (Ю.И. Ежов, О.А. Баталов, А.В. Мельгунов, 2000).

В РНЦ «ВТО» им. акад. Г.А. Илизарова с 1999 по 2009 г. пролечено 145 пациентов (158 стоп) с врожденной

косолапостью в возрасте от 7 до 18 лет. Из них детей от 7 лет до 13 лет – 69 человек (81 стопа), в возрасте 14 -18 лет – 76 (77 стоп). Мы составили примерный план оперативных вмешательств у детей школьного возраста, разделив всех пациентов на две возрастные группы: от 7 до 12 и от 13 до 18 лет.

При I степени деформации у пациентов в возрасте от 7 до 12 лет и у пациентов в возрасте от 13 до 18 лет с деформацией стопы без укорочения показано консервативное лечение.

Для определения тактики оперативного лечения использовали классификацию С.С. Беренштейна (1983).

У всех пациентов было проведено стандартное вмешательство на мягких тканях включающее в себя выполнение подкожной ахиллотомии, капсулотомии плюсне-фаланговых суставов и плантотомии с последующим наложением аппарата Илизарова на голень и стопу с фиксацией пальцев.

Пациенты в возрасте от 7 до 12 лет. При наличии деформации стопы II степени особенность заключалась в постепенном устранении деформации в послеоперационном периоде. У пациентов с деформацией стопы III – IV степени дополнительно выполняли остеотомию среднего отдела стопы и пяточной кости.

При костной форме врожденной косолапости после устранения деформации конечности выполняли трехсуставной артродез стопы.

Пациенты в возрасте 13-18 лет. Данную группу пациентов мы разделили на две подгруппы в зависимости от имеющегося укорочения стопы или его отсутствия.

Деформация стопы без укорочения. У пациентов с косолапостью II степени осуществляли одномоментное устранение деформации стопы посредством трехсуставного артродеза или производили постепенную коррекцию за счет остеотомии костей стопы. В случаях с деформацией III-IV степени устраняли деформацию постепенно. Затем, не снимая аппарата, выполняли трехсуставной артродез стопы.

Деформация стопы с ее укорочением. У пациентов с I-II степенью было выполнено постепенное устранение деформации сегмента и удлинение за счет остеотомии костей среднего отдела стопы и пяточной кости. Наличие у пациента деформации стопы III-IV степени было показанием к постепенному закрытому устранению деформации, после чего, не снимая аппарата, на этом же этапе производили трехсуставной артродез. На втором этапе лечения осуществляли удлинение стопы за счет остеотомий среднего и заднего отделов сегмента.

Для профилактики рецидива деформации стопы выполняли перемещение места прикрепления передней большеберцовой мышцы на наружный край стопы, а в случаях с отсутствием активной тыльной флексии для её усиления - перемещение места прикрепления задней большеберцовой мышцы на тыл стопы.

При сопутствующем укорочении голени производили ее удлинение по принятым методикам одновременно с устранением деформации стопы.

Ближайшие результаты лечения оценены у всех пациентов как хорошие в сроки от 2 до 9 месяцев, отдаленные – у 112 пациентов (77,67 %). Среди последних хорошие результаты лечения отмечены у 101 пациентов (69,7 %), удовлетворительные – у 39 (26,9 %) пациентов, неудовлетворительные результаты наблюдались у 6 пациентов (3,9 %). Критериями оценки служили данные рентгенологического, физиологического обследований, а также косметический результат лечения.

Таким образом, применение метода чрескостного остеосинтеза по Илизарову при лечении больных с врожденной косолапостью позволяет избирательно подойти к оперативной коррекции у детей в зависимости от возраста и степени деформации стопы, что, в сочетании с оптимальным послеоперационным ведением, способствует достижению хорошего результата лечения и минимизирует вероятность рецидива деформации.

ПУТИ УЛУЧШЕНИЯ РЕЗУЛЬТАТОВ ПЛАСТИКИ ДЕФЕКТОВ КОСТЕЙ РАЦИОНАЛЬНЫМ ПЛАНИРОВАНИЕМ ТАКТИКИ ЛЕЧЕНИЯ

Игнатьев А.Г., Ковалева А.В., Горынин Г.Л., Козловский И.В., Толстиков И.И., Медведев А.Н.

УХМАО-Югры «Окружная клиническая больница», г. Ханты-Мансийск,

Сургутский государственный университет, г. Сургут, Россия

Достижения современной травматологии и ортопедии несомненны. В то же время остается актуальной и не всегда легко решаемой проблема замещения дефектов костей. Имеются в виду дефекты костей самого разного генеза – костная онкология, постостеомиелитические дефекты, посттравматические дефекты, врожденные и пр. Существуют различные подходы: выращивание дистракционного регенерата в аппарате внешней фиксации, замещение аутотрансплантатом, аллотрансплантатом, гомотрансплантатом, синтетическими материалами. Нет способа, который бы позволил уверенно гарантировать результат во всех клинических случаях.

Целью настоящего исследования авторы определили оптимизацию выбора способа костной пластики с учетом современных диагностических возможностей. Иначе говоря, каков он – оптимум диагностических процедур, который позволит гарантированно принять решение об оптимальном способе костнопластического пособия.

Наша клиника оснащена современным диагностическим оборудованием, что дает неплохие шансы на достижение поставленной цели.

Первая задача – определение размеров и формы дефекта с планирование объема резекции и пластики. Рутинно она решается вычерчиванием скиаграмм на рентгенограммах в 2-х или более проекциях. Легче и проще – при компьютерной томографии. Объем резекции и последующего замещения будут разниться в зависимости от избранной тактики оперативного лечения. Методом проб и ошибок авторы, кстати, убедились в малой информативности магнитно-резонансного исследования для решения этой задачи.

Вторая задача – установление необходимой степени опорности зоны пластического замещения кости. Сегодня вполне общепризнанно, что способ лечения, допускающий раннюю нагрузку, обеспечивает лучший функциональный результат, в сравнении с методами, требующими дополнительную внешнюю фиксацию. В случаях интрамедуллярного расположения очага с сохранением достаточной для опорности толщины кортикального слоя можно обойтись и простыми рассуждениями («выдержит - не выдержит»). Однако теоретические посылы и опыт подсказывают, что ответ на этот вопрос зачастую дает только математическое моделирование на основании компьютерных томограмм. Для адекватного решения этой проблемы привлекается специалист по прикладной математике, знакомый с особенностями моделирования в биомеханике. В

результате получаются четкие данные о необходимости учета опорности пластического материала.

Третья задача – оценка состояния питающих структур в области предстоящей пластики. В случае применения цементного спейсера вопрос лишен смысла, однако область применения последнего, как правило, ограничена случаями нерадикального лечения злокачественных новообразований костей. Расчет на последующую перестройку пластического материала должен учитывать состояние сосудов в области дефекта, проницаемость и проводимость мягких тканей и т.д. Интегральную оценку этого параметра осуществляют проведением микродиализа, который позволяет оценить ряд параметров внутритканевого обмена, прогнозировать адекватность кровообращения и тканевого обмена в зоне пластики. Ранее для решения этого вопроса авторами в ряде случаев применялась ангиография. Однако косвенный характер данных, получаемых этим способом, не вполне соответствует поставленным задачам. Фактически, ангиографическое исследование не дает нужной информации.

Комплексная оценка состояния области предстоящей костной пластики позволяет оптимально выбрать способ, наиболее уместный в каждом конкретном случае.

В клинике авторами в течение последних 2-х лет по представленному алгоритму выполнены костнопластические операции 42 пациентам в возрасте от 15 до 68 лет. По нозологии пациенты распределены следующим образом: доброкачественные

новообразования костей – 21, злокачественные опухоли костей – 4, 9 – с дефектами лучевой кости при импрессионных переломах в дистальном метаэпифизе, 4 пациента с преломами костей различных локализаций с дефектами в области перелома, постостеомиелитические дефекты – 4. Применялись различные способы фиксации – блокированный остеосинтез (10 случаев), пластины с угловой стабильностью винтов (9 случаев), в остальных случаях пластика не требовала усиления опорности. Способы костной пластики применялись также различные, они будут рассмотрены в отдельном исследовании. Во всех случаях удалось добиться опорности и ранней функциональности. Понятно, что говорить об окончательных исходах несколько преждевременно. Однако, по предварительным оценкам, во всех случаях, кроме злокачественных новообразований, поставленная цель была достигнута.

РЕПАРАТИВНОЕ КОСТЕОБРАЗОВАНИЕ ПРИ ЗАЖИВЛЕНИИ ПЕРЕЛОМА В УСЛОВИЯХ ЧРЕСКОСТНОГО ОСТЕОСИНТЕЗА И ВОЗДЕЙСТВИЯ ИНФРАКРАСНОГО ЛАЗЕРНОГО ИЗЛУЧЕНИЯ

Ирьянов Ю.М., Ирьянова Т.Ю., Дюрягина О.В., Ирьянова В.Н.

ФГУ «Российский научный центр «Восстановительная травматология и ортопедия» им. акад. Г.А. Илизарова Росмедтехнологий», г. Курган, Россия

Различные виды лазерной терапии широко используются в травматологии и ортопедии при лечении

повреждений опорно-двигательного аппарата. Вместе с тем, экспериментально-морфологические исследования в этой области немногочисленны, а работы, посвященные влиянию инфракрасного лазера на морфологию репаративного костеобразования при чрескостном остеосинтезе, практически отсутствуют, что свидетельствует об актуальности проблемы.

Цель работы - изучение морфологических особенностей репаративного костеобразования при заживлении перелома в условиях чрескостного остеосинтеза и воздействия низкоинтенсивного инфракрасного лазерного излучения.

Материал и методы исследования. Эксперименты выполнены на 16 половозрелых крысах линии Вистар в контрольной и опытной группах. У животных под общей анестезией моделировали поперечный перелом в средней трети диафиза большеберцовой кости и проводили операцию чрескостного остеосинтеза, используя разработанный нами минификсатор. Через 1 сутки после операции животных опытной группы подвергали воздействию низкоэнергетического импульсного инфракрасного лазерного излучения на лазерном терапевтическом аппарате «Узор-А-2К» (длина волны 0,89±0,02 мкм, частота импульсов 150 Гц). Сеансы облучения повторяли через 1 сутки, проводили их локально на затылочно-теменную область (для стимуляции гипоталамо-гипофизарной системы) и зону перелома, по 5 мин на каждый участок. Через 7 (3 сеанса лазерной терапии) и 14 (6 сеансов) суток после операции

животных эвтаназировали. Проводили рентгенографию оперированной кости, область перелома исследовали стандартными гистологическими методами, а также при помощи сканирующей электронной микроскопии и рентгеновского электронно- зондового микроанализа.

Анализ полученных данных свидетельствует, что процесс репаративного костеобразования при заживлении перелома в условиях чрескостного остеосинтеза под влиянием воздействия инфракрасного лазерного излучения протекает значительно активнее, чем в контрольной группе. Это проявляется в уменьшении выраженности воспалительного процесса, усилении микроциркуляции и фибриллогенеза. После сеансов лазеротерапии в регенерате отмечается интенсивный капиллярогенез, активируется биосинтетическая деятельность остеобластов, ускоряется компактизация новообразованной костной ткани, увеличивается степень ее зрелости. Это обеспечивает формирование костного регенерата и сращение отломков в более ранние сроки. Предполагаемый механизм терапевтического эффекта лазерного воздействия на регенерат кости обусловлен, главным образом, усилением репаративного ангиогенеза, а на клеточном уровне — активизацией клеточного метаболизма. Полученные данные доклинического эксперимента обосновывают целесообразность использования лазеротерапии при реабилитации больных и позволяют рекомендовать предложенный нами способ воздействия инфракрасного низкоэнергетического

лазерного излучения на ранних этапах лечения переломов в условиях чрескостного остеосинтеза.

ЗАЖИВЛЕНИЕ ПЕРЕЛОМА В УСЛОВИЯХ ЧРЕСКОСТНОГО ОСТЕОСИНТЕЗА И ВОЗБУЖДЕНИЯ ЛОКАЛЬНОГО ОЧАГА ОСТЕОГЕНЕЗА В КОНТРАЛАТЕРАЛЬНОЙ КОНЕЧНОСТИ

Ирьянов Ю.М., Ирьянова Т.Ю., Дюрягина О.В.

ФГУ «РНЦ «Восстановительная травматология и ортопедия» им. акад. Г.А. Илизарова Росмедтехнологий», г. Курган, Россия

Перспективы существенного улучшения результатов лечения больных с повреждениями и заболеваниями костей только путем совершенствования методов репозиции и фиксации костных отломков, по мнению ряда авторов, в настоящее время практически исчерпаны. В связи с этим использование методов клеточных технологий является одним из актуальных и перспективных экспериментально-клинических направлений в ортопедии и травматологии.

Цель работы – изучение особенностей заживления перелома в условиях чрескостного остеосинтеза и возбуждения локального очага остеогенеза в контралатеральной конечности.

Материал и методы исследования. Эксперименты выполнены на 16 половозрелых крысах линии Вистар в контрольной и опытной группах. У животных под общей анестезией моделировали поперечный перелом в средней трети диафиза большеберцовой кости и проводили

операцию чрескостного остеосинтеза, используя разработанный нами минификсатор (патенты №№ 87899, 87900). Через 7 суток у животных опытной группы в проксимальной трети диафиза контралатеральной большеберцовой кости осуществляли перфорацию кортикального слоя спицей диаметром 1 мм. Через 14 и 21 сутки после перелома у животных опытной и контрольной групп проводили рентгенологические и гистологические исследования области перелома. Регенераты изучали также при помощи сканирующей электронной микроскопии и рентгеновского электронно-зондового микроанализа.

Проведенные исследования показали, что под влиянием сформированного путем остеоперфорации локального очага остеогенеза в контралатеральной конечности процессы заживления поврежденной кости протекают более активно, чем в контрольной группе. Об этом свидетельствует анализ рентгенологических и морфологических данных, результатов электронно-зондового микроанализа, который показал более раннее образование регенерата в зоне повреждения, особенно выраженное с периостальной поверхности и в интермедиарном пространстве, усиление перестроечных процессов. Это приводит к более быстрому образованию зрелой, органотипически сформированной кости с развитой системой микроциркуляции, остеонов и наличием слоя компактной костной ткани по периферии. Возможный механизм стимулирующего эффекта остеоперфорации обеспечивается эндокринными и

паракринными путями воздействия, а также связан с существованием пула детерминированных и индуцибельных остеогенных клеток-предшественников, обладающих способностью к миграции, хоумингу и энграфтингу. Вследсвие этого создание дополнительных очагов костеобразования в анатомически удаленном от повреждения месте способно увеличить популяцию остеопродуцирующих клеток в зоне перелома и способствовать тем самым активизации процесса остеорепарации. Полученные данные позволяют рекомендовать данный сравнительно малоинвазивный способ оптимизации остеорепарации в условиях чрескостного остеосинтеза для применения в комплексе с другими методами консервативного и оперативного лечения перелома кости, особенно при вялотекущих репаративных процессах у пациентов зрелого, пожилого и старческого возраста, а также у ослабленных больных.

ХИРУРГИЧЕСКОЕ ЛЕЧЕНИЕ ПОВРЕЖДЕНИЙ ШЕЙКИ БЕДРА У ПОЖИЛЫХ

Исламов С.А., Никитин В.В., Файзуллин А.А., Соколова И.В.

ГОУ ВПО «Башкирский государственный медицинский университет Росздрава», г. Уфа, Россия

В последние несколько лет эндопротезирование всё чаще выполняется у пожилых пациентов с переломами шейки бедренной кости.

Проведен анализ историй болезни 67 больных с медиальными переломами шейки бедренной кости, при

лечении которых использовался остеосинтез. Пациенты находились на лечении в клинике травматологии и ортопедии на базе УГКБ 21. Также проведен анализ лечения 69 пациентов с медиальными переломами шейки бедренной кости при использовании эндопротезирования тазобедренных суставов. Сопутствующие повреждения были чаще отмечены у женщин. Большинство женщин с сопутствующими повреждениями имели перелом лучевой кости в типичном месте, переломы шейки плеча, что может свидетельствовать об остеопоротических изменениях костной ткани у женщин. Среди сопутствующих заболеваний у больных с медиальными переломами шейки бедренной кости преобладали заболевания сердечно-сосудистой системы и заболевания сосудов головного мозга. На наличие остеопороза, кроме рентгеновских данных, указывали в анамнезе переломы луча, лодыжек, позвоночника, изменения осанки, появление «вдовьего горба», ограничение движений в поясничном отделе позвоночника, дорсалгии. Медиальные переломы шейки бедра чаще наблюдались на фоне минимальной травмы. Все это свидетельствует о наличии остеопороза, что согласуется с данными литературы

Прослежены результаты 69 оперативных пособий по имплантации тазобедренных суставов при медиальных переломах шейки бедренной кости у пациентов старше 60 лет. Однополюсное эндопротезирование выполнено 24 больным. Следует отметить, что однополюсное протезирование выполнялось пациентам старшей

возрастной группы (средний возраст 78,4 года), соматический статус которых не позволял выполнить более обширное оперативное пособие, в остальных же наблюдениях предпочтение отдавалось тотальному эндопротезированию.

У 37 больных использовалось тотальное замещение тазобедренного сустава. При этом цементное эндопротезирование применено у 9, «гибридное» - у 13, бесцементное - у 15 пациентов. Цементная фиксация протезов применялась у больных с явлениями выраженного остеопороза. В работе использовались монополярные, биполярные и тотальные протезы. Изучение отдалённых результатов лечения этих больных показало, что пациенты довольны результатами операции, могут ходить без посторонней опоры или с палочкой, обслуживают себя самостоятельно. У больных старшей возрастной группы с выраженными остеопоротическими изменениями скелета хорошо зарекомендовало себя цементное эндопротезирование.

К сожалению, дооперационный период составил у нас в среднем 11 дней из-за организационных причин (приобретение за счет страховых компаний протезов), что у ряда больных сопровождалось пролежнями, а у двух больных – стрессовыми язвами.

Выводы:

1. Оптимальным методом лечения переломов шейки бедренной кости у пациентов пожилого возраста является тотальное эндопротезирование тазобедренного сустава, проводимое в кратчайшие сроки после травмы моно-

биполярным или тотальным протезом с ранней вертикализацией и мобилизацией пострадавших.

2. Нарушения консолидации синтезированных переломов шейки бедра и не синтезированных аддукционных переломов у пожилых людей, обусловлены дисбалансом гомеостаза костной ткани.

3. Остеосинтез медиальных переломов шейки бедренной кости у пациентов пожилого возраста сопровождается развитием ложных суставов шейки бедра, часто являющихся причиной летальности в ближайшие месяцы после травмы.

РЕАБИЛИТАЦИЯ ОРТОПЕДО-ТРАВМОТОЛОГИЧЕСКИХ БОЛЬНЫХ ПРИ ЛЕЧЕНИИ МЕТОДОМ УПРАВЛЯЕМОГО ЧРЕСКОСТНОГО ОСТЕОСИНТЕЗА ЗА РУБЕЖОМ

Исмайлов Г.Р.

Больница Милад, г. Тегеран, Иран

Разработанные академиком Г.А. Илизаровым и его учениками методики лечения ортопедо-травмотологических больных нашли широкое научно–клиническое применение и одобрены ведущими специалистами мира.

Данная работа основана на опыте лечения 4678 больных как с приобретенными (58,5 %), так и с врожденными (41,5 %) патологиями верхних и нижних конечностей с 2001 г. по настоящее время в Великобритании, Азербайджане и на Ближнем Востоке. 90 % больных ранее были неоднократно оперированны

традиционными в ортопедии и травматологии методами. У 29,4 % оперированных наблюдались осложнения в виде остеомелита костей сегментов, 23 % из которых находились в состоянии ремиссии. У 34,7 % наблюдались обширные кожно–мягкотканные рубцовые изменения, в том числе и спаянные с костью, как последствия травм, так и в результате оперативных вмешательств. 49 больным была предложена ампутация конечностей.

Применяемая комплексная система лечения методом чрескостного дистракционно–компрессионного остеосинтеза осуществляется благодаря жесткой фиксации костных фрагментов всех сегментов, возможности их дозированного разноплоскостного перемещения в послеоперационном периоде и основана на оригинальных приемах и технике оперативного вмешательства с использованием различных модификаций аппаратов внешней фиксации, исключая обширные рубцовые изменения ткани и воспалительные процессы. Данный метод допускает отказаться от различных видов трансплантантов, позволяет полностью устранить рецидивы патологий.

Применяемые способы оперативного лечения пациентов зависели от анатомо–функциональных и косметических нарушений сегментов опорнодвигательного аппарата. Срок прибывания в стационаре составляет в среднем 3 – 4 дня, а дальнейшее лечение проходило амбулаторно. Контроль в процессе лечения позволял своевременно устранить возникшие осложнения. Возможность использования аппарата

обеспечивала раннюю функциональную нагрузку на конечность, позволяла избежать остеопороз и скорое преобразование костного регенерата в костную ткань.

Результаты лечения прослежены в сроки от 1,5 месяца до 8,5 лет и оцениваются нами и больными как положительные: хорошие – 96 %; удовлетворительные – 4 %.

После проведения реконструктивно–востановительного лечения во всех случаях получены положительные результаты, доказывающие применяемость метода управляемого чрескостного остеосинтеза, обеспечивающего органотипическое востановление конечностей в более совершенной форме в мировой практической медицине.

РАННЕЕ ВОССТАНОВИТЕЛЬНОЕ ЛЕЧЕНИЕ БОЛЬНЫХ С ПЕРЕЛОМОМ ДИСТАЛЬНОГО МЕТАЭПИФИЗА КОСТЕЙ ПРЕДПЛЕЧЬЯ

Кавалерский Г.М., Петров Н.В., Аль-Шорман М., Бровкин С.В., Ченский А.Д., Калашник А.Д., Петрова Е.А.

ГОУ ВПО «Московская медицинская академия им. И.М. Сеченова, Росздрава», г. Москва, Россия

Несмотря на частоту переломов дистального метаэпифиза лучевой кости и большое количество предложенных как консервативных, так и оперативных методов лечения, число пострадавших с неудовлетворительными исходами ещё достаточно велико – от 18,36 до 45,4 % (Тагаив Н.Н., Conney W.P. и др.).

Часть плохих результатов связано с длительностью иммобилизации лучезапястного сустава, что, особенно у пожилых больных, приводит к образованию контрактур, ограничивающих функцию кисти.

Нами разработан метод оперативного лечения переломов дистального метаэпифиза костей предплечья у пожилых с помощью внеочагового остеосинтеза аппаратом Илизарова, позволяющий, наряду с точной репозицией и надежной фиксацией отломков, осуществлять раннюю реабилитацию. Данная методика использована при лечении 27 больных с переломом типа Коллеса и Смита в возрасте от 54 до 66 лет.

Аппарат состоит из 3-х полуколец. Спицы проксимального кольца проводятся через обе кости предплечья, промежуточного - через проксимальный отломок лучевой кости, дистального полукольца (одна спица) – через II-V пястные кости. В остром периоде осуществляется постепенная репозиция отломков.

После появления первых признаков консолидации (в среднем через 3 недели) через линию перелома дополнительно проводятся 2-е спицы с упорными площадками для создания встречно-боковой компрессии. Одновременно удаляется дистальная спица аппарата и начинается сначала пассивная, а затем - активная разработка движений в лучезапястном суставе, меж- и пястно-фаланговых суставах.

Как показали наши наблюдения, прочность фиксации, достигнутая при дополнительной фиксации спицами с упорными площадками в режиме компрессии,

достаточна для предупреждения вторичного смещения отломков на данном этапе лечения.

Полное восстановление движений в лучезапястном суставе в сроки до 5 недель после травмы достигнуто у 21 больного. Незначительные ограничения движений, не влияющие на функцию кисти, отмечены у 6 больных с раздробленными вколоченными переломами типа Коллеса.

Таким образом, предложенная методика реабилитационного лечения пострадавших с переломами дистального метаэпифиза лучевой кости даёт возможность у всех больных добиться восстановления функции лучезапястного сустава в короткие сроки после травмы, что позволяет нам рекомендовать данный метод к использованию в широкой травматологической практике.

ЛЕЧЕНИЕ ПОСТТРАВМАТИЧЕСКИХ ИНФИЦИРОВАННЫХ ДЕФЕКТОВ КОСТНОЙ И МЯГКИХ ТКАНЕЙ ГОЛЕНИ

Кавалерский Г.М., Петров Н.В., Арсомаков А.З., Бровкин С.В., Гаркави А.В., Калашник А.Д., Петрова Е.А., Целищева Е.Ю.

ГОУ ВПО «Московская медицинская академия им. И.М. Сеченова, Росздрава», г. Москва, Россия

Работа основана на анализе клиники и лечения 36 больных в возрасте от 22 до 45 лет с инфицированными дефектами костной и мягких тканей после тяжелых открытых (28 больных) и огнестрельных (8 пострадавших) переломов. Наличие дефекта мягких

тканей (до 28 кв. см) исключает использование общепринятых методов лечения, включая стандартный билокальный остеосинтез, который в условиях рубцового процесса ограничен в своем применении (Илизаров Г.А., Кавалерский Г.М., Петров Н.В. и др.).

Операция имеет несколько этапов. Сначала производилась радикальная некр-, секвестрэктомия, рана обрабатывалась раствором антисептика под давлением, осуществлялись вакуумирование и ультразвуковая кавитация. После этого накладывался аппарат Илизарова, производилась кортикотомия на уровне дистального метаэпифиза большеберцовой кости (билокальный остеосинтез по Илизарову) и осуществлялись различные мероприятия в зависимости от величины костного дефекта.

У наших больных дефект большеберцовой кости не превышал 3-7 см. Как показали наши наблюдения, недостатком билокального остеосинтеза в типичном исполнении при инфицированных костных дефектах является неизбежная подвижность промежуточного отломка при его дистракции, что, в ряде случаев, способствует рецидиву воспалительного процесса. Учитывая данное обстоятельство, были предложены следующие 2-е модификации билокального остеосинтеза:

1. Остеотомия в метаэпифизарной зоне сочетается с одномоментной компрессией основных отломков за счет временного укорочения конечности (29 больных с дефектом костной ткани до 4 см). При этом уменьшение

дефекта мягких тканей позволило ликвидировать его с помощью пластики местными тканями;

2. Остеотомия основного проксимального отломка большеберцовой кости в метаэпифизарно-диафизарной зоне производилась по типу «Z»-образной с низведением на аппарате Илизарова промежуточного фрагмента до контакта с дистальным основным отломком при костном дефекте в 5-7 см (7 больных). Образующийся при этом продольный дефект кости на проксимальном отломке заполняется пластинами деминерализированного костного аллотрансплантата (3 больных) или гранулами коллапана (4 больных). Эти препараты, как известно, обладают антибактериальной и остеогенной активностью. Оставшийся дефект мягких тканей ликвидировался с помощью комбинированной кожной пластики, сущность которой заключается в перемещении выкроенного рядом с дефектом кожного лоскута с подкожно-жировой клетчаткой на проксимальной питающей ножке. «Материнское ложе» замещается свободным кожным аутотрансплантатом, взятым с передней поверхности интактного бедра.

Известно, что нередко формирование костного регенерата происходит в обычные сроки, а в месте стыка промежуточного и основного отломков консолидации нет. Преимуществом предложенных методик заключается в контакте и в создании условий для консолидации основных отломков практически сразу после операции.

Таким образом, использование данных операций позволило получить положительный результат в 83,3 %

случаев (у 30 из 36 больных), что позволяет нам рекомендовать их для использования в медицинской практике специализированных отделений.

ТАКТИКА И ЛЕЧЕНИЕ БОЛЬНЫХ С МНОЖЕСТВЕННЫМИ ПЕРЕЛОМАМИ И ГНОЙНЫМИ ОСЛОЖНЕНИЯМИ

Казарезов М.В., Бауэр И.В., Королева А.М., Жиленко В.Ю., Рыбалко И.В., Экшаров А.Г.

Лечебно-оздоровительный научный центр,

Новосибирский государственный медицинский университет,

Государственная Новосибирская областная клиническая больница, г. Новосибирск, Россия

Наиболее опасными из травм являются множественные и сочетанные повреждения, которые наблюдаются в 5–12 % от общего числа повреждений, сопровождающихся гемодинамическими и другими патологическими проявлениями, ведущими к срыву адаптационных возможностей и протекающих с нарушением жизненноважных функций организма (В.В. Агаджанян, 2007). Как отмечает автор, «…врывается своими патогенными факторами в более или менее размеренный режим жизнедеятельности» и ведет к серьезным нарушениям жизненноважных органов и функций. Значительно ухудшаются условия защиты организма при гнойных осложнениях хотя бы в одном из поврежденных сегментов, и начинают ограничиваться

возможности оперативных вмешательств на костях поврежденных сегментов.

Под наблюдением с 1983 по 2009 г. находилось 19 больных с множественными переломами и гнойным осложнением. При встрече с такими пациентами в программе действий предусмотрено обязательное открытое вправление или сопоставление отломков, которое оказывалось невозможным из-за наличия острого гнойно-септического процесса в одном из поврежденых сегментов. Так, у 17 больных были переломы костей таза, бедра, обеих костей голени, надколенника. У двух из них наблюдался вывих бедра. Семь пациентов поступили с развившимся острым гонитом при открытом переломе надколенника и 9 - с острым остеомиелитом голени, у одного – остеомиелит предплечья, у одного – остеомиелит плеча. Все пациенты поступили в течение недели после травмы. Характерным для них было тяжелое состояние с воспалительной реакцией и активным гнойным очагом на одном из сегментов конечности и необходимость операции на одном из них. Эта проблема была решена путем использования принятой тактики, в схеме которой – длительная регионарная антибактериальная инфузия. После катетеризации магистральной артерии и введения стандартного инфузата проводились все оперативные вмешательства. Хирургическая обработка раны – 19, открытая репозиция и погружной остеосинтез – 16, внеочаговый остеосинтез – 6, на фоне активной противошоковой терапии. Катетеризация артерии осуществлялась под местной анестезией. Обоснованием

целесообразности использования артериальной инфузии является фармакологическое влияние компонентов инфузата (антибиотик, папаверин, новокаин, гепарин). Результаты лечения больных с множественными переломами оценивались с учетом активности заживления послеоперационной раны, сращения переломов, анатомической сохранности сегмента и восстановления функции поврежденной конечности.

Так, заживление ран было первичным у всех больных. Сращение переломов наступило у 18 больных, в сроки, не превышающие существующие средние для больных с неосложненным течением. У одного больного развился паралич малоберцового нерва, вызванный повреждением в результате травмы. У одного пациента развился гипертрофический псевдоартроз голени из-за нарушений лечебного процесса при использовании компрессионно-дистракционного остеосинтеза.

Таким образом, использование тактического приема (катетеризация магистрального сосуда поврежденной конечности и введение инфузата) при наличии гнойного осложнения на одном из сегментов и проведение восстановительных операций на другом и непосредственно на гнойном очаге позволило достичь хороших результатов в лечении больных с осложненным течением травм органов опоры и движения.

ВОССТАНОВИТЕЛЬНО-РЕКОНСТРУКТИВНЫЕ ОПЕРАЦИИ У БОЛЬНЫХ С ОГНЕСТРЕЛЬНЫМИ РАНЕНИЯМИ В МИРНОЕ ВРЕМЯ

Казарезов М.В., Королева А.М., Бауэр И.В., Рыбалко И.В., Экшаров А.Г., Жиленко В.Ю.

Государственная Новосибирская областная клиническая больница,

Лечебно-оздоровительный научный центр,

Новосибирский государственный медицинский университет, г. Новосибирск, Россия

Огнестрельные ранения в мирной обстановке встречаются не часто, возможно и поэтому представляют сложности для хирургов, особенно районных больниц. Они, видя серьезные нарушения в результате травмы, как и военные хирурги, чаще всего склоняются в пользу радикальной операции, обосновывая ампутацию канонами военно-полевой хирургии. В действительности, восстановительное лечение больных с серьезными огнестрельными разрушениями представляет большие сложности, но не является безнадежным. Среди наблюдавшихся в нашей клинике больных с огнестрельными ранениями, поступивших по экстренным показаниям или с уже осложненным течением, у которых на этапах эвакуации шла речь об ампутации конечности, 17 пациентам удалось сохранить ее. Достичь положительного результата удалось благодаря принятой нами тактики с использованием регионарной инфузии и различных кожно- и костнопластических операций. Чтобы

иллюстрировать эти возможности, приведем историю болезни пациента Д., 47 лет.

Неделю назад, на охоте, ему случайным выстрелом была повреждена правая голень на уровне дистального отдела с захватом голеностопного сустава и стопы. При поступлении в ЦРБ встал вопрос об ампутации конечности на уровне средней трети голени. Проводилась активная противошоковая терапия и вводились большие дозы антибиотиков. Состояние больного не улучшалось. От предложенной операции отказался и был доставлен в областную больницу. При поступлении выявлено: на передней поверхности голени, голеностопного сустава и тыле стопы, с переходом на внутреннюю и заднюю поверхность имеется обширная рана с серозно-гнойным отделяемым и зияющими с серозно–фибринозным покрытием тканями (кости, мышцы, сухожилия). В области голеностопного суства, на уровне повреждения - патологическая подвижность, сопровождающаяся сильными болями. Оперирован. Проведена катетеризация бедренной артерии и начато введение стандартного состава инфузата с 5 мл. линкомицина. Выполнена хирургическая обработка раны с удалением свободных костных фрагментов и, по возможности, инородных тел (дроби). Уложен на скелетное вытяжение. Через 10 суток артериальной инфузии, после исчезновения отека и ликвидации воспалительных явлений, оперирован вновь. Взят костный аутотрансплантат малоберцовой кости на левой голени длиной 8 см, один конец его внедрен в костномозговой канал проксимального фрагмента

большеберцовой кости, а дистальный конец - в таранную кость. Имеющийся мягкотканый дефект замещен лоскутом на питающей ножке, выкроенным на левой голени.

Через 4 недели питающая ножка отсечена. Проведена коррекция пересаженного лоскута, раны зажили и пациент в гипсовой провязке выписан на амбулаторное лечение.

Артериальная инфузия продолжалась в течение 5 недель, с перерывом в 2 недели между оперативными вмешательствами. Приведенный пример успешного лечения больного с тяжелым огнестрельным ранением позволяет рассчитывать на ограничение энтузиазма военных хирургов на проведение калечащих операций у больных с огнестрельными ранениями при военных действиях.

Хороший результат можно объяснить применением кожно- и костнопластической операции, которая удалась благодаря длительной внутриартериальной инфузии и активизации репаративных процессов в поврежденной конечности.

Таким образом, исходя из анализа полученных исходов при различных видах пластических операций, наиболее предпочтительным, на наш взгляд, является одномоментная пластика костного дефекта аутотрансплантатом, взятым из гребня подвздошной кости или фрагментом малоберцовой кости и лоскутом на питающей ножке при инфицированных дефектах под прикрытием регионарной антибактериальной терапии.

АВТОРСКАЯ МЕТОДИКА ХИРУРГИЧЕСКОГО ЛЕЧЕНИЯ КОНТРАКТУРЫ ДЮПЮИТРЕНА

Канышев Д.Е., Нальгиев А.Х., Сергеев К.С.

ГОУ ВПО «Тюменская государственная медицинская академия Росздрава»,

ГЛПУ ТОКБ № 2, г. Тюмень, Россия

Целью данной работы является определение эффективности метода оперативного лечения контрактуры Дюпюитрена используемого на базе ОКБ№ 2.

Мы отдаем предпочтение тотальной апоневрэктомии. Методика выполнения операции заключается в следующем. На ладони в области тяжа выполняется S-образный разрез с расчетом на то, что после выкраивания кожных лоскутов возможно будет полностью закрыть раневую поверхность, не прибегая к пластике свободным кожным лоскутом. Кожа в области складок и воронкообразных втяжений отделяется от подлежащих тканей (ладонного апоневроза) острым путем. Оставшиеся узлы измененного ладонного апоневроза на коже иссекаются. Сама кожа, спаянная с измененным апоневрозом не иссекается.

Под проксимальный отдел ладонного апоневроза подводится изогнутый зажим Кохера. Апоневроз рассекается между браншами зажима и берется на зажим. При постоянном потягивании, осторожно, острым путем (скальпелем и ножницами) апоневроз отделяется от

подлежащих тканей (сухожилий, сосудисто-нервных пучков, мышц).

Необходимо выполнить иссечение тяжей и узлов на пальцах. Для этого делается дополнительный клюшкообразный разрез по ладонно-боковой поверхности пальца, при этом не нарушается ладоннопальцевая складка кисти. Тяжи и узлы аналогично выделяются и иссекаются.

После апоневрэктомии выполняется тщательный гемостаз (профилактика подкожных гематом в раннем послеоперационном периоде). При этом необходимо стараться оставлять как можно меньше лигатур в ране, часто для гемостаза достаточно прижатия раны на несколько минут салфеткой, смоченной теплым физиологическим раствором или перекисью водорода (профилактика нагноений и лигатурных свищей).

Данный доступ позволяет при ушивании раны закрыть возникший после устранения контрактур пальцев дефект кожи «местными» тканями (пластика местным кожным лоскутом). При этом удается избежать формирования остроконечных кожных лоскутов, сильного натяжения краев раны. Накладывается асептическая повязка.

Обычно, после выполнения апоневрэктомии, удается полностью разогнуть пораженные пальцы. Но при контрактуре III степени по классификации Волковой, особенно при длительном течении заболевания (20-30 лет), достигнуть полного разгибания пальцев на операционном столе не удается. В данном случае первым

этапом на пораженный палец мы накладываем дистракционный аппарат (Волкова-Оганесяна, Илизарова). Обычно в течение месяца, путем дозированной дистракции в аппарате (по 1 мм день), удается устранить контрактуру пальца. После чего выполняется апоневрэктомия описанным выше способом. Применение первым этапом дистракционного аппарата позволяет избежать осложнений, которые возникают при насильственном форсированном интраоперационном разгибании пальца (разрыв и тромбоз сосудов, повреждение нервов), а также большого дефекта кожи.

Были отслежены отдаленные результаты оперативного лечения у 30 больных (21 мужчина, 2 женщины), которые были прооперированы в 2002-2004 годах по поводу контрактуры Дюпюитрена II-III ст. (с момента операции прошло 2 года и более). Средний возраст больных составил 54 года. При оценке отдаленных результатов было использовано четыре критерия: объем активных и пассивных движений пальцев, функция кисти (6 захватов), чувствительность (болевая и тактильная), сила кисти. Отдаленный результат оценивался как хороший, если контрактура была полностью устранена, активные и пассивные движения восстанавливались в полном объеме, отсутствовали нарушения функций кисти и расстройства чувствительности, сила кисти полностью сохранялась или была незначительно снижена (не более чем на 30 % от здоровой). Удовлетворительным отдаленный результат считался при неполном устранении контрактуры, когда

сохранялось или появлялось вновь после операции незначительное ограничение разгибания пальцев (до 140°) и незначительное нарушение функций кисти, снижение чувствительности и силы кисти на 30-60 % по сравнению со здоровой. Неудовлетворительный отдаленный результат характеризовался сохранением контрактуры пальцев, выраженным ограничением разгибания (от 140° и менее), грубым нарушением функций кисти, выраженным снижением чувствительности вплоть до анестезии, снижением силы более чем на 60 % по сравнению со здоровой.

Из 30 больных хороший отдаленный результат наблюдался у 13 (43,3 %), удовлетворительный у 12 (40 %), неудовлетворительный у 5 (16,7 %) пациентов.

ОПЫТ ЧРЕСКОСТНОГО ОСТЕОСИНТЕЗА В РЕАБИЛИТАЦИИ БОЛЬНЫХ С ТРАВМОЙ И ЗАБОЛЕВАНИЯМИ КИСТИ

Каплунов О.А., Каплунов А.Г., Коженков Д.В.

Ортопедический центр МУЗ «Городская клиническая больница № 3», г. Волгоград, Россия

Приобретенная патология кисти – остеохондропатии костей запястья, переломо-вывихи этих костей, а также травматическая ампутации пальцев кисти – представляют трудную для реабилитации задачу. Частота перечисленных нозологий составляет от 1,7 до 13,1 % в структуре травмы и ортопедических заболеваний кисти. При подобной патологии внутренний остеосинтез, в силу ряда известных особенностей, далеко не всегда отвечает

требованиям анатомо-функционального восстановления столь важного для бытовых и социальных функций сегмента.

Цель сообщения. Отметить возможности внешней фиксации в лечении рассматриваемой патологии, демонстрирующие ее очевидное преимущество перед традиционными лечебными подходами и средствами.

За последние 5 лет под нашим наблюдением находилось 4 пациента с застарелым переломо-вывихом костей кисти, 2 – с асептическим некрозом полулунной кости (болезнью Кинбека 3-4 ст.), еще 1 – с травматической ампутацией 2-3-го пальцев кисти на уровне основных фаланг. Исследуемый контингент составляли молодые люди в возрасте 21-34 лет, что подчеркивает значимость социального аспекта предложенной темы.

В первой подгруппе отмечались закрытые тыльные перилунарный (2), чрезладьевидно-перилунарный (1) и переломовывих кисти на уровне метакарпо-карпального сустава 2-5 лучей (1) с давностью наблюдения от 2,5 до 5 мес. На предшествующих этапах лечения двум больным проводилось безуспешное консервативное лечение, а в одном случае перилунарного вывиха диагноз впервые был поставлен при поступлении пациента в центр. Давность и сочетанность повреждений не позволяли избрать для реабилитации иного метода лечения, кроме чрескостного остеосинтеза (ЧО). У всех обратившихся лечение проведено в два последовательных этапа. На первом после наложения аппарата на кисть и предплечье произведено

дозированное устранение смещения костей по длине с небольшой избыточной дистракицей. Затем открытым приемом произведены вправление вывиха и репозиция перелома (3), либо артродез метакарпо-карпальных суставов в функционально-выгодном положении (1).

Двум пациентам с болезнью Кинбека произведена мостовидная аутопластика пораженной кости трансплантатом из тыльной поверхности метаэпифиза лучевой кости. В качестве средства фиксации мы также не нашли альтернативы ЧО. Наконец, больному с ампутацией 2-3-го пальцев правой кисти произведено удлинение культей фаланг внеочаговым миниаппаратом на 1,5 и 2 см, что позволило восстановить функцию хвата пальцев.

Сроки дистракции и фиксации зависели от поставленных задач и колебались от 5 до 143 суток. После снятия аппарата больному с удлинением фаланг физиотерапевтическая программа была начата сразу, остальным – после гипсовой иммобилизации в течение 1,5-2,5 мес. В результате у всех оперированных получено существенное улучшение функциональных возможностей травмированного сегмента, позволившее 3 из них вернуться к прежней профессии, остальным - приобрести новую специальность. Встретившиеся осложнения - воспаление мягких тканей у спиц у 2 пациентов - были купированы в ходе лечения и не сказались на его исходе.

Таким образом, на приведенном опыте лечения столь сложной патологии кисти можно утвердительно говорить, что ЧО в подобных случаях имеет определенные

преимущества и является методом выбора в силу присущих только ему технологических возможностей – малой травматичности, внеочаговости, управляемости дозированных тракционных и компремирующих усилий.

ЛЕЧЕНИЕ БОЛЬНЫХ С ДВОЙНЫМИ ПЕРЕЛОМАМИ БЕДРЕННОЙ КОСТИ МЕТОДОМ ЧРЕСКОСТНОГО ОСТЕОСИНТЕЗА ПО ИЛИЗАРОВУ

Карасев А.Г., Бойчук С.П., Самусенко Д.В., Хубаев Н.Д.

ФГУ «Российский научный центр «Восстановительная травматология и ортопедия» им. акад. Г.А. Илизарова Росмедтехнологий», г. Курган, Россия

В последние годы увеличивается число сообщений, посвященных лечению множественных и сочетанных повреждений. По данным ряда авторов составляет от 6,9 % до 49,8 %.

Трудность лечения больных с двойными переломами нижних конечностей заключается в том, что эти повреждения возникают от большой энергетической силы при котором костная ткань и окружающие мягкие ткани страдают на большом протяжении. Процент неудовлетворительных исходов лечения составляет 65 %, в том числе с выходом на инвалидность - в 45 % случаев.

Данная работа основана на опыте лечения 44 больных с дойными переломами бедренной кости. Возраст больных колебался от 5 до67 лет. Основную группу составили лица трудоспособного возраста - 31 человек (73,8 %). Мужчин было - 38, а женщин - 6.

Закрытые переломы имелись у 34 пациентов, открытые – у 10 (I-II типов по А.В. Каплану - О.Н. Мурковой - в 7, III типа - в 3 случаях).

У 20 больных имелись сопутствующие переломы: костей таза – у 2, лодыжек – у 1, ключицы – у 2, ребер - у 3, лобной кости - у 1 пострадавшего. Закрытая черепно-мозговая травма различной степени тяжести отмечалась в 11 (ушиб головного мозга – 2, сотрясение головного мозга – 9) случаях.

В состоянии травматологического шока поступило 8 больных.

В 64 % случаев эти повреждения получены в дорожно-транспортных пришествиях.

Двойные переломы бедра, как правило, возникали от прямого механизма травму и чаще носили оскольчатый характер со смещением промежуточного фрагмента на обоих уровнях диафиза (36 случаев).

Из всех поступивших больных 69 % составили жители Курганской области, 19 % - жители областного центра, 12 % - иногородние. Это отразилось как на скоках поступления, так и на последующем лечении. В течении первых суток было доставлено 14 пострадавших, до 3-х суток – 15, до 7 дней- 7, свыше 7 дней -15 больных. Всем поступившим экстренную помощь оказывали по принципу ургентной хирургии. Остеосинтез в день поступления выполнен 30 пострадавшим, до 3-х суток – восьми, до 7 суток – шести пациентам.

Учитывая характер повреждений и сопутствующие заболевания, операции под эпидуральной анестезией

выполнены у 40 больных, под общим наркозом – у 2-х . Остеосинтез в полном объеме с окончательной репозицией на операционном столе выполнен 32 пострадавшим, остальным репозиция костных отломков выполнена в ближайшие дни после травмы.

В послеоперационном периоде проводили профилактику тромбоэмболических, гипостатических и инфекционных осложнений. С первых дней после операции больные активизированы, ходили с постепенно возрастающей нагрузкой, занимались ЛФК, проводилось постепенное увеличение нагрузки на формирующуюся костную мозоль путем частичного демонтажа аппарата.

Степень зрелости костной мозоли определяли рентгенологическими, а также на основании данных радионуклидного исследования и прямой костной денситометрии. Содержание минеральных компонентов к моменту фиксации составляло 65-70 %, что соответствовало достаточной прочности регенерата

Средние сроки фиксации костных отломков при закрытых переломах составлили 112,6±8,4 дней, при открытых – 132,4±9,3 дня

Раннее снятие аппарата у 5 пострадавших привело к трансформации регенерата с развитием варусной деформации, для устранения которой потребовалось повторное вмешательство. Первичная инвалидность II группы определена у 2-х больных, III группа - у троих. При повторном освидетельствовании через год инвалидность была снята в трёх случаях. Полное анатомо-функциональное восстановление конечности достигнуто у

25 больных. В то же время, оценивая отдаленные результаты в сроки до 5-6 лет, мы выявили укорочение бедра до 2 см у 6 больных, деформацию в зоне перелома не превышающую 10º - у 9 больных, контрактуру в коленном суставе – у 14 больных, что связано со сложностью устранения двухуровневых смещений, управления положением промежуточного отломка и длительной фиксацией в процессе лечения. В одном случае наблюдали осложнение в виде спицевого остеомиелита.

Таким образом, чрескостный остеосинтез по Илизарову является эффективным методом лечения больных с двойными переломами бедра, так как позволяет добиться точной закрытой репозиции костных отломков, стабильной фиксации, заживления мягкотканого компонента без развития раневой инфекции и приступить к раннему функциональному лечению с достижением положительных результатов лечения в 86 % случаев.

КОМБИНИРОВАННЫЕ ТЕХНОЛОГИИ ЛЕЧЕНИЯ БОЛЬНЫХ С ЗАКРЫТЫМИ ВНУТРИСУСТАВНЫМИ ПЕРЕЛОМАМИ ПРОКСИМАЛЬНОГО ОТДЕЛА БОЛЬШЕБЕРЦОВОЙ КОСТИ

Карасева Т.Ю., Карасев Е.А.

ФГУ «Российский научный центр «Восстановительная травматология и ортопедия» им. акад. Г.А. Илизарова Росмедтехнологий», г. Курган, Россия

Внутрисуставные переломы проксимального отдела большеберцовой кости составляют 45 % переломов костей

крупных суставов и достигают 28 % в общей структуре стойкой потери трудоспособности (Попов В.А., 2002; Путятин С.М., 2002; Панков И.О., 2004).

По данным ряда авторов, длительные сроки лечения при применении традиционных оперативных вмешательств обусловлены их травматичностью, не достаточной жёсткостью фиксации, при этом осевая нагрузка на оперированную конечность исключается от 8 недель до 6 месяцев, а неудовлетворительные исходы встречаются от 9 до 23 % случаев.

Целью нашего исследования было повышение эффективности лечения больных с внутрисуставными переломами проксимального отдела большеберцовой кости посредством применения разработанных комбинированных методик лечения, включающих артроскопические технологии и метод чрескостного остеосинтеза аппаратом Илизарова.

Комбинированные методики лечения применены у 50 пациентов (51 наблюдение) с закрытыми внутрисуставными переломами проксимального отдела большеберцовой кости. С целью оценки степени внутрисуставных повреждений выполнялась артроскопия коленного сустава с использованием стандартных доступов и специальной укладки пациента. В 30 (58,8 %) случаях диагностировано повреждение мягкотканных структур коленного сустава. Закрытую репозицию фрагментов плато большеберцовой кости выполняли под контролем артроскопа, а при многоплоскостных смещениях отломков использовали предложенное нами репозиционное

устройство (Шевцов В.И., Карасева Т.Ю., Карасев Е.А. Устройство для лечения переломов мыщелков: Пат. 81064 Рос. Федерация. № 2008138679; заявл. 29.09.2008; опубл. 10.11.2008, Бюл. № 7).

Повреждение связочного аппарата коленного сустава являлось показанием для его фиксации в течение 3-4 недель, что обеспечивало его разгрузку и раннюю функциональную нагрузку на оперированную конечность. При отсутствии сопутствующего повреждения связочного аппарата коленного сустава разработку движений в суставе пациенты осуществляли со второго дня после операции 2–3 раза в день. Фиксацию фрагментов плато большеберцовой кости осуществляли в течение 55,9±1,1 дней.

Ближайшие результаты лечения больных с закрытыми внутрисуставными повреждениями плато большеберцовой кости изучены у всех 50 больных (51 сустав). Ночные боли и боли в покое не наблюдались ни у одного пациента в ближайшие сроки, а невыраженные боли (снижение выраженности болей на 89,1 %) при движении были отмечены лишь у 32 % пациентов, что свидетельствует о хорошей результативности лечения.

После проведенного интенсивного реабилитационного курса разгибание в коленном суставе у пациентов восстанавливалось в полном объёме и соответствовало норме (180°). Сгибание в среднем составило 54±2°. По Оксфордской шкале отмечали значительное снижение выраженности жалоб - на 71,4 %.

Хорошие результаты лечения отмечены в 78,4 %, удовлетворительные – в 21,6 % наблюдений.

Отдаленные результаты комбинированного лечения пациентов с закрытыми внутрисуставными повреждениями плато большеберцовой кости прослежены у 38 (76 %) больных в сроки от одного до семи лет. Большинство больных жалоб не предъявляли, а десять пациентов (20 %) отмечали периодические боли, обусловленные значительной физической нагрузкой. Сгибание в суставе увеличилось на 4,7°. Хорошие результаты были в 78,9 % наблюдений, удовлетворительные - в 18,4 %, неудовлетворительные – в 2,7 %.

Таким образом, проведённое исследование доказывает эффективность комбинированных методик лечения больных с переломами плато большеберцовой кости с применением артроскопии и чрескостного остеосинтеза аппаратом Илизарова. Положительные анатомо-функциональные результаты при лечении внутрисуставных переломов плато большеберцовой кости составили 97,3 %, что служит основанием для рекомендации применения данных методов лечения к более широкому внедрению в практическое здравоохранение.

ОПЕРАТИВНОЕ ЛЕЧЕНИЕ БОЛЬНЫХ С ЗАКРЫТЫМИ ПОВРЕЖДЕНИЯМИ НАДКОЛЕННИКА

Карасева Т.Ю., Карасев Е.А., Карасев А.Г., Островских Л.А., Свириденко А.С.

ФГУ «Российский научный центр «Восстановительная травматология и ортопедия» им. акад. Г.А. Илизарова Росмедтехнологий», г. Курган, Россия

По данным разных авторов переломы надколенника составляют от 1 до 7 % всех переломов скелета (Muller M.E. et al., 1991 г., Hempfling H. 1995 г., Гиршин С.Г. с соавт. 2007 г.) и лечение больных с данной патологией представляет до настоящего времени определенные трудности.

По мнению В.В. Кузьменко с соавт. (1996) консервативное лечение пациентов с использовагнием гипсовой повязки в течение 5–10 недель возможно при наличии диастаза между отломками надколенника менее 2 мм, при отсутствии дисконгруентности суставной поверхности надколенника и нарушения разгибания коленного сустава. Различные виды традиционного оперативного лечения, предусматривающего обеспечение стабильной фиксации фрагментов надколенника, заключаются в открытой репозиции с последующим наложением серкляжного шва, применении «LAB» техники, остеосинтеза стягивающей проволочной петлей, применением технологии динамического остеосинтеза при параллельном или перекрестном проведении спиц, фиксации канюлированными винтами изолированно или с

наложением стягивающей проволочной петли. Существующие технологии позволяют выполнить репозицию фрагментов надколенника, однако предложенные технологии чреваты осложнениями инфекционного характера, а результаты лечения не всегда удовлетворяют врача и пациента, так как общий срок временной нетрудоспособности составляет до 2,5-3 месяцев (Мукашева Ш.М. с соавт., 2007 г.).

Метод чрескостного остеосинтеза с использованием аппарата Илизарова позволил преодолеть многие трудности, характерные для консервативного и оперативного методов лечения пациентов с повреждениями данной локализации.

С 2004 по 2010 г. в ортопедическом отделении № 6 было выполнено хирургическое лечение 24 пациентов в возрасте от 18 до 70 лет. Женщин (9–37,5 %) было в 1,6 раза меньше, чем мужчин (15–62,5 %).

В первые сутки поступило 5 (20,8 %) больных, в сроки от 2 до 4 дней – 16 (66,7 %), позднее 4 дней – 3 (12,5 %).

В соответствии с классификацией переломов Wiss и соавт. в 11 случаях (45,8 %) был диагностирован поперечный перелом, в 4 случаях (16,7 %) - апикальные переломы, базальные - 3 (12,5 %), остеохондральные – 2 (8,3 %), оскольчатые – 4 (16,7 %). Как правило, все виды переломов надколенника сочетались с повреждением связочного аппарата.

Клиническое обследование пациентов с закрытыми переломами надколенника включало: анамнез травмы, жалобы, данные осмотра пораженной конечности с

оценкой состояния кожных покровов и наличия внутрисуставной гематомы. Рентгенологическое обследование коленного сустава в большинстве случаев включает тангенциальную проекцию, при подозрении на остеохондральный тип перелома целесообразно выполнение компьютерной томографии коленного сустава, которая была применена в 39 % случаев.

Оперативное вмешательство выполнялось под спинальной анестезией, при поперечных и косопоперечных переломах надколенника со смещением его фрагментов не более 5–7 мм репозиция осуществлялась под артроскопическим контролем с последующим остесинтезом динамическими модулями аппарата Илизарова. При значительной степени смещения фрагментов надколенника, сопровождающемся повреждением капсулы сустава и поддерживающих связок надколенника, репозицию и остеосинтез аппаратом Илизарова осуществляли под рентгенологическим контролем. Всем пациентам с остеохондральными переломами была выполнена артроскопия с удалением свободных остеохондральных фрагментов надколенника, дебридментом феморо–пателлярного сустава и санацией сустава.

На второй день после операции больные приступали к активно-пассивной разработке коленного сустава, ходили при помощи трости с постепенно возрастающей нагрузкой на оперированную конечность с переходом к полной нагрузке к 10 – 14 дню. Период фиксации коленного сустава при применении комбинированных

технологий составил от 40 до 65 дней в зависимости от типа перелома, с достижением сгибания коленного сустава 60°– 70° к 10–14 дню после операции.

Ближайшие отдаленные результаты изучены у всех больных, отдаленные - в сроки от одного до шести лет у 87 % пациентов. У всех больных достигнуто полное восстановление опороспособности пораженной конечности с восстановлением функции сустава, и все пациенты вернулись к прежней трудовой деятельности.

Таким образом, полученные результаты лечения пациентов с закрытыми переломами надколенника с применением современных технологий, в том числе и с использованием модулей аппарата Илизарова позволяют рекомендовать их к более широкому применению в клинической практике.

СОВРЕМЕННЫЕ МЕТОДЫ ДИАГНОСТИКИ И ЛЕЧЕНИЯ БОЛЬНЫХ С ДЕГЕНЕРАТИВНО-ДИСТРОФИЧЕСКИМИ ЗАБОЛЕВАНИЯМИ ГОЛЕНОСТОПНОГО СУСТАВА

Карасева Т.Ю., Мальцева Л.В., Карасев Е.А.

ФГУ «Российский научный центр «Восстановительная травматология и ортопедия» им. акад. Г.А.Илизарова Росмедтехнологий», г. Курган, Россия

Деформирующий артроз голеностопного сустава является одной из актуальных проблем современной ортопедии, так как консервативное лечение неэффективно в 6-34 % случаев, а процент выхода на

инвалидность достигает от 12 до 60 % (Кузьменко В.П. с соавт. 1990, Ляпустин Л.Н. 1990).

Наряду с традиционными рентгенологическими исследованиями в диагностике остеоартроза определенный интерес представляет ультразвуковое исследование (УЗИ), имеющие диагностические и технические преимущества. Нами обследованы 111 больных в возрасте от 11 до 71 года, предъявлявших жалобы на боли в голеностопном суставе. Обследование проводилось на ультразвуковой установке Sonoline SI-450 (Германия) линейным датчиком с частотой 7,5 МГц. Оценивали: наличие жидкости в полости сустава, контуры доступных визуализации суставных поверхностей и лодыжек, наличие или отсутствие краевых остеофитов, структуру и целостность латеральных и медиальных связок голеностопного сустава.

У 51 больного (46 %) с I степенью остеоартроза субхондральный слой дистального отдела большеберцовой и суставная поверхность таранной кости были глыбчатыми с сохранением гиалинового хряща. При II степени остеоартроза (53 больных – 48 %) - медиальная и латеральная лодыжки с различной выраженности краевыми остеофитами, суставные поверхности с признаками субхондральных переломов различной локализации. Гиалиновый хрящ был истончен, визуализировался фрагментами до 0,7±0,2 мм. В 6 случаев (7 больных с посттравматическим деформирующим артрозом) щель сустава четко не определялась, отмечалась деформация дистального отдела

большеберцовой кости, лодыжек или таранной кости без визуализации гиалинового хряща (эхопризнаки III степени остеоартроза).

В клинике РНЦ «ВТО» имени академика Г.А.Илизарова артроскопия голеностопного сустава как малоинвазивный метод диагностики и лечения больных внедрена с 2004 года.

При поступлении больные предъявляли жалобы на боли в области голеностопного сустава, ограничение движений, снижение опорной функции конечности и хромоту. Давность заболевания от года до 10 лет. Проводимые неоднократно курсы консервативного лечения - с кратковременным эффектом.

Оперативное вмешательство выполнялось под спинальной анестезией, растяжение щели голеностопного сустава осуществляли при помощи петли. Полость сустава заполняли физиологическим раствором, используя, как правило, стандартные антеро-медиальный и антеро-латеральные доступы. Осмотр сустава и манипуляции выполняли с помощью аппаратуры и инструментария фирм Karl Storz (Германия) и Stryker (США).

При осмотре полости голеностопного сустава определяли степень дегенеративно-дистрофического процесса сочленяющихся поверхностей голеностопного сустава с последующей шейверной обработкой дефектов хрящевого покрытия, удалением свободных костно-хрящевых диссекатов и синовэктомией.

С целью стимулирования кровообращения в тканях голеностопного сустава, снижения внутрикостного

давления и купирования болевого синдрома пациентам с остеоартрозом голеностопного сустава II-III степени артроскопию голеностопного сустава дополняли локальной или периартикулярной туннелизацией таранной и дистального отдела большеберцовой кости. Оперативное вмешательство завершали санацией (промыванием) сустава физиологическим раствором.

В послеоперационном периоде голеностопный сустав фиксировали эластической повязкой, со вторых суток назначали лечебную физкультуру, проводили курс консервативного лечения.

На контрольном осмотре в ближайшие и отдаленные сроки все больные отмечали увеличение опороспособности конечности, увеличение объема движений в суставе, уменьшение или ликвидацию болевого синдрома. УЗИ контроль проводили на 10 – 14 день (после снятия швов) и через 6 месяцев. У 40 % больных сохранялись признаки синовита, контур дистального отдела большеберцовой кости сохранял глыбчатость, субхондральный слой имел равномерную толщину. Количество краевых остеофитов значительно сократилось.

Таким образом, метод УЗИ позволяет диагностировать патологию голеностопного сустава с определением показаний для артроскопической санации, которая с минимальной травматизацией позволяет достигать хороших результатов лечения.

ГИСТОЛОГИЧЕСКИЕ ИЗМЕНЕНИЯ СПИННОГО МОЗГА ПРИ ЭКСПЕРИМЕНТАЛЬНОМ ЗАДНЕМ СПОНДИЛОДЕЗЕ

Кирсанов К.П., Щудло Н.А., Борисова И.В., Гребенюк Л.В.

ФГУ «Российский научный центр «Восстановительная травматология и ортопедия» им. акад. Г.А. Илизарова Росмедтехнологий», г. Курган, Россия

Разнообразные операции по созданию костного блока, стабилизирующего позвоночник, широко применяются при заболеваниях и травмах как в качестве самостоятельных, так и в качестве этапа сложных реконструктивных вмешательств. Один из признанных критериев далёкого от практического воплощения идеального спондилодеза – щадящий характер по отношению к структурам нервной системы. В доступной литературе мы не встретили сведений о гистологических изменениях спинного мозга при спондилодезах, что определило цель эксперимента.

Исследование выполнено на 5 собаках, которым под внутривенным комбинированным наркозом в операционной проводили чрескостный остеосинтез поясничного отдела позвоночника со скелетированием суставных поверхностей дугоотростчатых суставов между L5 и L6. Животные эвтаназированы через 14 и 28 дней после операции.

Гистологически исследованы сегменты спинного мозга на уровне L5, L6 и L7 в поперечных парафиновых срезах (окраски: гематоксилин-эозин, тионин по

Саркисову, Массон-трихром) методом световой микроскопии.

Через 14 дней после операции при макро- и микроскопическом исследовании спинного мозга обнаружены признаки нарушения кровенаполнения. Артерии и вены полнокровны. Большинство сосудов микроциркуляторного русла (МЦР) - с признаками дистонии (чередование участков дилатации и спазма), периваскулярного отёка, престатического состояния и стаза. В белом и сером веществе спинного мозга регулярно встречаются резко расширенные капилляры, заполненные эритроцитами, одиночные диапедезные эритроциты, а также кровоизлияния. Выражено плазматическое пропитывание задних корешков. Отмечены признаки повреждения эпендимно-клеточного барьера: отёк выстилки центрального канала и субэпендимного слоя, слущивание, распластывание либо деструкция эпендимоцитов. В центральном канале и субэпендимном слое обнаруживаются форменные элементы крови либо плазменные сгустки. Изменения глии и клеточных тел нейронов наиболее выражены в задних рогах, промежуточной зоне и ядре Кахаля: увеличено количество периневрональных глиоцитов, регулярно встречаются амёбоидные фагоцитирующие микроглиоциты, картины преапоптоза и нейронофагии. Наиболее сохранны нейроны вегетативного и передне-латерального двигательного ядер.

Через 28 дней опыта выявлено чередование участков дилатации и спадения передней спинномозговой артерии,

образование мешотчатых складок с пролабированием просвета и истончением медии. Большинство артерий и вен по-прежнему полнокровны, в просветах некоторых артерий по сравнению с предыдущим сроком увеличивается относительное содержание плазмы. МЦР с признаками постстатического состояния. Более многочисленны, по сравнению с предыдущим сроком эксперимента, амёбоидные микроглиоциты, гнёздные скопления глии, картины нейронофагии. Чаще встречаются нейроны с набуханием ядра и зернисто-вакуолярным перерождением цитоплазмы, а также «красные» нейроны – с центральной или общей тинкториальной ацидофилией.

Заключение. Установлено, что применённая методика заднего спондилодеза вызывает нарушения гемо- и ликвороциркуляции в спинном мозге с последующими реактивно-деструктивными изменениями нейронов, наиболее выраженными в пластинах I-VII и прогрессирующими в течение 4 недель после операции, что необходимо учитывать в послеоперационной комплексной терапии пациентов с заболеваниями и травмами позвоночника.

ОПЕРАТИВНАЯ КОРРЕКЦИЯ ОПОРНО-ДВИГАТЕЛЬНОЙ СИСТЕМЫ У БОЛЬНЫХ АХОНДРОПЛАЗИЕЙ

Климов О.В.

ФГУ «Российский научный центр «Восстановительная травматология и ортопедия» им. акад. Г.А. Илизарова Росмедтехнологий», г. Курган, Россия

Ахондроплазия является одним из врожденных генерализованных заболеваний опорно-двигательной системы. Низкорослость и диспропорциональность тела при данной патологии вызвана тем, что в результате нарушения энхондрального роста длина трубчатых костей резко уменьшается, возникают различные виды деформаций костей и суставов. На основании анализа данных, полученных при помощи клинической антропометрии, рентгенографии и сравнения их с нормой удается обнаружить ряд ценных и постоянных диагностических признаков, характерных для больных ахондроплазией, что позволяет рассматривать данное заболевание как генетически обусловленный патологический тип конституции.

Основным клиническим признаком данного заболевания является явная диспропорция между длиной туловища и верхними и нижними конечностями, которые укорочены за счет проксимальных отделов. Другим важным для оперативного лечения клиническим синдромом является нарушение роста костей таза и позвоночного столба, что, в сочетании с неполным разгибанием в тазобедренных суставах, приводит к

выраженному поясничному лордозу с наличием нескольких клиновидных позвонков в поясничном отделе позвоночника.

По нашим собственным антропометрическим и рентгенологическим наблюдениям рост в длину плеча, предплечья, бедра и голени страдает примерно в одинаковой мере и укоренившееся в отечественной и мировой литературе утверждение о том, что проксимальные сегменты конечностей у больных ахондроплазией укорочены в большей степени, чем дистальные, не соответствует действительности.

При рассмотрении проблемы социальной реабилитации пациентов с данной патологией средствами оперативной ортопедии, становится очевидным, что в данном случае фактически реконструкции подвергается (непосредственно или опосредованно) практически весь опорно – двигательный аппарат человека, что обусловливает важность данной проблемы.

В качестве основного метода удлинения конечностей и коррекции деформаций в настоящее время используют метод дистракционного остеосинтеза аппаратами наружной фиксации, из которых предпочтение отдается аппарату Илизарова. В процессе отработки методик остеосинтеза главное внимание уделено вопросам выполнения технических приемов, в частности, проведению спиц, монтажу аппарата и послеоперационного ведения больного, которые, в совокупности, обеспечивают более бережное отношение к тканям удлиняемого сегмента, что позволяет существенно

сократить интраоперационный травматизм и количество связанных с этим осложнений.

Преимущества данных методик становится очевидным исходя из того факта, что хирургическая помощь пациентам данной нозологической группы предполагает многоэтапность лечения в процессе которых производится полисегментарное удлинение конечностей и исправление их деформаций.

Многолетний опыт удлинения нижних конечностей в РНЦ «ВТО» позволяет выделить в рамках одного этапа два основных тактических подхода к построению лечебного процесса:

1. Параллельное удлинение обеих голеней, включая варианты:

а) одновременное удлинение голеней;

б) последовательное удлинение голеней.

2. Перекрестное удлинение бедра и голени, включая варианты:

а) одновременное удлинение контралатеральных бедра и голени;

б) последовательное удлинение контралатеральных бедра и голени.

Удлинение плечевых сегментов проводится, как правило, на заключительном этапе лечения. При данной методике лечения возможно удлинение сегментов как на двух, так и на одном уровне.

В целом отдаленные результаты лечения позволяют нам утверждать, что разработанные в нашем центре медицинские технологии позволяют существенно снизить

интраоперационный травматизм, сократить продолжительность лечения, количество связанных с удлинением осложнений и дают возможность с успехом решать вопросы медицинской, функциональной и социальной реабилитации больных с данной патологией.

ПРОФИЛАКТИКА КОНТРАКТУР ЛОКТЕВОГО СУСТАВА ПРИ КОНСЕРВАТИВНОМ ЛЕЧЕНИИ ПЕРЕЛОМОВ ДИСТАЛЬНОГО ОТДЕЛА ПЛЕЧЕВОЙ КОСТИ

Ключевский В.В., Бен Эль Хафи Хассан

МУЗ КБСМП им. И.В. Соловьёва, г. Ярославль, Россия

Патогенез развития контрактур локтевого сустава (ЛС) разнообразен и включает в себя: особенности его анатомии, часто сложный характер переломов дистального отдела плечевой кости, повреждение капсулы и связок, кровоизлияния в сустав и мягкие ткани, особенно при неправильной первичной лечебной иммобилизации, попытке закрытой репозиции и удержании отломков гипсовой повязкой; нерациональную реабилитацию (позднее начало активных движений, попытки редрессации пассивным движением, назначение физиопроцедур, тепла и массажа).

В травмпункте за 5 лет (2005-2009 г.г.) нами наблюдались 19 больных с ПДОПК, которые лечились с использованием протокола консервативного лечения и реабилитационной программы ведения больных с ПДОПК. У 15 больных были переломы без смещения, 10 из них с переломами типа А и пять - с типом В. Они

начали и закончили лечение в травмпункте. Четверым лечение начато в стационаре, затем они были переведены на консервативный метод лечения в связи с тем, что двоим с переломами типа С1.1 со смещением оперативное лечение было противопоказано из-за декомпенсации сопутствующих заболеваний, а двое отказались от операции.

Для профилактики посттравматических контрактур ЛС соблюдали разработанные нами протокол консервативного лечения и реабилитационную программу ведения больных с ПДОПК.

Иммобилизацию осуществляли не гипсовой повязкой, а шарнирным ортезом. Он позволяет фиксировать зону перелома и рано начинать активные движения, сначала ротационные с первой недели, а в последующем сгибательно–разгибательные.

Протокол консервативного лечения включает в себя: отказ от попыток закрытой репозиции; иммобилизацию ЛС в течение 3-4 недель (угол сгибания 30-60º); движения в плечевом суставе и кисти со второго дня; в первые пять суток придается возвышенное положение конечности путем укладки её на три домашние подушки; в первые 48 часов проводится охлаждение локтевой области для уменьшения отека и профилактики сдавления мягких тканей; с первого дня для предупреждения рубцевания ткани назначается Индометацин по 25 мг три раза в день и далее 4-6 недель; рентгенологический контроль через 10 дней. Если вторичное смещение отсутствует, то продолжать иммобилизацию еще 2 недели. Через 3 недели

от момента травмы проводят повторный рентгенологический контроль. Если смещения нет, то разрешаются сгибательные-разгибательные и ротационные движение в ЛС. Иммобилизацию ортезом продолжать до 6-8 недель.

Все больные проходили реабилитационную программу, основанную на: 1) раннем начале активных движений; 2) отказе от редрессирующих пассивных упражнений; 3) запрещении тепло-, грязелечения или массажа поврежденной локтевой области в иммобилизационном и постиммобилизационном периодах.

Отдаленные результаты изучены у 15 из 19 леченных консервативно. У всех 6 пациентов с переломом типа А результат был отличным и хорошим. Из 6 больных с переломами типа В один результат был хороший, четыре - удовлетворительных и один неудовлетворительный. Из трех с переломами типа С у одного - удовлетворительный и у двух - неудовлетворительные.

Протокол консервативного лечения и реабилитационная программа позволили нам достичь отличных и хороших результатов у всех 6 больных (100 %) с околосуставными ПДОПК типа А без смещения.

Заключение. Полученные результаты подтвердили, что консервативное лечение показано больным с околосуставными переломами без смещения отломков (тип А) и пациентам с внутрисуставными переломами (тип В и С), когда операция не может быть выполнена. Лечебную иммобилизацию 4 недели следует

осуществлять не гипсовой повязкой, а ортезом. Для достижения положительных результатов необходимо использовать разработанные нами протокол консервативного лечения и реабилитационную программу.

ФАКТОРЫ ДЕЗАДАПТАЦИИ ПРИ ДЛИТЕЛЬНО ЛЕЧАЩЕЙСЯ ОРТОПЕДИЧЕСКОЙ ПАТОЛОГИИ

Клюшин М.Н.

ГОУ ВПО «Тюменская государственная медицинская академия Росздрава», г. Тюмень, Россия

Цель работы. Выявление основных дезадаптирующих факторов у больных с патологией опорно-двигательного аппарата, находящихся на длительном ортопедическом лечении (не менее 180 койко-дней).

Материал и методы исследования. 341 пациент: с ахондроплазией (100 человек) и хроническим остеомиелитом (241 человек), пролеченных в клинике ФГУ «РНЦ «Восстановительная травматология и ортопедия» им. акад. Г.А. Илизарова Росмедтехнологий» с 1999 по 2009 г.

Результаты и их обсуждение. На основе феноменологического подхода были выделены клинико-патогенетические закономерности формирования адаптационных нарушений при длительном лечении ортопедической патологии.

1. Соматогенные – количество предшествующих госпитализаций, перенесенных ранее хирургических

вмешательств; обменные, сосудистые, интоксикационные, инфекционные (у больных хроническим остеомиелитом: локализованные, распространенные формы, с редкими, частыми рецидивами, непрерывно-рецидивирующие), гипоксические нарушения; интенсивные и продолжительные боли; выраженные вегетососудистые дистонические расстройства; наличие заметного дефекта и значительного функционального отклонения в деятельности опорно-двигательного аппарата; нарушения гомеостаза, возникающие в результате гипокинезии, психического или физического перенапряжения, обусловленного, прежде всего, ситуацией послеоперационного течения.

2. Личностные (конституционально-типологические) – возраст (имелась прямая корреляция между лицами более старших возрастных групп и более высокой частотой и выраженностью психопатологической симптоматики), низкая резистентность к стрессу, тормозимые акцентуированные черты характера (психастенические, уклоняющиеся, зависимые, инфантильные), стойкая ипохондрическая направленность, фиксированность на интероцептивных ощущениях, негармоничные типы отношения к болезни (прежде всего гипернозогнозический вариант реагирования), несформированность мотивационной базы на исцеление.

3. Социальные – стойкий депривационный компонент (длительное пребывание в условиях специализированной клиники; вербальный контакт, в основном с людьми со

схожей патологией; отрыв от привычного окружения, жизненного стереотипа); нарушения функционирования собственной семьи (вплоть до развода); ухудшение положения на работе (снижение квалификации, увольнение) и, как следствие, материальное неблагополучие; неблагоприятная лечебная среда; угроза для жизни в целом или отдельных значимых для индивида ее сторон (инвалидизация).

Выводы.

1. В соматогенезе дезадаптации при ортопедической патологии существенную роль играли форма, тяжесть и длительность течения «основного» заболевания, локализация и распространенность, особенно остеомиелитического, поражения, болевой синдром, другие неприятные ощущения и функциональные ограничения, связанные с наличием на конечностях металлоконструкций.

2. Психогенез у больных тесно переплетен с личностной переработкой клинических проявлений ортопедического заболевания и, особенно, физического («обезображивающего») недуга, уровнем осознания болезни, реакцией на проводимое лечение и прогноз заболевания, а также такими конституционально-типологическими особенностями, как ригидность, консерватизм, жесткость, зависимость, сочетающимися с эмоциональной несдержанностью.

3. Социогенез предопределялся нарушением социального функционирования в связи с болезнью,

негативным отношением к инвалидам в обществе, их неудовлетворительным материальным положением.

4. Все выявленные факторы дезадаптации, имели четкую тенденцию к объединению друг с другом, обуславливая существенное патогенное накопление, приводящее к формированию психических расстройств разной степени выраженности.

ПСИХОПАТОЛОГИЧЕСКИЕ АСПЕКТЫ БОЛЕВОГО ПОВЕДЕНИЯ У ОРТОПЕДИЧЕСКИХ БОЛЬНЫХ

Клюшин М.Н.

ГОУ ВПО «Тюменская государственная медицинская академия Росздрава», г. Тюмень, Россия

Цель работы. Изучение психопатологических аспектов феномена боли.

Материал и методы исследования. 341 пациент клиники ФГУ «Российский научный центр «Восстановительная травматология и ортопедия» им. акад. Г.А. Илизарова Росмедтехнологий».

Результаты и их обсуждение. Наличие болевого синдрома (92,08 %) рассматривалось нами не просто как одно из составляющих оперативного вмешательства, но и как симптом, влияющий на психическое состояние пациента в целом, в силу своего постоянного присутствия (в той или иной степени) в ходе ортопедического лечения.

С помощью опросника «Оценка болевых ощущений» идентифицировались как количественные (цифровая рейтинговая и визуальная аналоговая шкалы), так и

качественные характеристики феномена боли. В случаях инфекционно-интоксикационных, гипоксических процессов переживание ощущений в костно-суставной системе нередко доходило до своеобразной интероцептивной гиперпатии, обусловленной снижением порога болевых раздражений за счет поражения диэнцефальной области. Пациенты были фиксированы на больном органе, чаще предъявляли жалобы на локализованные болезненные ощущения, соответствующие рефлекторным зонам пораженного участка опорно-двигательного аппарата.

Роль болевого синдрома в развитии психопатологической симптоматики во многом зависела от особенностей психологического восприятия боли и, по нашим исследованиям, определялась следующими факторами:

1. Возможностью адекватного купирования боли (нормативное назначение анальгизирующих средств).

2. Особенностями эмоциональной сферы. Психотравмирующие ситуации, негативно окрашенные воспоминаниями прошлого, такие аффективные состояния, как депрессия, тревога, внутреннее напряжение, раздражение, страх оказывали влияние на усиление ощущения боли.

3. Личностными особенностями, в том числе традициями и воспитанием. Чем более выраженными были тревожные, фобические и сенситивные черты личности, тем острее воспринималась боль, вплоть до того, что больные не допускали никаких прикосновений к

себе. Длительная, рецидивирующая, интенсивная, плохо купируемая боль способствовала психической дезадаптации пациентов (поведенчески девиантное поведение, с нарушением режима стационирования).

4. Высокой ипохондрической направленностью и способностью к абстрагированию. Эти два разнополюсных фактора оказывали существенное влияние на усиление или ослабление чувства боли. Ипохондрическая настроенность пациентов, фиксация на пораженном сегменте, перенос болезненных ощущений окружающих больных на себя приводило к усилению боли. Тогда как любое интересное, захватывающие занятие (одна из задач психотерапии), пребывание в приятном для него обществе (создание комфортного микросоциального окружения в отделении) способствовали ослаблению боли.

Выводы.

1. Появление боли в ранний послеоперационный период вызывало бурные аффективные реакции с выраженными вегетативными расстройствами, пациенты проявляли раздражительность, несвойственную им ранее несдержанность в высказываниях и суждениях, были недовольны проведенной операцией, установленным режимом в отделении, необоснованно требовали дополнительного обезболивания (40 %).

2. Болевые приступы приводили к углублению депрессивных проявлений, с преобладанием чувства вины, подавленности, обреченности, что способствовало самоизоляции (нежелание общения, отказ от приема

пищи, пассивное времяпрепровождение в постели, транзиторные суицидальные мысли) (25 %).

3. Болевые ощущения компенсировались адекватным отношением к ним, переносились с твердостью и проявлялись в компетентных «антиалгических» аутогенных установках (20 %).

4. Стремление самоконтролировать боль усиливало тревогу и страх, появлялось чувство неуверенности, постоянное волнение и опасение за свое здоровье (10 %).

5. Сочетание вышеперечисленных типов (5 %).

НАРУШЕНИЯ СНА У БОЛЬНЫХ ХРОНИЧЕСКИМ ОСТЕОМИЕЛИТОМ

Клюшин М.Н.

ГОУ ВПО «Тюменская государственная медицинская академия Росздрава», г. Тюмень, Россия

Цель работы. Изучение структуры диссомнии у больных хроническим остеомиелитом.

Материал и методы исследования. 241 пациент отделения гнойной ортопедии ФГУ «Российский научный центр «Восстановительная травматология и ортопедия» им. акад. Г.А. Илизарова Росмедтехнологий».

Результаты и их обсуждение. Расстройство сна (71,85 % от общего числа больных) являлось симптомом в большей или меньшей степени представленным во многих психопатологических синдромах. Было проведено углубленное изучение качества сна у больных отделения гнойной ортопедии с помощью разработанной нами анкеты - «Оценка качества сна». В ней учитывались такие

параметры как время засыпания, продолжительность сна, количество ночных пробуждений, глубина сна, частота и особенности сновидений, а также наличие чувства отдыха после утреннего пробуждения. Обработанные анкетные данные позволили существенно дополнить и уточнить клинические проявления.

В структуре диссомнии у больных хроническим остеомиелитом преобладали уменьшение глубины сна и увеличение частоты ночных пробуждений (66,57 %) с отсутствием чувства отдыха после утреннего пробуждения (65,98 %), а также нарушение засыпания с компенсаторным удлинением утреннего сна (63,34 %). В то же время, более чем у половины больных наблюдались кошмарные сновидения (56,01 %), а у 27,86 % обследуемых – длительные периоды бодрствования при пробуждении от боли в пораженном сегменте и дискомфорта, связанного с наличием на конечностях металлоконструкций. Обращает внимание сочетание выявленных элементов диссомнии. Важно отметить, что клинические особенности нарушений сна во многом зависели и от самого характера психических расстройств. При депрессивных проявлениях преобладали затруднения засыпания и длительные периоды бодрствования при пробуждении среди ночи. Астенические нарушения сочетались с длительными периодами бодрствования при пробуждении среди ночи и отсутствием чувства отдыха после утреннего пробуждения. Для тревожных нарушений был характерен поверхностный сон с частыми

пробуждениями, который нередко сопровождался кошмарными сновидениями.

Кроме того, были выделены основные факторы, способствующие возникновению нарушений сна – стрессоры: реакции на физический недуг, массивное оперативное вмешательство, хроническое течение основного заболевания с рецидивами, адаптационные нарушения, связанные с изменением жизненного стереотипа - длительное нахождение в стационаре с отрывом от ближайшего окружения, наличие на конечностях аппаратов внешней фиксации.

Выводы.

1. Самым распространенным типом (31,09 %) среди нарушений сна у больных хроническим остеомиелитом была кратковременная диссомния (1-3 недели), обычно в адаптационный период, непосредственно после операции.

2. Хроническая диссомния, продолжительностью от 3-х недель и более, наблюдалась у 23,75 % больных, как правило, при тяжелом послеоперационном течении, особенно у лиц старших возрастных групп.

3. Эпизодический тип диссомнии (до одной недели) наблюдался у 17,01 % пациентов, чаще - как реакция на саму операцию и болевые ощущения в ранний послеоперационный период.

ВНЕДРЕНИЕ ИНТРАМЕДУЛЛЯРНОГО ОСТЕОСИНТЕЗА С БЛОКИРОВАНИЕМ В ПРАКТИКУ ТРАВМАТОЛОГИЧЕСКОГО ОТДЕЛЕНИЯ. ПРОБЛЕМЫ И РЕШЕНИЯ

Коваленко А.Н., Моисеев Ю.И.

ГОУ ВПО «Казанский государственный медицинский университет Росздрава»,

Городская больница скорой медицинской помощи №1, г. Казань, Россия

Быстро меняющаяся экономическая ситуация в России и бурное развитие ортопедии привели к появлению на рынке современных имплантов, позволяющих сочетать высокое качество результатов лечения и тенденцию к повышению качества жизни пациента в процессе лечения. Однако, несмотря на применение технологичных новинок, в обзоре литературы по данному вопросу отмечаются проблемы в их установке, даже при достаточном материально-техническом оснащении. Поскольку новые высокотехнологичные импланты сами по себе не только не решают проблем в травматологии, но требуют дорогостоящего инструментария, оборудования и, самое главное, обучения специалистов.

Цель. Выявление проблем внедрения и эффективности метода интрамедуллярного остеосинтеза с блокированием в практику травматологического отделения БСМП г. Казани для повышения качества оказания травматологической помощи.

Материалы и методы. Произведен остеосинтез с 2005 по 2009 г. методом интрамедуллярного остеосинтеза с блокированием 700 сегментов конечностей, из них бедренных костей – 232, большеберцовых костей – 371, плечевых костей – 97. При интрамедуллярном синтезе использовался фирменный инструментарий, разработанный для дистального блокирования без использования ЭОПа.

Результаты. Рассмотрены осложнения, связанные с применением новых методов синтеза, и последствия, потребовавшие проведения дополнительных манипуляций. Среди них: интраоперационный раскол проксимального отломка бедра – 5, перепроведение винтов – 58, необходимость реостеосинтеза – 14, дополнительная внешняя иммобилизация – 4, переломов имплантов, связанных с неправильной установкой – 7.

Обсуждение. Возникавшие проблемы можно условно разделить на две группы.

Во-первых, это трудности связанные с отсутствием ЭОПа.

Трудности репозиционной техники, особенно при значительном объеме мягких тканей, приводили к отклонению от методики биологического интрамедуллярного остеосинтеза, необходимости открывать место перелома. Использование стандартного рентгенологического контроля приводило к значительному затягиванию времени оперативного вмешательства. Проблемы дистального блокирования возникали, несмотря на использования дистальных

навигационных устройств; повторные манипуляции не всегда заканчивались успехом, что приводило к необходимости использования дополнительных иммобилизирующих повязок.

Во-вторых, столкнулись с проблемами, связанными непосредственно с освоением методик. Из 7 врачей травматологического отделения по интрамедуллярному синтезу: прослушал 2-недельный курс лекций – 1, прослушали ознакомительные однократные лекции – 4, участвовали в однодневных практических тренингах – 5, 2-недельная учеба на рабочем месте – 1.

Выводы. Трудности внедрение можно разделить на две группы: связанные с недостаточным материально-техническим оснащением; связанные с недостаточной подготовкой специалистов.

Несмотря на внедрение новых технологий с относительно низким процентом осложнений, методики интрамедуллярного остеосинтеза с блокированием плечевой кости, голени и бедра, осваивались в большинстве своем на основе собственного опыта.

Необходимо улучшение материально-технической базы, подготовка, учеба и практика специалистов, применение фиксаторов соответственно показаниям для повышения эффективности применения новых технологий остеосинтеза.

Однако, несмотря на наличие осложнений, очевидны и явные преимущества новых методов. Это повышение качества жизни пациентов, сокращение сроков временной нетрудоспособности на 2-4 месяца по сравнению с

прежними, ведение пациентов в раннем послеоперационном периоде без дополнительных средств иммобилизации, отсутствие необходимости еженедельных перевязок для пациентов ранее лечившихся аппаратами внешней фиксации.

СОВРЕМЕННЫЕ МЕТОДЫ ЛЕЧЕНИЯ И РЕАБИЛИТАЦИИ ДЕТЕЙ С ПЛОСКОВАЛЬГУСНОЙ ДЕФОРМАЦИЕЙ СТОП

Кожевников О.В., Иванов А.В., Болотов А.В.

ФГУ «ЦИТО им. Н.Н. Приорова Росмедтехнологий», г. Москва, Россия

Актуальность. Плосковальгусная деформация стоп имеет высокое социальное значение вследствие распространенности и характерного для неё прогрессирования. Консервативное лечение этой группы пациентов не всегда эффективно, поэтому в целом ряде случаев методы хирургической коррекции являются наиболее рациональными.

Цель исследования. Улучшение анатомо-функциональных результатов лечения плосковальгусной деформации стоп.

Материалы и методы. В отделении детской ортопедии ФГУ ЦИТО в 2006-2009 годах наблюдали 67 пациентов в возрасте от 3 до 18 лет, страдающих плосковальгусной деформацией стоп различной степени выраженности. Пациенты обследованы согласно углубленной схеме, включающей: механомиографию – 32 пациента, электронейромиографию – 43 пациента,

клиническое многокомпонентное исследование биомеханики ходьбы «Motion Capture» - 35 пациентов. Ранее все пациенты получали консервативное лечение по классической схеме, включающей: индивидуальное ортезирование, массаж, ЛФК, ФТЛ. Хирургическое лечение проведено 24 пациентам (39 стоп). В эту группу вошли пациенты с врожденной плосковальгусной деформацией и со статической деформацией, сопровождающейся высокой толерантностью к проводимым лечебным мероприятиям.

Результаты. В зависимости от типа и характера деформации, пациенты были разделены на группы. Группе с легкой формой статической плосковальгусной деформации с целью коррекции выполнялся артроэрез подтаранного сустава с помощью биодеградируемого импланта фирмы «Страйкер». В послеоперационном периоде проводили тренировку мышц стопы и голени методом функционального биоуправления. В более тяжелых случаях, при сохранении эквинуса пяточного отдела после ручной коррекции, артроэрез дополняли удлинением ахиллова сухожилия, а иногда и тангенциальной резекцией ладьевидной кости с тенодезом задней большеберцовой мышцы.

При деформациях, обусловленных выраженным вертикальным положением таранной кости, а также у пациентов младшей возрастной группы (3-6 лет) осуществляли операцию по Куммеру-Коуэлу-Рамсею в модификации ЦИТО.

До начала лечения были получены следующие результаты: 21 % пациентов находились в группе «субкомпенсация», 79 - % в группе «декомпенсация». Компенсации не отмечено ни у одного пациента. После проведенного лечения по нашей методике в группу «компенсация» вошли 57 %, субкомпенсации – 43 %, случаев декомпенсации не было.

Заключение. Таким образом, первые положительные результаты предложенного комплексного анатомо-функционального подхода к лечению тяжелых форм плосковальгусной деформации стоп свидетельствуют о перспективности разрабатываемой технологии и целесообразности дальнейших исследований в этом направлении.

ХИРУРГИЧЕСКАЯ КОРРЕКЦИЯ НЕРАВЕНСТВА ДЛИНЫ НИЖНИХ КОНЕЧНОСТЕЙ У ДЕТЕЙ И ПОДРОСТКОВ С АНОМАЛИЕЙ РАЗВИТИЯ БЕДРЕННОГО СЕГМЕНТА

Кожевников О.В., Иванов А.В., Затона Д.Б., Лазарев В.А.

ФГУ «ЦИТО им. Н.Н. Приорова Росмедтехнологий», г. Москва, Россия

Актуальность. Проблемы коррекции неравенства длины, а также деформации бедренного сегмента при аномалиях его развития у детей и подростков являются сложной задачей. В настоящее время существует стойкая тенденция к увеличению числа подобных пациентов.

Цель исследования. Улучшение результатов лечения пациентов с неравенством длины нижних конечностей при аномалии развития и деформаций бедренного сегмента.

Материалы и методы. В период с 2005 по 2009 год произведено удлинение и коррекция бедренного сегмента у 31 пациента в возрасте от 1,5 до 18 лет. Типирование аномалий развития осуществлялось после выполнения стандартного рентгенографического исследования с использованием классификации Pappas A.M., что позволило дифференцированно подойти к выбору тактики лечения и дистракционной конструкции. Большинство пациентов в нашем исследовании отнесено к аномалии 7-9 классов. У детей старше 5 лет мы использовали консольные стержневые дистракционные аппараты собственной разработки, применяемые при лечении пациентов с аномалиями 7 класса. В процессе дистракции вальгусная деформация оси бедренной кости нивелировалась за счет свойств консольной подвески аппарата. При патологии 8-9 классов, без вальгусной деформации оси бедренной кости, мы использовали аппараты, содержащие репозиционный узел, позволяющий проводить коррекцию фронтальной деформации в пределах 35^0 одновременно с удлинением сегмента. На разработанные конструкции, в частности аппарат с монорепозиционным узлом, получен патент РФ. Средняя длина дистракционного регенерата составила 5,4 см. У 17 пациентов одновременно с удлинением устранена деформация дистального отдела бедренной

кости. Коррекция угловой деформации от 10 до 35 градусов осуществлялась постепенно, в процессе коррекции неравенства длины. Темп дистракции составлял 1 мм в сутки. Коррекция в монорепозиционном узле 3 - град. в сутки. Однако данные конструкции невозможно использовать у детей младше 5 лет, так как размеры консолей аппарата слишком велики. В таких случаях с целью удлинения бедренного сегмента у детей данной возрастной группы (7 наблюдений) мы успешно применяли аппарат Илизарова Г.А. спице-стержневой компоновки.

Результаты. Нами отмечены положительные результаты используемой методики: а) сроки дистракции не превышали общепринятые, а в ряде случаев были меньше; б) легкость коррекции угловой деформации в процессе дистракции; в) конструктивные особенности внешней системы аппарата позволяли проводить полноценную реабилитацию пациентов; г) особенности внешней системы аппарата позволяли осуществлять динамический мониторинг зрелости дистракционного регенерата при помощи ультразвуковой диагностики, а также компьютерной томографии.

Заключение. Таким образом, дифференцированный подход к выбору дистракционного аппарата позволил повысить эффективность лечения и избежать ряда осложнений. Использование нашего аппарата консольной конструкции, а также варианта с монорепозиционным узлом обеспечило гладкое течение дистракционного

периода, а сроки лечения при использовании данной конструкции сократились на 10-15 %.

Тем самым, преимущество новых конструкций по сравнению с известными аппаратами для удлинения бедренного сегмента очевидно.

ЭФФЕКТИВНЫЙ МЕТОД ХИРУРГИЧЕСКОЙ КОРРЕКЦИИ ПРИ БОЛЕЗНИ ЛЕГГА – КАЛЬВЕ – ПЕРТЕСА

Кожевников О.В., Иванов А.В., Кралина С.Э., Лысиков В.А.

ФГУ «ЦИТО им. Н.Н. Приорова Росмедтехнологий», г. Москва, Россия

Актуальность. На современном этапе при лечении болезни Легга-Кальве-Пертеса все чаще используются оперативные методы, позволяющие восстановить правильные взаимоотношения в тазобедренном суставе, создать оптимальные условия для купирования асептического некроза и остеорепарации головки бедренной кости. Однако выбор способа оперативной коррекции не всегда однозначен.

Цель исследования. Повышение эффективности хирургического лечения болезни Легга-Кальве-Пертеса.

Материалы и методы. За 2006-2009 годы в клинике детской ортопедии ЦИТО реконструктивные операции на проксимальном отделе бедренной кости выполнены у 96 пациентов в возрасте от 5 до 12 лет. Из них: деторсионно-варизирующих остеотомий проведено 32, с переднеротационной коррекцией – 54, вальгизирующих -

10. При предоперационном планировании проводилось комплексное обследование, включавшее КТ с 3D реконструкцией и сагиттальными срезами через пораженную головку бедренной кости. Остеосинтез осуществляли пластинами из детского набора, разработанного в ЦИТО с Т-образным шеечным клинком, позволившими осуществить надежный остетосинтез. На используемые металлофиксаторы получен патент № 79411 от 10.01.2009.

Результаты. Проанализировав результаты лечения нами отмечена высокая эффективность остеотомий, включавших переднеротационный компонент, как по срокам консолидации, так и по возможностям ранней осевой нагрузки и последующего восстановления функции конечности. Срок начала полноценной нагрузки на пораженную конечность сократился в среднем до 6 мес. Отмечено, что Т-образный профиль пластины позволил более эффективно выполнить ротационное смещение шейки и головки бедренной кости вокруг своей оси, нежели используемые ранее металлоконструкции. Угол необходимой коррекции рассчитывали с помощью компьютерных сагиттальных срезов. Величина угла поворота шейки-головки бедренной кости варьировала в пределах от 15 до 55 градусов, но в среднем составила 37 градусов. Это позволило вывести пораженный фрагмент из-под нагрузки и обеспечить полную конгруэнтность сустава. При контрольной рентгенографии прогрессирование очага остеохондропатии не отмечено, течение периода фрагментации сократилось,

репаративные процессы протекали более активно. Нагружение конечности в 65 % случаев осуществлено сразу после консолидации области остеотомии (через 6 мес. в среднем). Переднеротационная остеотомия проксимального отдела бедра позволила увеличить группу компенсации до 83,3 % по методу Северин за счет восстановления физиологической конгруэнтности сустава.

Заключение. Течение послеоперационного периода и оценка функции сустава в исходе реабилитационного периода позволяют рассматривать корригирующие остеотомии как эффективный метод лечения болезни Легга-Кальве-Пертеса в том числе во II и III стадиях, являющихся прогностически неблагоприятными для проведения хирургической коррекции. Анализ результатов дает возможность расширения показаний для хирургической коррекции и наглядно демонстрирует эффективность ротационных остеотомий в лечении болезни Легга-Кальве-Пертеса.

ВЫСОКИЙ ВРОЖДЕННЫЙ ВЫВИХ БЕДРА: СРАВНИТЕЛЬНАЯ ОЦЕНКА РЕЗУЛЬТАТОВ ХИРУРГИЧЕСКОГО ЛЕЧЕНИЯ

Кожевников О.В., Иванов А.В., Кралина С.Э., Негматов Ж.М.

ФГУ «ЦИТО им. Н.Н.Приорова Росмедтехнологий», г. Москва, Россия

Проблема лечения высокого врожденного вывиха бедра продолжает оставаться актуальной и активно обсуждается в современной ортопедии. Хирургические

методы лечения этого порока многообразны, предложены различные авторские варианты реконструктивных операций, комплексные методики восстановления соотношений в тазобедренном суставе.

Цель работы. Сравнительная оценка эффективности различных методов хирургического лечения при высоком врожденном вывихе бедра у детей от 3 до 15 лет.

За период с 1996 по 2010 год в отделении детской ортопедии наблюдалось 132 пациента в возрасте от 1,5 до 15 лет с высоким врожденным вывихом бедра. При планировании комплекса лечебных мероприятий учитывались - одно - или двусторонность патологии, возраст ребенка, степень дисплазии компонентов сустава, произведенные попытки вправления и результаты артрографии. Использовалась разная тактика лечения: закрытое/открытое устранение вывиха после предварительного вытяжения произведено 41 ребенку, в 40 случаях вправление выполнено одновременно с хирургической коррекцией бедренного и тазового компонентов сустава, при этом не производилось вскрытия полости сустава (капсулотомии), 41 ребенку выполнена триада: открытое вправление, корригирующая остеотомия проксимального отдела бедренной кости с остеотомией таза.

Оценив отдаленные результаты проведенных вмешательств (оценка производилась по классификации Severin) установлено, что после закрытого/открытого вправления в 89 % случаев сустав был стабильным после начала нагрузки на нижние конечности. Однако при

динамическом наблюдении у 78 % пациентов сохранялось недоразвитие крыши вертлужной впадины и нарушение пространственной ориентации проксимального отдела бедра, в связи с чем им на различных сроках после вправления, выполнена внесуставная коррекция компонентов сустава. При использовании методики одномоментной реконструкции и закрытого вправления стабильность сустава достигнута в 80 % случаях. У 6 пациентов, несмотря на выполненную коррекцию и удовлетворительные показатели вертлужной впадины и проксимального отдела бедра, произошла релюксация, в 9 % случаев отмечены явления асептического некроза головки бедренной кости. Комплексное двухэтапное оперативное лечение - укорачивающая корригирующая остеотомия бедренной кости, с низведением головки бедра до уровня вертлужной впадины при помощи дистракционного аппарата с последующим открытым вправлением и коррекцией крыши вертлужной впадины (остеотомия таза по Солтеру или тройная остеотомия в зависимости от возраста ребенка) позволило в 100 % случаев добиться стабильности тазобедренного сустава, которое сохранялось на протяжении более 5 лет динамического наблюдения.

Таким образом, проведя анализ выявили, что оптимальным методом лечения высокого врожденного вывиха бедра является комплексное двухэтапное оперативное лечение, включающее открытое вправление с хирургической внесуставной коррекцией вертлужной впадины и проксимального отдела бедра.

МЕТОДЫ ФУНКЦИОНАЛЬНОГО БИОУПРАВЛЕНИЯ В КОМПЛЕКСНОМ ЛЕЧЕНИИ ПАЦИЕНТОВ С БОЛЕЗНЬЮ ПЕРТЕСА

Кожевников О.В., Косов И.С., Иванов А.В., Лысиков В.А.

ФГУ «ЦИТО им. Н.Н. Приорова Росмедтехнологий», г. Москва, Россия

Актуальность. После выполнения оперативных вмешательств на проксимальном отделе бедра существенная роль в восстановлении опоронесущей функции нижней конечности отводится проведению рациональных реабилитационных мероприятий. Известно, что в качестве одного из элементов патогенеза болезни Легга-Кальве-Пертеса рассматривается патология нервно-мышечной системы, а в процессе развития патологических проявлений большая роль отводится формированию мышечного «блока» сустава, что является проявлением адаптационного двигательного навыка, не имеющего в памяти эквивалентов нормальных движений.

Цель исследования. Изучение возможностей методов функционального биоуправления (ФБУ) в проведении реабилитации после хирургического лечения болезни Легга-Кальве-Пертеса.

Материалы и методы. За период с 2006 по 2009 год хирургическое лечение проведено 96 пациентам с болезнью Легга-Кальве-Пертеса. Из них 14 пациентам проведен курс реабилитации с использованием биологической обратной связи, направленный на коррекцию двигательных нарушений. В

восстановительном лечении использован прибор, разработанный в ЦИТО. Курс состоит из 15 процедур длительностью 45 минут. Оценку функционального статуса пациентов осуществляли по методике «Capture Motion»: до лечения, через 2 мес. после нагружения оперированной конечности и после проведения повторного (через 2 мес.) курса ФБУ.

Результаты. Проведя анализ результатов лечения инструментальными методами, мы отметили достоверное улучшение функционального статуса пациентов, основанное на формировании нового двигательного навыка, позволяющего адаптировать опорно-двигательный аппарат к условиям вновь сформированных анатомических структур.

Мы оценивали клинический статус, объем движений, силу мышц, данные ЭНМГ и ЭМГ. Во всех случаях отмечена положительная динамика в виде появления отчетливого сокращения ранее ослабленных («невостребованных») мышц (до 3-4 баллов); отмечено восстановление баланса мышц, расширение функциональных возможностей нижних конечностей, повышение мотивации к выполнению физических упражнений. Полученные данные свидетельствуют о формировании адекватного двигательного навыка, что нашло отражение в результатах клинического анализа ходьбы в виде нормализации кинетических и кинематических параметров, а также улучшения биоэлектрической активности ягодичной группы мышц в ходьбе.

Заключение. Таким образом, начатые исследования по коррекции двигательных нарушений методом функционального биоуправления (ФБУ) с использованием биологической обратной связи открывают новые возможности в реабилитации больных с тяжелой двигательной патологией.

КОМПЬЮТЕРНАЯ ТОМОГРАФИЯ ТАЗОБЕДРЕННОГО СУСТАВА С КОНТРАСТИРОВАНИЕМ ПРИ ВРОЖДЕННОМ ВЫВИХЕ БЕДРА У ДЕТЕЙ

Кожевников О.В., Морозов А.К., Кралина С.Э., Иванов А.В., Огарев Е.В., Негматов Ж.М.

ФГУ «ЦИТО им. Н.Н.Приорова Росмедтехнологий», г. Москва, Россия

При выборе способа устранения вывиха одним из основных критериев является состояние мягкотканых и хрящевых структур сустава, которое оценивается при помощи контрастных методов исследования. Стандартом исследования является выполнение контрастирования полости сустава с последующей рентгенографией в прямой проекции. При этом хорошо визуализируется хрящевая часть крыши и верхний отдел ацетабулярной губы, стриктуры капсулы во фронтальной плоскости. Также представляется возможным оценить соответствие вертикального размера впадины и хрящевой модели головки бедра. К сожалению, этих сведений часто бывает не достаточно, так как хорошее заполнение контрастом полости сустава во фронтальной плоскости еще не

указывает на отсутствие препятствий в переднем или заднем отделе впадины или стриктуры капсулы в сагиттальной плоскости. Отсутствие полной информации об изменениях в суставе отрицательно сказывается на результатах лечения пациентов.

В отделении детской ортопедии ЦИТО проведен ретроспективный анализ 40 артрограмм пациентов с высоким врожденным вывихом бедра, которые сопоставлены с операционными находками. При этом в 24 % случаев результат артрографии был иной, нежели обнаруженные изменения в суставе. С целью объективной оценки патологических изменений нами выполнена компьютерная томография с контрастированием тазобедренного сустава у 9 детей с врожденным вывихом бедра.

Проведение контрастной компьютерной томографии позволило визуализировать суставные поверхности вертлужной впадины и головки бедренной кости, вычислить размер хрящевой модели головки бедра и сопоставить его с горизонтальным и вертикальным размером входа в вертлужную впадину с учетом переднего и заднего хрящевого края. Также произведена оценка расположения собственной связки головки бедра - ее размеры, признаки гипертрофии, наличие и толщина жировой подушки вертлужной впадины. Визуализированы стриктуры капсулы сустава, препятствующие вправлению в 2 случаях. Сопоставление размеров головки бедра с размером входа во впадину и величиной перешейка капсулы сустава позволило в 4

случаях провести вправление без капсулотомии тазобедренного сустава, у 5 пациентов исследование показало невозможность устранения вывиха без хирургических внутрисуставных манипуляций, в связи с чем проводилось открытое вправление. Во всех случаях при оперативном вмешательстве обнаружены визуализированные патологические структуры: в 2-х суставах - гипертрофированная круглая связка, стриктуры капсулы в заднем отделе - у 2-х пациентов, в одном случае - несоответствие горизонтального размера впадины и хрящевой модели головки бедра. В результате оперативного лечения у всех пациентов произведено успешное вправление.

Таким образом, компьютерная томография с контрастированием тазобедренного сустава является объективным методом исследования при высоком врожденном вывихе бедра и позволяет провести предоперационное планирование с разработкой схемы адекватного оперативного лечения.

СТИМУЛЯЦИЯ РЕПАРАТИВНОГО ОСТЕОГЕНЕЗА ПРИ ХИРУРГИЧЕСКОЙ КОРРЕКЦИИ НЕРАВЕНСТВА ДЛИНЫ НИЖНИХ КОНЕЧНОСТЕЙ С ИСПОЛЬЗОВАНИЕМ КЛЕТОЧНЫХ ТЕХНОЛОГИЙ У ДЕТЕЙ И ПОДРОСТКОВ

Кожевников О.В., Омельяненко Н.П., Иванов А.В., Ильина В.К.

ФГУ «ЦИТО им.Н.Н. Приорова Росмедтехнологий», г. Москва, Россия

Актуальность. Лечение врожденной ортопедической патологии у детей, сопровождающейся неравенством длины конечностей, является сложнейшей задачей практической ортопедии. Неблагоприятный диспластический фон у данной группы пациентов осложняет восстановление костных структур при выполнении реконструктивных операций. Тем самым, разработка медицинских технологий, позволяющих повысить эффективность лечения данной группы пациентов, является весьма актуальной.

Цель исследования. Улучшение результатов лечения детей с неравенством длины конечностей врожденного характера на основе использования современных клеточных технологий.

Материалы и методы. Комплексное лечение с использованием аутологичных костно-мозговых стромальных клеток предшественников проведено 14 пациентам с неравенством длины нижних конечностей, в том числе с врожденными ложными суставами в возрасте

от 2 до 16 лет. В работе использовали клеточные культуры стромальных мультипотентных клеток (СМК) костного мозга, выделенных из биоптата крыла подвздошной кости пациента.

Нами была разработана этапная, атравматичная, малоинвазивная методика имплантации аутологичных СМК в область дистракционного регенерата и/или резекции ложного сустава. Методика включает этапы: трепанбиопсии, контроля, в том числе ДНК диагностики, культивирования, трансплантации.

Результаты. При минимальном оперативном вмешательстве во всех случаях наблюдения достигнут ожидаемый результат. Сроки формирования дистракционного регенерата сокращены до 5,5 мес., что позволило по истечении этого периода выполнить демонтаж аппарата с удлиняемого сегмента. Сроки консолидации области ложного сустава составили в среднем 8 мес. В эти сроки осуществлен демонтаж внешней фиксирующей металлоконструкции. У одной из пациенток с рецидивом врожденного ложного сустава костей голени признаки консолидации в области резекции появились уже через 2,5 месяца. Нами отмечено сокращение сроков восстановления опороспособности конечности в среднем на 1 мес., а при лечении врожденного ложного сустава - при минимальных для этой патологии сроках лечения. Качество структуры кости восстановленного сегмента подтверждено современными методами диагностики. Сроки наблюдения составили 4

года. Рецидивов врожденного ложного сустава за этот период не отмечено.

Заключение. Таким образом, наш опыт использования клеточных технологий в детской ортопедической практике показал эффективность используемых методик, что открывает большие перспективы для осуществления оптимального лечения детей с тяжелой патологией опорно-двигательного аппарата.

ОТДАЛЕННЫЕ РЕЗУЛЬТАТЫ ХИРУРГИЧЕСКОГО ЛЕЧЕНИЯ ДЕГЕНЕРАТИВНЫХ ЗАБОЛЕВАНИЙ ПОЯСНИЧНОГО ОТДЕЛА ПОЗВОНОЧНИКА СО СТЕНОЗОМ ПОЗВОНОЧНОГО КАНАЛА

Козлов Д.М., Крутько А.В., Ахметьянов Ш.А.

ФГУ «НИИ травматологии и ортопедии Росздрава»,
г. Новосибирск, Россия

Цель. Оценка отдаленных результатов декомпресивных и декомпрессивно-стабилизирующих вмешательств у пациентов, оперированных нами ранее по поводу дегенеративных симптоматических заболеваний поясничного отдела позвоночника со стенозом позвоночного канала.

Материалы и методы. В исследование включено 150 пациентов в возрасте от 40 до 82 лет (M=60,3), оперированных нами ранее в 2003 − 2005 г.г. по поводу дегенеративных поражений поясничного отдела позвоночника), средняя продолжительность наблюдения − 5,2 года (в диапазоне от 4 до 6 лет). Среди них было 64

мужчины и 86 женщин. Диагностический комплекс включал анамнестическое, общеклиническое, неврологическое, рентгенологическое и МСКТ исследования. Декомпрессивные операции (интерламинэктомия, микродискэктомия, резекция краев дужек, фасетэктомия, резекция краевых остеофитов тел позвонков) были выполнены 71 (группа А) и декомпрессивно-стабилизирующие − 79 пациентам (группа Б). Выбор вида и методики оперативного вмешательства (декомпрессивного или декомпрессивно-стабилизирующего) определялся, главным образом, особенностями патологических изменений в позвоночнике. Оценивали динамику неврологического статуса, болевого синдрома по 10-бальной визуально-аналоговой шкале (ВАШ), а также динамику функциональной активности по индексу Освестри (ODI − Oswestry Disability Index).

Результаты и обсуждение. В обеих группах пациентов компрессия нервно-сосудистых образований была обусловлена дегенеративно-дистрофическими патоморфологическими изменениями поясничного отдела позвоночника, приводящими к стенозированию позвоночного канала (остеофиты, спондилоартроз, лигаментоз). В группе пациентов, леченных без стабилизации, межпозвонковые грыжи отмечены в 51,6 % случаев, а в группе пациентов, леченных с применением стабилизирующих конструкций, в 45,9 % случаев отмечено наличие дегенеративного спондилолистеза. Все операции - декомпрессивные и декомпрессивно-

стабилизирующие - были выполнены из заднего срединного доступа. После выполнения декомпрессивных (группа А) и декомпрессивно-стабилизирующих (группа Б) операций отмечено достоверное ($p<0,05$) уменьшение интенсивности болевого синдрома по шкале ВАШ. Однако показатели интенсивности болевого синдрома в ноге спустя в среднем 5,2 лет после декомпрессивно-стабилизирующих вмешательств остаются достоверно ниже в сравнении с лишь декомпрессивными операциями (2,7±2,1 - в группе А и 1,1±1,0 - в группе Б). Показатель функциональной активности (ODI) также достоверно оставался более низким по сравнению с дооперационным уровнем после оперативного лечения в обеих группах, однако после выполнения декомпрессивно-стабилизирующих операций положительная динамика этого показателя была более выраженной (39,6±14,7 - в группе А и 22,4±10,3 - в группе Б). При комплексной оценке отдаленных результатов лечения установлено, что количество хороших и удовлетворительных результатов составило 71 % после выполнения декомпрессивных операций и 97,3 % – после декомпрессивно-стабилизирующих. Отмечена достоверная разница между группами в количестве хороших и неудовлетворительных результатов. После операции хорошие результаты в группе А составили 38,7 %, тогда как в группе Б – 67,6 %; неудовлетворительные результаты в группе А составили 29 %, а в группе Б – 2,7 %. Рентгенологические и МСКТ-исследования, ни в одном из случаев не выявили

разрушения и внедрения имплантатов в тела позвонков, а также признаков резорбции костной ткани вокруг них.

Заключение. Результаты отдаленных результатов оперативного вмешательства позволяют говорить о том, что в большинстве случаев патогенетически наиболее обоснованным способом лечения дегенеративных поражений поясничного отдела позвоночника со стенозом позвоночного канала остается выполнение декомпрессивно-стабилизирующих операций. Результаты декомпрессивных оперативных вмешательств продолжают ухудшаться со временем, учитывая ведущую роль дегенеративного стеноза позвоночного канала в формировании клинической симптоматики, часто встречающегося в сочетании с признаками сегментарной нестабильности на уровне пораженных сегментов позвоночника.

ДИСТРАКЦИЯ И ФАЛАНГИЗАЦИЯ ПЕРВОЙ ПЯСТНОЙ КОСТИ У ИНВАЛИДОВ С ПОЛНЫМ ДЕФЕКТОМ ПАЛЬЦЕВ КИСТИ

Козюков В.Г., Токарев А.Е.

ГОУ ВПО «ПГМА им. ак. Е.А. Вагнера Росздрава», г. Пермь, Россия

В реконструктивно-восстановительной хирургии последствий повреждений кисти восстановление двустороннего захвата у инвалидов с дефектами всех пальцев занимает особое место. При лечении таких пациентов роль свободной пересадки пальцев стопы с применением микрохирургической техники весьма

преувеличена. Одномоментные пересадки блоков пальцев стопы или всего первого пальца на беспалую кисть вызывают прогрессирующее нарушение опорной функции донорской конечности и адекватно не восстанавливает функцию культи. Именно поэтому возрастает роль развития и совершенствования методов местно-пластических операций, основанных на утилизации и дистракционном удлинении сохранившихся тканей культи кисти.

При традиционных способах фалангизации первой пястной кости полноценное противопоставление её к остальным невозможно из-за разницы длины в 2,5-3 см. Поэтому рациональным является выравнивание длины пястных костей, что создаёт более эффективный захват.

Для восстановления двустороннего захвата у беспалых инвалидов нами предложен способ реконструкции первого пальца, основанный на одновременном проведении фалангизации пястной кости, компактотомии её и наложении дистракционного аппарата (патент на изобретение № 2200489 от 20.03.2003 г). Особенности способа заключаются в том, что, в зависимости от характера кожных рубцов в межпястном промежутке, могут формироваться различные кожно-фасциальные лоскуты, закрывающие пястную кость. Допускается только иссечение первой тыльной межкостной мышцы, порции приводящей мышцы низводятся ниже линии компактотомии и фиксируются к надкостнице съёмным швом с помощью пуговицы. После введения стержней ближе к метафизарным отделам

пястной кости производится компактотомия и накладывается аппарат внешней фиксации. Закрытие кожного дефекта проводится за счёт местных тканевых ресурсов, а при необходимости пересаживается свободный полнослойный кожный трансплантат. Дистракционное удлинение пястной кости начинается на 7-8 сутки после операции, проводится дробно, не более 0,5-0,6 мм в сутки.

Для эффективного удлинения костей кисти предложен вариант аппарата внешней фиксации с консольным креплением стержней, вводимых в удлиняемую кость (свидетельство на полезную модель № 24091 от 27.07.2002 г.). Аппарат представляет собой резьбовую штангу с левосторонней и правосторонней резьбой и двух фиксаторов для стержней.

Имеется клиническая апробация способа реконструкции. Из 50 наблюдений фалангизации пястной кости различными способами в 19 случаях у беспалых инвалидов проведено одновременное наложение дистракционного аппарата с последующим удлинением кости в среднем до 2 см. Анализ отдалённых результатов доказал эффективность предложенного способа восстановления двустороннего захвата кисти, что даёт право рекомендовать его к применению в практическом здравоохранении в условиях специализированных отделений.

РАЗЛИЧИЕ В ОЦЕНКЕ БОЛЕВОГО СИНДРОМА У МУЖЧИН И ЖЕНЩИН БОЛЬНЫХ КОКСАРТРОЗОМ ПО РАЗЛИЧНЫМ ТЕСТАМ И ШКАЛАМ

Колесников С.В., Колчанов К.В.

ФГУ «Российский научный центр «Восстановительная травматология и ортопедия» им. акад. Г.А. Илизарова Росмедтехнологий», г. Курган, Россия

Среди болезней суставов доля деформирующего остеоартроза составляет 80 %, из них коксартроз является одним из наиболее часто встречающихся заболеваний опорно-двигательной системы. Коксартроз - наиболее тяжёлая патология, приводящая к значительному ухудшению качества жизни больного. Ведущим признаком заболевания является болевой синдром – суставная или периартикулярная боль, которая становится главной причиной обращения к врачу. В клинической практике при коксартрозе наиболее часто используется оценка интенсивности болевого синдрома. Однако выраженность оценки боли у мужчин и женщин различна.

Цель настоящей работы - выявить различие в оценке болевого синдрома у мужчин и женщин больных коксартрозом по различным шкалам и тестам.

Для оценки болевого синдрома нами были использованы: визуально-аналоговая шкала боли - ВАШ (мм), индекс Лекена (баллы), тест Харриса (баллы), опросник WOMAC (ВАШ в мм). Для статистической оценки результатов использован непараметрический критерий Вилкоксона.

Обследовано 63 больных коксартрозом 2-3 степени в возрасте от 20 до 78 лет. Средний возраст пациентов составил 51±1,5 года, из них мужчин – 21 (45±3 года), а женщин – 42 (54±2 года). Двусторонний коксартроз наблюдался у 28 пациентов (21 женщина и 7 мужчин), односторонний коксартроз - у 35 пациентов (женщин – 21, мужчин-14). Первичный (обменно-дистрофический) коксартроз отмечен у 35 больных из них 27 женщин и 8 мужчин, диспластический - у 12 (11 женщин и 1 мужчина), посттравматический коксартроз - у 7 больных (2 женщины и 5 мужчин), вторичный (последствия асептического некроза головки бедра) - у 9 человек (2 женщины и 7 мужчин).

Анализ результатов исследования показал, что по шкале ВАШ выраженность болевого синдрома в целом по группе составила 62,7±0,2 мм, при этом у женщин она была равна 66,6±0,2 мм, а у мужчин - 55,0±0,4 мм. Определенные различия статистически достоверны ($p<0,05$).

В альго-функциональном индексе Лекена нами была выделена оценка выраженности болевого синдрома (вопросы с 1 по 5), при этом средний балл в общей группе составил 5,7±0,2; у женщин он был равен - 5,9±0,2; у мужчин - 5,5±0,5. Различия не достоверны.

В тесте Харриса также нами была выделена степень выраженности болевого синдрома (вопросы с 1 по 6), средний балл оценки боли в группе составил 13,9±0,9; у женщин он равен - 12,4±0,9; а у мужчин - 16,8±1,9. Указанная разница статистически достоверна ($p<0,05$).

Результат оценки болевого синдрома по опроснику WOMAC (вопросы с 1 по 5) в общей группе составил 200,9±12,1 мм; у женщин - 224,8±13,8 мм; у мужчин - 153,2±20,6 мм. При этом средняя оценка боли по WOMAC в общей группе равнялась 44,3±2,3мм; у женщин она была 48,4±2,7, а у мужчин - 36,1±4,1 мм. Различия достоверны ($p<0,05$).

В целом выявлено, что среди пациентов женского пола показатели по шкалам ВАШ/WOMAK(ср)/Харрис/Лекена соотносятся как 11/8/2/1. Аналогичное соотношение показателей, зарегистрированных среди пациентов мужского пола имеет вид 10/6/3/1. Следовательно, согласно использованным шкалам и тестам, болевой синдром при артрозе тазобедренного сустава у женщин выражен сильнее, чем у мужчин, что может быть обусловлено преобладанием больных с первичным и диспластическим коксартрозом в этой категории пациентов.

ОЦЕНКА ЭФФЕКТИВНОСТИ КОМПЛЕКСНОГО КОНСЕРВАТИВНОГО ЛЕЧЕНИЯ БОЛЬНЫХ КОКСАРТРОЗОМ II-III СТЕПЕНИ И БОЛЬНЫХ СО СТАБИЛЬНЫМ ЭНДОПРОТЕЗОМ ТАЗОБЕДРЕННОГО СУСТАВА

Колесников С.В., Колчанов К.В., Насыров М.З.

ФГУ «Российский научный центр «Восстановительная травматология и ортопедия» им. акад. Г.А. Илизарова Росмедтехнологий», г. Курган, Россия

Коксартроз - наиболее часто встречающаяся и наиболее тяжелая патология суставов, и его лечение

представляет сложную задачу, связанную с тяжестью поражения локомоторного аппарата и неуклонным прогрессированием болезни. Консервативные методы лечения эффективны лишь на ранних стадиях заболевания и на определенном этапе уступают место оперативным, каковым является эндопротезирование тазобедренного сустава, получившее в настоящее время широкое распространение.

Цель настоящей работы - провести оценку эффективности комплексного лечения больных со стабильным эндопротезом и коксартрозом II- III степени по различным шкалам и тестам.

Исследование проведено у 42 больных в возрасте от 16 до 79 лет, прошедших курс лечения в отделении реабилитации. Из них с коксартрозом II- III степени - 23 пациента и 19 - с эндопротезом тазобедренного сустава, которые обратились на прием в связи с появлением болевого синдрома по типу люмбалгии, люмбоишиалгии, артралгии в контрлатеральном суставе и др. В комплекс лечения входили: ЛФК с приемами гравитационного отягощения и постизометрической релаксации, массаж с ишемизирующей прессурой триггерных точек, физиопроцедуры, хондропротекторы, сосудистые и улучшающие метаболизм препараты, короткий курс НПВС. Для оценки болевого синдрома и степени выраженности артроза использовали шкалу ВАШ (в мм), алгофункциональный индекс Лекена (в баллах), тест Харриса (в баллах), опросник Мак-Гила в русской версии В.В. Кузьменко и опросник WOMAC. Достоверность

результатов оценивали с использованием непараметрического критерия Вилкоксона.

При проведении исследования выявлено, что на начальном этапе (до проведения лечения) выраженность болевого синдрома не имеет различий в анализируемых группах больных по результатам всех используемых тестов. Больные обеих групп отмечают боль умеренной интенсивности (средний балл по ВАШ – 5,6 ±0,4 см у больных коксартрозом и 5,3±0,3 см - с эндопротезом). Согласно результатам обследования с помощью опросника Мак-Гилла установлено, что болевой синдром у больных обеих групп носил характер хронического. В группе больных с эндопротезом тазобедренного сустава нарушение функции более выражено (по данным тестов Лекена и Харриса) в сравнении с неоперированными. После проведения курса комплексного лечения у больных артрозом зарегистрировано снижение болевого синдрома, определяемое по тесту ВАШ. При оценке результатов тестирования по опроснику Мак-Гилла выявлено достоверное снижение показателей в сенсорном и аффективном классах ($p<0,05$), что говорит о снижении интенсивности болевого синдрома и изменении эмоциональной окраски боли в сторону снижения ее негативного воздействия. Достоверного изменения функции сустава у больных коксартрозом не выявлено. Установлено, что однократно проведенный курс лечения у оперированных пациентов с болевым синдромом вертеброгенного генеза или контралатеральной коксалгии не позволяет добиться значимого уменьшения боли и

должного восстановления функции, что обусловлено резко выраженными биомеханическими нарушениями локомоторного аппарата.

Настоящее исследование показывает, что комплексное лечение больных коксартрозом снижает интенсивность боли и изменяет ее эмоциональную окраску, но не приводит к значимому улучшению функции сустава. Также установлено, что после эндопротезирования тазобедренного сустава регресс биомеханических изменений опорно-двигательного аппарата требует приемственности и регулярности их коррекции.

ЭМГ-ХАРАКТЕРИСТИКИ ФУНКЦИОНАЛЬНОГО СОСТОЯНИЯ МЫШЦ ПРЕДПЛЕЧЬЯ И КИСТИ У БОЛЬНЫХ С ДЕФЕКТАМИ КОСТЕЙ ПРЕДПЛЕЧЬЯ В ПРОЦЕССЕ ЛЕЧЕНИЯ МЕТОДОМ ЧРЕСКОСТНОГО ОСТЕОСИНТЕЗА

Колчанов К.В., Соколова М.Н., Борзунов Д.Ю.

ФГУ «Российскитй научный центр «Восстановительная травматология иортопедия» им. акад. Г.А. Илизарова Росмедтехнологий», г. Курган, Россия

Введение. Неблагоприятные исходы лечения пациентов с переломами костей предплечья, по данным некоторых авторов, весьма разноречивы и составляют от 13 до 66 % клинических наблюдений (Афаунов А.И. с соавт., 2003; Гусева М.Э. с соавт., 2004; Слободский А.В. с соавт., 2004).

Цель работы. Изучение влияния применения чрескостного остеосинтеза на функциональное состояние

нервно-мышечных структур поврежденной конечности при замещении дефектов костей предплечья.

Материал и методы исследования. Функциональное исследование нервно-мышечного аппарата проведено у 49 пациентов с дефект-псевдоартрозами (n=32) и дефект-диастазами (n=17) костей предплечья. В качестве анализируемого показателя использовали среднюю амплитуду глобальной ЭМГ, зарегистрированной в отведении от мышц предплечья и кисти (m.extensor digitorum communis, m. flexor carpi radialis, m. flexor carpi ulnaris, mm. thenar, mm. hypothenar).

Больные были разделены на 2 группы. В 1 группу вошли пациенты с диастазом одной или обеих костей предплечья (n=17), а во 2 группу - с псевдоартрозом одной или обеих костей предплечья (n=32).

Выявлено, что на дооперационном этапе в отведениях от всех мышц определялось достоверное отличие анализируемого показателя от аналогичного, зарегистрированного на интактной конечности. Данные свидетельствовали о выраженности функциональных расстройств на дооперационном этапе и не зависели от величины дефекта. Выполнение чрескостного остеосинтеза вызывало обратимое ухудшение функционального состояния нервно-мышечного аппарата предплечья (за счет повреждения мышечного компонента), нивелирующееся после проведения курса восстановительного лечения (ЛФК). После демонтажа аппарата наблюдали восстановление средней амплитуды глобальной ЭМГ до уровня, характерного для интактной

конечности в отведениях от мышц кисти, что свидетельствовало о функциональном характере неврологических нарушений, наблюдаемых на дооперационном этапе. Реконструкция костного остова предплечья и нормализация биомеханических взаимоотношений сегмента сопровождалась восстановлением функции нервных стволов до уровня интактной конечности.

Для определения влияния локализации дефекта на функциональное состояние нервно-мышечного аппарата пораженной конечности вся выборка больных была разбита на 3 группы. В 1 группу вошли пациенты с дефектом лучевой кости (n=12), во 2 группу - пациенты с дефектом локтевой кости (n=19), в 3 группу - пациенты с дефектами обеих костей предплечья (n=18).

Наибольшее нарушение функционального состояния нервно-мышечного аппарата конечности наблюдали у пациентов 3 группы. У пациентов 1 и 2 групп набольшие изменения регистрировали в отведениях от m. flexor carpi radialis и m. flexor carpi ulnaris.

Полученные в ходе исследования результаты свидетельствовали о том, что дефекты костей предплечья вызывали изменения нервно-мышечного аппарата верхней конечности, причем изменения нервных структур имели преимущественно функциональный характер, а изменения со стороны мышечных структур - органический. Локализация и размер дефекта костей предплечья не оказывало существенного влияния на состояние нейромоторного аппарата конечности.

Таким образом, восстановление анатомической целостности костей предплечья в условиях чрескостного остеосинтеза позволяет улучшить функциональное состояние нервно-мышечных структур верхней конечности, что, в сочетании с реабилитационными методами (массаж, ЛФК), ведет к улучшению моторики кисти.

ОСОБЕННОСТИ ПЕРИФЕРИЧЕСКОЙ ГЕМОДИНАМИКИ ОБЛАСТИ СВОДА ВЕРТЛУЖНОЙ ВПАДИНЫ (ЭКСПЕРИМЕНТАЛЬНОЕ ИССЛЕДОВАНИЕ)

Кононович Н.А., Бунов В.С.

ФГУ «Российский научный центр «Восстановительная травматология и ортопедия» им. акад. Г.А. Илизарова Росмедтехнологий», г. Курган, Россия

В эксперименте при апробации новых способов лечения патологических состояний, связанных с нарушениями микроциркуляции, необходимо проведение исследований, направленных на изучение периферической гемодинамики зоны интереса в норме.

Цель исследования – изучить у клинически здоровых экспериментальных собак состояние периферической гемодинамики в области свода вертлужной впадины.

Материал и методы. У 35 взрослых собаках в симметричных участках параоссальных тканей краниальной (КР), верхней (В) и каудальной (КД) области правой и левой вертлужной впадины исследовали

особенности периферической гемодинамики методом контактной термометрии и фотоплетизмографии при помощи компьютерного реографа-полианализатора РГПА-6/12 «РЕАН-ПОЛИ» («МЕДИКОМ-МТД», Россия). Для анализа полученных данных использовали статистический метод исследования.

Результаты исследования. Поверхностная температура тела на уровне КР и В была в среднем 32,10±0,42˚С, на КД – достоверно отличалась от предыдущих и составила 33,77±0,32˚С, что свидетельствовало о более активном кровоснабжении в сравнении с остальными обследуемыми зонами. Количественные показатели периферической гемодинамики, полученные при фотоплетизмографии, статистически достоверных отличий не имели. Однако большинство показателей точки КД незначительно отличались от остальных аналогичных, указывая, подобно температурным параметрам, на более интенсивное кровообращение в данной области. Так, на всех исследуемых участках модуль упругости составил в среднем 10,21±0,61 %; время быстрого кровенаполнения крупных артериальных стволов - 50,0±1,12 мс; время медленного кровенаполнения средних и мелких артериальных сосудов – 45,28±2,02 мс. Время распространения пульсовой волны было на уровне КР 222,86±11,73 мс, на В – 210,43±12,09 мс, на КД – 195,21±5,78 мс. Скорость распространения пульсовой волны - 0,123±0,005 м/с, 0,128±0,005 м/с, 0,136±0,005 м/с; скорость быстрого кровенаполнения - 1,82±0,18 м/с;

2,14±0,19 м/с; 1,79±0,12 м/с; скорость медленного кровенаполнения - 0,81±0,12 м/с; 0,97±0,12 м/с; 0,79±0,07 м/с; индекс венозного оттока – 49,14±8,11 %, 68,21±10,12 %, 39,14±6,17 %; амплитуда быстрого кровенаполнения – 0,033±0,008 мОм, 0,036±0,006 мОм, 0,027±0,003 мОм соответственно.

Заключение. Полученные данные характеризуют состояние периферической гемодинамики области вертлужной впадины в норме и могут быть использованы в качестве контрольных показателей для обоснования применения новых способов лечения.

ПРОБЛЕМЫ РЕАБИЛИТАЦИИ ДЕТЕЙ С ДЕФЕКТАМИ НИЖНИХ КОНЕЧНОСТЕЙ

Корюков А.А., Андриевская А.О., Корюков Я.А.

СПбНЦЭПР им. Альбрехта, СПбИУВЭК,
г. Санкт-Петербург, Россия

Цель работы. Представить проблемы и возможности реабилитации детей с дефектами нижних конечностей.

Материал и методы исследования. За период с 2005 по 2009 г. в первом детском ортопедическом отделении СПбНЦЭПР им. Альбрехта находилось на реабилитации 2236 детей начиная с 2-х месячного возраста, с разнообразной ортопедической патологией. Среди них с дефектами и деформациями нижних конечностей было 777 (34,7%) пациентов. Из них врожденные пороки развития (354 ребенка или 86,6 %) и приобретенные культи нижних конечностей (55 или13,4 %) имели 409 человек, что составило 52,6 %. Оставшиеся 368 (47,4 %)

больных имели нейрогенные деформации нижних конечностей, в основном на почве ДЦП.

При выборе метода реабилитации нами учитывались клинические особенности в зависимости от этиологии дефекта конечности. Так, например, при врожденных пороках развития мы принимали во внимание размеры и форму сохранившихся сегментов, объем движений в суставах нижних конечностей, пространственное расположение сегментов относительно друг друга, различие по размерам и форме со здоровой конечностью, сопутствующие пороки развития и дополнительные рудиментарные образования. У больных с последствиями травм и ампутационными дефектами нижних конечностей имело значение наличие различных пороков культей: булавовидная или коническая форма культи, избыточный массив тканей или недостаток кожных покровов конца культи, грубые рубцы, деформация оси конечности, высокое расположение усеченных мышц и выстояние костного опила, вальгусное или варусное положение голени, контрактуры и анкилозы суставов, размеры культей (чрезмерно короткая или длинная).

В зависимости от уровня поражения нижних конечностей клиническая характеристика материала была следующей.

1. Врожденная амелия или экзартикуляция в тазобедренном суставе нижней конечности, имели место у 0,7 % детей. Клинически в этих случаях определяется округлая форма культи, представленная мышцами и достаточным запасом мягких тканей в

области таза. Рентгенологически может отмечаться полное отсутствие костей правой половины таза. В другом варианте, как например, при врожденной проксимальной форме эктромелии вместо отсутствующей конечности можно увидеть запас мягких тканей, заканчивающийся рудиментом стопы. Для восстановления опороспособности и ходьбы у таких детей используется протез нижней конечности на вычленение или протез бедра.

2. Дефекты нижней конечности на уровне бедра встретились у 3,9 % больных.

При врожденных ампутациях мы отмечали избыток мягких тканей и достаточную для управления протезом амплитуду движений культи в тазобедренном суставе. В сравнении с этим, при ампутационной культе обнаруживали дефицит мягких тканей, выстояние костного опила бедренной кости, грубые рубцы, что служило показанием к хирургическому лечению при подготовке к протезированию. Более сложным было лечение детей с врожденной продольной эктромелией нижней конечности. У них наблюдались значительное укорочение недоразвитой конечности по длине и отсутствие ее опороспособности, нестабильность, подвывихи, вывихи в коленном и голеностопном суставах, отсутствие одной из костей голени и одного или нескольких пальцев стопы. У детей в подростковом возрасте при врожденных продольных эктромелиях нижних конечностей с помощью ампутаций неопороспособных сегментов голени и стопы

формировали культю бедра. При этом, как и у взрослых, использовались технологии перемещения пяточно-подошвенного лоскута, существенно повышающие функциональность протезирования.

3. Дефекты нижней конечности в пределах голени отмечены у 30,6 % детей. Клинически врожденная культя голени могла быть представлена рудиментами берцовых костей на различных уровнях, в дистальной части которых могли быть рудиментарные образования стоп и пальцев, имели место амниотические перетяжки. При этом в большинстве случаев амплитуда движений в коленном суставе была полной. Целью подготовки к протезированию было устранение кожных втяжений, что обеспечивало моделирование размеров и формы культей голени, пригодных для протезирования.

Ампутационные культи голени также отличались разнообразием длины и формы, объемом мягких тканей и требовали хирургической коррекции.

4. Дефекты нижней конечности в пределах стоп составили 53 %.

Были представлены в виде поперечных и продольных культей стопы, полидактилией и синдактилией пальцев, эквинусными деформациями. Методы реабилитаций детей с патологией стоп были направлены на хирургическое лечение пороков и деформаций с последующим изготовлением и использованием ортопедической обуви и ортопедических стелек.

5. Нейрогенные деформации нижних конечностей выявлены у 42,7 % детей.

Клинически основными признаками у них было наличие контрактур в крупных суставах нижних конечностей, обусловленное спастикой и дисбалансом мышц сгибателей и разгибателей бедра, голени, стопы. Это исключало вертикализацию ребенка без предварительной хирургической коррекции указанных деформаций и использования ортопедических изделий: туторов, аппаратов, корсета.

Результаты и обсуждение. Анализ проведенной работы показал, что практически все дети получали восстановительное лечение (ФТЛ, массаж, ЛФК). Реконструктивная хирургия имела место у 282 пациентов из 777, что составило 36 %. Технические средства реабилитации (ТСР) использовались также у всех пациентов в виде протезов нижних конечностей, туторов, ортопедических аппаратов, ортопедической обуви и ортопедических стелек, рекомендовалось снабжение креслом-коляской, ходунками, костылями и др. ТСР.

При тяжелых формах ДЦП дети во многих случаях нуждались в специальных средствах технической реабилитации в целях улучшения условий санитарно-гигиенического ухода.

Заключение. Восстановление опороспособности и ходьбы у детей с дефектами и деформациями нижних конечностей успешно достигается методами медицинской реабилитации: восстановительной терапией, реконструктивной хирургией и с помощью технических средств реабилитации. Наиболее оптимальным является сочетание указанных медицинских технологий. Методы

реабилитации следует выбирать индивидуально в соответствии с характером повреждения нижних конечностей, возрастом ребенка и показаниями к лечению и протезированию.

РЕАБИЛИТАЦИЯ БОЛЬНЫХ С НФИЦИРОВАННЫМИ ТКАНЕВЫМИ ДЕФЕКТАМИ СЕГМЕНТОВ ВЕРХНЕЙ КОНЕЧНОСТИ

Королева А.М., Казарезов М.В., Домников А.В., Бауэр И.В., Рыбалко И.В., Экшаров А.Г., Жиленко В.Ю.

Лечебно-оздоровительный научный центр (ЛОНЦ),

Городская клиническая больница №12,

Государственная Новосибирская областная клиническая больница,

Новосибирский государственный медицинский университет, г. Новосибирск, Россия

Сложность анатомического строения верхней конечности и функциональная дифференцированность требуют серьезного внимания, а нередко - нестандартности и изощренности, в выборе реабилитационных мероприятий для больных с инфицированными костными и мягкотканными дефектами.

Под наблюдением находилось тридцать три больных: плечо – 8, предплечье – 18, кисть – 7 больных. Девятнадцать из них перенесли тяжелую травму с возникновением первичного тканевого дефекта, у четырнадцати дефект развился в результате травмы

перенесенного посттравматического воспалительного процесса. Величина дефекта мягких тканей составляла от 11 до 18 см, а костного - от 4 до 7 см со значительными анатомическими и функциональными нарушениями.

Пластика мягкотканного дефекта выполнялось лоскутом на питающей ножке, а костного - трубчатым или губчатым аутотрансплантатом – 17, сложным кожно-костным лоскутом на микрохирургическом артерио-венозном анастомозе – 9 больным. Трем пациентам проведен накостный остеосинтез с костной аутопластикой губчатым трансплантатом, пяти – внеочаговый компрессионный остеосинтез по Илизарову и одному – билокальный компрессионно-дистракционный остеосинтез лучевой кости.

Замещение дефектов свободным костным аутотрансплантатом и лоскутом на питающей ножке и пластика с накостным остеосинтезом проводились под прикрытием регионарной антибактериальной инфузии. Больным с тканевыми дефектами выполнялась катетеризация плечевой артерии с введением суточной дозы антибиотика, раствора новокаина, папаверина и гепарина и некрсеквестрэктомия, а рана ушивалась наглухо. После заживления раны и снятия швов, через 12-14 суток, больной оперируется вновь. Проводится пластика костным губчатым или трубчатым аутотрансплантатом, а мягкотканный дефект замещается лоскутом на питающей ножке. Антибактериальная инфузия продолжалась до заживления раны. После снятия швов инфузия прекращалась, катетер запаивался, и

введение инфузата начиналось вновь после отсечения питающей ножки лоскута - через 28-30 суток. Длительность лечения больных с использованием этой методики составила 14-16 недель. Свободная пластика кожно-костным лоскутом на микрохирургическом артериовенозном анастомозе, проводилась под прикрытием стандартной антибактериальной терапии. Для пластики дефекта использовались: пахово-подвздошный и малоберцовый кожно-костный лоскуты. После радикальной вторичной хирургической обработки инфицированной раны выполнялось замещение костно-мягкотканного дефекта с фиксацией костного фрагмента накостной пластиной. Сроки лечения больных с использованием микрохирургической пластики составили 25-29 недель. У одного пациента развился сосудистый тромбоз с последующей ампутацией сегмента конечности.

В третьей группе больных - при выполнении компрессионно-дистракционного остеосинтеза и очагового с аутопластикой - результаты также оказались довольно эффективными, но применение их возможно при костных дефектах не более 4 см и при наличии небольшого мягкотканного дефекта и лучше с использованием артериальной антибактериальной терапии.

При анализе результатов оказалось, что самыми эффективными были результаты при пластике дефекта свободным костным аутотрансплантатом с лоскутом на питающей ножке, под прикрытием длительной внутриартериальной инфузии.

Таким образом, замещение инфицированных тканевых дефектов с использованием регионарной антибактериальной инфузии позволяет рассчитывать на высокую эффективность в реабилитации больных со сложной патологией сегментов верхней конечности.

КОЖНО-ПЛАСТИЧЕСКОЕ ЗАМЕЩЕНИЕ ИНФИЦИРОВАННЫХ ТКАНЕВЫХ ДЕФЕКТОВ НИЖНИХ КОНЕЧНОСТЕЙ

Кошенов К.М.

Научно-исследовательский институт травматологии и ортопедии, г. Астана, Республика Казахстан

Цель исследования. Изучить результаты лечения больных с инфицированными тканевыми дефектами нижних конечностей.

Материал и методы исследования. В отделении осложненной травмы и последствий травм НИИТО с 2001 по 2009 г. оперировано 110 больных с инфицированными тканевыми дефектами нижних конечностей. Мужчин было 80, женщин - 30. Преобладали больные в возрасте от 21 до 50 лет, удельный вес составил 66,4 %. Продолжительность заболевания до 1 года имели 67 больных, от 1 до 3 лет – 12, от 3 до 5 лет – 7, от 5 до 10 лет – 7, более 10 лет – 17. Хронический остеомиелит нижних конечностей наблюдался у 65 больных, открытый перелом длинных костей – у 32, гранулирующая рана – у 13. Локализация дефекта в области бедра отмечалась у 7 больных, коленного сустава – у 8, голени – у 40, голеностопного сустава – у 13, стопы – у 42. Площадь

дефекта до 10 см^2 имели 29 больных, до 100 см^2 – 56, более 100 см^2 – 25. Дефект в пределах кожи наблюдался у 5 больных, кожно-подкожный – у 63, кожно-подкожно-костный – у 42.

Оперативное лечение проводилось с учетом локализации, площади и глубины дефекта. При кожных дефектах площадью более 10 см^2, локализующихся в области бедра, коленного и голеностопного суставов, методом выбора являлась аутодермопластика расщепленным лоскутом, которая проведена у 64 (58,2 %) больных. При кожно-подкожных и кожно-подкожно-костных дефектах площадью до 100 см^2, локализующихся в области бедра и голени, использовались следующие методы кожной пластики: пластика ротационным лоскутом – у 14 (12,8 %), вторичная хирургическая обработка и пластика местными тканями – у 11 (10 %). Кожно-подкожно-костные дефекты стопы площадью до 10 см^2 являлись показанием к проведению кожной пластики кожно-жировым лоскутом противоположной голени у 13 (11,8 %) больных, двудольчатым лоскутом – у 5 (4,5 %), филатовским стеблем – у 3 (2,7 %).

Результаты. При изучении ближайших исходов лечения хорошие результаты получены у 79 (71,8 %) больных, удовлетворительные – у 20 (18,2 %), неудовлетворительные – у 11 (10 %). Применение методов кожной пластики в зависимости от локализации, глубины и площади дефекта позволило восстановить анатомическую структуру, заместить дефект и получить

хорошие и удовлетворительные результаты хирургического лечения в 90 % случаев.

ЛЕЧЕНИЕ БОЛЬНЫХ С ИНФИЦИРОВАННЫМИ ПОСТТРАВМАТИЧЕСКИМИ ТКАНЕВЫМИ ДЕФЕКТАМИ СТОПЫ

Кошенов К.М.

Научно-исследовательский институт травматологии и ортопедии, г. Астана, республика Казахстан

Цель исследования. Изучить результаты лечения больных с инфицированными посттравматическими тканевыми дефектами стопы.

Материал и методы исследования. С 2001 по 2010 г. в отделении осложненной травмы и последствий травм НИИТО находилось на лечении 68 больных с инфицированными посттравматическими тканевыми дефектами стопы. Мужчин было 55, женщин – 13. Возраст составил от 14 до 77 лет (из них 43 больных наиболее трудоспособного возраста - от 21 до 50 лет, что составило 63,2 %). Прямая травма послужила причиной возникновения дефекта у 31 пациента, ДТП – у 14, огнестрельное ранение – у 2, спортивная – у 1, прочие – у 20. Хронический остеомиелит стопы отмечался в 51 случае, открытый перелом костей стопы – в 12, гранулирующая рана – в 5. Дефект локализовался на тыльной и боковых поверхностях стопы у 32 больных, на подошвенной – у 36. У 8 больных имелся кожный дефект, у 35 - кожно-подкожный, у 25 - кожно-подкожно-костный.

Перед проведением кожно-пластической операции больным с инфицированными посттравматическими тканевыми дефектами стопы выполнялась этапная некрэктомия, заключавшаяся в иссечении краев и дна дефекта в пределах здоровых тканей. В дальнейшем проводилось местное лечение с использованием ультразвуковой кавитации аппаратом «Sonoca-180» производства фирмы «Soring» (Германия), санация растворами антисептиков до появления мелкозернистых грануляций на всей поверхности дефекта.

В послеоперационном периоде проводилось комплексное лечение: антибактериальная терапия, сосудистые препараты, витаминотерапия, антикоагулянты, местное лечение ран, исключение опорной нагрузки на оперированную стопу, в ряде случаев гипсовая иммобилизация. Швы на ранах стопы снимали на 14-21 сутки, в зависимости от вида реконструктивно-пластической операции и локализации дефекта.

Результаты и их обсуждение. При локализации дефекта на тыльной и боковых поверхности стопы показана свободная аутодермопластика расщепленным лоскутом и кожная пластика местными тканями, выполнено 30 оперативных вмешательств. Хороший результат отмечался в 22 случаях (73,4 %), удовлетворительный - в 4 (13,3 %), неудовлетворительный - в 4 (13,3 %). Локализация дефекта на подошвенной поверхности являлась показанием к одному из методов несвободной кожной пластики: ротационным и

двудольчатым лоскутом, итальянской пластике и пластике филатовским стеблем, проведено 38 операций. Хороший результат достигнут в 24 случаях (63,2 %), удовлетворительный - в 10 (26,3 %), неудовлетворительный - в 4 (10,5 %). В целом, из 68 больных, оперированных различными методами кожной пластики, хороший результат отмечался в 46 случаях (67,6 %), удовлетворительный - в 14 (20,6 %), неудовлетворительный - в 8 (11,8 %).

Таким образом, использование различных методов кожной пластики в зависимости от локализации инфицированного посттравматического тканевого дефекта стопы, позволило получить хорошие и удовлетворительные результаты в 88,2 % случаев.

ПЕРВЫЙ ОПЫТ ПРИМЕНЕНИЯ ФУНКЦИОНАЛЬНОГО ПРОТЕЗА ДИСКА BRYAN В НОВОСИБИРСКОМ НИИТО

Крутько А.В., Пелеганчук А.В.

ФГУ «НИИ травматологии и ортопедии Росздрава»,
г. Новосибирск, Россия

Цель исследования. Анализ хирургического лечения шейного остеохондроза с использованием функционального протеза диска BRYAN.

Материал и методы. Проведен анализ оперативного лечения 17 пациентов 30 - 59 лет с моносегментарным поражением шейного отдела позвоночника. У десяти пациентов была грыжа диска на уровне С5-С6, в семи случаях на уровне С6-С7. Выполняли тотальную

дискэктомию, удаление грыжи диска, эндопротезирование сегмента протезом BRYAN. В группе сравнения двадцати пациентам выполняли тотальную дискэктомию, удаление грыжи диска, вентральный спондилодез имплантатом TM100. До и после операции интенсивность болевого синдрома оценивали по 10-ти бальной ВАШ, оценку дееспособности пациентов проводили при помощи опросника Neck Disability Index (по H. Vernon, J. Mior, 1989).

Результаты. Было оперировано девять мужчин и восемь женщин в возрасте от 30 до 59 лет с использованием функционального протеза диска BRYAN. Продолжительность операции составила от 65 мин до 130 мин (M = 95±27), интраоперационная кровопотеря была от 50,0 до 300,0 (M=156,0±117) и ни в одном случае не потребовалась гемотрансфузия. В десяти случаях выполнено эндопротезирование C5-C6 межпозвонкового диска, в семи – C6-C7. В послеоперационном периоде отмечается хороший клинический эффект – интенсивность боли в руке по шкале ВАШ уменьшилась с 7 – 8 баллов до 0 – 1 балла, в шее - с 6 – 7 баллов до 0 – 1 балла, индекс NDI до операции составлял от 56 до 86 пунктов, после операции - от 4 до 16 пунктов. Подвижность в оперированном сегменте позвоночника подтверждали контрольными спондилограммами спустя 3, 6, 12 мес. Какого-либо смещения, дислокации, разрушения протеза диска не обнаружено.

В группе сравнения было оперировано одиннадцать мужчин и девять женщин в возрасте от 36 до 67 лет с

использованием имплантата ТМ100. Продолжительность операции составила от 45 мин до 115 мин (М=68±23), интраоперационная кровопотеря была от 25,0 до 100,0 (М=57,0±26). В послеоперационном периоде отмечается также хороший клинический эффект – интенсивность боли в руке по шкале ВАШ уменьшилась с 7 – 8 баллов до 0 – 1 балла, в шее - 6 – 7 баллов до 1 – 2 баллов, индекс NDI до операции составил от 52 до 84 пунктов, после операции - от 4 до 16 пунктов. На контрольных спондилограммах, выполненных спустя 6 месяцев после операции, отмечен сформированный костно-металлический блок. Какого-либо смещения, дислокации, разрушения имплантата не обнаружено.

Заключение. Опыт хирургического лечения корешковых болевых синдромов остеохондроза шейного отдела позвоночника с применением функционального эндопротеза диска BRYAN говорит о хорошем клиническом результате при сохранении движений в оперированном сегменте позвоночника.

Увеличение продолжительности операции и объема кровопотери при эндопротезировании незначимо, а преимущество сохранения движений в оперированном сегменте очевидно еще и сточки зрения профилактики проблем смежного уровня.

ИСПОЛЬЗОВАНИЕ МЕТОДА «КОБЛЯЦИИ» ДЛЯ ЛЕЧЕНИЯ БОЛЕВЫХ СИНДРОМОВ ОСТЕОХОНДРОЗА ПОЯСНИЧНОГО ОТДЕЛА ПОЗВОНОЧНИКА

Кудратов А.Н., Крутько А.В., Евсюков А.Ф.

ФГУ«Новосибирский научно-исследовательский институт травматологии и ортопедии Росмедтехнологий», г. Новосибирск, Россия

Цель. Оценить эффективность кобляции в лечении пациентов с болевыми синдромами остеохондроза позвоночника.

Материалы и методы исследования. Изучены результаты лечения 86 пациентов (44 мужчины и 42 женщины) методом кобляции на поясничном отделе позвоночника, поступивших в отделение с июля 2007 г. по июль 2009 г. Наибольшее количество больных составляли лица молодого и трудоспособного возраста.

Наиболее часто вовлекаемыми в патологический процесс позвоночными сегментами явились уровни L4-L5 и L5-S1, на втором месте - сочетание поражения двух поясничных сегментов**.**

Больные до поступления в клинику неоднократно получали курсы консервативного лечения, которые оказались безуспешными или давали временное нестабильное улучшение.

Наряду с клинико-неврологическим обследованием в дооперационном периоде мы применяли обзорную спондилографию с проведением функциональных проб и МРТ поясничного отдела позвоночника.

Оценку болевого синдрома проводили по 10–бальной визуальной аналоговой шкале.

В клинической картине заболевания в исследуемой группе больных в 58,5 % случаях был рефлекторный болевой синдром, в 20,7% - компрессионный болевой синдром и в 20,7 % - сочетание рефлекторных и компрессионных болевых синдромов по классификации Я.Ю. Попелянского и А.А. Луцика.

Операцию проводили под местным обезболиванием, под ЭОП контролем в прямой и боковой проекциях.

Для пункции дисков использовали способ De Seze. Продолжительность процедуры в среднем составила 25±10 минут. Через 15-20 минут после процедуры больного активизировали. На следующие сутки пациент возвращался к повседневной деятельности.

Результаты и их обсуждение. Средний койко-день составил 2 дня, причем предоперационный - 0,7.

Наиболее часто оперативное лечение осуществлялось на уровне L4-L5 – 53,5 %, в меньшей степени L5-S1 – 25,6 %. Вмешательства на двух уровнях проводилась в 17,4 %.

Интенсивность болевого синдрома до операции по десятибалльной визуально-аналоговой шкале составила 5±1,4 баллов.

Из 86 больных в течение суток после проведенного хирургического лечения выписаны 84 пациента, из них 68 - с отличным результатом и 16 - с хорошим; один пациент - с удовлетворительным результатом, обусловленным наличием сопутствующей патологии - деформирующим артрозом правого тазобедренного сустава. В одном случае

больному после холодноплазменной нуклеопластики понадобилось открытое хирургическое вмешательство для удаления грыжи диска.

Результат лечения через 3 мес. после операции нами был оценен у 72 больных. Стойкий регресс болевого синдрома по ВАШ (0-1 балл) наблюдали у 60 пациентов, у одного отметили возобновление болевого синдрома, но меньшей интенсивности и у 1–го пациента возник рецидив корешкового болевого синдрома через 1 месяц, что потребовало оперативного вмешательства: интерламинэктомии L4-L5 слева, удаления грыжи диска. После проведенного оперативного лечения корешковый болевой синдром прошел.

Заключение. Использование метода кобляции в хирургическом лечении рефлекторных и корешковых болевых синдромов остеохондроза позвоночника, обусловленных протрузиями дисков, показало высокую эффективность, малую травматичность при минимальном риске развития осложнений. В отдаленном периоде (через 3 месяца) результат лечения был стойким, что подтверждает возможность использования метода коблации для лечения болевых синдромов остеохондроза поясничного отдела позвоночника.

КРИОХИРУРГИЧЕСКОЕ ЛЕЧЕНИЕ МЯГКОТКАННЫХ ОПУХОЛЕЙ КИСТИ

Кузнецова Н.Л., Золотушкин М.Л., Мензорова Н.В.

ФГУ «УНИИТО им. В.Д. Чаклина Росмедтехнологий»

ГУЗ ДКБВЛ НПЦ «Бонум», г. Екатеринбург, Россия

Опухоли и опухолеподобные заболевания мягких тканей кисти составляют до 66 % всех новообразований кисти. Сделано предположение, что характер и степень изменений соединительной ткани, окружающей новообразование, находятся в зависимости от локального кровотока, который во многом определяет клинические характеристики новообразований: распространённость, темп развития, выраженность болевого синдрома, и др.

Цель исследования. Обосновать эффективность использования криохирургии в лечении мягкотканых опухолей кисти на основе сравнительного анализа с традиционными методами.

Материалы и методы. Исследование основано на обследовании и лечении 230 пациентов с опухолями и опухолеподобными заболеваниями мягких тканей кисти, получивших традиционное лечение, и 20 пациентов, пролеченных криохирургическим методом, за период с 1992 по 2009 год.

Выполнены исследования сегментарного кровотока и окружающей новообразование соединительной ткани. Реовазография кистей свидетельствовала о сегментарном нарушении магистрального кровотока на больной и здоровой конечности и характеризовала и усиление

артериального притока, и затруднение венозного оттока. Капилляроскопия ногтевого ложа выявила у 50 % больных субкомпенсацию микроциркуляторного кровообращения. Отмечена асимметрия показателей капилляроскопии. Оперативному органосберегательному лечению подлежали все больные. Восстановительное лечение начиналось с первых суток и включало противоотёчные, противовоспалительные препараты, анальгетики. С третьих суток включались препараты, нормализующие кровоток, и лечебная физкультура. После снятия швов рекомендовался курс противорецидивного лечения, направленный на улучшение трофических процессов в поражённой конечности, коррекцию нарушений метаболизма. Последний подбирался индивидуально на основании данных объективного обследования, и учитывал характер нарушений сегментарного кровотока. Кроме приёма лекарственных препаратов использован ряд физиотерапевтических мероприятий местного воздействия и терапия обострений сопутствующей патологии. Оценка результатов носила комплексный характер и учитывала наличие рецидивов. Отмечено увеличение больных с хорошими результатами до 97,8 %, по сравнению с 90,3 % при использовании традиционного лечения

Материалы и методы. С 2006 г. в МУ ЦГКБ № 23 начато криохирургическое лечение доброкачественных мягкотканых опухолей кисти. Операции выполнены у 20 пациентов при различных нозологических формах, подтвержденных гистологическими исследованиями. Все

результаты признаны отличными, рецедивов опухолей не наблюдалось. Криодеструкцию выполняли в несколько сеансов с интервалом между сеансами 10-14 дней, температурой криокаутера -160-180°С, методом «олимпийских колец».

Результаты. После завершения криодеструкции патологического очага происходило частичное рассасывание и полное отторжение разрушенной области ткани. Следует отметить, что хирургические, электрохирургические и лазерные методы деструкции тканей в ряде случаях, как при сосудистых опухолях кисти почти неизбежно приводят к тяжелой инвалидности и рецидивам патологического процесса. При этом сами операции сопровождаются массивной кровопотерей, и даже попытки пережима во время операции питающего сосуда дают очень кратковременный эффект. Криохирургический метод позволяет избежать формирования рубцовой ткани, что несет отличный косметический и функциональный эффекты, которые крайне важны при локализации патологического процесса на кисти.

ПОКАЗАТЕЛИ ФАГОЦИТАРНОЙ АКТИВНОСТИ НЕЙТРОФИЛОВ ПЕРИФЕРИЧЕСКОЙ КРОВИ НА ЭТАПАХ ЭНДОПРОТЕЗИРОВАНИЯ КРУПНЫХ СУСТАВОВ

Кузнецова Е.И., Чепелева М.В.

ФГУ «Российский научный центр «Восстановительная травматология и ортопедия» им. акад. Г.А. Илизарова Росмедтехнологий», г. Курган, Россия

Изучено влияние эндопротезирования на показатели фагоцитарной активности нейтрофилов (ФАН) периферической крови у 23 больных с остеоартрозом коленного и тазобедренного суставов III стадии в возрасте от 28 лет до 71 года с хорошими и удовлетворительными функциональными результатами лечения.

Методика основана на количественном определении поглотительной и переваривающей способности нейтрофилов по отношению к микробной тест-культуре (***Staphylococcus epidermidis*** штамм № 9198 **НИИЭМ**). Рассчитывались следующие проказатели ФАН: фагоцитарный показатель (ФП), фагоцитарное число (ФЧ), индекс завершенности фагоцитоза (ИЗФ), показатель завершенности фагоцитоза (ПЗФ), коэффициент активности фагоцитов (КАФ), абсолютный фагоцитарный показатель (АФП).

Статистическая обработка данных проведена с вычислением средней арифметической и ошибки средней арифметической, с применением U–критерия Вилкоксона. Для статистической обработки использовали программное обеспечение «AtteStat 1,0».

До имплантации искусственного сустава достоверные отличия ($p<0,05$) от значений контрольной группы были выявлены в отношении АФП и ФЧ, которые находились в пределах 37,7±2,59 и 9,5±0,42 у.е. соответственно.

Операционная травма является пусковым механизмом для развития воспалительной реакции. Через 5-7 суток после эндопротезирования наблюдались изменения, обусловленные массивным повреждением суставных и околосуставных тканей, внедрением инородных тел (имплантат, костный цемент). В эти сроки в сравнении с дооперационным периодом достоверно повышались все исследуемые показатели. ФП увеличивался до 84,4±2,41 % ($p<0,05$), ФЧ – до 11,9±0,42 у.е. ($p<0,01$). ИЗФ повышался с 1,0±0,06 до 2,3±0,11 ($p<0,01$), ПЗФ – с 70,4±0,92 % до 73,6±1,43 % ($p<0,05$), КАФ – с 3,1±0,26 (10^9/л) до 5,3±0,35 (10^9/л), $p<0,01$, АФП – с 37,7±2,59 (10^9/л) до 75,6±5,41(10^9/л), $p<0,001$. Через 18-21 сутки после операции показатели ФАН оставались повышенными, хотя и имелась тенденция к снижению КАФ и АФП вследствие уменьшения в периферической крови количества лейкоцитов и нейтрофилов.

На этапе перехода оперированной конечности на полную нагрузку (4-8 мес. после имплантации) ФЧ, ИЗФ, ПЗФ, КАФ, АФП возвращались к исходным значениям, ФП находился в пределах 86,2±2,69 %.

Через 12-24 месяца после эндопротезирования на этапе активного функционирования эндопротеза все исследуемые показатели ФАН не отличались от дооперационных и не выходили за пределы границ физиологической нормы.

Таким образом, для раннего послеоперационного периода характерно увеличение содержания активных нейтрофилов, усиление переваривающей и поглотительной функции фагоцитов, повышение фагоцитарной емкости крови. В отдаленные сроки после имплантации (12-24 мес) при отсутствии осложнений показатели ФАН (ФП, ФЧ, ИЗФ, ПЗФ, КАФ, АФП) не отличаются от дооперационных значений, что можно использовать в качестве диагностического теста для оценки течения послеоперационного периода.

ФУНКЦИОНАЛЬНОЕ СОСТОЯНИЕ НЕЙТРОФИЛОВ ПЕРИФЕРИЧЕСКОЙ КРОВИ ПРИ РАЗВИТИИ НЕСТАБИЛЬНОСТИ ИСКУССТВЕННОГО СУСТАВА

Кузнецова Е.И., Чепелева М.В.

ФГУ «Российский научный центр «Восстановительная травматология и ортопедия им. акад. Г.А. Илизарова Росмедтехнологий», г. Курган, Россия

До настоящего времени расшатывание эндопротеза остаётся главной проблемой имплантации крупных суставов.

Цель исследования. Изучить фагоцитарную активность нейтрофилов периферической крови (ФАН) в отдалённые сроки после имплантации при благопрятном течении послеоперационного периода и развитии нестабильности эндопротеза.

Обследовано 12 пациентов с нестабильностью коленного и тазобедренного суставов, развившейся через

12 месяцев после эндопротезирования. Полученные данные сравнивались с иммунологическими показателями 23 пациентов с благоприятным течением послеоперационного периода (через 12-24 месяца после имплантации). Возраст больных составлял 28 – 72 лет. Первую группу составили 6 больных с асептической нестабильностью имплантата, во вторую группу вошли 6 пациентов с выявленным гнойно - воспалительным процессом в области нестабильного имплантата.

Методика основана на количественном определении поглотительной и переваривающей способности нейтрофилов по отношению к микробной тест-культуре (***Staphylococcus epidermidis*** штамм № 9198 **НИИЭМ**). Рассчитывались следующие проказатели ФАН: фагоцитарный показатель (ФП), фагоцитарное число (ФЧ), индекс завершенности фагоцитоза (ИЗФ), показатель завершенности фагоцитоза (ПЗФ), коэффициент активности фагоцитов (КАФ), абсолютный фагоцитарный показатель (АФП). Статистическая обработка данных проведена с вычислением средней арифметической и ошибки средней арифметической с применением U–критерия Вилкоксона. Для статистической обработки использовали программное обеспечение «AtteStat 1,0».

У пациентов с благоприятным течением послеоперационного периода через 12-24 мес. после имплантации исследуемые показатели ФАН не выходили за пределы нормативных границ и не имели достоверных отличий от показателей контрольной группы, в которую

входили 33 добровольца с отсутствием клинических проявлений остеоартроза (ФП - 74,6±1,87 %, ФЧ - 10,4±0,26 у.е., ИЗФ - 2,0±0,07, ПЗФ - 69,4±1,56 %, КАФ - 2,9±0,19 (10^9/л), АФП - 39,1±2,87 (10^9/л)). Показатели ФАН у больных с развившейся нестабильностью имплантата сравнивались с показателями больных со стабильными эндопротезами. Во второй группе, в сравнении с результатами первой группы, наблюдалось повышение ФП и ИЗФ ($p<0,05$), которые составили 84,0±4,61 % и 2,3±0,16 соответственно. В третьей группе было выявлено повышение ФП до 91,3±1,71 % ($p<0,01$), КАФ до 3,8±0,45 ($p<0,05$), снижение ПЗФ до 62±2,01 (10^9/л) ($p<0,05$).

Таким образом, в отдалённые сроки после имплантации при неосложнённом течении послеоперационного периода показатели ФАН: ФП, ФЧ, ИЗФ, ПЗФ, КАФ, АФП - находятся в пределах нормальных значений. В случае развития асептической нестабильности имплантата наблюдается увеличение количества активных фагоцитов при сохранённой поглотительной и переваривающей способности нейтрофилов. При наличии вялотекущего воспалительного процесса в зоне нестабильного имплантата в периферической крови повышается содержание активных фагоцитов на фоне снижения переваривающей способности нейтрофилов.

ПЕРИАРТЕРИАЛЬНАЯ КРИОСИМПАТОДЕСТРУКЦИЯ В КОМПЛЕКСНОМ ЛЕЧЕНИИ СИНДРОМА ЗУДЕКА (КРБС)

Кузнецова Н.Л., Яковенко С.П., Мензорова Н.В.

ФГУ «УНИИТО им. В.Д. Чаклина Росмедтехнологий»

ГУЗ ДКБВЛ НПЦ «Бонум», г. Екатеринбург, Россия

Актуальность исследования. Учитывая роль симпатического фактора как доминирующую в патогенезе комплексного регионарного болевого синдрома I типа, известны способы лечения с применением торакоскопического клипирования симпатического ствола на стороне поражения на уровне Th3, Th4 или периартериальной симпатэктомии плечевой артерии на уровне средней трети плеча или локтевой и лучевой артерий на уровне верхней трети предплечья. Положительный эффект использования предложенной технологии подтвержден объективными методами диагностики, однако не лишен недостатков. Основным из них является травматичность проведения симпатэктомий как в случае торакоскопического клипирования, так и при периартериальной симпатэктомии, что диктует необходимость госпитализации пациента, проведения анестезиологического пособия, последующего лечения пациента в стационаре.

Цель работы. Оптимизация результатов лечения пациентов с синдромом Зудека за счет применения периартериальной криосимпатодеструкции (ПКСД).

Материалы исследования. В исследование включены 40 пациентов с КРБС I типа. Всем больным после комплексного обследования, включающего реовазографию, лазерную допплеровскую флоуметрию, кардиоинтервалографию, рентгенографию, денситометрию, выполнялась ПКСД.

Результаты исследования. На основании проведенных исследований состояния периферического кровотока и микроциркуляции у больных с КРБС и группы контроля установлено, что у всех пациентов имеется субкомпенсация или декомпенсация периферического кровотока, включая микроциркуляцию, в форме ишемии и венозного застоя крови, степень выраженности которых зависит от клинического проявления заболевания. Больные с КРБС в 96 % случаев имели отклонения интегрального показателя активности регуляторных систем (ПАРС) от нормы по сравнению с пациентами группы контроля (10 % наблюдений, $p<0,05$). Нами решено проводить ПКСД периферической артерии, а для ее выполнения использовать криохирургический метод.

В отличие от известного подхода в лечении КРБС с помощью симпатэктомий, проводимых хирургическим путем, предложенная нами технология, за счет использования периартериальной криосимпатодеструкции, позволяет проводить лечение в амбулаторных условиях без участия анестезиолога и с сокращением времени выполнения операции до 7 – 10 минут, нанося минимальное повреждение окружающим тканям, что очень важно именно у этого контингента

пациентов. Это связано с рефлекторной поддержкой боли на любое другое травматическое воздействие. Дополнительное применение криотерапии позволяет увеличить достигнутый эффект в первую неделю после периартериальной криосимпатодеструкции, что особенно важно при перестройке тонуса вегетативной нервной системы.

Процедуру криовоздействия проводят с помощью катков из пористого никелида титана (комплект В.И. Коченова), наполненныз жидким азотом. Сеансы криотерапии длятся от 3 до 7 минут, в течение которых криовоздействие осуществляется по тыльной поверхности верхней конечности от кончиков пальцев до плечевого сустава. Легкое кратковременное побеление кожного покрова под двигающимся катком сопровождается понижением температуры тканей до 20°С и сменяется разогреванием и гиперемией кожи. Процедуру проводят со вторых суток после периартериальной криосимпатодеструкции, когда по данным РВГ наблюдается опережение притока крови над венозным оттоком.

Отдаленные результаты прослежены с 2002 по 2009 г. Установлен положительный исход лечения у всех пациентов. Случаев стойкой инвалидности не наблюдалось, вдвое сократились сроки временной нетрудоспособности, резко возросло качество жизни.

Таким образом, предложенный подход показал высокую медико-социальную и экономическую эффективность.

ЛЕЧЕНИЕ ОСТЕОПОРОЗА У ПАЦИЕНТОВ С ОСЛОЖНЕННЫМИ ПОВРЕЖДЕНИЯМИ ПОЗВОНОЧНИКА

Куляев Е.А., Фаламеева О.В., Храпова Ю.В., Графов А.В., Садовой М.А.

ФГУ «Новосибирский научно-исследовательский институт травматологии и ортопедии Росмедтехнологий», г. Новосибирск, Россия

Проблема остеопороза и его лечения у пациентов с осложненными повреждениями позвоночника остается мало изученной. Прогрессирующее уменьшение плотности костной ткани у спинальных больных, как правило, связывают с неврологическим дефицитом, возникшим в посттравматическом периоде, а также с соматическими заболеваниями, при которых усугубляется потеря костной массы. В настоящее время нет единых общепринятых схем лечения остеопороза у больных осложненными повреждениями позвоночника, научно не обоснована необходимость такого лечения. В связи с этим, лечение остеопороза таким пациентам не проводится, поскольку считается, что остеопороз у данной категории пациентов не столь важная патология на фоне нарушений двигательной и чувствительной функций.

Цель исследования. Оценить показатели минеральной плотности костной ткани и улучшить исходы комплексного реабилитационного лечения больных с осложненными повреждениями позвоночника.

Материал и методы. Показатели минеральной плотности костной ткани определяли на остеоденситометре HOLOGIC «Discovery-A», США у 179 пациентов обоего пола (средний возраст 32,8±11,3 лет) с последствиями осложненной травмы позвоночника на грудном, грудопоясничном и поясничном уровнях с давностью от момента травмы от 6 месяцев до 7 лет. Всем пациентам было проведено рентенологическое, МРТ и КТ исследование. У пациентов также проводился анализ дезоксипиридинолина мочи и остеокальцина сыворотки крови, содержание общего и ионизированного кальция в сыворотке крови и моче.

Результаты. У 88,23 % обследованных наблюдали неврологические нарушения в виде нижней параплегии и у 11,76 % – нижний парапарез. У 17,64 % обнаружено снижение содержания общего и ионизированного кальция сыворотки крови в суточной моче, у 17,64 % - высокий ионизированный кальций крови. Установлено, что у 38,2 % обследованных имеет место увеличение дезоксипиридинолина в моче и у 25,6 % - снижение остеокальцина в сыворотке крови. У 15,8 % обследованных выявлены нормальные показатели минеральной плотности костной ткани по всем регионам скелета, у 41,17 % - остеопения нижних конечностей, у 29,41 % - остеопения позвоночника, у 5,88 % - остеопения костей таза, у 4,82 % - остеопения костей верхних конечностей. У 47,05 % пациентов имел место остеопороз нижних конечностей, у 11,76 % - остеопороз позвоночника, у 3,08 % - остеопороз костей таза и у 11,76

% - остеопороз верхних конечностей. Все пациенты с остеопенией и остеопорозом были разделены на две группы – отказавшиеся от лечения и согласившиеся на прием препаратов для лечения остеопороза (группа сравнения). Пациенты группы сравнения получали внутривенную однократную инфузию препарата Акласта, альфа D3-Тева 1,0 мкг в день и кальцемин адванс, которые принимали в течение года. При анализе побочных эффектов при введении препарата Акласта отмечено повышение температуры тела в первые трое суток у 3,3 %, гриппоподобный синдром - у 5,8 %, миалгии, артралгии и боли в костях - у 6,7 %. В динамике через 1 год у 96 % пациентов зафиксирован прирост минеральной плотности костной ткани от 2,1 до 6,7 % в зависимости от исследуемого региона. За все время лечения у данной категории больных переломов отмечено не было.

Заключение. У пациентов с осложненной травмой позвоночника снижение минеральной плотности костной ткани разной степени выраженности в зависимости от регионов скелета регистрируется в 84,2 % случаев. Эти изменения сопровождаются не только изменениями минеральной плотности костной ткани, но и изменениями маркеров костного метаболизма, причем эти изменения наблюдаются в основном в первые 6-12 мес. после травмы. Включение в схемы реабилитационного лечения антирезорбтивных препаратов в комплексе с препаратами кальция и витамина D обосновано и необходимо с целью улучшения качества костной ткани для увеличения статических нагрузок и уменьшения реабилитационного

периода пациентов с осложненными повреждениями позвоночника.

ИЗОЭЛАСТИЧЕСКИЕ ЭНДОПРОТЕЗЫ - ОЖИДАНИЯ, РЕАЛЬНОСТЬ И НАДЕЖДЫ

Куропаткин Г.В., Ельцев Ю.П., Седова О.Н., Садчикова Н.М.

Самарская областная клиническая больница им. М.И. Калинина, г. Самара, Россия

Изоэластические эндопротезы, имеюшие такой же модуль упругости, как и костная ткань, были созданы для сохранения окружающей кости и предназначались для использования у молодых пациентов.

Целью исследования стало определение показаний и противопоказаний для применения изоэластических бедренных компонентов в эндопротезировании тазобедренного сустава, определение особенностей их установки.

Материалы и методы. Работа основана на ретроспективном анализе имплантаций 36 ножек «ISOTITAN» и 58 ножек «PHYSIOLOGIC» производства компаниии «Mathys» за период с 1996 по 2001 год. В контрольную группу вошли 95 пациентов после установки им в тот же временной промежуток классической бесцементной ножки Споторно CLS той же компании. В качестве ацетабулярного компонента всем больным была использована моноблочная полиэтиленовая чашка RM с титановым покрытием. Отдаленные результаты были изучены в сроки от 9 до 14 лет. Клинические и

функциональные результаты оценивали по шкале W. Harris.

Рентгенологическую оценку проводили по прямым рентгенограммам, определяя величину остеолиза в зонах Gruen. Для точного определения плотности костной ткани вокруг ножки эндопротеза применяли компьютерную денситометрию (DEXA) в тех же зонах Gruen.

Результаты. Всего в исследование было включено 189 пациентов (78 женщин и 111 мужчин) со средним возрастом 43,6 года (от 15 до 70 лет). Ножка «PHYSIOLOGIC» была ревизована у 5 пациентов (8,6 %), причем у трех из них причиной ревизии явилось нагноение в области эндопротеза. У двух пациентов развилось асептическое расшатывание ножки через 5 и 12 лет после имплантации. Самое большое количество ревизий отмечалось при использовании эндопротеза «ISOTITAN» - 6 случаев или 16,7 %. Нагноение было причиной лишь одной ревизии, во всех остальных - асептическое расшатывание эндопротеза. Пик ревизий пришелся на 7 год - 3 операции (8,3 %). Эндопротез Споторно показал лучшие результаты выживаемости - две ревизии (2,1 %) за 14 лет.

Аналогично вел себя и показатель шкалы Haris. Больные с ножками «ISOTITAN» гораздо чаще жаловались на боли в средней трети бедра, имели худшие функциональные показатели.

Денситометрическая картина при различных типах ножек была неодинаковой. При хорошо фиксированных имплантатах лучшие показатели костной плотности были

отмечены у изоэластических эндопротезов, особенно обладающих способностью к остеоинтеграции (ножка «PHYSIOLOGIC»). Ригидные металлические конструкции вызывают потерю костной ткани в проксимальном отделе бедра.

Выводы. Сама по себе изолэластичность не обеспечивает долговременную выживаемость эндопротеза. Современный эндопротез тазобедренного сустава должен быть изготовлен из биосовместимого или биоактивного материала с возможностью обязательной остеоинтеграции.

ЭФФЕКТИВНОСТЬ ВИБРОРЕЗОНАНСНОЙ ТЕРАПИИ У БОЛЬНЫХ С ТРАВМОЙ ПОЗВОНОЧНИКА

Кусаинова К.К., Мухаметжанов Х., Мухаметжанов Д.Ж.,
Карибаев Б.М., Бекарисов О.С.

РКГП «Научно-исследовательский институт травматологии и ортопедии», г. Астана, Республика Казахстан,

«Научно-исследовательский институт нейрохирургии им. акад. Н.Н. Бурденко РАМН», г. Москва, Россия

Цель. Анализ результатов использования виброрезонансной терапии (ВТ) в комплексном лечении больных с травмой позвоночника.

Материал и методы. Из 182 больных с травмой грудного и поясничного отделов позвоночника 115 (63 %)

было мужчин и 67 (37 %) – женщин, средний возраст пострадавших составил 33,8 года.

У 31 из 40 (77,5 %) больных основной группы ВТ проводилась после стабилизирующих операций на позвоночнике. 9 из 40 (22,5 %) больных не нуждались в оперативном лечении. Данной категории больных ВТ, назначение миакальцика и кальция $Д_3$ никомед форте производились на 2-3 сутки госпитализации, после уточнения характера и вида перелома, наличия показаний и противопоказаний к данному лечению. Из 142 больных контрольной группы оперативным вмешательствам подверглось 69 (48,6 %) пострадавших, то есть в контрольной группе было меньше оперированных больных, чем в основной ($p<0,001$). По основным клиническим данным обе группы были сопоставимы. Пострадавшие первой группы были несколько тяжелее больных второй группы в связи с наличием в их составе большего числа больных с нестабильными и осложненными переломами позвоночника ($p<0,01$). Неврологическое состояние больных оценивалось по шкале Frankel. Пострадавшим производилась спондилография, КТ или МРТ, денситометрия, электромиография.

Исходы оценивались по шкале исходов F. Denis при выписке, через 3, 6, 9, 12 месяцев после травмы. По данной шкале результат оценивался как хороший при полном регрессе неврологических расстройств, отсутствии болевого синдрома, восстановлении оси позвоночника и просвета позвоночного канала и прочном

костном блоке. Удовлетворительным результат считался при частичном восстановлении утраченных функций, восстановлении просвета позвоночного канала, остаточной кифотической деформации до 15 градусов и умеренном болевом синдроме. Результат отмечался как неудовлетворительный при отсутствии регресса неврологической симптоматики или её углублении, отсутствии межтелового блока, нестабильности в оперированном отделе позвоночника и постоянном болевом синдроме.

Нами использовался аппарат виброрезонансной стимуляции остеогенеза ВРСОГ – 1 фирмы «BIOMED Technology» (Астана). Принцип работы основан на создании дозированной микровибрации плавающей частоты от 20 до 40 ГЦ, период импульсной модуляции 1,15 ГЦ. Количество ежедневных процедур - от 1 до 3-х сеансов, время экспозиции составляло 10-20 минут. Вибрационный блок устанавливался на паравертебральные мышцы и остистые отростки нижне-грудного и поясничного отделов позвоночника, а также контактным способом на спастическую мышцу.

Результаты. В основной группе больных улучшение неврологического состояния больных встречалось чаще (45 %), чем в контрольной группе (5,5 %) ($p<0,001$). После лечения отмечено улучшение функции тазовых органов у 10 из 21 (47,6 %) больного основной группы и у 12 из 28 (42,8 %) пострадавших контрольной группы, но различие несущественно. Результаты измерения минеральной плотности костной ткани (МПКТ) в основной и

контрольной группах до лечения и после лечения показали увеличение числа больных с нормальной МПКТ в основной (40 %) группе, по сравнению с контрольной (27,8 %), но различие несущественно. Исследования показали, что в первой группе больных были исходы лучше, чем во второй группе при выписке, через 3 и 6 месяцев ($p<0,05$). При наблюдении в последующем существенных различий в исходах обеих групп больных не выявлено. ВТ обладает обезболивающим, противовоспалительным действием, улучшает кровообращение, нервно-мышечную проводимость, остеогенез. Лучшие исходы у больных первой группы были обусловлены регрессом болевого, корешкового синдрома, восстановлением функции тазовых органов. Использование ВТ и препаратов кальция в комплексном лечении больных с переломами позвоночника достоверно улучшает клинико-неврологическое состояние больных и исходы в первые 3 и 6 месяцев после травмы.

ЭФФЕКТИВНОСТЬ КОМПЛЕКСНОЙ РЕАБИЛИТАЦИИ БОЛЬНЫХ ПОСЛЕ РЕКОНСТРУКТИВНЫХ ОПЕРАЦИЙ НА СУХОЖИЛИЯХ ПАЛЬЦЕВ КИСТИ

Левина Л.В.[1],Оганесян Э.Б.[1], Калашников В.В.[2], Иванов А.В.[2], Дроботов В.Н.[3]

МУЗ городская клиническая больница №11;

МУЗ городская клиническая больница №3 им. М.А. Подгорбунского;

ГОУ ВПО «Кемеровская Государственная медицинская академия Росздрава», г. Кемерово, Россия

Актуальность. Особое место среди повреждений кисти занимают повреждения сухожилий. Самое частое осложнение после шва сухожилия – процесс рубцевания, сращение сухожилия с окружающими тканями (Волкова А.Н., 1991). Длительный покой сшитого сухожилия, большой объем поврежденных мягких тканей, окружающих поврежденное сухожилие приводит к образованию плотного рубца. Плотность рубцового спаяния сухожилий с окружающими тканями зависит от состояния кровоснабжения в зоне повреждения. Несостоятельность шва сухожилия также одно из осложнений, которое встречается либо при раннем движении пальцев поврежденного луча, либо при чрезмерной ручной разработке при рубцовом спаянии сухожилий. Даже высокотехнологическое хирургическое лечение во многих случаях при отсутствии преемственности с реабилитологом не позволяет получать

удовлетворительного функционального результата. Для многих больных восстановительное лечение заключалось либо в физиотерапии, либо отдельно ЛФК, что значительно ухудшало функциональные результаты.

Цель исследования. Показать эффективность комплексной реабилитационной программы.

За период с 2007 по 2009 г. в ОВЛ МУЗ «ГКБ №11» г. Кемерово пролечено 79 больных после реконструктивных операций на сухожилиях пальцев кисти. Контрольную группу составили 33 пациента, которые направлены на лечение на 30 – 60-е сутки после операции. Основную группу составили 46 пациентов, которым восстановительное лечение начиналось со 2-3-го дня после операции. Первые 14 дней проводилась медикаментозная терапия, физиолечение, целью которой были профилактика трофических осложнений, восстановление микроциркуляции травмированной области. Оперирующий хирург на перевязках путем пассивного сгибания и разгибания менял положение пальцев. После снятия швов интенсивность восстановительного лечения увеличивалась за счет лечебной гимнастики. Рисковые и лимитирубщие факторы для восстановительного лечения определял оперирующий хирург. Средства ЛФК для каждого пациента подбирались индивидуально по компьютерной программе (свидетельство № 2007612094). В комплексной реабилитации использовались авторские разработки (10 устройств). Для оценки восстановительного лечения использовали способ определения работоспособности

кисти (свидетельство № 2007612093), в котором рассчитываются следующие показатели работы кисти: скорость врабатывания, показатель снижения работоспособности, скорость утомления и показатель восстановления работоспособности. Такое тестирование позволяет более объективно оценить функциональные возможности кисти.

Результаты исследования. При оценке эффективности лечения учитывали показатели работоспособности здоровой кисти с учетом рабочей руки. Отличные результаты соответствовали 50–75 %, хорошие – 30-49 %, удовлетворительные – 20-29 % и неудовлетворительные - менее 20 % от здоровой руки. Результаты восстановления работоспособности кисти в основной группе (46 пациентов) составили: отличный – 28 (61,1 %); хороший – 12 (26 %); удовлетворительный – 5 (10,8 %); неудовлетворительный – 1 (2,1 %). В контрольной группе (33 пациента): отличный – 0; хороший – 11 (33,3 %); удовлетворительный – 15 (45,5 %); неудовлетворительный – 7 (21,2 %).

Выводы. После восстановительных операций на сухожилиях раннее комплексное лечение с участием оперирующего хирурга и специалиста по восстановительной медицине дает более раннее восстановление работоспособности кисти.

РЕЗУЛЬТАТЫ ХИРУРГИЧЕСКОГО ЛЕЧЕНИЯ НЕСРАСТАЮЩИХСЯ ПЕРЕЛОМОВ И ЛОЖНЫХ СУСТАВОВ КОСТЕЙ ГОЛЕНИ

Линов А.Л., Корзун О.А., Худницкий С.И.

ГУ «Республиканский научно-практический центр травматологии и ортопедии», г. Минск, Республика Беларусь

Несмотря на значительные успехи восстановительной хирургии последних лет, лечение несрастающихся переломов и ложных суставов костей голени представляет значительные трудности. Исследование отдалённых результатов лечения позволяет не только выявить эффективность применявшихся методов, но и сопоставить достижения проведенных лечебных мероприятий со стадией нарушения консолидации перелома, в период которой начато лечение.

Целью исследования являлось изучение особенностей результатов хирургического лечения в зависимости от давности повреждения и характера несращения костей голени, определение группы риска по неудовлетворительному исходу лечения.

Проанализированы результаты хирургического лечения 110 больных с несращениями костей голени посттравматического неинфекционного происхождения, пролеченных в нашем центре. Мужчины (76; 69 %) составили большую часть, женщины – 34 (31 %). Средний возраст больных составил 35,5±10,2 года. Все пациенты имели нарушение опорной функции и были временно нетрудоспособны (41; 37 %), либо имели стойкую полную

утрату трудоспособности (69; 63 %). Давность заболевания у 110 больных с нарушениями консолидации колебалась от 6 месяцев до 4 лет: от 6 до 8 мес. - 41 (37 %) случай, от 8 до 10 мес. - 16 (15 %) случаев, от 10 до 12 мес. - 8 (7 %), от 1 до 1,5 лет - 19 (17 %), от 1,5 до 2 лет - 13 (12 %), более 2 лет - 13 (12 %). Несрастающиеся переломы имели место в 49 случаях (45 %), ложные суставы - в 61 (55 %). По результатам комплексного обследования гипертрофические и близкие к ним по характеру мозолеобразования несращения отмечены у 78 (70 %) пациентов, а у 32 (30 %) - несращения с недостаточной остеогенной активностью (гипо- и атрофические формы).

В лечебный комплекс входили известные оперативные способы и реабилитационное лечение (Хахутов Ш.Д., 1926; Чаклин В.Д., 1971; Илизаров Г.А., 1972; Ткаченко С.С., Руцкий В.В., 1988; Muller M. et al., 1979 и др.). Погружной остеосинтез различными металлическими конструкциями (в т.ч. его сочетание с костной пластикой) выполнялся у 8 (7 %) больных, костная пластика – у 19 (18 %) и компрессионно-дистракционный остеосинтез аппаратом Илизарова - в 83 (75 %) случаях.

Отдалённые результаты лечения в сроки от одного года до 10 лет после операции изучены нами у 78 (71 %) пациентов с несрастающимися переломами и ложными суставами костей голени.

У больных с гипертрофическими и близкими к ним по характеру остеорепарации несрастающимися

переломами и ложными суставами результаты лечения прослежены в 48 случаях. Средний срок сращения у этих пациентов составил 7,0±0,9 месяцев. Исход лечения гипо- и атрофических форм несращений изучен у 30 больных. Средний срок консолидации у больных этой группы составил 9,6±0,8 месяцев.

Использование накостного остеосинтеза пластиной, в том числе в двух случаях - в сочетании с аутокостной пластикой, способствовало достижению хорошего результата лечения у 5 больных. Внеочаговый компрессионно-дистракционный остеосинтез аппаратом Илизарова позволил обеспечить хорошие и удовлетворительные результаты лечения в нашем исследовании у 49 пострадавших. Различные костнопластические операции - у 16. Наибольшее число хороших результатов лечения (45 из 59) достигнуто у пациентов, которым выполнено хирургическое лечение по поводу нарушения репаративного остеогенеза в сроки до одного года после получения травмы. Сравнительный анализ результатов лечения больных с несрастающимися переломами и ложными суставами показал, что при лечении несрастающихся переломов у 31 из 42 больных были получены хорошие результаты с полным восстановлением функции повреждённой конечности. При наличии ложных суставов аналогичные результаты были достигнуты только в 17 из 36 случаев.

Проведенное лечение позволило пациентам в 50 % случаев (39) возвратиться к своей прежней профессии, и лишь у 10 снизилась квалификация. 13 человек не

работают по причинам, не связанным с травмой голени (пенсионеры по возрасту, студенты, безработные и т.п.), причем, только 16 пострадавших не работают из-за последствий перенесенной травмы.

Таким образом, полученные в подавляющем большинстве положительные результаты (хорошие – 62 %, удовлетворительные – 28 %) подтвердили правильность избранной тактики хирургического лечения несрастающихся переломов и ложных суставов костей голени. Неудовлетворительные результаты лечения (10 %) в большинстве случаев (7 из 8) имели место у больных с гипо- и атрофическим характером несращения, которые и отнесены в наиболее тяжёлую для реабилитации, выделенную нами так называемую группу риска.

ОПРЕДЕЛЕНИЕ НЕКОТОРЫХ БИОХИМИЧЕСКИХ ПОКАЗАТЕЛЕЙ КОСТНОЙ ТКАНИ ПРИ КОКСАРТРОЗЕ

Лунева С.Н., Накоскин А.Н., Накоскина Н.В.

ФГУ «Российский научный центр «Восстановительная травматология и ортопедия» им. акад. Г.А. Илизарова Росмедтехнологий», г. Курган, Россия

Среди дегенеративно-дистрофических заболеваний опорно-двигательного аппарата деформирующий артроз тазобедренного сустава или коксартроз занимает одно из ведущих мест. Развитию коксартроза способствует повышенная масса тела, малоподвижный образ жизни или, наоборот, слишком большие нагрузки на

тазобедренный сустав. С возрастом частота коксартрозов увеличивается.

Цель исследования. Биохимическое изучение минеральных компонентов костной ткани при коксартрозе в сравнении с содержанием данных компонентов у практически здоровых людей.

В эксперименте были обследованы 19 пациентов (9 мужчин и 10 женщин) в возрасте от 23 до 77 лет, которым в клинике ФГУН РНЦ «ВТО» им. академика Г.А. Илизарова были выполнены операции тотального эндопротезирования тазобедренных суставов. После операции эндопротезирования резекционный материал подвергали биохимическому исследованию. В качестве контрольной группы обследовали костную ткань 50 практически здоровых людей, умерших от травм в возрасте от 23 до 74 лет. Костная ткань выделялась в соответствии с приказом Минздрава РФ № 161 от 24 апреля 2003 г. «Инструкция по организации и производству экспертных исследований в бюро судебно-медицинской экспертизы» из головки бедренной кости и верхней трети диафиза. В костной ткани после отжига органических компонентов определяли содержание ионов кальция, магния, фосфатов с помощью наборов реактивов фирмы «Vital Diagnostic SPb» (Россия). Достоверность различий состава костной ткани практически здоровых людей и костной ткани, полученной при операции эндопротезирования, оценивали W-критерием Вилкоксона для независимых выборок. Результаты исследования представлены медианами и 0,25 и 0,75 процентилями.

В костной ткани практически здоровых лиц нами не выявлено половых различий в содержании ионов кальция в губчатой кости головки бедра. При сравнении содержания ионов Ca^{2+} в костной ткани больных коксартрозом и практически здоровых лиц мы установили, что количество кальция в патологически измененной кости выше ($P \leq 0,01$). В среднем превышение количества кальция составляет около 40 %.

Содержание фосфатов в костной ткани практически здоровых лиц не изменяется с возрастом и составляет от 17,2 до 19,0 г/100 г сухой обезжиренной ткани. Количество фосфатов в группе больных также превышает норму и составляет 23,7-27,9 г/100 г сухой обезжиренной ткани ($P \leq 0,01$). Значения содержания ионов магния в костной ткани больных выше нормы и составляет 4,5±0,5 г/100г сухой обезжиренной ткани при норме 1,0 г/100г.

Накопление изученных минеральных компонентов у пациентов с коксартрозом мы связываем с остеопоротическими процессами, протекающими в костной ткани в пожилом возрасте.

ВЛИЯНИЕ ГИРУДОТЕРАПИИ НА ПОКАЗАТЕЛИ ЛИПИДНОГО ОБМЕНА У ПАЦИЕНТОВ С ГОНАРТРОЗОМ

Лунева С.Н., Накоскина Н.В., Романенко С.А., Чуфаровская Ю.О.

ФГУ «Российский научный центр «Восстановительная травматология и ортопедия» им. акад. Г.А. Илизарова Росмедтехнологий» г. Курган, Россия

Первое место среди остеоартрозов крупных суставов занимают гонартрозы различной степени тяжести, которые, по данным различных авторов, составляют от 65 до 80 % в общей структуре суставной патологии. В настоящее время все большее значение приобретает одно из направлений традиционной медицины – гирудотерапия. По данным литературы известно, что липиды играют важную роль в клеточном метаболизме. В клинической практике исследования липидов используют для диагностики липидных нарушений (дислипидемий), оценки сердечно-сосудистых заболеваний, связанных с этими нарушениями, и для определения стратегии лечения. В связи с этим, целью нашего исследования стало изучение влияния гирудотерапии на показатели липидного обмена при лечении гонартрозов. Задача исследования: оценить влияние гирудотерапии на нормализацию процессов липидного обмена в организме на различных этапах лечения.

Биохимические исследования проведены у 16 пациентов с диагнозом: двусторонний гонартроз II стадии. Средний возраст обследуемых женщин составил 45,8±2,4

лет. Курс гирудотерапии проводился амбулаторно, включая 7 сеансов по 4 пиявки 1-2 раза в неделю. Объектом исследования служила плазма крови. Забор крови проводили до лечения, через 5, 7 сеансов гирудотерпии и через 1 месяц лечения. Содержание холестерина и триглицеридов определяли с помощью наборов фирмы «Витал» (С-Пб), общие липиды определяли с помощью наборов фирмы “Lachema” (Чехия), β-липопротеиды - с помощью турбидиметрического метода по Бурштейну и Самай. Для оценки достоверности различий полученных результатов со значениями до лечения использовали непараметрический U – критерий Вилкоксона-Манна-Уитни.

Мы не отметили достоверных изменений концентрации холестерина, триглицеридов и β-липопротеидов в процессе лечения. Однако уровень общих липидов в плазме крови достоверно снижался при уровне значимости $p < 0,01$ после 5 сеансов применения гирудотерапии, что, возможно, говорит об использовании общих липидов как энергетических субстратов при увеличении интенсивности транскапиллярного обмена. Через месяц лечения содержание общих липидов повышалось и находилось в пределах нормальных значений.

Таким образом, в проведенных нами исследованиях сыворотки крови больных с гонартрозом мы не выявили значительных изменений в липидном обмене при применении гирудотерапии.

ПОКАЗАТЕЛИ ЛИПИДНОГО ОБМЕНА И СИСТЕМЫ ПОЛ-АОС У ПАЦИЕНТОВ С ОСТЕОМИЕЛИТОМ ПРИ ПРИМЕНЕНИИ ГИРУДОТЕРАПИИ

Лунева С.Н., Накоскина Н.В., Романенко С.А., Чуфаровская Ю.О.

ФГУ «Российский научный центр «Восстановительная травматология и ортопедия» им.акад. Г.А.Илизарова Росмедтехнологий» г. Курган, Россия

Остеомиелит - инфекционный процесс, который охватывает всю кость, включая костный мозг. Посттравматический остеомиелит - это, в основном, осложнения открытых повреждений опорно-двигательного аппарата и оперативного лечения закрытых переломов. Многие научные исследования, подтверждают эффективность использования гирудотерапии во всех областях клинической медицины как дополнительного метода при стандартном лечении.

Целью нашего исследования стало: изучить влияние гирудотерапии на показатели липидного обмена, перекисного окисления липидов (ПОЛ) и антиоксидантной системы (АОС) организма при лечении пациентов с остеомиелитом в сравнении с результатами, полученными до лечения.

Биохимические исследования проведены у 7 пациентов с диагнозом хронический посттравматический остеомиелит. Средний возраст обследуемых составил 42,8±2,4 года. Курс гирудотерапии проводился амбулаторно, включая 10 сеансов по 4 пиявки 1-2 раза в

неделю. Объектом исследования служила плазма и эритроцитарная масса крови. Забор крови проводили до лечения и через 10 сеансов применения гирудотерапии.

Содержание диеновых конъюгат (ДК) находили по разности оптической плотности между опытной и контрольной пробами при длине волны 232 нм, малонового диальдегида (МДА) - по реакции с тиобарбитуровой кислотой. Концентрацию продуктов ПОЛ рассчитывали на мг общих липидов сыворотки крови, которые, в свою очередь, определяли с помощью наборов фирмы “Lachema” (Чехия). Активность супероксиддисмутазы (СОД) находили модифицированным методом Nishikimi N. в эритроцитарной массе крови. Содержание холестерина и триглицеридов определяли с помощью наборов фирмы «Витал» (С-Пб), β-липопротеиды - с помощью турбидиметрического метода по Бурштейну и Самай. Для оценки достоверности различий полученных результатов со значениями до лечения использовали непараметрический U – критерий Вилкоксона для парных выборок.

Анализируя влияние гирудотерапии на показатели ПОЛ при лечении пациентов с хроническим посттравматическим остеомиелитом мы не обнаружили достоверных изменений изученных показателей. Известно, что применение гирудотерапии позволяет увеличить кровоток через патологически суженные сосуды, что приводит к увеличению поступления кислорода и улучшению оттока из патологического очага.

Именно этим можно объяснить то, что через 10 сеансов применения гирудотерапии происходит незначительное увеличение содержания ДК и МДА в сравнении с результатами, полученными до лечения. О положительной динамике восстановления антиоксидантного статуса организма свидетельствует повышение антиоксидантного фермента – СОД. Проведя анализ полученных результатов, характеризующих липидный обмен, мы не отметили достоверных изменений концентрации холестерина и β-липопротеидов в процессе лечения. Однако происходит достоверное снижение содержания триглицеридов и общих липидов в плазме крови при уровне значимости $p < 0,05$ после 10 сеансов применения гирудотерапии. Возможно, это связано с использованием общих липидов как энергетических субстратов при увеличении интенсивности транскапиллярного обмена.

Таким образом, для более полной оценки влияния гирудотерапии на показатели липидного обмена, а также системы ПОЛ-АОС организма при лечении пациентов с хроническим посттравматическим остеомиелитом следует провести анализ биохимических показателей на более отдаленных сроках.

ПОКАЗАТЕЛИ ЛИПИДНОГО ОБМЕНА У БОЛЬНЫХ С МНОЖЕСТВЕННОЙ И СОЧЕТАННОЙ ТРАВМОЙ НА ЭТАПАХ ТРАВМАТИЧЕСКОЙ БОЛЕЗНИ

Лунева С.Н., Романенко С.А., Накоскина Н.В., Самусенко Д.В.

ФГУ «Российский научный центр «Восстановительная травматология и ортопедия» им. акад.Г.А.Илизарова Росмедтехнологий», г. Курган, Россия

Целью исследования стало изучение липидного обмена в сыворотке крови больных с множественной травмой и сочетанной с ней черепно-мозговой травмой (ЧМТ) в ходе лечения методом Илизарова. Были обследованы две группы пациентов: 1-я – 33 пациента с множественными повреждениями (средний возраст 45,8±3,0 лет); 2-я - 9 пациентов (средний возраст 40,8±4,2 лет) с множественной травмой, сочетанной с ЧМТ легкой степени тяжести в процессе лечения, на 3 этапах травматической болезни - ТБ (Селезнев С.А., 2005): через 2-3 недели после травмы (1 этап ТБ); через 2-3 месяца после травмы (2 этап ТБ) и далее - около 3 месяцев и более после травмы (восстановительный этап травматической болезни). Общие липиды (ОЛ) сыворотки крови определяли стандартными наборами реактивов фирмы «Lachema» (Чехия), β-липопротеиды – турбидиметрическим методом по Бурштейну, триглицериды (ТГ) и холестерин (ХТ) - наборами реактивов фирмы Vital Diagnostic, интенсивность ПОЛ в плазме крови по содержанию диеновых конъюгат (ДК).

Контролем послужили показатели липидного обмена сыворотки крови 22-х практически здоровых людей аналогичного возраста. Для оценки достоверности различий полученных результатов с нормой использовали непараметрический U–критерии Вилкоксона-Манна-Уитни.

Результаты исследований показали, что уровень ОЛ в сыворотке крови на 1 этапе лечения в первой группе больных был ниже контрольных значений на 40 % ($p<0,001$), возрастая до контрольных показателей на 2 этапе ТБ, что можно объяснить их участием в кальцификации регенерата. На 3-м этапе у пациентов первой группы концентрация ОЛ в сыворотке снизилась на 70 % от нормы, то есть при множественных травмах, вследствие дезинтеграции метаболических процессов, происходит переключение энергообмена с углеводного на липидный, что влечет за собой активацию свободно-радикального окисления, а в последующем - и перекисного окисления липидов. Так мы наблюдали повышение ДК в сыворотке крови на 1-м и 3-м этапах в первой группе на 190 % ($p<0,001$) и на 270 % ($p<0,01$) от нормы соответственно. Во второй группе концентрация ОЛ на 2 этапе снизилась на 50 % ($p<0,01$), тогда как на 1-м и 3-м этапах значения ОЛ несмотря на тенденцию к снижению, статистически от нормы не отличались. На 1 этапе мы наблюдаем снижение холестерина на 20 % ($p<0,001$) в 1-й группе и на 10 % ($p<0,01$) - во второй. В течение 2 этапа ТБ отмеченные выше тенденции сохранялись лишь для 1-й группы, мы наблюдали

достоверное снижение ХТ на 10 % ($p<0.05$). Последующее содержание ХТ на 3 этапе ТБ было связано с клиническим течением болезни. При благоприятном течении происходило повышение уровня ХТ в сыворотке крови у больных 1-ой группы до нормальных величин, что является благоприятным признаком (Доценко Э.А. и др., 2001), т.к. может являться маркером активно протекающих иммунных и репарационных процессов. Во второй группе больных концентрация ХТ достоверно снижалась, что является признаком недостаточно эффективного функционирования системы иммунитета. Одновременно со снижением холестерина в плазме крови у пациентов двух групп обнаруживается рост концентрации ТГ: у первой группы – на трех этапах ТБ – на 60 % ($p<0,001$), на 30 % ($p<0,01$), на 60 % ($p<0,001$) соответственно, во второй группе пациентов ТГ были достоверно повышены лишь на 2 этапе ТБ, что, возможно, связано со снижением активности липазы в условиях измененного химического состава среды. Так, у 2-й группы больных с множественными повреждениями, сочетанными с ЧМТ, в восстановительном периоде сохранялось стойкое понижение уровня холестерина, а в 1-й группе на данном этапе была повышена концентрация ТГ.

Таким образом, больные с множественными и сочетанными повреждениями должны рассматриваться как потерпевшие с нарастающими метаболическими нарушениями и опасностью развития дислипедемии в отдаленные периоды после травмы.

ВЛИЯНИЕ НИЗКОМОЛЕКУЛЯРНЫХ БЕЛКОВЫХ ФРАКЦИЙ КОСТНОГО МАТРИКСА НА ОСНОВНЫЕ БИОХИМИЧЕСКИЕ ПОКАЗАТЕЛИ МЕТАБОЛИЗМА ПРИ ЛЕЧЕНИИ АЦЕТАБУЛЯРНОГО ПЕРЕЛОМА

Лунева С.Н., Силантьева Т.А., Талашова И.А., Накоскин А.Н., Краснов В.В., Кирсанова А.Ю.

ФГУ Российский научный центр «Восстановительная травматология и ортопедия» им. акад. Г.А. Илизарова Росмедтехнологий», Курган, Россия

В настоящее время показана потенциальная возможность использования низкомолекулярных неколлагеновых белков костной ткани для регуляции остео- и хондрогенеза (R. Carano et al., 2003). Вместе с тем, в научной литературе отсутствуют данные об использовании подобных препаратов при лечении внутрисуставных повреждений.

Цель исследования - выявить биохимические показатели метаболизма, характеризующие влияние препарата на основе низкомолекулярных белковых фракций костного матрикса (ПНБФ) на ранних сроках заживления ацетабулярного перелома.

Эксперимент выполнен на 7 взрослых беспородных собаках обоего пола. Содержание животных, оперативное вмешательство и эвтаназию проводили в соответствии с требованиями к работе экспериментально-биологических клиник. Выполнено моделирование центрального перелома вертлужной впадины с последующей фиксацией тазобедренного сустава аппаратом внешней конструкции.

Опытной группе животных (n=3) со 2 по 5 сутки после операции внутрисуставно вводили ПНБФ с Мв≈5 Кд, выделенный из гетерогенной костной ткани и обладающий доказанной гипогликемической активностью. В контрольной группе (n=4) выполняли внутрисуставные инъекции физиологического раствора. Животных выводили из эксперимента на 14 сутки после операции.

Взятие крови для биохимических исследований осуществляли из поверхностной лучевой вены до операции, на 2-е, 7-е и 14-е сутки послеоперационного периода. В сыворотке крови определяли активности (Е/л) щелочной (ЩФ) и тартратрезистентной кислой (ТрКФ) фосфатаз, креатинкиназы (КК), лактатдегидрогеназы (ЛДГ), содержание общего белка (ОБ), альбумина, глобулинов, лактата, пировиноградной кислоты (ПВК) и электролитов. Альбумин-глобулиновый коэффициент (АГК) рассчитывали как отношение фракций альбумина и глобулинов. Соотношение активностей ЩФ и ТрКФ представлено в виде индекса фосфатаз (ИФ, усл. ед.).

Количественные данные обрабатывали методами вариационной статистики. Результаты представлены в виде средних значений. Различия между группами наблюдений оценивали с использованием U-критерия Манна-Уитни для независимых выборок ($p_u < 0,05$).

Активность ЩФ в обеих группах статистически значимо превышала дооперационное значение этого показателя 65,15 и составляла в контрольной группе 139,33 и 112,13, в опытной - 144,70 и 126,97 на 7-е и 14-е

сутки после операции соответственно. Активность ТрКФ в контрольной группе была достоверно снижена на 14-е сутки после операции (2,77), а в опытной – на 7-е (1,65) и 14-е сутки (1,90) по сравнению с дооперационными значениями (4,30). Различия между группами были значимы на 7-е сутки эксперимента. ИФ превышал дооперационный уровень (14,02) в обеих группах. В контрольной группе его значения составляли 39,85 на 7-е сутки и 44,74 на - 14-е сутки эксперимента. В те же сроки в опытной группе ИФ был равен 96,80 и 70,73 соответственно.

Увеличение активности креатинкиназы в контроле и опыте было значимым по сравнению с дооперационным уровнем лишь на 2-е сутки после операции вследствие высвобождения фермента при повреждении клеток мышечной ткани. В дальнейшем значения показателя не отличались от дооперационных. Содержание общего белка в обеих группах оставалось неизменным. Значимое снижение АГК на вторые сутки после операции определялось реакцией воспаления с повышением содержания острофазных белков, входящих в состав глобулиновых фракций (Шевченко О.П., 2006). Концентрации электролитов в сыворотке крови и показатели углеводного обмена (ЛДГ, лактат, пируват) также статистически значимо не отличались от дооперационных значений.

Анализ результатов исследования выявил более чем двукратное увеличение ИФ в опытной группе на 7-е сутки эксперимента вследствие сниженной в 2,2 раза активности

ТрКФ. Динамика прочих показателей, по-видимому, обусловлена реакцией организма на оперативное вмешательство.

Таким образом, полученные данные позволяют предположить, что эффект внутрисуставного введения разработанного препарата на основе низкомолекулярных белковых фракций костного матрикса со 2-х по 5-е сутки после моделирования ацетабулярного перелома заключается в снижении активности ТрКФ.

ИНФОРМАТИВНОСТЬ БИОХИМИЧЕСКИХ И МОРФОМЕТРИЧЕСКИХ ПОКАЗАТЕЛЕЙ ПРИ ЗАЖИВЛЕНИИ АЦЕТАБУЛЯРНОГО ПЕРЕЛОМА В УСЛОВИЯХ ЧРЕСКОСТНОГО ОСТЕОСИНТЕЗА И ПРИМЕНЕНИЯ НИЗКОМОЛЕКУЛЯРНЫХ БЕЛКОВЫХ ФРАКЦИЙ КОСТНОГО МАТРИКСА

Лунева С.Н., Силантьева Т.А., Шипицына И.В., Краснов В.В.

ФГУ «Российский научный центр «Восстановительная травматология и ортопедия» им. акад. Г.А. Илизарова Росмедтехнологий», г. Курган, Россия

Поиск новых подходов к лечению внутрисуставных повреждений является актуальной проблемой травматологии.

Целью настоящего исследования являлось изучение информативности и связи биохимических и морфометрических показателей при заживлении ацетабулярного перелома в условиях чрескостного остеосинтеза и применения препарата

низкомолекулярных белковых фракций костного матрикса (ПНБФ).

Эксперимент выполнен на 12 беспородных собаках обоего пола, в возрасте от одного года до четырех лет. Содержание и эвтаназию животных проводили в соответствии с требованиями к работе экспериментально-биологических клиник. Выполнено моделирование центрального перелома вертлужной впадины с последующей фиксацией тазобедренного сустава аппаратом внешней конструкции в течение 42 суток. Первой группе животных (n=6) по разработанным схемам вводили ПНБФ с Мв≈5 Кд, выделенный из костной ткани сельскохозяйственных животных и обладающий доказанной гипогликемической активностью. Во второй группе сравнения (n=6) препарат не применяли.

Взятие крови для биохимических исследований осуществляли из поверхностной лучевой вены в день выведения животных из эксперимента. В сыворотке крови определяли активность щелочной (ЩФ) и костного изофермента кислой (КФ) фосфатаз, лактатдегидрогеназы (ЛДГ), концентрации глобулинов, альбумина, глюкозы, уроновых (ГУК), сиаловых (СК) кислот, сульфатов, фосфатов, кальция. Материал для гистологических исследований фиксировали в 10% формалине. На парафиновых срезах декальцинированной кости, окрашенных гематоксилином и эозином, оценивали численную плотность профилей клеток ($N_{A)}$ в зоне сращения перелома, по известным морфологическим признакам отнесенных к остеогенной (N_{A_o}), хондрогенной

(N_{A_x}), фибробластической ($N_{A_ф}$) линиям дифференцировки и клеткам сосудистого эндотелия ($N_{A_э}$).

Числовой материал подвергали статистической обработке. После оценки нормальности распределения вычисляли корреляционную матрицу всех переменных для выявления значимых связей с применением коэффициента Спирмена. Факторный анализ проводили методом главных компонент (варимакс). В скобках указан процент от общей дисперсии для каждого выделенного фактора.

При расчете корреляций между 15 показателями экспериментальной группы из 105 зависимостей значимыми (>0,7) оказались 18, что составило 17 % от их общего количества. Наибольшее число значимых зависимостей (4) выявлено для глобулинов, кальция, фосфатов, СК; меньшее (3) – для глюкозы, ГУК, $N_{A_ф}$. Для пяти показателей – активности КФ, ЛДГ, содержания сульфатов, альбумина, Nэ обнаружено по 2 значимых зависимости, для N_{A_x} – 1. Связи умеренной силы выявлены для показателей ЩФ и N_{A_o}. Анализ факторных нагрузок переменных позволил выделить четыре фактора. Первый, отражающий прямую связь между содержанием сиаловых кислот и глобулинов с одной стороны, обратную однонаправленным изменениям активности КФ и содержания сульфатов – с другой, условно интерпретировали как «фактор резорбции» (43,1%). Второй, демонстрирующий обратную связь между концентрацией ГУК, активностью ЛДГ и содержанием альбумина, кальция, фосфата, глюкозы, характеризовал

«минерализацию» (27,8%). Третий фактор обозначал прямую связь между активностью ЩФ, характерной для интенсивно пролиферирующих клеток, и $N_{Aэ}$ (12,9%). Четвертый фактор демонстрировал антагонизм между несущим основную нагрузку показателем N_{Ax} и менее нагруженными показателями численной плотности клеток N_{Ao} и $N_{Aф}$ (10,1%).

В группе сравнения те же показатели группировались в виде двух факторов. Первый отражал обратную зависимость между активностью КФ, содержанием СК и активностью ЩФ, ЛДГ, содержанием альбумина, сульфата, кальция, фосфатов (61,6%). Второй демонстрировал прямую связь между показателями N_{Ax}, содержания ГУК, глобулинов, глюкозы, обратную связи между $N_{Aэ}$, $N_{Aф}$ и N_{Ao} (38,4%).

Таким образом, проведенное поисковое исследование позволило оценить информативность биохимических и морфометрических показателей и структурировать их взаимосвязи, характеризующие влияние ПНБФ при лечении ацетабулярного перелома в условиях нейтрального чрескостного остеосинтеза.

БИОХИМИЧЕСКИЕ ПРОЦЕССЫ АДАПТАЦИИ ОРГАНИЗМА К СКЕЛЕТНОЙ ТРАВМЕ

Лунева С.Н., Ткачук Е.А., Стогов М.В.

ФГУ «Российский научный центр «Восстановительная травматология и ортопедия» им. акад. Г.А. Илизарова Росмедтехнологий», Курган, Россия

Тяжелые повреждения костной ткани сопровождаются значительными метаболическими сдвигами, формирующими адаптационный ответ организма на нарушение целостности кости.

Цель исследования. Изучить изменения биохимических показателей сыворотки крови после скелетной травмы с последующим лечением ее методом Илизарова.

Проведено биохимическое исследование сыворотки крови пациентов, которые в зависимости от типа травмы были разбиты на группы: 1-я – больные с закрытыми изолированными переломами костей голени, 2-я – пострадавшие с множественными переломами костей конечности, 3-я – пациенты с переломами костей конечностей, сочетанными с черепно-мозговой травмой. Все пациенты были пролечены с помощью метода Илизарова. В крови определяли концентрацию общего белка и белковые фракции, концентрацию мочевины, лактата, пирувата, общих липидов, общего холестерина, триглицеридов, малонового диальдегида, липопротеинов. В эритроцитах определяли активность супероксиддисмутазы. Результаты, полученные на этапах наблюдения, сравнивали с показателями крови

относительно здоровых людей. Для определения достоверности отличий использовали W-критерий Вилкоксона для независимых выборок.

Исследование показало, что при повреждении костей у пациентов происходила перестройка метаболизма, лежащая в основе адаптации организма к травме и последующему лечению, которая выражалась в изменении показателей белкового, углеводного и липидного обменов. Обнаружено, что при лечении переломов у больных развивалась гипопротеинемия, которая, предположительно, была связана с активацией гипоталамо-гипофизарно-адренокортикальной системы и выработкой адренокортикотропного гормона в ответ на повреждение кости, что приводило к замедлению синтеза белков в печени и созданию в ней запаса свободных аминокислот, которые перераспределялись в пользу регенерирующих органов. Концентрация мочевины в сыворотке крови пациентов в период наблюдения имела тенденцию к снижению, что, по-видимому, связано с воздействием соматотропного гормона, который уменьшал образование мочевины печенью и вызывал рост потребления аминокислот другими органами, главным образом - скелетными мышцами. Отмечены изменения углеводного обмена в сторону устойчивого роста концентрации глюкозы и лактата в сыворотке крови, что соответствует классическим представлениям об адаптационных сдвигах в организме в ответ на стресс: увеличение мобилизации глюкозы для энергетических нужд организма на фоне ее недостаточного анаэробного

окисления в тканях. Содержание общих липидов, общего холестерина и триглицеридов в сыворотке крови при всех типах травмы имело тенденцию к снижению, что могло быть связано с активацией реакций перекисного окисления липидов ответ на травму кости, а также с усилением липидного катаболизма для восполнения дефицита энергии, возникающего в процессе регенерации поврежденных органов.

Таким образом, в основе адаптационных реакций организма на повреждение костей после перелома лежат биохимические изменения, которые сопровождаются активацией белкового анаболизма и липидного катаболизма на фоне интенсификации анаэробного гликолиза и усиления реакций перекисного окисления.

СПОСОБ ПРОГНОЗА ТЕЧЕНИЯ ОСТЕОРЕПАРАТИВНЫХ ПРОЦЕССОВ ПРИ СКЕЛЕТНОЙ ТРАВМЕ

Лунева С.Н., Ткачук Е.А., Стогов М.В.

ФГУ «Российский научный центр «Восстановительная травматология и ортопедия» им. акад. Г.А. Илизарова Росмедтехнологий», г. Курган, Россия

Проблема оценки течения и прогноза длительности репаративного процесса относительно не нова, однако число биохимических исследований в этой области невелико.

Цель исследования. Выявить биохимические показатели для оценки течения и прогноза длительности

остеорепаративных процессов у пациентов с закрытыми переломами костей голени.

Проведено биохимическое исследование сыворотки, плазмы крови, эритроцитов и суточной мочи пациентов с закрытыми переломами костей голени. Больные были пролечены с помощью метода Илизарова, аппарат наложен в течение первых суток после травмы. Забор крови проводили на 3-и и 14-е сутки фиксации. В сыворотке крови определяли активность щелочной и кислой фосфатазы, трансаминаз, креатинкиназы, лактатдегидрогеназы, находили концентрацию лактата, общего белка, билирубина, общего холестерина, триглицеридов, общего кальция, магния, хлоридов, фосфата, альбуминов, мочевины, пирувата, общих липиды, уроновых кислот, малонового диальдегида, диеновых конъюгат, проводили электрофорез липопротеинов. В плазме крови и эритроцитах определяли уровень веществ низкой и средней молекулярной массы, среди которых рассчитывали процент катаболического пула, в суточной моче определяли содержание оксипролина. В эритроцитах определяли активность супероксиддисмутазы. Для выявления биохимических показателей, связанных с длительностью фиксации проводили факторный анализ. При вычислении исходной корреляционной матрицы использовали коэффициенты корреляции, рассчитанные как для выборок нормально распределенных (коэффициент Пирсона), так и не подчиняющихся закону нормального распределения (коэффициент Кендалла).

Обнаружено, что на 3-и сутки после операции достоверная корреляционная зависимость с длительностью фиксации обнаруживалась для концентрации общего белка, альбуминов и пирувата сыворотки крови. При этом для альбумина и общего белка такая зависимость носила обратный характер, для пирувата – прямой. Полученные данные позволяют заключить, что снижение общего белка и/или альбумина, а также рост концентрации пирувата на 3-и сутки фиксации является неблагоприятным показателем в оценке течения и длительности посттравматического периода.

Факторный анализ биохимических показателей, полученных на 14-е сутки фиксации, выявил прямую корреляционную зависимость между длительностью фиксации и концентрацией уроновых кислот и мочевины. На основании этого мы полагаем, что высокое содержание уроновых кислот и мочевины в сыворотке крови на 14-е сутки после травмы свидетельствует о неблагоприятном течении посттравматических репаративных процессов. В разные сроки обследования нами не было обнаружено связи между изученными биохимическими показателями, длительностью фиксацией и возрастом пациентов.

Несомненно, предпринятая попытка выявить прогностические критерии, позволяющие оценивать характер и длительность остеорепаративного процесса, не является исчерпывающей, однако проведенное исследование позволяет обнаружить, что в разные сроки раннего посттравматического периода (до 14-х суток)

информативность отдельных биохимических показателей для оценки характера течения репаративного процесса значительно отличается; более значимыми в оценке и прогнозе течения и длительности репаративного процесса костной ткани являются «системные» показатели, чем те, которые характеризуют состояние костного метаболизма.

ВЛИЯНИЕ НИЗКОМОЛЕКУЛЯРНЫХ НЕКОЛЛАГЕНОВЫХ БЕЛКОВ КОСТНОЙ ТКАНИ С ИНСУЛИНОПОДОБНЫМИ СВОЙСТВАМИ НА СОДЕРЖАНИЕ КОМПОНЕНТОВ ПРОТЕОГЛИКАНОВ В СЫВОРОТКЕ КРОВИ СОБАК В ДИНАМИКЕ ПРИ ЗАЖИВЛЕНИИ ПЕРЕЛОМОВ ВЕРТЛУЖНОЙ ВПАДИНЫ

Лунева С.Н., Шипицына И.В.

ФГУ «Российский научный центр «Восстановительная травматология и ортопедия» им. акад. Г.А. Илизарова Росмедтехнологий», г. Курган, Россия

Введение. Качественные изменения в молекулах протеогликанов (ПГ) наступают значительно раньше, чем возникает болевой синдром. Продукты тканевого метаболизма ПГ находятся в динамическом равновесии с их содержанием в сыворотке крови. Поэтому изучение компонентов-маркеров гликозаминогликанов (глюкуроновые кислоты и др.), входящих в состав протеогликанов и сиаловых кислот, входящих в состав сиалопротеидов, принимающих участие в образовании агрегата протеогликана (ПГ), в сыворотке крови, является важным критерием в диагностике и прогнозировании течения патологического процесса.

Цель работы. Оценить влияние низкомолекулярных неколлагеновых белков костной ткани с инсулиноподобными свойствами на содержание компонентов протеогликанов в сыворотке крови при заживлении перелома вертлужной впадины.

Материалы и методы. Биохимические исследования проведены на 16-и собаках с моделированным переломом вертлужной впадины и последующей фиксацией сустава аппаратом наружной конструкции (хирурги - экспериментаторы д.м.н. К.П. Кирсанов, к.в.н. В.В. Краснов, к.в.н. А.Ю. Кирсанова). В первой группе экспериментальным животным (n=6) на 7-е, 14-е, 21-е сутки после операции внутриартикулярно вводили препарат с инсулиноподобными свойствами, с относительной молекулярной массой полипептидных компонентов от 5 до 10 кДа. Во II группе (n=6) тот же препарат вводили перорально. Третью группу составили животные (n=4) с переломом вертлужной впадины, но без стимуляции препаратом на основе инсулиноподобных факторов роста. Животных выводили из эксперимента на 14-е (n=6) и 42-е (n=10) сутки после операции.

Исследование органических компонентов сыворотки крови включало определение концентрации глюкуроновых кислот (Bitter, Muir H.M., 1962.), сиаловых кислот (Warren L., 1959), сульфатов (Грачева Л.И., 1984 г.). На основе полученных данных рассчитывали соотношение S/ГУК (сульфаты/уроновые кислоты), характеризующее степень сульфатирования гликозаминогликанов (ГАГ).

Статистическую обработку результатов проводили с использованием компьютерной программы «Atte Stat» (Гайдышев, 2003). Достоверность различий между группами проверяли с помощью непараметрического критерия U (критерий Вилкоксона-Манна-Уитни). Различия между группами наблюдений считались статистически значимыми при Pu<0,05.

Результаты и их обсуждение. Динамика изменения соотношения S/ГУК в изучаемых группах была не одинаковой. На 42-е сутки в группе с внутриартикулярным введением препарата соотношение S/ГУК повышалось (в 2 раза от дооперационных значений) за счет одновременного увеличения в сыворотке крови концентрации сульфатов и уроновых кислот, а в группе с пероральным введением препарата (в 1,3 раза от дооперационных значений) – за счет снижения концентрации уроновых кислот при незначительном изменении концентрации сульфатов. В контрольной серии соотношение S/ГУК снижалось за счет повышения в сыворотке крови концентрации уроновых кислот.

В течение первых трех недель после операции в исследуемых группах концентрация сиаловых кислот (СК) достоверно повышалась от дооперационных значений, что может быть следствием взаимосвязи процессов минерализации суставного хряща у собак и содержанием сиалогликопротеинов, а начиная с 3-й недели - снижалась, что свидетельствовало о снижении воспалительного процесса в области перелома. Концентрация СК в опытных группах была достоверно

ниже данных контрольной группы на 35-е сутки после операции.

Таким образом, введение препарата с инсулиноподобными свойствами способствовало повышению соотношения S/ГУК, что может быть связано с процессами ремоделирования костной ткани и активной сборки ПГ комплексов в процессе сращения переломов. Механизм действия препарата с инсулиноподобными свойствами в зависимости от способа введения не одинаков, что подтверждается различной динамикой изменения концентрации сульфатов и уроновых кислот в сыворотке крови.

ВОПРОСЫ ПЕРЕУДЛИНЕНИЯ КОНЕЧНОСТИ, ОФСЕТА ПРИ ЭНДОПРОТЕЗИРОВАНИИ ТАЗОБЕДРЕННОГО СУСТАВА ПРОТЕЗОМ SLPS ЗАО «АЛТИМЕД»

Максимов А.Л.

ФГУ «Российский научный центр «Востановительная травматология и ортопедия» им. акад. Г.А. Илизарова Росмедтехнологий»

В эндопротезировании тазобедренного сустава в некоторых случаях после операции наблюдается переудлинение оперируемой конечности. Одной из причин переудлинения является более высокая постановка ножки эндопротеза. Выпускаемые разными фирмами эндопротезы имеют различную конфигурацию, философию строения, зачастую отличную друг от друга. Изучая и сравнивая результаты лечения определенным

типом эндопротеза можно выявить достоинства и недостатки конкретной системы.

В РНЦ «ВТО» имеется немалый опыт применения бесцементных протезов SLPS ЗАО «Алтимед». За период с 2001 по 2006 год было имплантировано более 500 таких систем. При использовании протеза SLPS оперирующими хирургами выявлена следующая особенность: при имплантации средних и больших размеров ножек эндопротеза (от №7 до №12) из-за недостаточности офсета устанавливалась ножка большего размера, которая вставала выше должного уровня, при этом центр головки протеза находился выше уровня большого вертела.

Одной из причин недостаточности офсета при установке бедренного компонента может служить малая длина шейки протеза. При измерении офсета по перпендикуляру от центра головки до оси ножки эндопротеза SLPS и сравнивая его со значениями эндопротезов других фирм, оказалось, что при таком измерении показатели существенно не отличаются. У ножки SLPS (ЗАО «Алтимед») длина офсета колеблется от 35 мм до 47 мм, у ножки «Cerafit R» («Ceraver») - от 38 мм до 46 мм, у ножки «Marathon» («Smith&Nephew») - от 35 мм до 41 мм, у ножки «Corail» («De Puy») - от 38 мм до 47 мм. Однако у протеза SLPS имеется широкий проксимальный отдел ножки. Ширина проксимального отдела ножки протеза Алтимед №12 на расстоянии 2,5 см книзу от должного уровня большого вертела на 4,5 и 6 мм больше чем у ножек № 18 фирмы «Ceraver» и №20 фирмы «De Puy» соответственно. Широкий проксимальный отдел

ножки способствует более высокому заклиниванию ее в канале бедренной кости, бедро в момент вправления во впадину низводится, что может являться причиной переудлинения конечности. Эти изменения не наблюдаются на маленьких размерах и в случаях с широким проксимальным каналом бедренной кости.

Таким образом, имеющееся увеличение ширины проксимального отдела эндопротеза SLPS по сравнению с протезами других фирм может служить причиной недостаточности офсета и переудлинения конечности при эндопротезировании тазобедренного сустава.

ИСПОЛЬЗОВАНИЕ КОСТНО-МОЗГОВОЙ СТИМУЛЯЦИИ В КОМБИНАЦИИ С ТОТАЛЬНЫМ ТУННЕЛИРОВАНИЕМ КОСТЕЙ ТАЗОБЕДРЕННОГО СУСТАВА ПРИ ЛЕЧЕНИИ БОЛЕЗНИ ПЕРТЕСА

Макушин В.Д., Тепленький М.П., Парфенов Э.М., Бунов В.С.

ФГУ «Российский научный центр «Восстановительная травматология и ортопедия» им. акад. Г.А. Илизарова Росмедтехнологий», г. Курган, Россия

Цель исследования. Улучшить результаты лечения больных с болезнью Пертеса посредством эпифизарной костномозговой стимуляции, туннелизации костей и остеосинтеза аппаратом «Фиксарт».

Материалы и методы. Исследования проведены на 15 пациентах в возрастеот 6 до 9 лет (средний возраст - 7±1 год). Время пребывания в аппарате и в стационаре составляло 70 дней, после чего амбулаторно

регистрировали изменения в тазобедренном суставе. Изучали клинико-рентгенологическую картину восстановления эпифиза головки бедренной кости при остеохондропатии, начиная со стадии фрагментации эпифиза. Для стимуляции рапаративного процесса производили лаваж сустава, туннелировали головку и шейку бедра. В эпифиз головки бедра вводили клеточно-тканевую суспензию, полученную из костно-мозговой полости большеберцовой кости пациента в количестве 2,0±0,5 мл. Для поддержания нормального постоянства суставной щели применяли аппарат «Фиксарт», разработанный в нашем Центре.

Результаты и обсуждения. У всех больных получена положительная динамика органотипической перестройки. Восстановление структуры эпифиза происходило активно с увеличением объема головки.

Использование аппарата «Фиксарт» во всех случаях обеспечило постоянство суставной щели на период стационарного лечения. В последующем амбулаторно больные наблюдались на периодических контрольных осмотрах находясь в разгруживающей сустав повязке Центра. Решение о величине нагрузки принималось индивидуально.

Выводы. Применение туннелирования головки и шейки бедра с костно-мозговой стимуляцией ускоряет органотипичную перестройку некротизированных участков эпифиза, сокращая сроки реабилитации пациентов.

ДИНАМИКА РЕНТГЕНОМЕТРИЧЕСКИХ ПОКАЗАТЕЛЕЙ ПРИ ЛЕЧЕНИИ ДИСПЛАЗИИ ТАЗОБЕДРЕННОГО СУСТАВА У ДЕТЕЙ МЛАДШЕГО ШКОЛЬНОГО ВОЗРАСТА

Макушин В.Д., Тепленький М.П., Раловец Н.Э., Бунов В.С.

ФГУ «Российский научный центр «Восстановительная травматология и ортопедия» им. акад. Г.А. Илизарова Росмедтехнологий», г. Курган, Россия

Удельный вес неудовлетворительных результатов оперативного лечения дисплазии тазобедренного сустава у детей младшего школьного возраста достигает 35 %. В РНЦ «ВТО» разработана новая технология оперативного лечения детей младшего школьного возраста с применением аппарата Илизарова. В связи с этим проблема изучения процессов ремоделирования тазобедренного сустава после реконструктивных вмешательств сохраняет свою актуальность в настоящее время.

Цель исследования. С помощью рентгенографии изучить в динамике особенности восстановления анатомических структур тазобедренного сустава у детей младшего школьного возраста после оперативного лечения дисплазии тазобедренного сустава с помощью аппарата Илизарова

Материалы и методы. Проведен анализ рентгенограмм, полученных в процессе лечения 24 пациентов 7- 11- летнего возраста. Оперативное лечение проведено на 30 суставах, из них в 23 случаях по поводу

врожденного вывиха бедра и в 7 случаях – подвывиха бедра. Сроки наблюдения от 1 до 3 лет.

Всем пациентам сначала была выполнена центрация головки бедра во впадине и реконструкция тазового и бедренного компонентов сустава с последующей фиксацией аппаратом Илизарова, затем коррекция тазового компонента путем Г-образной остеотомии тела подвздошной кости. После получения частичного сращения костей таза при необходимости производили коррекцию деформации проксимального отдела бедра с помощью межвертельной деторсионно-варизирующей остеотомии у 16 пациентов и деторсионной остеотомии у 5.

Для оценки тазового компонента сустава до закрытия Y-хряща измеряли определяли:: ацетабулярный индекс (АИ), центрально- краевой угол (угол Виберга), Статистическую обработку результатов выполняли с помощью программ «Microsoft Excel – 97» и «AtteStat».

Результаты исследования. При анализе данных рентгенометрического исследования до начала лечения рентгенологические критерии патологии впадины составили: АИ 46,8 ± 0,9º, ИТДВ 1,21±0,085, угол вертикального наклона впадины 34,1±0,8º. После выполнения остеотомии подвздошной кости через год отмечалась тенденция снижения значений ацетабулярного индекса до 7,53±0,7º и увеличения угола вертикального наклона впадины до 53,4±1,5º. В дальнейшем показатели наклона крыши впадины оставались стабильными, изменения вертлужной впадины заключались в ее

постепенном углублении. Индекс толщины дна впадины составил 2,32±0,07. В срок три года коэффициент глубины вертлужной впадины составил 0,26 ±0,02, при исходном 0,16±0,008. Ацетабулярный коэффициент составил 0,9±0,07. Во всех наблюдениях вертлужная впадина имела овальную форму. Направление нагружаемой поверхности было горизонтальным. Показатель сферичности впадины АСМ увеличился и составил через три года 46,8±0,9º. Дистанция MZ, определяющая центрацию головки бедра во впадине составила через три года 0,49±0,02, угол Виберга составил 37,5±3,2º. Головка бедра во всех случаях имела сферическую форму. Высота и диаметр головки увеличились. Показатели шеечно-вертельных соотношений существенно не менялись и составили АТДВ 1,5±0,3 ЛРБВ 3,4±0,1. В динамике значения высоты суставной щели равномерно по трем точкам варьировали от 0,39±0,04 до 0,44±0,04. Согласно измерениям, высота суставной щели по внутреннему краю была меньше, чем в срединной и наружной точках.

Заключение: На основании данных рентгенометрии выявлено, что после восстановления соотношений в суставе и оперативной коррекции тазового и бедренного компонентов происходит не только улучшение индексных показателей, характеризующих разворот ацетабулярного фрагмента, также повышается сферичность впадины и происходит постепенное углубление суставной ямки с постепенной горизонтальной ориентацией ее опорной поверхности. Отклонения в развитии вертлужной впадины в виде утолщения дна впадины определялись

более низкими способностями к пострепозиционному доразвитию тазобедренного сустава в школьном возрасте.

УЛЬТРАЗВУКОВОЕ ИССЛЕДОВАНИЕ КОЛЕННЫХ СУСТАВОВ, КАК МЕТОД РАННЕЙ ДИАГНОСТИКИ ОСТЕОАРТРОЗА

Мальцева Л.В., Волокитина Е.А., Аскаров С.Е.

ФГУ «Российский научный центр «Восстановительная травматология и ортопедия» им. акад. Г.А. Илизарова Росмедтехнологий», г. Курган, Росия,

ТОО «Медикер», Медико-Профилактический Центр «Мунайши», г. Жанаозен, Республика Казахстан

Гонартроз занимает в мире лидирующее положение среди суставной патологии, составляя до 47-60 % всех случаев дегенеративных заболеваний (Григорян Б.С. с соавт., 2003; Сазонова Н.В., 2009). Огромный экономический ущерб, обусловленный как высокой заболеваемостью, стойкой нетрудоспособностью, так и дорогостоящим лечением поздних стадий (имплантация искусственных суставов), требует особого внимания к проблеме ранней диагностики остеоартроза (ОА) на амбулаторно-поликлиническом этапе медицинской помощи.

Цель работы – определить ранние диагностические признаки гонартроза и критерии эффективности консервативного лечения с помощью ультразвукового метода.

Материал исследования составили данные клинико-рентгенологического и ультразвукового обследования 244

больных в возрасте от 32 до 77 лет с болевым синдромом в области коленных суставов и диагностированным рентгенологически двусторонним гонартрозом I, II, III стадии. Ультразвуковое исследование проводилось на ультразвуковых установках «SONOLINE» SL-450 и «LOGIQ S6» линейными высокочастотными датчиками с базовыми частотами 5-7,5 МГц, работающих в режиме реального времени. Коленный сустав исследовали в положении пациента лежа на спине при различном угле сгибания в коленном суставе, на животе - при полном разгибании в коленном суставе. Выполняли продольные, поперечные, косые срезы в зависимости от ориентации анатомических структур или локализации патологического процесса в двух плоскостях. Угол раскрытия блока бедренной кости (угол бедренного ложа надколенника) определяли в положении сгибания коленного сустава под углом 90º между касательными к дистальной суставной поверхности мыщелков бедренной кости. Исследование коленных суставов выполняли в момент первичного обращения пациентов, через 3, 6 и 12 месяцев после комплексного консервативного лечения.

В группе больных (45 человек), предъявлявших жалобы на боли в области коленных суставов, без каких-либо рентгенологических признаков дистрофического заболевания суставов в 32 случаях была выявлена дисплазия блока (угол раскрытия блока бедра составил 158±2º). Также в этой группе были определены эхографические признаки раннего артроза (дорентгенологическая стадия): толщина синовиальной

оболочки соответствовала норме - 1,5±1,1 мм, фиброзная капсула сустава – без изменений, истончение гиалинового хряща во внутренних отделах сустава (до 2,5±0,2 мм), неровность контуров бедренной и большеберцовой костей. Наличие гиперэхогенных краевых остеофитов при нормальных размерах суставной щели и нормальной толщине гиалинового хрящ, признаки пролабирования менисков характеризовало проявления первой стадии артроза (87 пациентов).

Вторая стадия характеризовалась незначительным утолщением синовиальной оболочки (до 3,3±0,8 мм), наличием краевых остеофитов с акустической тенью, сужением суставной щели (до 2,0±0,6 мм) и более выраженным истончением гиалинового хряща (до 1,8±0,2 мм). Дальнейшее прогрессирование остеоартроза проявлялось значительным истончением гиалинового хряща (толщина менее 1 мм) с фрагментацией и неравномерным утолщением субхондральной пластинки, образованием грубых остеофитов, значительным сужением суставной щели коленного сустава по медиальной поверхности, пролабированием мениска на треть ширины и рентгенологически соответствовало третьей стадии (112 больных), в 55 % случаев в подколенной области определялась киста Бейкера.

Таким образом, метод ультразвуковой диагностики позволяет выявить начальные проявления гонартроза, которые не выявляются при рентгенологическом исследовании, и контролировать динамику дегенеративного процесса.

ХИРУРГИЧЕСКОЕ ЛЕЧЕНИЕ ПЕРЕЛОМОВ ШЕЙКИ ПЛЕЧЕВОЙ КОСТИ У ПАЦИЕНТОВ С ОСТЕОПОРОЗОМ

Мамедов А.А., Прохоренко В.М., Фаламеева О.В., Садовой М.А.

ФГУ «Новосибирский нанучно-исследовательский институт травматологии и ортопедии Росмедтехнологий, г. Новосибирск, Россия

Проблема современного общества, которую выделяют многие социологи, это способность человека вести «независимую жизнь». Эта проблема тесно связана со способностью к движению, обеспечивающей возможность самообслуживания. Поэтому сохранность органов движения человека является не только медицинской, но и социальной и государственной задачей (Л. Б. Лазебник, С.Б. Маличенко, 1999). Среди переломов всех костей скелета переломы хирургической шейки составляют 2,0 % - 13,5 %. Возникающие при лечении трудности обусловлены анатомическими особенностями: короткий проксимальный фрагмент и большая амплитуда движений в суставе затрудняют осуществить репозицию отломков и их фиксацию до наступления консолидации перелома. Выбор консервативной тактики ведения пациентов часто приводит к неоправданному увеличению сроков лечения, а внешняя иммобилизация создает условия для развития контрактур в смежных суставах.

Хирургическое вмешательство с использованием различных погружных металлоконструкций у пациентов пожилого и старческого возраста связано с нестабильной

фиксацией при наличии остеопороза. Консервативное лечение допустимо при наличии вколоченных переломов без смещения костных отломков. Однако переломы проксимального метаэпифиза плечевой кости часто сопровождаются смещением отломков, что является показанием к оперативному лечению, а применение различных конструкций на фоне остеопороза не обеспечивает стабильной фиксации костных отломков и, следовательно, не создают условий для их сращения.

Цель исследования. Оценить результаты и улучшить исходы лечения больных пожилого возраста с переломами хирургической шейки плечевой кости на фоне остеопороза.

Материал и методы исследования. Нами было обследовано 80 больных с переломами хирургической шейки плечевой кости, из них 25 пациентов оперировано Т образной пластиной на шурупах, а 55 пациентов оперировано с использованием скобы с термомеханической памятью формы. У всех больных имелись переломы со смещением на уровне хирургической шейки плечевой кости со смещением костных отломков типа А и В по классификации AO/ASIF. Минеральная плотность костной ткани определялась методом двухэнергетической рентгеновской абсорбциометрии с использованием остеоденситометра Hologic, DPX, Discovery-A, США.

Результаты исследования. Проведен сравнительный анализ результатов хирургического лечения переломов хирургической шейки плечевой кости методом

остеосинтеза Т-образной пластиной на шурупах, скобой с термомеханической памятью формы и фиксатора стяжки. В контрольной группе больных, оперированных с использованием Т-образной пластины на шурупах и с металлической скобой с памятью формы по рентгенологическим данным в послеоперационном периоде смещение отломков сохранялось и составило 27,5 % от общего количества больных, лишь у 72,5 % больных получены удовлетворительные результаты. В группе пациентов с использованием фиксатора-стяжки смещение костных отломков устранено в 100 % случаев, что доказано рентгенологически. В динамике установлено, что у пациентов с переломами хирургической шейки плечевой кости с применением фиксатора-стяжки в 90 % случаев получены хорошие результаты. Преимуществами данной конструкции по сравнению с известными, является повышенная стабильная фиксация отломков, не требующая дополнительной иммобилизации и более упрощенная методика остеосинтеза за счет технической простоты.

Выводы. Разработанный накостный фиксатор-стяжка позволил отказаться от внешней иммобилизации в 100 % случаев и создать условия для ранней реабилитации больных в послеоперационном периоде (через 1,5–2 недели после хирургического вмешательства). Предложенная тактика лечения позволила получить в отдаленные сроки после оперативного лечения больше хороших и удовлетворительных функциональных результатов, чем при лечении традиционными способами

и свести к нулю неудовлетворительные результаты у пожилых пациентов с остеопорозом.

ОПРЕДЕЛЕНИЕ И СРАВНЕНИЕ СТАБИЛЬНОСТИ ФИКСАЦИИ ПОГРУЖНЫХ МЕТАЛЛОКОНСТРУКЦИЙ, ПРИМЕНЯЕМЫХ ПРИ ПЕРЕЛОМАХ ШЕЙКИ БЕДРА В ЭКСПЕРИМЕНТАЛЬНОМ ИССЛЕДОВАНИИ

Марков А.А., Сергеев К.С., Марченко С.А., Душин Д.В.

ГОУ ВПО «Тюменская государственная медицинская академия Росздрава», г. Тюмень, Россия

Переломы шейки бедренной кости (ПШБ) у людей пожилого и старческого возраста остаются актуальнейшей проблемой современной травматологии. Анализируя отечественную и зарубежную литературу, можно заметить прямую связь летальности и прогноза от выбранного метода лечения. На сегодняшний день стремление провести раннее хирургическое лечение пациентов с ПШБ считается общепризнанным (Сергеев С. В. 1996; Шестерня Н. А., 1992).

Целью работы явилось проведение экспериментального стендового исследования с определением и сравнением стабильности в экспериментальных моделях «имплантат-кость» в статическом режиме.

Материалы и методы исследования. В эксперименте использовались препараты бедренной кости (сегмент от головки до средней трети диафиза бедра), забираемые у лиц женского и мужского пола в возрасте

55-65 лет. Путём распиливания кости моделировались ПШБ. По анатомической локализации моделировались трансцервикальные переломы. Испытанию подверглись три группы ПШБ по классификации Pauwels с углами наклона: Pauwels I - 30°, Pauwels II - 50°, Pauwels III - 70°, определяющие степень стабильности перелома. Верификация типа перелома и положения металлоконструкции после моделирования перелома проводились по рентгенограммам. Испытания предусматривали закрепление препарата в стенде для статических испытаний на прочность и жесткость. Величина осевой нагрузки на испытуемый объект регистрировалась с использованием динамометра часового типа с интервалом 10 кг. Деформацию измеряли в определенных точках с использованием штангенциркуля до сотых долей миллиметра. Предел текучести определяли по «скачку деформации». Испытанию подверглись модели ПШБ, фиксированные тремя канюлированными винтами по методике АО и полый шеечный гвоздь по методике Г. Кюнчера в модификации М.Я. Баскевича.

Методика вертикального остеосинтеза предусматривала введение гвоздя Кюнчера в вертикальном положении из подвертельной области через шейку бедра в верхне-наружный квадрант головки. В хвостовом конце гвоздя имеется отверстие для шурупа, который является фиксатором. Гвоздь на аксиальной рентгенограмме располагается вблизи средней линии головки и шейки, в прямой проекции он лежит на дуге

Адамса и входит в головку под углом 140—150°, параллельно трабекулярному пучку, работающему на сжатие.

Методика остеосинтеза предусматривала параллельное введение трех канюлированных винтов АО из области ската большого вертела через шейку бедра до субхондрального слоя головки.

Результаты и выводы. В проведенном исследовании анализ экспериментальных данных показал, что подверженные осевой нагрузке экспериментальные модели «имплантат-кость» при смоделированных ПШБ по Pauwels I с применением обоих видов металлоконструкций позволяет добиться стабильной фиксации костных отломков. Предел текучести испытуемых препаратов превышал нагрузку 190 кг. При переломах Pauwels II предел текучести был зарегистрирован на уровне 130-150 кг. Полученные значения позволяют сделать вывод, что используемые в клинике травматологии и ортопедии методики остеосинтеза при данных типах переломов обеспечивают стабильный остеосинтез и адекватное биомеханическое функционирование оперированного тазобедренного сустава. На клиническом уровне у этой группы больных в 60-70 % случаев получен положительный исход лечения в виде отсутствия ложного сустава и асептического некроза головки бедра.

При смоделированных ПШБ по Pauwels III предел текучести при остеосинтезе канюлированными винтами составил 40 кг, при вертикальном остеосинтезе по Кюнчеру в модификации Баскевича - 60 кг. Данные

показатели свидетельствую о недостаточно прочной и жесткой фиксации остеосинтеза при данном типе перелома. Методом выбора лечения при переломе типа Pauwels III должно быть эндопротезирование головки бедра или тотальное эндопротезирование тазобедренного сустава, проведение остеосинтеза должно рассматриваться как одно из мероприятий комплекса реабилитационно - восстановительного лечения.

ЛЕЧЕНИЕ ПЕРЕЛОМОВ МЫЩЕЛКА ПЛЕЧА У ДЕТЕЙ

Мартель И.И., Бойчук С.П., Самусенко Д.В., Коробейников А.А.

ФГУ «Российский научный центр «Восстановительная травматология и ортопедия» им. акад. Г.А. Илизарова Росмедтехнологий», г. Курган, Россия

Переломы мыщелка плеча у детей встречаются в 55 % среди всех переломов плечевой кости. Трудность репозиции и несовершенство традиционных методов лечения часто приводят к неудовлетворительным исходам (Баиров Г.А., 2000; Mohan N. et al., 2002; Ходжанов И.Ю. с соавт., 2007). Необоснованное расширение показаний к внутренней фиксации также нередко сопровождается неудовлетворительными результатами, требующими для их коррекции сложных и длительных реконструктивных вмешательств (Дуйсенов Н.Б. с соавт., 2008).

Проанализированы результаты лечения 83 больных в возрасте от 1,5 до 17 лет. Чрезмыщелковый перелом был диагностирован у 63, надмыщелковый – у 5, эпифизеолиз

внутреннего надмыщелка – у 11, головчатого возвышения – у 4 пациентов. Большинство пострадавших (59 человек) были мальчики. Преобладала левосторонняя локализация (54 больных). По виду травматизма повреждения распределились следующим образом: уличный в 48, бытовой – в 21, школьный – в 7, спортивный – в 5, автодорожный - в 2 случаях.

Со свежими переломами обратились 53 пациента, с застарелыми – 21, с неправильно срастающимися – 9. У 21 больного по месту жительства в ЦРБ предпринимались попытки закрытой ручной репозиции.

При лечении больных использовали чрескостный остеосинтез по Илизарову по принципам ургентной хирургии. Компоновку аппарата с минимальным количеством внешних опор по Г.Б. Знаменскому использовали у 72 больных. В случаях наличия рентгенологических признаков оссифицировавшихся эпифизарных ростковых зон, что отмечалось у 8 пострадавших в возрасте от 13 до 17 лет, применяли технологию остеосинтеза, аналогичную используемой при переломах мыщелка плеча у взрослых с фиксацией отломков суставной поверхности тремя перекрещивающимися спицами и их фиксацией в полукольцевой опоре, проведением дополнительных спиц перпендикулярно диафизу плечевой кости на уровне ее нижней и средней трети и фиксацией их в кольцевых опорах. Трое пациентов с переломами мыщелка плечевой кости без смещения пролечены консервативно.

В процессе лечения было выявлено, что при чрезмыщелковых переломах процесс функциональной реабилитации протекал быстрее в случаях, когда больные были сразу после травмы доставлены в клинику, и им в ургентном порядке был произведен остеосинтез плеча аппаратом Илизарова. У данных пациентов через 1-2 месяца после снятия аппарата объем движений достигал 80-90 % от нормы. Кроме того, частота возникновения посттравматических нейропатий была ниже в группе больных, прооперированных в ургентном порядке и не зависела от возраста, характера перелома, величины смещения отломков. Считаем, что при транспортировке и оказании помощи необходимо избегать лишней травматизации, решая вопрос об оперативном лечении в ранние сроки. Предшествующее неадекватное лечение усугубляет тяжесть повреждения мягких тканей требует увеличения объема последующих оперативных мероприятий и ухудшает прогноз.

При выборе метода оперативного лечения следует отдавать предпочтение наименее травматичному закрытому чрескостному остеосинтезу. В арсенал лечебного воздействия входят как приемы управления жесткостью фиксации и положением костных отломков, так и дозированная нагрузка, обеспечивающая адекватное кровоснабжение. Сроки фиксации составили от 15 до 34 дней, в зависимости от возраста пациента и давности перелома.

Таким образом, метод чрескостного остеосинтеза является эффективным методом лечения переломов

дистального конца плеча у детей, причем, чем в более ранние сроки произведена операция и чем меньше травматичных манипуляций выполнялось на догоспитальном этапе, тем результаты лечения лучше. Используя систему оценки исходов лечения переломов по Любошицу-Маттису, ближайшие и отдаленные результаты лечения оценили как «отличные» и «хорошие» у 91 % обследованных детей, что позволяет шире рекомендовать внедрение метода чрескостного остеосинтеза в клиническую практику.

ОСОБЕННОСТИ ВОССТАНОВЛЕНИЯ СИЛЫ МЫШЦ У БОЛЬНЫХ АХОНДРОПЛАЗИЕЙ ПОСЛЕ УДЛИНЕНИЯ СЕГМЕНТОВ КОНЕЧНОСТЕЙ

Менщикова Т.И.

ФГУ «Российский научный центр «Восстановительная травматология и ортопедия» им. акад. Г.А. Илизарова Росмедтехнологий», г. Курган, Россия

Оперативное увеличение длины сегментов конечностей сопровождается снижением функциональных возможностей локомоторного аппарата. У детей и подростков с ахондроплазией предел удлинения связан, прежде всего, с наличием возрастных резервов роста - длительным гетерохронным морфофункциональным созреванием мышечной ткани [Безруких, М. М., Фарбер, Д. В., 2000], что создает хорошие предпосылки для адаптации мышц на различных этапах реабилитационного процесса при использовании чрескостного дистракционного остеосинтеза.

Интегративным показателем функционального состояние локомоторного аппарата у больных после удлинения сегментов нижних конечностей являются данные динамометрических исследований.

Цель исследования - изучение особенностей восстановления силы мышц голени у больных ахондроплазией в различные сроки после лечения.

Материал и метод исследования. Динамометрические исследования мышц бедра и голени проводили с помощью специальных стендов, сконструированных в РНЦ «ВТО» [Щуров В.А. с соавт. 1982, 1985]. Обследовано 75 больных ахондроплазией до лечения и в различные сроки после снятия аппарата, величина удлинения голени составила 8±2 см.

Результат исследования. У больных ахондроплазией до лечения максимальный момент силы (*ММС)* мышц тыльных сгибателей стопы (ТСС) и подошвенных сгибателей стопы (ПСС) в возрасте 7 лет равнялся 64 % и 66 %, в 10-11 лет 55 % и 78 %, в 15 лет 66 % и 75 % от уровня здоровых сверстников.

Динамическое исследование сократительной способности мышц в различные сроки после снятия аппарата и в различных возрастных группах позволило выявить некоторые общие закономерности функционального восстановления для мышц удлиненных сегментов конечностей. В частности, предложено 3 основных типа и сопутствующие им варианты восстановления показателя ОМС мышц.

1. Недовосстановление в первые 1-2 года после снятия аппарата: а) с увеличением в последующие годы; б) со стабилизацией в последующие годы; в) со снижением в последующие годы.

2. Восстановление после снятия аппарата до исходного уровня:

а) в первые годы после снятия аппарата; б) в последующие годы после снятия аппарата.

3. Полное восстановление после снятия аппарата: а) в первые годы после снятия аппарата; б) в последующие годы после снятия аппарата.

При исследовании относительного момента силы мышц (ОМС) тыльных сгибателей стопы установлено, что у пациенток женского пола в возрасте 11-12 лет выявлен **тип 1а**, то есть увеличение в отдаленный период после снятия аппарата; **тип 1б** - восстановление с признаками стабилизации отмечен у пациенток в 15 –16 лет; полное восстановление с превышением исходного уровня на 11 % было у больных в 17-18 лет в отдаленный период после лечения. Для взрослых пациенток в возрасте старше 23 лет характерен **тип 1в,** при этом недовосстановление через 1-2 года равнялось 23,3 %, а в более отдаленные годы – 50 %. Полного восстановления до исходного уровня **(тип 2)** показателя ОМС мышц ТСС в различные годы после удлинения не выявлено ни в одной возрастной группе. У пациенток 17-25 лет характерной особенностью является превышение исходных значений и, соответственно, **1-й тип** функционального восстановления мышц. Начиная с 11 лет отмечается

тенденция к увеличению показателя ОМС мышц подошвенных сгибателей стопы. Наиболее благоприятным для удлинения голени у девочек является возраст 8-9 лет, так как после снятия аппарата, по мере увеличения, возраста в подростковом и взрослом периоде (то есть через 5-10 лет после снятия аппарата) показатель ОМС мышц ТСС и мышц ПСС превышал исходный уровень на 50 % и 60 % соответственно, вероятно, за счет увеличения возраста и проводимых реабилитационных мероприятий. У больных с ахондроплазией мужского пола в возрасте 10-11 лет недовосстановление показателя ОМС мышц - ТСС равнялось 7-22 % **(тип 1а**), а у взрослых старше 20 лет – до 50 %. Показатель ОМС мышц ПСС у пациентов 13-14 лет в отдаленный период после снятия аппарата превышал исходный уровень на 30-58 %, в 17-18 лет отмечена тенденция полного восстановления в отдаленный период после лечения. Недовосстановление (23 %) выявлено у взрослых больных в возрасте старше 20 лет. Наилучшие результаты по восстановлению мышц ТСС и ПСС достигались при удлинении голени в возрасте 6-7 лет. Задняя группа мышц голени более массивная, чем передняя, и восстановление ее функциональных свойств протекало гораздо быстрее и интенсивнее во всех возрастных группах как через 1-2 года, так и в более отдаленные сроки после удлинения сегментов конечностей - через 5-15 лет. Выявленные особенности восстановления функционального состояния мышц после удлинения голени у больных ахондроплазией необходимо учитывать

при планировании величины, этапов удлинения и прогнозировании функциональных исходов лечения.

УЛЬТРАЗВУКОВОЕ ИССЛЕДОВАНИЕ КОНТАКТНОГО РЕГЕНЕРАТА У БОЛЬНЫХ С ОТКРЫТЫМИ ПЕРЕЛОМАМИ КОСТЕЙ ГОЛЕНИ

Менщикова Т.И., Мартель И.И., Бажитов А.П.

ФГУ «Российский научный центр «Восстановительная травматология и ортопедия» им. акад. Г.А. Илизарова Росмедтехнологий», г. Курган, Россия

Одной из основных причин неудовлетворительных исходов лечения пациентов с открытыми переломами конечностей является нарушение процесса консолидации и образование ложных суставов и дефектов костей. Поэтому своевременная диагностика нарушения остеогенеза является важной задачей в травматологии, так как позволяет своевременно внести необходимые коррективы в тактику лечебного процесса. Используемый в настоящее время метод ультразвуковой диагностики (УЗИ) позволяет проводить комплексную оценку мягких тканей, сосудов и структуры формирующегося костного регенерата.

Целью данного исследования явилась ультразвуковая оценка особенностей течения консолидации у пострадавших с открытыми переломами костей голени в процессе лечения их методом чрескостного остеосинтеза.

Материал и метод исследования. Обследованы 14 больных в возрасте от 27 до 53 лет с открытыми переломами костей голени. Лечение их осуществлялось

методом чрескостного остеосинтеза по Илизарову. Всем пациентам в сроки до 24 часов с момента травмы под спинальной анестезией была произведена хирургическая обработка открытого перелома костей голени с репозицией и стабильной фиксацией фрагментов костей аппаратом Илизарова. В послеоперационном периоде проводили комплексную медикаментозную терапию, направленную на профилактику инфекционных осложнений, улучшение микроциркуляции, нормализацию гомеостаза, а также физио-функциональное и местное лечение ран. Аппарат снимали при наличии клинических и рентгенологических признаков консолидации отломков: у 10 пациентов в сроки 2-3 месяца, у остальных - с замедленным темпом репаративного процесса - через 4-8 месяцев после травмы и остеосинтеза. Для оценки структурного состояния регенерата большеберцовой кости использовали ультразвуковой аппарат VOLUSON-730PRO (Австрия), линейный и конвексный датчики с частотой 3,5- 7,5 мГц, который устанавливали на уровне стыка фрагментов большеберцовой кости вдоль и перпендикулярно оси.

В зависимости от характера течения репаративных процессов в зоне перелома выделено две группы больных: 1 группа - нормальное течение остеогенеза (с консолидацией отломков большеберцовой кости в 2-3 месяца фиксации, n=10); 2 группа - с нарушением процесса консолидации отломков (n=4).

Результат исследования. У больных с открытыми переломами большеберцовой кости структура регенерата

зависела от тяжести травмы. При переломах с ограниченными повреждениями мягких и костной ткани, в первый месяц лечения контактный регенерат визуализировался в виде диастаза, заполненного мелкими включениями различной эхоплотности. При переломе, осложненном дефектом костной ткани, визуализировался дефект большеберцовой кости. При сканировании в допплеровском режиме вдоль кортикальной пластинки визуализировались единичные мелкие сосуды с низкими значениями периферических индексов.

По данным УЗИ костного регенерата у пациентов второй группы визуализировались выраженные деструктивные изменения: проксимальный и дистальный концы фрагментированы, в области диастаза множество глыбчатых структур различной формы, эхоплотности, без четкой направленности. При использовании энергетического допплера визуализировалась хорошо развитая сосудистая веточка, четко повторяющая контур проксимального конца. В режиме триплексного сканирования оценивали скоростные характеристики сосуда. Визуализируемая артерия имела характеристики магистрального кровотока: MnV=9,69см/сек; PSV =20,94 см/сек; EDV=6,07 см/сек; PI =1,54; RI =0,97.

Повышенное количество глыбчатых образований без четкой направленности, сглаженный край контура в зоне регенерата свидетельствовали о течении деструктивного процесса и нарушении процесса консолидации. Наличие артерии, повторяющей сглаженный контур проксимального конца и имеющей спектральные и

скоростные характеристики, соответствующие кровотоку магистрального типа подтверждало нарушенное течение процесса костеобразования.

Использование метода УЗИ у больных с открытыми переломами костей голени в процессе лечения методом чрескостного остеосинтеза позволяет на любом этапе лечения контролировать процесс остеогенеза, прогнозировать сроки и исход лечения, а при необходимости и корректировать лечебный процесс.

ИСПОЛЬЗОВАНИЕ МЕТОДА УЛЬТРАЗВУКОВОЙ ДИАГНОСТИКИ В ОЦЕНКЕ СТРУКТУРНОГО СОСТОЯНИЯ ДИСТРАКЦИОННОГО РЕГЕНЕРАТА И МЫШЦ ГОЛЕНИ У БОЛЬНЫХ С АХОНДРОПЛАЗИЕЙ

Менщикова Т.И., Аранович А.М., Щукин А.А., Климов О.В.

ФГУ «Российский научный центр «Восстановительная травматология и ортопедия» им. акад. Г.А. Илизарова Росмедтехнологий», г. Курган, Россия

Несмотря на постоянное совершенствование методик чрескостного дистракционного остеосинтеза остаются актуальными вопросы формирования дистракционного регенерата, структурного состояния мышц удлиненной конечности.

Целью данного исследования явилась оценка структурного состояния дистракционного регенерата большеберцовой кости и передней группы мышц удлиняемой голени у больных с ахондроплазией.

Материал и методы исследования. Исследование выполнено на ультразвуковых аппарате «Voluson-730PRO» (Австрия) с помощью линейного и секторного датчиков на 7,5 мГц. Для исследования дистракционного регенерата датчик устанавливали над областью, соответствующей остеотомии, определяли геометрические параметры зоны удлинения; с помощью стандартной программы строили гистограммы и оценивали показатель эхоплотности. При установке датчика вдоль оси исследуемого сегмента конечности оценивали структурное состояние передней группы мышц голени. Обследовано 65 больных с ахондроплазией в процессе лечения в ближайшие и отдаленные сроки после снятия аппарата.

Результаты исследования. Несмотря на наличие индивидуальных особенностей течения остеогенеза в дистракционном регенерате нами выделены общие эхопризнаки, соответствующие 3 основным типам репаративной активности дистракционного регенерата. Первый тип репаративной активности был выявлен у детей дошкольного и младшего школьного возраста (6-10 лет) и характеризовался тем, что уже в первый месяц дистракции в интермедиарной зоне визуализировалась цепочка из вновь образованные костных трабекул, располагающаяся между проксимальным и дистальным концами материнской кости и имеющая показатель эхоплотности 75$\pm$5,0 % ($p \leq 0,05$) от эхоплотности материнской кости. Весь период дистракции сопровождался ускоренным заполнением области

диастаза эхоплотными трабекулами. При контрольном сканировании через 30 дней фиксации отмечалось выраженное сужение эхопозитивной зоны регенерата, а к 60 дню фиксации визуализировался практически сформированный кортикальный слой. Данные эхопризнаки не отличались как при би-, так и при монолокальном удлинении голени. Второй тип репаративной активности встречался наиболее часто в возрастной группе 10-18 лет при билокальном удлинении голени. В проксимальной и дистальной зонах регенерата в срок до 30-40 дней дистракции хорошо визуализировался диастаз, заполненный отдельными линейными структурами средней эхогенности, его размер соответствовал сроку и выбранному темпу дистракции, показатель эхоплотности не превышал 50$\pm$5,0 % ($p \leq 0,05$) от эхоплотности материнской кости. Через 30 дней фиксации в интермедиарной области проксимального и дистального регенератов отмечалось увеличение количества вновь образованных костных трабекул, умеренное сужение эхопозитивной зоны регенерата. Срок фиксации при данном типе активности увеличивался до 70-80 дней. Третий тип репаративной активности дистракционного регенерата отмечался, как правило, у пациентов при повторном удлинении голени и характеризовался замедленным формированием эндостальной реакции и заполнением интермедиарной области. В единичных случаях визуализировались один или несколько гипоэхогенных участков с четким контуром и усилением сигнала за ним, что

соответствовало кистоподобной полости. Показатель эхоплотности дистракционного регенерата составлял 30 % и менее от эхоплотности материнской кости. В результате сужение эхопозитивной зоны регенерата начиналось только в процессе фиксации, гиперэхогенные фрагменты, соответствующие формирующемуся кортикальному слою, визуализировались лишь к 80 дню фиксации. В период дистракции мышцы претерпевали ряд изменений, которые касались анатомических и морфологических характеристик. Удлинение сегментов конечностей сопровождалось появлением признаков дезорганизации структуры, которые характерны для всех групп мышц. Так, через 12 дней дистракции голени происходило нарушение характерной мышечной структуры, межмышечные перегородки m. tibialis anterior и m. digitorum longus еще визуализировались. Снижение эхоплотности мышц в начале дистракции свидетельствовало о наличии в них отека. Через 30-35 дней дистракции происходила дальнейшая дезорганизация мышечной структуры: изменялось направление пучков мышечных волокон, они располагались практически параллельно продольной оси голени, нарушалась дифференцировка мышечных слоев. К началу фиксации структура мышц становилась «размытой», контуры неровными, нечеткими, отсутствовали четкие границы между структурными элементами. В период дистракции и фиксации происходило увеличение толщины соединительнотканных прослоек между пучками мышечных волокон,

контрактильная реакция мышц практически не определялась. Использование метода УЗИ позволило у больных в процессе лечения на основе визуализируемых эхопризнаков оценить активность репаративного процесса, особенности дезорганизации мышечной структуры удлиняемого сегмента конечности.

ДИАГНОСТИКА ОСТЕОХОНДРОПАТИИИИ ТАЗОБЕДРЕННЫХ И КОЛЕННЫХ СУСТАВОВ (УЛЬТРАЗВУКОВОЕ ИССЛЕДОВАНИЕ)

Менщикова Т.И., Мальцева Л.В.

ФГУ «Российский научный центр «Восстановительная травматология и ортопедия» им. акад. Г.А. Илизарова Росмедтехнологий», г. Курган, Россия

Дегенеративно-дистрофические поражения крупных суставов являются наиболее распространенными заболеваниями второй половины нашего века. Ранняя диагностика и своевременное адекватное лечение позволяют предотвратить прогрессирование патологического процесса и получить положительный результат лечения.

Целью данного исследования явилось выявление особенностей структурного состояния тазобедренных и коленных суставов при остеохондропатии (ОХП) методом ультразвуковой диагностики (УЗИ).

Материал и методы. Исследования проводили с помощью ультразвукового аппарата Voluson-730PRO (Австрия) линейным датчиком с частотой 7,5 Мгц. Обследованы больные с остеохондропатией

тазобедренного (n=45) и коленного (n=52) суставов. Возраст обследуемых – от 5 до 16 лет.

Результат исследования. При УСГ сканировании тазобедренных суставов особенно актуальным является выявление начальной стадии ОХП, когда рентгенологически патология со стороны тазобедренных суставов не выявляется. У таких пациентов при стандартном УЗИ визуализировалась головка сферичной формы, центрированная во впадине. Субхондральный слой головки имел ровный, однородный контур. Размеры суставной щели на обои суставах были в пределах возрастной нормы. Появление бессвязных глыбчатых образований по краям субхондрального слоя головки, при проведении функциональных проб свидетельствовало о наличии начального деструктивного процесса в области субхондрального слоя головки бедренной кости.

Главным эхопризнаком патологических изменений в суставе являлась экссудация в синовиальную оболочку сустава. У пациентов, с давностью заболевания от нескольких дней до нескольких недель толщина капсулы сустава на стороне поражения составляла 6,0-8,0 мм у детей в возрасте 3-6 лет 8,0-9,0 мм - у детей в возрасте 7-10 лет.

Таким образом, использование метода УЗИ позволяет выявить начальные патологические изменения со стороны параоссальных тканей и субхондрального слоя головки. Диагностика последующих стадий не представляет сложностей, а использование метода УЗИ способствовало уточнению стадий заболевания. Так, в стадии

остеонекроза кости визуализировались выраженные участки деструкции. Суставная щель на пораженной конечности была увеличена на 50 %, ширина головки на 8-10 %, по сравнению с контралатеральным суставом, толщина капсулы сустава увеличивалась до 9±3,5мм ($p \leq 0,05$), фиброзная оболочка была истончена и натянута. Стадия импрессионного перелома сопровождалась появлением крупных глыбок и фрагментов субхондрального слоя головки и гипоэхогенными кистоподобными очагами, высота эпифиза уменьшалась на 30 % по сравнению с контралатеральным суставом. Стадия фрагментации сопровождалась полной фрагментацией субхондрального слоя. Гипоэхогенные очаги визуализировались не только в области эпифиза, но и в области шейки бедренной кости, вертлужной кости. Капсула сустава оставалась утолщенной до 15±3,3 мм ($p \leq 0,05$).

Для болезни Осгудт-Шлаттера на ранних стадиях развития патологического процесса также было характерно разрыхление контура апофиза с появлением глыбок и признаков инфрапателлярного бурсита. Даже при рентгенологически диагностируемой болезни Осгудта-Шлаттера сонография имеет преимущество в том, что позволяет проводить динамическое наблюдение за течением болезни. У больных с остеохондропатией бугристости большеберцовой кости определяется неровный, неравномерно утолщенный контур субхондрального слоя или его фрагментация. При болезни Кенига визуализировалась фрагментация внутреннего

мыщелка бедренной кости, вплоть до полного отделения фрагментов. К основным эхопризнакам патологии исследуемых суставов относятся: утолщение капсулы сустава, расширение или сужение «щели» сустава, а также изменения структуры субхондрального слоя эпифиза - появление участков разрыхления, отдельных фрагментов, гипоэхогенных включений, увеличение числа глыбчатых образований при использовании функциональных проб.

Таким образом, использование метода УЗИ позволяет выявлять раннюю дорентгенологическую стадию заболевания тазобедренного и коленного суставов, существенно расширяет возможности диагностики деструктивных изменений.

ВОПРОСЫ ЛЕЧЕНИЯ БОЛЬНЫХ С КОНТРАКТУРОЙ ДЮПЮИТРЕНА ПАЛЬЦЕВ КИСТИ

Микусев Г.И.[1], Микусев И.Е.[2], Осмоналиев И.Ж.[2], Магомедов Р.О.[1], Байкеев Р.Ф.[3]

ГУЗ «Республиканская клиническая больница» МЗ РТ[1],

Казанская государственная медицинская академия[2],

Казанский государственный медицинский университет[3], г. Казань, Россия

Одним из тяжелых заболеваний кисти является контрактура Дюпюитрена.

Лечение больных с этой патологией остается актуальной, т.к., по литературным данным, наибольшую группу больных составляют люди самого работоспособного возрата от 30 до 60 лет, чаще всего

контрактура Дюпюитрена встречается у мужчин и бывает двухсторонней. По данным разных авторов, обе кисти поражаются от 50,0 % до 78,0 %, чаще процесс встречается на правой кисти от 26,0 % до 35,0 %.

На сегодня в литературе имеются сторонники как консервативного, так и оперативного способов лечения больных с этой патологией. Несмотря на большое количество работ, посвященных болезни (контрактуры) Дюпюитрена, до настоящего времени нет единой тактики в лечении этого тяжелого страдания.

Консервативные способы включают лечение парафином, проводят массаж (глубокое разминание), лечение магнитным полем, ультразвук в сочетании с иньекциями лидазы, лазеротерапию на ладонь и в проекции шейных симпатических узлов, рентгенотерапию, фонофорез лидазой и т.д.

На основании изучения действия гиалуронидазных препаратов, папаина, фуразолидона было установлено их патогенетическое действие на перерожденные участки ладонного апоневроза: лидаза приводит к деполимеразии кислых мукополисахаридов, папаин оказывает воздействие на неколлагеновые белки, а фуразолидон, являясь ингибитором биосинтеза коллагена, обладает выраженным антифиброзирующим эффектом.

Однако, как показывают клинические наблюдения многих авторов, предложенные способы консервативного лечения, к сожалению, желаемого результата не дают. По заключению Э.М. Закис (1964), как самостоятельный вид терапии консервативное лечение не имеет права на

существование, т.к. в лучшем случае возможно лишь временное улучшение, но не ликвидация постепенно продолжающегося прогрессирования процесса.

Поэтому большинство отечественных и зарубежных авторов отдают предпочтение оперативному методу лечения. При чем оперативное лечение тем более эффективно, чем раньше от момента заболевания оно начато.

Поэтому на сегодня основным способом лечения остается хирургический, однако мнения ученых разошлись - одни авторы предлагают частичное иссечение измененных тяжей ладонного апоневроза, верхушки - проксимальной части ладонного апоневроза, проксимальной и средней частей ладонного апоневроза, клиновидное иссечение средней части ладонного апоневроза с измененными и неизмененными продольными тяжами дистальной части апоневроза, а другие - тотальное иссечение ладонного апоневроза.

Анализ материала оперативного лечения у 106 больных на 147 кистях за 7 лет показал, что при всех способах после операции встречаются рецидивы, распространение и прогрессирование патологического процесса на кисти.

Заключение. На основании вышеизложенного мы пришли к выводу, что для улучшения результатов оперативного лечения больных с контрактурой Дюпюитрена пальцев кисти необходимо разработать способы, предупреждающие возможность

послеоперационных осложнений, вытекающих из самого хирургического вмешательства.

Лечение контрактуры Дюпюитрена остается актуальной проблемой и требует дальнейшего изучения и развития.

МЕТОДИКА ЛЕЧЕНИЯ ПОДКОЖНЫХ РАЗРЫВОВ И ПОВРЕЖДЕНИЙ СУХОЖИЛИЙ РАЗГИБАТЕЛЕЙ ПАЛЬЦЕВ КИСТИ НА УРОВНЕ ДИСТАЛЬНОГО МЕЖФАЛАНГОВОГО СУСТАВА

Минасов Б.Ш., Исламов С.А., Афанасьева Н.В.

ГОУ ВПО «Башкирский государственный медицинский университет Росздрава», г. Уфа, Россия

Нарушения анатомической непрерывности сухожильно-апоневротического растяжения в области дистального межфалангового сочленения могут стать результатом закрытой тупой травмы этой области и открытого повреждения. Подкожный разрыв, повреждение сухожилий разгибателя пальца кисти на уровне дистального межфалангового сустава является одной из наиболее актуальных и часто встречающихся причин, ограничивающих физическую деятельность людей, ведущих активный образ жизни, вызывающий косметический дефект (молоткообразный палец), который вызывает комплекс неполноценности пациента. Факторы, способствующие повреждению, различные - это острое травматическое повреждение, избыточная циклическая нагрузка в течение длительного времени. Известны способы фиксации и лечения поврежденного сухожилия

разгибателя пальца кисти на уровне прикрепления к ногтевой фаланге (патент на изобретение №2000128406, приоритет от 2000.11.03, патент на изобретение № 2334479, приоритет от 2006.06.26). Перечисленные способы лечения повреждений сухожилия разгибателя пальца кисти на уровне дистального межфалангового сустава обладают существенными недостатками: трансартикуллярно проведенные спицы способствуют в дальнейшем развитию стойкой контрактуры на уровне дистального межфалангового сустава, развитию остеоартроза на уровне межфалангового сустава. Выступающая часть спиц, а также удаляемая часть шва сухожилия разгибателя могут привести к инфицированию фаланги, так как являются входными воротами для инфекционного процесса, при проведение нитей под ногтевым валиком возможны повреждение зоны роста ногтевой пластинки и деформация ногтевого ложа.

Проанализировав данные литературы и изучив известные методики лечения, мы предложим способ восстановления сухожилия разгибателя пальца кисти при подкожных разрывах и повреждениях на уровне дистального межфалангового сустава (заявка на изобретение №. 2009103392, приоритет от 02.02.2009 г.), целью, которого является повышение прочности и эффективности фиксации концов поврежденного сухожилия, не травмируя межфаланговый сустав на уровне ногтевой и средней фаланги. Достигается это тем, что при повреждениях и подкожных разрывах сухожилия разгибателя пальца кисти делается S–образный разрез на

уровне повреждения и разрез длиной 2 мм на ладонной поверхности ногтевой фаланги. Обнажаются дистальные и проксимальные концы сухожилия разгибателя пальца кисти, на проксимальный конец сухожилия накладывается обвивной шов по Козакову, потом выведенные концы шелковой нити проводят через дистальный конец сухожилия и прошивают чрезкостно ногтевую фалангу с тыльной на ладонную поверхность. Свободные концы нити выводят через разрез, сделанный с ладонной поверхности и завязывают в положении переразгибания ногтевой фаланги. Таким образом на сухожилие накладывается погружной не удаляемый чрезкостный шов, который достаточно фиксирует поврежденные концы сухожилия, рана ушивается, накладывается асептическая повязка. Дается иммобилизация в положении переразгибания на 5-6 недель. После снятия иммобилизации - активная разработка ногтевой фаланги, физиотерапевтические процедуры (ударно-волновая терапия, элетрофорез с лидазой и KI).

Предложенным способом восстановление сухожилия разгибателя пальца кисти при подкожных разрывах и повреждениях на уровне дистального межфалангового сустава выполнено у 26 пациентов (24 мужчины и 2 женщины работоспособного возраста) за 2005-2009 гг. Отличный и хороший результаты отмечены у 23 пациентов, удовлетворительный у 2 пациентов и неудовлетворительный - у 1 пациента. В результате лечения данным способом уменьшается срок лечения, обеспечивается надежная фиксация сухожилия до его

восстановления. Данный метод может быть широко применен в клинической практике даже в условиях травмпункта, так как не требует больших технических и материальных средств для его использования, способствует уменьшению сроков нетрудоспособности, медицинской и социальной реабилитации пациента.

ОТКРЫТАЯ РЕПОЗИЦИЯ ЭПИФИЗА В ЛЕЧЕНИИ ТЯЖЕЛЫХ НЕСТАБИЛЬНЫХ ФОРМ ЮНОШЕСКОГО ЭПИФИЗЕОЛИЗА ГОЛОВКИ БЕДРЕННОЙ КОСТИ

Минеев В.В., Пулатов А.Р.

ФГУ «Уральский научно-исследовательский институт травматологии и ортопедии им. В.Д. Чаклина Росмедтехнологий», г. Екатеринбург, Россия

Юношеский эпифизеолиз головки бедренной кости (ЮЭГБК) - заболевание тазобедренного сустава, характеризующееся значительной вариабельностью своих проявлений. Высокий процент неудовлетворительных исходов хирургического лечения - до 47 % - при тяжелых нестабильных формах (Loder, 1993) связан с нарушением кровоснабжения эпифиза головки и недоучетом анатомических особенностей измененного проксимального отдела бедра при определении тактики оперативного лечения и сроков его проведения.

Цель исследования. Оценить результаты применения открытой репозиции эпифиза головки бедренной кости при тяжелых нестабильных формах ЮЭГБК.

Материалы и методы. В период с 2000 по 2010 год в детском ортопедическом отделении прооперировано 19 пациентов с тяжелой нестабильной формой ЮЭГБК. Возраст пациентов на момент оперативного лечения составил от 11 до 16 лет, средний возраст - 13 лет. Срок наблюдения пациентов после хирургического лечения - от 1 до 8 лет.

Применяли открытую репозицию эпифиза головки бедренной кости (ЭГБК) (заявка № 2009126351): передне-наружный доступ без остеотомии большого вертела, Z – образное рассечение капсулы сустава. После мобилизации эпифиза проводилась щадящая моделирующая резекция эпифизарного участка шейки. Затем осуществлялись умеренная осевая тракция и репозиция в положении сгибания и внутренней ротации бедра. В положении коррекции эпифиз фиксировался одиночным винтом, проведённым с передней поверхности шейки.

Проведено комплексное биомеханическое исследование у 5 пациентов в сроки 1-2 года после открытой репозиции эпифиза.

Результаты. Результаты применения открытой репозиции у больных с тяжелыми формами ЮЭГБК прослежены у 19 пациентов в сроки от 1 года до 8 лет после операции.

Для оценки исходов хирургического лечения были применены наиболее часто используемые клинико-рентгенологические шкалы: шкала по Southwick (1984) и схема Ireland (1978), результаты в которых оцениваются по трехстепенной шкале: хороший, удовлетворительный,

плохой. Каждая из градаций состоит из одинаковой совокупности оценочных критериев, учитывающих субъективные и объективные ощущения больного, клинические и рентгенологические данные.

У 17 пациентов, 89 % случаев, получены хорошие результаты, и клинический эффект у этих пациентов характеризовался стойким положительным результатом на протяжении всех сроков наблюдения. У 2 больных (11 %) результат оценен как плохой - развился асептический некроз головки бедренной кости.

Результаты биомеханического исследования уже в срок 1 год после операции показывали практически полное функциональное восстановление опорно-двигательного аппарата и характеризовались незначительным отклонением параметров от нормы.

Выводы. Открытая репозиция ЭГБК позволяет одномоментно восстановить правильные анатомические взаимоотношения в тазобедренном суставе, что значительно сокращает период реабилитации и способствует максимально полному функциональному восстановлению больного.

Низкий процент неудовлетворительных результатов после своевременно и правильно проведенной открытой репозиции ЭГБК подтверждает эффективность операции в лечении пациентов с тяжелыми нестабильными формами ЮЭГБК.

ПРОГНОЗИРОВАНИЕ РАЗВИТИЯ ЛОЖНЫХ СУСТАВОВ ПРИ ПЕРЕЛОМАХ ДЛИННЫХ КОСТЕЙ КОНЕЧНОСТЕЙ

Мироманов А.М., Усков С.А.

ГОУ ВПО «Читинская государственная медицинская академия», г. Чита, Россия

Актуальность проблемы развития ложных суставов в травматологии определяется значительной частотой возникновения, трудностью лечения и высоким уровнем инвалидности.

Материал и методы. Нами обследовано 72 пациента с закрытыми переломами длинных трубчатых костей. 1 группу составили 20 больных с неосложнённым течением (консолидация переломов). 2 группа (n=10) - с ложными суставами. 3 группа (n=42) - для оценки клинической эффективности прогностического коэффициента (К) нарушения регенерации костной ткани. Контрольную группу составили 20 практически здоровых людей. Определение концентрации TGFα и TGFβ1 в сыворотке крови выполнялось методом ИФА по стандартной методике с использованием тест-систем R&D Systems, Inc. (USA). Изучение показателя лимфоцитарно-тромбоцитарной адгезии (ЛТА) проводили по методу Ю.А. Витковского и др. Лазерное допплеровское флоуметрическое измерение кровотока конечностей проводили с помощью аппарата ЛАКК-02 (Россия). Исследования проводились у больных на 10 сутки послеоперационного периода.

Результаты и обсуждение. Установлено, что у пациентов 1 группы содержание TGFα и TGFβ1 возрастало относительно контрольной группы на 4,8 % и 51 %, соответственно ($p<0,001$). Показатель ЛТА и параметры микроциркуляции (максимальная амплитуда колебаний миогенного - AmaxM, нейрогенного – AmaxN и дыхательного - AmaxD компонентов) практически не отличалась от контрольных параметров. В данной группе при контрольном осмотре пациентов через 2-3 месяца отмечена консолидация переломов. Во 2 группе больных уровень TGFα, по сравнению с контролем, повышался на 3 % ($p<0,01$), а концентрация TGFβ1 - на 37 % ($p<0,001$). Показатель ЛТА снижался в 2,1 раза по сопоставлению с контролем ($p<0,001$). Параметры микроциркуляции (AmaxM, AmaxN, AmaxD) регистрировались на 36,6 %, 33,3 % и 26,7 % ниже контрольных значений, соответственно ($p<0,001$). Клиническая картина в этой группе характеризовалась развитием осложнений в позднем послеоперационном периоде - у 9 пациентов замедленная консолидация переломов и в 11 случаях - формирование ложного сустава. Учитывая полученные данные, нами предложено рассчитывать К нарушения регенерации костной ткани по формуле: $K=P_1xP_2xP_3$, где P_1 - относительное содержание цитокина TGFβ1, P_2 - относительное содержание показателя ЛТА, P_3 - относительный показатель состояния микроциркуляции. При $K>0,9$ прогнозируют благоприятное течение репаративного процесса, а если $K<0,9$, прогнозируют развитие замедленной консолидации. Предложенный

способ апробирован у 42 пациентов (3 группа) с переломами длинных костей конечностей. Установлено, что у 34 пациентов К регистрировался на цифрах 1,4±0,02. В данной группе у 32 пациентов отмечено благоприятное течение позднего посттравматического периода (отсутствие признаков замедленной консолидации), в 2 случаях зафиксировано формирование ложного сустава. У 8 больных К составил 0,54±0,03. При контрольных рентгенографиях в 1, 2, 3, 6 и 12 месяцев у 1 пациента осложнений не отмечено (консолидация перелома), в 4 эпизодах зарегистрировано развитие замедленной консолидации и в 3 случаях - формирование ложного сустава. Таким образом, исследование уровня TGFβ1, показателя ЛТА и параметров микроциркуляции (AmaxM, AmaxN, AmaxD) в послеоперационном периоде при переломах длинных трубчатых костей с вычислением К по предлагаемой формуле позволяет прогнозировать возможность развития ложных суставов.

ЭПИДЕМИОЛОГИЯ ХРОНИЧЕСКОГО ПОСТТРАВМАТИЧЕСКОГО ОСТЕОМИЕЛИТА ДЛИННЫХ ТРУБЧАТЫХ КОСТЕЙ

Мироманов А.М., Миронова О.Б.

ГОУ ВПО «Читинская государственная медицинская академия», г. Чита, Россия

Хронический посттравматический остеомиелит длинных трубчатых костей в современной медицине представляет одну из наиболее сложных проблем и расценивается как одна из частых причин стойкой потери

трудоспособности. Частота развития хронического остеомиелита после хирургического лечения открытых переломов колеблется от 27 до 51 %, а после остеосинтеза закрытых переломов - от 7,6 до 13,2 %. Несмотря на определенные успехи в лечении и профилактике посттравматического остеомиелита, частота ранних рецидивов составляет до 10-40 %, в отдаленный период – 61,5-74 %, а частота инвалидизации больных достигает 90 %.

Цель исследования. Выявить эпидемиологические особенности хронического посттравматического остеомиелита длинных костей конечностей.

Материал и методы. Нами проведено обследование 97 пациентов с хроническим посттравматическим остеомиелитом длинных костей конечностей, поступивших на стационарное лечение в травматологическое отделение МУЗ «ГКБ №1» г. Читы с 2005 по 2009 г. Микробиологические исследования проводили общепринятыми методами.

Результаты и обсуждение. Среди пациентов преобладали лица мужского пола – 75,3 %, женщины составили – 24,7 %. Возраст больных регистрировался от 16 до 58 лет. Причиной развития остеомиелита в 42 случаях (44 %) явилось нагноение послеоперационной раны после оперативных вмешательств с использованием металлоконструкций, в 36 % (35) - после открытых переломов и в 20 % (20) – после закрытых переломов. По локализации выявлено следующее: остеомиелит плечевой кости – у 5,2 % (5), предплечья – у 7,2 % (7), бедра – у 13,4

% (13) и голени - у 74,2 % (72). В 93 % случаях отмечался хронический посттравматический монолокальный остеомиелит, фаза секвестрации, свищевая форма. У 6 пациентов зарегистрирована язвенно-некротическая форма. 76 (78,4 %) больных госпитализированы в период обострения процесса, а 21 (21,6 %) пациент - в период ремиссии, причем 39 (40,2 %) больных госпитализированы с рецидивом заболевания. Согласно данным бактериологических исследований, из 97 больных у 76 (78,4 %) обнаружены монокультуры микроорганизмов. При этом в 74 (76,3 %) случаях выделены аэробные бактерии, в 2 (2,1 %) - анаэробные. У 21 пациента микрофлора была представлена ассоциациями аэробов (14 больных), аэробов и анаэробов (6) и анаэробов (1). Следовательно, на фоне преобладания монокультур (78,4 %) обращала на себя внимание относительно высокая частота выявления сочетаний аэробных и анаэробных бактерий - 21,6 %. При определении чувствительности микроорганизмов к антибиотикам отмечено, что полирезистентные штаммы (93,3 %) значительно превалировали над монорезистентными (6,7 %). Среди полирезистентных чаще преобладали штаммы, характеризующиеся устойчивостью одновременно к 6-9 антибиотикам. Наиболее выраженной устойчивостью обладали стафилококки, синегнойная и кишечная палочки, а также протей.

Выводы: 1. Хронический посттравматический остеомиелит чаще отмечается у мужчин (75,3 %) в трудоспособном возрасте. 2. Наиболее частой причиной развития посттравматического остеомиелита является

оперативное вмешательство с использованием металлоконструкций (44 %). 3. Самым распространенным в структуре хронических посттравматических остеомиелитов является поражение большеберцовой кости (74,2 %). 4. Рецидив заболевания зарегистрирован в 40,2 % случаев. 5. Отмечено широкое распространение полирезистентных штаммов (93,3 %) к наиболее часто применяемым антибактериальным препаратам.

СОВРЕМЕННЫЕ ТЕХНОЛОГИИ ПОГРУЖНОГО МЕТАЛЛООСТЕОСИНТЕЗА ПРОКСИМАЛЬНОГО ОТДЕЛА БЕДРЕННОЙ КОСТИ У ДЕТЕЙ И ПОДРОСТКОВ

Миронов С.П., Кожевников О.В., Иванов А.В., Затона Д.Б., Лазарев В.А.

ФГУ «ЦИТО им. Н.Н. Приорова Росмедтехнологий», г. Москва, Россия

Актуальность. В настоящее время патология тазобедренного сустава занимает ведущее место среди заболеваний в детской и подростковой ортопедии. Поэтому вопросы техники оперативной коррекции проксимального отдела бедренной кости у детей весьма актуальны. Однако существующие методы фиксации костных фрагментов бедра у детей далеки от совершенства.

Цель исследования. Повышение результатов хирургического лечения детей и подростков с аномалией развития проксимального отдела бедренной кости.

Материалы и методы. Нами разработан набор металлофиксаторов для погружного остеосинтеза проксимального отдела бедренной кости у детей и подростков в возрасте от 1,5 до 18 лет. Набор выполнен из медицинской нержавеющей стали, включает Г-образные и медиализирующие пластины, с набором канюлированных инструментов для их установки, а также кортикальных винтов различного типа размера. В эксперименте исследованы прочностные характеристики пластин нового образца, доказано их превосходство над известными в практике детской ортопедии металлофиксаторами. Наличие набора обеспечивает быстрый, индивидуальный, интраоперационый подбор необходимых металлофиксаторов. На промышленный образец набора металлофиксаторов и инструментов получен патент РФ №79411 от 10.01.2009.

Отличительной особенностью данного набора является канюлированная система установки металлофиксаторов, что существенно улучшает качество проведения необходимой коррекции, снижает травматичность вмешательства, уменьшает время операции. Кроме этого, при необходимости использования детских медиализирующих пластин исключена вероятность повреждения зон роста в проксимальном отделе бедренной кости. Для улучшения надежности остеосинтеза в пластинах предусмотрена дополнительная фиксация винтом проксимального фрагмента бедренной кости.

В клинике Детской ортопедии ЦИТО прооперировано 169 пациентов. Металлофиксаторы использованы при выполнении 118 деторсионно-варизирующих остеотомий, в том числе 37 - с переднеротационным компонентом, а также при выполнении 14 корригирующих вальгизирующих остеотомий проксимального отдела бедра. Гипсовая иммобилизация сроком на 3 недели требовалась тем пациентам, которым проводилась миопластика в области большого вертела. В остальных случаях гипсовая повязка не накладывалась, что обеспечивало доступ для проведения диагностики и полноценной реабилитации.

Результаты. Во всех случаях достигнута запланированная коррекция нарушенных анатомических взаимоотношений в тазобедренном суставе.

Использование новых металлофиксаторов и разработанной техники их установки обусловило гладкое течение послеоперационного периода. Кроме того, было обеспечено полноценное реабилитационное лечение данной категории больных. В процессе наблюдения за пациентами на амбулаторном этапе отмечено сокращение сроков консолидации области остеотомии в среднем на 3 недели и раннее восстановление функции нижней конечности.

Заключение. Таким образом, разработанный промышленный образец набора металлофиксаторов для погружного остеосинтеза проксимального отдела бедренной кости у детей ЦИТО и результаты его использования в клинике показали целесообразность более

широкого использования данных конструкций в ортопедической практике.

КРИТЕРИИ УЛЬТРАЗВУКОВОЙ ДИАГНОСТИКИ СИНДРОМА ЗУДЕКА

Миронов С.П.[1], Салтыкова В.Г.[1, 2], Шток А.В.[3]

[1]ФГУ «Центральный научно-исследовательский институт травматологии и ортопедии им. Н.Н. Приорова Росмедтехнологий»,

[2]ГОУ ДПО «Российская медицинская академия последипломного образования Росздрава»,

[3]ГУ «Научно-исследовательский институт нейрохирургии им. академика Н.Н. Бурденко РАМН», г. Москва, Россия

Введение. Чаще всего синдром Зудека развивается при вывихах лучезапястного сустава и переломах лучевой кости в типичном месте. Вопросы диагностики этого состояния многогранны. В большинстве случаев диагноз ставится на основе данных анамнеза, жалоб и тщательного неврологического исследования.

Целью работы явилась разработка ультразвуковых критериев оценки состояния срединного нерва на уровне карпального канала при развитии синдрома Зудека.

Материал и методы исследования. В период с 2007 по 2009 г. проведено исследование 65 пациентов. При выполнении работы было сформировано две группы. В первую (контрольную) группу вошли 30 здоровых пациентов (женщин – 15, мужчин – 15) с отсутствием жалоб, клинических проявлений заболевания и без неврологической симптоматики в возрасте 20–40 лет. Во

вторую группу вошло 35 больных (женщин – 29, мужчин – 6) с переломом лучевой кости в типичном месте в анамнезе и наличием клинической и неврологической картины синдрома Зудека. Возраст больных - 40–70 лет. Ультразвуковое исследование (УЗД) проводилось на аппарате HDI-5000 (Philips) широкополосным линейным датчиком с частотами сканирования 5–12 МГц, в режиме серошкальной визуализации, цветового (ЦДК) или энергетического (ЭК) картирования. Предварительная подготовка и обезболивание области исследования не проводились. Исследование выполняли в поперечной и продольной проекциях, с измерением площади поперечного сечения на трех уровнях: в нижней трети предплечья, перед входом в карпальный канал на уровне проксимальной запястной складки и в карпальном канале. Для определения эхогенности нерва проводилось сопоставление его с тканью неизмененных сухожилий, эхогенность которых условно приняли за среднюю. Результаты УЗД были верифицированы с помощью инструментальных методов исследования и динамического наблюдения. Полученные данные обработаны стандартными статистическими методами. Различия считали достоверными при $p \leq 0,05$.

Результаты. В первой (контрольной) группе при УЗД срединного нерва в поперечной проекции эхоструктура в 100,0 % однородная, мелкозернистая; эхогенность – в 100,0% - незначительно понижена; форма на уровне проксимальной запястной складки и в карпальном канале в 100% - элипсовидная. Площадь

неизмененного нерва колебалась от 0,06–0,14 см^2 (медиана – 0,09 см^2, 5–95-й процентили – 0,06–0,14 см^2). Различий в площади поперечного сечения срединного нерва на трех уровнях сканирования выявлено не было. При исследовании в режиме ЦДК и ЭК у пациентов первой группы в ткани срединного нерва ни в одном случае не регистрировался кровоток.

У всех больных второй группы при поперечном УЗ-исследовании срединного нерва по мере приближения к лучезапястному суставу площадь поперечного сечения нерва увеличивалась. На уровне проксимальной запястной складки перед входом в карпальный канал выявлены локальное увеличение площади поперечного сечения и снижение эхогенности ткани срединного нерва (размеры Min–Max 0,11–0,35 см^2, медиана – 0,19 см^2, 5–95-й процентили – 0,12–0,32 см^2). В карпальном канале определялось уменьшение площади поперечного сечения нерва (Min–Max - 0,04–0,14 см^{2,} медиана – 0,06 см^2, 5–95-й процентили – 0,04–0,10 см^2). При продольном сканировании в 93,0 % случаев внутренняя структура нерва не имела дифференцировку на отдельные невральные волокна, его ткань была однородной, гипоэхогенной, контур нерва – неровный. При сканировании в цветокодированных режимах у 18 больных второй группы определялась васкуляризация ткани нерва в утолщенной части.

Выводы. Состояние срединного нерва на уровне карпального канала можно достоверно оценить эхографически. При УЗД срединного нерва основными

ультразвуковыми признаками наличия синдрома Зудека являются: утолщение срединного нерва проксимальнее карпального канала, уплощение или уменьшение толщины нерва в дистальном отделе карпального канала, снижение эхогенности нерва до входа в канал, что совпадает с изменениями при развитии туннельной компрессионной невропатии. Поэтому при постепенно нарастающей неврологической симптоматике и развивающихся патологических изменениях тканей кисти после перелома лучевой кости необходимо проводить ультразвуковое исследование срединного нерва на уровне нижней трети предплечья и карпального канала для дифференциальной диагностики патологических изменений, развивающихся в сухожилиях и мышцах или в дистальном отделе ствола срединного нерва.

ЛАВСАНОПЛАСТИКА ВНУТРЕННЕЙ БОКОВОЙ СВЯЗКИ I ПЛЮСНЕ-ФАЛАНГОВОГО СУСТАВА КАК НЕОБХОДИМЫЙ ЭЛЕМЕНТ ПРИ ОПЕРАЦИЯХ ПО ПОВОДУ ВАЛЬГУСНОЙ ДЕФОРМАЦИИ I ПАЛЬЦА СТОПЫ

Морозов М.И., Обухов И.А., Шаламов И.А., Лексин С.В.

МУ «Центральная городская клиническая больница № 24»,
г. Екатеринбург, Россия

В настоящее время известно около 300 различных технологий оперативного лечения вальгусной деформации первых пальцев стоп и поперечного

плоскостопия. Выбор технологий определяется тяжестью патологии, наличием деформирующего остеоартроза плюснефалангового сустава, наличием сопутствующей патологии и многими другими факторами. При вальгусной деформации I пальца II-III степеней ряд пациенток настаивает на щадящих оперативных вмешательствах, обеспечивающих быстрый возврат к обычной деятельности. В связи с этим, наряду с общеизвестными технологиями оперативного лечения вальгусной деформации I пальца (операции Шеде, Шеде–Брандеса, операции по методике ЦИТО, Лограшино и др.) находят применение оперативные технологии, обеспечивающие надежное устранение вальгусной деформации 1 пальца и сохранение амплитуды движений в первом плюснефаланговом суставе.

Целью настоящего исследования было улучшение результатов оперативного лечения больных с вальгусной деформацией I пальцев стоп II-III ст.

Для предотвращения рецидива вальгусной деформации после операции нами разработана технология укрепления связочного аппарата внутренней части плюснефалангового сустава I пальца стопы посредством лавсанопластики. Суть предложения состояла в том, что, после разреза по внутренней поверхности I плюснефалангового сустава и выполнения резекции экзостоза головки I плюсневой кости, шилом в основании проксимальной фаланги и в области дистального метадиафиза I плюсневой кости формировались по 2 параллельных отверстия. Через отверстия проводилась

лавсановая нить в виде восьмерки. Нить завязывалась в положении гиперкоррекции I пальца под углом 5-10 градусов. Узел погружался внутрь одного из отверстий на I плюсневой кости. Затем рана послойно ушивалась. Конечность фиксировалась гипсовой лонгетой от нижней трети голени до ногтевых фаланг I-V пальцев в положении сгибания стопы под углом 90 градусов сроком на 3 недели. После снятия гипсовой повязки пациенты обязательно носили супинаторы и межпальцевые вкладыши в течение 1 года после операции. Исключалось ношение обуви с каблуком более 3 см. Физиотерапевтическое лечение проводилось по стандартной методике.

Данный способ лавсанопластики использован при реконструктивных операциях на стопе у 150 пациентов. Отдаленные результаты отслежены у 43 человек в сроки 1 год и более. Женщин было 40 человек, мужчин - 3. Возраст - от 30 до 65 лет. При оценке отдаленных результатов лечения оценивалось состояние кожного рубца, наличие болей, деформаций I пальца стопы, сохранение амплитуды движений в плюснефаланговом сустава, удовлетворенность больных выполненной операцией. Рецидивов деформации стопы, которые бы потребовали оперативного лечения, не отмечено, больные довольны выполненной операцией.

Заключение. Лавсанопластика внутренней боковой связки является эффективным элементом укрепления стабильности 1 пальца при использовании оперативных способов лечения больных с вальгусной деформацией I пальцев стоп II-III степени.

КОНСЕРВАТИВНОЕ ЛЕЧЕНИЕ АВАСКУЛЯРНЫХ НЕКРОЗОВ КОСТЕЙ СКЕЛЕТА В СТАЦИОНАРЕ

Назаров А.Е., Березенко М.Н., Скороглядов А.В.

ФГУ ВПО «Российский Государственный медицинский университет Росздрава»,

ФГУ «Клиническая больница» УДПРФ, г. Москва, Россия

Распространенность асептических некрозов костей скелета у человека составляет, по данным разных авторов, от 2 до 7 %. Наиболее часто встречается заболевание головки бедренной кости. Затем, в порядке убывания, встречаются некрозы внутреннего мыщелка бедренной кости, внутреннего мыщелка б/б кости, головки плечевой кости, наружного мыщелка б/б кости, наружного мыщелка бедренной кости, надмыщелков плечевой кости и других костей, что не превышает в сумме 1 %. Консервативное лечение таких состояний является очень актуальной проблемой на ранних стадиях процесса. Это позволяет добиться ремиссии заболевания, избежать инвалидизации и восстановить трудоспособность.

Цель исследования. Оценка эффективности консервативного лечения аваскулярных некрозов в зависимости от стадии процесса.

Материалы и методы. Клинический, лабораторный, рентгенография, МРТ, КТ, сцинтиграфия костей, гистологический.

Результаты. Под наблюдением с асептическими некрозами костей находились 20 человек. 10 женщин и 10 мужчины. Диапазон лиц мужского пола - от 45 до 58 лет.

Диапазон лиц женского пола - от 18 до 52 лет. С асептическими некрозами головки бедренной кости было 6 человек. С асептическими некрозами мыщелков бедренной кости - 7 человек. С асептическими некрозами мыщелков б/б кости было 5 пациентов. С асептическим некрозом костей локтевого сустава и таранной кости - 2 женщины. 10 пациентов были с дорентгенологической стадией процесса, 8 пациентов - с первой и 2 - со второй стадией процесса (по классификации Н.С. Коссинской). После верификации диагноза применяли поэтапное консервативное лечение в зависимости от стадии процесса. Обязательным условием была полная разгрузка конечности. 1 этап - сосудистые препараты (трентал, актовегин, нитроглицерин и др.). Способ введения в/в капельно, медленно, с добавлением витаминов. 2 этап - метаболические препараты для уменьшения зоны некроза (Неотон). Способ введения - в/в капельно или струйно. В зависимости от стадии процесса препараты для 1 и 2 этапа меняются местами. Параллельно в комбинации используются НПВС для купирования асептического воспаления и снятия боли (Мовалис, Вольтарен, и пр.), а также гормональные препараты (Дипроспан, Дексаметазон). 3 этап физиотерапия (криотерапия, лазеротерапия, магнитотерапия, УВЧ и пр). 4 этап - ЭКУВТ. 5 этап - хондропротекторы для предотвращения или лечения развивающегося сопутствующего остеоартроза (Zeel T, Ostenil, Duralone и др.). Способ введения - внутрисуставно. Таким образом, проводится лечение 1 раз в 3 - 6 месяцев на протяжении года и в

последующем ежегодно. Для оценки результатов лечения использовали такие методы как клинический, лабораторный, рентгенография, МРТ, КТ, сцинтиграфия костей, метод биомеханики. Пациентов наблюдали через 6 месяцев, 12 месяцев и в последующем - ежегодно. Срок наблюдения составил до 3-х лет. Исследованы показатели боли, амплитуды движений в суставах, ходьбы, стояния. В зависимости от стадии процесса результаты лечения отличались. На дорентгенологической стадии результаты лечения больных оценены как положительные у 100 %. На 1-ой стадии процесса положительные результаты отмечены у 3-х пациентов, хорошие -у 2-х, удовлетворительные - у 3-х. На второй стадии процесса у одного больного удовлетворительные результаты и у одного больного-неудовлетворительные результаты.

Выводы. Консервативное лечение аваскулярных некрозов костей скелета в стационаре на ранней стадии процесса позволяет добиться ремиссии заболевания, избежать инвалидизации и восстановить трудоспособность.

ВОЗМОЖНОСТИ ИСПОЛЬЗОВАНИЯ СЦИНТИГАФИИ КОСТНОЙ СИСТЕМЫ В ДИАГНОСТИКЕ ДЕГЕНЕРАТИВНО-ДИСТРОФИЧЕСКИХ ЗАБОЛЕВАНИЙ СКЕЛЕТА

Назаров А.Е., Сычев В.К.

ФГУ «Клиническая больница» УДПРФ, г. Москва, Россия

Цель. Изучить возможность использования сцинтиграфии костной системы в диагностике

дегенеративно-дистрофических (ДДЗ) заболеваний скелета человека.

Материалы и методы. Клинический, рентгенологический, КТ, МРТ, сцинтиграфия костей, аутопсийный, гистологический.

Результаты. Было обследовано 120 пациентов: с коксартрозом – 30, с гонартрозом – 50, с артрозами других отделов скелета - 20: голеностопный сустав - 10, артроз плечевого сустава - 4, артроз лучезапястного сустава - 4, артроз локтевого сустава - 2. С асептическими некрозами костей суставов: асептический некроз головки бедренной кости - 5, асептический некроз внутреннего мыщелка бедренной кости - 5, асептический некроз внутреннего мыщелка большеберцовой кости - 5, асептический некроз наружнего мыщелка большеберцовой кости - 3, асептический некроз таранной кости - 1, асептический некроз ладьевидной кости - 1. Соотношение М:Ж как 1:1. Диапазон лиц мужского пола - от 55 до 78 лет. Диапазон лиц женского пола - от 50 до 92 лет. Произведен анализ рентгенограмм, КТ и МРТ-грамм исследуемых суставов, сцинтиграмм костей скелета, в ряде случаев - аутопсийного и гистологического материала. Наличие признаков только артроза (по классификации Н.С. Коссинской), при рентгенологическом исследовании выявлено в 60 % случаев, при КТ - в 80 %, при МРТ - в 70 %. Наличие признаков артроза и аваскулярного некроза при рентгенологическом исследовании выявлено в 10 % случаев, при КТ - в 20 %, при МРТ в - 25 %. Наличие аваскулярного некроза костей при рентгенологическом

исследовании выявлено в 5 % случаев, при КТ - в 10 %, при МРТ - в 20 %. Признаков ДДЗ выявлено не было при рентгенологическом исследовании в 45 % случаев, при КТ - в 10 % случаев, при МРТ - в 5 % случаев. Сцинтиграфия дала следующие результаты: накопление радиофармацевтического препарата (РФП) в той или иной степени в области костей исследуемых суставов было отмечено в 100 % случаев. В области головки бедренной кости - у 30, в области внутреннего мыщелка бедренной кости - у 30, в области внутреннего мыщелка большеберцовой кости - у 30, в области наружнего мыщелка большеберцовой кости - у 13, в области таранной кости - у 10, в области ладьевидной кости - у 3. У 50 пациентов отмечено повышенное накопление РФП в костях исследуемых суставов, по сравнению с контралатеральной стороной, при рентгенологической картине артроза 1 ст. У 30 пациентов отмечено повышенное накопление РФП в костях исследуемых суставов, по сравнению с контралатеральной стороной, при рентгенологической картине артроза 2 ст. У 20 пациентов отмечено повышенное накопление РФП в костях исследуемых суставов, по сравнению с контралатеральной стороной, при рентгенологической картине артроза 3 ст. У 20 пациентов отмечено повышенное накопление РФП в костях исследуемых суставов, по сравнению с контралатеральной стороной, при отсутствии признаков артроза. Из этих 120 пациентов у 45 при МРТ исследовании выявлены очаги асептического некроза, в остальных случаях МРТ признаков аваскулярного некроза выявлено не было. У 30

пациентов при КТ исследовании выявлены очаги асептического некроза, в остальных случаях КТ признаков аваскулярного некроза выявлено не было. При аутопсии (1 случай) и гистологическом исследовании материала (15 исследований) отмечено наличие признаков асептического некроза, без признаков артроза, что в 100 % случаев коррелировало с данными сцинтиграфии костной системы. Также кроме локализации процесса – области накопления РФП, нами использованы и оценены понятия: площадь накопления и распределения РФП в зоне ДДЗ, степень накопления (количество) РФП. Нами отмечено, что в 50 % случаев болевой синдром в области исследуемых суставов обусловлен именно асептическими некрозами костей.

Выводы. Использование сцинтиграфии костей скелета возможно и целесообразно для диагностики ДДЗ; сцинтиграфия костей скелета позволяет выявлять патологию не только в одной анатомической области, а в 2-х или более; сцинтиграфия костей скелета - наиболее информативный метод для выявления очагов асептического некроза в костях скелета человека.

ВОЗМОЖНОСТИ ИСПОЛЬЗОВАНИЯ СЦИНТИГАФИИ КОСТНОЙ СИСТЕМЫ В ДИАГНОСТИКЕ АСЕПТИЧЕСКОЙ НЕСТАБИЛЬНОСТИ ЭНДОПРОТЕЗОВ ТАЗОБЕДРЕННОГО СУСТАВА

Назаров А.Е., Сычев В.К.

ФГУ «Клиническая больница» УДПРФ, г. Москва, Россия

Цель. Изучить возможность использования сцинтиграфии костной системы в диагностике асептической нестабильности эндопротезов тазобедренного сустава.

Материалы и методы. Клинический, рентгенологический, денситометрия, сцинтиграфия костей.

Результаты. Было обследовано 20 пациентов после эндопротезирования тазобедренного сустава. Сроки после операции - до 5-и лет. 10 мужчин и 10 женщин. У 4-х мужчин и 6-и женщин эндопротезирование тазобедренного сустава с цементной техникой артропластики. Диапазон лиц мужского пола - от 55 до 68 лет. Диапазон лиц женского пола - от 50 до 82 лет. Произведен анализ рентгенограмм исследуемых эндопротезов суставов, денситометрий области эндопротезов тазобедренных суставов, сцинтиграмм костей скелета. Рентгенологическая картина выявляла наличие признаков асептического расшатывания бедренного компонента эндопротеза тазобедренного сустава (линии рентгенпросветления) у 5 пациентов. Из этих пациентов у 3-х были бедренные компоненты цементной фиксации. Рентгенологическая картина выявляла наличие признаков асептического

расшатывания вертлужного компонента эндопротеза тазобедренного сустава (линии рентгенпросветления) у 3-х пациентов. Все эти пациенты имели вертлужные компоненты цементной фиксации. При рентгеновской денситометрии области бедренного компонента эндопротеза, по ортопедической программе, у этих же больных отмечено снижение минеральной плотности кости (МПК) в динамике через 6 и 12 месяцев, а в последующем ежегодно, что соответствовало увеличению размеров линий рентгенпросветления при рентгенологическом обследовании у этих же больных. Наибольшая потеря МПК отмечена в 1, 2, 6, 7 зонах Груэна. Отдельную группу исследования составили 20 пациентов, обследованных методом сцинтиграфии. При сцинтиграфии костей у них отмечено накопление радиофармпрепарата (РФП) в зонах протезирования. Области накопления РФП вокруг бедренного компонента эндопротеза при сцинтиграфии соответствовали зонам (по Груэн) потери МПК при денситометрии и линиям рентгенпросветлеия при рентгенологическом обследовании пациентов. Нами отмечено также увеличение накопления РФП в этих зонах в динамике через 6 и 12 месяцев, а в последующем ежегодно, что также коррелировало с данными денситометрии и рентгенологического обследования. У других пациентов, перенесших артропластику тазобедренного сустава, при рентгенологическом обследовании через 3, 6, 12 месяцев после операции, а в последующем - ежегодно не отмечено признаков нестабильности. Однако у этой же группы пациенов при денситометрии области бедренного

компонента эндопротеза и сцинтиграфии костной системы через 3, 6, 12 месяцев после операции, а в последующем - ежегодно отмечено изменение показателей МПК и интенсивности накопления РФП вокруг компонента эндопротеза. В сроки до 6 месяцев МПК снижается, затем постепенно возвращается до исходного уровня, так и интенсивность накопления РФП в сроки до 6 месяцев увеличивается, постепенно уменьшаясь к 12 месяцам после операции.

Выводы. Использование сцинтиграфии костной системы у пациентов после артропластики тазобедренного возможно. Это исследование позволяет выявить наличие асептической нестабильности компонентов эндопротезов. При отсутствии денситометра сцинтиграфия костей позволяет диагностировать начинающуюся нестабильность компонентов эндопротезов, провести коррекцию нарушенного ремоделирования костной ткани.

ВОЗМОЖНОСТЬ ИСПОЛЬЗОВАНИЯ СЦИНТИГРАФИИ КОСТЕЙ (ВСЕ ТЕЛО) ДЛЯ ОЦЕНКИ ЭФФЕКТИВНОСТИ АНТИРЕЗОРБТИВНОЙ ТЕРАПИИ ПОСЛЕ ЭНДОПРОТЕЗИРОВАНИЯ ТАЗОБЕДРЕННОГО СУСТАВА

Назаров А.Е., Сычев В.К.

ФГУ «Клиническая больница» УДПРФ г. Москва, Россия

Stress shielding — неизбежный процесс в кости после имплантации любой металлической конструкции. Изменение интенсивности ремоделирования с одной

стороны приводит к увеличению массы кости для создания тесного контакта с эндопротезом, с другой - становится причиной асептической нестабильности и ограничивает эксплуатационные возможности металлоконструкции.

Цель. Изучить возможность использования сцинтиграфии костей для оценки эффективности антирезорбтивной терапии после эндопротезирования тазобедренного сустава.

Материалы и методы. Клинический, лабораторный, рентгенологический, денситометрия, сцинтиграфия костей. Контроль обследования пациентов проводили через 3, 6, 12 месяцев после операции, а в последующем - ежегодно.

Результаты. С 2008 по 2010 год было обследовано 10 мужчин и 10 женщин после эндопротезирования тазобедренного сустава. У 4-х мужчин и 6-и женщин эндопротезирование тазобедренного сустава с цементной техникой артропластики. Пациенты были разделены на группы в зависимости от степени выраженности и локализации изменений (потери или прироста) минеральной плотности кости (МПК) вокруг компонентов эндопротеза, степени выраженности и локализации накопления радиофармпрепарата вокруг компонентов эндопротеза, а также от вида антирезорбтивного препарата или их комбинации. Средний возраст больных составил 63 года. Произведен анализ рентгенограмм исследуемых эндопротезов суставов, денситометрий области эндопротезов тазобедренных суставов, сцинтиграмм костей

скелета, результатов исследования крови и мочи на маркеры костной резорбции. У 5 пациентов отмечены рентгенпризнаки асептической нестабильности бедренного компонента. Из этих пациентов у 3-х были бедренные компоненты цементной фиксации. У 3-х пациентов отмечены рентгенпризнаки асептической нестабильности вертлужного компонента цементной фиксации. При рентгеновской денситометрии области бедренного компонента эндопротеза, по ортопедической программе, у больных отмечены динамические изменения (потеря и прирост) минеральной плотности кости (МПК) через 3, 6 и 12 месяцев, а в последующем - ежегодно, в зависимости от сроков после операции и проведения или не проведения антирезорбтивной терапии. При сцинтиграфии костей у пациенов отмечено накопление радиофармпрепарата (РФП) в зонах протезирования в зависимости от сроков после операции и проведения или не проведения антирезорбтивной терапии. Области накопления РФП вокруг бедренного компонента эндопротеза при сцинтиграфии соответствовали зонам (по Груэн) потери МПК при денситометрии и линиям рентгенпросветления при рентгенологическом обследовании пациентов. Динамика изменений МПК (потеря и или прирост) и накоплений РФП вокруг элементов эндопротеза отличалась в зависимости от сроков после операции, применения или не применения фармтерапии. Отмечено изменение показателей МПК и интенсивности накопления РФП вокруг компонента эндопротеза. В сроки до 6 месяцев МПК снижается, затем постепенно возвращается до исходного

уровня, так и интенсивность накопления РФП в сроки до 6 месяцев увеличивается, постепенно уменьшаясь к 12 месяцам после операции.

Выводы. Использование сцинтиграфии костей (все тело) возможно для оценки эффективности проведения антирезорбтивной терапии в разные сроки после эндопротезирования тазобедренного сустава. Сцинтиграфия костей скелета позволяет оценить эффективность лечения и проводить коррекцию в применяемой антирезорбтивной терапии после эндопротезирования тазобедренного сустава.

ВИДОВОЙ СОСТАВ БАКТЕРИЙ, ВЫДЕЛЕННЫХ У БОЛЬНЫХ С ИНФЕКЦИОННЫМИ ОСЛОЖНЕНИЯМИ ПОСЛЕ ЭНДОПРОТЕЗИРОВАНИЯ КРУПНЫХ СУСТАВОВ

Науменко З.С., Годовых Н.В.

ФГУ «Российский научный центр «Восстановительная травматология и ортопедия» им. акад. Г.А. Илизарова Росмедтехнологий», г. Курган, Россия

Инфекционные осложнения после эндопротезировании крупных суставов по данным разных авторов развиваются в 1-17,4 % случаев (Мамонтов, 2000; Уразгильдеев, Маловичко, 2000, Tentino, 2003, Павлов, 2008).

Цель: выявление видового состава возбудителей, обуславливающих инфекционные осложнения после эндопротезирования крупных суставов.

Материалы и методы. Проанализированы результаты исследований больных с развившейся нестабильностью эндопротеза за пять лет (2004 - 2009 гг.). Исследовали синовиальную жидкость, капсулу и мягкие ткани, отобранные во время оперативного вмешательства у 45 больных, проанализирована 221 проба. Идентификация бактерий осуществлялась как в соответствии с общепринятыми рекомендациями, так и с использованием микротест-систем и бактериологического анализатора ATB Expression («BioMerieux», Франция).

Результаты. Из 45 обследованных больных у троих пациентов микробиологические посевы были отрицательными. Всего выделено 165 штаммов различных видов бактерий. Подавляющее большинство из них (87,7 %) были представлены грамположительной микрофлорой, в основном стафилококками. Штаммы золотистого стафилококка составили 41,2 % от числа выделенных культур, коагулазонегативные стафилококки - 23,7 %. Кроме того были выделены штаммы грамположительных кокков (*Enterococcus* spp, *Streptococcus* spp., *Aerococcus viridians*, *Kocuria* spp.) – 14,3 %.

Из грамотрицательных микробов при инфекционных осложнениях после эндопротезирования выявлялись только неферментирующие бактерии (*Pseudomonas aeruginosa, P. putida, Acinetobacter* spp, *Brevundimonas vesicularis, Brevundimonas putida, Stenotrophmonas maltophilia, Chryseomonas indologenes*), энтеробактерии в микробном пейзаже отсутствовали.

Строго анаэробные бактерии были выделены в шести пробах, это: пептострептококки, пептококки, бактероиды, лактобациллы.

У больных с гнойными осложнениями после эндопротезирования микроорганизмы чаще выявлялись в составе ассоциаций (60 % штаммов).

Таким образом, инфекционные осложнения после эндопротезирования крупных суставов обусловлены монокультурами грамположительных бактерий, в основном стафилококков - 70,3 % случаев. Штаммы *Staphylococcus aureus* выявлялись в 1,7 раза чаще, чем коагулазоотрицательные стафилококки.

СРАВНИТЕЛЬНАЯ ХАРАКТЕРИСТИКА ВОЗБУДИТЕЛЕЙ ВОСПАЛИТЕЛЬНЫХ ПРОЦЕССОВ МОЧЕВЫДЕЛИТЕЛЬНОЙ СИСТЕМЫ У БОЛЬНЫХ С ТРАВМАТИЧЕСКОЙ БОЛЕЗНЬЮ СПИННОГО МОЗГА

Науменко З.С., Годовых Н.В., Розова Л.В.

ФГУ «Российский научный центр «Восстановительная травматология и ортопедия» им. акад. Г.А. Илизарова Росмедтехнологий», г. Курган, Россия

Различные аспекты лечения больных с травмами спинного мозга до сих пор остаются нерешенными. Частота травм спинного мозга варьирует от 29,4 до 50 случаев на один миллион жителей, при этом более чем в половине случаев пострадавшими является наиболее работоспособное население (А.С. Брюховецкий и др., 2005).

Цель настоящего исследования – выявление видового состава возбудителей воспалительных процессов мочевыделительной системы у больных с травмами спинного мозга и определение их чувствительности к антимикробным препаратам.

Из 206 больных с травматической болезнью спинного мозга, лечившихся в РНЦ «Восстановительная травматология и ортопедия» им. академика Г.А.Илизарова в период с 2008 по 2009 г., у 74 по клиническим показаниям проведено микробиологическое обследование. Среди них было 56 мужчин и 18 женщин. Для сравнения использованы опубликованные ранее данные за 2005–2007 гг.

В качестве объекта исследования использовали пробы мочи, полученные с помощью катетера. Исследования выполняли традиционным методом посева на плотные питательные среды. Видовая идентификация бактерий проводилась как с помощью рутинных общепринятых методов, так и с использованием бактериологического анализатора «ATB Expression» фирмы «BioMerieux» (Франция). Для определения чувствительности микроорганизмов к антибиотикам применяли диско - диффузионный метод (МУК 4.2.1890 - 04).

У 15 больных с травматической болезнью спинного мозга в остром периоде (ОП) и 59 больных - в позднем периоде (ПП) соответственно взято 28 и 64 пробы, выделено 27 и 78 штаммов различных бактерий. В 4 пробах, отобранных у больных в ПП, рост бактерий

отсутствовал. Среди выделенных штаммов по видовому составу превалировали грамотрицательные бактерии: 70,4 % - ОП и 68,0 % - ПП. Энтеробактерии (*Enterobacter* spp, *Escherichia coli, Proteus mirabilis, Klebsiella* spp.,) выявлены как у больных в ОП (51,9 %), так и в ПП (55,1 %). По сравнению с 2005-2007 гг. у обследованных больных наблюдалось снижение количества выделенных штаммов протея и увеличение штаммов энтеробактеров (на 35,1% - ОП и 17,4 % - ПП).

Неферментирующие аэробные грамотрицательные бактерии представлены *Pseudomonas aeruginosa* - 18,5 % от числа всех выделенных культур в ОП и 11,5 % - в ПП. Кроме этого возбудителя в ПП у больных появляется *Acinetobacter* spp.

В 29,6 % (ОП) и 32,1 % (ПП) случаев в инфекционном процессе встречались грамположительные кокки (*Enterococcus* spp., *Staphylococcus epidermidis, S. saprophyticus, S. aureus*).

Чувствительность штаммов энтеробактера к гентамицину, ко-тримоксазолу и ципрофлоксацину отличалась в зависимости от периода болезни: у больных в ОП почти все штаммы (от 90,0 до 100,0 %) были резистентными к указанным препаратам, тогда как в ПП количество резистентных штаммов составило 26,7 %, 44,4 % и 53,3 % соответственно по препаратам. В ПП установлено снижение уровня резистентности протеев по сравнению с 2005-2007 гг. к ампициллину, гентамицину (69,3 - 30,0 % штаммов) и ципрофлоксацину (92,3% – 66,7 %). В то же время отмечено увеличение

метициллинрезистентных штаммов *Staphylococcus spp.* в ПП с 37,5 % (2005-2007 гг.) до 50 % (2008-2009 гг.).

Таким образом, при развитии воспалительных процессов мочевыделительных путей у больных с травмой позвоночника назначение антимикробной терапии основывается на данных микробиологического исследования и периода заболевания. Установлено, что в условиях стационара происходит смена возбудителей, обуславливающих воспалительный процесс, и изменяются их свойства, что находит отражение в изменении уровня антибиотикорезистентности.

ОЦЕНКА АДГЕЗИВНОЙ АКТИВНОСТИ БАКТЕРИЙ, ВЫДЕЛЕННЫХ У БОЛЬНЫХ С ОСТРОЙ И ХРОНИЧЕСКОЙ ГНОЙНОЙ ИНФЕКЦИЕЙ

Науменко З.С., Шипицына И.В.

ФГУ «Российский научный центр «Восстановительная травматология и ортопедия» им. акад. Г.А. Илизарова Росмедтехнологий», г. Курган, Россия

Введение. Установление взаимодействия между патогеном и клеткой-мишенью в результате бактериальной адгезии является определяющим звеном в ходе инфекционного процесса. Прикрепление и последующее размножение микроорганизмов с образованием микроколоний или пленки обеспечивает им более выгодные условия существования, связанные, в частности, с противодействием механическому удалению бактерий из макроорганизма. Изучение факторов, влияющих на процесс

адгезии in vivo и in vitro, позволяет разработать профилактические меры, направленные на подавление ранних этапов инфекционного процесса.

Цель работы – оценка адгезивных свойств клинически значимых видов бактерий, выделенных у больных в отделениях открытой травмы и гнойной ортопедии.

Материалы и методы. Материалом для исследования послужили 315 клинических штаммов бактерий, принадлежащих к 4 таксонам (*Staphylococcus aureus* - 153 штамма, *Staphylococcus epidermidis* - 50, *Enterococcus* spp. - 38, *Pseudomonas aeruginosa* - 75), выделенным из ран больных с открытыми переломами и хроническим остеомиелитом в 2009 г. Выделение и идентификацию исследуемых штаммов проводили общепринятыми классическими методами, а также использовали микротест системы «BioMerieux» (Франция): «ID 32 STAPH», «ID 32 GN», «ID 32 STREP». Адгезивную способность микроорганизмов изучали согласно методике В.И. Брилиса (Брилис В.И., 1986). Смесь формалинизированных эритроцитов человека O(I) группы крови Rh+ и одномиллиардной суспензии микроорганизма инкубировали при 37º С в течении 30 минут, регулярно встряхивая смесь. После этого готовили мазок, высушивали, фиксировали и окрашивали по методу Романовского-Гимза. Изучение адгезии проводили под световым микроскопом, подсчет вели, учитывая в общей сложности не менее 50 эритроцитов, так, чтобы в одном поле зрения было не более 5 клеток. При оценке

адгезивных свойств использовали показатели: средний показатель адгезии (СПА), коэффициент адгезии (К), индекс адгезивности микроорганизмов (ИАМ). Статистическую обработку результатов проводили с использованием компьютерной программы «Atte Stat» (Гайдышев, 2003). Достоверность различий между группами проверяли с помощью непараметрического критерия U (критерий Вилкоксона-Манна-Уитни). Различия между группами наблюдений считались статистически значимыми при Pu< 0,05.

Результаты и их обсуждение.

В группе грамположительных микроорганизмов колебания ИАМ находились в пределах от 2,49±0,22 у *S. aureus* до 3,10±0,36 у *Streptococcus* spp. Штаммы *S. aureus* обладали низкоадгезивной, а *Streptococcus* spp. и *S. epidermidis* – среднеадгезивной способностью. Число эритроцитов, задействованных в адгезивном процессе, составило 46 %, 74 %, 74 % соответственно.

Штаммы *S. epidermidis*, выделенные у больных с острой гнойной инфекцией, обладали низкоадгезивной способностью, ИАМ составил 1,83±0,44, что в 1,7 раза ниже, чем у штаммов, выделенных у больных из отделения гнойной ортопедии. В адгезивном процессе было задействовано лишь 37 % эритроцитов.

Среди грамотрицательных условно-патогенных бактерий штаммы *P. aeruginosa*, выделенные как у больных с острой гнойной инфекцией, так и из остеомиелитического очага, обладали среднеадгезивной

способностью, однако по показателям СПА, К и ИАМ наблюдались достоверные отличия.

Таким образом, все исследованные штаммы микроорганизмов обладали адгезивными свойствами. Распределение по степени адгезивности неодинаково для рассматриваемых групп. Способность к адгезии у штаммо*в S. aureus, S. epidermidis, Streptococcus* spp. и *P. aeruginosa*, выделенных у больных с хроническим остеомиелитом, была достоверно выше по сравнению со штаммами, выделенными у пациентов с открытыми переломами. Среди возбудителей, циркулирующих у пациентов с хроническим остеомиелитом и острым гнойным процессом, наибольшая адгезивная активность характерна для штаммов *Streptococcus* spp. и *P. aeruginosa*. Штаммы *S. epidermidis,* выделенные из остеомиелитического очага, обладали среднеадегезивной активностью, а изолированные из ран открытых переломов, – низкоадгезивной способностью.

Исследованные адгезивные свойства микроорганизмов позволяют понять роль каждого патогена на начальных этапах инфекционного процесса и в последующей персистенции в организме хозяина.

КОРРИГИРУЮЩАЯ ОСТЕОТОМИЯ И УДЛИНЕНИЕ КОНЕЧНОСТЕЙ В ЗАВИСИМОСТИ ОТ ПОСТТРАВМАТИЧЕСКИХ ДЕФОРМАЦИЙ, УКОРОЧЕНИЙ КОНЕЧНОСТЕЙ И ЭТНОТЕРРИТОРИАЛЬНЫХ ОСОБЕННОСТЕЙ

Никитин В.В., Исламов С.А., Ерофеева И.В., Афанасьева Н.В.

ГОУ ВПО «Башкирский государственный медицинский университет Росздрава», г. Уфа, Россия

Стремление быть похожими на «кумиров», устранение врожденной аномалии развития нижних конечностей, укорочения и деформаций, заставляет многих людей настаивать на оперативных вмешательствах, направленных на изменения внешности, роста и коррекцию формы туловища и ног. Кривые, короткие, несимметричные ноги приводят к комплексу неполноценности. В настоящее время популярность эстетической хирургии во всем мире растет, обусловливая прогрессивное увеличение количества выполняемых операций. При одновременном устранении всех компонентов многоплоскостных деформаций нижних конечностей создаются благоприятные условия для восстановления гармоничного единого биокинематического комплекса. Размеры, формы, пропорции и особенности частей тела, а также особенности развития костной, жировой и мышечной тканей зависят от этнотерриториальных особенностей. Ещё В.В. Бунак в 1961 г. обратил внимание на слабую изученность этнотерриториальной изменчивости в

соотношениях линейных размеров конечностей у современного человека. По материалам измерений более 3000 мужчин в возрасте 18-22 лет с помощью стандартного статистического пакета было установлено, что по линейным пропорциям конечностей выделяются три основных типа: два европеоидных – западный и южный. Третий тип пропорций – восточный, распространенный у монголоидов, в группах с монголоидной примесью, а также у азербайджанцев.

В клиниках травматологии и ортопедии БГМУ было выполнено 37 операций по коррекции пропорций тела человека. Из них коррекция роста выполнена 5 пациентам, коррекция длины конечностей в связи с посттравматическими деформациями - 21 пациенту, коррекция формы нижних конечностей в связи с варусной деформацией ног - 11 пациентам Удлинение конечностей с целью коррекции роста и коррекция варусной деформации у относительно здоровых лиц осуществлялись методом компактотомии по Г.А. Илизарову. Коррекция оси конечностей в связи с неправильно сросшимися мыщелками бедра и большеберцовой кости осуществлялась путем внутрисуставной остеотомии по линии бывшего перелома и остеосинтеза отломков по АО. Деформации после остеоартрозов различного генеза исправлялись путем высокой надбугорковой остеотомии большеберцовой кости и низкой надмыщелковой остеотомии бедра с последующим синтезом по АО.

Для выполнения операции необходимо более тщательное обследование, которое включает следующие элементы: сбор анамнеза, осмотр, ортопедический статус, изготовление фоторобота, рентгенографию, компьютерную томографию (по показаниям), лабораторное обследование, дополнительные методы.

Для лиц, требующих удлинения конечностей для коррекции роста или устранения деформации голеней необходима консультация психолога.

Если пациент после консультации психолога все же требует выполнить коррекцию роста или кривизны конечности, вопрос тщательно анализируется и оформляется юридически.

Полноценное врачебное обследование позволяет исключить противопоказания, выбрать необходимый вид операции, выявить сопутствующие заболевания.

Предварительно выполняется фоторобот пациента, на котором с помощью компьютерных технологий накладываются пропорции тела, рентгенограммы конечностей, изменения фоторобота после предполагаемого удлинения или коррекции. Избирается антропометрическая модель коррекции, т.е. определяют, к какому типу телосложения будет относится и как будет выглядеть пациент после проведенного оперативного вмешательства и коррекции. Изучаются возможности проведения коррекции на основе нервно-психического и соматического статуса пациента, а также обоснованность показаний.

Заключение и выводы.

Коррекция роста человека при нормальных анатомических соотношениях сегментов должна осуществляться по строгим показаниям и с обязательным обследованием больного у психолога.

Оперативному вмешательству должно предшествовать изучение пропорций тела после вмешательства с ориентацией на известные этногеографические типы телосложения.

Наиболее щадящим методом коррекции длины и формы конечностей остается система, разработанная Г.А. Илизаровым и его учениками.

СПОСОБ ЛЕЧЕНИЯ АНЕВРИЗМАЛЬНЫХ КИСТ ДЛИННЫХ ТРУБЧАТЫХ КОСТЕЙ

Никитин В.В., Исламов С.А., Файзуллин А.А., Афанасьева Н.В.

ГОУ ВПО «Башкирский государственный медицинский университет Росздрава», г. Уфа, Россия

Развитие аневризмальной кисты сопровождается выраженным болевым синдромом, локальной гипертермией, быстро увеличивающейся припухлостью, расширением подкожных вен, формированием контрактур ближайшего сустава и нередко приводит к возникновению патологического перелома, даже при низкоэнергетических травмах. При оперативном лечении доброкачественных опухолей и опухолеподобных заболеваний костей скелета производится краевая резекция кости с замещением дефекта алло- или аутокостью. Фиксация костных алло- и аутоблоков осуществляется различными металлическими

пластинами, аппаратом Илизарова или внешней иммобилизацией конечности. Выше перечисленные методики лечения обладают различными недостатками, а именно: остается опасность патологического перелома даже при небольших нагрузках, невозможность полной опоры на пораженную конечность во время лечения, накостный остеосинтез пластинами не позволяет осуществить динамизацию больного без риска переломов, ведет к увеличению сроков лечения.

Нами предложен способ лечения аневризмальных кист длинных трубчатых костей (патент на изобретение РФ № 2008109092, приоритет от 07.03.2008 г.). Способ лечения заключается в следующем: после обращения пациента с диагнозом «аневризмальная киста» проводится сбор анамнеза, тщательное обследование пациента и предоперационное планирование - лабораторные и лучевые методы диагностики. После обработки операционного поля в проекции локализации аневризмальной кисты делают послойный линейный разрез. Выполняют краевую, сегментарную или эксцентрическую резекцию кости. С помощью навигационной системы производят интрамедуллярный блокирующий остеосинтез стержнем. Кортикальный дефенкт после краевой, сегментарной или эксцентрической резекции кости замещают аллоплантом, фиксируемым шурупами или по принципу «вязанки хвороста». Послойные швы на рану, дренаж, асептическая повязка.

Больная М, 19 лет, обратилась в ГКБ №21 г. Уфы с жалобами на боли в средней трети левой голени. Больной

себя считает около 4 лет. В последнее время, перед обращением в клинику ГКБ №21, появились усиливающиеся боли после нагрузок, варусная деформация левой голени. Имеется опасность патологического перелома в зоне очага аневризмальной кисты, так как толщина кортикального слоя костной ткани составляет 1-2 мм.

Больной проведено обследование: компьютерная томография обеих голеней, рентгенография, операционная биопсия костной ткани и полости кисты (цитологическое, гистологическое и бактериологическое исследование костной ткани). Данные гистологического, цитологического исследования: атипичные клетки не выявлены, роста микрофлоры при бактериологическом посеве не обнаружено. На клиническом разборе решено провести оперативное лечение: экстрентическую резекцию большеберцовой кости, интрамедуллярный блокирующий остеосинтез с костной пластикой кортикала большеберцовой кости аллоплантом. Решение провести блокирующий остеосинтез было вызвано тем, что имелась опасность перелома из-за потери механической прочности кости после ее резекции, а длительная внешняя иммобилизация и длительная ходьба на костылях вели к тяжелым последствиям (контрактуры суставов, синдром Зудека и пр.). После соответствующей подготовки больная была прооперирована по вышеописанной методике. С третьих суток после операции разрешена нагрузка на оперированную конечность с тростью со здоровой стороны, начата лечебная физкультура,

проводились перевязки, симптоматическое лечение. Послеоперационная рана зажила первичным натяжением. К моменту снятия швов полностью восстановлена функция конечности, исчезли боли. Больной разрешено давать полную нагрузку. Проведенный блокирующий интрамедулярный остеосинтез с костной пластикой аллоплантом позволил больной нести полную нагрузку на пораженную конечность и вести полноценный образ жизни, не боясь возникновению патологического перелома. Получены хороший функциональный результат и полная социальная и медицинская реабилитация.

ПРОБЛЕМЫ И РЕШЕНИЯ ПОЛИТРАВМ (ПО МАТЕРИАЛАМ ТРАВМАТОЛОГИЧЕСКОГО ЦЕНТРА 1 УРОВНЯ ФЕДЕРАТИВНЫХ ТРАСС М5 И М7)

Никитин В.В., Исламов С.А., Файзуллин А.А., Соколова И.В.

ГОУ ВПО «Башкирский государственный медицинский университет Росздрава», г. Уфа, Россия

В РБ при крупной многопрофильной клинической больнице № 21 создан травмоцентр 1 уровня трасс федеративного значения М5 и М7, организационно связанного с травмоцентрами 2 уровня (Дюртюлинская ЦРБ) и третьего уровня (Кушнаренковская ЦРБ). Отделения хирургического профиля УГКБ № 21 имеют 25-летнимй опыт организации помощи пострадавшим с политравмой и первый опыт функционирования больницы в качестве травмоцентра 1 уровня. Больница является

базой ряда кафедр БГМИ. Все это позволяет изучить организационную и прикладную стороны этой проблемы.

Изучение опыта оказания помощи пострадавшим в автокатастрофах на территории РБ (Улу-Телякская, Бураевская и др.), а также изучение опыта оказания медицинской помощи при крушении экспресса под С.-Петербургом, показывает длительность (до 3 часов и более) периода изоляции. При низких температурах этот фактор может носить фатальный характер. Наличие труднодоступных для транспорта географических регионов затрудняет прибытие к месту катастрофы сил и средств медицинской помощи. Низкие температуры не позволяют осуществить эвакотранспортную сортировку пострадавших для определения маршрута эвакуации.

Наш опыт работы медицинских подразделений при Улу-Телякской железнодорожной катастрофе (1989 г.) был высоко оценен не только правительством, но и представителями других стран (U.Bekker - USA). Катастрофа произошла с 3 на 4 июня 1989 г., пассажиров было 1280 человек, санитарные потери 822 человека, длительность периода изоляции - около 3 часов. Несомненно, в зимний период пребывание пострадавших на открытом воздухе приведет к большим потерям из-за воздействия низких температур. Большую роль в эвакуации пострадавших сыграло Уфимское вертолетное училище, обеспечившее эвакуацию пострадавших. Сортировка пострадавших невозможна в условиях низких температур на месте происшествия. Возникает вывод о

необходимости высадки вертолетного десанта с палатками и средствами обогрева.

Решение этой проблемы, на наш взгляд, лежит в организации легковертолетной службы, способной доставить к месту происшествия организатора (медицинского руководителя) эвакуации и специалиста, способного провести сортировку пострадавших и оказание первой помощи им (жизнеобеспечения), а также пневматических палаток для временного укрытия пострадавших, оказания им реанимационной помощи, согревания и сортировки в соответствии с Западноевропейскими стандартами «ABCDE» и фаз медицинской помощи (А.А. Анкин, 2004).

Работа травмоцентров 2 и 3 уровней затруднена из-за отсутствия в больницах специалистов (согласно штатного расписания ЦРБ). Таким образом, возникает проблема дополнительного этапа эвакуации, а по значительному материалу военно-полевой хирургии, по данным Афганских и Чеченских событий, известно, что наиболее эффективной является система двухэтапной помощи пострадавшим (первый этап – реанимация и подготовка к эвакуации, второй – специализированный центр). Решение этой проблемы по опыту оказания помощи пострадавшим в Улу-Телякской катастрофе (1280 пассажиров поездов, около 800 человек – санитарных потерь) лежит в профилизации отделений хирургического профиля в специализированные путем придания им групп специалистов на весь срок лечения пострадавших или до восстановления их транспортабельности.

Организационная проблема. К месту катастрофы следуют руководители различных ведомств – ГИБДД, служба МЧС, скорая медицинская помощь, представители специализированных травмоцентров. Какова субординация, например, в вопросах маршрутизации и очередности эвакуации? По доступным материалам мы изучили организацию медицинской помощи в Перми. Возник вопрос: «Насколько необходимо было из краевого центра пострадавших направлять в Екатерибург и другие города (при 150 пострадавших)?».

В связи с реализацией этапного лечения пострадавших, необходимо разработать и утвердить совместным приказом МЗ и МЧС доктрину лечения пострадавших в ДТП при групповых и массовых катастрофах.

Выводы. Травматизм на дорогах превышает потери от локальных войн и является научно-социальной проблемой.

На основании опыта Западноевропейских государств и климато-географических особенностей РФ требуется разработка новых концепций в организации и медицинских подходах к лечению политравмы.

РОЛЬ КРИСТАЛЛИЧЕСКИХ АППЛИКАТОРОВ ИЗ АРСЕНИДА ГАЛЛИЯ В АКТИВАЦИИ КЛЕТОЧНОЙ ПРОЛИФЕРАЦИИ СУСТАВНОГО ХРЯЩА В ЭКСПЕРИМЕНТЕ

Никитюк И.Е.

ФГУ «Научно-исследовательский детский ортопедический институт им. Г.И.Турнера Росмедтехнологий»,
г. Санкт-Петербург, Россия

Введение. С целью восстановления дефектов суставных поверхностей широкое распространение получили пересадка деминерализованных и замороженных трансплантатов, технологии пересадки аутологичных тканей и клеточных культур. Однако суставной хрящ имеет небольшую репаративную способность, поэтому продолжают оставаться высокими показатели неудовлетворительных результатов лечения. В связи с острой необходимостью разработки эффективных методов полного восстановления хрящевых структур в области их дефекта, особое клиническое значение приобретает проблема стимуляции регенерации пораженного суставного хряща. Для развития современных медицинских технологий представляет интерес поиск материалов, воздействующих на суставной хрящ с целью повышения его репаративного потенциала. В связи с этим, представляется перспективным использовать кристаллические структуры, например, арсенид галлия, который является материалом, способным

благотворно влиять на биологические ткани (Петраш В.В., Никитюк И.Е., 2008).

Целью настоящего экспериментального исследования явилось изучение влияния монокристаллов арсенида галлия (GaAs) на репаративную способность суставного хряща эпифизарных эксплантатов трубчатых костей в условиях исключения воздействия на них клеточно-гуморальных факторов со стороны организма.

Материал и методы. Использовали местное обезболивание 2% раствором новокаина в соответствии с Международными требованиями по гуманному отношению к экспериментальным животным. У трехмесячных кроликов породы Шиншилла (n=8) иссекали и изолировали от среды полиэтиленовой пленкой фрагменты всех проксимальных фаланг задних конечностей, содержащие суставной хрящ, которые термостатировали в течение 2 суток при 37° С на монокристаллах арсенида галлия размерами 10×10×0,5 мм. Процессы, происходящие в хрящевой ткани, изучали каждые сутки классическим гистологическим методом, серийные срезы окрашивали гематоксилином – эозином и альциановым синим. Дополнительно использовали реактив Шиффа для проведения реакции Фёльгена, которая является специфической пробой на ДНК, поэтому является очень удобной для изучения клеточных ядер.

Результаты. Результаты настоящей работы показали, что суставной хрящ реагирует на непрямой контакт с кристаллами арсенида галлия в условиях, когда со стороны организма были исключены клеточные и

гуморальные воздействия. По сравнению с контрольными образцами, которые полностью некротизировались, строение суставного хряща опытной группы было с незначительными дистрофическими изменениями, несмотря на полное отсутствие трофики. Нахождение хряща вблизи с кристаллами арсенида галлия привело к характерным регенераторным изменениям в его структуре. Морфологически это проявлялось в появлении большого числа хондроцитов, имеющих от 1 до 3 дочерних ядер. В базальной зоне хряща выявлялись изогенные клеточные группы, которые в норме в ней не наблюдаются. Указанные факты позволяют предположить, что стимулирующее воздействие на регенерацию суставного хряща эксплантатов могли оказать их собственные электромагнитные поля, преобразованные и отраженные кристаллами GaAs.

Заключение. Проведенные эксперименты позволяют констатировать, что эксплантаты суставного хряща при инкубации вне организма могут не только сохранять жизнеспособность, но и видоизменять свою структуру, в зависимости от того, находились ли они вблизи с кристаллическим арсенидом галлия. Дальнейшее изучение выявленных закономерностей может быть перспективным в плане разработки имплантатов на основе полупроводниковых кристаллов, стимулирующих регенерацию суставного хряща при различных видах его повреждения.

КОМПЛЕКСНОЕ ЛЕЧЕНИЕ БОЛЬНЫХ С ЗАКРЫТЫМИ ДИАФИЗАРНЫМИ ПЕРЕЛОМАМИ КОСТЕЙ ГОЛЕНИ ПО МЕТОДУ ИЛИЗАРОВА С ПРИМЕНЕНИЕМ ГИПЕРБАРИЧЕСКОЙ ОКСИГЕНАЦИИ

Николайчук Е.В., Щуров В.А., Мацукатов Ф.А.

ФГУ «Российский научный центр «Восстановительная травматология и ортопедия» им. акад. Г.А. Илизарова Росмедтехнологий», г. Курган, Россия

В последние десятилетия в связи с ухудшением реактивности больных важнейшей задачей стало сокращение сроков лечения и достижение восстановления функции конечности. Одним из путей решения поставленной задачи является дополнительное использование при лечении больных с переломами костей конечностей метода гипербарической оксигенации (ГБО). Настоящее исследование проведено для выявления стимулирующего влияния применения ГБО на функциональное восстановление тканей травмированной конечности при лечении больных с закрытыми диафизарными переломами костей конечностей по методу Илизарова.

Методика. При лечении по Илизарову 69 больных с закрытыми переломами костей голени, осуществляемом в травматологическом отделении (зав. – к.м.н. С.П. Бойчук), проводили курс ГБО (5-10 сеансов) в раннем послеоперационном периоде в одноместной барокамере БЛКС 303-МК в режиме 1,4-1,8 АТА с экспозицией 40-60 мин.

Показаниями к применению гипербарической оксигенации являлись закрытые переломы с локализацией на голени; травмы, сопровождающиеся выраженной болевой реакцией, отеком голени более 3 см в окружности; замедленное формирование костного регенерата; наличие контрактуры голеностопного сустава. Оценивались клинические эффекты ГБО в сравнении с группой больных с аналогичной патологией (30 чел.), которым ГБО не проводилась. Состояние периферического кровообращения оценивалось с помощью методов ультразвуковой допплерографии, лазерной флоуметрии, чрескожной полярографии.

Результаты. Обнаружено, что - по мере лечения - выраженность болевого фактора снижалась как в группе сравнения, так и в основной группе. Но в основной группе большая часть больных после проведения курса ГБО не нуждалась в купировании болевых ощущений лекарственными средствами. При применении ГБО снижение выраженности болевого синдрома в течение 2 недель лечения составило 37 % ($p \leq 0{,}001$), а у больных в группе сравнения – 24 % ($p \leq 0{,}001$).

Одним из показателей интенсивности неспецифической воспалительной реакции тканей является величина отека голени. У обследуемых группы сравнения в процессе лечения отек практически не уменьшился, в то время как в основной группе после курса ГБО снизилось число больных с приростом обхвата голени более 4 см. Этот эффект выражен как в первые дни после перелома

(уменьшение отека на 25 %, $p \leq 0,001$), так и на протяжении лечения (уменьшение отека на 23 %, $p \leq 0,001$).

Одним из осложнений лечения переломов костей голени является развитие контрактур голеностопного сустава. Оно связано с повреждением мышц и длительным снижением их сократительной способности, а также последующей частичной гипокинезией поврежденной конечности. Применение ГБО уже в первые недели лечения привело к уменьшению выраженности контрактур голеностопного сустава. Прирост амплитуды движений более выражен в начале периода фиксации и составил у больных основной группы после 10 сеансов ГБО – 19 % ($p \leq 0,01$), а в группе сравнения – 12 % ($p \leq 0,01$).

В результате проведенного курса ГБО отмечалась нормализация газового режима тканей. Напряжение O_2 на больной конечности над зоной регенерата увеличилось с 46±5 до 58±5 мм рт.ст. На интактной конечности уровень напряжения O_2 составил 68±2 мм рт.ст. Уровень напряжения углекислого газа увеличился соответственно с 44±5 до 59±7 мм рт.ст. и составил на интактной конечности 61±5 мм рт.ст.

Применение ГБО способствовало повышению исходно сниженной скорости капиллярного кровотока в средней трети поврежденной голени и достоверному снижению высоких показателей скорости кровотока на стопе. После окончания каждого из сеансов ГБО отмечалось временное ускорение скорости кровотока на травмированной конечности и снижение на интактной.

У больных с закрытыми переломами костей голени применение ГБО-терапии не привело к существенному

изменению сроков фиксации, поскольку после применения курса ГБО происходило усиление краевой резорбции концов отломков, что способствовало в дальнейшем более надежному сращению и сокращению срока функциональной реабилитации больных в среднем на 13 дней ($p \leq 0,01$). Наиболее эффективно дополнительное применение курса ГБО при лечении больных с закрытыми оскольчатыми переломами, у которых произошло сокращению сроков фиксации на 12 дней ($p \leq 0,02$) и сроков функциональной реабилитации на 14 дней ($p \leq 0,02$).

Таким образом, применение курса ГБО в процессе лечения больных с закрытыми переломами костей голени в условиях отсутствия ишемизированных тканей способствует уменьшению отека, снижению выраженности болевого синдрома, восстановлению амплитуды движений в голеностопном суставе, нормализует показатели капиллярного кровотока и газового режима мягких тканей, сокращает общий срок нетрудоспособности на 2 недели.

ОШИБКИ И ОСЛОЖНЕНИЯ ПРИ ОПЕРАТИВНОМ УВЕЛИЧЕНИИ РОСТА МЕТОДОМ ЧРЕСКОСТНОГО ОСТЕОСИНТЕЗА У ЛЮДЕЙ С СУБЪЕКТИВНО НИЗКИМ РОСТОМ

Новиков К.И., Солдатов Ю.П., Мурадисинов С.О., Волчкова О.А.

ФГУ «Российский научный центр «Восстановительная травматология и ортопедия» им. акад. Г.А. Илизарова Росмедтехнологий», г. Курган, Россия

Введение. В последние три десятилетия произошло резкое увеличение количества обращений здоровых людей к ортопедам с просьбой увеличить свой рост.

Увеличение роста человека нашло свое реальное практическое воплощение во второй половине прошлого века, благодаря гениальному открытию Г.А. Илизарова, который сформулировал закон о биологических свойствах тканей отвечать на дозированное растяжение ростом и регенерацией, он дал в руки ортопедов уникальное техническое решение: чрескостный аппарат, практически с неограниченными возможностями.

Учитывая, что потребность в подобных операциях устойчива и высока, становится нетривиальным вопрос о том, насколько оправдано подобное оперативное вмешательство у соматически здоровых людей с точки зрения опасности развития осложнений, ошибок и их влияния на окончательный клинико-функциональный исход лечения.

Материал и методы исследования. Анализ встретившихся осложнений и клинико-функциональных

результатов лечения проведен в группе здоровых пациентов, которая состояла из 53 человек в возрасте от 18 до 48 лет (средний возраст составил 24,2±7,3 года), и, в основном, это были пациенты 20-25-летлего возраста (21 пациент), прошедшие лечение в 1983-2005 годах. Всем пациентам произведено одноэтапное удлинение обеих голеней методом дистракционного чрескостного остеосинтеза аппаратом Илизарова. Величина удлинения колебалась от 3,5 см до 8,5 см (в среднем она составила 6,4±1,6 см).

При планировании тактики оперативного лечения мы настаивали на параллельном удлинении обеих голеней. При такой тактике лечения по желанию пациента процесс удлинения можно прекратить на любом этапе дистракции.

Результаты. Общее количество осложнений составило 125 (включая переломы спиц и преждевременную консолидацию). Наиболее часто встречались: сгибательная контрактура коленного сустава (29,9 %), неврологические расстройства (17,3 %) и воспаление мягких тканей (12,6 %). Все осложнения были разделены нами по времени возникновения. Наиболее часто осложнения развивались в период дистракции (74 %), что диктовало необходимость уделять особое внимание соблюдению принципов дистракционного остеосинтеза именно в этот период.

Для оценки влияния осложнений на результаты лечения мы использовали принятую S.O.F.C.O.T. классификацию, которая оценивает результаты в зависимости от наличия и степени выраженности сопутствующих осложнений.

В целом, в исследуемой группе более чем в 92 % случаях были пациенты I и II категории, так как осложнения у них были купированы к концу лечения. Практически 60 % всех осложнений пришлось на контрактуры коленных и голеностопных суставов, неврологические расстройства и воспаления мягких тканей.

Обсуждение результатов. Как показывает анализ литературы, посвященной данной тематике, авторы предупреждают, что превышение наблюдаемых осложнений выше какого-то критического уровня должно заставить задуматься - если не отказаться вообще - о целесообразности использования подобных методов в эстетической хирургии. Оперативное удлинение конечностей относится к достаточно сложному и длительному методу лечения и, по мнению разных авторов, сопровождается большим количеством осложнений. Приведенные данные позволяют нам утверждать, что использование монолокального чрескостного дистракционного остеосинтеза ДЛЯ увеличения роста у пациентов с субъективно низким ростом позволяет стабильно получать хороший клинико-функциональный результат лечения.

Заключение. Проведенный анализ встретившихся осложнений показал, что их наличие не влечет за собой неизбежного ухудшения результатов лечения. При соблюдении правил остеосинтеза аппаратом Илизарова в подавляющем большинстве случаев возможно получение положительных результатов.

ДИСТРАКЦИОННЫЕ АППАРАТЫ В ЛЕЧЕНИИ РУБЦОВЫХ КОНТРАКТУР СУСТАВОВ КИСТИ

Обухов И.А., Зубов Д.А., Гилев М.

ГОУ ВПО «Уральская государственная медицинская академия Росздрава», г. Екатеринбург, Россия

В настоящее время в лечении контрактур пальцев кисти используются различные аппараты внешней фиксации (АВФ). Часть из них основана на применении дистракции и последующей разработки движений с помощью шарниров, а другая часть – только на использовании принципа дозированной дистракции. Наиболее известными аппаратами первой группы являются миниаппараты Илизарова, Волкова-Оганесяна. Дистракционные аппараты реже используются в практике.

На основе опыта лечения 182 больных с рубцовыми контрактурами и суставными деформациями кисти выявлены особенности применения дистракционных АВФ. Всего было 227 случаев контрактур и деформаций кисти и пальцев.

Особенностями применения АВФ при лечении этого вида патологии были:

- сквозное проведение и двустороннее закрепление спиц в аппарате;

- расположение спиц во фронтальной или близкой к ней плоскости для исключения блокирования сухожилий и обеспечения их функции;

- монтаж внешней опоры с тыльной стороны кисти, боковых поверхностей пальца и кончика дистальной фаланги;

- дистракция в направлении продольной оси пальца, при контрактурах 2-5 пальцев - в сагиттальной плоскости, при приводящих контрактурах 1 пальца – в положении противопоставления и отведения этого пальца;

- одновременное устранение контрактуры сразу нескольких суставов пальца.

Выбор конструкции определялся локализацией, тяжестью контрактуры и видом деформации. Наиболее часто используемым вариантом внешней опоры АВФ для проксимального межфалангового сустава была П-образная конструкция, для пястно-фалангового сустава - П-образная конструкция, соединенная с полукольцом шарнирами и винтовыми шпильками. Для разъединения спаек дистракция на уровне суставов проводилась не одновременно, а попеременно, в результате чего рубцы, связывающие сухожилия сгибателей соседних пальцев, растягивались и сухожилия высвобождались от спаек с окружающими тканями.

После снятия аппаратов больным с рубцовыми теногенными контрактурами суставов пальцев кисти продолжался комплекс восстановительного лечения, направленный на восстановление баланса сил, обеспечивающих сгибательные и разгибательные движения пальцев. Разработка пассивных и активных движений в пораженных суставах проводилась после снятия АВФ. Метод дистракции в этом случае выступал только первым этапом, позволяющим устранять порочную установку пальцев и восстановить длину мягких тканей, ограничивающих движения в суставе. Вторым

неотъемлемым этапом лечения являлся комплекс мероприятий, направленных на укрепление разгибательного аппарата пальца и предотвращение рецидива контрактуры, а именно: шинирование пальца, лечебная гимнастика и физиотерапевтические процедуры.

Эффективность применения дистракционных аппаратов оценивалась по косвенным признакам. Считалось, что, если достигнут хороший результат лечения, то и средства, используемые для лечения, а именно, аппараты, также эффективны. Оценка результатов лечения проводилась по общеизвестным методам. Отдаленные результаты лечения изучены у 146 больных в сроки от 6 месяцев и более после операции. Всего было 174 пораженных пальцев. Хорошие результаты получены в 66,1 % наблюдений, удовлетворительные – в 29,4 %, неудовлетворительные – в 4,5 %. Наибольшую трудность в лечении представляли множественные теногенные контрактуры пальцев кисти с первичным повреждением сухожилий сгибателей на уровне 2 зоны. При изучении неудовлетворительных результатов выявлено, что во всех случаях они были связаны с несоблюдением технологии послеоперационного и реабилитационного периода.

ВОССТАНОВЛЕНИЕ УТРАЧЕННЫХ ФУНКЦИЙ У БОЛЬНЫХ С ТЕТРАПЛЕГИЕЙ

Оганесян О.В., Косик А.Л.

ФГУ «Центральный институт травматологии и ортопедии им. Н.Н. Приорова Росмедтехнологий», г. Москва, Россия

Все многообразие повседневной деятельности человека строится на основе произвольных движений. Произвольное движение - разновидность высшей нервной деятельности, которая невозможна без точного восприятия положения тела и сегментов тела в пространстве, адекватной деятельности двигательного анализатора и без соответствующей мотивации. На основании пространственного восприятия строится образ движения и синтезируется произвольное движение.

Травма позвоночника, спинного и головного мозга, а также различные заболевания ЦНС и костно-мышечной системы приводят к нарушению восприятия положения тела в пространстве и синтеза произвольного двигательного ответа, что приводит к нарушению либо утрате двигательной функции и, соответственно, социально-бытовой дезадаптации пациента. Спинальная травма в шейном отделе, как ни одна другая, имеет характерную особенность - буквально неизмеримы финансовые, физические, материальные затраты общества и близких больного. Начальное лечение одного такого пациента в США обходится в 30000 долларов. Уход за одним больным с травматической тетраплегией и его лечение в течение жизни обходится очень дорого. Наметился явный рост потребности в научных разработках, позволяющих

оказывать эффективную медицинскую помощь и определить пути интеграции в общество лиц, не имеющих физической возможности контактировать с окружающим миром и управлять объектами окружающей среды привычным для здорового человека способом при помощи произвольных движений.

С целью ускорения восстановления функций при последствиях повреждения спинного мозга нами по предложению и совместно с академиком РАМН проф. О.В. Оганесяном и проф. физиологии Будыриной С.М. разработан новый метод управления внешними средствами при тетраплегии с использованием специальных аппаратов.

Для объяснения наблюдаемых при применении аппарата результатов нами описан принцип «формирования компенсаторного динамического сенсо-моторного стереотипа управления внешними средствами (мнимая рука)».

Суть принципа заключается в том, что человек способен восстановить способность чувствовать и осуществлять движения, фактически «забыв» как это делается.

В результате нарушения проходимости по спинномозговым трактам с течением времени наступает стойкое торможение в соответствующих корковых структурах головного мозга из-за отсутствия эфферентного ответа. В соответствии с концепцией Н. Хамфри, торможение и возбуждение происходят в результате действия ответвлений, отходящих от коры

двигательных волокон к направляющимся к коре чувствительным путям, что сделало возможным направленную регуляцию поступающей к коре информации. После травмы постепенно развиваются внутрикорковые способы фильтрации исполнительными центрами наиболее значимой информации, которые могут действовать как при имеющихся моторных функциях черепных нервов, так и в отсутствии непосредственно моторных команд. Запускающим фактором является интенсивный зрительный раздражитель в сочетании с тактильным раздражением поверхности языка или кожи лица, сопровождающим процесс выполнения возникающей мотивации к движению.

Восстановив хирургически или естественным путём часть проводящих путей в зоне повреждения, можно инициализировать и ускорить процесс восстановления утраченных функций. Поступление любой эфферентной информации через восстановленный путь может быть соотнесено с раздражителем и затем с имеющимися, но заторможенными функциями и в процессе целенаправленной тренировки может быть четко закреплено.

Новый способ формирования самообслуживания был применен для восстановления утраченных функций у 6 больных с тетраплегией. Разработанные нами электронно-механические аппараты позволяют управлять внешними средствами при помощи языка и челюстно-лицевых мышц. В роли внешних средств могут выступать компьютер, домашняя техника, устройства перемещения в

пространстве, устройства автоматической катетеризации мочевого пузыря, устройства автоматизированной разработки суставов.

МОРФОМЕТРИЧЕСКИЕ ИЗМЕНЕНИЯ ПЕЧЕНИ ПРИ ТРАВМЕ КОСТЕЙ ГОЛЕНИ У МЫШЕЙ (ЭКСПЕРИМЕНТАЛЬНОЕ ИССЛЕДОВАНИЕ)

Очеретина Р.Ю., Стогов М.В.

ФГУ «Российский научный центр «Восстановительная травматология и ортопедия» им. акад. Г.А. Илизарова Росмедтехнологий», г. Курган, Россия

Известно, что восстановление после травмы, во многом зависит не только от характера и тяжести повреждений, но и от функционального состояния печени.

Цель исследования. Изучение адаптивных изменений печени на травму костей голени у лабораторных мышей.

В эксперименте использованы 22 половозрелых самца мышей линии СВА. Животные были разделены на две серии: контрольная (интактные животные, 1 серия, n=10) и экспериментальная (2 серия). В экспериментальной серии моделировали перелом костей голени. Из эксперимента животных выводили на третьи (2а группа, n=6), седьмые (2б группа, n=6) сутки.

Кусочки печени фиксировали в формалине и заливали в парафин. Препараты окрашивали гематоксилином и эозином. Поля зрения препаратов в трех зонах ацинуса оцифровывали на АПК «ДиаМорф» (Об. 40) и, используя программу для анализа изображений

«ВидеоТесТ-Мастер 4,0», измеряли диаметр и площадь сечения одноядерных, структурно не измененных гепатоцитов и их ядер (мкм²), определяли площадь сечения цитоплазмы и вычисляли ядерно-цитоплазматический индекс гепатоцитов (ЯЦИ), вычисляли объем гепатоцитов и их ядер. Определяли процентное содержание ядер гепатоцитов различных классов (К) [Хесин Я.Е., 1967]. Для определения достоверности различий использовали критерий Вилкоксона.

Проведенные морфометрические исследования показали достоверно значимое увеличение среднего объема ядер через трое суток в трех зонах ацинуса: перипортальной (I) – 376,17±7,3 мкм³, промежуточной (II) – 421,71±8,3 мкм³, перивенулярной (III) – 386,52±6,5 мкм³ ($p<0,05$) при сравнении с интактными животными соответственно: I – 288,46±4,7 мкм³, II – 347,63±4,5, мкм³ III – 310,32±4,1 мкм³ и на седьмые сутки во II зоне 383,57±7,7 мкм³ ($p<0,05$). Вместе с тем, средний объем ядер паренхиматозных клеток через семь суток был достоверно снижен в I - 290,43±6,2 мкм³, II – 383,57±7,7 мкм³, III – 282,70±6,2 мкм³ ($p<0,05$) при сравнении с показателями группы 2а. При анализе распределения данных по объему ядер с интервалом 100 мкм³, в каждой из трех зон печеночных долек наблюдали четыре наиболее многочисленные группы. Вариационная кривая распределения объема ядер гепатоцитов по классам I зоны на третьи сутки была смещена вправо, отмечалась вершина класса К5. Во II зоне обеих групп

экспериментальной серии среди четырех основных классов присутствовала вершина К5 с объемом ядер 501-600 мкм³. Через семь суток после травмы выявлено высокое процентное содержание ядер класса К1 с объемом 100-200 мкм³ в I и III зонах ацинуса. ЯЦИ через трое суток был достоверно снижен в I (0,169±0,001) и II (0,170±0,001) ($p<0,05$) зонах, в гепатоцитах III (0,162±0,001) ($p<0,05$) зон наблюдали достоверно значимое повышение ЯЦИ при сравнении с аналогичными показателями животных контрольной серии (I - 0,180±0,001, II - 0,175±0,001, III - 0,160±0,001). ЯЦИ через семь суток был достоверно высоким: в перипортальных 0,183±0,001, промежуточных 0,192±0,001, перивенулярных 0,175±0,001 ($p<0,05$) зонах ацинуса при сравнении с показателями 2а группы и интактными животными. Снижение ЯЦИ через трое суток и достоверно высокие показатели объема клеток и их ядер, вероятно, свидетельствует о компенсаторно-приспособительной гипертрофии гепатоцитов, связанной с усилением анаэробного гликолиза, направленного на энергообеспечение органов и тканей организма после травмы. Увеличение объема ядер и ЯЦИ гепатоцитов на седьмые сутки, возможно, отражает повышение белоксинтетической функции паренхиматозных клеток, направленной на обеспечение потребности организма пластическими веществами. Полученные данные позволяют предположить, что снижение средних показателей объема ядер на седьмые сутки обусловлено увеличением процентного содержания ядер структурно не

измененных гепатоцитов класса К1 перипортальных и перивенулярных зон ацинуса.

Таким образом, результаты позволяют предположить, что в структурно неизмененных паренхиматозных клетках через трое суток после травмы костей голени у мышей развивается компенсаторно-приспособительная гипертрофия, через семь суток активизируется белоксинтетическая функция.

ВЛИЯНИЕ ПЕРЕЛОМА КОСТЕЙ ГОЛЕНИ НА МОРФОЛОГИЧЕСКИЕ ХАРАКТЕРИСТИКИ ПЕЧЕНИ МЫШЕЙ

Очеретина Р.Ю., Стогов М.В.

ФГУ «Российский научный центр «Восстановительная травматология и ортопедия» им. акад. Г.А. Илизарова Росмедтехнологий», г. Курган, Россия

Известно, что печень имеет важное значение в межорганных и межсистемных взаимодействиях организма и во многом определяет прогноз репаративного процесса.

Цель исследования – определить морфометрические характеристики печени при переломе костей голени у лабораторных мышей.

В эксперименте использованы 28 половозрелых самцов мышей линии СВА. Животные были разделены на две серии: контрольная (1 серия, n=10) и экспериментальная (2 серия, n=18). Во второй серии моделировали перелом костей голени. Из эксперимента животных выводили через 3 (2а группа), 7 (2б группа), 28

(2в группа) суток с равным количеством животных. Материал фиксировали в формалине и заливали в парафин. Препараты окрашивали гематоксилином и эозином. Поля зрения препаратов в перипортальной (I), промежуточной (II), перивенулярной (III) зонах ацинуса оцифровывали на АПК «ДиаМорф» (Об. 40). Используя программу «ВидеоТесТ-Мастер 4,0» измеряли диаметр и площадь сечения одноядерных структурно не измененных гепатоцитов и их ядер (мкм²), вычисляли ядерно-цитоплазматический индекс гепатоцитов (ЯЦИ), объем гепатоцитов и их ядер. Для анализа степени реализации восстановительных резервов печени считали число одно- и двуядерных гепатоцитов на 1000 клеток. Определяли процентное содержание двуядерных гепатоцитов. Для определения достоверности различий использовали критерий Вилкоксона.

Через 3 суток после перелома выявлено увеличение объема клеток в I - 8232,6±219,0 мкм³ и II - 9178,8±252,4 мкм³ ($p<0,05$) зонах ацинуса при сравнении с контролем (I - 6347,6±202,7 мкм³; II - 7937,8±228,9 мкм³; III - 8088,0±213,8 мкм³). Объем ядер был высоким во всех зонах I - 384,9±10,8 мкм³, II - 439,9±11,7 мкм³, III-381,9±9,4 мкм³ ($p<0,05$) по сравнению с контролем (I-306,0±8,7 мкм³; II - 383,9±8,4 мкм³; III-344,8±11,5 мкм³). ЯЦИ был низким в I - 0,173±0,003 и II - 0,176±0,003 ($p<0,05$) зонах при сравнении с контролем (I - 0,184±0,003; II - 0,185±0,003; III - 0,161±0,002). Через 7 суток обнаружено снижение объема гепатоцитов (I - 6195,6±283,9 мкм³; II-7529,5±255,0 мкм³; III-6407,0±239,7 мкм³, $p<0,05$) и их ядер (I - 299,8±11,1

мкм³; I0I - 400,5±11,9 мкм³; III - 291,8±9,4 мкм³, p<0,05) во всех зонах ацинуса по сравнению с показателями группы 2а. Объем клеток I и III зон и объем ядер только III зоны ацинуса был достоверно низким и при сравнении с контролем. Выявлено увеличение ЯЦИ на данном сроке в трех зонах ацинуса (I - 0,184±0,003; II - 0,195±0,003; III - 0,172±0,003, p<0,05) по сравнению с группой 2а и в зонах II и III с контролем. Через 28 суток объем клеток I зоны - 6793,8±223,9 мкм³ (p<0,05) был выше по сравнению с группой 2б, но достоверно ниже относительно группы 2а и не имел значимых отличий при сравнении с контролем. В II зоне этот показатель был высоким - 9916,7±318,9 мкм³ (p<0,05), а в III - 7370,5±251,5 мкм³ (p<0,05), напротив, достоверно низким при сравнении с контролем и 2а группой (III - 8559,8±222,9) и повышен по сравнению с группой 2б. Анализ данных позволил выявить через 3 суток снижение ЯЦИ и одновременно достоверно высокие показатели объема клеток и их ядер. Через 7 суток наблюдали увеличение ЯЦИ во всех зонах ацинуса и снижение объема гепатоцитов и их ядер, что может свидетельствовать о репаративной регенерации. На 28 сутки были отмечены увеличение ЯЦИ в I и III зонах, а также высокие показатели объема ядер во всех зонах ацинуса. Вместе с тем, объем гепатоцитов в I зоне не имел достоверных отличий по сравнению с контролем.

Таким образом, результаты позволяют предположить, что переломом костей голени вызывает изменение морфометрических показателей паренхиматозных клеток

печени, связанных с адаптационной реакцией органа на скелетную травму.

СПИЦЕВОЙ ОСТЕОСИНТЕЗ В ЛЕЧЕНИИ ПЕРЕЛОМОВ ПЯСТНЫХ КОСТЕЙ И ФАЛАНГ ПАЛЬЦЕВ КИСТИ

Педченко В.В.

Нижневартовская городская поликлиника №1,
г. Нижневартовск, Россия

В работе травматологического пункта Нижневартовской ГП №1 к больным с закрытой неосложненной травмой кисти применяется тактика лечения, связанная с проведением оперативного вмешательства. Предыдущий опыт консервативной тактики показал значительное число деформаций, замедленной консолидации и несращений переломов пястных костей и фаланг. Консервативный подход включал в себя проведение одномоментной репозиции и фиксации перелома повязкой лонгетного типа по соответствующим правилам иммобилизации. Лечение больных в дальнейшем осуществлялось в условиях поликлиники, где больному назначался комплекс восстановительного лечения в виде физиолечения и ЛФК. Позиция врача-травматолога была пассивно-выжидательной. Как правило, его роль включала контроль за состоянием и, при необходимости, замену иммобилизирующей повязки. Основной критерий для прекращения иммобилизации – средний срок иммобилизации для перелома соответствующей

локализации. При таком подходе более чем в 60 % случаев имели место негативные последствия травмы.

В настоящее время принята на вооружение хирургическая тактика лечения, предусматривающая выполнение различных несложных видов репозиции и остеосинтеза. В течение 4 месяцев активному хирургическому лечению подверглись 12 пациентов с различными видами закрытых неосложненных переломов пястных костей (8 пациентов) и фаланг пальцев кисти (4 пациента) в возрасте от 19 до 56 лет. Показаниями для проведения операции остеосинтеза явились: поперечные переломы с рецидивирующим типом смещения отломков, косые и косопоперечные переломы, переломы оскольчатого типа. Всем оперированным больным применен спицевой вариант остеосинтеза. Использовались спицы, проводимые чрез интрамедуллярный канал или с параоссальным расположением. В случае свежей травмы без особых трудностей производится закрытая репозиция и фиксация перелома одной или несколькими спицами, при этом в случае околосуставной локализации остеосинтез становится трансартикулярным. Средний срок фиксации - 3 недели. Внешняя иммобилизация при этом не проводится. Спицы имеют на своей поверхности наноструктурированное кальций-фосфатное напыление, что способствует ускоренной консолидации перелома, предупреждает ее раннее расшатывание, предупреждает инфицирование в месте выхода спицы через кожу. Нанесение напыления осуществляется по технологии

КНПО «Биотехника» (г. Томск), данное покрытие обладает доказанными остеоиндуктивными и остеокондуктивными свойствами, обладает способностью стойко держаться на поверхности металла даже при значительной деформации спицы.

При изучении отдаленного результата лечения обнаружено сращение перелома в правильном положении у всех пациентов в сроки чуть меньшие (24±2,2 дня для пястных костей и 20±2,0 - для фаланг пальцев), чем средние биологические сроки завершенной консолидации переломов данной локализации. У всех оперированных больных не отмечалось нестабильного стояния в кости спиц и значимого воспаления мягких тканей возле них. Имеющиеся осевые и угловые деформации костей были незначительными и клинически незначимыми (5-7 градусов). Ни у одного больного не отмечено развития инфекционных осложнений, что можно связать со стабильным стоянием спицы в кости. При этом часть больных нарушала лечебный режим и не являлась на контрольный осмотр и на перевязки в назначенные сроки.

Таким образом, можно сделать предварительный вывод о том, что хирургическая тактика лечения закрытых неосложненных переломов фаланг и пястных костей кисти отличается эффективностью и может более активно и широко применяться в работе врачей амбулаторного звена. Для оперативной фиксации неосложненных переломов лучше использовать спицы с наноструктурированным гидроксиаппатитовым покрытием, что способствует надежной фиксации спицы в

кости, является профилактикой инфекционных осложнений и положительно влияет на процесс сращения перелома в случае трансфиксационного варианта остеосинтеза.

РЕНТГЕНО-МОРФОЛОГИЧЕСКИЕ ОСОБЕННОСТИ СРАЩЕНИЯ ОСКОЛЬЧАТЫХ ПЕРЕЛОМОВ ДЛИННЫХ КОСТЕЙ В РАЗНЫХ БИОЛОГИЧЕСКИХ УСЛОВИЯХ (ЭКСПЕРИМЕНТАЛЬНОЕ ИССЛЕДОВАНИЕ)

Петровская Н.В., Степанов М.А., Горбач Е.Н., Кононович Н.А.

ФГУ «Российский научный центр «Восстановительная травматология и ортопедия» им. акад. Г.А. Илизарова Росмедтехнологий», г. Курган, Россия

В настоящее время поиск способов сокращения сроков фиксации при костной травме сохраняет актуальность.

Целью исследования явилось изучение особенностей сращения оскольчатых переломов длинных костей в разных биологических условиях.

На 26 взрослых беспородных собаках обоего пола провели 4 серии экспериментов. Моделировали оскольчатый перелом костей голени, отломки через одни сутки после травмы фиксировали при помощи чрескостной аппаратной конструкции, фиксацию продолжали до получения полного костного сращения. В 1-й серии внеочаговый остеосинтез комбинировали с интрамедуллярным армированием двумя спицами с остеоиндуцирующим покрытием (n=9). Во 2-й (n=7) серии

на этапе фиксации в область излома однократно вводили экстракт фетальной костной ткани. В 3-й серии (n=6) животным местно и перорально применяли «Мицеллат» углекислого кальция, дополнительно обогащенный магнием и микроэлементами: железо, цинк, хром. В контрольной серии дополнительного воздействия на зону повреждения не проводили (n=8). При проведении эксперимента соблюдали требования Европейской конвенции по защите экспериментальных животных.

Использовали клинический, рентгенологический, гистологический, статистический методы исследования.

Результаты исследования. Клинически и рентгенологически костное сращение определяли в 1-ой серии через 35 суток, во 2-й – 33 суток, в 3-й – 40 суток, в контрольной – после 49 суток фиксации. На рентгенограммах в опытных сериях тени периостальной и эндостальной реакции были более ярко выражены в сравнении с контролем, что определяло активность течения репаративных процессов.

Гистологически во всех случаях к окончанию периода фиксации между отломками формировалось костно-хрящевое сращение с участками волокнистой соединительной ткани. Однако тканевое соотношение в регенератах различных серий имело достоверные отличия. Так преобладание доли костной ткани и наименьшее содержание волокнистого и хрящевого компонентов ($p \leq 0,05$) отмечалось в сериях с применением препарата «Мицеллат» и экстракта фетальной костной ткани. В серии с интрамедуллярным введением спиц было

выявлено большее по сравнению с указанными сериями ($p \leq 0,05$), но меньшее, чем в контроле ($p \leq 0,01$) содержание хрящевой составляющей. Максимальное содержание волокнистой соединительной ткани и хряща отмечали в регенератах контрольной серии. В результате проведенных исследований нами определена возможность снятия аппарата при костной составляющей регенерата не менее 30 %.

Через месяц после снятия аппарата у животных контрольной и 1-й серии в интермедиарной области регенерата формировалась мелкоячеистая губчатая кость, имеющая ретикулофиброзное строение. В костно-мозговой полости наблюдалась среднепетлистая трабекулярная кость с кроветворным и кроветворно-жировым костным мозгом в межтрабекулярных промежутках. На поверхности костных трабекул в периостальном и эндостальном участках регенерата отмечалось присутствие цепочек остеокластов. Во 2-й и 3-й опытных сериях между костными отломками наблюдалось костное сращение, образованное компактизирующейся пластинчастой костной тканью. В костномозговой полости определялся желтый, с небольшими участками красного, костный мозг. В новооразованных участках диафизов всех опытных серий, по сравнению с контролем, костная ткань содержала большее количество кальция ($p \leq 0,01$).

Таким образом, применяемое воздействие во всех опытных сериях имело стимулирующий эффект, который проявлялся в различных аспектах репаративных процессов.

ВАРИАНТЫ РЕМОДЕЛИРОВАНИЯ ПЕРЕДНЕЙ БОЛЬШЕБЕРЦОВОЙ АРТЕРИИ ПРИ ЭКСПЕРИМЕНТАЛЬНЫХ ОСКОЛЬЧАТЫХ ПЕРЕЛОМАХ ГОЛЕНИ У СОБАК И СИНДРОМ УСКОРЕННОГО АРТЕРИОСКЛЕРОЗА

Петровская Н.В., Щудло Н.А., Борисова И.В., Щудло М.М., Степанов М.А.

ФГУ «Российский научный центр «Восстановительная травматология и ортопедия» им. акад. Г.А. Илизарова Росмедтехнологий», г. Курган, Россия

Ремоделирование (изменение размера и структуры) артерий под действием меняющегося кровотока происходит не только при нормальном развитии и росте, но и во многих клинически значимых ситуациях, в том числе при изменении функциональных нагрузок конечностей. В последние годы проводятся интенсивные исследования процесса заживления переломов у экспериментальных животных; работ, посвящённых ремоделированию осевых артерий конечности в этих условиях, найти не удалось.

Цель. Анализ вариантов ремоделирования большеберцовых артерий при экспериментальном переломе голени. Под наркозом у 18 собак дозированным ударом грузом моделировали оскольчатые переломы костей правой голени, проводили остеосинтез аппаратом Г.А. Илизарова. Животные эвтаназированы в разные сроки фиксации в аппарате и через 30 дней после снятия аппарата. Гистологически исследованы участки бедренных и большеберцовых артерий оперированных и

контрлатеральных конечностей методами световой микроскопии и морфометрии цифровых изображений поперечных серийных парафиновых (окраски гематоксилин-эозином, по ван Гизону, Массону и Харту) и полутонких эпоксидных (окраска по Уикли) срезов. Определяли процент периметра просвета артерий с отсутствием ВЭМ - внутренней эластической мембраны, а также размерные параметры передней большеберцовой артерии (ПББА): средний ортогональный диаметр (D), диаметр просвета (D_L), толщину медии (H_M) и слоя эластических волокон внутреннего слоя адвентиции, связанных с наружной эластической мембраной ($H_{НЭМ}$), оценивали относительную процентную разницу параметров артерий ипси- и контрлатеральной конечностей. В качестве индекса ремоделирования (I_R) ПББА оперированной конечности принимали разницу $H_{НЭМ}$.

У 4 собак из 18 имеются признаки контузии ПББА, стенотическое ремоделирование, у остальных - разной степени выраженности повреждения эндотелия и ВЭМ всех исследованных сосудов. В участках с отсутствием ВЭМ повышена численная плотность ядер эндотелия и модифицированных гладких миоцитов.

Через 14-21 день фиксации (n=5) I_R варьирует от +2,3 до +36,4 %, H_M во всех случаях больше в ПББА оперированной конечности. Просвет у 3 собак шире на 11,8-40 %, у остальных двух он сужен на 5,2 и 12,9 % за счёт более выраженной псевдоэндотелиальной гиперплазии, несмотря на лучшую сохранность ВЭМ.

Через 35-37 дней фиксации (n=3) I_R варьирует от –8,6 до 0 %. По сравнению с предыдущим сроком увеличивается выраженность эластолиза и отслойки ВЭМ в контрлатеральных бедренной и передней большеберцовой артериях, что сопровождается расширением просвета последней у 2 собак из 3, причём у одной с утолщением медии и увеличением диаметра артерии. Ещё у одной собаки при одинаковой толщине наружной эластической мембраны все размерные параметры ПББА увеличены на оперированной стороне.

Через 30 дней после снятия аппарата (n=6) у 4 собак эластолиз более выражен в правых бедренных артериях, I_R варьирует от 5,7 до 66,7 %, D от 5,9 до 46,1 %, H_M от –15,4 до +29,4 %, D_L от –9,3 до +50,8 %. У остальных 2 собак эластолиз более выражен в левых бедренных, I_R составляет –33,3 и –10 %. По сравнению с ипсилатеральной артерией в контрлатеральной ПББА D увеличен на 23,6 % и 49,2 %, D_L - на 39,5 % и 222,2 %, медия истончена на 25 % и 48,6 %.

Заключение. В ранние сроки фиксации перелома голени диаметр просвета передней большеберцовой артерии определяется репаративной реакцией на слущивание эндотелия. В дальнейшем экспансивное ремоделирование большеберцовых артерий коррелирует с выраженностью эластолиза в бедренных артериях, что заставляет предположить детерминирующую роль функциональной нагрузки в этих процессах; нередко оно носит гипотрофический характер – создаёт предпосылки развития аневризм. И стенотическое, и большинство

случаев экспансивного ремоделирования релевантны синдрому ускоренного артериосклероза.

ДИНАМИКА БОЛЕВОГО СИНДРОМА ПРИ ЛЕЧЕНИИ ОСТЕОХОНДРОЗОВ ПОЗВОНОЧНИКА МЕТОДОМ ВНУТРИТКАНЕВОЙ ЭЛЕКТРОСТИМУЛЯЦИИ

Поздняков А.В., Степанова Г.А.

ФГУ «Российский научный центр «Восстановительная травматология и ортопедия» им. акад. Г.А. Илизарова Росмедтехнологий», г. Курган, Россия

Распространенность остеохондроза в популяции весьма велика: к 30–39 годам частота его достигает 30 %, в возрасте 50–59 лет выявляется у 82 %, а среди лиц 60–69 достигает 90 %. Болевой синдром при этом в клинической картине является, как правило, основным. Среди множества консервативных методов лечения выделяется методика внутритканевой электростимуляции (ВТЭС), разработанная проф. А.А.Герасимовым, в основе которой лежит воздействие импульсным электрическим током на остеорецепторы.

Нами проанализированы результаты лечения по данной методике 32 пациентов обоего пола. С диагнозом «поясничный остеохондроз» было 22 человека, «шейный остеохондроз» - 10. При этом у 6 пациентов с грудным остеохондрозом было также поражение поясничного отдела. Использовались клинический метод, метод опросников, в частности, вербальная оценочная шкала, опросник Роланда-Морриса, индекс нарушения

жизнедеятельности при болях в шее (H.Vernon et al.), оценка состояния при хронической боли в спине (R.Watkins et al.). Болевой синдром оценивался по визуально-аналоговой шкале (ВАШ). Подсчитывали среднее значение баллов (ВАШ – в мм) в группе. Нарушения жизнедеятельности пациентов можно отнести к выраженным: по опроснику Роланда-Морриса - -10,38±3,97 баллов, по Уоткинсу - -6,44±1,66 баллов, по вербальной оценочной шкале 3,61±0,87 балла, индекс нарушения жизнедеятельности при болях в шее составил 26,6±6,46 баллов. Выраженность болевого синдрома по ВАШ оценивали до начала лечения, после первой процедуры ВТЭС и после окончания курса лечения.

При лечении болевого синдрома по методике ВТЭС игла-анод вводилась между остистыми отростками позвонков. Уровень вкола иглы-электрода определяли, исходя из локализации боли. Отрицательные электроды – пластины – накладывались на область болезненных ощущений или дистальные отделы конечностей. Время воздействия – 10-15 минут. При недостаточном анталгическом эффекте дополнительно игла вводилась в миофасциальные триггерные точки (ТТ), которые определяются у всех больных, независимо от стадии остеохондроза и его локализации. Время воздействия на ТТ - 5 мин. За одну процедуру инактивировалось 3-5 ТТ. При лечении болевого синдрома (в зависимости от его выраженности) курс составлял от 3 до 10 процедур.

Среднее значение боли в мм по ВАШ до начала лечения составило 74,69±20,15 (от 100 до 30 мм).

Положительный эффект наблюдался уже после первой процедуры. Несмотря на то, что у 9 пациентов уровень боли не изменился, а у одного боль даже усилилась, в целом среднее значение боли после сеанса составило 56,87±24,29 мм. По мере продолжения курса внутритканевой электростимуляции, положительный анталгический эффект нарастал, и к концу курса сила боли по ВАШ составляла в среднем 26,25±14,95 мм (от 60 до 0 мм). У всех пациентов был получен анталгический эффект, вплоть до полного исчезновения боли.

Таким образом, метод внутритканевой электростимуляции позволяет успешно купировать болевые синдромы при остеохондрозе позвоночника. При этом лечение возможно как в стационарных, так и амбулаторных условиях.

КОМПЛЕКСНАЯ ОЦЕНКА АДАПТАЦИОННОГО ПОТЕНЦИАЛА ПАЦИЕНТА В ХОДЕ РЕКОНСТРУКТИВНО-ВОССТАНОВИТЕЛЬНОГО ЛЕЧЕНИЯ ПОСЛЕДСТВИЙ ОЖОГОВОЙ ТРАВМЫ

Полякова А.Г., Арефьев И.Ю.

ФГУ «Новосибирский научно-исследовательский институт травматологии и ортопедии Росмедтехнологий», г. Нижний Новгород, Россия

Эффективность восстановительного лечения во многом зависит от адаптационного потенциала пациента, который должен учитываться при составлении индивидуальной программы реабилитации. Адаптационный потенциал определяется

функциональными резервами и степенью напряжения регуляторных систем организма, включая показатели вегетативного гомеостаза и тип неспецифической адаптационной реакции (стресс, тренировка, активация). Мониторинг адаптационного потенциала в процессе восстановительного лечения позволяет решать вопросы направленности (стимуляция-седация), объема и сроков реабилитационных мероприятий.

Способы оценки типа неспецифической адаптационной реакции организма с определением индекса Л.Х. Гаркави по формуле периферической крови и адаптационного потенциала путем определения физиологических параметров пульса на лучевой артерии (Коневских Л.А. и соавт., 2008) страдают определенными недостатками: инвазивностью, относительной длительностью сроков получения результата, а также невозможностью определения вегетативного компонента только по состоянию сердечно-сосудистой системы.

Нами разработан скрининговый способ определения направленности и объема восстановительного лечения на основе мониторинга комплексной оценки уровня вегетативного тонуса и типа адаптационных реакций организма с помощью исследования динамики психо-вегетативного статуса организма с определением типа адаптационной реакции организма с помощью программно-аппаратных комплексов «POINTS» и «Истоки здоровья» (положительное решение на выдачу патента РФ).

При наличии исходно низкого вегетативного тонуса организма и его отрицательной динамике на фоне стимуляции электрическим током в сочетании с реакцией «стресса» определяют срыв адаптационных возможностей на момент обследования и рекомендуют отсрочить активную реабилитацию на фоне корригирующей терапии выявленных нарушений. При отсутствии положительной динамики исходно низкого вегетативного тонуса организма на фоне реакции «стресса» определяют снижение функциональных резервов организма и неудовлетворительный адаптационный потенциал, что требует назначения минимального объема «щадящего» комплекса восстановительного лечения по стимулирующей методике. При наличии положительной динамики исходно низкого вегетативного тонуса организма на воздействие слабым электрическим стимулом на фоне реакции «тренировки» определяют напряженный адаптационный потенциал при среднем уровне функциональных резервов организма и назначают щадяще-тренирующий комплекс восстановительного лечения в сокращенном варианте по гармонизирующей методике. При наличии исходно высокого вегетативного тонуса организма и отсутствии его динамики на воздействие слабым электрическим стимулом на фоне реакции «активации» определяют высокий уровень функциональных резервов, удовлетворительный адаптационный потенциал и назначают полноценный тренирующий комплекс восстановительного лечения по седативной методике в полном объеме.

Таким образом, предложенный способ позволяет индивидуализировать процесс восстановительного лечения по срокам проведения, направленности и объему восстановительного лечения. Осуществление мониторинга адаптационного потенциала в ходе реконструктивно-восстановительного лечения больных с последствием ожоговой травмы (не менее 2-3-х раз за курс) может существенно повлиять на определение сроков оперативного вмешательства, оптимизировать реабилитационный процесс за счет экономии необходимых затрат и качественно повысить его эффективность.

СОВРЕМЕННЫЕ ПОДХОДЫ К ПРИМЕНЕНИЮ НАРУЖНОГО ОСТЕОСИНТЕЗА ПОЗВОНОЧНИКА

Прудникова О.Г., Коваленко П.И., Муштаева Ю.А., Хомченков М.В.

ФГУ «Российский научный центр «Восстановительная травматология и ортопедия» им. акад. Г.А. Илизарова Росмедтехнологий», г. Курган, Россия

Проблема исправления деформаций позвоночника различного генеза не теряет своей актуальности несмотря на разнообразие применяемых методик и конструкций.

В РНЦ «ВТО» разработан и применяется метод дистракционного остеосинтеза при лечении больных с заболеваниями и повреждениями позвоночника. Наружный транспедикулярный характер фиксации позволяет дозировано исправлять сложные деформации позвоночника под рентгенологическим контролем,

исключая сосудистые неврологические осложнения, связанные с тракцией позвоночника и содержимого позвоночного канала. Однако недостаточность спондилодеза после демонтажа аппарата поставила необходимость поиска новых путей стабилизации достигнутого результата. С этой целью начато сочетанное применение систем наружной и внутренней транспедикулярной фиксации.

При сколиозах III-IV степени проводится многоэтапное оперативное лечение, включающее резекцию реберного горба, остеосинтез позвоночника аппаратом наружной транспедикулярной фиксацией с постепенным дозированным исправлением всех компонентов деформации и фиксирующий спондилодез погружными транспедикулярными системами.

При выраженных посттравматических деформациях после выполнения декомпрессивно-восстановительных приемов осуществляется остеосинтез позвоночника аппаратом наружной транспедикулярной фиксации для последующей дозированной коррекции. После восстановления оси позвоночника осуществляется передний или задний спондилодез.

При спондилолистезах III-IV степени осуществляется остеосинтез позвоночника аппаратом наружной транспедикулярной фиксации с постепенной редукцией позвонка и следующим этапом проводится фиксирующий спондилодез. При этом выбор вида и характера спондилодеза зависти от стабильности сегмента.

Проведен анализ результатов лечения 26 пациентов со сколиозом, у которых постепенная дозированная коррекция осуществлена аппаратом наружной транспедикулярной фиксации с последующим спондилодезом устройствами внутренней фиксации. Сколиотическая деформация исправлена во всех случаях, степень исправления составляла от 80 до 100 %.

Комбинированное применение систем транспедикулярной фиксации при травматических деформациях позвоночника осуществлено у 8 больных. У всех пациентов ось позвоночного столба восстановлена.

Сочетание наружных и внутренних транспедикулярных систем выполнено в 4 случаях при смещениях позвонков III-IV степени, что позволило добиться восстановления анатомо-биомеханических взаимоотношений позвоночника.

Результаты лечения оценены как хорошие у всех больных. Достигнутый результат сохранялся у всех пациентов на протяжении периода наблюдения. Потеря коррекции через 1 год не превышала 3 %.

Дифференцированный подход к выбору характера остеосинтеза позвоночника и возможности аппарата наружной транспедикулярной фиксации в исправлении сложных многоплоскостных деформаций позвоночника позволяют добиваться эффективного лечения данной категории больных.

ОПЫТ ЛОКАЛЬНОГО ФИБРИНОЛИЗА ТРАВМАТИЧЕСКИХ ВНУТРИЧЕРЕПНЫХ ОБОЛОЧЕЧНЫХ ГЕМАТОМ

Пряничников А.В., Киселёв А.В., Макаров В.Е., Кашин А.Е.*, Пьянков А.В. **

*МУ Центральная городская клиническая больница № 24;

**Территориальный центр медицины катастроф Свердловской области, г. Екатеринбург, Россия

Цель работы. Сравнить результаты лечения больных с травматическими внутричерепными оболочечными гематомами различной локализации и давности формирования методом краниостомии, закрытого наружного дренирования (ЗНД) с последующим фибринолизом стрептокиназой

Материал и методы исследования. Проведено обследование и оперативное лечение 49 пациентов с травматическими внутричерепными оболочечными гематомами методом краниостомии, ЗНД с последующим фибринолизом стрептокиназой.

Среди пострадавших было 40 мужчин (81,6 %) и 9 женщин (18,40 %) в возрасте от 17 до 80 лет (средний возраст - 44,5±16,1 лет).

В 34 случаях (69,4 %) выявлены острые гематомы (из них эпидуральных – 64 %, субдуральных – 36 %) и в 15 (30,6 %) случаях выявлены подострые гематомы (из них эпидуральных – 13 %, субдуральных – 87 %).

Все больные были поделены на 3 группы по объёму гематом: 55,3 % - с гематомами малого объёма (до 50 мл),

40,1 % - с гематомами среднего объёма (50 – 100 мл) и 4,6 % - с гематомами большого объёма (>100 мл).

В неврологическом статусе уровень сознания у больных был от ясного до сопора (по шкале комы Глазго). У 33,1 % больных при поступлении сознание было ясное (15 баллов по ШКГ), у 58,1 % - умеренное или глубокое оглушения (13-14 баллов по ШКГ), у 8,8 % - сопор (10-12 баллов по ШКГ). У 100 % больных наблюдалась выраженная общемозговая симптоматика, умеренная менингеальная - в 82,2 % случаев, контралатеральная полушарная очаговая симптоматика - в 63,8 % случаев. Клинические признаки дислокации срединных структур мозга наблюдались в 18,9 % случаев. При офтальмоскопии обнаруживались гипертензионные изменения на глазном дне: венозное полнокровие и начальный застой дисков зрительных нервов в 86,5 % случаев.

Аспирация лизированной части гематомы с последуюшим введением фибринолитика проводилась каждые 6 часов. Через 24 часа после первого введения стрептокиназы проводился КТ контроль. В случае, если остаточный объём гематомы составлял более 1/3 первичного объёма гематомы, фибринолиз продолжали в течение следующих 24 часов, по истечении которых вновь выполняли КТ головного мозга. После эвакуации всей лизированной гематомы дренаж удаляли, продолжали консервативную нейровосстановительную терапию.

Результаты исследования и обсуждение. В зависимости от объема гематом срок фибринолиза

составил: у 61,9 % больных с малыми острыми и подострыми эпи- и субдуральными гематомами и у 26,2 % больных с подострыми субдуральными гематомами среднего объёма - 24 часа; у 4,8 % больных с острыми эпидуральной и субдуральной гематомами большого объёма - 48 часов. У 7,1 % больных с острыми субдуральными и эпидуральной гематомами среднего объёма срок фибринолиза 72 часа.

Клиника у больных с острыми и подострыми субдуральными гематомами регрессировала в течение 24 часов, а у больных с острыми и подострыми эпидуральными гематомами - 15 суток. Средний срок стационарного лечения при благоприятном исходе - 26±8,6 дней, пациенты выписаны в удовлетворительном состоянии без неврологического дефицита.

Хорошие результаты лечения достигнуты в 84,2 % случаев. Погибло 7 (14,3%) больных: 5 из них от тяжёлой экстракраниальной патологии (в сроки от 3 до 15 дней), 1 – из-за продолжающегося кровотечения, дислокационного синдрома (на 3 сутки) и 1 - из-за менингита, вентрикулита (на 38 сутки).

Таким образом, у больных с разной локализацией и давностью образования гематом в большинстве случаев срок фибринолиза составлял 24 часа. Средний срок фибринолиза у больных с разной степенью нарушения сознания также составлял 24 часа.

Выводы. Вне зависимости от локализации гематом, их объёма и давности формирования, средний срок фибринолиза составляет 24 часа. Метод локального

фибринолиза может быть эффективно использован у больных в компенсированном состоянии или в начальной стадии декомпенсации дислокационного синдрома.

ХИРУРГИЧЕСКОЕ ЛЕЧЕНИЕ ВДАВЛЕННЫХ ПЕРЕЛОМОВ СВОДА ЧЕРЕПА

Пьянков А.В.*, Киселёв А.В., Пряничников А.В.**

*ОГУЗ ТЦМК СО, **МУ ЦГКБ № 24, г. Екатеринбург, Россия

Вдавленные переломы свода черепа, как фактор травматического сдавления головного мозга, занимают второе место после внутричерепных гематом. Наличие вдавленного перелома черепа обычно является показанием к хирургическому лечению. Несмотря на частую встречаемость вдавленных переломов, до настоящего времени нет единой концепции их хирургии, особенно в остром периоде, и этому вопросу в мировой литературе посвящены лишь единичные сообщения.

Цель. Провести сравнительную оценку различных способов оперативного лечения вдавленных переломов свода черепа.

Материалы исследования. Проведено обследование и оперативное лечение 50 больных со вдавленными переломами свода черепа, находившихся на лечении в нейрохирургическом отделении МУ ЦГКБ № 24 в период 2007-2009 годов. Для сравнения было выделено 2 группы больных. Первую группу - 36 человек (72 %) составили больные, которым первичная хирургическая обработка (ПХО) вдавленного перелома проводилась по экстренным

показаниям без краниопластики. При отсутствии круглосуточной компьютерной томографии (КТ) показанием к операции являлись наличие открытого вдавленного перелома у больных с обнаружением признаков проникающего повреждения (кровотечение, ликворея, мозговой детрит в ране) и больные, находящиеся в тяжелом состоянии с признаками нарастающей компрессии головного мозга. Выполняли резекционную трепанацию с удалением участка вдавления. Твердая мозговая оболочка (ТМО) вскрывалась только по показаниям и после вскрытия обязательно ушивалась. Для герметизации полости черепа активно использовали пластины «ТахоКомб».

Больным второй группы - 14 человек (28 %) - проводилась первично-отсроченная ПХО вдавленного перелома с краниопластикой. Всем больным в этой группе выполнена КТ головного мозга в отсроченном порядке. Определялся вдавленный перелом на всю толщину кости или корковые очаги ушибов в проекции перелома. Операции проводились в сроки от 2 до 20 дней. Краниопластику выполняли титановой сеткой, акриловым цементом, цементом с гидроксиапатитом кальция как в отдельности, так и в различных комбинациях. Для уменьшения риска инфицирования использовали цементные композиции с антибиотиками.

Результаты и обсуждение. В первой группе больных погибло 6 человек. Остальные больные выписаны в средние сроки по ушибу головного мозга с обязательной рекомендацией на краниопластику через 1-2 месяца после

выписки. Осложнений со стороны операционной раны не наблюдалось.

Во второй группе краниопластику титановой сеткой в сочетании с акриловым цементом применили у 4 больных (28,57 %), из них в 3-х случаях использовали акриловый цемент с антибиотиком. У 4 больных (28,57 %) пластику выполнили репонированной аутокостью с фиксацией лавсаном. У 2 больных (14,29 %) использовали титановую сетку с костным цементом на основе гидроксиапатита кальция. Из-за высокой стоимости материала применение данной методики ограничено. Краниопластику только титановой сеткой выполнили у 4 больных (28,57 %). В одном случае наблюдалось осложнение в виде асептического выпота над акриловым имплантатом.

Клинический пример. Перелом локализовался в проекции лобной пазухи с переходом на основание черепа через верхний глазничный край. С косметической целью были восстановлены верхний край и крыша глазницы, герметизирована лобная пазуха и костные отломки фиксированы лавсановыми швами. Дефект лобной кости закрыт динамической титановой сеткой.

Выводы. Наиболее оптимальным способом лечения вдавленных переломов свода черепа является первично-отсроченная хирургическая обработка вдавленного перелома с краниопластикой. С нашей точки зрения предпочтение при закрытии дефекта следует отдавать репонированной аутокости, так как она обладает остеогенными, остеоиндуктивными и остеокондуктивными свойствами. Использование в

практике титановых сеток, цементов и их комбинаций зависит от локализации, размера и сложности дефекта, открывая более широкие возможности по устранению косметических недостатков.

СКОЛИОТИЧЕСКАЯ БОЛЕЗНЬ ПОЗВОНОЧНИКА С ВЕРТЕБРОГЕННЫМ БОЛЕВЫМ СИНДРОМОМ У БЕРЕМЕННЫХ ЖЕНЩИН

Решетникова Ю.С., Скрябин Е.Г.

ГОУ ВПО «Тюменская государственная медицинская академия Росздрава», г. Тюмень, Россия

Различные аспекты сколиотической болезни позвоночника не утрачивают своей актуальности и в настоящее время. Боли, как один из симптомов сколиоза, у пациентов регистрируют в 30 % клинических наблюдений. Течение сколиотической болезни у беременных женщин представляет собой еще более сложную проблему в виде ограниченного использования общепринятых профилактических, диагностических и лечебных процедур.

Располагаем опытом динамического наблюдения и лечения 146 беременных женщин, страдавших сколиотической болезнью позвоночника. По степени тяжести деформации у исследуемых женщин были представлены сколиозом I степени – 49,3 % клинических наблюдений, II степени – 35,6 %, III степени – 14,4 % и сколиозом IV степени – 0,7 % случаев. Во всех случаях сколиотическая деформация сопровождалась асимметричным выстоянием одной половины грудной

клетки различной степени выраженности, что свидетельствовало о торсии позвонков, т.е. о наличии у женщин сколиотической болезни, а не функционального сколиоза.

Боли в позвоночнике различной степени выраженности были отмечены у 104 (71,2 %) из 146 беременных. Шестьдесят восемь (65,4 %) женщин из этого числа отмечали чувство усталости и боли в позвоночнике и до беременности. С наступлением гестационного периода 54 (79,4 %) женщины указали на увеличение степени выраженности алгического синдрома. У 36 (34,6 %) человек боли появились впервые.

Основной локализацией болевого синдрома были межлопаточная область (средне-грудной отдел позвоночника и проекция реберно-поперечных суставов), поясничный отдел позвоночника и одно из крестцово-подвздошных сочленений (чаще то, которое соответствовало вогнутой стороне поясничной сколиотической дуги). В 28 (26,9 %) случаях отмечена иррадиация болей в ягодичную область (проекция большого седалищного отверстия), еще у 6 (5,7 %) беременных боли иррадиировали в одну из нижних конечностей.

Для оценки степени выраженности вертеброгенного болевого синдрома использовали визуальную аналоговую шкалу. В соответствие с ее критериями легкая степень алгического синдрома зафиксирована в 51 % случаев, умеренная – в 36 %, выраженная - в 13 % наблюдений. Основная выраженность болевого синдрома отмечалась в

конце второго и в течение всего третьего триместров гестации, до момента родов. Этот факт частично можно объяснить максимально выраженным в этих сроках изменением биомеханики позвоночника и происходящими обменно-гормональными изменениями в основных системах организма беременной, в том числе в костно-хрящевой и в мышечно-связочной.

Наряду с болевым синдромом в позвоночнике 19 (18,2 %) из 104 беременных отмечали боли в лонном сочленении, еще 26 женщин (25,0 %) указали на боли в боковых отделах живота. В первом случае, после проведения клинического и ультразвукового исследований, боли были расценены как проявления симфизита. Из 26 беременных с болевым синдромом в боковых отделах живота у 15 (57,7 %) человек алгический синдром отмечался при нормальном тонусе матки, что не совсем укладывалось в клинику угрозы прерывания беременности.

Считаем, что в этих случаях у беременных необходимо исследовать функциональное состояние подвздошно-поясничной мышцы, соответствующей вогнутой стороне сколиотической дуги. При сколиозе поясничной локализации с вогнутой стороны искривления подвздошно-поясничная мышца у больных в течении многих лет (с момента начала формирования деформации) находится в состоянии тонического напряжения. Естественное формирование гиперлордоза в поясничном отделе позвоночника в период беременности с гипокальциемией и действием гормона релаксина

способно приводить к срыву компенсаторно-приспособительных механизмов, что клинически проявляется, прежде всего, формированием болей.

Преобладание патологии у лиц женского пола, увеличение удельного веса тяжелых форм деформаций, активное повсеместное внедрение в клиническую практику транспедикулярного спондилодеза, жестко фиксирующего позвоночник с крестцом на всем протяжении, требует координации совместных усилий ортопедов-вертебрологов и акушеров-гинекологов при оказании медицинской помощи беременным, страдающим сколиотической болезнью позвоночника.

ИЗМЕНЕНИЕ ПОКАЗАТЕЛЕЙ БАКТЕРИЦИДНОЙ И ЛИЗОЦИМНОЙ АКТИВНОСТИ СЫВОРОТКИ КРОВИ У БОЛЬНЫХ ХРОНИЧЕСКИМ ОСТЕОМИЕЛИТОМ

Розова Л.В., Науменко З.С.

ФГУ «Российский научный центр «Восстановительная травматология и ортопедия» им. акад. Г.А. Илизарова Росмедтехнологий», г. Курган, Россия

Цель исследования. Изучение изменений показателей бактерицидной и лизоцимной активности сыворотки крови у пациентов с хроническим остеомиелитом, леченных методом чрескостного остеосинтеза на этапах обследования.

Материалы и методы. Проанализированы результаты исследования показателей бактерицидной активности сыворотки крови (БАСК) и лизоцимной

активности (ЛАСК) больных хроническим остеомиелитом (ХО) за 2009 год. Обследовано 24 пациента, возраст больных составлял 16 – 60 лет. С хроническим посттравматическим остеомиелитом (ХПТО) в стадии ремиссии поступило 37,5 % больных (бедро – 12,5 %; голень – 25,0 %). Со свищевой формой ХПТО бедра обследовано 37,5 % больных, голени -12,5 %, гематогенного остеомиелита бедра - 12,5 %. В качестве контрольных показателей были использованы результаты обследования 27 практически здоровых добровольцев. Исследование проводилось до операции и на 3, 7, 21-е сутки, через 1 месяц после операции. Оценка БАСК проведена по стандартной методике О.В. Бухарина и В.А. Созыкина (1983), ЛАСК – по методике В.И. Стогний с соавторами (1989). Статистическая обработка данных проведена с применением U – критерия Вилкоксона с помощью программы «AtteStat» (И.П. Гайдышев, 2003).

Результаты исследований. До операции значения показателей БАСК и ЛАСК были ниже по сравнению с контрольными значениями БАСК: ХО – 70,3±6,3 %, контроль – 90,0±1,1 %, $p<0,05$; ЛАСК: ХО –71,0±3,2 %, контроль – 83,8±0,2 %, ($p<0,05$). Отмечено, что показатели в дооперационном периоде имели большой размах и варьировали в пределах 17,8–97,1 % (по БАСК) и 32,7-91,3 % (по ЛАСК). Такое различие показателей, по-видимому, зависит от форм остеомиелита, локализации процесса, состояния иммунной системы и от стадии, в которой поступают больные на лечение - обострения (наличие гнойного очага) или ремиссии. На третьи сутки

после операции наблюдается повышение БАСК (82,4±4,8 %*) и ЛАСК (77,4±2,4 %) по сравнению с дооперационным периодом. Повышение активности ЛАСК и БАСК отражает усиление активности неспецифических факторов антимикробной защиты.

Через 7 суток после оперативного вмешательства отмечено дальнейшее повышение БАСК (84,8±4,2 %*), ЛАСК почти не изменяется (78,4±2,7 %). На 21 сутки после операции наблюдалось резкое снижение показателей БАСК (65,3±7,0 %), что, очевидно, связано с окончанием курса антибиотикотерапии проводимого в послеоперационном периоде; **с**нижается и ЛАСК (75,3±3,2 %). Через месяц после операции БАСК достигает 77,0±6,5 %, показатель ЛАСК почти не изменяется –75,80 3,5 %. Установлено, что через месяц после операции у 45,5 % больных показатель бактерицидной активности крови достиг уровня контрольных значений (составлял 93,9 - 99,0 %). Согласно нашим архивным данным, на поздних этапах обследования показатели нормализуются, БАСК достигает уровня 87,2±2,6 %*, ЛАСК 84,6±0,4 % *.

Таким образом, наблюдается зависимость изменения значений ЛАСК и БАСК от исходного состояния иммунитета и проводимого лечения. Под воздействием чрескостного остеосинтеза регенерация костной ткани в условиях хронического остеомиелита сопровождается изменением стандартных реакций – повышением бактерицидной и лизоцимной активности сыворотки крови в раннем послеоперационном периоде.

Нормализация показателей неспецифической защиты на поздних этапах лечения является следствием снижения антигенной нагрузки на организм пациента и оценивается положительно.

СРАВНИТЕЛЬНАЯ ХАРАКТЕРИСТИКА ВОЗБУДИТЕЛЕЙ ХРОНИЧЕСКОГО ПОСТТРАВМАТИЧЕСКОГО И ГЕМАТОГЕННОГО ОСТЕОМИЕЛИТА

Розова Л.В., Науменко З.С., Годовых Н.В., Клюшин Н.М.

ФГУ «Российский научный центр «Восстановительная травматология и ортопедия» им. акад. Г.А. Илизарова Росмедтехнологий», г. Курган, Россия

Цель. Выявить видовой состав бактерий у больных хроническим посттравматическим и гематогенным остеомиелитом нижней конечности в зависимости от диагноза заболевания и локализации гнойного процесса (бедро, голень).

Материалы и методы. Из 308 больных, лечившихся в ФГУ «РНЦ «ВТО» в период с 2006 по 2009 г., у 85,4 % был поставлен диагноз «посттравматический остеомиелит» нижней конечности, у 14,6 % - «гематогенный остеомиелит». Проведено микробиологическое обследование по клиническим показаниям у 69 больных до операции и 1 – 3 месяц после операции. Больные различались по диагнозу и локализации поражения: «посттравматический остеомиелит» бедра – 36 больных (51,4 %) и голени – 20 больных (30 %); «гематогенный остеомиелит» бедра – 9 больных (12,9 %) и голени – 4

больных (5,7 %). Микробиологическому исследованию подвергали отделяемое из ран и свищей. Видовая идентификация бактерий и антибиотикочувствительность проводилась как рутинными методами (МУК 4.2. 1890 – 04), так и с использованием бактериологического анализатора «ATB Expression» фирмы «BioMerieux» (Франция).

Результаты и обсуждение: При обследовании больных посттравматическим и гематогенным остеомиелитом на этапах лечения соответственно взято 122 и 29 проб, выделено 142 и 29 штаммов различных бактерий от 56 и 13 больных. В 12 пробах рост бактерий отсутствовал, у двух больных в послеоперационном периоде пробы были стерильными. В исследованных группах наиболее часто выделялись штаммы золотистого стафилококка (*Staphylococcus aureus*): у 85,5 % больных посттравматическим и у 83,3 % - гематогенным остеомиелитом, причем на дооперационный период приходилось 74,5 % и 66,7 %, соответственно. Коагулазонегативные стафилококки в исследуемых группах встречались редко: посттравматический остеомиелит бедра – 2 больных, голени – 4, гематогенный бедра - 3, голени – 1. Более разнообразный видовой состав коагулазонегативных стафилококков (*S. saprophyticus, S. hominis, S. haemolyticus, S. xylosus, S. chromogenes*) выявлен у больных посттравматическим остеомиелитом голени. В других группах встречались *S. epidermidis* и *S. saprophyticus*. В единичных случаях выявлены прочие грамотрицательные бактерии (*Proteus mirabilis,*

Escherichia coli, Enterobacter cloacae, Citrobacter freundii, Klebsiella pneumonia) и энтерококки (*Enterococcus faecalis, Enterococcus faecium*). *Pseudomonas aeruginosa* выделялась у 2 больных (15,4 %) гематогенным остеомиелитом и у 13 (23,6 %) хроническим посттравматическим остеомиелитом. В дооперационном периоде среди обследованных больных посттравматическим остеомиелитом голени P. *aeruginosa* выявлялась у 85,7 %.

Были проанализированы данные по встречаемости метициллинрезистентных штаммов стафилококков у больных. Сравнительный анализ лабораторных данных показал, что метициллинрезистентный *S. aureus* (MRSA) выявлен при хроническом посттравматическом остеомиелите у 40,4 % больных и при гематогенном у 50,0 %, причем у 29,3 % и 37,5 % больных при поступлении на лечение.

Метициллинрезистентный *S. epidermidis* (MRSE) выделен при посттравматическом и гематогенном остеомиелите бедра (по 1 больному), метициллинрезистентный *S. haemolyticus* - у одного больного с хроническим посттравматическим остеомиелитом голени.

Таким образом, проведенные лабораторные исследования показали, что основным возбудителем гнойного процесса во всех исследуемых группах является *S. aureus*. При поступлении на лечение у 37,5 % больных гематогенным остеомиелитом обнаруживаются MRSA, у больных постравматическим остеомиелитом – в 29,3 % случаев. Более разнообразный видовой состав

коагулазонегативных стафилококков и *P. aeruginosa* выявлены у больных посттравматическим остеомиелитом голени.

СОВРЕМЕННЫЕ ПОДХОДЫ К ЛЕЧЕНИЮ ПАЦИЕНТОВ С ТРАВМАТИЧЕСКИМ СПОНДИЛОЛИСТЕЗОМ ШЕЙНОГО И ПОЯСНИЧНОГО ОТДЕЛОВ ПОЗВОНОЧНИКА

Россик О.С., Григорович К.А., Прудникова О.Г., Савин Д.М.

ФГУ «Российский научный центр «Восстановительная травматология и ортопедия» им. акад. Г.А. Илизарова Росмедтехнологий», г. Курган, Россия

Проблема лечения пациентов с травматическим спондилолистезом остаётся актуальной и в настоящее время. Среди всех видов спондилолистезов травматический листез встречается в 12 % случаев (Цивьян Я.Л., 1993).

В отделение нейрохирургии РНЦ «ВТО» произведено оперативное лечение 23 пациентов с травматическим спондилолистезом. Все пациенты были разделены на 2 группы: с травматическим спондилолистезом в шейном отделе позвоночника (8 больных) и с травматическим спондилолистезом в поясничном отделе (15 человек).

По классификации H.W. Meyerding (1932) I степень смещения была у восьми больных, II степень – у девяти человек, III степень – у четыре, IV степень выявлена в двух случаях.

В первой группе двигательные нарушения распределились следующим образом: без

неврологических нарушений – один человек, верхний легкий парапарез – три пациента, верхний умеренный парапарез с нижней параплегией – в одном случае, верхний грубый парапарез с нижней параплегией - два пациента, верхний умеренный парапарез с грубым нижним парапарезом - один человек. Нарушения мышечного тонуса характеризовались как вялые и смешанные. Нарушения функции тазовых органов проявились в виде острой задержки мочи у двух пациентов, недержание мочи – в одном случае. У пяти пациентов нарушение функций тазовых органов не диагностировано.

Во второй группе больных неврологические нарушения представлены следующим образом: нижний грубый вялый парапарез - у двух пациентов, умеренный вялый парапарез - у шести, легкий вялый парапарез – у четырех. Нарушения функции тазовых органов в виде острой задержки мочи выявлены у четырех человек, недержание мочи – у трех, легкие дизурические расстройства - у пяти больных. В трех случаях двигательных расстройств и нарушений функций тазовых органов не было.

При поступлении всем пациентам выполнена рентгенография в 2-х проекциях и компьютерная томография. К оперативной тактике лечения подходили дифференцировано.

В первой группе пациентов выполняли открытое вправление смещенного позвонка, передний спондилодез

имплантатом из никелида титана с дополнительной фиксацией накостной пластиной.

Во второй группе пациентов выбор тактики лечения зависел от степени смещения позвонка и деформации позвоночного канала. При имеющемся конфликте дурального мешка выполняли следующие хирургические манипуляции: ламинэктомию смещенного позвонка, переднею декомпрессию дурального мешка, удаление травматической грыжи, передний спондилодез из заднего доступа имплантатом из никелида титана, остеосинтез аппаратом наружной транспедикулярной фиксации (12 пациентов). В трех случаях производился закрытый остеосинтез аппаратом наружной транспедикулярной фиксации, с последующей редукцией позвонка, а затем - левосторонним внебрюшинным доступом передний спондилодез имплантатом из никелида титана (3 пациента).

В первой группе пациентов спондилолистез купирован во всех случаях. Во второй группе спондилолистез купировался у 11 больных, остаточное смещение в пределах II степени сохранялось у четырех человек.

В первой группе больных в результате проводимого лечения отмечена следующая положительная динамика двигательных расстройств: легкий верхний парапарез полностью регрессировал, верхний умеренный парапарез с нижней параплегией регрессировал до легкого верхнего с нижним грубым, верхний грубый парапарез с нижней параплегией - до верхнего умеренного с нижним грубым,

верхний умеренный парапарез с грубым нижним парапарезом - до верхнего легкого с умеренным нижним.

При анализе результатов лечения пациентов второй группы выявлено: у шести больных нижний парапарез полностью регрессировал, у двух человек грубый парапарез перешёл в умеренный, у четырех сохранялся легкий парапарез. Функция тазовых органов у больных с легкими дизурическими нарушениями полностью восстановилась, острая задержка мочи сменилась недержанием. В ходе лечения у больных с недержанием мочи сформировался спинальный автоматизм.

Полученные результаты лечения больных позволяют считать клинически оправданным сочетание переднего спондилодеза имплантатом из никелида титана с дополнительной фиксацией пластиной при травматическом спондилолистезе шейного отдела позвоночника. Применение аппарата наружной транспедикулярной фиксации для редукции смещенного позвонка и передний спондилодез никелидом титана позволяют добиться стабилизации и формирования костного блока в поврежденном сегменте поясничного отдела позвоночника.

ОПЫТ ПРИМЕНЕНИЯ ВНУТРЕННЕЙ ТРАНСПЕДИКУЛЯРНОЙ ФИКСАЦИИ ПРИ ЛЕЧЕНИИ ПАЦИЕНТОВ СО СПОНДИЛОЛИСТЕЗОМ I-II СТЕПЕНИ

Россик О.С., Хомченков М.В.

ФГУ «Российский научный центр «Восстановительная травматология и ортопедия» им. акад. Г.А. Илизарова Росмедтехнологий», г. Курган, Россия

Из общего числа больных, обследованных по поводу поясничных болей у 2,2-24,2 %, выявляются смещения поясничных позвонков (Доценко В.В., 2004; Тагер И.Л., Мазо И.С.,1968).

Консервативное лечение пациентов со спондилолистезом I-II степени редко даёт хорошие результаты, до 50 % больных нуждаются в оперативном лечении (Корж А.А., Хвисюк Н.И., 1968; Митбрейт И.М., Загородний Н.В., Доценко В.В., 2002).

В отделении нейрохирургии РНЦ «ВТО» произведено оперативное лечение 25 пациентов со спондилолистезом I-II степени с применением внутренней транспедикулярной фиксации.

Возраст пациентов - от 16 до 62 лет.

По классификации H.W. Meyerding (1932) пациентов с I степенью смещения среди наших больных было 3, со II степенью – 22 пациента.

Неврологический статус в большинстве случаев представлен в виде люмбалгии или люмбоишиалгии (15 пациентов) и корешковым синдромом (9 больных). В одном случае наблюдался нижний лёгкий вялый

парапарез. Нарушения функций тазовых органов выявлено у одного пациента.

К выбору тактики оперативного лечения мы подходили дифференцированно.

При фиксированном спондилолистезе с компрессией невральных структур дугой смещённого позвонка выполняли следующие хирургические манипуляции: ламинэктомию смещенного позвонка, декомпрессию невральных структур, остеосинтез внутренней транспедикулярной системой (девять пациентов).

При нестабильном спондилолистезе без компрессии невральных структур дугой смещённого позвонка выполняли следующие хирургические манипуляции: интерламинэктомия, передний спондилодез из заднего доступа имплантатом из никелида титана, остеосинтез внутренней транспедикулярной системой (16 пациентов).

После лечения спондилолистез купировался у 9 пациентов, остаточное смещение в пределах I степени сохранялось у 7 больных. При фиксированном спондилолистезе редукцию позвонка не производили.

Двигательные расстройства у пациента с парапарезом полностью регрессировали. Корешковый синдром и синдром люмбалгии купировался у всех больных.

Полученные результаты лечения пациентов со спондилолистезом I-II степени позволяют сделать следующие заключения:

- при наличии компрессии невральных структур дугой смещенного позвонка, необходимо производить ламинэктомию;

- сочетание применения внутренних транспедикулярных систем и переднего спондилодеза имплантатом из никелида титана при нестабильном спондилолистезе позволяет добиться стабилизации и фиксации пораженного сегмента.

СОВРЕМЕННЫЕ ПОДХОДЫ К ЛЕЧЕНИЮ ПАЦИЕНТОВ СО СПОНДИЛОЛИСТЕЗОМ

Россик О.С., Хомченков М.В.

ФГУ «Российский научный центр «Восстановительная травматология и ортопедия» им. акад. Г.А. Илизарова Росмедтехнологий», г. Курган, Россия

Современное лечение пациентов со спондилолистезом требует нейроортопедического подхода, который включает: декомпрессию невральных структур, редукцию смещенного позвонка, стабилизацию пораженного сегмента.

В отделении нейрохирургии РНЦ «ВТО» произведено оперативное лечение 109 пациентов со спондилолистезом с применением наружной и внутренней транспедикулярной фиксации. Возраст пациентов от 13 до 62 лет.

По классификации H.W. Meyerding (1932) пациентов с I степенью смещения среди наших больных было 31, со II степенью – 56, с III степенью – 14 и IV степень обнаружена у восьми пациентов.

Неврологический статус в большинстве случаев представлен в виде нижнего дистального парапареза (24 пациента) и корешковым синдромом (73 больных).

К выбору тактики оперативного лечения мы подходили дифференцированно. При I и II степенях смещения позвонка выполняли следующие хирургические манипуляции: ламинэктомию смещенного позвонка, выполняли дискотомию, производили передний спондилодез из заднего доступа аутотрансплантатом или имплантатом из пористого никелида титана. Производили фиксацию внутренней транспедикулярной системой.

При значительных степенях смещения позвонка (III и IV степень) вторым этапом, после остеосинтеза аппаратом наружной транспедикулярной фиксации и максимально возможного устранения смещения позвонка, осуществляли передний спондилодез аутотрансплантатом или имплантатом из никелида титана, внебрюшинным доступом.

После лечения спондилолистез купировался у 55 пациентов, остаточное смещение в пределах I степени сохранялось у 28 больных, II степени - у 19, IV степени - у 4. При остаточном смещении спондилолистез из нестабильного переведен в фиксированный.

Полный регресс двигательных расстройств отмечен у 15 пациентов, значительный – у 7, регресс чувствительных расстройств - у 16 пациентов, их частичный регресс – у восьми. Корешковый синдром и синдром люмбалгии купировался у всех больных.

Полученные результаты лечения пациентов со спондилолистезом позволяют сделать следующее заключение:

- при спондилолистезе I, II методом выбора является внутренняя транспедикулярная фиксация;
- при спондилолистезе III, IV методом выбора является наружная транспедикулярная фиксация, т.к необходима постепенная редукция смещенного позвонка под контролем неврологического статуса и рентгенографии;
- при наличии компрессии дурального мешка дугой смещенного позвонка необходимо производить ламинэктомию;
- сочетание применения внутренней или наружной транспедикулярной фиксации и переднего спондилодеза имплантатом из никелида титана при нестабильном спондилолистезе позволяет добиться прочной стабилизации и формирования блока в пораженном сегменте;
- при фиксированном спондилолистезе передний спондилодез не производили.

ПРОТЕОГЛИКАНЫ СИНОВИАЛЬНОЙ ЖИДКОСТИ В ДИАГНОСТИКЕ БОЛЕЗНИ РЕЙТЕРА

Русова Т.В., Павлов В.В., Баитов В.С.

ФГУ «Научно-исследовательский институт травматологии и ортопедии Росмедтехнологий», г. Новосибирск, Россия

Болезнь Рейтера связана с присутствием в тканях Chlamydia trachomatis, причем часто синовит проявляется изолировано, без клинических признаков поражения урогенитального тракта (Ковалев Ю.Н. 1987; Агабабова

Э.Р. 1989). Существует несколько способов выявления облигатной инфекции в тканях синовиальной оболочки при соответствующей клинической картине: бактериоскопический способ диагностики путем выделения специфического возбудителя, изоляции возбудителя в культуре клеток, обработанных антиметаболитами, способ прямой иммунофлюоресценции с моноклональными антителами, ПЦР реакция для выявления ДНК/РНК Chlamydia trachomatis в биологическом материале. Эти способы позволяют выявить возбудитель, но не дают представление об активности инфекции во внутрисуставных тканях, которая проявляется в интенсивном разрушении резидентных тканей и накоплении в них продуктов распада. Внутрисуставные ткани представляют собой единую функциональную систему и синовиальная жидкость (СЖ) в нормальных условиях обладает определенной структурой. Процессы деградации в любой единице этой системы отражаются в структуре СЖ. Количественный и качественный состав протеогликанов и их углеводной части – гликозаминогликанов, а также гиалуроновая кислота определяют структурные и функциональные свойства СЖ. Различные патологические процессы в суставах приводят к разнообразным изменениям состава и структуры этих веществ во всех тканях сустава, в том числе и внутрисуставной жидкости.

Цель исследования. Определить особенности и специфичность влияния инфекции на внутрисуставные

ткани путем исследования изменения состава и структуры протеогликанов (ПГ)/гликозаминогликанов (ГАГ) и гиалуроновой кислоты (ГК) в синовиальной жидкости пациентов с болезнью Рейтера.

Материалы и методы исследования. Биохимическими методами исследовали СЖ больных с болезнью Рейтера (23 чел.). Нативные ПГ выделяли 4М гуанидин хлоридом по методу Yanagishita (2001), ГАГ выделяли классическим методом обработки жидкости раствором папаина. Аналитическими методами определяли количество ГАГ по содержанию уроновых кислот, гексоз, сульфатированных ГАГ и моносахаров, входящих в структуру ГАГ - N-ацетил-β-Д-глюкозамина, неацетиллированных глюкозамина и галактозамина. Состав ГАГ определяли методом электрофореза в геле агарозы с использованием обработки их специфическими гликозаминидазами. ПГ также исследовали методом электрофореза в композитном геле ПААГ/агароза.

Результаты исследования. У всех больных болезнью Рейтера в СЖ обнаружили снижение количества ГАГ в 2-3 раза. Но одновременно обнаружили повышенное содержание моносахаров – ацетилированных и неацетилированных в 3 – 4 раза выше нормы. В СЖ присутствует в небольших количествах только низкомолекулярная гиалуроновая кислота и ХС-АС. Снижено количество пулов ПГ (с трех до одного), они не агрегированы, имеют малые молекулярные размеры.

Выводы. Болезнь Рейтера выражается в активных процессах деградации внутрисуставных тканей, в

результате которых СЖ теряет структуру важных веществ – протеогликанов и гиалуроновой кислоты. Снижение количества ГАГ и повышение содержания моносахаров, составных единиц гликозаминогликанов, можно рассматривать как диагностический тест активности хламидийной инфекции.

ЛЕЧЕНИЕ АРТРОЗОВ ПУТЕМ ВНУТРИСУСТАВНОГО И ОКОЛОСУСТАВНОГО ВВЕДЕНИЯ КОРТИКОСТЕРОИДОВ И ХОНДРОПРОТЕКТОРОВ ПОД РЕНТГЕНОЛОГИЧЕСКИМ КОНТРОЛЕМ

Рустамов А.Б.

ГЛПУ Тюменской области «Областная больница №3», г. Тобольск, Россия

Актуальность проблемы артроза в современной медицине вызвана прежде всего социальными и экономическими последствиями. В литературе немало работ, посвященных лечению артрозов, в том числе кортикостероидами и ходропротекторами.

Материал. Проведено лечение 28 больных с артрозами коленных и тазобедренных суставов 1-4 степени (деформирующие, посттравматические, ревматические) путем околосуставного и внутрисуставного введения кортикостероидов и хондропротекторов. Возраст пациентов - от 18 до 76 лет. В 13 случаях препарат введен в 2 и более сустава. Все больные распределены в 2 группы:

1-группа: 12 человек, которые получили лечение в виде околосуставного или внутрисуставного введения кортикостероидов (кеналог 1,0), затем, вторым этапом - внутрисуставное введение гиалуроновой кислоты (ферматорона). Учитывался прием кортикостероидов за 6 месяцев до начала лечения хондропротекторами. Курс лечения гормонами - от 1 до 3 инъекций, ферматрона - 3-4 инъекции.

9 человек с артрозами коленных суставов: 7 пациентов получали в\суставно гормоны; 2 случая введение гормонов в коленный сустав под контролем ЭОП (из-за неуверенности внутрисуставного введения при артрозах 3-4 степени).

3 человека с артрозами тазобедренных суставов: 2 пациента получали курс кортикостероидной терапии околосуставно (кеналог вводился слепо в тазобедренный сустав); 1 пациент получал кортикостероиды в\суставно под контролем ЭОП.

2-группа: 16 человек получали лечение внутрисуставным введением хондропротекторов; 11 пациентов с артрозами коленных суставов. Под контролем ЭОП-3 случая. Всего 43 инъекций.

5 пациентов с артрозами т\бедренных суставов. Все получили инъекции внутрисуставно под контролем ЭОП. Всего 18 инъекций.

Техника выполнения пункции тазобедренного и коленного суставов под рентгенологическим контролем. Положение больного на столе, лежа на спине. Двукратная обработка поля асептическими растворами.

Производится обезболивание анестетиком места укола. Пункция коленного сустава производится в типичных точках. Ассистент фиксирует конечность и дает незначительную тракцию. Иголка вводится в сустав под контролем ЭОП в переднее-задней проекции.

Для пункции тазобедренного сустава игла должна быть достаточной длины и не должна быть слишком эластичной. Также ассистент фиксирует конечность, ротирует внутрь на 15 градусов и дает дозированно тракцию. Выполняют рентгеноскопию в переднее-задней проекции для «ориентировки на месте», определения места вкола. Иглу вводит строго по фронтальной плоскости по направлению к верхней части суставной щели. Возможно вливание небольшого количества ретгенконтрастного вещества (до 10 мл). Следует иметь ввиду возможность непереносимости больным ретгенконтрастного вещества. Затем по той же игле, не меняя ее положения, вводят лекарственный препарат. Время, затрачиваемое на выполнение процедуры, 3-6 минут.

После процедуры пациентам рекомендуется покой в течении 2 часов. Курс лечения составил 2-4 внутрисуставной инъекций Ферматрона по 2,0.

Результаты. Все больные отмечали стойкий положительный эффект в виде, прежде всего, ослабления боли. У больных с артрозами 1-2 степени болевой симптом полностью купировался на 3 сутки (11 человек). Также исчезли все признаки обострения артроза.

С артрозами 3-4 степени достигнут стойкий положительный результат (17 человек): выраженное снижение болевого порога, уменьшение оттека и объема сустава, увеличение объема движений и, особенно, чувство «комфорта» (уменьшение или исчезновение хруста при движениях), уменьшилась хромота, увеличилась дистанция безболезненной ходьбы.

Данные результаты получены у всех больных 1 и 2 групп, независимо от проведенной кортикостероидной терапии до внутрисуставного введения хондропротекторов.

Выводы:

Внутрисуставное введение хондропротекторов является весьма ценным методом в комплексе лечебных мероприятий при артрозах крупных суставов.

Введение лекарственных препаратов в сустав под рентгенологическим контролем позволяет исключить ошибки и поэтому является единственным методом выбора при артрозах т\бедренных суставов и облегчает процедуру при артрозах коленных суставов.

Положительный эффект при лечении хондропротекторами достигается в независимости от предварительно проведенного курса кортикостероидной терапии. Это не только экономит средства, но и сводит к минимуму побочные действия гормонотерапии.

Данная методика может быть применена как единственный способ лечения при наличии у больных противопоказаний к приему медикаментозных препаратов (аллергия, непереносимость, побочные действия и т.д),

физиолечения (опухоли), при декомпенсации хронических заболеваний, больным остеопорозом, с артрозами 3-4 степени (больные - кандидаты на эндопротезирование).

Внутрисуставное введение хондропротекторов дает стойкую ремиссию, переносится больными хорошо вне зависимости от возраста и практически не дает местных реакций.

ЛЕЧЕНИЕ ТИПИЧНОЙ И АТИПИЧНОЙ ФОРМЫ КОСОЛАПОСТИ У ДЕТЕЙ СТАРШЕ 3-ЛЕТНЕГО ВОЗРАСТА

Рыжиков Д.В., Ревкович А.С.

ФГУ «Новосибирский НИИТО им. Я.Л. Цивьяна Росмедтехнологий», г. Новосибирск, Россия

Косолапость относится к самым часто встречаемым патологиям в детской ортопедии. По статистическим данным с типичными формами косолапости рождаются в мире до 100 тысяч детей ежегодно. Для детей первых двух лет жизни высокой эффективностью в лечении обладает метод И. Понцети, но в лечении запущенных форм косолапости у детей старше 3-летнего возраста однозначного мнения по тактике ведения на данный момент времени нет.

Цель. Выбор метода лечения деформации стоп в зависимости от степени выраженности деформации, формы и возраста пациента.

Материалы и методы. Консервативное лечение классической методикой И. Понсети, несомненно, эффективно у детей до 28 месячного возраста. У больных

старшего возраста ригидность деформации, обусловленная различными факторами, не позволяет добиться гиперкоррекции оригинальным методом. С учетом этого, у детей с ригидными, грубыми эквино-варо-приведенными деформациями стопы (стоп) мы используем следующий метод – после осмотра, обследования и предоперационного планирования пациенту под наркозом в условиях операционной выполняется транскутанная ахиллотомия и фиксация стопы, голени спицевым аппаратом внешней фиксации. Аппаратное лечение эффективно помогает в расслаблении тугоподвижной деформации, но дозированное выведение стопы в положение гиперкоррекции безопаснее проводить ручным методом в плане профилактики повреждения гиалинового хряща и развития деформирующего артроза суставов стоп. Обычно требуется две этапные повязки для достижения результата оперативного лечения. Заключительная гипсовая повязка накладывается на 4-6 недель, в зависимости от возраста пациента. При снятии последней повязки пациенту проводится фиксация стоп брейсами для удержания достигнутой коррекции. В течении года в детской клинике НИИТО проходили лечение 36 детей с врожденной косолапостью тяжелой степени деформации. Возрастные группы: от 0-12 месяцев - 12, от 1-2,5 лет - 13, от 2,5 и старше - 11. В 15 случаях использовалась классическая методика И. Понсети. В 11 случаях применялся способ лечения косолапости по описанному методу. Коррекция достигнута во всех случаях, осложнений не наблюдалось.

Заключение. Наблюдения показывают стабильные результаты, функциональную сохранность суставов стоп и Р-логическую целостность внутрисуставных образований при использовании данной методики.

ОРГАНИЗАЦИОННЫЕ ПРИНЦИПЫ И ПРОБЛЕМЫ В РЕФОРМИРОВАНИИ ОРТОПЕДОТРАВМАТОЛОГИЧЕСКОЙ ПОМОЩИ В КУРГАНСКОЙ ОБЛАСТИ

Сазонова Н.В.

ФГУ «Российский научный центр «Восстановительная травматология и ортопедия» им. акад. Г.А. Илизарова Росмедтехнологий», г. Курган, Россия

Основные проблемы, определяющие суть реформирования здравоохранения в России, заключаются в совершенствовании структур управления ЛПУ и активизации их деятельности на более эффективное и оперативное решение задач по снижению заболеваемости, инвалидности населения, увеличению средней продолжительности жизни и повышению её качества. Это достигается соблюдением принципов этапности и преемственности оказания медицинской помощи больным. Этапность включает первичную медико-санитарную помощь (ФАП, участковая больница); специализированную (ЦРБ, городские и областные ЛПУ) и специализированную высококвалифицированную помощь (НИИТО, федеральные научные Центры). Преемственность, это - соответствие объема медицинской помощи принятым на определенной территории

стандартам и соблюдение современных технологических требований на различных этапах оказания травматолого–ортопедической помощи. Для соблюдения данных принципов необходимы соответствующие кадры. Однако врачебными кадрами Курганская область обеспечена на 46,7 % (по данным Главного Управления Здравоохранения). Хирургами лечебные учреждения обеспечены на 59,6 % от потребности, травматологами-ортопедами – на 45,3 % (с учетом РНЦ «ВТО»). В пересчете на 10000 населения обеспеченность хирургами Курганской области составляет 1,2, травматологами-ортопедами – 0,25, г. Кургана – 0,86 и 0,18 соответственно, г. Шадринска – 1,44 и 0,83.Укомплектованность травматологами-ортопедами составляет в РФ 96,0 % и УрФО – 98,0 %. В пересчете на 10000 населения обеспеченность травматологами-ортопедами в РФ – 0,7 и УрФО – 0,7.

Сертификат специалиста в сельских районах хирурги имеют в 84 %, травматологи-ортопеды в 67 %, в г. Кургане 89 % и 91 % соответственно. В г. Шадринске все хирургические кадры имеют сертификат специалиста и в РНЦ « ВТО» сертифицированы все 106 врачей и 37 научных сотрудников, работающих в клинических травматолого-ортопедических отделениях.

Основными кадровыми проблемами хирургической и травматолого–ортопедической службы Курганской области являются: уменьшение притока молодых специалистов, «старение» кадров; острый дефицит

травматологов в сельской местности, снижение мотивации специалистов к профессиональному росту.

Дефицит врачебных кадров в сельской местности привел к тому, что, начиная с 2005 года, функция врачебной должности травматолога-ортопеда неуклонно снижается (10849 в 2005 году и 7896 в 2009 году, при норме 8135 посещений в год). Одной из причин является недостаточное количество травматологов-ортопедов в ЦРБ. Так, из 24 ЦРБ только в 5 имеются травматологические кабинеты. Абсолютное большинство сельских жителей получают ортопедо-травматологическую помощь на уровне ФАПов. Другой причиной является то, что больные с различными заболеваниями костно–мышечной системы и травмами обращаются за помощью к другим специалистам – хирургам, невропатологам, терапевтам.

В лечебно-профилактических учреждениях Курганской области развернуто 8827 коек. Ортопедотравматологические койки составляют в области 2,4 % от общего коечного фонда, из них 129 травматологических, 22 - ортопедических для взрослых и соответственно 33 и 7 коек - для детей. В РНЦ «ВТО» Курганскими больными ежегодно используется от 115 до 139 травматологических и от 245 до 296 - ортопедических коек. В целом обеспеченность населения профильными койками в области составляет 0,3 на 10 000 населения, против 0,5 по РФ и 0,9 - по УрФО.

Таким образом, для решения организационных проблем ортопедо-травматологической службы

необходимо выполнение вышеперечисленных нами принципов: этапности и преемственности, с учётом приближения адекватной врачебной помощи больным сельской местности за счёт увеличения количества ФАПов, пунктов оказания первой помощи, мобильных бригад скорой помощи, формирования выездных бригад травматологов-ортопедов Центра для осмотра населения отдаленных сел и деревень. Кроме того, требуется повышение качества методической профессиональной подготовки молодых специалистов, используя выездные формы работы, «Дни специалиста», стажировки на рабочих местах в Федеральном Центре, обучение врачей первичной медико-санитарной помощи методам ранней диагностики и лечению заболеваний костно-мышечной системы, организацию и проведение телемедицинских консультаций специалистами РНЦ «ВТО» и врачами первичного звена, организацию функционального и структурного взаимодействия между медицинскими учреждениями общего профиля и Федеральным Центром.

ВЛИЯНИЕ КОНСЕРВАТИВНОГО ЛЕЧЕНИЯ НА ФАГОЦИТРНУЮ АКТИВНОСТЬ НЕЙТРОФИЛОВ ПЕРИФЕРИЧЕСКОЙ КРОВИ У БОЛЬНЫХ ОСТЕОАРТРОЗОМ КРУПНЫХ СУСТАВОВ I-II СТАДИИ

Сазонова Н.В., Кузнецова Е.И., Чепелева М.В.

ФГУ «Российский научный центр «Восстановительная травматология и ортопедия» им. акад. Г.А. Илизарова Росмедтехнологий», г. Курган, Россия

Изучено влияние комплексного патогенетически обоснованного консервативного лечения, включающего применение хондропротекторов, нестероидных противовоспалительных препаратов, препаратов кальция, физиотерапевтических процедур, ЛФК на фагоцитарную активность нейтрофилов периферической крови у 70 больных с идиопатическим остеоартрозом (ОА) коленного и тазобедренного суставов I – II стадии.

Изучение фагоцитоза не требует дорогостоящего оборудования и реагентов, технология относительно проста в исполнении, методы исследования унифицированы и широко применяются в клинической практике.

Проводилась оценка фагоцитарного показателя (ФП), фагоцитарного числа (ФЧ), показателя завершенности фагоцитоза (ПЗФ), количества активных фагоцитов в 1 л крови (КАФ). Для морфологического исследования использовали мазки крови, окраску препаратов осуществляли по Романовскому – Гимзе. Пациентам проводили общепринятый ортопедический осмотр по О.

В. Марксу. Для оценки болевого синдрома использовали визуально-аналоговую шкалу боли (ВАШ), выраженную в процентах; цифровую аналоговую шкалу, выраженную в баллах от 0 до 5 (в покое, в движении и ночью). Статистическая обработка данных проводилась с вычислением средней арифметической и ошибки средней арифметической с применением U–критерия Вилкоксона, использовалось программное обеспечение «AtteStat 1,0».

До начала консервативной терапии достоверные отличия от значений контрольной группы наблюдались только в отношении ФП (84,5±1,43 %, $p < 0,05$), при этом данный показатель оставался в пределах нормативных границ. ПЗФ составлял 56,9±1,86 %; ФЧ – 10,3±0,38 у.е., КАФ - 3,1±0,2x10^9/л. В результате проведенного лечения наблюдалось улучшение функции суставов, снижение интенсивности болевого синдрома. Через 6 месяцев после начала терапии отмечалось снижение КАФ до 2,4±0,31x10^9/л и ФЧ до 8,5±0,47 у.е. ($p < 0,05$), что свидетельствовало об уменьшении воспалительных явлений в тканях пораженного сустава. Регистрируемое через 1 год увеличение переваривающей функции нейтрофилов до 63,3±4,0 % ($p < 0,05$) указывало на активацию ферментативной и окислительной активности иммунных клеток и дальнейшее развитие дегенеративно-дистрофических процессов в суставных тканях.

Полученные данные свидетельствуют о возможности использования показателей, характеризующих фагоцитарную активность нейтрофилов периферической

крови, для оценки эффективности консервативной терапии у пациентов с ОА I – II стадии.

РЕФОРМЫ ЗДРАВООХРАНЕНИЯ. РЕЗУЛЬТАТЫ СОЦИОЛОГИЧЕСКОГО ОПРОСА МЕТОДОМ АНКЕТИРОВАНИЯ ВРАЧЕЙ

Сазонова Н.В., Митин М.М.

ФГУ «Российский научный центр «Восстановительная травматология и ортопедия» им. акад. Г.А. Илизарова Росмедтехнологий», г. Курган, Россия

Проводимые в последние годы реформы в системе здравоохранения Российской Федерации неоднозначно воспринимаются как населением страны, так и медицинской общественностью.

Нами проведено социологическое исследование методом анкетирования 106 врачей, работающих в клинических подразделениях с целью определения оценки своей профессиональной деятельности и на фоне проводимых в стране реформ. Анкета состояла из десяти вопросов. Кроме паспортных данных (пол, возраст) в анкету были включены вопросы об удовлетворенности своей работой и её эффективностью, соблюдении прав пациента в ЛПУ, о направлении развития здравоохранения и др. Средний возраст респондентов составил 41±10 лет, стаж работы в Центре - 15±10 лет. Большинство опрошенных (78,2 %) считают, что работа и должность совпадают с их профессиональными амбициями. Полностью удовлетворены своей работой - 52,7 %, частично - 45,5 %, неудовлетворены лишь 1,8 %

респондентов, при этом эффективность своей деятельности оценено ими в 78,2 % как «хорошо» и «отлично». Из числа причин, ведущих к снижению качества оказания медицинской помощи пациентам 20 % врачей отметили заполнение большого количества документации, 12,7 % - установленные медико – экономические стандарты (МЭСы), 12,7 % - недостаток современной аппаратуры и инструментария, 9,1 % - неграмотность и недисциплинированность пациентов.

Современные организаторы здравоохранения, по мнению опрошенных, должны обладать такими качествами как умение взять на себя ответственность, а также владеть правовой грамотностью и быть справедливыми, эмоционально уравновешенными, инициативными, решительными и тактичными. Современный этап развития отечественного здравоохранения 40 % респондентов определили «разрушительным», 32,7 %, - стабильным, 7,3 % - прогрессивно развивающимся. При опросе основными причинами, определяющими «разрушение» современного отечественного здравоохранения названы: дефицит кадров и их «старение», развал сельской медицины, ЦРБ и ФАПов; недостаточный уровень диспансерного наблюдения населения; плохая оснащенность медицинским оборудованием и обеспеченность лекарственными препаратами; переход на МЭСы с утратой индивидуального подхода к пациенту; поздние обращения пациентов из-за их финансовых проблем; отсутствие законодательно обоснованного

ценообразования на медицинские услуги; потеря позиций и достижений отечественной медицины и фармацевтической промышленности, ориентирование на иностранные методики, технологии и стандарты; «западный» уклон в развитии здравоохранения, бюрократизм и коррупция чиновников; некомпетентность и разрастание чиновничьего аппарата.

Права пациентов в ЛПУ соблюдаются «полностью» и «практически всегда» - считают 89,5 % респондентов, «частично» - 12,7 % и «редко» – 1,8 %.

Таким образом, результаты проведенного социологического опроса свидетельствуют, что удовлетворенность от своей работы врачи напрямую связывают с реформированием системы здравоохранения, направленную на улучшение материально-технической базы, повышение качества диагностики и лечения больных, расширение уровня научных исследований, что в итоге должно привести к улучшению качества жизни и здоровья населения.

ПУТИ СОВЕРШЕНСТВОВАНИЯ СПЕЦИАЛИЗИРОВАННОЙ ОРТОПЕДИЧЕСКОЙ ПОМОЩИ БОЛЬНЫМ С ОСТЕОАРТРОЗАМИ В КУРГАНСКОЙ ОБЛАСТИ

Сазонова Н.В., Попова Л.А.

ФГУ «Российский научный центр «Восстановительная травматология и ортопедия» им. акад. Г.А. Илизарова Росмедтехнологий», г. Курган, Россия

Введение. Анатомо–функциональная несостоятельность суставов, обусловленна обменно–дистрофическими болезнями, дисплазиями и травмами, занимает одно из ведущих мест всей ортопедической патологии. По данным официальной статистики, в 2008 году в Российской Федерации первичная заболеваемость артрозами составила 576,6 случаев на 100000 взрослого населения, а общая заболеваемость (распространенность) в 3-3,5 раза выше. Доля инвалидов по причине болезни суставов выросла, по данным различных исследований, за последние годы от 18-20 % до 30–35 % в общей структуре инвалидов. В этой связи возникает проблема организации и совершенствования специализированной ортопедической помощи больным с заболеваниями суставов нижних конечностей. Одним из направлений совершенствования специализированной помощи больным с остеоартрозами (ОА) является выявление ранних стадий и своевременная высокотехнологичная помощь нуждающимся в ней.

Материал и методы исследования представлены результатами сплошного наблюдения выездными

бригадами 890 пациентов на общих приемах различных специалистов в муниципальных поликлиниках за 1 день, комплексного клинико–рентгенологического обследования, обратившихся в поликлинику 13145 больных и 5866 пациентов, пролеченных в специализированных отделениях Центра за период 2007 – 2009 годы.

Результаты и обсуждение. Учитывая низкую укомплектованность ЛПУ области травматологами-ортопедами, мы провели обследование путем сплошного наблюдения (по типу однодневного «среза») силами выездных бригад (специалистов РНЦ «ВТО») в одну из участковых больниц области, обслуживающую 6 000 взрослых жителей; ЦРБ одного из районов, обслуживающую 17 700 взрослых жителей и одну из поликлиник областного центра, обслуживающую 25 600 взрослых жителей.

В структуре больных, изученных на приемах терапевтов и хирургов, проводившихся с участием специалистов РНЦ «ВТО, пациенты с жалобами на боли в суставах составили 41,3 % к числу всех, принятых за день в трех, упомянутых выше, лечебных учреждениях. Ведущее место среди всех остеоартрозов занимают (и у мужчин, и у женщин) гонартрозы (44,8 %), с которыми больные чаще обращаются к врачу, но, к сожалению, не в начальной, а во II и III стадиях болезни (57,6 %, 13,1 % соответственно), когда требуется длительное, чаще стационарное комплексное лечение.

В поликлинику Центра за 2007–2009 годы обратилось 31415 пациентов с заболеваниями суставов (48,3 % от общего количества пациентов). Наибольшее количество составили гонартрозы – 30,7 %. и коксартрозы – 9,1 %, сочетание кокс- и гонартрозов отмечено у 2,1 %. Из 3971 больных с заболеваниями суставов, обратившихся в период проведения акции «Движение в радость» в течение 1 месяца 960 (24,2 %) пациентам оказана высокотехнологичная медицинская помощь (эндопротезирование тазобедренного и коленного суставов) в специализированных отделениях Центра.

Таким образом, совершенствование специализированной ортопедо–травматологической помощи больным с ОА включает: выявление ранних стадий ОА выездными бригадами (специалистами РНЦ «ВТО»), организацию взаимодействия ЛПУ общего профиля и специализированной поликлиники Центра, проведение различных лечебно–профилактических мероприятий (осмотры), для отбора пациентов на высокотехнологичную медицинскую помощь и систематическое изучение потребности больных в данной медицинской помощи.

Своевременно организованная медицинская помощь пациентам с ОА позволит уменьшить накопленную заболеваемость ОА с поздними стадиями, что, в свою очередь, приведет, на наш взгляд, к снижению инвалидности, повышению качества жизни и сохранению, в определенной мере, активного долголетия.

АДАПТИВНЫЕ МЕХАНИЗМЫ СИСТЕМЫ ОРГАНИЗАЦИИ ДВИЖЕНИЯ В УСЛОВИЯХ ЧРЕСКОСТНОГО ДИСТРАКЦИОННОГО ОСТЕОСИНТЕЗА

Сайфутдинов М.С., Сизова Т.В.

ФГУ «Российский научный центр «Восстановительная травматология и ортопедия» им. акад. Г.А. Илизарова Росмедтехнологий», г. Курган, Россия

Представления об адаптивном характере изменений, наблюдаемых при удлинении конечностей, возникли и развивались естественным путём в процессе исследований состояния организма ортопедических больных в условиях дистракционного остеосинтеза. Базой для них послужило сопоставление результатов изучения реакции кровообращения, эндокринной системы и компонентов крови на оперативное вмешательство и форсированное растяжение тканей с высоким темпом с теоретическими представлениями Г. Селье и его последователей. Естественно, что при высоких темпах удлинения травмирующее влияние вмешательства выходило на первый план, и вышеперечисленные системы организма реагировали на лечение как на травму. И адаптивная реакция организма была реакцией на травму, без глубинных перестроек работы систем регулирования двигательной активности и, в частности, функционирования моторных программ, обеспечивающих реализацию двигательных навыков с участием поражённой конечности.

Изначально искажённая моторная программа, обеспечивающая функционирование поражённой конечности, до оперативного лечения была компромиссом между анатомо-биомеханическими условиями ортопедической патологии плюс морфофункциональной недостаточностью мышц и необходимостью совершать целенаправленные, результативные действия. Такая моторная программа содержала патологическую и компенсаторную составляющие. Результатом её активности был неэффективный, требующий повышенных энерготрат и дополнительных приспособлений, моторный навык.

В результате оперативной коррекции длины конечности возникало несоответствие связанных с ней изначально искажённых моторных программ новым анатомо-биомеханическим характеристикам, которое усугублялось значительной недостаточностью функции мышц в результате её удлинения с высоким темпом. Данный феномен наиболее выражен и изучен для нижних конечностей. Одной из существенных причин развития вторичных деформаций костей после удлинения является высокий уровень структурно-функциональной недостаточности мышц. Исследования, проведённые в нашей лаборатории под руководством профессора А.П. Шеина, показали, что её патогенное влияние реализовывалось через активацию исходно-искажённой моторной программы, компенсаторная составляющая которой при этом также становилась патологической. При этом комплекс факторов, действующих на нервную

систему в процессе удлинения конечности, приводит к временной дезинтеграции изначально искажённых моторных программ. Была выявлена важная роль, которую играет изменение баланса специфической и неспецифической соматосенсорной афферентации из области действия длительного дозированного растяжения тканей. Изменённая афферентация становится пусковым механизмом тонического защитного рефлекса, смысл которого заключается в мощном тормозном влиянии на быстрые мотонейроны, при одновременной тонической активации части медленных. В результате спинальные моторные центры, обеспечивающие регулирование активации мышц удлиняемого сегмента, лишены возможности инициировать их мощное сокращение. Торможение носит охранительный характер и является важным механизмом дезинтеграции исходно искажённой моторной программы, создавая возможность для формирования нового двигательного навыка, адекватного изменившимся анатомо-биомеханическим условиям его реализации. Эту задачу призвана решать ЛФК.

Изменения характера афферентации отражаются в реакции параметров вызванной биоэлектрической активности соматосенсорной коры головного мозга, а центральное торможение проявляется в снижении амплитуды и трансформации ЭМГ паттернов мышц удлиняемого сегмента. Уровень сенсорного баланса меняется в процессе удлинения, что отражается на интенсивности центрального торможения, которое в ряде случаев может стать чрезмерным. Это совпадает с

лавинообразным нарастанием реактивных изменений в периферической части двигательных единиц и сенсорных волокнах периферических нервов, соответствует фазе истощения механизмов адаптации и требует коррекции процесса удлинения.

По мере восстановления сенсорного баланса в период после снятия дистракционного аппарата исходно искажённая моторная программа имеет тенденцию к спонтанному восстановлению. Этот процесс конкурирует с формированием нового, адекватного двигательного навыка, поэтому является существенным препятствием для нормализации двигательной активности пациентов в восстановительном периоде и потенциальным источником различных осложнений, о чём говорилось выше.

Решение этой проблемы требует разработки комплексных реабилитационных программ с использованием современных технологий. При этом предпочтение должно отдаваться методам, использующим дополнительную стимуляцию специфической соматосенсорной афферентации (миоэлектростимуляция и механотерапия), а так же собственную активность пациента (идеомоторные упражнения и биологическая обратная связь).

УЛЬТРАЗВУКОВАЯ ДИАГНОСТИКА СОСТОЯНИЯ ЛУЧЕВОГО НЕРВА ПРИ ЛЕЧЕНИИ ПЕРЕЛОМОВ ПЛЕЧЕВОЙ КОСТИ МЕТОДОМ НАКОСТНОГО ОСТЕОСИНТЕЗА

Салтыкова В.Г. [1,2], Шток А.К.[3]

[1]ФГУ «Центральный институт травматологии и ортопедии им. Н.Н. Приорова Росмедтехнологий»,

[2]ГОУ ДПО «Российская медицинская академия последипломного образования Росздрава»,

[3]ГУ «Научно-исследовательский институт нейрохирургии им. академика Н.Н. Бурденко Российской академии медицинских наук», г. Москва, Россия

Введение. Переломы плечевой кости составляют примерно 7 % всех переломов. Причиной переломов диафиза плечевой кости является прямая травма или падение на руку. Лечение переломов диафиза плечевой кости в большинстве случаев оперативное, с использованием пластин с угловой стабильностью или - при отсутствии осколков - интрамедуллярных штифтов. Иногда после оперативного лечения при переломах диафиза плечевой кости сопутствующей патологией оказывается повреждение лучевого нерва. Это объясняется тесным анатомическим расположением нерва с диафизом плечевой кости, травматическим повреждением нервного ствола костными отломками, либо реакцией нерва на оперативное вмешательство.

Целью работы явилась оценка возможности ультразвукового исследования в диагностике состояния

лучевого нерва на уровне плеча после лечения перелома плечевой кости методом накостного остеосинтеза.

Материал и методы исследования. В период с сентября 2007 по март 2010 г. проведено исследование 78 человек, из них было сформировано две группы. В первую (контрольную) группу вошли 30 здоровых пациентов (женщин – 15, мужчин – 15) с отсутствием жалоб, клинических проявлений заболевания лучевого нерва и без неврологической симптоматики в возрасте 20–40 лет. Во вторую группу вошло 48 больных (женщин – 31, мужчин – 17) с переломом диафиза плечевой кости в средней и нижней трети, через 20-180 дней после накостного металоостеосинтеза, с наличием клинической и неврологической картины патологии лучевого нерва. Возраст больных – 16-55 лет. Всем пациетам обеих групп проводилось ультразвуковое исследование (УЗД) на аппарате HDI-5000 (Philips) широкополосным линейным датчиком с частотами сканирования 5–12 МГц, в режиме серошкальной визуализации и цветового (ЦДК) картирования. Исследование выполняли в поперечной и продольной проекциях. Для определения эхогенности нерва проводилось сопоставление его с тканью неизмененных сухожилий, эхогенность которых условно приняли за среднюю. Результаты УЗД были верифицированы с помощью инструментальных методов исследования и динамического наблюдения. Больным второй группы проводилась рентгенография плечевой кости и электронейромиография.

Результаты. В первой (контрольной) группе при УЗД лучевого нерва в поперечной проекции эхоструктура в 100,0 % - однородная, мелкозернистая; эхогенность – в 100,0 % - незначительно понижена; форма на уровне средней трети плеча в 70 % - эллипсовидная, в 30 % - округлая, контуры в 100 % ровные четкие. Различий в площади поперечного сечения лучевого нерва на уровне средней и нижней трети плеча правой и левой руки выявлено не было. При исследовании в режиме ЦДК и ЭК у пациентов первой группы в ткани нерва кровоток не регистрировался. У больных второй группы при исследовании лучевого нерва в верхней и средней трети плеча были выявлены различные изменения: краевые повреждения – 6,3 %, компрессия винтами – 33,3 %, фиброзно-рубцовое изменение мышечной ткани и фиброз периневрия – в 23 %, локальная демиелинизация – 16,6 %, посттракционная реакция с утолщением нерва без нарушения внутренней архитектоники – 20,8 %. У 37,5 % больных в ткани измененного лучевого нерва в режиме ЦДК выявлялось усиление кровотока.

Выводы. Ультразвуковое исследование может являться информативным методом диагностики состояния лучевого нерва при его патологических изменениях и может назначаться больным с переломом плечевой кости после накостного остеосинтеза в ранние сроки для выявления состояния нервного ствола и выбора адекватной тактики ведения больного.

ТРАНСФУЗИОЛОГИЧЕКОЕ ОБЕСПЕЧЕНИЕ ОПЕРАЦИЙ ПО КОРРЕКЦИИ ДЕФОРМАЦИЙ ПОЗВОНОЧНИКА В ДЕТСКОЙ ОРТОПЕДИЧЕСКОЙ ПРАКТИКЕ

Саура Н.В., Поспелова Т.И., Лебедева М.Н.

ФГУ «НИИ травматологии и ортопедии Росмедтехнологий», г. Новосибирск, Россия

Операции по коррекции деформации позвоночника являются наиболее травматичными в ортопедии и сопровождаются значительной кровопотерей. В связи с резким снижением числа доноров в России и возникновением дефицита донорской крови, проведение таких операций требует четкой организации их трансфузиологического обеспечения. Кроме того, риск иммунологических и инфекционных осложнений привел к пересмотру показаний для назначения гемокомпонентов и развитию методов, альтернативных переливанию донорской крови. К таким методам относится аутодонорство, в частности, предоперационное резервирование крови и острая нормоволемическая гемодилюция (ОНГ). Ранее в литературе указывалось, что предоперационное резервирование крови является экономически затратным методом. Учитывая современные требования, предъявляемые к качеству и безопасности гемокомпонентов, этот метод с современных позиций можно отнести к наиболее безопасным для пациента и экономически выгодным.

Цель. На основании анализа кровопотери и использования аутогемокомпонентов определить

оптимальные программы резервирования собственной крови пациента при разных типах операций по коррекции деформации позвоночника.

Материалы и методы. В исследование вошли пациенты от 9 до 20 лет (средний возраст 15,0±3,6 лет). Пациенты имели сколиотические или кифотические деформации позвоночника разной этиологии, в 98 % случаев - с прогрессирующим течением. Пациенты разделены на две группы: основная группа – 102 пациента, которым проводилась заготовка аутологичной крови путем комбинирования разных методов (сочетание ОНГ и предоперационного забора аутокрови - ПЗА); группа сравнения – 45 пациентов, которым резервирование аутокрови не проводилось или использовалась только одна методика (ОНГ). Средняя величина деформации составила 71,7±23,0° по Cobb, причем 33,3 % пациентов группы сравнения и 48 % основной группы имели грубую форму деформации (более 70º); ригидная деформация была у 26,6 % пациентов группы сравнения и 54 % - основной группы соответственно.

Результаты и выводы. Коррекция деформации была выполнена разными видами оперативных вмешательств (в зависимости от характеристики деформации), которые объединили в две группы – одноэтапных и двухэтапных оперативных вмешательств. Анализ периоперационной кровопотери показал, что основная кровопотеря при ортопедических операциях по коррекции деформации происходит во время операции (интраоперационная),

которая сопоставима при одноэтапных и двухэтапных оперативных вмешательствах и связана с основным этапом коррекции – спондилодезом. Послеоперационная кровопотеря была гораздо меньше интраоперационной, причем при двухэтапных операциях ее величина определялась достоверно больше, чем при одноэтапных ($p<0,05$), что обусловлено объемом и техникой оперативного пособия. Учитывая меньший объем общей кровопотери (за счет меньшей потери крови по дренажам в послеоперационном периоде) при одноэтапных хирургических вмешательствах по коррекции деформации позвоночника оптимальным по срокам реализации и эффективности является резервирование аутологичной крови в объеме 20 % ОЦК по программе 1ПЗА + ОНГ с минимальным сроком реализации 3 дня, а при двухэтапных операциях – резервирование 30 % ОЦК по программе 2 ПЗА + ОНГ.

При сравнении исследуемых группы по использованию компонентов донорской крови показано, что общая доля реципиентов аллогенных гемокомпонентов в группе сравнения в 2,5 раза больше, чем в основной; во время операции – доля реципиентов компонентов донорской крови в 5,8 раз больше в группе сравнения.

Т.о., методы трансфузиологического обеспечения операций по коррекции деформации позвоночника с применением аутокрови эффективны и позволяют значительно снизить использование донорской крови. Выбор программы и объема резервируемой крови требует

тщательного планирования и анализа объема предполагаемой кровопотери в зависимости от типа хирургического вмешательства.

ХАРАКТЕРИСТИКА МОРФОФУНКЦИОНАЛЬНОГО СОСТОЯНИЯ СЕНСОРНЫХ НЕЙРОЦИТОВ, ПРИНИМАЮЩИХ УЧАСТИЕ В ИННЕРВАЦИИ ГОЛЕНИ, ПРИ ФОРМИРОВАНИИ КОСТНОГО ДИСТРАКЦИОННОГО РЕГЕНЕРАТА С ПРИМЕНЕНИЕМ АППАРАТА ИЛИЗАРОВА И ИНТРАМЕДУЛЛЯРНЫХ СПИЦ

Сафонова Г.Д.

ФГУ «Российский научный центр «Восстановительная травматология и ортопедия» им. акад. Г.А. Илизарова Росмедтехнологий», г. Курган, Россия

В настоящее время в «РНЦ «ВТО» им. акад. Г.А. Илизарова» получен обширный экспериментальный и клинический материал, позволяющий оценить эффективность применения различных методов формирования костного дистракционного регенерата. Однако роль нервных структур, принимающих участие в регуляции движений, в частности, сенсорного звена двигательного анализатора при удлинении конечности освещена недостаточно.

Цель исследования. Оценить выраженность изменений морфофункционального состояния нейроцитов различных популяций спинномозговых ганглиев L_7 после удлинения голени собак аппаратом Илизарова с темпом 1

мм в сутки в сочетании с интрамедуллярным введением противоизогнутых спиц.

Нейрогистологические и количественные исследования выполнены на продольных парафиновых срезах ипсилатеральных спинномозговых ганглиев L_7 6-ти взрослых беспородных собак. Аппаратом Илизарова в комплексе с интрамедуллярным введением противоизогнутых спиц производили удлинение правой голени на 14-18 % от исходной длины с темпом 1 мм за 4 приема в течение 28 суток (Д.А. Попков, С.А. Ерофеев). Животных выводили из опыта в сроки эксперимента 48 суток (период фиксации) и 93 суток (после снятия аппарата). Для сравнения использованы аналогичные ганглии 3 интактных животных. Производили подсчет количества нейронов в 6–ти группах: популяциях крупных, средних и малых клеток, имеющих в плоскости среза ядрышко, подразделяя их на нормохромные и с периферическим хроматолизом, учитывая особенности расположения ядерно-ядрышкового аппарата. Вычисляли процент каждого из выделенных типов изменений нейронов от общего количества клеток в обозначенных группах. Статистическую обработку материала осуществляли в программе Microsoft Excel.

Установлено, что после удлинения конечности животных аппаратом Илизарова с темпом 1 мм в сутки и с применением интрамедуллярных спиц в спинномозговых ганглиях L_7 присутствуют нейроциты, состояние которых значительно отличается от такового в аналогичных ганглиях интактных животных. Во всех популяциях

характерно уменьшение количества клеток с характеристиками, соответствующими норме (покою), т.е. с равномерным распределением вещества Ниссля и с центральным расположением ядерно-ядрышкового аппарата. Одновременно увеличивается количество клеток с различными структурными изменениями – от умеренных функциональных до выраженных обратимых, преимущественно в виде сочетания периферического хроматолиза и дислокации или эктопии ядрышка.

В популяции крупных нейроцитов, отвечающих за восприятие проприоцептивной информации, у интактных животных количество клеток с нормальной структурой составило 36,43 %, у экспериментальных после выполнения удлинения голени и через 15 суток фиксации их количество снижено до 12,54 %, а через 1 месяц после снятия аппарата – до 11,23 %.

В популяции малых нейроцитов, отвечающих за восприятие ноцицептивной информации, в ганглиях интактных животных количество клеток, соответствующих норме, составило 41,56 %. В ганглиях экспериментальных животных их количество уменьшено до 18,15 % - в периоде фиксации, до 13,84 % - после снятия аппарата.

Таким образом, выявленные морфофункциональные изменения сенсорных нейроцитов в данном эксперименте являются адекватным отражением процессов формирования костного регенерата и адаптации в удлиненном сегменте конечности, изменения двигательного режима.

ОСОБЕННОСТИ ФОРМИРОВАНИЯ ЗОНЫ ПОВРЕЖДЕНИЯ В ЗАВИСИМОСТИ ОТ ЛОКАЛИЗАЦИИ И ВЕЛИЧИНЫ ПОПЕРЕЧНОГО РАССЕЧЕНИЯ СПИННОГО МОЗГА В УСЛОВИЯХ БЕЗ ОГРАНИЧЕНИЯ ПОДВИЖНОСТИ ПОЗВОНОЧНИКА И ПРИ ФИКСАЦИИ АППАРАТОМ ИЛИЗАРОВА

Сафонова Г.Д., Коваленко П.И., Муштаева Ю.А.

ФГУ «Российский научный центр «Восстановительная травматология и ортопедия» им. акад. Г.А. Илизарова Росмедтехнологий», г. Курган, Россия

Сочетанные повреждения позвоночника и спинного мозга являются предметом изучения на протяжении длительного периода времени, однако достигнутые результаты как в клинике, так и в эксперименте не позволяют поставить точку в этом сложном и многогранном вопросе. В РНЦ «ВТО» им. акад. Г.А. Илизарова к.м.н. А.М. Мархашовым и его учениками в период 1981-2000 гг. выполнены уникальные экспериментальные исследования с использованием разработанных ими спице-стержневых устройств для внешней фиксации позвоночника (различные модификации аппарата Илизарова), позволившие получить положительные результаты.

Частичная ляминэктомия и повреждение спинного мозга выполнены у 58 взрослых беспородных собак: в нижне-грудном ($Th_{VIII-XII}$, n=12) и поясничном отделах позвоночника (L_{II-V}, n=46); производили поперечное рассечение латерального канатика (краевое, n=26) или до

центрального канала спинного мозга (половинное, n=32). Ограничение подвижности поврежденного отдела позвоночника осуществляли аппаратом Илизарова (n=36), группа без фиксации позвоночника - 22 животных. Наблюдения – от 1 сут. до 5 лет 11 мес. Проведены клинические, биомеханические, нейрогистологические, рентгено- и морфометрические исследования.

Установлено, что при одинаковой величине поперечного линейного повреждения спинного мозга менее выраженное влияние на степень ограничения двигательных функций задних конечностей животного и тазовые расстройства прослеживалось при локализации в нижне-грудном отделе позвоночника, наибольшее – в области пояснично-крестцового утолщения, расположенного у собак на уровне L_{IV}. Распространенность деструктивного процесса и степень заполнения диастаза соединительной тканью наиболее значительны при локализации повреждения в поясничном отделе в условиях без ограничения подвижности позвоночника, что объясняется большей физиологической подвижностью данного отдела.

При расположении участка рассечения на уровне межпозвоночного отверстия формировался наиболее широкий диастаз с последующим его заполнением не только соединительной тканью, но и регенерирующими нервными волокнами рассеченных задних корешков, которые формируются центральными отростками псевдоуниполярных нейроцитов спинномозговых ганглиев и сохраняют хорошие потенции к регенерации.

Рассечение в средней трети сегмента спинного мозга приводило к меньшему расхождению краев диастаза, особенно в условиях ограничения подвижности поврежденного отдела позвоночника. При этом в зоне повреждения не прослеживалось значительного количества соединительной ткани, равно как и регенерирующих нервных волокон.

Краевое рассечение при фиксации позвоночника характеризовалось формированием диастаза, незначительно превышающего исходную величину повреждения. По периферии последнего и в поверхностных участках поврежденного латерального канатика формировалась зона деструкции нервной ткани. Процесс распада нервных волокон более распространен в каудальном направлении, что объясняется особенностями строения спинного мозга, расположением проводящих путей.

При половинном поперечном рассечении спинного мозга наиболее четко прослеживалась зависимость выраженности деструктивного процесса от степени ограничения подвижности поясничного отдела позвоночника. При этом в условиях наиболее значительного ограничения подвижности позвоночника, при фиксации аппаратом Илизарова за тела 2-4 позвонков, наблюдались минимальное расхождение краев рассеченного участка спинного мозга, уменьшение площади деструктированной нервной ткани. Восстановление утраченных функций в данных условиях максимально.

без существенной зависимости от ограничения подвижности последнего фиксирующим устройством

содержащая продукты распада нервных волокон и глиальные элементы. Деструкция рассеченных нервных волокон выражена в поверхностных участках поврежденного сегмента, преимущественно каудально от места повреждения.

имеет пролонгированный характер, в течение 2-3 мес.

Медиально участки полной деструкции сочетались с сохранными нервными волокнами, их пучками.

Данное обстоятельство способствует не только формированию исходно более широкого диастаза, но и вторичному повреждению спинного мозга вследствие его чрезмерного натяжения при кифотическом варианте изменения формы позвоночника. При этом наиболее крупные полости наблюдались в области серого вещества спинного мозга, что объясняется особенностями васкуляризации данного органа.

Различное расположение повреждения при рассматриваемых величинах в различных участках позвонка и сегмента спинного мозга оказывало влияние на качество заполнения диастаза.

Данный факт имеет существенное значение, поскольку известно, что в процессе эволюции нервные клетки утрачивают способность к регенерации. Рассматриваемые нейроны спинномозговых ганглиев, в отличие от нервных клеток спинного мозга, являются менее специализированными, сохраняют способность к регенерации своих отростков.

При поперечном рассечении спинного мозга более половины поперечника характерен наиболее выраженный деструктивный процесс как в условиях без ограничения подвижности позвоночника, так и при фиксации аппаратом Илизарова с формированием наиболее обширных полостей в участках, прилежащих к центральному каналу спинного мозга, что объясняется его повреждением и лизирующим влиянием спинномозговой жидкости.

РЕЦЕПТОРНЫЙ И ПРОВОДЯЩИЙ АППАРАТ МЫШЦ ГОЛЕНИ ИНТАКТНЫХ ВЗРОСЛЫХ БЕСПОРОДНЫХ СОБАК И ПРИ УДЛИНЕНИИ АППАРАТОМ ИЛИЗАРОВА С ТЕМПОМ 1 ММ В СУТКИ С ЧЕТЫРЕХКРАТНОЙ ДРОБНОСТЬЮ ДИСТРАКЦИИ

Сафонова Г.Д., Чикорина Н.К.

ФГУ «Российский научный центр «Восстановительная травматология и ортопедия» им. акад. Г.А. Илизарова Росмедтехнологий», г. Курган, Россия

Изучение реакции нервных структур при удлинении конечности является актуальным вопросом, поскольку дозированное растяжение является мощным фактором воздействия на рецепторный аппарат, расположенный в удлиняемом сегменте конечности.

Цель исследования. Выявить изменения в состоянии нервных структур, расположенных в скелетных мышцах голени, при удлинении конечности с темпом 1 мм в сутки и 4-кратной дробностью дистракции.

Исследование выполнено на материале, полученном при удлинении голени взрослых беспородных собак аппаратом Илизарова с темпом 1 мм в сутки (ручная четырехкратная подкрутка, n=27). Животные выведены из эксперимента в периодах дистракции, фиксации и после снятия аппарата (экспериментаторы А.А. Шрейнер, А.А. Еманов). Исследован также материал от 6 интактных животных. Объекты исследования: икроножная и большеберцовая мышцы, периферические нервы (n. peroneus, n. tibialis), двигательные единицы и концевые пластинки, нервно-мышечные веретена, свободные нервные окончания. Исследования выполнены на светооптическом (окрашивание продольных и поперечных срезов гематоксилином-эозином, по методам Массона и Ван-Гизона, импрегнация азотнокислым серебром), а также на ультраструктурном уровне.

В обозначенных скелетных мышцах интактных животных прослеживалось типичное для данных структур расположение и строение проводящего и рецепторного аппарата. Нервные волокна в составе изучаемых стволов периферических нервов располагались плотно и упорядоченно, наблюдались их умеренные функциональные изменения с превалированием осевых цилиндров, имеющих ровные контуры. В одном срезе можно было наблюдать несколько двигательных единиц, которые иннервировали 3-5 экстрафузальных мышечных волокон с формированием терминальных разветвлений, концевых пластинок. Ультраструктурные исследования нервно-мышечных соединений выявляли расположение

окончаний аксонов в равномерно выраженных промежутках между складками сарколеммы, выступающими в саркоплазму. Нервно-мышечные веретена, отражающие степень растяжения скелетной мышцы, на продольных срезах определялись по характерному расположению на более светлом фоне осевых цилиндров в виде формирования спиралей, а также по скоплению крупных светлых ядер.

Процесс дистракции, наряду с преобразованиями гистоструктуры мышц, вызывал реактивные изменения в обозначенных нервных структурах. В нервных волокнах стволов периферических нервов, их ветвях, формируемых нервных окончаниях прослеживались неравномерность контуров, участки истончения осевых цилиндров. Наблюдались претерминали аксонов, теряющие связь с мышечными волокнами, в которых прослеживалось разрушение структуры миелина, определялась сглаженность складок постсинаптической сарколеммы. В нервно-мышечных веретенах выявлялись изменения в виде разволокнения листков капсулы, признаки внутрикапсулярного отека. Описанные структурные преобразования обусловливали наблюдаемые в данный период эксперимента ограничения в использовании удлиняемой конечности, что приводило к изменению двигательного режима. Изменения в проводящем и рецепторном аппарате носили пролонгированный характер, прослеживались в той или иной степени в периодах фиксации и после снятия аппарата с конечности.

Таким образом, в процессе удлинения голени с «классическим» темпом наблюдаются определенные изменения в состоянии афферентных и эфферентных нервных структур, расположенных в скелетных мышцах, наиболее выраженные в периоде дистракции.

ЭНДОПРОТЕЗИРОВАНИЕ ТАЗОБЕДРЕННОГО СУСТАВА ПРИ НЕСРОСШИХСЯ ПЕРЕЛОМАХ И ЛОЖНЫХ СУСТАВАХ ШЕЙКИ БЕДРА

Сафронов А.А., Павловичев С.А., Филаретова Т.В., Сафронов Ал.А., Харитонов И.А.

ГОУ ВПО «Оренбургская государственная медицинская академия Росздрава»,
ММУЗ «Городская клиническая больница № 4», г. Оренбург, Россия

Лечение медиальных переломов шейки бедра является важной задачей травматологии. До настоящего времени нет единого мнения о тактике лечения этих переломов. Консервативное лечение приводит к несращению, остеосинтез шейки бедра различными конструкциями в 30-40 % случаях приводит к образованию ложных суставов шейки бедренной кости. Поэтому поиск способов лечения этих осложнений остается актуальным.

Мы провели анализ лечения больных с последствиями медиальных переломов шейки бедренной кости, находившихся на лечении в клинике травматологии ОрГМА с 2001 по 2010 год. Под наблюдением было 75 больных, в возрасте до 40 лет - 4, от 40 до 50 лет – 19, от 50 до 60 лет – 20, от 60 до 70 лет – 21, старше 70 лет – 11

пациентов. За медицинской помощью через 6 месяцев и более после травмы обратились 8, через 1,5 года – 58, через 3 года – 9 больных.

В анамнезе у 28 пациентов были попытки оперативного лечения этих переломов. Производился остеосинтез трехлопастным гвоздем, канюлированными винтами, пучком спиц. При этом, у 25 больных остеосинтез был предпринят в относительно молодом возрасте до - 60 лет. В остальных же наблюдениях пациентов либо лечили консервативно, либо были допущены ошибки в диагностике медиальных переломов шейки бедренной кости.

При обследовании пациентов, госпитализированных в клинику, отмечалась атрофия мышц, относительное укорочение пораженной конечности (в среднем на 2,7 см). Сопутствующая соматическая патология выявлена в 61,3 % наблюдений, в основном у пациентов старшей возрастной группы.

Всем больным выполнено оперативное пособие – эндопротезирование тазобедренного сустава. Использовались протезы ЭСИ, Biomet, Де Puy. У пациентов в возрасте до 60 лет предпочтение отдавалось бесцементному эндопротезированию, однако у 9 больных с выраженными проявлениями остеопороза выполнено цементное эндопротезирование. У лиц старше 60 лет чаще использовалась цементная фиксация эндопротеза.

Возрастные изменения кости, являющиеся показанием к цементному эндопротезированию, подтверждаются результатами изучения минерального

состава костной ткани. Так, в головках бедренных костей при ложных суставах шейки бедра, полученных при оперативных пособиях у лиц старше 60 лет, выявлено снижение содержания кальция по сравнению с нормой в 1,5 раза. Гистологические исследования головок бедренных костей обнаружили процессы реорганизации костной ткани и суставного хряща усугубляющего характера. В своей совокупности они свидетельствовали о значительной потере костной массы.

Оперативные пособия выполнялись под спинно-мозговой анестезией с использованием комплекса инфузионной и трансфузионной терапии. Во всех случаях проводилась профилактика тромбоэмболических осложнений, антибактериальная терапия.

В 91,2 % случаев отмечены благоприятные результаты эндопротезирования тазобедренного сустава при несросшихся переломах и ложных суставах шейки бедра, что позволяет рекомендовать применение указанной методики в травматологической практике

ИЗМЕНЕНИЕ ПОКАЗАТЕЛЕЙ СВЕРТЫВАЮЩЕЙ СИСТЕМЫ КРОВИ ПРИ УДЛИНЕНИИ ГОЛЕНИ МЕТОДОМ ДИСТРАКЦИОННОГО ЭПИФИЗЕОЛИЗА НА ДВУХ УРОВНЯХ (ЭКСПЕРИМЕНТАЛЬНОЕ ИССЛЕДОВАНИЕ)

Сбродова Л.И., Аранович А.М.

ФГУ «Российский научный центр «Восстановительная травматология и ортопедия» им. акад. Г.А. Илизарова Росмедтехнологий», г. Курган, Россия

Введение. Удлинение укороченной нижней конечности у детей и подростков - одна из наиболее актуальных проблем ортопедии. При применении методик с целью удлинения конечностей не потерял своей актуальности метод дистракционного эпифизеолиза, предложенный в 1965 году Г.А. Илизаровым при лечении детей с определенной ортопедической патологией.

Цель - исследование динамики показателей свертывающей системы крови при удлинении голени методом дистракционного эпифизеолиза на двух уровнях.

Материалы и методы. Эксперименты проведены на 11 беспородных щенках в возрасте от 6 до 7 месяцев (хирурги - док. мед. наук, профессор А.М. Аранович и канд. мед. наук В.И. Грачева). Дистракцию начинали на 3-й день после операции по 0,6-0,8 мм в сутки (за 2 приема) и продолжали в течение 24 - 36 дней до удлинения конечности на 20 мм. Период фиксации составлял 26-31 день, после чего аппарат снимали. Всем животным до и после операции, перед началом и через каждые 7 дней дистракции, а также через каждые 15 дней фиксации и

один раз в месяц после снятия аппарата производилась рентгенография голени и коагулологическое исследование. Контролем служили дооперационные значения. Статистическая обработка проводилась по Стьюденту.

Результаты исследования. Исходные показатели свертывающей системы крови щенков находились в пределах нормы. С 1 - 3 суток после начала дистракции в системе гемостаза отмечалась гиперкоагуляция и угнетение фибринолиза. Сокращалось время образования сгустка крови на 21 % ($p<0,05$), протромбина - на 22 % ($p<0,05$), тромбина - на 28 % ($p<0,05$) и рекальцификации плазмы - на 19 % ($p<0,05$). Повышалась толерантность плазмы к гепарину на 40 % ($p<0,05$) и утилизация протромбина составляла 30 % ($p<0,05$). Угнетались показатели противосвертывающей системы крови - свободный гепарин ($p<0,05$) и фибринолиз сокращались более чем в 2 раза ($p<0,01$). При увеличении содержания фибриногена на 79 % ($p<0,01$), этаноловая проба была резко выраженная (4+), тромботест достигал III–IV степени, что указывало на присутствие продуктов деградации фибрина. Через 14 суток дистракции сокращение времени свертывания крови составляло 13 %, более увеличивалась тромбопластиновая активность ($p<0,05$), тромботест равнялся Y степени и восстанавливались уровни тромбина, фибриногена и фибринолиз. Через 21 сутки в системе гемокоагуляции происходила активизация фибринолиза на 6 % ($p<0,05$), этаноловый тест указывал 1-2+. К 30–м суткам удлинения

гиперкоагуляция сохранялась. Наименьшего значения в 32 % ($p<0,05$) - достигали уровень гепарина и время свертывания крови. Показатели II и III фаз системы гемостаза стабилизировались по отношению к исходным числам. К 40 – 47 суткам фиксации свертывающий потенциал крови восстанавливался. Через 60 суток фиксации в системе гемостаза соблюдался синергизм всех её факторов. Возвращение к норме антитромбиновой активности сопровождалось уменьшением выделения тканевого тромбопластического фактора и увеличением освобождения антикоагулянтов – гепарина в крови выше исходных величин. Уровень фибриногена увеличивался в 2 раза ($p<0,01$) и тормозился фибринолиз на 5,5 % ($p<0,05$). После снятия аппарата на 75 сутки опыта многие из изучаемых тестов свертывающей системы крови нормализуются, за исключением увеличенного количества фибриногена.

Таким образом, при удлинении голени методом дистракционного эпифизеолиза обеих ростковых зон показатели свертывающей системы крови нормализуются к 40 – 47 дню фиксации, что говорит о малой травматичности метода.

МИНЕРАЛЬНАЯ ПЛОТНОСТЬ И ГОРМОНАЛЬНЫЙ ФОН ПРИ УДЛИНЕНИИ ПЛЕЧА МЕТОДОМ ИЛИЗАРОВА

Свешников А.А.

ФГУ «Российский научный центр «Восстановительная травматология и ортопедия» им. акад. Г.А. Илизарова Росмедтехнологий», г. Курган, Россия

Костеобразование при удлинении конечностей включает два параллельных процесса - формирование органического матрикса и насыщение его минералами. Они связаны, прежде всего, с активностью обменных процессов, которые количественно наиболее эффективно изучаются методами радионуклидной диагностики.

Мы проанализировали динамику активности костеобразования у 25 больных в возрасте 20-35 лет при удлинении плеча. Этиология укорочения была врожденной у 15 больных, у 10 - была следствием гематогенного остеомиелита. Характерно, что при укорочении плеча после остеомиелита отмечалась более выраженная атрофия сегмента и остеопения в конечности. Минеральная плотность костей (МПК) была снижена на 14 %, а уровень обменных процессов (по данным с ^{99т}Тс-пирофосфатом) - на 30-40 % от величины на здоровой конечности. При врожденном укорочении плеча накопление Тс-пирофосфата снижено на 20 %, МПК уменьшена только на 9 %.

В динамике формирования дистракционного регенерата отмечалась зональность строения: в срединной зоне просветления во время дистракции количество

минеральных веществ составляло 7,3-9,8 %, а в периферических, где интенсивно накапливались минералы, МПК возрастала еженедельно на 6,5 %. Абсолютное количество минералов в регенерате после удлинения плеча на 10 % составило 0,150 г/см^2, на 20 % - 0,200 г/см^2, на 30 % - 0,230 г/см^2, на 40 % - 0,300 г/см^2. Повышенное накопление радиофармпрепарата (РФП) отмечено во время дистракции по всей длине регенерата: 165±7,8 % - в периферических участках и 570±20,4 % в срединной зоне просветления.

Во время периода фиксации высота зоны просветления постепенно уменьшалась, а МПК увеличивалась: 14 дней фиксации - 0,490 г/см^2, 60 дней - 0,530 г/см^2. За это же время накопление РФП снизилось в 3 раза по сравнению с периодом дистракции, что указывало на достаточную степень зрелости регенерата. Через 6 месяцев после снятия аппарата МПК - 1,310±0,010 г/см^2, что соответствовало величине в интактной конечности.

Интересно, что при высокодробной автоматической дистракции наблюдалась более быстрая минерализация регенерата: за первый месяц величина МПК больше на 4-6 % по сравнению с классическим ритмом дистракции по Илизарову, за второй месяц - на 10 %, за третий месяц - на 15-18 %.

Регуляция процесса регенерации кости осуществлялась посредством изменения концентрации гормонов. До операции у больных с последствиями остеомиелита концентрация паратирина (ПТГ) была в

2,5 раза выше нормы, что приводило к остеопении. В процессе дистракции концентрация паратиреоидного гормона (ПТГ) увеличивалась в 6 раз, что обусловливало существенное снижение МПК в костных фрагментах. В период фиксации концентрация гормонов постепенно снижалась, а МПК восстанавливалась.

Концентрация кальцитонина (КТ) и соматотропина (СТГ) непрерывно нарастала в процессе дистракции и в течение первых двух месяцев фиксации. Увеличение их содержания в крови в 3 раза отражало интенсивность формирования органического матрикса и его минерализацию. Содержание циклического аденозинмонофосфата (цАМФ) и циклического гуанинмонофосфа (цГМФ) - предшественников внутриклеточных гормонов - также увеличивалось в процессе дистракции в 2,5 раза.

Характерной особенностью автоматического удлинения плеча являлась более низкая концентрация ПТГ (увеличение только в 5,5 раза) по сравнению с классическим ритмом дистракции; раннее и менее значительное (на 15 %) повышение концентрации СТГ и КТ. Концентрация цАМФ была ниже на 10 %, а цГМФ - на 25 %. Это свидетельствовало о меньшей травматичности автоматического удлинения конечности и большей способности тканей к регенерации.

Таким образом, радионуклидные методы исследования позволяют контролировать активность регенерации кости при удлинении плеча и дают

объективную количественную оценку состояния обменных процессов в кости.

СРЕДСТВА И СПОСОБЫ СТАБИЛИЗАЦИИ ПРИ СПОНДИЛОЛИЗНОМ СПОНДИЛОЛИСТЕЗЕ НИЖНИХ ПОЯСНИЧНЫХ ПОЗВОНКОВ

Сергеев К.С., Туляков С.С., Паськов Р.В.

ГОУ ВПО «Тюменская государственная медицинская академия Росздрава», г. Тюмень,

ГЛПУ Тобольская клиническая больница №2, ГЛПУ ТО ОБ №3, г. Тобольск, Россия

Клинический материал включает обследование и лечение 92 больных с спондилолизным спондилолистезом L_{III}, L_{IV}, L_V позвонков в различных клиниках г. Тюмени и Тобольска. У 81 пациента хирургической стабилизации подвергали спондилолизные антеспондилолистезы 1-2 ст., 10 больных оперировались по поводу смещения позвонка 3-4 ст., один пациент оперировался по поводу спондилоптоза. Всем больным проводилось комплексное обследование (традиционная и функциональная рентгенография, КТ, МРТ).

У 44 больных применялись двухэтапные методы хирургического лечения, у 48 -одноэтапные вмешательства в виде переднего спондилодеза аутокостными трансплантами и пористым никелидом титана. При этом пациентам с 1-2 степенью спондилолистеза и с нестабильной формой этапы коррекции и стабилизации проводились в объеме одной операции. Небольшое количество пациентов (5 больных)

оперировалось в несколько этапов, перерыв между операциями составил 7-10 дней. Первый этап включал проведение транспедикулярной фиксации. В качестве фиксатора применяли: «Медбиотех» (Белоруссия), «Expedium» (США), «КС» (Россия). Транспедикулярная фиксация предусматривала не только фиксацию позвонков, но и редукцию смещенного позвонка. Редукция позвонка осуществлялась за счет перемещения стержня фиксатора относительно удлиненной головки транспедикулярного винта в сагиттальной плоскости.

При отсутствии показаний для вскрытия позвоночного канала наиболее оптимальным способом фиксации считаем передне-задний спондилодез (26 больных). В отличие от переднего спондилодеза в изолированном виде при его использовании нет необходимости длительного и щадящего реабилитационного режима. В качестве межтеловой опоры применялись пористые имплантаты в виде «таблеток», устанавливаемых в межтеловой промежуток с упором на замыкательные пластинки. В 2 случаях межтеловая фиксация выполнялась самофиксирующимся имплантатом из пористого никелида титана с винтовым профилем. У 18 больных операция выполнялась из заднего доступа. Нами были использованы как цилиндрические, так и кубические имплантаты, выполненные из пористого никелида титана. В последнее время используются и имплантаты системы «Leopard», позволяющие создать межтеловую опору только с одной точки введения (5 больных). Анализируя данный подход в

лечении обсуждаемой категории больных хочется отметить технические трудности, возникающие при подходе к задним отделам диска ввиду наличии фиброза перидурального пространства, угрозы повреждения корешков и сосудов при их тракции и введении межтелового имплантата. Серьезным фактором, препятствующим формированию костно-металлического блока, является остеопороз тел позвонков (3 пациентов).

В случае стабильных форм спондилолистеза и смещения позвонка 3-4 степени, а также при спондилоптозе нами применялась тактика, связанная с применением аппарата наружной фиксации производства ОЗ РНЦ «ВТО» им. акад. Г.А. Илизарова. У 8 больных применена наружная транспедикулярная фиксация. Во время этого этапа мы достигаем максимально возможной редукции позвонка, при этом темп коррекции определяется жалобами больного. Как правило, за 7-14 дней удается ликвидировать смещение позвонка от 1,5 до 3 см. У 2 больных длительность фиксации в аппарате составила 3 месяца. Для предупреждения рецидива соскальзывания позвонка после демонтажа аппарата внешней фиксации применяем дополнительную фиксацию пористого имплантата самонарезным шурупом, который проходит через паз имплантата в нижележащий позвонок. После операций с использованием аппарата внешней фиксации инфекционных осложнений не наблюдалось. У одного пациента в раннем послеоперационном периоде появился корешковый синдром, как результат выпавшей грыжи, вероятно после

введения имплантата. У одной пациентки оперированной чрезбрюшинным доступом, в отдаленном периоде появилась кишечная непроходимость, которая потребовала оперативного вмешательства.

Использование дифференцированной хирургической тактики позволило получить хорошие результаты лечения (в сроки до 7 лет) в большинстве случаях.

ЭМГ-ХАРАКТЕРИСТИКИ МЫШЦ НИЖНИХ КОНЕЧНОСТЕЙ У БОЛЬНЫХ С ВРОЖДЁННЫМ ВЫВИХОМ НАДКОЛЕННИКА В УСЛОВИЯХ ОПЕРАТИВНОГО ЛЕЧЕНИЯ

Сизова Т.В., Буравцов П.П.

ФГУ «Российский научный центр «Восстановительная травматология и ортопедия» им. акад. Г.А. Илизарова Росмедтехнологий», г. Курган, Россия

Цель работы - оценка влияния оперативного лечения вывиха надколенника по технологиям РНЦ «ВТО» на функциональное состояние мышц бедра и голени.

Методом глобальной и стимуляционной электромиографии (ЭМГ) обследовано 35 больных в возрасте 6-44 лет с врождённым вывихом надколенника лёгкой, средней и тяжёлой степени перед началом лечения и в сроки до полутора лет после его окончания. М-ответы и ЭМГ при максимальном произвольном напряжении мышц нижних конечностей регистрировалась с помощью цифровой ЭМГ-системы «DISA-1500» (Dantec, Дания). У пациентов определяли амплитуду пассивных и активных движений в коленном суставе и силу четырёхглавой

мышцы бедра в баллах. Статистическую значимость наблюдаемых изменений ЭМГ-показателей и их различий между сериями оценивали с использованием t-критерия Стьюдента.

В предоперационном периоде при лёгкой степени вывиха надколенника разгибание в коленном суставе было до 180° с силой мышц разгибателей голени 5 баллов. При вывихе надколенника средней и тяжёлой степени в 4 случаях отмечался дефицит пассивного (20-60°) и активного (10-90°) разгибания коленного сустава. М-ответы мышц бедра и голени больной конечности снижены на 27,7-44,8 %, а амплитуда суммарной ЭМГ – на 17,8-38,6 % по сравнению с уровнем контралатеральной. Асимметрия частоты колебаний ЭМГ была незначительной. Прослеживается связь между степенью вывиха надколенника и исходным снижением М-ответа.

После лечения М-ответы мышц оперированной конечности уменьшались относительно исходных величин на 3,4-34,3 % у больных при лёгкой степени вывиха надколенника. У больных со средней и тяжёлой степенью они изменялись незначительно. В то же время, М-ответы тестированных мышц оперированной стороны снижались по сравнению с контралатеральной при лёгкой степени вывиха на 41,2-52,6 %, а при средней и тяжёлой - на 15,2-40,4 %. В последнем случае асимметрия анализируемого параметра была отчётливо выражена лишь в отношении мышц бедра, а на голени - практически отсутствовала.

Амплитуда ЭМГ при максимальном произвольном напряжении мышц оперированной конечности снижалась относительно дооперационного уровня на 16,7-34,3 % у больных при лёгкой степени вывиха надколенника, а при средней степени – осталось неизменной. Асимметрия амплитуды суммарной ЭМГ обследованных мышц в этот период составила для больных с лёгкой степенью вывиха надколенника 17,2-52,2 % и отсутствовала - при средней и тяжёлой. Средние значения частоты интерференционной ЭМГ в процессе лечения существенных изменений не претерпевали.

После окончания лечения отмечена тенденция к восстановлению анализируемого параметра, более выраженная при лёгкой степени вывиха надколенника с силой разгибателей голени 4 балла. У больных со средней и тяжёлой степенью вывиха надколенника после устранения активного дефицита разгибания коленного сустава, при выписке из стационара через 54 дня после операции, активное разгибание достигало 180°, при силе четырёхглавой мышцы бедра 3 балла. Через 3 месяца она возрастала до 4-5 баллов. У больных с дефицитом пассивного разгибания после снятия аппарата оно достигало 180°, а активное - 175°, при силе мышц бедра 3 балла. Через 6 месяцев активное разгибание увеличивалось до 180°, с силой соответствующих мышц 4 балла. Полное восстановление амплитуды движений в коленном суставе во второй группе больных достигалось в среднем через 150 дней, при мышечной силе разгибателей голени 4 балла.

Применение разработанных в РНЦ «ВТО» методов оперативного лечения латерального вывиха надколенника позволяет добиться хороших функциональных результатов. Использование аппарата Илизарова обеспечивает сокращение сроков восстановления. Снижение амплитуды М-ответа мышц оперированной конечности связано с факторами оперативного вмешательства и временным ограничением двигательной активности. Степень реакции нервно-мышечных структур на оперативное вмешательство и адинамию обусловлена исходной выраженностью изменений в мышцах.

ГИСТОЛОГИЧЕСКАЯ ХАРАКТЕРИСТИКА РЕПАРАТИВНОГО КОСТЕОБРАЗОВАНИЯ ПРИ ЗАЖИВЛЕНИИ ИЗОЛИРОВАННЫХ ПЕРЕЛОМОВ КОСТЕЙ ТАЗА В ЭКСПЕРИМЕНТЕ

Силантьева Т.А.

ФГУ «Российский научный центр «Восстановительная травматология и ортопедия» им. акад. Г.А. Илизарова Росмедтехнологий», г. Курган, Россия

В настоящее время одним из развиваемых направлений экспериментальной медицины является изучение репаративного процесса при заживлении переломов костей таза в условиях внешней аппаратной фиксации. Интерес к проблеме обусловлен тяжестью травмы и высоким процентом выхода на инвалидность после применения консервативных способов лечения (А.Ю. Милюков, 2001).

Целью исследования явилось изучение гистологических особенностей репаративного остеогенеза при заживлении изолированных переломов костей таза различной локализации при консервативном лечении и в условиях чрескостного остеосинтеза.

Работа основана на анализе результатов эксперимента, проведенного на 78 взрослых беспородных собаках. Оперативные вмешательства выполнены под руководством д.м.н. К.П. Кирсанова. У животных опытной группы моделировали переломы крыла и тела подвздошной кости, центральный перелом вертлужной впадины (n=43). После получения модели перелома осуществляли чрескостный остеосинтез таза аппаратом спице-стержневого типа. Максимальная продолжительность периода фиксации аппаратом составляла 42 дня со дня выполнения оперативного вмешательства. У животных группы сравнения (n=32) фиксацию костных отломков не производили. Контрольную группу составили 3 интактных животных. Животных опытной группы выводили из опыта на 14-е, 28-е, 35-е либо 42-е сутки фиксации аппаратом; 65-е либо 72-е, 125-е или 132-е сутки периода после его демонтажа. В группе сравнения материал забирали в соответствующие сроки послеоперационного периода. Содержание, уход и эвтаназию животных осуществляли в соответствии с требованиями Министерства здравоохранения РФ к работе экспериментально-биологических клиник. Взятие материала для комплексного морфологического исследования

выполнено в соответствии с современной концепцией альтернативных подходов в экспериментальной биологии и медицине [Г.В. Марданова, В.А. Шахламов, 1999]. Подготовку образцов к исследованию осуществляли по общепринятым методикам. Использованы методы световой микроскопии, гистоморфометрии, сканирующей электронной микроскопии, вариационной статистики.

Установлено, что точное сопоставление и стабилизация отломков тазовой кости влияет на структуру волокнистого остова, качественные и количественные характеристики клеточного состава, васкуляризации тканей зоны костно-волокнисто-соединительнотканно-хрящевого сращения перелома, формирующегося в периоде фиксации аппаратом.

Провизорная функция волокнистой соединительной и хрящевой тканей реализуется в более ранние сроки, что выражается в снижении численности фибробластоподобных клеток, элементов хондробластического ряда и доминировании остеобластического дифферона в зоне сращения перелома на момент окончания фиксации и после снятия аппарата. Период формирования костного сращения перелома в условиях фиксации составляет 2-2,5 месяца. Через 3-4 месяца после операции наблюдается восстановление типического строения кости.

Подвижность отломков костей таза в условиях консервативного лечения приводит к формированию костно-волокнисто-соединительнотканно-хрящевого сращения, сохраняющегося в течение длительного – до 3-

4 месяцев и долее - периода времени. В клеточном составе зоны сращения с 28-х суток после операции и до окончания эксперимента преобладают фибробластоподобные элементы и клетки хрящевой ткани. При этом отмечены грубые изменения формы и размеров тазовой кости вследствие смещения отломков и пролонгированного периостального остеогенеза.

Таким образом, проведенное исследование позволяет теоретически обосновать необходимость хирургической коррекции, основанной на репозиции и стабильной фиксации отломков костей таза.

КОСТНАЯ ПЛОТНОСТЬ РАЗЛИЧНЫХ КОМПОНЕНТОВ ТАЗОБЕДРЕННОГО СУСТАВА ПРИ ВРОЖДЁННОМ ВЫВИХЕ У ДЕТЕЙ МЛАДШЕГО И СРЕДНЕГО ШКОЛЬНОГО ВОЗРАСТА ДО И ПОСЛЕ ОПЕРАТИВНОГО ЛЕЧЕНИЯ

Скрипкин Е.В.

ФГУ «Российский научный центр «Восстановительная травматология и ортопедия» им. акад. Г.А. Илизарова Росмедтехнологий», г. Курган, Россия

Врождённый вывих бедра является одной важнейших проблем современной ортопедии детского возраста, так как очень часто приводит к развитию остеоартроза тазобедренного сустава. Для лечения данной патологии в РНЦ «ВТО» им. акад. Г.А. Илизарова применяются оперативные методики, сочетающие закрытую центрацию головки бедренной кости в вертлужной впадине и коррекцию тазового или бедренного компонентов сустава.

Целью данной работы являлось исследование плотности костей, образующих тазобедренный сустав, у больных врождённым вывихом бедра до и после проведённого оперативного лечения.

Материалы и методы. Исследование на компьютерном томографе Somatom AR.HP фирмы Siemens проведены у 7 пациентов возрасте от 5 до 7 лет и у 9 пациентов в возрасте от 8 до 11 лет. Больные имели одностороннее поражение тазобедренного сустава. На аксиальных срезах измеряли минеральную плотность головки бедренной кости в различных её отделах, плотность большого вертела, шейки бедренной кости, подвздошных и лонных костей, плотность замыкательных пластинок вертлужных впадин. Оценку результатов проводили в сравнении с непоражённым суставом до операции и через один, два года после операции. Статистическую обработку проводили с помощью программы Microsoft Office Excel 2007. Высчитывали M-среднее и стандартное средне квадратичное отклонение.

Результаты и обсуждение. В группе больных от 5 до 7 лет средняя плотность головки бедра поражённого сустава - 275,75±24,6 ед., в контрлатеральном суставе - HU 352,2±31,4 ед. HU. Наиболее высокая плотность определялась в центральных, а также задне-медиальных отделах головки бедренной кости. Плотность лонной кости на стороне поражения была на 111,5±35,0 ед. HU ниже, чем на стороне здорового сустава, а седалищной кости - на 77,33±30,6 ед. HU. Также отмечалось снижение плотности большого вертела и шейки бедренной кости на

47,9±25,2 и 54,3±20,9 ед. HU и замыкательной пластинки на стороне поражения. В данной группе больных исследование после оперативного лечения проводили через 1,5 – 2 года после снятия аппарата. При этом отмечалось увеличение минеральной плотности головки в поражённом суставе до 347,7±18,8 ед. HU, в то время как в здоровом она составляла 377,8±23,1 ед. HU. На стороне поражения сохранялось снижение минеральной плотности в лонной и седалищной костях на 36,4±10,0 ед. и 24,6±8,7 ед. соответственно. Плотности замыкательных пластинок вертлужных впадин отличались друг от друга незначительно.

В группе больных от 8 до 11 лет отмечались схожие изменения. Плотность головки поражённого сустава была существенно ниже, чем в контрлатеральном, и составила 264,4±57,3 ед. HU, тогда как в здоровом - 327,0±67,8 ед. HU. Плотность лонной кости на стороне пораженного сустава была меньше, чем на здоровой, на 43,1±18,9 ед. HU, седалищной кости - на 129,3±28,4 ед. HU. Плотность большого вертела и шейки бедренной кости была ниже на 47,6±18,9 и 65,6±24,6 ед. HU. Снижение плотности замыкательной пластинки было более значительным, чем в предыдущей группе, в вентральных отделах на стороне поражения она была ниже на 254,8±70,2, в центральных отделах - на 225,75±90,7, в дорзальных отделах - на 200,0±50,5. В данной группе исследование после оперативного лечения проводили через 1 год после снятия аппарата, отмечались вышеуказанные соотношения плотностей в здоровом и поражённом суставах, однако

наблюдалось общее снижение плотности в обоих суставах.

Изучение плотности костей, образующих тазобедренный сустав в динамике позволяет оценить эффективность лечения, учитывать эти данные для разработки реабилитационных мероприятий.

ОСНОВНЫЕ ДИФФЕРЕНЦИАЛЬНО-ДИАГНОСТИЧЕСКИЕ КРИТЕРИИ ВЕРТЕБРОГЕННЫХ ВИСЦЕРОПАТИЙ

Скрябин Е.Г., Болотнова Т.В., Решетникова Ю.С., Тюрина Е.В.

ГОУ ВПО «Тюменская государственная медицинская академия Росздрава», г. Тюмень, Россия

Началом современного этапа изучения патологических вертебро-висцеральных симптомокомплексов (вертеброгенные висцеропатии) принято считать 50-е годы прошлого века, когда K. Gutzeit (1956) выдвинул положение о том, что «… позвоночник может выступать инициатором, провокатором, мультипликатором внутренних заболеваний».

По характеру клинических проявлений вертеброгенные висцеропатии подразделяют на висцералгические, висцеро-дисфункциональные и висцеро-дистрофические. Перечисленные синдромы висцеропатий не являются изолированными. Как правило, регистрируется трансформация из более легких проявлений (висцералгические) в тяжелые формы заболевания (висцеро-дистрофические). Под действием вертеброгенных

факторов функциональная соматическая патология может перейти в хроническую стадию. При заболеваниях позвоночника обострения патологии возникают чаще и периоды ремиссии коротки по времени. Нередко отмечается стертое и атипичное течение заболевания, представляющее наибольшие сложности при проведении диагностики, дифференциальной диагностики и лечения.

Диагностика вертеброгенных висцеропатий основана, в первую очередь, на выявлении клинических симптомов заболеваний позвоночника и их подтверждении дополнительными методами исследования.

Мы располагаем опытом динамического наблюдения и лечения 105 детей и подростков с хронической неспецифической патологией органов пищеварительной системы (Скрябин Е.Г., 1996). При целенаправленном проведении вертебрологического исследования заболевания позвоночника у этих пациентов выявлены в 48 % клинических наблюдений. Рентгенологически подтверждено, что патологические изменения в большей части случаев локализуются в шейных, средних и нижних грудных позвоночно-двигательных сегментах, т.е. в тех отделах, которые рефлекторно связанны с органами пищеварительной системы, прежде всего с желчным пузырем, желудком и двенадцатиперстной кишкой.

В популяции беременных женщин заболевания позвоночника диспластического и дегенеративно-дистрофического характера диагностированы в 68 % случаев (Скрябин Е.Г., 2005). Патология у женщин была представлена врожденными аномалиями развития,

остеохондрозом, спондилезом, спондилоартрозом, спондилолистезом, сколиотической болезнью позвоночника. Установлено, что заболевания позвоночного столба у беременных женщин являются фактором высокой степени риска формирования осложнений беременности и аномалий родовой деятельности.

При вертеброгенных висцеропатиях наиболее общими являются следующие клинические дифференциально-диагностические критерии:

– атипичное течение соматической патологии;
– развитие висцеральных расстройств одновременно или сразу после обострения вертеброгенной патологии;
– манифестация клинических вегетативных нарушений;
– появление болевых висцеральных синдромов при воздействии факторов, вызывающих обострение вертебрологических заболеваний;
– характерные рентгенологические симптомы диспластических и дегенеративно-дистрофических заболеваний соответствующего отдела позвоночника;
– положительная динамика течения висцеропатии при лечении вертеброгенной патологии;
– недостаточный лечебный эффект от проведения традиционной терапии висцеральной патологии.

Наличие у больного трех из перечисленных дифференциально-диагностических критериев позволяет предполагать вертеброгенный характер висцеропатии. Пять и более признаков с большой долей вероятности

свидетельствуют о функционировании патологических вертебро-висцеральных симптомокомплексов.

Основная проблема в диагностике и лечении вертеброгенных висцеропатий заключается в неосведомленности врачей об этой важной проблеме, хотя актуальность ее очевидна. Причем проблема касается врачей едва ли не всех клинических специальностей.

Как показывает клинический опыт, не учитывать наличие заболеваний позвоночника в случаях атипичного течения висцеральной патологии не отвечает требованиям развития современной медицины. Здесь уместно напомнить пожелание F. de Seez (1968), советовавшего «не забывать о позвоночнике, когда мы находимся перед страдающим животом без видимой на то причины».

ЭНДОПРОТЕЗИРОВАНИЕ ПЛЕЧЕВОГО СУСТАВА У ЛИЦ ПОЖИЛОГО И СТАРЧЕСКОГО ВОЗРАСТА ПРИ ТРАВМЕ

Слободской А.Б., Бадак И.С., Воронин И.В., Дунаев А.Г.

Саратовская областная клиническая больница,
г. Саратов, Россия

Среди переломов плечевой кости на долю переломов проксимального отдела приходится до 60 %, при этом они наблюдаются преимущественно у лиц старше 50-ти лет и являются в какой-то степени косвенным проявлением возрастного остепороза, что накладывает определенный отпечаток на выработку тактики лечения и является одной из причин развития замедленного сращения отломков,

развития асептического некроза головки плечевой кости, тяжелых контрактур плечевого сустава и вторичных неврологических расстройств. Материалы литературы указывают на необходимость выполнения операций - первичного эндопротезирования плечевого сустава при многооскольчатых и раздробленных переломах головки плечевой кости, позволяющих достигать хороших функциональных результатов.

Целью исследования было выявить зависимость частоты развития асептического некроза головки плечевой кости, соотношения некроза и регенерации костной ткани от характера перелома и сроков после травмы у лиц пожилого возраста.

Материалы и методы. Под нашим наблюдением находилось 30 больных, которым выполнено эндопротезирование плечевого сустава по поводу массивной травмы проксимального отдела плечевой кости. Во всех случаях использовали отечественный однополюсной эндопротез фирмы «Эндосервис». Прооперировано 19 мужчин и 11 женщин, в возрасте от 57 до 78 лет.

Во время операции был взят материал (хрящевая, костная ткань головки). После декальцинации биопсийный материал проводили через парафин, срезы окрашивали гематоксилином и эозином.

Количественные соотношения процессов гибели кости, регенерации костной ткани и замещения ее рубцовой тканью во многом определяют исход заживления перелома. Для уточнения морфологического

субстрата при переломах проксимального отдела плечевой кости изучался удельный вес отдельных структурных элементов. Проводилось гистостереометрическое исследование при 100-кратном увеличении.

Результаты. При исследовании учитывалось соотношение некроза и регенерации костной ткани при различных переломах проксимального отдела плечевой кости различной степени давности. Выраженность регенераторных процессов в определенной мере связана со сроками, прошедшими после травмы. Процесс регенерации достигает максимального уровня ко 2-му месяцу после травмы, занимая максимум 30 % площади. Асептический некроз занимал большую часть площади препаратов, постепенно замещался рубцовой тканью.

Таким образом, при сложных повреждениях проксимального отдела плечевой кости, таких как 3-х и более фрагментарные переломы головки и хирургической шейки плечевой кости, остеосинтез не приведет к удовлетворительным результатам, так как на фоне возрастных изменений кровоснабжения головки плечевой кости, осложненных нарушением кровообращения, в результате травмы развивается асептический некроз, а затем присоединяется остеоартроз плечевого сустава. Даже при малотравматичных методах остеосинтеза и идеальной репозиции, при отсутствии послеоперационной иммобилизации не будет достигнут положительный результат.

У больных пожилого возраста при наличии оскольчатых переломов проксимального отдела плеча со смещением, методом выбора, по нашему мнению, является однополюсное эндопротезирование плечевого сустава. Данная операция позволяет получить хороший клинический и анатомический результат в короткие сроки у больных с тяжелыми травмами плечевого сустава.

ДИНАМИЧЕСКИЙ НЕЙРОФИЗИОЛОГИЧЕСКИЙ КОНТРОЛЬ ПРИ ЭНДОПРОТЕЗИРОВАНИИ ПЛЕЧЕВОГО СУСТАВА У ЛИЦ ПОЖИЛОГО И СТАРЧЕСКОГО ВОЗРАСТА

Слободской А.Б., Бадак И.С., Воронин И.В., Дунаев А.Г., Быстряков П.А.

Саратовская областная клиническая больница,
г. Саратов, Россия

Травмы проксимального отдела плечевой кости часто являются причиной возникновения тяжелых анатомических, патоморфологических и функциональных нарушений как самого сустава, так и всей верхней конечности. Среди повреждений этой области оскольчатые переломы, переломо-вывихи и застарелые вывихи проксимального отдела плечевой кости являются наиболее сложными, так как при их лечении встречаются значительные затруднения, а количество неудовлетворительных исходов достигает 47-50 %.

Среди переломов плечевой кости на долю переломов проксимального отдела приходится до 60 %, при этом они наблюдаются преимущественно у лиц старше 50-ти лет и

являются в какой-то степени косвенным проявлением возрастного остепороза, что накладывает определенный отпечаток на выработку тактики лечения и является одной из причин развития замедленного сращения отломков, развития асептического некроза головки плечевой кости, тяжелых контрактур плечевого сустава и вторичных неврологических расстройств. При консервативном лечении количество неблагоприятных исходов при лечении переломов и переломо-вывихов проксимального отдела плечевой кости составляет до 60 %. При оперативном лечении ортопед сталкивается с проблемами интраоперационной фиксации отломков в условиях остеопении, сложностями остеосинтеза многофрагментарных переломов, что, в свою очередь, не позволяет рационально сочетать раннюю функцию с недостаточно стабильной фиксацией отломков.

С целью подбора индивидуального режима реабилитационных мероприятий при однополюсном эндопротезировании плечевого сустава 23 больным с четырехфрагментарным переломом головки плечевой кости проводилось электронейромиографическое исследование (ЭНМГ). Всем пациентам было выполнено однополюсное эндопротезирование плечевого сустава по ЭСИ. ЭНМГ осуществляли в динамике до оперативного вмешательства и через один месяц после операции на электромиографе KEYPOINT фирмы Medtronic «США».

С учётом выявленных ЭНМГ признаков аксонально-демиелинизирующего поражения периферических нервов, а также мотонейронов С2-С7 уровней проводилось

целенаправленное комплексное физиофункциональное и медикаментозное лечение, направленное на повышение функциональной активности нервно-мышечного аппарата верхних конечностей.

Выявленные ЭНМГ изменения позволяют объективизировать эффективность предоперационного и послеоперационного реабилитационного лечения больных при однополюсном эндопротезировании плечевого сустава, найти способы быстрейшего восстановления функции сустава, улучшить течение ближайшего послеоперационного периода. При повторном ЭНМГ обследовании у 48 % пациентов отмечается положительная динамика в виде повышения функциональной активности нейромоторного аппарата и ремиелинизации периферических нервов.

ЭНДОПРОТЕЗИРОВАНИЕ ЛОКТЕВОГО СУСТАВА КАК МЕТОД ЛЕЧЕНИЯ ТЯЖЁЛЫХ ТРАВМ ЛОКТЕВОГО СУСТАВА

Слободской А.Б., Дунаев А.Г., Бадак И.С., Воронин И.В.

Саратовская областная клиническая больница,
г. Саратов, Россия

Переломы области локтевого сустава справедливо причисляют к тяжёлым повреждениям опорно-двигательного аппарата.

Переломы дистального отдела плечевой кости встречаются у 0,5-2 % пострадавших с переломами костей опорно-двигательного аппарата (Аверкиев В.А., 1979;

Wainwright A., 2000), от 1,3 до 3,5 % приходится на внутрисуставные повреждения проксимального отдела костей предплечья. Повреждения локтевого сустава составляют около 15-20 % всех переломов верхней конечности.

Результаты лечения тяжелых нарушений функции сустава зачастую неудовлетворительны как при консервативном, так и при оперативном пособии. Процент осложнений и неудовлетворительных исходов достаточно высок и составляет 18-85 % (Бабовников А.В., 2008; Celli A., 2009).

Доля больных со стойкой инвалидностью после травм данной локализации остаётся достаточно высокой - до 29,9 % случаев (Асилова С.У., 2007).

В плане прогноза - это наиболее неблагоприятные переломы. Первое место по числу различных осложнений, развивающихся после травм, приходится на повреждения локтевого сустава. Контрактуры, анкилозы, деформации, псевдоартрозы локтевого отростка, неустраненные вывихи костей предплечья, остеоартрозы, гетеротопическая оссификация – частые последствия травм локтевого сустава отмечаются по данным ряда авторов до 63,2 % случаев (Голяховский В.Ю., 1970; Karlsson M.K., 2002).

Под нашим наблюдением находилось 40 больных (22 мужчины и 18 женщин) в период от 1 года до 4 лет после операции тотального эндопротезирования локтевого сустава. По поводу острой травмы локтевого сустава были оперированы 29 больных, по поводу последствий травм

локтевого сустава - 11 пациентов. Оценка результатов проводилась по «Оценке хирургии локтя» (American elbow surgeons assessment & ASES, Richards R.R. et al., 1994). Хорошие и отличные результаты при оценке (более 70 баллов) получены у 30 больных (75 %); удовлетворительные результаты (50-69 баллов) зафиксированы у 6 пациентов (17,5 %). Неудовлетворительные результаты зафиксированы у 3 больных (7,5 %). Из них у 1 пациента имело место развитие глубокого нагноения области эндопротеза спустя 11 мес. после операции, которое было купировано только после удаления конструкции. У 1 пациента через 2,5 года после операции развилась оссификация области шарнира эндопротеза, с ограничением движений в суставе. Выполнена ревизия эндопротеза, удаление остеофитов. После операции объем движений в локтевом суставе значительно увеличился. И у 1–го больного развился остеолиз костно–мозговых каналов плечевой и локтевой костей в области нахождения компонентов эндопротеза с развитием асептической нестабильности последних через 2 года после операции (больной нарушил рекомендации после операции и занимался тяжелым физическим трудом).

Таким образом, тотальное эндопротезирование позволяет восстановить функцию локтевого сустава и верхней конечности в целом при тяжелых фрагментарно-оскольчатых внутрисуставных переломах костей, составляющих локтевой сустав (типа С3), сомнительных в плане остеосинтеза, особенно у лиц пожилого возраста.

Данный метод является альтернативным традиционно применяемым хирургическим и консервативным методам лечения тяжелых травм локтевого сустава, однако позволяет в короткий срок получить хороший и достаточно продолжительный клинический результат, улучшить функциональные результаты лечения и последующей реабилитации пациентов с тяжелыми травмами, ведущих к потере функции локтевого сустава.

РЕКОНСТРУКТИВНАЯ ХИРУРГИЯ ЛОКТЕВОГО СУСТАВА

Солдатов Ю.П., Макушин В.Д.

ФГУ «Российский научный центр «Восстановительная травматология и ортопедия» им. акад. Г.А. Илизарова Росмедтехнологий», г. Курган, Россия

Восстановление формы и функции локтевого сустава после травматических и микробных его повреждений до настоящего времени остается сложной и актуальной проблемой восстановительной хирургии.

Традиционные методики лечения больных с последствиями повреждений часто бывают не эффективными из-за рецидива заболевания и возникновения тугоподвижности в суставе, а результаты реабилитационного лечения пациентов не всегда удовлетворяют хирургов.

Для устранения костных препятствий движениям в локтевом суставе в настоящее время приоритетным направлением является его реконструкция посредством

остеотомий с фиксацией костей верхней конечности аппаратом Илизарова.

В клинике РНЦ «ВТО» им. академика Г.А. Илизарова разработаны методики реконструкции локтевого сустава за счет остеотомий мыщелка плечевой кости, локтевого отростка, костей предплечья.

При оперативных вмешательствах на локтевом отростке (при его клиновидной остеотомии для устранения тяжелых артрогенных сгибательных и сгибательно-разгибательных контрактур) с целью исключения травматизации мягких тканей с латеральной и медиальной сторон локтевого отростка, предупреждения поперечного растяжения кожи и повреждения слизистой сумки локтевого отростка нами предложен модифицированный задний дугообразный оперативный доступ Мэрфи-Лексера. Разрез мягких тканей производили дистальнее места прикрепления сухожилия трехглавой мышцы плеча, с выпуклостью, направленной к диафизу локтевой кости. Плоскость клиновидной остеотомии проходила дистальнее прикрепления сухожилия трехглавой мышцы плеча до середины блоковидной вырезки. Уровень остеотомии локтевого отростка и величину угловой транспозиции определяли по рентгенограмме локтевого сустава с максимальным разгибанием предплечья в боковой проекции.

У больных с деформациями локтевого сустава за счет изменения метадиафизарного угла плечевой кости остеотомию осуществляли в ее надмыщелковой зоне. При варусной деформации локтевого сустава оперативный

доступ осуществляли в дистальном отделе плеча по задненаружной поверхности, при вальгусной – по задневнутренней, что снижало высоту клиновидного диастаза при одномоментной коррекции деформации на операции.

У больных с анкилозами локтевого сустава остеотомии производили в надмыщелковой зоне или на уровне анкилозированного сустава.

У пациентов с застарелым посттравматическим вывихом головки лучевой кости производили остеотомию проксимального отдела локтевой кости по задненаружной ее поверхности, причем уровень ее остеотомии совпадал с вершиной деформации.

В случаях резкого ограничения функции локтевого сустава за счет неправильно-сросшегося перелома мыщелка плечевой кости, деформации и остеофитов заднего отдела локтевого сустава лечение пациентов осуществляли двухэапно. На первом этапе выполняли остеотомию мыщелка плечевой кости на уровне неправильно-сросшегося перелома, восстановление анатомии плечевой кости с фиксацией аппаратом Илизарова. После консолидации в зоне остеотомии и восстановления сгибательной функции сустава производили клиновидную остеотомию локтевого отростка для угловой его транспозиции с фиксацией аппаратом Илизарова.

Анализ методик лечения больных с последствиями повреждений локтевого сустава показал, что ведущим звеном в реабилитации пациентов с артрогенными

контрактурами явилось не только оперативное устранение патологических образований, ограничивающих функцию сустава, но и постепенное удлинение укороченных мягких тканей сустава с помощью аппарата Илизарова. Компоновки аппарата Илизарова являлись средствами остеосинтеза и механического воздействия на суставные поверхности, причем позволяли осуществлять дозированные силовые нагрузки на предплечье по направлению его движения. Благодаря пространственному расположению шарнирных узлов аппарата Илизарова производилось направленное моделирование анатомических костных структур локтевого сустава.

Внедрение реконструктивных методик лечения больных с последствиями повреждений локтевого сустава позволило у 127 пациентов (129 суставов) снизить процент осложнений до 6,2 % и повысить эффективность лечения до 96,8 % в ближайшие сроки и 98,7 % - в отдаленные. Неудовлетворительные результаты лечения были связаны с возникновением гетеротопической оссификацией у больных после открытых методик лечения и дистракционных артропластик.

ОРГАНИЗАЦИЯ ТРАВМАТОЛОГИЧЕСКОЙ ПОМОЩИ ПРИ ДТП В СЕЛЬСКОЙ МЕСТНОСТИ

Солодунов Е.П.

МУЗ «Кущёвская ЦРБ», ст. Кущевская, Краснодарский Край, Россия

С 2008 года в рамках мероприятий приоритетного национального проекта «Здоровье» реализуется направление по совершенствованию организации медицинской помощи пострадавшим при ДТП. В рамках данного мероприятия Краснодарский край за счёт федеральных средств получил медицинское оборудование и санитарный транспорт на общую сумму 286,18 млн. рублей, Кущёвский район - на общую сумму 41,5 млн. рублей.

При проведении анализа оказания медицинской помощи на этапах оказания помощи пострадавшим при ДТП в сельской местности Кущевского района Краснодарского края были получены следующие данные:

Население Кущёвского района составляет 74 тыс. человек. В 2007 г. число пострадавших при ДТП составило 217 человек, в 2008 г.- 147 человек, в 2009 г. - 80. В структуре непроизводственного травматизма дорожно-транспортный травматизм составил в 2008 г. 5 %, в 2009 г. – 2 %. Несмотря на то, что дорожно-транспортные травмы в общей структуре травматизма занимают третье место (после бытового, уличного), в структуре смертности им принадлежит первое место, что свидетельствует о тяжести этого вида травм.

Анализ ДТП показал, что наибольшее количество травм причиняют легковые автомобили (8 травм на 1000 единиц указанного вида транспорта), затем грузовые (5) и наименьшее количество – мотоциклы (3). Тяжесть повреждений также зависит от вида транспорта: самые тяжёлые повреждения возникают от грузовых автомобилей (на 1000 транспортных единиц погибают 2 человека).

При ДТП наиболее часто травмировались пешеходы (44 %), на втором месте – водители (29 %), на третьем – пассажиры (27 %), преимущественно мотоциклов. При ДТП обнаружилась своя специфика локализации и частоты повреждений. Если в структуре сельскохозяйственного травматизма травмы верхних и нижних конечностей составили 53 %, то при ДТП на конечности приходится 30 % травм, голова травмируется в 50 % случаев, туловище – в 20 %.

О тяжести ДТП свидетельствует тот факт, что при них превалируют переломы костей скелета (40 %), в то время как при других видах травматизма на первом месте стоят раны (36 %) и ушибы (37 %). Кроме того, при дорожно-транспортном травматизме отмечено преобладание сочетанных (55 %) и множественных (24 %) повреждений, что определило тяжесть клинической картины, сроки лечения и исходы. Смертность среди пострадавших достигла 24 %, причём 44 % погибших находились в состоянии алкогольного опьянения. У 73 % погибших смерть наступила на месте ДТП, что также свидетельствует о тяжести этого вида травм.

Успешная социальная, социально-гигиеническая и медицинская профилактика дорожно-транспортного травматизма возможна лишь во взаимодействии всех заинтересованных министерств, ведомств и организаций при непосредственной поддержке самых широких слоёв населения. Поэтому необходимо взаимодействие учреждений здравоохранения и органов ГИБДД, использование сведений о характере ДТП в диагностике травм и организации оказания медицинской помощи пострадавшим.

Мероприятия медицинской помощи пострадавшим при ДТП должны обязательно осуществляется поэтапно на месте происшествия, в пути следования в лечебное учреждение и в ЛПУ с соблюдением принципа преемственности. Очень важным критерием эффективности оказания медицинской помощи пострадавшим оказался постоянный мониторинг ДТП, с анализом каждого случая ДТП на всех этапах оказания медицинской помощи пострадавшим и контроль соответствия проведенных мероприятий принятым стандартам.

Проанализированы опыт выполнения мероприятий по оказанию помощи пострадавшим в ДТП, информационные материалы, интернет-ресурсы в области оказания помощи лицам, пострадавшим в результате ДТП, возможности GPRS, WAP и других технологий по созданию сайтов мобильных (сотовых) телефонов.

Сформированы и обоснованы перечень и содержание приемов, способов и технологических операций процесса оказания помощи лицам, пострадавшим в ДТП, в том

числе тактики и номенклатуры средств оказания первой медицинской помощи для различных групп населения (абонентов сотовой связи). Даны предложения по использованию ресурсов мобильной сотовой связи для обучения в области оказания помощи пострадавшим в ДТП, предложения по внедрению разработанной продукции в процесс информирования населения о современных способах оказания помощи лицам, пострадавшим в результате ДТП.

МЕТОД КОМПОНОВОК КОМБИНИРОВАННЫХ (ГИБРИДНЫХ, СПИЦЕ-СТЕРЖНЕВЫХ) ЧРЕСКОСТНЫХ АППАРАТОВ

Соломин Л.Н.

ФГУ «РНИИТО им. Р.Р. Вредена Росмедтехнологий»,
г. Санкт-Петербург, Россия

Цель. Показать возможности разработанного и прошедшего широкую клиническую апробацию метода компоновок чрескостных аппаратов.

Материалы и методы. Общий алгоритм метода компоновок чрескостных аппаратов включает:

1. Определение задач использования чрескостного аппарата.

2. Определение уровней, оптимальных для проведения чрескостных элементов.

3. Определение на основе «Позиций доступности», «Рекомендуемых позиций» чрескостных элементов, наиболее значимых для данной клинической ситуации.

4. Определение оптимальных уровней расположения внешних опор.

5. Определение типов и размеров внешних опор, соответствующих выбранным чрескостным элементам, уровням их проведения и позволяющих выполнить модульную трансформацию (если она предполагается).

6. Обозначение на сегменте выбранных уровней и позиций для проведения чрескостных элементов, уровней для установки опор.

7. Проведение чрескостных элементов и монтаж аппарата.

Пункты (1-5) выполняют при предоперационном планировании. Выполнение пунктов (6) и (7) относится непосредственно к оперативному вмешательству.

Для унификации обозначения и воспроизводимости разработанных методов используется «Метод унифицированного обозначения чрескостного остеосинтеза» (МУОЧО) (http://rniito.org/solomin/download/mudef.zip).

Результаты и их обсуждение.

(1): Если задача остеосинтеза – фиксация костных фрагментов, используют монолатеральные или секторные конструкции. Полуциркулярные аппараты удобны для коррекции 1-2-плоскостных деформаций; циркулярные и гибридные – для сложных деформаций. Если предполагается репозиция костных фрагментов, принимают решение, какому методу отдать предпочтение: изменению положения костных фрагментов путем перемещения чрескостных элементов или путем

изменения взаимного расположения чрескостных модулей, фиксирующих костные фрагменты.

(2), (4): Наряду с разработанными в РНЦ “ВТО” биомеханическими принципами чрескостного остеосинтеза по Илизарову (при участии Илизарова Г.А. и др., 1978-1990; при участии Шевцова В.И. и др. 1992-2003), используют знания по биомеханике «спице-стержневых» и «стержневых» чрескостных модулей 1-го, 2-го и 3-го порядка (при участии Соломина Л.Н. и др., 1990-2009; http://rniito.org/solomin/download/rigidity_Test.pdf).

(3): «Рекомендуемые позиции» (РП) для проведения чрескостных элементов отвечают требованиям: отсутствие магистральных сосудов и нервов и минимальное смещением мягких тканей (http://rniito.org/solomin/download/atlas-rus.zip).
Использование РП позволяет исключить повреждение магистральных сосудов и нервов, уменьшить опасность возникновения инфекционных осложнений и трансфиксационных контрактур. Если на выбранном уровне проведения чрескостных элементов имеются РП, располагающиеся диаметрально противоположно относительно кости, используют спицу. Если подобных позиций нет, применяют стержень-шуруп. Т.к. на большинстве уровней сегментов конечностей РП для проведения спиц составляют меньшинство, это объективно обосновывает применение гибридных компоновок.

(5): Под «Модульной трансформацией» (МТ) чрескостного аппарата принимается возможность в соответствии с несущей способностью костного регенерата постепенно уменьшать количество соединяющих опоры стержней, чрескостных элементов; сокращать количество опор без необходимости дополнительного проведения чрескостных элементов; изменять геометрию внешних опор аппарата путем демонтажа части этой опоры. Использование МТ призвано оптимизировать условия для заживления костной раны («воспитание регенерата» по терминологии Г.А. Илизарова), уменьшить опасность возникновения трансфиксационных контрактур и инфекционных осложнений, повысить комфортность лечения для больного за счет снижения громоздкости конструкции. Для реализации МТ используют знания, упомянутые в п.п. (2) и (4).

(6), (7): Применяют стандартные приемы проведения чрескостных элементов и монтажа внешних опор. При использовании в качестве базовых чрескостных элементов стержней-шурупов особое внимание уделяют перпендикулярному - относительно осей фрагментов - расположению базовых опор аппарата.

Результаты применения данного метода компоновок чрескостных аппаратов проанализированы при лечении 428 пациентов с переломами, последствиями переломов и врожденной патологией длинных костей. Использование шкал LEFS, WHO HANDICAP SCALE, SF-36, DASH показало его эффективность.

Выводы. Использование разных типов внешних опор (циркулярных, полуциркулярных, секторных, монолатеральных), разных типов чрескостных элементов (спицы, стержни-шурупы) имеет как положительные, так и отрицательные стороны. Поэтому применение «во что бы то ни стало» только «спицевых», только «стержневых» или только «спице-стержневых» компоновок может заметно уменьшить эффективность применения чрескостного остеосинтеза. Более подробную информацию можно получить: http://rniito.org/solomin, http://rniito.org/download/basic_9_days.pdf, http://www.rniito.org/download/ortho-suv-course-9-rus.pdf.

ЭСТЕТИЧЕСКИЕ И ОРТОПЕДИЧЕСКИЕ КОРРЕКЦИИ ПРИ ИЗМЕНЕНИИ ФОРМЫ НОГ

Соломин Л.Н., Кулеш П.Н.

ФГУ «РНИИТО им. Р.Р. Вредена Росмедтехнологий», г. Санкт-Петербург, Россия

Цель. Проанализировать собственный опыт результатов планирования и выполнения операций по изменению формы ног по эстетическим показаниям.

Материалы и методы. Произведен анализ изменения взаимоотношений референтных линий и углов - РЛУ (анатомические и механические оси костных фрагментов, линии суставов) нижних конечностей при типичных видах остеотомий костей голени, используемых при операциях по изменению формы ног. Исследования были проведены при помощи компьютерного моделирования по телеренгенограммам 60-ти пациентов.

На основании 240 тестов разработаны оригинальные компоновки чрескостных аппаратов, позволяющие выполнить сведение ног и завершить изменение их формы врачом под контролем пациента. С их помощью пролечены 30 пациентов.

Результаты и их обсуждение. Согласно литературным данным, в основе «эстетической» деформации зачастую лежит ортопедическая патология (Артемьев А.А., 2008; Каплунов О.А., 2010; Скляр Л.В., Маркер Н.А., 2009). Однако результаты собственных исследований показали, что у 15-20 % пациентов, обратившихся с пожеланиями исправить форму ног, взаимоотношения референтных линий соответствовали нормальным. При помощи компьютерного моделирования для каждого пациента были определены возможные варианты остеотомий, позволяющие достигнуть желаемой им формы. Также для каждого варианта операции определили изменения взаиморасположения референтных линий. Было отмечено, что при моделировании оптимальной, по мнению пациента, формы ног только в 10-15 % взаимоотношения референтных линий оставались нормальными. Остальных пациентов форма ног, получаемая при моделировании правильных взаимоотношений референтных линий, не устраивала. Поэтому термином «эстетическая коррекция» (ЭК) следует пользоваться в тех случаях, когда в результате операции взаимоотношения всех референтных линий и прохождение механической оси окажутся в пределах принятой нормы. Под «эстетической реконструкцией»

(ЭР) принимаются ситуации, когда для того, чтобы удовлетворить запросам пациента, требуется нарушить правильные взаимоотношения референтных линий и (или) ухудшить прохождение механической оси вплоть до ситуации, когда ее девиация выйдет за пределы величин, принятых за норму. В тех случаях, когда пациент обратился с «эстетическими» жалобами, в ходе обследования выявлена ортопедическая патология и приведение РЛУ в норму решило проблемы пациента – это «стандартная» ортопедическая коррекция деформации.

Аппарат внешней фиксации позволяет выполнить коррекцию формы ног в послеоперационном периоде при активном участии самого пациента и в сотрудничестве с ним. По нашему мнению, обязательным условием при лечении таких пациентов является возможность полного сведения ног уже в раннем послеоперационном периоде. Компоновка, отвечающая данному требованию, была разработана. Тестирование показало, что такие аппараты обеспечивают достаточные для поставленных задач репозиционные и фиксационные качества. Использование в компоновке сочетания прямых и изогнутых стержней-шурупов позволяет, несмотря на упомянутое расположение опор, использовать только рекомендуемые позиции для введения чрескостных элементов (http://rniito.org/solomin/download/atlas-rus.zip).

При использовании данных компоновок помимо вальгизации, при наличии показаний, также выполнялась медиализация дистального фрагмента большеберцовой

кости и устранение ротационного компонента деформации. При многокомпонентной коррекции вначале мы использовали аппарат Орто-СУВ, работающий на основе компьютерной навигации (http://www.rniito.org/download/ortho-suv-frame-rus.pdf).

Выводы. С использованием оригинальных компоновок нами прооперировано 30 пациентов (ортопедическая патология присутствовала у 26). В 27-ми случаях достигнут результат, оцененный пациентом как «хороший» и «отличный». Эстетическая коррекция был выполнена лишь у шести пациентов (20 %). В одном случае после демонтажа аппаратов произошло «проседание» регенератов, потребовавшее выполнения повторного оперативного вмешательства. Развитие воспаления в месте выхода стержня-шурупа, потребовавшее его перепроведения, развилось у пяти пациентов. Среднесрочные и отдаленные результаты применения эстетических реконструкций требуют своего изучения.

ОСОБЕННОСТИ КОРРЕКЦИИ ДЕФОРМАЦИЙ ДЛИННЫХ КОСТЕЙ С ИСПОЛЬЗОВАНИЕМ ОСНОВАННОГО НА КОМПЬЮТЕРНОЙ НАВИГАЦИИ АППАРАТА «ОРТО-СУВ»

Соломин Л.Н. *, Утехин А.И., Виленский В.А.***

*ФГУ «РНИИТО им. Р.Р. Вредена Росмедтехнологий»,
**ООО «Орто-СУВ», г. Санкт-Петербург, Россия

Цель. Представить особенности коррекции деформаций длинных костей на основе применения

аппарата «Орто-СУВ», работа которого основана на пассивной компьютерной навигации.

Материалы и методы. Нами разработаны металлоконструкция, компьютерная программа аппарата Орто-СУВ и методика их применения при переломах и коррекции деформаций длинных костей (http://www.rniito.org/download/ortho-suv-frame-rus.pdf). Технология разработана на основе 228 стендовых испытаний, а также апробирована при лечении 66 пациентов с деформациями плечевой (2), бедренной (29) костей, костей предплечья (3) и голени (32). Мы оценивали особенности наложения аппарата, использования металлоконструкции и прилагаемой к ней компьютерной программы.

Результаты и их обсуждение. Конструкция аппарата Орто-СУВ предполагает возможность использования опор любой формы и геометрии. Благодаря возможности применения в аппарате Орто-СУВ секторов и полуколец, упрощено выполнение остеосинтеза повреждений проксимальных отделов бедра и плеча. Места крепления страт не строго регламентированы, что позволяет выполнять проведение чрескостных элементов в рекомендуемых позициях (http://rniito.org/solomin/download/atlas-rus.zip) без угрозы возникновения конфликта «страта-чрескостный элемент». Опоры аппарата могут быть установлены неперпендикулярно по отношению к продольным осям костных фрагментов. Возможно крепление страт не только к базовым, но и к стабилизирующим опорам при

помощи прямых или Z-образных платиков. Все это сокращает время операции и лучевую нагрузку на пациента.

Компьютерная программа аппарата Орто-СУВ отличается от аналогов продуманным интерфейсом, системой защиты от ошибки пользователя, которая исключает вероятность неправильного введения данных и включает последовательное прохождение 12 шагов (окон программы). Рентгенограммы непосредственно загружаются в программу, имеется возможность построения референтных линий и скиаграмм непосредственно в программе. Таким образом, выполняется планирование коррекции деформации непосредственно в программе. Шаги 1-5 необходимы для введения данных о пациенте, загрузке рентгенограмм и их масштабирования. Шаги 6 и 7 необходимы для введения фокусного расстояния и определения проекций страт и карданов. На шаге 8 определяют оси костных фрагментов: анатомические или механические. Шаги 9 и 10 служат для построения скиаграмм перемещаемого костного фрагмента. На шаге 11 программа - на основании всех введенных данных - показывает положение перемещаемого костного фрагмента после коррекции (красная скиаграмма). Возможно дополнительное изменение положения костного фрагмента: угловые, ротационные перемещения, компрессия и дистракция. На этом же шаге вводят 2 параметра («максимальная длина регенерата», «структуры риска»), которые необходимы для определения программой оптимальных темпа и

скорости коррекции деформации. Это позволяет исключить опасность тракционного повреждения магистральных сосудов и нервов, уменьшить опасность формирования гипопластического регенерата вследствие избыточной величины дистракции. На шаге 12 программа рассчитывает количество дней, которое требуется для коррекции данной деформации. Ортопед по своему усмотрению может изменить темп коррекции, ввести любое произвольное значение количества дней для коррекции деформации. После этого программа рассчитывает 4-кратное изменение длин каждой из страт в течение каждого из дней коррекции. Для прохождения всех шагов программы требуется 12-15 минут.

В большинстве случаев коррекция деформации (репозиция перелома) была достигнута одноэтапно, без необходимости частичных перемонтажей аппарата. При коррекции сложных деформаций (http://rniito.org/solomin/defor_class_rus.jpg) первым этапом целесообразно с «гиперкоррекцией» устранить смещение по длине и уже после этого устранить все остальные компоненты деформации. После коррекции деформации в аппарате Орто-СУВ имеется возможность динамизации для «воспитания регенерата» по Илизарову. Технология применения аппарата Орто-СУВ позволяет использовать принцип «Модульной Трансформации» чрескостного аппарата (http://rniito.org/solomin/download/atlas_CEF.zip). Особенности проведения чрескостных элементов, использование оригинальных чрескостных элементов

позволяют упростить переход на блокируемый интрамедуллярный остеосинтез.

Выводы. Использование чрескостного аппарата Орто-СУВ позволяет на новом качественном уровне решать задачи, связанные с коррекцией деформаций длинных костей. Подробная информация может быть получения на обучающих курсах: http://www.rniito.org/download/ortho-suv-course-9-rus.pdf. Разрабатываются методики Орто-СУВ для коррекции деформаций стоп, лечения контрактур крупных суставов.

КОРРЕКЦИЯ ДЕФОРМАЦИЙ БЕДРА И ГОЛЕНИ ПО МЕТОДУ ИЛИЗАРОВА

Соломин Л.Н., Щепкина Е.А., Скоморошко П.В.

ФГУ «РНИИТО им. Р.Р. Вредена Росмедтехнологий»,
г. Санкт-Петербург, Россия

Цель. Проанализировать результаты коррекции деформаций костей бедра и голени по методу Илизарова.

Материалы и методы. Проанализировано 34 случая коррекции деформаций бедра и 67 - деформаций голени. Причиной деформаций были неправильно сросшиеся переломы голени (36), бедра (25); ложные суставы голени (24), бедра (2); врожденная патология голени (7), бедра (7). Деформации диафизарного отдела голени были у 21 пациента, у 8 – бедренной кости; на уровне метафизов - 19 для голени и 16 - для бедра; комбинированных двухуровневых деформаций - 27 для голени и 10 - для бедра. Согласно классификации деформаций (http://rniito.org/solomin) простых (одноплоскостных -

однокомпонентных) деформаций было 10 (10 %), средней степени (одно-, двух- и трехплоскостных - двух- и трехкомпонентных) - 60 (60 %), сложных (двух- и трехплоскостных многокомпонентных) - 30 (30 %). Для устранения смещения по ширине, устранения угловой деформации, ротационной деформации и смещения по длине мы использовали репозиционные узлы, разработанные в РНЦ «ВТО» им. акад. Г.А. Илизарова. Для компоновки аппаратов мы применяли принципы комбинированного (гибридного) чрескостного остеосинтеза (КЧО) (http://rniito.org/solomin).

Результаты. Все компоненты деформации устраняли последовательно для фронтальной и сагиттальной плоскостей. Метод устранения в истинной плоскости деформации, из-за сложности его клинической реализации, мы использовали в 15 % случаев. Время, необходимое для коррекции деформации, зависело от типа деформации и составило в среднем от 10-25 дней для простых деформаций и 15-50 дней - для сложных. На протяжении коррекции деформации аппарат подлежал частичному перемонтажу для смены репозиционного узла от 1 раза (простые деформации) до 5 раз (сложные деформации). Девиация механической оси (MAD) составила 0-5 мм в 14 % случаев, 5-10 мм – 76 %, >10 мм – 10 %. Принципы КЧО позволили увеличить амплитуду движений в суставах к концу периода фиксации, в сравнении с предоперационной, у 85 % на 20-65 град. Осложнения отмечены в 15 % для бедра и 8,4 % для голени: воспаления области введения чрескостных

элементов – 9,4 % для бедра и 5,6 % - для голени; перелом чрескостных элементов или элементов аппарата – 3,7 % для бедра; несращение или формирование вялого дистракционного регенерата – 1,9 % для бедра и 0,7 % - для голени; переломы, вторичные деформации – 2,1 % для голени. Использование шкал LEFS, SF-36 показало достаточно высокие возможности чрескостного остеосинтеза в реабилитации этого сложного контингента больных.

Обсуждение. Коррекция деформаций по Илизарову эффективна и может быть использована при всех типах деформаций (http://rniito.org/solomin/defor_class_rus.jpg). Однако для устранения сложных деформаций, очевидно, целесообразно применение аппаратов на основе компьютерной навигации (Орто-СУВ аппарат, Taylor Spatial Frame, Ilizarov Hexapod System). При устранении деформаций средней степени тяжести применение как гексаподов, так и традиционных методик может быть методом выбора.

КАМПТОДАКТИЛИЯ - НЕ РЕШЕННАЯ ПРОБЛЕМА

Сорокин Н.Н., Выговский Н.В., Гайворонских С.С., Сорокин А.Н.

МУЗ «Городская клиническая больница № 34»,
г. Новосибирск, Россия

Актуальность проблемы. Камптодактилией по описанию Tamplin от 1846 года является нетравматическая, прогрессирующая флексионная контрактура проксимальных межфаланговых суставов

пальцев кисти. Наблюдается у 1 % населения. Benson и соавторы объединили элементы ранних классификаций капмптодактилии в три главных типа. Тип I, или классический, обнаруживают в младенчестве, деформация в пределах одного или обоих мизинцев. Тип II проявляется той же клиникой, что тип I, но в юности. Тип III камптодактилии с множественным поражением пальцев кисти является формой заболевания, которая ассоциирована с другими врожденными аномалиями со смятием головки проксимальной фаланги пальца и основания средней фаланги. Многие авторы обозначают болезнь, как генерализацию дисбаланса между флексорами и экстензорами, ведущего к вторичным контрактурам. Камптодактилия также бывает вызвана неправильным прикреплением червеобразных мышц в капсуле проксимального межфалангового сустава. Основным методом лечения является тенотомия напряженных тканей и порочного прикрепления червеобразных мышц, удлинение сухожилия поверхностного сгибателя и шинирование пальцев пациентов в положении разгибания в течение 4 недель.

Цели исследования. Изучить вопросы этиологии, диагностики и лечения камптодактилии.

Материалы и методы исследования. Клинически, рентгенологически, лабораторно и статистически исследованны 5 больных камптодактилией, находящихся на лечении в отделении МХК за период с 2002 по 2009 год.

Результаты. В наше поле зрения за период с 2002 по 2009 год попали 5 пациентов с камптодактилией.

Из них 2 больных были мужского пола и 3 - женского. Возраст больных был от 14 до 45 лет. 1 пациентка прооперирована, остальных пытались лечить консервативно. Оперированой больной 16 лет была выполнена тенотомия сухожилия поверхностного сгибателя V пальца правой кисти с последующим шинированием его в положении экстензии до 4 недель. Другим больным была выполнена редрессация межфалангового сустава с последующим шинированием, также до 4 недель. У всех больных после снятия шин симптомы болезни рецидивировали. Процедивы не отмечены.

Для более эффективной лечебной работы нами предприняты меры по дальнейшему изучению данной патологии в доступной нам литературе. Выявлена необходимость подключить к данной разработке дополнительные материалы и методы исследования

Вывод. Возможности современной диагностики позволят продвинуться в изучении вопросов этиологии и лечения камптодактилии при наличии дополнительных доступных материалов и методов исследования в виде клеточного и гистохимического анализа будущих наблюдений.

ЛЕЧЕНИЕ ВНУТРИСУСТАВНЫХ ПЕРЕЛОМОВ И ПЕРЕЛОМО-ВЫВИХОВ ПАЛЬЦЕВ КИСТИ В МИНИ-АППАРАТЕ ИЛИЗАРОВА

Сорокин Н.Н., Выговский Н.В., Есин Д.Ю., Мельник Е.Ю., Гайворонских С.С., Сорокин А.Н.

МУЗ «Городская клиническая больница № 34»,
г. Новосибирск, Россия

Актуальность проблемы. Известно что, 27 % всех травматических повреждений опорно-двигательного аппарата - травма кисти. Внутрисуставные переломы фаланг пальцев кисти, особенно открытые, и, тем более, огнестрельные отнимают большое количество сил и времени на их коррекцию и лечение.

Цели и задачи. Основной целью настоящих исследований явилось изучение проблем и тенценций лечения внутрисуставных переломов пальцев кисти в мини-аппарате Илизарова.

Задачи исследования. 1. Изучить основные клинические параметры внутрисуставных переломов пальцев кисти. 2. Дать оценку результатов лечения группы больных с внутрисуставными переломами пальцев кисти в мини-аппарате Илизарова.

Методы и материалы исследования. За 8 лет с 2001 по 2009 год проведен клинический, рентгенологический, лабораторный и статистический анализ 106 пациентов отделения микрохирургии кисти МУЗ ГКБ № 34 г. Новосибирска с внутрисуставными переломами пальцев кисти.

Результаты. Исследовано 5 пациентов с огнестрельными внутрисуставными многооскольчатыми переломами фаланг пальцев кисти, 67 больных с внутрисуставными переломо-вывихами основания средней фаланги пальцев кисти, 25 больных с внутрисуставными переломами основной фаланги пальцев кисти и 9 пациентов с переломо-вывихами дистальной фаланги большого пальца кисти.

Всем больным проводилась операция внеочагового дистракционного остеосинтеза в мини-аппарате Илизарова.

У 4 больных с огнестрельными переломами наблюдали консолидацию отломков на 3 месяце фиксации в мини-аппарате Илизарова. У одного из них результаты неудовлетворительные из-за поздней обращаемости за помощью (через 3 недели после травмы).

Из 67 больных с внутрисуставными переломо-вывихами основания средней фаланги средний срок иммобилизации в мини-аппарате Илизарова составил 6 недель. Неудовлетворительные результаты наблюдали у 14 больных. У 25 больных с внутрисуставными переломами основной фаланги неудовлетворительных результатов не было. У 9 пациентов с переломо-вывихами дистальной фаланги большого пальца кисти неудовлетворительных результатов также не наблюдали.

Выводы: 1. Внутрисуставные переломы фаланг пальцев кисти в настоящее время все чаще сопровождаются вывихами, что значительно утяжеляет травму пальцев кисти и курацию этих пациентов.

2. Метод внеочагового дистракционного остеосинтеза в мини-аппарате Илизарова является методом выбора для лечения внутрисуставных и, особенно, многооскольчатых переломов и переломо-вывихов фаланг пальцев кисти.

КЛЕТОЧНЫЕ МЕХАНИЗМЫ СТРУКТУРНОГО РЕАГИРОВАНИЯ ЭПИНЕВРАЛЬНЫХ АРТЕРИЙ ПРИ РАЗНЫХ СПОСОБАХ ЭЛЕКТРОСТИМУЛЯЦИИ НЕЙРОРЕГЕНЕРАЦИИ

Степанова Г.А., Борисова И.В., Щудло Н.А., Щудло М.М.

ФГУ «Российский научный центр «Восстановительная травматология и ортопедия» им. акад. Г.А. Илизарова Росмедтехнологий», г. Курган, Россия

Электростимуляция применяется в клинике при лечении травм и заболеваний, сопровождающихся снижением нейро-мышечной активности, и на протяжении многих десятилетий исследуется в эксперименте. Широко распространено представление о том, что электростимуляция усиливает васкуляризацию регенерирующего нерва, но сведения о структурной реорганизации сосудов в этих условиях в доступной литературе отсутствуют.

Цель – выявление клеточных механизмов перестройки эпиневральных артерий при разных способах электростимуляции.

Опыты проведены на 9 собаках, у которых под наркозом в асептических условиях пересекали седалищный нерв на уровне середины бедра и сшивали с применением микрохирургической техники. У трёх собак

не применяли воздействий на регенерацию (группа 1). Три другие получали внутритканевую электростимуляцию аппаратом ЭСГ-1: ток импульсный, монополярный, частота 50 гц (группа 2), остальные – накожную электростимуляцию аппаратом «Миоритм-40»: переменный ток с асимметричным импульсом, «дрейф» частот в диапазоне 20-120 гц (группа 3). Срок опыта – 11 недель после операции. Содержание животных, эксперимент и эвтаназию осуществляли согласно приказу МЗ СССР N 775, 1977 г. Поперечные эпоксидные полутонкие срезы оперированных нервов дистальнее уровня швов окрашивали по Уикли. Используя большие исследовательские микроскопы «Opton» (Германия) и АПК «ДиаМорф» (Москва) оцифровывали от 30 до 80 полей зрения (увеличение 1250) с изображениями эпиневральных и эндоневральных сосудов и нервных волокон для компьютерной морфометрии.

В группе 1 магистральные артерии эпиневрия расширены, субэндотелиальное пространство и медия отёчны. Изредка выявляется вакуольная дистрофия гладко-мышечных клеток (ГМК), локусы субэндотелиальной мускулярной гиперплазии (СЭГ) и редупликация внутренней эластической мембраны (ВЭМ). В эндоневрии артерии окружены гипертрофированной сетью ламеллоподий периневральных клеток (ЛПГ), большинство профилей сосудов эндоневрального микроциркуляторного русла (МЦР) - со спавшимися просветами.

В группе 2 встречаются эпиневральные артерии с округлыми и щелевидными просветами, выполненными эндотелиальными клетками (ЭК) распластанного и высокого фенотипов. Некоторые ЭК формируют псевдоподии, проникающие через отверстия ВЭМ в медию. В эндоневрии сеть ламеллоподий периневральных клеток окружает не только артерии, но и некоторые артериолы, одинаково часто встречаются микрососуды со спавшимися и расширенными просветами.

В группе 3 наряду с СЭГ и редупликацией медии в эпиневральных артериях отмечается увеличение частоты ядер ГМК в медии, повышение содержания в ней эластических элементов. В эндоневрии - преобладают микрососуды с расширенными просветами. У 1 собаки группы 3 выявлены эпиневральные артерии с суженным за счёт СЭГ деформированным просветом, некрозом ГМК. Эндоневральные артерии одного из пучков нерва облитерированы, выражена деструкция регенерирующих нервных волокон пенистыми фагоцитами.

Объёмная плотность нейральных элементов, толщина аксонов и миелина в группах 2 и 3 достоверно превышают параметры группы 1.

Заключение. Позитивный эффект электротерапии на нейрорегенерацию обусловлен повышением вазомоции. Стимуляция аппаратом «Миоритм» увеличивает пульсовое давление в артериях малого калибра, что необходимо учитывать при разработке оптимальной аддитивной фармакотерапии.

АДАПТАЦИОННЫЕ РЕАКЦИИ ОРГАНИЗМА НА ОПЕРАТИВНОЕ УДЛИНЕНИЕ КОСТЕЙ ГОЛЕНИ

Стогов М.В., Лунева С.Н., Тушина Н.В., Еманов А.А.

ФГУ «Российский научный центр «Восстановительная травматология и ортопедия» им. акад. Г.А. Илизарова Росмедтехнологий», г. Курган, Россия

Мало изученной остается проблема адаптации организма, возникающая в ответ на удлинение конечности.

В связи с этим, изучение изменения биохимических показателей сыворотки крови при удлинении конечности являлось целью проведенных нами исследований.

Биохимические исследования были выполнены на 35 беспородных взрослых собаках, которым проводили удлинение голени по Илизарову с режимом дистракции 1 мм в сутки за 4 приема в течение 28 дней и 3 мм в сутки за 180 приемов в автоматическом режиме в течение 10 дней. Величина удлинения сегмента в обеих группах составила 28-30 мм. Исследовали изменения биохимического состава сыворотки крови, энергетического метаболизма, процессов перекисного окисления липидов (ПОЛ) и антиоксидантную систему (АОС) в динамике удлинения конечности.

В ходе дистракции была выявлена более низкая активность ЩФ в группе с темпом удлинения 3 мм/сутки, которая к концу дистракции в контрольной группе превышала дооперационные значения в 2,24 раза (p=0,01), а в группе с удлинением 3 мм/сутки – в 1,60 (p=0,05). На этапе дистракции в обеих группах наблюдалось снижение

концентрации альбуминов, мочевины, мочевой кислоты, что свидетельствовало о том, что процесс адаптации к удлинению конечности был связан с задержкой азота в организме, являющейся следствием активации в этот период реакций белкового анаболизма. Значительные изменения были отмечены также для показателей углеводного метаболизма сыворотки крови, в которой накапливалась глюкоза и продукты гликолиза, что связано с активацией в организме анаэробного звена энергетического обмена. Такие изменения являются проявлением адаптации систем энергетического обеспечения к условиям дозированного растяжения.

Влияние дистракционных нагрузок у собак вызывало также выброс холестерина в кровеносное русло. Незначительная мобилизация триглицеридов, которые могут являться как строительным, так и энергетическим материалом для процессов регенерации, начиналась с началом этапа дистракции. Исследования показателей системы ПОЛ и АОС сыворотки крови показали, что период дистракции сопровождался, с одной стороны, интенсификацией перекисного окисления, с другой - компенсаторной активацией ферментного звена АОС. При этом в системе ПОЛ-АОС сохранялось равновесие, которое нарушалось к 28 суткам дистракции, когда снижалась активность супероксиддисмутазы. При увеличении темпа удлинения не происходило существенного роста содержания малонового диальдегида (МДА) в сыворотке крови. У животных с темпом удлинения 3мм/сутки уровень МДА был ниже, чем у

животных с удлинением 1мм/сутки, однако к концу дистракции у них отмечалось значительное снижение активности СОД в эритроцитах.

На основании полученных данных можно сделать вывод, что характер адаптивных процессов при различных режимах удлинения - 3 мм/сут и 1 мм/сут - был одинаков. Процесс адаптации организма к удлинению конечности на этапе дистракции сопровождался активацией белкового анаболизма, гликолиза и ПОЛ. С увеличением сроков дистракции процессы перекисного окисления нарастали, а активность анаэробного гликолиза снижалась. Проявлением адаптации процессов метаболизма явилось сохранение высоких концентраций энергетических и пластических субстратов обмена (глюкоза, холестерин, триглицериды) в сыворотке.

МОЛЕКУЛЯРНЫЕ МЕХАНИЗМЫ АДАПТАЦИИ СКЕЛЕТНЫХ МЫШЦ ПРИ ТРАВМАХ И ОПЕРАТИВНОМ УДЛИНЕНИИ КОСТЕЙ ГОЛЕНИ

Стогов М.В., Ткачук Е.А., Тушина Н.В.

ФГУ «Российский научный центр «Восстановительная травматология и ортопедия» им. акад. Г.А. Илизарова Росмедтехнологий», г. Курган, Россия

Любое внешнее воздействие на биологический объект вызывает комплекс метаболических изменений в тканях и органах организма, формирующих его системный адаптационный ответ на повреждающий агент. Особенности формирования такого ответа в скелетных

мышцах при нарушениях целостности костной ткани изучены слабо.

Цель исследования. Изучить метаболические изменения в скелетных мышцах, формирующие адаптационный ответ ткани на перелом и оперативное удлинение костей голени в эксперименте.

В представленном исследовании проведено две серии экспериментов. В первой серии у 20 взрослых беспородных собак моделировали ударный оскольчатый перелом костей голени (удар груза массой 5 кг с высоты 1,5 м в свободном падении) с последующим лечением аппаратом Илизарова. Во второй серии у 43 взрослых беспородных собаках изучали метаболизм скелетных мышц в условиях оперативного удлинения костей голени по Илизарову. У 35 животных режим дистракции составлял 1мм/сутки за 4 приема, у 8 – 3мм/сутки в автоматическом режиме. В мышечном супернатанте, полученном на 0,03М KCl, определяли концентрацию субстратов углеводно-энергетического и белкового обмена, а также активность ферментов этих путей метаболизма. На проведение экспериментальных исследований получено разрешение комитета по этике при «РНЦ «ВТО» им. акад. Г.А. Илизарова».

Результаты проведенного исследования позволили сформировать представление о состоянии метаболических процессов, формирующих адаптационную реакцию скелетных мышц в ответ на повреждение косной ткани. Обнаружено, что наибольшие изменения происходили в углеводно-энергетическом и белковом обмене. Изменения

углеводного обмена в скелетных мышцах поврежденного сегмента конечности, развивающиеся в ответ на удлинение и перелом костей голени, были связаны с интенсификацией гликолитического пути распада углеводов. При этом скелетные мышцы в различных экспериментальных условиях в качестве субстратов, вовлекаемых в углеводно-энергетический обмен, использовали различные источники, в том числе и внутриклеточные запасы липидов. Нами также выявлено, что при оперативном удлинении возрастание дистракционных нагрузок приводило к значительной активации пентозофосфатного пути окисления углеводов в мышцах удлиняемого сегмента конечности.

Изменения белкового обмена при формировании адаптационного ответа скелетных мышц на повреждение кости зависели от характера травматического воздействия на костную ткань. Так, в условиях оперативного удлинения костей голени в мышцах удлиняемого сегмента конечности происходило снижение синтеза мышечных белков при нормальных показателях протеазной активности. При оскольчатом переломе костей голени синтез белка незначительно активировался на фоне значительного роста протеазной активности.

В целом, на основании полученных результатов экспериментального исследования можно заключить, что основным фактором, определяющим характер и глубину адаптационных метаболических перестроек в скелетных мышцах в условиях оперативного удлинения, являлись дистракционные нагрузки, их длительность и

интенсивность. В посттравматический период на формирование адаптационного ответа мышц действовали факторы, определяющие чередование и смену этапов регенерации ткани.

ДИНАМИКА МОРФОЛОГИЧЕСКИХ ИЗМЕНЕНИЙ СУСТАВНОГО ХРЯЩА ПРИ КЛЕТОЧНО-ТКАНЕВОЙ ТЕРАПИИ ГОНАРТРОЗА (ЭКСПЕРИМЕНТАЛЬНОЕ ИССЛЕДОВАНИЕ)

Ступина Т.А., Степанов М.А., Макушин В.Д.

ФГУ «Российский научный центр «Восстановительная травматология и ортопедия» им. акад. Г.А. Илизарова Росмедтехнологий», г. Курган, Россия

С целью оценки эффективности стимуляции репаративного хондрогенеза при субхондральном туннелировании, моделировали остеоартроз (МОА) путем иммобилизации и компрессии коленных суставов с пересечением бедренной артерии у собак. Через 28 суток после окончания иммобилизации 5 животных выводили из опыта, остальным (n=7) после МОА на правом суставе проводили туннелирование субхондральной зоны с введением аутологичного костного мозга. Левый сустав не туннелировали. Через 14, 28 и 90 суток после туннелирования животных выводили из опыта. Парафиновые срезы мыщелков бедра окрашивали альциановым синим (**АС**) при pH 1,0 (реакция на сульфатированные гликозаминогликаны - **сГАГ**). Методом рентгеновского электронно-зондового микроанализа определяли концентрацию серы (**ωS**) -

маркера сГАГ. Морфометрия проведена по полутонким срезам, окрашенным по Уикли. В качестве контроля исследовали суставной хрящ интактных собак (n=5). Цифровой материал анализировали в программе «Microsoft Excel». Достоверность различий оценивали по критерию Стьюдента.

При МОА (через 28 суток после окончания иммобилизации) в суставном хряще выявлены очаги разволокнения. Во всех зонах резко редуцировано количество клеток. Максимально дистрофические изменения выражены в хондроцитах промежуточной зоны. Реакция на сГАГ существенно ослаблена, межклеточное вещество поверхностной зоны не окрашивалось, в промежуточной и глубокой интенсивно окрашенные участки чередовались с бледно-голубыми или бесцветными. Выявлено значительное снижение ωS, уменьшение ($p<0,001$) толщины (**h**) хряща относительно контроля. Отмечены разрывы базофильной линии, проникновение костномозгового паннуса в хрящ.

В хряще левых суставов через 14 суток сохранялось разволокнение межклеточного вещества с демаскировкой коллагеновых волокон, большая часть хондроцитов находилась в состоянии деструкции. Репаративная регенерация выражалась увеличением количества клеток и незначительным увеличением ωS относительно МОА. Через 28 суток увеличены частота встречаемости и объем участков разволокнения, количество пустых лакун, h хряща превышала ($p<0,001$) значения при МОА, что обусловлено более выраженной дезорганизацией

поверхностной зоны. Через 90 суток деструктивные изменения прогрессировали, сохранялись очаги разволокнения. Во всех зонах много пустых лакун, в промежуточной зоне межклеточное вещество при окраске АС выглядело бесцветным. Сохранялись участки, в которых нарушена целостность базофильной линии. Увеличение пустых лакун на фоне прогрессирующего уменьшения содержания сГАГ свидетельствовало о срыве компенсаторных возможностей хряща. Закономерным выглядело снижение ($p<0,001$) h хряща относительно предыдущего срока и контроля.

В суставном хряще правых суставов через 14 суток отмечено уменьшение размеров и частоты встречаемости очагов разволокнения. В субхондральной зоне в очагах активного ремоделирования наблюдалось образование густой сети молодых трабекул, межбалочные промежутки заполнены красным костным мозгом. Через 28 и 90 суток в большей части наблюдений очаги разволокнения отсутствовали. В промежуточной зоне отмечено появление изогенных групп. Увеличивалось число секреторно-активных клеток, которые характеризовались выраженной гипертрофией. Наблюдалось увеличение ωS и интенсивности окрашивания межклеточного вещества АС, прирост ($p<0,001$) h хряща относительно МОА. Целостность базофильной линии не нарушена. В субхондральной зоне выявлены функционирующие капилляры, что обусловливало позитивное трофическое влияние на гиалиновый хрящ. Наличие пролиферации в сочетании с увеличением размеров хондроцитов,

содержанием сГАГ могут быть расценены как реактивные изменения, за счет которых осуществлялась репаративная регенерация хряща.

Таким образом, изученная динамика морфологических изменений суставного хряща позволила установить, что туннелирование субхондральной зоны с введением аутологичного костного мозга оказывает стимулирующее действие на репаративную регенерацию хрящевой ткани, тем самым замедляет разрушение суставов.

ОЦЕНКА СОСТОЯНИЯ СУСТАВНОГО ХРЯЩА ПРИ ЛЕЧЕНИИ ОСКОЛЬЧАТЫХ ПЕРЕЛОМОВ ГОЛЕНИ В УСЛОВИЯХ ЧРЕСКОСТНОГО ОСТЕОСИНТЕЗА И ПРИМЕНЕНИЯ ПРЕПАРАТА «МИЦЕЛЛАТ»

Ступина Т.А., Степанов М.А., Петровская Н.В., Марченкова Л.О.

ФГУ «Российский научный центр «Восстановительная травматология и ортопедия» им. акад. Г.А. Илизарова Росмедтехнологий», г. Курган, Россия

При лечении переломов важное место занимает проблема сохранения функциональных возможностей суставов. Экспериментальные исследования показали, что применение препарата «Мицеллат» (ООО «Мицеллат», г. Сочи) значительно сокращает сроки сращения переломов [Марченкова Л.О. с соавт., 2009].

Цель - гистоморфометрический анализ суставного хряща мыщелков бедра при лечении переломов голени в

условиях чрескостного остеосинтеза и применения препарата «Мицеллат».

Беспородным собакам моделировали оскольчатый перелом правой голени, через сутки проводили закрытый чрескостный остеосинтез аппаратом Илизарова. В контрольной группе (n=10) последующее ведение животных осуществлялось по обычному регламенту, в опытной (n=8) – собаки весь период фиксации дополнительно получали препарат «Мицеллат» перорально и в виде компрессов на область перелома. Период фиксации в контрольной группе составил 48±1,02 суток, в опытной - 40±3,1 суток. Этапы исследования: конец периода фиксации, 30 и 90 суток без аппарата. Все манипуляции на животных осуществляли в соответствии с требованиями Европейской конвенции по защите экспериментальных животных. Гистоморфометрический анализ проведен по полутонким срезам, окрашенным метиленовым синим-основным фуксином. В качестве нормы морфометрировали суставной хрящ интактных животных (n=5). Цифровой материал анализировали в программе «Microsoft Excel».

В контрольной группе к концу периода фиксации толщина (**h**) хряща снижена ($p<0,05$) – 400,3±4,9 мкм (норма – 475,5±1,3 мкм). При светооптическом исследовании выявлены очаги разволокнения. За счет высокой клеточной плотности в поверхностной зоне численная плотность хондроцитов (**$N_{A_{хц}}$**) превышала норму (6,1±0,7) - до 9,2±0,7. Отмечены клетки, находящиеся в состоянии деструкции, пустые клеточные

лакуны, их доля (**$N_{A_{пуст\ лак}}$**) составила 17,2 %. Через 30 суток после снятия аппарата деструктивные изменения, как и в предыдущий срок, выражались разволокнением межклеточного вещества поверхностной зоны, гибелью клеток. Толщина хряща и $N_{A_{хц}}$. снижались ($p<0,05$) до 372,2±2,5 мкм и 7,2±0,6 соответственно, $N_{A_{пуст\ лак}}$ составила 26,6 %. Часть клеток, входящих в состав изогенных групп, находилась в состоянии деструкции. Численная плотность изогенных групп (**$N_{A_{из.\ гр}}$**) сопоставима с нормой. Через 90 суток после снятия аппарата отмечен прирост h хряща – 452,3±7,6 мкм, относительно нормы значения снижены. $N_{A_{хц}}$. приближалась к норме. В части наблюдений восстанавливалась гомогенность межклеточного вещества поверхностной зоны. $N_{A_{пуст\ лак}}$ и $N_{A_{из.\ гр}}$ превышали норму – 18 % и 20 % соответственно.

В опытной группе на всех этапах эксперимента h хряща сопоставима с нормой. Очаги разволокнения не обнаружены. К концу периода фиксации единично отмечены пустые лакуны. Значения $N_{A_{пуст\ лак}}$ незначительно превышали норму. $N_{A_{из.\ гр}}$ и $N_{A_{хц}}$. увеличивались до 17,4 % и 8,1±0,5 соответственно. Через 90 суток после снятия аппарата значения h хряща незначительно превышала норму – 482,7±3,2 мкм 487,9±5,7 мкм. Основная часть клеток функциональна активна. Значения $N_{A_{из.гр.}}$ составили около 22 %. $NA_{пуст\ лак}$ снижена относительно контрольной группы до 16 %, $N_{A_{хц}}$. сохраняла повышенные значения - 7,4±0,4. На всех этапах

в обеих группах эксперимента целостность базофильной линии не нарушена.

Таким образом, в суставном хряще в данных условиях эксперимента наблюдались деструктивные, репаративные и обратимые реактивные изменения. Сравнительный гистоморфометрический анализ суставного хряща интактных и экспериментальных собак обнаружил существенную разницу в степени выраженности деструктивного процесса в зависимости от применения препарата «Мицеллат».

ИЗУЧЕНИЕ МОРФОЛОГИЧЕСКИХ ПРИЗНАКОВ ОСТЕОАРТРОЗА ПРИ ЭКСПЕРИМЕНТАЛЬНОМ МОДЕЛИРОВАНИИ

Ступина Т.А., Степанов М.А., Щудло М.М., Макушин В.Д.

ФГУ «Российский научный центр «Восстановительная травматология и ортопедия» им. акад. Г.А. Илизарова Росмедтехнологий», г. Курган, Россия

Цель – с учётом значимости изменений кровоснабжения, статической нагрузки и иммобилизации в патогенезе остеоартроза разработать модель дегенеративно-дистрофических изменений в эпифизах костей коленного сустава и оценить морфофункциональное состояние зон суставного хряща и субхондральной кости.

Моделирование остеоартроза осуществляли путем иммобилизации и компрессии коленных суставов с пересечением бедренной артерии у собак (n=8).

Животных выводили из опыта через 28 (n=5) и 40 (n=3) суток после окончания иммобилизации. Суставные поверхности оценивали макроскопически. Исследовали парафиновые срезы, окрашенные по Массону и гематоксилином и эозином. Морфометрия проведена по полутонким срезам большой площади (6-8 мм^2). В качестве контроля исследовали суставной хрящ интактных собак (n=5). Цифровой материал анализировали в программе «Microsoft Excel».

Через 28 суток после окончания иммобилизации макроскопически суставной хрящ матовый, по боковым поверхностям мыщелков истончен. Отчетливо снижена интенсивность окраски поверхностной зоны. Нарушена гомогенность межклеточного вещества, выявлены участки разволокнения, часть хондроцитов в состоянии гибели и деструкции, наблюдалось увеличение клеточных форм с кариопикнозом. В промежуточной зоне клетки располагались одиночно, изогенные группы отмечены единично, входящие в их состав клетки находились в состоянии гибели. Наблюдалось значительное количество опустошенных лакун - 49,6 %. В глубокой зоне часть хондроцитов была гипертрофированна, в них более 50 % профиля цитоплазмы было занято крупными скоплениями секреторных гранул и липидными включениями. Были обнаружены лакуны с некротизированными клетками, клеточным детритом. Базофильная линия неравномерно окрашена, расслоена. Морфометрически выявлено ($p<0,001$) уменьшение толщины хряща до 318,6±2,7 мкм (в контроле - 475,5±1,3 мкм), снижение численной

плотности клеток – 5,3±0,3 (в контроле – 6,2±0,56), объемная плотность хондроцитов в 2 раза была ниже нормы. При окраске по Массону отмечена кальцификация матрикса глубокой зоны хряща. В субхондральном отделе наблюдалось утолщение костных трабекул и увеличение их площади в поле зрения, при этом увеличена доля неминерализованных участков (синий цвет) в поле зрения. В одних участках на границе с кальцифицированным хрящом наблюдалась активация остеобластов, в других - отмечены признаки угнетения активности остеобластов, преобладания явлений остеокластической резорбции костной ткани.

Отмеченные изменения являются следствием нарушения обменных процессов (ремоделирования) суставного хряща и субхондральной кости, свидетельствующих о снижении синтеза и преобладании катаболических процессов. Максимально дистрофические изменения были выражены в хондроцитах промежуточной зоны, которые равноудалены от васкулярного и синовиального факторов питания. Известно, что физиологическая регенерация суставного хряща осуществляется механизмами интерстициального роста благодаря постоянно поддерживающейся репродукции хондроцитов в промежуточной зоне (Мажуга П.М., 1999).

Таким образом, полученные результаты оценки морфофункционального состояния суставного хряща и субхондральной кости показали, что разработанная экспериментальная модель позволяет получить гонартроз, патогенетически основное место в развитии которого

занимает фактор изменений режима функциональных нагрузок и трофики хряща. При данном патологическом процессе собственные регенераторные возможности суставного хряща подавлены, и его восстановление невозможно без дальнейшего потенцирования внешних по отношению к хрящу механизмов.

КОЛИЧЕСТВЕННАЯ ОЦЕНКА СУСТАВНОГО ХРЯЩА ПРИ СОВРЕМЕННЫХ ТЕХНОЛОГИЯХ УДЛИНЕНИЯ КОНЕЧНОСТЕЙ

Ступина Т.А., Щудло М.М.

ФГУ «Российский научный центр «Восстановительная травматология и ортопедия» им. акад. Г.А. Илизарова Росмедтехнологий», г. Курган, Россия

Внедрение в клиническую практику современных технологий удлинения конечностей вызывает необходимость углубленного изучения процессов, происходящих в смежных суставах, поскольку сохранение их функциональных возможностей имеет большое значение для медицинской, социальной реабилитации и улучшения качества жизни пациентов.

Цель – изучение гистоморфометрических характеристик суставного хряща при современных технологиях удлинения смежного сегмента конечности.

Исследование выполнено на 23 собаках: 5 интактных и 18 опытных, которым удлиняли голень аппаратом Илизарова на 28-30 мм (экспериментатор д.м.н. С.А. Ерофеев). В 1-й серии в течение 28 суток осуществляли «веерную» дистракцию по 1 мм с 4-кратной ручной

подкруткой и чередованием сторон приложения дистракционных усилий (Патент №2289348 РФ); во 2-й серии – с темпом 1 мм за 4 приема в сочетании с интрамедуллярным армированием противоизогнутыми спицами; в 3 серии – в течение 10 суток с темпом 3,0 мм за 180 приемов (автодистракция). Этапы исследования: 30 суток фиксации и 30 суток без аппарата. Гистоморфометрия (объект – суставной хрящ наружного мыщелка бедра) проведена по полутонким срезам, окрашенным метиленовым синим-основным фуксином. Цифровой материал анализировали в программе “Microsoft Excel”.

К концу периода фиксации во всех сериях выявлены деструктивные изменения поверхностной зоны, наиболее выраженные во 2-й серии: очаги разволокнения захватывали часть промежуточной зоны, наблюдалось формирование узур. Толщина (h) хряща во всех сериях достоверно ниже контроля (475,5±1,3 мкм), наибольшее снижение отмечено в 1 и 2 сериях – до 336,5±3,8 мкм и 343,7±3,6 мкм соответственно. Численная плотность хондроцитов ($N_{A_{хц}}$) снижена, минимальные значения выявлены в 3 серии – 4,84±0,2 (контроль – 6,1±0,5). Численная плотность изогенных групп ($N_{A_{из.\ гр}}$) во всех сериях превышала контроль. Во 2-й серии пролиферация сочеталась с увеличением количества деструктивно измененных хондроцитов, входящих в состав изогенных групп. Объемная плотность клеток ($Vv_{хц}$) во всех сериях была достоверно ниже контроля.

После снятия аппарата во всех сериях сохранялось нарушение организации матрикса поверхностной зоны, наиболее выраженное во 2-й серии. В сериях 1 и 3 отмечено уменьшение частоты встречаемости и объема участков разволокнения, h хряща увеличивалась до 382,3±1,4 мкм и 446,8±1,6 мкм соответственно. Во всех сериях наблюдалось снижение $N_{A_{из.\ гр}}$ относительно предыдущего срока, по сравнению с контролем сохранялись повышенные значения. В 3 серии $N_{A_{хц}}$ сопоставима с контролем, $V_{V_{хц}}$ увеличена относительно предыдущего срока и превышала значения 1 и 2 серий, но не достигала уровня контроля. В 1 серии выявлена тенденция к увеличению $Vv_{хц}$ по сравнению с предыдущим сроком, значения $N_{A_{хц}}$ незначительно отличались от контроля. Во 2 серии дальнейшее снижение $Vv_{хц}$ на фоне увеличения $N_{A_{хц}}$ (9,73±1,06) за счет повышения $N_{A_{из.\ гр}}$ указывало на угнетение биосинтетической активности хондроцитов и сопровождалось низкими значениями h хряща - 342,4±2,8 мкм.

Таким образом, динамика морфометрируемых параметров свидетельствовала о том, что удлинение конечности с темпом 3,0 мм за 180 приемов являлось для суставного хряща наименее травматичным. При удлинении конечности в сочетании с интрамедуллярным армированием спицами к концу эксперимента пролиферация сочеталась с уменьшением числа секреторно-активных клеток, прогрессировало падение синтетической активности хондроцитов, снижалась

толщина хряща. При «веерной» дистракции динамика изучаемых параметров указывала на усиление биосинтетических процессов. Разработанные и апробированные в эксперименте методики удлинения являются методами выбора. Наблюдаемые при этом изменения суставного хряща необходимо учитывать в клинической практике, создавая условия для предупреждения развития в нем патологического процесса.

РЕАБИЛИТАЦИЯ БОЛЬНЫХ С НЕСТАБИЛЬНЫМИ ПОВРЕЖДЕНИЯМИ ТАЗА

Стэльмах К.К.

ФГУ «УНИИТО им. В.Д. Чаклина Росмедтехнологий», г. Екатеринбург, Россия

Цель исследования. Разработка системы восстановительного лечения больных при переломах костей таза.

Материалы и методы. Нами разработан комплекс восстановительного лечения больных при нестабильных повреждениях таза (патент РФ № 2147857, 2000 г. «Способ восстановительного лечения больных при переломах костей таза после оперативного вмешательства»). Он включал комплексы лечебной гимнастики, физиотерапию, массаж.

Дополнительно для оптимизации восстановительного лечения в раннем послеоперационном периоде применялись способ индивидуализации режима магнитотерапии при лечении переломов костей таза

(патент РФ № 2145245, 2000 г.) и устройство для локальной гипотермии (Свид. на полезную модель №17675, 2001 г.).

Стабильная фиксация переломов - это основной способ предупреждения развития респираторного дистрессиндрома и полиорганной недостаточности. В связи с этим, в послеоперационном ведении больных, впервые были применены также сложномодулированные флюктуирующие токи (ИСМ ФЭТ) от аппарата «Адаптон-Эмит», обладающие не только анальгезирующим, анестезирующим, а также противовоспалительным, противоотечным действием, предупреждающим тугоподвижность, в частности, тазобедренного сустава. ИСМ ФЭТ, напоминающие частоты так называемого «белого шума», более физиологичны (приближаются к собственным БЭА тканей), чем используемые ныне диадинамические или синусоидальные модулированные токи (ДДТ и СМТ). ИСМ ЭМП и ИСМ ФЭТ назначались нами в раннем послеоперационном периоде (1-14 дней) и были эффективно применены у 56 больных.

Комплексное восстановительное лечение больных с тяжелыми повреждениями таза с применением ранней активизации пострадавших, ИСМ ЭМП, ИСМ ФЭТ, массаж и ЛФК позволяли добиться улучшения анатомо-функциональных результатов при чрескостном остеосинтезе.

Для полноценной реабилитации больных с тяжелой сочетанной и множественной травмой таза был предложен «Способ реабилитации больных с переломами костей

таза» (Патент РФ № 2243004, 2004 г.). Создавались оптимальные условия для репаративных процессов в зонах повреждений таза за счет стимуляции мышечно-связочного аппарата в ранний реабилитационный период. Применялись сложномодулированные флюктурирующие токи в шумовом диапазоне с частотой от 0,5 до 10 тыс. Гц., близком к физиологическим, модулируемые низкими частотами от 57 до 10 Гц. для электростимуляции.

Вышеизложенное явилось основанием для включения в комплекс 4-хэтапного (согласно фазам травматической болезни) восстановительного лечения следующих методик.

Первый этап (ранний послеоперационный). Из физических факторов применялась магнитотерапия низкочастотным импульсным сложномодулированным электромагнитным полем в диапазоне частот от 50 Гц до 90 Гц с помощью аппарата «Малахит-10 п». Магнитотерапия была проведена у 52 больных, клинически отмечался обезболивающий и противоотечный эффект.

Второй этап (поздний послеоперационный): от 14 дней до 8 недель. Применялись магнитотерапия или ультразвук, оказывающие болеутоляющее, сосудорасширяющее, противовоспалительное и трофическое действие. Ультразвук назначался на очаг в 1-3 поля (F = 880 кГц).

Третий этап (восстановительный): от 8 до 12 недель. В этом периоде снимались аппараты с таза и с других сегментов. Для укрепления мышечного корсета

назначалась электростимуляция мышц спины и массаж. Электростимуляция может проводиться ДДТ или СМТ.

Четвертый этап (поздний восстановительный): от 12 недель до 6 месяцев. В течение этого периода наступает сращение соединений тазового кольца и тяжелых переломов других сегментов.

Результаты. Проведенные исследования показали, что применение комплекса патогенетически обоснованных физических методов, ЛФК, массажа при тяжелой травме таза позволяет добиться значительного улучшения у 40 % больных, улучшения - у 45 % и без перемен - у 15 %.

ОПЕРАТИВНОЕ ЛЕЧЕНИЕ ДЕТЕЙ ШКОЛЬНОГО ВОЗРАСТА С ВРОЖДЕННЫМ ВЫВИХОМ БЕДРА

Тепленький М.П., Макушин В.Д., Раловец Н.Э.

ФГУ «Российский научный центр «Восстановительная травматология и ортопедия» им. акад. Г.А. Илизарова Росмедтехнологий», г. Курган, Россия

Введение. Прогноз оперативного лечения детей старше 6 лет с вывихом бедра, по мнению многих специалистов, является неопределенным. Поэтому целесообразность выполнения радикального оперативного вмешательства, независимо от технологии, до настоящего времени остается дискутабельной.

Цель исследования. Анализ результатов лечения пациентов 7-11 лет с вывихом бедра по методике РНЦ «ВТО»

Материал и методы. Проанализированы результаты лечения 14 детей (16 суставов) с врожденным вывихом бедра. Средний возраст при выполнении оперативного вмешательства - 8,4±1,336 лет (7-11 лет). Клинические признаки нестабильности тазобедренного сустава выявлены у всех больных. Ограничение подвижности сустава различной степени выраженности отмечено в 10 наблюдениях. По степени дислокации суставы распределились следующим образом: маргинальный вывих – 4 сустава, надацетабулярный вывих - 6, подвздошный вывих - 6 суставов.

Во всех наблюдениях произведено постепенное закрытое вправление вывиха аппаратом Илизарова с последующей коррекцией тазового и бедренного компонентов сустава. Для устранения дисплазии вертлужной впадины в 11 случаях использована Г-образная остеотомия подвздошной кости, в 5 – остеотомия таза. В шести наблюдениях произведена межвертельная корригирующая остеотомия бедра, в семи – деторсионная остеотомия бедра, в трех – транспозиция большого вертела и деторсионная остеотомия бедра. При двустороннем поражении реконструктивные операции на суставных компонентах производили одновременно с обеих сторон. Независимо от степени дислокации головки бедра декомпрессивные манипуляции на мягкотканном компоненте сустава, а также укорачивающая остеотомия бедра не выполнялись.

В трех случаях выполнены повторные вмешательства. У двух детей по поводу рецидива вывиха произведено

открытое вправление. У одного пациента в связи с образованием деформации проксимального отдела бедра выполнена транспозиция большого вертела.

Результаты и их обсуждение. Результаты лечения изучены в срок от 1,5 до шести лет. Клиническая оценка исходов лечения произведена по критериям Colton: хороший результат (14-15 баллов) – 6 суставов, удовлетворительный (11-13 баллов) – 8, неудовлетворительный результат (6 баллов) – 2 сустава.

Распределение суставов по критериям Severin: IIa тип – 7 суставов, III тип – 8, IV тип – один сустав. Дистрофические изменения в головке бедра, отмеченные после снятия аппарата во всех суставах, в большинстве наблюдений (14 суставов) имели обратимый характер и не привели к формированию выраженной деформации головки бедренной кости.

Рентгенологические признаки коксартроза по Tonnis выявлены в 10 суставах, однако степень их выраженности была незначительной: I ст. – 8 суставов, II ст. – 2 сустава.

С учетом клинико-рентгенологической картины удельный вес положительных исходов лечения составил 87,5 %.

Заключение. Анализ полученных результатов показал, что, несмотря на выраженные исходные анатомо-функциональные нарушения, отказ от общепринятых репозиционных приемов, технология постепенного закрытого вправления с помощью аппарата в большинстве случаев обеспечивает достаточную стабильность сустава

и не приводит к необратимым изменениям суставных компонентов.

HALLUX RIGIDUS (ТУГОПОДВИЖНОСТЬ ПЕРВОГО ПАЛЬЦА СТОПЫ)

Тертышник С.С., Атманский И.А., Глызин И.В.

НУЗ ДКБ ст. Челябинск ОАО «РЖД», ГОУ ВПО «Челябинская государственная медицинская академия Росздрава», г. Челябинск, Россия

Тугоподвижность (ригидность) большого пальца стопы – это болезненное ограничение движений в первом плюснефаланговом суставе, которое усиливается при перекате стопы во время ходьбы. Ригидный большой палец – это второе после вальгусной деформации большого пальца расстройство, которое сопровождается ограничением движений с прогрессированием артроза. Если вальгусная деформация первого пальца стопы встречается в основном у женщин, то ригидный палец отмечается у 25-40 % мужчин.

Лечение ригидного пальца стопы может быть консервативным и оперативным. Однако консервативное лечение, направленное в первую очередь на снижение болевого синдрома, применяется только в начальных стадиях заболевания. В качестве оперативного лечении возможны: коррегирующие остеотомии основной фаланги (Kessel, Bonney, Moderg) или первой плюсневой кости (Keily, Shevron-Reverdin-Grin), моделирующая артропластика (хейлэктомия), резекционная артропластика первого плюснефалангового сустава

(Brandes-Keller), артродез первого плюснефалангового сустава, эндопротезирование сустава. Большое количество предложенных оперативных методов лечения свидетельствует о том, что проблема лечения ригидного пальца стопы далека от совершенства.

В травматологическом отделении НУЗ ДКБ ст. Челябинск ОАО «РЖД» в 2002-2009 годах по поводу ригидного пальца оперировано 20 пациентов на 27 стопах. Из 20 пациентов женщин – 9, мужчин – 11, возраст – 40 – 65 лет. Длительность заболевания более 15 лет. С учетом клинико-рентгенологических данных, согласно разработанному в отделении алгоритму оперативной коррекции, были выполнены следующие операции – хейлэктомия 8 пациентов (11 стоп), резекционная артропластика (Brandes-Keller) – 4 пациента (6 стоп), артродезирование первого плюснефалангового сустава – 2 пациента (3 стопы), остеотомия первой плюсневой кости в сочетании с хейлэктомией – 3 пациента (3 стопы), эндопротезирование первого плюснефалангового сустава (протез Total-toe-system фирмы Baomed) – 3 пациента (4 стопы). Активизацию больных осуществляли на второй день после операции в ортопедической обуви с нагрузкой на задний отдел стопы, производилась компрессия нижних конечностей эластичными бинтами, все пациенты получали фраксипарин 5-7 дней. Осложнений после операций не наблюдали. Все пациенты осмотрены в сроки от 6 месяцев до 7 лет, достигнут положительный эффект в виде уменьшения болевого синдрома, возможности пользоваться обычной обувью.

Таким образом, диффиренцированный подход к выбору метода оперативной коррекции позволяет получить положительные результаты у пациентов с различными стадиями заболевания.

ЭКСПЕРИМЕНТАЛЬНОЕ ОБОСНОВАНИЕ ОПЕРАЦИЙ ПЕРЕДНЕГО И ЦИРКУЛЯРНОГО СПОНДИЛОДЕЗА ПРИ СПОНДИЛОЛИЗНОМ СПОНДИЛОЛИСТЕЗЕ ПОЯСНИЧНОГО ОТДЕЛА ПОЗВОНОЧНИКА

Туляков С.С., Сергеев К.С.

ГОУ ВПО «Тюменская государственная медицинская академия Росздрава», г. Тюмень, Россия

Вопросы лечения больных с патологией позвоночника в виде спондилолизного спондилолистеза в настоящее время представляют особый интерес вследствие социального и медицинского значения этого тяжелого недуга. Обилие высокоэффективных хирургических технологий позволяет эффективно выполнить задачу коррекции нарушенных анатомических взаимоотношений и их надежного сохранения при активном функционировании позвоночника. В целях совершенствования методик хирургического лечения и их научного обоснования перед хирургами встают вопросы экспериментального изучения их достоинств и недостатков, определения границ предела прочности и стабильности «зоны операции».

На базе кафедры травматологии, ортопедии и ВПХ ГОУ ВПО «Тюменская государственная медицинская

академия Росздрава» нами был проведен ряд экспериментов биомеханического характера, предусматривающих нагрузочное тестирование модели спондилолизного спондилолистеза нижних поясничных позвонков и различных вариантов фиксации в статическом режиме. Для экспериментов использовался препарат позвоночника в виде L_{III}-L_V позвоночно-двигательных сегментов, взятых от трупов людей в возрасте от 30-50 лет. Эксперименты проводились не позднее 48 часов после забора биологического материала.

Для экспериментов был разработан и смонтирован экспериментальный стенд, состоящий из осевого динамометра часового типа, станины и ложа для фиксации биологического материала в виде удерживающей чаши из полиметилметакрилата. Первым этапом экспериментов являлось нагрузочное воздействие, направленное вдоль продольной оси позвоночника с целью формирования модели спондилолизного спондилолистеза L_{IV} позвонка. Второй этап эксперимента предусматривал моделирование операции в виде переднего и циркулярного спондилодезов и проведения нагрузочного тестирования системы «имплантат-кость». При этом в качестве межтеловой опоры использовался имплантат из пористого никелида титана, а в качестве транспедикулярного фиксатора – применяемые в клинике имплантационные системы, состоящие из двух пар винтов, вводимых в соскользнувший и нижележащий позвонки. В целях получения точных замеров деформации в системе «имплантат-позвонки» в тела L_{IV} и L_V введены

маяки смещения. Последние представляли из себя откалиброванные относительно горизонтальной платформы винты, вводимые в передние отделы тел позвонков. Деформации сдвига измеряли до сотых долей миллиметра с помощью штанген-циркуля. Биологический материал помещался в моделированное под него ложе на станине и подвергался внешней нагрузке с промежутком в 10 кг с учетом наклона позвонка под углом 15 градусов. Испытания показали, что несущая способность позвоночника с нестабильностью на фоне дефекта в межсуставной части дуги незначительна и составляет 40 кг.

При нагрузке модели операции переднего межтелового спондилодеза с использованием пористого имплантата из Ni-Ti на уровне L_{IV-V} установлено, что предел текучести при данной оперативной методике составил 180 кг, что говорит о ее эффективности, но при условии формирования костно-металлического блока, которое может быть достигнуто только при достаточно длительной иммобилизации пациента, качественно выполненной подготовке ложа и правильном позиционировании имплантата.

При нагрузке модели циркулярного спондилодеза предела текучести в нашем испытательном стенде достигнуто не было. Спондилолистез величиной 1 мм при нагрузке в 240 кг, по нашему мнению, является следствием импакции губчатой кости возле винтов фиксатора. Полученный значимый прирост деформации на 0,5 мм на осевой нагрузке в 360 кг - следствие

необратимой деформации (перелома) костной ткани в ответ на экстремальные нагрузки.

Из проведенных экспериментов можно заключить, что метод сочетания переднего межтелового спондилодеза имплантатом из пористого никелида титана и задней транспедикулярной фиксации является наиболее эффективной методикой фиксации для лечения данного заболевания.

МОДИФИКАЦИИ КОНСЕРВАТИВНЫХ МЕТОДОВ ЛЕЧЕНИЯ ПРИ ДИАФИЗАРНЫХ ПЕРЕЛОМАХ БЕДРА У ДЕТЕЙ РАННЕГО ВОЗРАСТА

Турсунов Н.Б., Турсунов Б.С.

Ташкентский педиатрический медицинский институт,
г. Ташкент, Узбекистан

Диафизарный перелом бедра (ДПБ) – один из тяжёлых и относительно частых травм в раннем детском возрасте. В этой связи важен выбор наиболее рационального метода лечения. Несмотря на тенденцию к расширению показаний к хирургическому лечению, консервативный метод не потерял свою актуальность и является ведущим. Однако следует отметить, что травматологи, нередко излишне уверенные в высокой регенеративной способности детской кости, в возможности её полноценной перестройки, подходят к лечению переломов поверхностно. Этому способствует и отсутствие единого мнения, касающегося границ допустимых смещений. Между тем, очевидно, что

компенсаторные резервы растущего организма далеко небезграничны.

Целью данного исследования явилась разработка более эффективного метода консервативного лечения ДПБ у детей раннего возраста.

Исследованы 70 детей в возрасте от 2 месяцев до 3 лет с ДПБ за последние 3 года – 48 мальчиков и 22 девочки. С переломом верхней трети поступил 21 ребёнок (30 %), средней трети – 43 (61,4 %), нижней трети – 6 (8,6 %). По методу Shade вытяжение осуществляли у 40 детей (57,1 %). После вытяжения иммобилизацию продолжали с помощью общепринятой кокситной гипсовой повязки (КГП). Остальным 30 детям применяли вертикальное накожное вытяжение, при этом, после предварительного обезболивания места перелома и репозиции отломков, повреждённую конечность сгибали и отводили в тазобедренном суставе соответственно смещению центрального отломка. Вытяжение демпферировали посредством стальной пружины, которую подбирали так, чтобы расстояние между ягодицей повреждённой конечности и матрасом составляло 2-3 см. Туловище ребёнка фиксировали широким мягким поясом. Для предупреждения бокового смещения пространство между поверхностью койки, поясом и туловищем больного на стороне повреждения плотно заполняли валиком. Сроки вытяжения составляли в среднем 18 дней. После окончания вытяжения иммобилизацию продолжали с помощью видоизменённой КГП, при этом углы сгибания и отведения в тазобедренном суставе оставляли прежними

в ногу в колене сгибали на 90-110^0. Описанная КГП состоит из пояса и гипсовой гильзы, которая накладывается до надлодыжечной области, что способствует сохранению движений в голеностопном суставе повреждённой конечности в полном объёме. Контрольные рентгенснимки делали на 1-2 неделе и после наложения КГП.

Из 40 детей, леченных по методу Shade, у 16 (40 %) наблюдалось смещение по ширине на 1/4 поперечника кости, у 9 (22,5 %) – захождение отломка до 2,5-3 см, у 28 (70 %) – ротационное смещение 2-3 степени, у 1 (2,5 %) – пролежни на тыльной поверхности стопы и лодыжках. Возникновение осложнений связываем с тем, что метод Shade не учитывает углы смещения проксимального отломка, его ротацию кнаружи. Кроме того, положение конечности нефизиологично, так как нет равновесия мышц-антагонистов. Вторичное смещение под КГП выявлено у 14 детей, причиной чего считаем одномоментное изменение положения конечности после вытяжения из вертикального в горизонтальное. Кроме того, часто повязка теряет прочность из-за загрязнения естественными отправлениями и её приходится укреплять, а иногда – перекладывать. Из 30 детей, леченных по описанной методике, у 6 (20 %) больных наблюдалось смещение по ширине на ¼-½ поперечника кости, смещений по длине не отмечалось, у 4 (13,3 %) больных осталось ротационное смещение 1 степени. Вторичных смещений под КГП не выявлено. КГП во всех случаях сохраняла прочность, опрятный вид,

ухаживающие отмечали удобство повязки при уходе за ребёнком.

Таким образом, при консервативном лечении ДПБ сравнительно лучшие результаты получены при применении метода накожного демпферированного вытяжения и последующего продолжения иммобилизации с помощью видоизменённой КГП, что позволяет рекомендовать её как метод выбора у детей раннего возраста.

ТАКТИКА ЛЕЧЕНИЯ ДИАФИЗАРНЫХ ПЕРЕЛОМОВ КОСТЕЙ ГОЛЕНИ У ДЕТЕЙ

Турсунов Н.Б., Турсунов Б.С.

Ташкентский педиатрический медицинский институт,
г. Ташкент, Узбекистан

Диафизарные переломы костей голени относятся к числу наиболее часто встречающихся повреждений опорно-двигательного аппарата. Тяжесть их определяется видом перелома и степенью повреждения окружающих мягких тканей.

За последние 5 лет мы наблюдали 145 детей в возрасте 7-14 лет с переломами диафиза костей голени. Переломы обеих костей обнаружены у 83 детей, перелом большеберцовой кости – у 62 детей. Переломы обеих костей по виду чаще были поперечными и располагались на одном уровне, переломы большеберцовой кости – косыми и винтообразными. У 13 больных выявлен открытый, у 5 – прободной переломы. Рентгенснимки производили в двух проекциях с захватом всего голенного

сегмента в целях исключения перелома на другом уровне. У 67 больных обнаружен перелом без смещения или с допустимым стоянием отломков.

Объем лечения зависел от вида и локализации перелома, изолированности повреждения, степени смещения, возраста ребенка. Детям после репозиции отломков накладывали глубокую лангетную повязку. Повязку тщательно моделировали, конечность сгибали в коленном и голеностопном суставах в пределах 20º для расслабления икроножной мышцы. С первых дней назначали движения в тазобедренном суставе травмированной конечности. По мере спадания отека повязку укрепляли мягким бинтованием. К концу первой недели, убедившись в удовлетворительном стоянии отломков, повязку укрепляли гипсовым бинтованием. На 3-4 неделе гипсовую повязку заменяли – конечность сгибали в колене на 10º. В эти же сроки делали контрольные рентгеновские снимки.

Скелетное вытяжение применили у 49 больных с «неустойчивым» переломом. Во избежание повреждения ростковых зон спицу Киршнера проводили над лодыжками в направлении изнутри кнаружи. При изолированном переломе большеберцовой кости скелетное вытяжение осуществляли через дистальный метадиафиз кости. Таким способом сравнительно легко и в течение относительно короткого времени добивались устранения смещения костных отломков, их удержания в репонированном состоянии, выравнивания оси голени. На 3-4 неделе вытяжение заменяли хорошо

отмоделированной лангетно-гипсовой повязкой. Общий срок иммобилизации зависел от уровня перелома и возраста больного. Учитывая анатомо-физиологические особенности строения голени, различия в кровоснабжении ее отделов, при прочих равных условиях переломы нижней трети большеберцовой кости в 1,5-2 раза дольше фиксировали по сравнению с переломами верхней трети. Кроме того, имея в виду незначительное варусное положение голени в норме, старались такое же положение придать поврежденной конечности.

Отдаленные результаты лечения изучены у 40 больных в сроки 2-4 года. Дети существенных жалоб не предъявляли, конечности при сравнении имели одинаковые длину и форму, отмечалась обычная походка.

Удовлетворительные результаты лечения связываем с вышеизложенной тактикой, заключавшейся в применении модифицированной шины Белера, изолированного скелетного вытяжения за большеберцовую кость при переломе ее диафиза, тщательном моделировании повязки, скрупулезном наблюдении в динамике, включающем рентгеновский контроль.

ТАКТИЧЕСКИЕ ВАРИАНТЫ ЛЕЧЕНИЯ УКОРАЧИВАЮЩИХ ДЕФОРМАЦИЙ НИЖНИХ КОНЕЧНОСТЕЙ У ДЕТЕЙ И ПОДРОСТКОВ

Урьев Г.А., Соколовский О.А., Сердюченко С.Н.

ГУ «Республиканский научно-практический центр травматологии и ортопедии», г. Минск, Республика Беларусь

Нарушение опорной функции, походки, вызванное разницей длины нижних конечностей оказывает отрицательное влияние на развитие всего опорно-двигательного аппарата и обусловливает необходимость проведения хирургической коррекции укорачивающих деформаций.

Целью исследования являлось. Определение возможности и целесообразности использования различных вариантов уравнивания длины нижних конечностей.

Материалы и методы. С 1999 по 2009 год для уравнивании длины нижних конечностей в 60 случаях использована аппаратная коррекция, из них в 30 случаях удлинение проводилось в режиме круглосуточной, высокодробной автодистракции (с ритмом 60 раз в сутки). В 64 случаях пациентам было выполнено временное блокирование дистальной зоны роста бедренной кости или проксимальной зоны роста большой берцовой кости по поводу укорачивающей деформации, в 3 случаях производилось одномоментное укорочение противоположного сегмента, в 3 случаях сочетание укорочения более длинного сегмента и удлинение

укороченного. Основными причинами укорочения нижних конечностей являлись врожденные пороки развития, посттравматические укорачивающие деформации и последствия эпифизарного остеомиэлита.

Результаты. Моносегментарное удлинение бедра - в среднем на 6 см - выполнено в 14 случаях. Моносегментарное удлинение голени произведено в 46 случаях в среднем составило 7 см. В 5 случаях при одновременном укорочении за счет бедра и голени (от 8 до 18 см) выполнено полисегментарное удлинение.

В 30 случаях автоматическая дистракция поддерживалась круглосуточно с темпом 1,0 мм и ритмом дистракции 60 в сутки, величина однократного сдвига 0,017 мм. Всем больным с целью стимуляции репаративного остеогенеза за две недели до окончания периода удлинения в режиме монотонной дистракции применился режим автодитракции с реверсом (два шага вперед шаг назад), а в первые две недели периода фиксации вводился режим механодинамического нагружения дистракционного регенерата с ритмом 180 в сутки. В этом режиме через равные промежутки времени автоприводы чередуют маятникообразное направление хода: дистракция - компрессия. Предлагаемый алгоритм удлинения позволяет в более ранние сроки проводить биомеханическую стимуляцию зоны дистракционного регенерата и сокращает сроки остеосинтеза.

При незавершенном росте и разнице длины нижних конечностей до 5 см временное блокирование дистальной зоны роста бедренной кости и/или проксимальной зоны

роста большой берцовой кости выполнено у 64 пациентов. В 5 случаях, где разница в длине нижних конечностей составила более 7 сантиметров, метод временного блокирования контрлатерального сегмента использован в сочетании с удлинением укороченного сегмента в аппарате внешней фиксации. В сроки от 1 года до 9 лет ближайшие и отдаленные результаты использования временного блокирования, как самостоятельного метода лечения, прослежены у 42 пациентов. У всех пациентов отмечена положительная динамика в сроки не менее чем 1 год. В среднем через 2 года после операции разница уменьшилась до 2,75 сантиметра. Ни у одного пациента не отмечено преждевременного закрытия зон роста.

Заключение. Каждый из представленных способов уравнивания длины нижних конечностей имеет как несомненные преимущества, так и определенные недостатки. Мы считаем, что для достижения оптимальных результатов лечения укорачивающих деформаций нижних конечностей у детей и подростков данные вмешательства должны не исключать, а гармонично дополнять друг друга.

ЛЕЧЕНИЕ ПОВРЕЖДЕНИЙ ВЕРТЛУЖНОЙ ВПАДИНЫ

Ушаков С.А., Лукин С.Ю., Митрейкин Ю.В., Никольский А.В.

МУ «Городская Больница № 36 «травматологическая»»,
г. Екатеринбург, Россия

Ежегодное увеличение числа пострадавших с повреждениями таза, требующих оперативного лечения, обусловлено как интенсивной урбанизацией, появлением мощных транспортных средств, так и улучшением качества реанимационной помощи пациентам в сроки так называемого «золотого часа в шоке». Повреждения вертлужной впадины составляют от 18 до 20 % (Соколов В.А., 2006). Одноэтапное окончательное лечение данного вида повреждений в ранние сроки зачастую невозможно в виду тяжести состояния пациента, а устранение смещения отломков впадины через 3 недели после травмы, в сроки стабилизации состояния, представляет значительные сложности.

Цель работы. Повышение эффективности лечения пациентов с переломами вертлужной впадины.

Задачи исследования:

Изучить виды повреждений вертлужной впадины у пациентов, поступивших на лечение МУ ГБ № 36.

Определить рациональную последовательность и комбинации методов лечения в зависимости от вида, тяжести повреждений и состояния пациента, анатомических и антропометрических особенностей,

наличия сопутствующих повреждений внутренних органов и смежных сегментов скелета.

Изучить осложнения, встретившиеся при лечении пациентов.

Материал и методы. В работе представлен анализ лечения 104 пациентов с повреждениями вертлужной впадины, пролеченных в МУ ГБ № 36 в период 2003 - 2009 гг. При оценке повреждений использовали классификацию переломов вертлужной впадины R.J. Judet, E. Letournel.

Диагностика повреждений включала в себя осмотр, сбор анамнеза, лабораторные исследования, полипроекционную рентгенографию и компьютерную томографию (КТ) таза, контрастные исследования урогенитального тракта и прямой кишки, электромиографию.

Переломы заднего края впадины наблюдали в 39 случаях (37,5 %), переломы задней колонны и края впадины - у 13 пациентов (12,5 %), переломы передней колонны и переднего края впадины - у 19 человек (18,5 %), поперечные переломы - у 14 пациентов (13,5 %), Т-образные переломы впадины - в 7 случаях (6,7 %), двухколонные переломы - у 12 пациентов (11,5 %). У 47 пациентов (45 %) переломы вертлужной впадины сопровождались повреждениями различных структур тазового кольца и классифицировались как полифокальные. Билатеральные переломы вертлужных впадин наблюдали у 12 пациентов (11,5 %),

монолатеральные повреждения - у 92 человек (90,5 %). Открытые повреждения имелись у 7 пациентов (6,7 %).

Остеосинтез аппаратами внешней фиксации (АВФ) выполнен у 3 человек (2,9 %); фиксация пластинами - у 53 пациентов (51 %), винтами – 16 человек (15,4 %); комбинированный остеосинтез - у 7 пациентов (6,7 %), последовательное применение АВФ и погружного остеосинтеза - в 25 случаях (24 %). Выбор комбинации различных видов фиксации осуществляли с учетом анатомических, антропометрических данных пациентов, вида и комплекса повреждений, тяжести состояния, наличия сопутствующих повреждений, заболеваний и септических осложнений. При выполнении погружного остеосинтеза применялись операционные доступы: Кохера – Лангенбека – 47 человек (45,2 %), Y-образный - у 6 пациентов (5,8 %), подвздошно-паховый в одно и два операционных окна - у 38 человек (36,5 %), малоинвазивные (разрез - проколы кожи) – у 13 пациентов (12,5 %). При выполнении доступа Кохера-Лангенбека по показаниям выполняли остеотомию большого вертела, с рефиксацией винтами или по Веберу. В последнее время предпочтение стали отдавать «перевертывающей» остеотомии.

В случае импрессии суставной поверхности выполняли элевацию хряща с последующим заполнением дефекта свободным или перемещенным на питающей ножке костным аутотрансплантатом.

Среди осложнений встретились: неудовлетворительная репозиция вертлужной впадины - у

7 человек (6,7 %), АНГБ - 14 человек (13,5 %), тракционные повреждения нервов – 3 человека (2,9 %), миграция фиксаторов и вторичное смещение отломков – 7 человек (6,7 %), септические осложнения – 8 человек (7,7 %). Летальные исходы наблюдали в 5 случаях (4,8 %).

Выводы:

1. Диагностика повреждений вертлужной впадины должна включать полипроекционную рентгенографию и компьютерную томографию с 3D реконструкцией сустава.

2. На первом этапе лечения целесообразно применение аппарата внешней фиксации в качестве противошокового мероприятия. На втором этапе целесообразна замена АВФ на погружной остеосинтез с целью более точного восстановления анатомии тазобедренного сустава, расширения функциональных возможностей и улучшения психосоматического статуса пациента.

3. При отсутствии повреждений задней стенки вертлужной впадины по данным КТ целесообразнее применение подвздошно-пахового доступа в два окна т.к. не нарушается кровоснабжение фрагментов, есть возможность осмотра и стабилизации крестцово-подвздошного сочленения, крестца, обеих колонн вертлужной впадины, отломков лонных костей.

4. При выполнении доступа Кохера-Лангенбека оправдано применение, «перевертывающей» остеотомии большого вертела.

5. Для фиксации отломков впадины целесообразнее применять реконструкционные пластины избыточной

длины, расположенные мостовидно над фрагментами, с максимальным удалением винтов, фиксирующих пластину от полости вертлужной впадины, что облегчает последующее эндопротезирование. Фиксация отломков заднего края впадины одними винтами недопустима (высокий риск вторичного смещения). Оптимальна фиксация также мостовидной пластиной.

6. Для заполнения дефектов в зоне заднего края целесообразна костная аутопластика на питающей ножке из задних отделов большого вертела, заполнение дефектов свода впадины оптимально выполняется через окончатую остеотомию свободным трансплантатом из гребня подвздошной кости при подвздошно-паховом доступе.

7. Применение малоинвазивных способов фиксации приемлемо для фиксации переломов без смещения либо при достижении удовлетворительных результатов репозиции, восстановления конгруэнтности суставных поверхностей. В противном случае необходимо переходить к открытой репозиции.

ПАТОГЕНЕТИЧЕСКИЕ МЕХАНИЗМЫ И ПРОГНОЗИРОВАНИЕ ОСТЕОПОРОЗА У МУЖЧИН

Фаламеева О.В., Рзаев М.М., Садовой М.А.

ФГУ «Новосибирский научно-исследовательский институт травматологии и ортопедии Росмедтехнологий», г. Новосибирск, Россия

Остеопороз и остеопоретические переломы обычно рассматриваются как патология, характерная для женщин в постменопаузе и пожилом возрасте (Насонов Е.Л.,

2005). Однако остеопороз нередко встречается и у мужчин (Binkley N., 2006). Фактически 30 % всех случаев остеопоретических переломов бедра, которыми страдает население планеты, происходят у лиц мужского пола. Недостаточное питание и, особенно, низкое потребление кальция в детском и подростковом возрасте относится к числу очень важных причин развития остеопороза в зрелом возрасте как у женщин, так и у мужчин (Фаламеева О.В., 2008).

Предполагают, что одним из механизмов развития идиопатического остеопороза у мужчин является снижение в крови уровня эстрадиола, в результате чего увеличивается костная резорбция и снижается костное формирование (Pietschmann P, et al., 2000). Другие авторы также обнаружили дефицит свободного эстрадиола у 36 % мужчин с первичным остеопорозом (Carlsen C. et al., 2006). Последние авторы считают, что снижение концентрации свободного эстрадиола может являться доминирующим патогенегическим фактором, приводящим к снижению костной массы у мужчин и определение его уровня рекомендуют включить в скриннинговые тесты у мужчин с первичным остеопорозом.

Учитывая прямую роль эстрогенов в поддержании костной массы у мужчин, предположили, что различные гены могут быть вовлечены в зависимую от возраста потерю как трабекулярной, так и кортикальной кости у мужчин. Однако Szulc P. et al. (2008) при исследовании в сыворотке крови у мужчин в возрасте 55-88 лет

эстрадиола, тестостерона, секссвязывающего глобулина, 25OH-витамина D, дегидроэпиандростерона, а также ER a, ER b, VDR генов и гена ароматазы (TTTAn дупликации) не выявили значительных изменений в концентрациях этих показателей, но установили, что степень потери костной массы в поясничном отделе позвоночника и треугольнике Варда значительно выше у мужчин с низким количесгвом TTTAn дупликации гена ароматазы.

В нашем исследовании мы установили, что и у женщин, и у мужчин возрастная потеря костной ткани начинается после 50 лет. По нашим данным, остеопороз выявляется у 10-11 % мужчин в возрасте старше 50 лет, а остеопения значительно чаще – в 33–47 % случаев. Среди факторов риска остеопороза у мужчин является пожилой возраст и генетические факторы, однако у 30–60 % его развитие связано со вторичными факторами. У 48 % мужчин, несмотря на интенсивное обследование и тщательный сбор анамнеза, не удается обнаружить хотя бы один фактор риска.

Нами проведен анализ взаимосвязи между уровнем половых гормонов и наличием остеопороза. Андрогены необходимы для достижения пиковой костной массы и поддержания костной массы в течение жизни. У мужчин молодого возраста с гипогонадизмом наблюдается четкая корреляция между снижением уровня тестостерона и МПКТ ($p < 0,03$). С возрастом уровень тестостерона медленно и прогрессивно снижается, у мужчин старше 60 лет корреляции между уровнем тестотерона и МПКТ, в отличие от молодых, не обнаружено ($p < 0,67$). В нашем

исследовании корреляция снижения МПКТ со снижением уровня эстрадиола у мужчин не нашла своего подтверждения.

Анализ факторов риска остеопороза с использованием метода «случай-контроль» и определением показателя отношения шансов и его доверительных интервалов позволил выделять группы риска, принадлежность к которым обосновывает необходимость проведения профилактики остеопороза. Многофакторный дисперсионный анализ ANOVA показал, что наиболее значимое влияние на показатели МПКТ у лиц мужского пола оказывают возраст, росто-весовые показатели, употребление кальций-содержащий продуктов. Дифференцированную профилактику остеопороза необходимо осуществлять путем формирования когорт в популяциях лиц мужского пола с учетом основных факторов риска, возрастных особенностей скелета и генетической предрасположенности к возникновению остеопороза.

МОРФОЛОГИЧЕСКАЯ ХАРАКТЕРИСТИКА ПЕРЕДНЕЙ БОЛЬШЕБЕРЦОВОЙ МЫШЦЫ СОБАК В УСЛОВИЯХ КРУГЛОСУТОЧНОЙ АВТОДИСТРАКЦИИ ГОЛЕНИ С РАЗЛИЧНОЙ СКОРОСТЬЮ (ЭКСПЕРИМЕНТАЛЬНО-МОРФОЛОГИЧЕСКОЕ ИССЛЕДОВАНИЕ)

Филимонова Г.Н.

ФГУ «Российский научный центр «Восстановительная травматология и ортопедия» им. акад. Г.А. Илизарова Росмедтехнологий», г. Курган, Россия

Существует необходимость сокращения сроков пребывания ортопедических больных в стационаре с максимально сохраненной функцией конечности, которая во многом определяется морфологическими характеристиками параоссальных тканей. Метод автодистракции по 1,0 мм в сутки признан наименее травматичным (М.С. Сайфутдинов с соавт., 1993). Предпринято удлинение голени взрослых собак со скоростью 3,0 мм/сут в режиме круглосуточной автодистракции.

Цель работы. Сравнительный стереологический анализ передней большеберцовой мышцы в условиях автодистракции голени со скоростью 1,0 мм и 3,0 мм в сутки.

Материал и методы. Использовали 23 взрослых беспородных собаки и 10 щенков, контроль составили интактные особи (n=3). После закрытой флексионной остеоклазии осуществляли автодистракцию голени с дробностью 17 мкм: в I серии (n=10) со скоростью

0,12 мм/час (10 суток), во II (n=10) - 0,04 мм/час (28 суток) экспериментатор д.м.н. Ерофеев С.А. Переднюю большеберцовую мышцу исследовали в конце дистракции, через месяц фиксации и месяц после снятия аппарата. Поперечные срезы мышцы с выявленной активностью АТФ-азы и тестовую решетку коротких отрезков использовали для стереологического анализа, продольные полутонкие срезы окрашивали по M. Ontell, для светооптических исследований использовали микроскоп Opton (Германия), изображения оцифровывали на АПК «ДиаМорф» (Россия). Рассчитывали: объемную плотность мышечных волокон (МВ) ($VV_{мв}$), микрососудов ($VV_{мс}$) и эндомизия ($VV_{э}$), численную плотность мышечных волокон ($NA_{мв}$) и микрососудов ($NA_{мс}$), вычисляли индекс васкуляризации ($NA_{мс}/NA_{мв}$).

Результаты. Через 10 суток дистракции в I серии МВ изобилуют регенераторными ядрами шаровидной формы, располагающими в центре, по периферии или на концах МВ, характерны группы из 3-5 ядер со светлой кариоплазмой и крупным ядрышком, базофилия которого связана с накоплением рибонуклеопротеидов (описание по А.Н. Студитскому), подобные картины наблюдаются в мышцах щенков. Отмечены МВ с контрактурами различной степени, в эндомизии – отростчатые миофибробласты, расположенные в направлении вектора напряжения растяжения. Через 30 суток фиксации наблюдаются МВ с признаками регенерации - как скопления вакуолей, регенераторных ядер, а также многоядерные миотубы. Через месяц после снятия

аппарата мышца с умеренными прослойками эндомизия, МВ с четкой исчерченностью, нередки эпизоды с парными миобластами, картины врастающих поперечно в МВ микрососудов: эндотелиоциты проникают через стенку сосуда, формируя новый капилляр. $VV_{мв}$ в течение эксперимента выше в I серии (P<0,001), нежели во II-й и в интактной группе. При этом $NA_{мв}$ в I серии меньше в конце дистракции (P<0,05) и почти в 2,0 раза меньше к 30 суткам фиксации (P<0,001), и лишь к концу опыта данный параметр выше в I серии, чем во II (P<0,05). По окончанию периода дистракции $NA_{мс}$ в 2 раза ниже в I серии, чем во II-й, в конце фиксации и после снятия аппарата $NA_{мс}$ достоверно выше в I серии (P<0,001). $VV_{э}$ через 10 (28) суток удлинения в I серии в 2 раза меньше, чем во II (P<0,001), через месяц фиксации и после снятия аппарата это различие возрастает, параметр достоверно и значимо ниже в I серии (P<0,001). Динамика $NA_{мс}/NA_{мв}$ различна: в I серии значение параметра сохраняется на уровне интактной группы, во II – изменяется волнообразно, что отмечено у растущих щенков.

Таким образом, в условиях высокой скорости автодистракции объемная плотность мышечных волокон во все исследованные сроки эксперимента значительно выше относительно автодистракции с меньшей скоростью и достоверно выше значения в интактной группе, соответственно, снижена степень склеротизации мышцы; индекс васкуляризации изменяется незначительно, сохраняясь на уровне интактной группы, что наряду с положительными клиническими данными животных

свидетельствует о допустимости повышенного темпа дозированного растяжения в изученных пределах удлинения на 20-22%.

ПАТОМОРФОЛОГИЧЕСКАЯ ХАРАКТЕРИСТИКА ПОЛУСУХОЖИЛЬНОЙ И ПОЛУПЕРЕПОНЧАТОЙ МЫШЦ БЕДРА В УСЛОВИЯХ КОНСЕРВАТИВНОГО ЛЕЧЕНИЯ ПЕРЕЛОМА СЕДАЛИЩНОЙ КОСТИ

Филимонова Г.Н., Антонов Н.И.

ФГУ «Российский научный центр «Восстановительная травматология и ортопедия» им. акад. Г.А. Илизарова Росмедтехнологий», г. Курган, Россия

Среди изолированных переломов костей скелета переломы костей таза составляют 7-8 %, а при сочетанных травмах их удельный вес возрастает до 40 % (Дмитриева З.В. и др., 2001). При этом сведений о гистоструктуре прилежащих соматических мышц, в значительной степени определяющих морфофункциональное состояние тазовой конечности в реабилитационном периоде, в доступной литературе не выявлено.

Цель работы. Охарактеризовать особенности морфогенеза мышц бедра собак в различные экспериментальные сроки заживления переломов седалищной кости без иммобилизации отломков.

Материал и методы. Опыты проведены на взрослых беспородных собаках (n=14), которым выполняли односторонний поперечный перелом тела и ветви седалищной кости. Проводили консервативное лечение. Животных выводили из опыта через 14 суток (n=2), 28

(n=2), 65 (n=2), 125 (n=3), 215 (n=3) и 400 суток после операции (n=2). Измеряли абсолютный объем полусухожильной (ПСм) и полуперепончатой (ППм) мышц бедра через 215 и 400 суток эксперимента. Изготовленные парафиновые и полутонкие срезы окрашивали, соответственно, гематоксилином-эозином и по M. Ontell, для светооптических исследований использовали микроскоп «Opton» (Германия) и АПК «ДиаМорф» (Россия).

Результаты. Через 14 суток в мышечных волокнах (МВ) ПСм нередки цепочки из «регенераторных» ядер, по периферии волокон – активированные миосателлитоциты, в эндомизии лаброциты. В ППм нередки контрактурно измененные волокна, активированные ядра МВ, миобласты. Через 28 суток в ПСм отмечены немногочисленные контрактурно измененные волокна, в ППм соотношение реактивно измененных МВ к волокнам без аналогичных признаков составило 1:1, по периферии «гомогенезированных» МВ локализуются группы округлых регенераторных ядер, в перимизии нередки адипоциты, лаброциты. Через 65 суток для ПСм характерны два типа волокон с нормальной исчерченностью, встречаются «гофрированные» волокна, в соединительнотканных прослойках редкие адипоциты, отмечена картина обособления фрагмента МВ с двумя крупными регенераторными ядрами. В ППм эндомизий минимален, наблюдается один из признаков регенерации МВ – скопление многочисленных вакуолей на фоне исчезающей исчерченности. К 125-м суткам эксперимента

в обеих мышцах преобладают картины регенерации: клетки-сателлиты II типа в нише базальной мембраны и парные миобласты по периферии новообразованных коротких волокон в ПСм; картины обширной регенерации волокон с размытой исчерченностью и сливающимися миосателлитоцитами, образующими миобласты в ППм. Через 215 суток опыта обе мышцы характеризуются минимальными прослойками эндомизия, формирующимися миотубами по периферии волокон – собственные веретеновидные ядра. В ППм отмечены единичные контрактурно измененные МВ, а также волокна с исчезающей исчерченностью, где характерны апоптозные ядра. Через 400 суток ПСм по морфологическим признакам приближена к интактной мышце, для ППм характерны миотубы. Объем ПСм к 215-м суткам эксперимента меньше на 13 % относительно контрлатеральной мышцы, через 400 суток и отмечена тенденция к восстановлению, объем ППм снижается в равной степени к 215-м и 400-м суткам опыта – на 19 % и 27 %, соответственно.

Заключение. Особенности морфогенеза ППм согласуются с гистологическими признаками выраженной мышечной атрофии, проявляющейся в виде групповых пересокращений мышечных волокон, дегенерации, увеличения числа регенераторных ядер. В ПСм в течение эксперимента преобладают признаки репаративной регенерации (обратимые изменения) – активация миосателлитоцитов, миобласты, миотубы. Для ППм характерна замедленная, а для ПСм – положительная

динамика процессов восстановления. Таким образом, в условиях консервативного лечения перелома седалищной кости в мышцах тазовой конечности наблюдаются адаптационно-компенсаторные явления. Полученные данные могут быть полезны в клинике при выборе метода лечения и прогнозировании реабилитационного периода.

ХАРАКТЕРИСТИКА ГЕМОМИКРОЦИРКУЛЯТОРНОГО РУСЛА СОБСТВЕННЫХ ФАСЦИЙ МЫШЦ ГОЛЕНИ ПРИ ЛЕЧЕНИИ ДИАФИЗАРНЫХ ПЕРЕЛОМОВ МЕТОДОМ ЧРЕСКОСТНОГО ОСТЕОСИНТЕЗА НА ФОНЕ ГИРУДОТЕРАПИИ

Филимонова Г.Н., Чуфаровская Ю.О., Степанов М.А.

ФГУ «Российский научный центр «Восстановительная травматология и ортопедия» им. акад. Г.А. Илизарова Росмедтехнологий», г. Курган, Россия

При лечении переломов интенсификация репаративных процессов находится в прямой зависимости от уровня кровоснабжения регенерата и параоссальных тканей (Гунько Ю.Г., 1988; Schaser K.D., 1999; Vendégh Z., 2009). Собственные фасции мышц, как пленочные препараты, являются идеальной моделью для изучения гемомикроциркуляторного русла (ГМЦР) в различных экспериментальных моделях (Сапин М.Р., 1973; Паолетти С., 2009). Одним из методов, воздействующих на ГМЦР является гирудотерапия (Гт) (Connor N.P., 2002; Савинов В.А., 2004). В результате Гт снижается свертываемость и вязкость крови (Никонов Г.И., 2004), повышается проницаемость сосудистой стенки (Селезнев К.Г., 1998),

усиливается лимфооток (Савинов В.А., 2002), возрастает активность транскапиллярного, интерстициального и трансмембранного обменов. Не смотря на древность данного метода, Гт является малоизученной методикой, особенно в травматологии и ортопедии (Каменев О.Ю., 2006; Durrant C., 2006). Данные об особенностях микроциркуляции собственных фасций мышц голени в условиях чрескостного остеосинтеза на фоне Гт в доступной литературе обнаружить не удалось, что послужило целью исследования – охарактеризовать ГМЦР собственных фасций мышц голени в условиях воздействия Гт на репаративный гистогенез.

Материал и методы. В экспериментах на 9 взрослых беспородных собаках моделировали оскольчатые переломы в средней трети правой голени ударом груза массой 5,0 кг, свободно падающего с высоты 1,5 м на латеральную поверхность. Костные отломки фиксировали аппаратом Г.А. Илизарова. Животные составили 2 группы: контроль (К) и опыт, в последней чрескостный остеосинтез проводили на фоне Гт в режиме по 1 приставке (пиявки) 3 раза в неделю на кожные покровы области травмы. В опытной группе Гт проводилась в течение 14, 21, 28 суток, сеанс продолжался до полного насыщения пиявок – 20-45 минут. Животных выводили из эксперимента в группе К через 35 и 60 суток, в опытной группе – через 21 и 35 суток фиксации, образуя подгруппы: 14-днейвный период Гт с фиксацией 21 день (Гт14Ф21), Гт 14-21Ф35, Гт28Ф35. Для независимого контроля исследованы аналогичные фасции интактных

собак (n=3). С поверхности передней большеберцовой и икроножной мышц обеих конечностей снимали тонкий слой собственных фасций, гистохимически выявляли активность миозиновой аденозинтрифосфатазы (АТФ-аза), pH 9,0 по Padycula, Herman. Для светооптических исследований использовали микроскоп Opton (Германия) и АПК "ДиаМорф" (Россия).

Результаты исследования. В фасциях мышц интактных собак отмечена максимально высокая активность АТФ-азы, ГМЦР с выраженными артериолами, с немногочисленными, как правило, мало ветвящимися микрососудами. В группе К через 35 суток фиксации наблюдается умеренная, по сравнению с интактной группой, активность фермента для фасций обеих мышц опытной конечности, микрососуды истончены, ГМЦР обеднено. К 60 суткам фиксации визуальная картина изменяется незначительно. В группах, получавших дополнительно Гт, во всех фасциях наблюдается высокая активность АТФ-азы, максимальная – в опытной конечности. ГМЦР с полнокровными расширенными артериолами, зачастую расположенными параллельно друг другу, дающие начало интенсивно развитой, обширной сосудистой сети. Показано, что с увеличением числа сеансов Гт интенсифицируется гемомикроциркуляторное русло собственных фасций обеих конечностей (системное влияние Гт), как следствие, снижается уровень циркуляторной гипоксии. Полученные данные свидетельствуют о целесообразности

использования Гт в комплексном лечении переломов методом чрескостного остеосинтеза.

ГИСТОЛОГИЧЕСКИЕ ИЗМЕНЕНИЯ ПЕРЕДНЕЙ БОЛЬШЕБЕРЦОВОЙ МЫШЦЫ ПРИ ЗАЖИВЛЕНИИ ОСКОЛЬЧАТОГО ПЕРЕЛОМА ГОЛЕНИ СОБАК В УСЛОВИЯХ ПРИМЕНЕНИЯ ПРЕПАРАТА «МИЦЕЛЛАТ»

Филимонова Г.Н., Щудло Н.А., Марченкова Л.О., Петровская Н.В., Степанов М.А.

ФГУ «Российский научный центр «Восстановительная травматология и ортопедия» им. акад. Г.А. Илизарова Росмедтехнологий», г. Курган, Россия

Функциональные нарушения конечности после перелома и во время восстановительного периода являются актуальной проблемой травматологии и восстановительной медицины. Нарушения кровообращения и нейротрофики, отёчно-воспалительный синдром, боль и рефлекторное обездвиживание неизбежно приводят к атрофии и фиброзному перерождению мышц. Несмотря на большое количество экспериментальных исследований различных моделей мышечной атрофии, мы не встретили сведений о структурной реорганизации мышц в процессе заживления переломов; не изучено возможное влияние на этот процесс пероральных и местных препаратов, содержащих минералы и микроэлементы, используемые для стимуляции остеогенеза и ускорения костного сращения, что определило цель работы.

У 24 взрослых беспородных собак под общим наркозом моделировали оскольчатые переломы правой голени ударом груза, падающего на латеральную поверхность в средней трети с высоты 1,5 м. Через сутки проводили закрытую репозицию и остеосинтез аппаратом Г.А. Илизарова в условиях операционной. В контроле (n=14) стимуляцию остеогенеза не проводили, остальным животным (n=10) назначали «Мицеллат» марки «0» и марки «А» (опыт). В контроле период фиксации перелома составил 49 суток, в опыте варьировал от 42 до 49 суток. Собак эвтаназировали через 30 - 140 суток после травмы. Иссекали фрагменты передней большеберцовой мышцы с оперированной и контрлатеральной конечностей. Поперечные криостатные срезы с выявленной активностью АТФ-азы использовали для стереометрии, эпоксидные полутонкие срезы окрашивали по M. Ontell. Для светооптических исследований использовали микроскоп Opton (Германия), изображения оцифровывали на АПК «ДиаМорф» (Россия).

В опытной серии через 30 суток после травмы признаков отёка эндомизия не выявлено, большинство мышечных волокон имеют чёткую исчерченность, в деструктивно изменённых волокнах и на месте погибших мышечных волокон обнаруживаются явления репаративного миогенеза. В контроле явления остаточного отёка обнаружены даже через 50 суток после травмы, большинство мышечных волокон утрачивают поперечную исчерченность, репаративный миогенез выражен лишь после 80 дней опыта. В обеих сериях

отмечено уменьшение диаметров мышечных волокон преимущественно II типа. В контроле наблюдаются единичные гипертрофированные волокна. Численная плотность мышечных волокон через 49 суток фиксации в контрольной серии выше на 5,7 % (недостоверно), в опытной серии – на 38,0% ($p<0,05$) по сравнению с показателем в интактной группе. Через 90 суток после снятия аппарата в контрольной серии данный параметр достоверно ниже интактного на 5,9 % ($p<0,05$), в опытной – выше на 20,4 % ($p<0,05$). Численная плотность микрососудов через 49 суток фиксации в контроле выше на 24,8 % ($p<0,05$), в опыте – на 31,1 % ($p<0,05$) по сравнению со значением в интактной группе. Через 90 суток после снятия аппарата данный параметр в контрольной серии выше относительно интактного на 33,9 % ($p<0,05$), а в опытной – ниже на 11,5 % ($p<0,05$). Индекс васкуляризации в конце периода фиксации в контроле превышает интактный показатель на 26 %, через 90 суток после снятия аппарата – на 59 %. В опыте индекс васкуляризации ниже показателя интактной мышцы: по окончанию фиксации – на 7 %, а через 90 суток после снятия аппарата – на 87 %.

Заключение. Заживление оскольчатых переломов голени собак в условиях чрескостного остеосинтеза сопровождается выраженными изменениями мышц, сходными с атрофией от бездействия и денервационной атрофией, сопровождающейся необратимой потерей численности мионов. Применение «Мицеллата» создаёт условия для уменьшения выраженности отёчно-

воспалительного и денервационного синдромов, снижения степени некротических изменений мышечных волокон, более ранней активации внутрисимпластической регенерации. Дополнительных исследований требует вопрос о целесообразности продления курса препарата «Мицеллат».

АДАПТАЦИОННАЯ РЕАКЦИЯ ПРИ ОРТОПЕДО-ТРАВМАТОЛОГИЧЕСКОЙ ПАТОЛОГИИ

[1]Хилистинская О.С., [2]Зырянов С.С., [1]Зырянов С.Я.

[1]ГЛПУ ТО «Областная клиническая больница № 2», г. Тюмень,

[2]ФГУ «Российский научный центр «Восстановительная травматология и ортопедия» им. акад. Г.А. Илизарова Росмедтехнологий», г. Курган, Россия

Адаптация личности - сложный процесс взаимодействия последней с соответствующей средой, в результате которого формируются качества человека, как субъекта общественных отношений. Главной целью адаптации является приспособление пациента к изменившейся ситуации.

Важным элементом адаптации лиц с ограниченными возможностями является их самовосприятие и готовность к взаимодействию с социальным окружением.

Так как самоотношение - это устойчивое чувство в адрес собственного «Я», которое содержит ряд специфических модальностей, различающихся по эмоциональному тону, переживанию, так и по семантическому содержанию, соответствующего

отношения к себе, рациональным является изучение психологических реакций пациентов при ортопедо-травматологической патологии.

Материал и метод исследования. Нами проведено психологическое тестирование 120 человек по методике исследования самоотношения (МИС) СР. Пантелеева (1988): 48 пациентов были с врожденной ортопедической патологией, а именно: врожденное укорочение с рецидивирующей косолапостью - 20 человек, выраженное плоскостопие (III ст.) - 28 пациентов; ортопедическая патология, возникшая в результате травм, в частности неправильно консолидированные переломы и ложные суставы различных сегментов, была у остальных 72 (60 %) пострадавших.

Анализ проводили по восьми шкалам, объединенным в три независимые группы, а именно: 1. Самоуважение - отражает оценку собственного «Я» по отношению к социально-нормативным критериям моральности, успеха, воли, целеустремленности, социального одобрения и т.д.; 2. Аутосимпатия - отражает эмоциональное отношение субъекта к своему «Я»; 3. Самоуничижение -отражает негативное самоотношение.

Результаты тестирования. У 68 человек отмечалась закрытость, они были не способны и не желали выдавать значимую информацию о себе, неудовлетворены собой и своими возможностями, сомневались в своей способности вызывать уважение. Эти люди готовы поставить себе в вину свои неудачи и недостатки и

склонны к тревожно-депрессивным состояниям (1 группа пациентов).

В 37 случаях пациенты отличались глубокой осознанностью «Я», они были уверены, что их личность способна вызывать у других уважение и симпатию. Эти люди живут в согласии с собой и окружающим миром и эмоционально принимали себя органично, в том числе и с ортопедическими проблемами (2 группа пациентов).

В 15 наблюдениях больные характеризовались высокой самокритичностью, они верили в подвластность своего «Я» временным обстоятельствам ФГУ «Российский научный центр «Восстановительная травматология и ортопедия» им. акад. Г.А. Илизарова Росмедтехнологий», г. Курган, Россия (3 группа пациентов).

Внезапная потеря трудоспособности, прежнего социального положения, неуверенность в будущем обуславливали соответствующее психологическое состояние. В большей степени оно было выражено у тех из них, кто потерял работу и физическое здоровье за последние 1-2 года.

У больных с врожденной патологией тревожно-депрессивное состояние наблюдалось в тех случаях, когда человек не был информирован о возможностях современной ортопедии (1 группа пациентов).

Психологически пациенты второй группы были наиболее активны и настроены на восстановление социального статуса, в том числе и посредством лечения, включая ортопедические операции.

Больные 3 группы имели, в основном, приобретенные ортопедические заболевания.

Таким образом, проведенное нами исследование позволило глубже взглянуть на проблему социальной адаптации больных с ортопедо-травматологической патологией, которую необходимо учитывать при лечении пациентов.

ОПЕРАТИВНАЯ ФИКСАЦИЯ РОТАЦИОННО И ВЕРТИКАЛЬНО НЕСТАБИЛЬНЫХ ПОВРЕЖДЕНИЙ ТАЗА

Хименко С.М., Сергеев К.С., Гринь А.А.

Тюменский областной центр травматологии при ОКБ № 2, г. Тюмень, Россия

Лечение повреждений таза является актуальной проблемой в современной ортопедии и травматологии. Все чаще современным хирургам приходится сталкиваться с данным вопросом в повседневной практике. Оперативные методы лечения можно разделить на две группы по способу применяемых фиксаторов: внешние и погружные металлоконструкции. На базе нашей клиники при лечении повреждений таза с успехом применяются стержневые аппараты внешней фиксации (АВФ). Однако, наряду с этим имеются и недостатки, свойственные как АВФ в общем, так и используемым при лечении обсуждаемой патологии. К ним можно отнести: громоздкость конструкции, особенно в аппарате циркулярного типа; повышенный риск инфицирования окружающих мягких тканей, значительные технические

трудности или невозможность перепроведения стержней. Открытые оперативные способы лечения повреждений таза с использованием погружных металлоконструкций в принципе позволяют избежать вышеуказанных проблем, достичь идеальной репозиции, но имеют свои недостатки: травматичность операции, угроза повреждения жизненно важных органов, а главное - не всегда достаточная степень фиксации повреждения.

Целью нашей работы явился поиск пути, при котором возможно сочетание достоинств обоих способов оперативной фиксации повреждений тазового кольца (экстра- и интро-) в лечении данной группы больных.

При помощи комбинированного способа на базе нашей клиники пролечено 23 пациента с повреждениями таза. Из них 15 пациентов мужского пола (65 %), 8 - женского (35 %). У 17 человек имелось ротационнонестабильное (B1, B2), у 6 -вертикально нестабильное повреждение (C1, C2). Средний возраст пострадавших - 35 лет (от 17 до 54).

В зависимости от состояния пациента при поступлении принималось решение о сроке и объеме оперативного вмешательства. 5 пациентам остеосинтез таза аппаратом внешней фиксации производился в экстренном порядке, так как фиксация тазового кольца позиционировалась как важный элемент противошоковых мероприятий. 11 пациентам остеосинтез выполнялся в течение 1-2 недель от поступления. У 6 больных срок оперативного лечения с момента травмы составлял 2-4 месяца. В случае наложения аппарата в экстренном

порядке погружной остеосинтез производился после стабилизации состояния больного, в среднем, через 7-10 дней. У остальных пациентов внешний и внутренний остеосинтезы проводились одномоментно в ходе одной операции. Если АВФ являлся определенной константой, то использование погружных конструкций определялось тяжестью повреждения таза. Так, при ротационно-нестабильных повреждениях производился остеосинтез АВФ и пластиной, установленной на ветви лонных костей. При вертикальнонестабильных повреждениях этот объем оперативного вмешательства увеличивался за счет введения через крестцово-подвздошные сочленения илиосакральных винтов.

Фиксация переднего отдела таза осуществлялась с помощью изогнутых реконструктивных пластин. Последнее время мы используем пластины, покрытые гидроксиаппатитом. Из этого же доступа нами в 3-х случаях производился шов разорванной при травме прямой мышцы живота.

Остеосинтез задних отделов таза производился с помощью илиосакральных винтов, устанавливаемых под контролем ЭОПа на уровне S I по методике, описанной Matta и Routt. В случае ротационнонестабильного повреждения вертикализация пациента производилась на 3-4 сутки. Демонтаж аппарата внешней фиксации производился через 4-6 недель после операции. Восстановление трудоспособности - через 3-3,5 мес. после выписки.

При вертикальнонестабильном повреждении трудоспособность восстанавливалась через 4-5 мес. после выписки. Случаев выхода на инвалидность отмечено не было.

Наступление сращения контролировалось рентгенологически, перед демонтажем аппарата производилась клиническая проба. Срок наблюдения за пациентами составил от 4-х месяцев до 2-х лет. Оценка производилась на основании рентгенологических данных и по шкале Majeed. Все результаты лечения оценены нами как хорошие и отличные.

ДИНАМИКА МИНЕРАЛЬНОЙ ПЛОТНОСТИ КОСТИ В ПРОЦЕССЕ РЕАБИЛИТАЦИИ БОЛЬНЫХ С ЗАКРЫТЫМИ ПЕРЕЛОМАМИ ЛОДЫЖЕК

Хубаев Н.Д., Самусенко Д.В., Ларионова Т.А., Овчинников Е.Н.

ФГУ «Российский научный центр «Восстановительная травматология и ортопедия» им. акад. Г.А. Илизарова Росмедтехнологий», г. Курган, Россия

Введение. При лечении переломов лодыжек, как и переломов любой другой локализации, первостепенное значение имеет точность репозиции. Однако для восстановления функции в большей степени необходимы и другие, зависящие от давности травмы факторы, такие как нагрузка, движение. Как показывает анализ литературы, проблема изучения динамики минерализации в послеоперационном периоде у больных с закрытыми переломами лодыжек в зависимости от

времени, прошедшего с момента травмы до остеосинтеза, остается актуальной и слабоизученной, что и послужило основанием для проведения данного исследования.

Материал и методы. Обследовано 68 больных с переломами лодыжек в возрасте от 17 до 70 лет. По срокам поступления больные были распределены на 3 группы: до 7 дней после травмы, до 3 недель, и свыше 3 недель. Всем пациентам осуществлен закрытый чрескостный остеосинтез аппаратом Илизарова по методикам РНЦ «ВТО». Обследование проводилось в три этапа: в течение первых 7 дней после операции, через 1-1,5 месяца после операции, после снятия аппарата Илизарова. Использовались радиоизотопный и денситометрический методы исследования. Для подтверждения выводов о различиях между полученными количественными значениями и взаимосвязи между изучаемыми признаками применяли методы непараметрической статистики.

Результаты и обсуждение. Динамика минеральной плотности кости (МПК) и накопление радиофармпрепарата (РФП) в области лодыжек травмированной конечности у больных, поступивших в ранние сроки, в среднем через 35-45 дней после операции (что соответствует 37-47 дням после травмы) обусловлена завершением формирования органического костного матрикса и началом его минерализации, которая в дальнейшем имеет тенденцию к увеличению. У больных второй группы на 35-45 сутки после операции

наблюдается пик минерализации органического костного матрикса. Однако, это является лишь отражением процессов, протекающих в костной ткани по всей площади отломков, и никоим образом не свидетельствует о завершенной консолидации, то есть о достижении сращения между сочленяющимися поверхностями костной раны. Подтверждением этого является отсутствие статистически достоверных различий между сроками фиксации и полной реабилитации у больных 1 и 2 групп. Отчасти отсутствие различий обусловлено и небольшой разницей в сроках поступления. В тоже время у больных, поступивших на лечение после длительного (в среднем 47 дней) безуспешного консервативного лечения, средние сроки как фиксации в аппарате и реабилитации после снятия, так и общий срок лечения достоверно больше, чем у больных первых двух групп. При этом динамика МПК в проекции перелома показывает завершенность процессов как формирования матрикса, так и его ремоделирования. В этих условиях, начав специализированное лечение, гораздо труднее добиться функционального восстановления сегмента.

Выводы. Учитывая общий характер течения репаративных процессов, локализованных в области перелома, целесообразно учитывать хронологический период, прошедший после травмы, и осуществлять остеосинтез травмированного сегмента в ургентном порядке и в ранние сроки после травмы. Значимым показателем завершенности процессов консолидации

являются не абсолютные значения МПК, а характер кривой динамики ее накопления.

ЗАВИСИМОСТЬ ДИНАМИКИ НЕВРОЛОГИЧЕСКОЙ СИМПТОМАТИКИ ОТ АКТИВНОСТИ КОСТЕОБРАЗОВАНИЯ У БОЛЬНЫХ С ПОСЛЕДСТВИЯМИ ЧЕРЕПНО-МОЗГОВОЙ ТРАВМЫ В ПРОЦЕССЕ ЛЕЧЕНИЯ МЕТОДОМ ДИСТРАКЦИОННОГО ОСТЕОСИНТЕЗА

Худяев А.Т., Дьячков А.Н., Мухтяев С.В., Михайлова Е.А., Прудникова О.Г.

ФГУ «Российский научный центр «Восстановительная травматология и ортопедия» им. акад. Г.А. Илизарова Росмедтехнологий», г. Курган, Россия

Частота черепно-мозговой травмы (ЧМТ) варьирует от 1,8 до 5,4 случаев на 1000 населения, а смертельные исходы составляют около 2 % от всех травм [Коновалов А.Н., 1987]. Масштабы и тяжесть последствий ЧМТ придают проблеме огромное социальное и экономическое значение. Поэтому разработка новых методов лечения и реабилитации больных с последствиями ишемических поражений головного мозга (ИПГМ) в результате ЧМТ является важнейшей задачей здравоохранения.

С 1977 года в РНЦ «ВТО» им. академика Г.А. Илизарова ведется научно-исследовательская работа, направленная на решение проблемы лечения повреждений и аномалий плоских костей свода черепа и патологии головного мозга. В результате проведенных исследований доказана возможность возмещения дефектов костей

черепа путем перемещения в них аутотрансплантатов. Дозированное перемещение трансплантата в дефекте сопровождается образованием в диастазе дистракционного регенерата. Ето сосудистая сеть формируется из сосудов костного ложа и сосудов, реваскуляри-зующих регенерат. Рост и развитие кровеносных сосудов происходит не только в зоне костеобразования, но и в мозговой ткани, не испытывающей непосредственного воздействия дистракции, что сопровождается улучшением, а в ряде случаев восстановлением неврологических функций у больных с последствиями инсультов и ЧМТ.

Обследованно 63 пациента в возрасте от 16 до 66 лет с последствиями ишемических поражений головного мозга в результате ЧМТ. Давность последствий ИПГМ варьировала от 6 месяцев до 4 лет.

Пирамидный синдром выявлен у всех больных. Двигательные функции оценивались с помощью модифицированной шкалы Medical Research Council Scale и индекса произвольных движений Mortality Index. Измерение мышечного тонуса производилось при помощи модифицированной шкалы ASHWORTH. По выраженности двигательного неврологического дефицита все больные были разделены на группы: 1-15 больных с дефицитом легкой степени, II - с умеренными 20 и III - с грубым 18.

Речевые расстройства отмечены у 21 пациента. Оценка функции речи проводилась с использованием разработанного нами «способа количественной оценки тяжести афазии». У 8 пациентов были диагностированы

легкие речевые нарушения, у 5 - умеренные и у 7 - грубые.

Измерение зависимости в повседневной жизни производилось при помощи индекса Бартела.

Всем больным была проведена операция по разработанному в РНЦ «ВТО» способу - костно-пластическая трепанация черепа в проекции очага ишемии, наложение на череп аппарата наружной фиксации. С первых дней после операции больным назначался стандартный курс консервативного лечения (КЛ), включающий сосудистые препараты, ноотропы, нейропротекторы, электростимуляцию мышц паретичных конечностей, лечебную физкультуру, логопедические занятия.

Клинико-неврологическое обследование и стандартное рентгенологическое исследование выполнялись непосредственно при поступлении, до и после операции, в день начала перемещения костного фрагмента, а в последующем 14, 28, 42 дни дистракции, через 30 дней фиксации, после снятия аппарата, а также через 60 дней после его демонтажа. Данные всех исследований были внесены в разработанную нами программу «База данных больных с ишемическими поражениями головного мозга». Статистическую обработку полученных результатов проводили с использованием критерия Стьюдента. Срок лечения больных в отделении нейрохирургии «РНЦ» ВТО им. акад. Г.А. Илизарова составил 89,1±4,3 дней.

Показатели динамики мышечной силы у оперированных пациентов всех групп возрастали с 28 по 42 дни перемещения костного фрагмента. Вместе с этим, снижение мышечного тонуса шло параллельно росту мышечной силы.

Рост речевой активности в процессе лечения методом дистракционного остеосинтеза костей свода черепа (ДОКСЧ) в сочетании с КЛ наблюдался с 14 по 42 день дистракции костного фрагмента.

При сравнении значений показателей социальной адаптации по индексу Бартела после лечения по сравнению с таковыми до лечения, следует отметить, что они возросли и были статистически значимыми уже в период перемещения костного фрагмента с 14 по 42 день, когда наблюдалось улучшение речевой активности и восстановление двигательных функций.

Таким образом, наиболее активное восстановление двигательных и речевых функий происходило с 14 по 42 день дистракции, в данный период под влиянием ДОКСЧ+КЛ отмечена наибольшая активность костеобразования и связанные с ней процессы ангиогенеза и перестройки кровеносного русла, что подтвержденно данными компьютерной томографии и каротидной ангиографии.

ВОСПАЛИТЕЛЬНЫЕ ОСЛОЖНЕНИЯ ПРИ ЧРЕСКОСТНОМ ОСТЕОСИНТЕЗЕ КОСТЕЙ ГОЛЕНИ В ПРАКТИКЕ ТРАВМАТОЛОГИЧЕСКОГО ПУНКТА

Цыбулько И.А.

ГОУ ВПО «Уральская государственная медицинская академия Росздрава», г. Екатеринбург, Россия

Среди осложнений, возникающих при использовании любого хирургического метода лечения, воспалительные инфекционные осложнения играют ведущую роль. Применение метода чрескостного остеосинтеза также не застраховано от данного вида осложнений.

Целью данного исследования стало выявление числа воспалительных осложнений у больных, пролеченных по поводу переломов костей голени в травматологических отделениях больниц г. Екатеринбурга с применением чрескостного остеосинтеза

Материал и методы исследования. На основании изучения историй болезни (форма № 003/У) проведен анализ результатов лечения 31 пациента с переломами костей голени, находившихся на лечении в травматологическом пункте № 2 МУ ГБ №36. Среди пострадавших преобладали пациенты с открытыми переломами – 18 больных (58 %). Воспаление мягких тканей у спиц возникло у 5 пациентов, локальный спицевой остеомиелит – у 2.

Воспаление мягких тканей вокруг спиц бывают ранними и поздними. В травматологическом пункте нами

отмечены поздние осложнения, развившиеся в основном на 20-25 сутки после проведения операции.

В лечении данных пациентов нами применялись ежедневные двухкратные перевязки с антисептиком (йодопирон, хлоргексидин, фурациллин), антибиотикотерапия, иммуностимулирующая и витаминотерапия, магнит на область воспаления. Кроме этого, огромное значение в ведении данной категории пациентов имеет личная гигиена и ответственное отношение пациента к своему выздоровлению.

Обсуждение. Только в 2 случаях нам не удалось купировать признаки воспаления и у больных было произведено удаление спиц. При этом их удаление не привело к дестабилизации аппарата.

Выводы. Применение классического подхода к купированию воспалительных осложнений при чрескостном остеосинтезе костей голени позволяет эффективно противодействовать развитию осложнений и добиваться позитивных результатов.

СТЕРЕОЛОГИЯ МЕЖБЕРЦОВОГО СИНОСТОЗА

Чевардин А.Ю., Щудло М.М., Макушин В.Д., Щудло Н.А.

ФГУ «Российский научный центр «Восстановительная травматология и ортопедия» им. акад. Г.А. Илизарова Росмедтехнологий», г. Курган, Россия

Межберцовое синостозирование с использованием чрескостного компрессионно-дистракционного остеосинтеза позволяет восстановить опороспособность

нижней конечности при врожденной и приобретенной патологии.

Оценка степени консолидации синостоза для решения вопроса о снятии аппарата внешней фиксации по стандартным рентгенограммам затруднена, а иногда вообще невозможна из-за выраженного эффекта Холмса (затенение прозрачных структур рентгенконтрастными).

«Клиническая проба» не всегда обеспечивает получение достаточной информации о прочности сращения, так что сохраняется вероятность возникновения осложнений (рефрактура, деформация) после снятия аппарата. Для их профилактики разработан и апробирован способ стереологической оценки межберцового синостоза по результатам морфо - и колориметрического исследования цифровых изображений компьютерных томограмм в динамике (предпочтительно) или однократно перед снятием аппарата.

Для получения качественных изображений зона томографии в аппарате внешней фиксации освобождается от «железа» заменой стальных резьбовых стержней рентгеннейтральными (патент РФ № 2165243, свидетельство на полезную модель № 16445).

Из серии поперечных томограмм отбирают те, в которых присутствует синостоз. Используя совмещенную функцию морфометрии и колориметрии по линии измеряют в каждом цифровом изображении отобранных томограмм длину (**L**), ширину (**W**) синостоза и

колориметрические характеристики новообразованной в нем костной ткани.

С учетом количества содержащих синостоз томограмм и высоты (**H**) каждого скана вычисляют производные:

1) площадь синостоза ($\mathbf{S_{sin}}$)

$$\mathbf{S_{sin} = L*H*N,}$$

где N – количество сканов, и

2) объем синостоза (V_{sin})

$$\mathbf{V_{sin} = L*W*H*N,}$$

а также доли (**VV**) в этом объеме рентгенологических теней мягкотканных ($\mathbf{VV_{st}}$) и костных структур высокой ($\mathbf{VV_{Rx+++}}$), средней ($\mathbf{VV_{Rx++}}$) и низкой ($\mathbf{VV_{Rx+}}$) рентгенконтрастности.

Полученные количественные данные используют как дополнительную информацию при оценке степени консолидации синостоза для определения показаний к снятию аппарата.

Клинический пример: больная Б., 64 лет, поступила в РНЦ ВТО с диагнозом: посттравматический дефект-псевдоартроз правой большеберцовой кости, рекурвационная деформация голени в нижней трети 155°. Жалобы на неопорность конечности, боли в правой голени. При ходьбе пользуется костылями.

Операция: остеосинтез голени аппаратом Илизарова, остеотомия малоберцовой кости на вершине деформации.

Исправление деформации и приближение малоберцовой кости к большеберцовой осуществили за 12 дней. Межберцовый контакт достигнут за 20 дней. В

процессе фиксации поддерживали компрессию в зоне синостоза и псевдоартроза. Денсито- и морфометрический анализ межберцового синостоза по стандартным рентгенограммам затруднен

из-за наслоения теней мягкотканных и костных структур, поэтому использовали изображения компьютерных томограмм через 37, 75 и 107 дней фиксации, что позволило оценить в динамике указанные выше количественные параметры и степень консолидации фрагментов большеберцовой кости в зоне псевдоартроза и межберцового синостоза. По объективным показаниям аппарат демонтирован.

Таким образом, полученные количественные данные можно использовать как дополнительную информацию при оценке степени консолидации синостоза и псевдоартроза.

ЭНДОПРОТЕЗИРОВАНИЕ КОЛЕННОГО СУСТАВА У БОЛЬНЫХ ГОНАРТРОЗОМ ПРИ ДЕФЕКТАХ СУСТАВНЫХ ПОВЕРХНОСТЕЙ БОЛЬШЕБЕРЦОВОЙ КОСТИ

Чегуров О.К., Рева М.А.

ФГУ «Российский научный центр «Восстановительная травматология и ортопедия» им. акад. Г.А. Илизарова Росмедтехнологий», г. Курган, Россия

Введение. В 64 % случаев деформирующий артроз коленного сустава сопровождается нарушением оси конечности. Биомеханическая ситуация усугубляется наличием связочной нестабильности сустава. В данных

случаях достаточно часто при рентгенологическом обследовании выявляются дефекты суставных поверхностей коленного сустава, которые нуждаются в пластическом их замещении.

Цель исследования. Предварительный анализ результатов лечения гонартроза методом эндопротезирования коленного сустава с аутопластикой дефектов суставных поверхностей.

Материал и методы. Проанализированы ближайшие результаты (до одного года после операции) лечения 11 больных гонартрозом декомпенсированной стадии в возрасте от 50 до 70 лет (64,3±2,8). Давность заболевания составляла 6,7±2,5 лет. Стадию остеоартрозного процесса устанавливали по классификации, принятой в лаборатории патологии суставов Центра. При поступлении все пациенты жаловались на выраженные боли в коленном суставе, которые усиливались после нагрузки и не купировались курсами консервативной терапии. При ходьбе пользовались дополнительными средствами опоры: восемь пациентов ходили с помощью двух костылей, три – с одной тростью. На функциональных рентгенограммах коленного сустава с нагрузкой в десяти наблюдениях отмечалась варусная деформация коленного сустава от 145º до 160º, в одном - вальгусная 155º. Соответственно деформациям коленного сустава в десяти случаях определялся дефект суставной поверхности в задне-внутреннем отделе внутреннего мыщелка большеберцовой кости, и в одном – в задне-наружном отделе наружного мыщелка. Величина дефекта

варьировала от ¼ до ¾ площади пораженного мыщелка и в глубину достигала 5-20 мм. Оперативное вмешательство по эндопротезированию коленного сустава проводилось по общеметодическим принципам. Всем пациентам замещение дефектов суставных поверхностей было выполнено с помощью аутотрансплантатов, полученных в ходе оперативного вмешательства из спилов бедренной и большеберцовой костей. В большинстве случаев (7) аутотрансплантаты были фиксированы к «материнскому ложу» при помощи «П-образно» изогнутых спиц. В четырех случаях для фиксации аутокости потребовалось применение от одного до двух компрессирующих винтов длиной от 20 до 40 мм. Во всех случаях аутопластика дефекта мыщелка большеберцовой кости выполнялась до окончательной установки большеберцового компонента эндопротеза.

Результаты и их обсуждение. Результаты лечения в сроки до одного года после выполнения оперативного вмешательства изучены у всех 11 пациентов. Восемь пациентов отмечали значительное уменьшение болевого синдрома, повышение опороспособности конечности. В трех случаях отмечались незначительные по интенсивности боли в коленном суставе при движении. У семи пациентов функция коленного сустава была в пределах функциональных требований. В трех случаях наблюдалось незначительное ограничение амплитуды движений в коленном суставе. У одной больной отмечалось выраженное ограничение амплитуды движений в суставе - до 20º, которое появилось после

купирования воспалительного процесса в суставе. Рентгенологически в сроки от 2 до 4 месяцев после аутопластики наблюдали положительную динамику перестройки – отмечались признаки сращения аутотрансплантата с «материнским ложем». Ни в одном случае не наблюдали признаков рассасывания или остеолиза аутотрансплантатов. В целом хорошие результаты лечение получены у шести пациентов, у пяти больных результаты лечения расценены как удовлетворительные.

Заключение. Анализ ближайших результатов эндопротезирования коленного сустава у больных гонартрозом показывает целесообразность применения для замещения дефектов суставных поверхностей аутотрансплантатов, полученных в процессе операции из спилов бедренной и большеберцовой костей. Использование аутотрансплантатов для замещения дефектов уменьшает потребности в необходимости использования аллокости или аугментов.

МАЛОИНВАЗИВНЫЙ ОСТЕОСИНТЕЗ В ЛЕЧЕНИИ ДИАФИЗАРНЫХ ПЕРЕЛОМОВ КОСТЕЙ ПРЕДПЛЕЧЬЯ

Челноков А.Н., Лазарев А.Ю.

ФГУ «Уральский НИИ травматологии и ортопедии им. В.Д. Чаклина Ростехнологий», г. Екатеринбург, Россия

Актуальность. Несмотря на развитие технологий малоинвазивного остеосинтеза в лечении диафизарных переломов длинных костей, для костей предплечья по-

прежнему доминирует традиционный накостный остеосинтез.

Несмотря на доступность индустриальных блокируемых штифтов для костей предплечья нескольких производителей, малоинвазивный закрытый интрамедуллярный остеосинтез пока не находит широкого распространения, что можно связать с трудностью проведения закрытой репозиции, в том числе восстановления ротационных взаимоотношений. Чрескостный остеосинтез является малоинвазивной методикой, позволяет проводить достаточно точную репозицию и раннюю разработку движений. Однако вряд ли можно ожидать его широкого распространения для окончательной фиксации закрытых переломов. Вместе с тем, перспективным является использование приемов чрескостного остеосинтеза для интраоперационного управления положением отломков (fixator-assisted nailing).

Цель работы. Разработка хирургической технологии закрытого штифтования на базе приемов чрескостного остеосинтеза при диафизарных переломах костей предплечья.

Материал и методы. 97 пациентов с переломами костей предплечья: 22 - с изолированными переломами лучевой кости, 31 - с переломами локтевой, 44 - с переломами обеих костей.

В качестве репозиционного устройства использован спицевой дистрактор. Спицы проводились с учетом необходимости дальнейшего введения фиксатора в костномозговой канал. Выявлено, что в проксимальном

отделе оптимально вводить спицу в основание венечного отростка, попытки поверхностного проведения приводили к прорезыванию. Дистальная спица проводилась через дистальный эпифиз лучевой кости ближе к ладонной поверхности так, чтобы стержень проходил дорсальнее нее.

Смещение по длине устранялось при дистракции. Первой синтезировалась локтевая кость. При штифтовании лучевой кости производилось устранение ротационных смещений с помощью спицы-джойстика. Спицу целесообразно вводить в проксимальном отделе лучевой кости, чтобы она не препятствовала введению стержня на несколько сантиметров.

Пациентам проводились занятия по лечебной физкультуре с первых суток после операции.

Результаты. Описанная технология позволила устранить смещения по длине и ширине, восстановить форму лучевой кости, устранить ее ротационные смещения. На 14 сутки объем ротационных движений предплечья в среднем составлял 140º, объем движений в локтевом суставе – 130º, в лучезапястном суставе – 120º. К 1 месяцу после операции отмечено практически полное восстановление объема движений во всех смежных суставах. При оценке по шкале DASH в срок 1 месяц среднее значение индекса 21, 2 месяца - 3. Сращение достигнуто в срок 2 месяца у 8 (8,2 %) пациентов, 3 месяца – у 37 (38,1 %), 4 месяца – у 44 (45,3 %), более 4 месяцев – у 3 (3 %) больных.

В 4 (4,1 %) случаях отмечено несращение локтевой кости в средней трети. Всем пациентам провели реостеосинтез с рассверливанием канала и фиксацией стержнями с большим диаметром или стержнями с блокированием. В одном (1 %) случае в позднем сроке отмечено раскалывание и смещение лучевой кости; произведен реостеосинтез пластиной с костной аутопластикой.

Заключение. Применение приемов чрескостного остеосинтеза, в том числе для борьбы с нарушением ротации, позволяет устранять все виды смещений при переломах костей предплечья. Это позволяет не только малоинвазивно провести закрытый интрамедуллярный остеосинтез, но и полностью при этом восстановить форму костей. Сочетание достоинств технологий внешней и малоинвазивной внутренней фиксации дает возможность добиваться хороших результатов лечения и раннего восстановления функции с минимальной потерей качества жизни у пациентов. Представленный подход заслуживает внедрения в практику специализированных отделений.

ОСОБЕННОСТИ ИММУННОГО СТАТУСА У БОЛЬНЫХ С РАЗВИВШЕЙСЯ НЕСТАБИЛЬНОСТЬЮ ЭНДОПРОТЕЗА ПОСЛЕ ИМПЛАНТАЦИИ КОЛЕННОГО ИЛИ ТАЗОБЕДРЕННОГО СУСТАВА

Чепелева М.В., Волокитина Е.А., Швед Н.С.

ФГУ «Российский научный центр «Восстановительная травматология и ортопедия» им. акад. Г.А. Илизарова Росмедтехнологий», г. Курган, Россия

Изучены показатели иммунного статуса у 24 пациентов с нестабильностью эндопротеза, развившейся через 12-24 месяца после имплантации коленного (тазобедренного) сустава в возрасте от 35 до 68 лет.

Состояние клеточного иммунитета изучали посредством типирования лимфоцитов периферической крови методом лазерной проточной цитометрии. Количественное определение сывороточных иммуноглобулинов и цитокинов осуществлялось методом ИФА, определение концентрации ЦИК проводилось методом преципитации 3,5% ПЭГ (ММ 6000). В качестве контрольных использовались иммунологические показатели 25 пациентов с неосложненным течением послеоперационного периода в сроки 12-24 мес. после имплантации.

Полученные данные обрабатывались с помощью методов непараметрической статистики с использованием U-критерия Вилкоксона с применением программного обеспечения AtteStat 1.0.

У больных со стабильными эндопротезами реакция организма на активно функционирующий имплантат проявлялась умеренной депрессией клеточного звена иммунной системы (снижение числа лимфоцитов, количества $CD3^+$ (Т-лимфоцитов), преимущественно за счет популяции $CD3^+CD4^+$ (Т-хелперов), умеренной активацией гуморального иммунитета (повышение уровня IgA, IgM, IgG, ЦИК), умеренной гиперпродукцией TNFα. Регистрируемые в эти сроки изменения свидетельствовали о развитии в зоне имплантации резорбтивных реакций, укладывающихся по своей выраженности в патогенетические механизмы «вживления» инородного тела (стрессового ремоделирования).

У пациентов с асептической нестабильностью искусственного сустава (n=10) содержание сывороточного TNFα было выше, чем в группе со стабильными имплантатами ($p<0.05$), активации гуморального иммунитета не наблюдалось.

Для развития воспалительного процесса в зоне нестабильного эндопротеза (n=14) через 12-24 мес после имплантации было характерно увеличение количества гранулоцитов, $CD19^+CD3^-$ (В-лимфоцитов), $CD3^+$HLA-DR, отмечались более высокие, чем в группе с неосложненным течением послеоперационного периода, значения иммуноглобулинов классов A, M, G, ЦИК, TNFα и IL-6.

Иммунологическое обследование перед выплолнением ревизионного вмешательства позволяло

спрогнозировать характер нестабильности и принять правильное решение в выборе дальнейшей лечебной тактики.

ВЛИЯНИЕ ЭТИОЛОГИЧЕСКОГО ФАКТОРА НА ИММУННЫЙ СТАТУС БОЛЬНЫХ ОСТЕОАРТРОЗОМ КРУПНЫХ СУСТАВОВ

Чепелева М.В., Швед Н.С.

ФГУ «Российский научный центр «Восстановительная травматология и ортопедия» им. акад. Г.А. Илизарова Росмедтехнологий», г. Курган, Россия

Для изучения влияния этиологического фактора на иммунный статус больных остеоартрозом крупных суставов II - III стадии были обследованы 159 пациентов, из них 21 - с идиопатическим коксартрозом, 42 - с идиопатическим гонартрозом, 12 - с гипопластическим коксартрозом, 13 - с посттравматическим коксартрозом, 28 - с посттравматическим гонартрозом, 32 – с исходом асептическим некрозом головки бедра (АНГБ) и 11 – с остеоартрозом, развившимся на фоне ревматоидного артрита.

Состояние клеточного иммунитета изучали посредством типирования лимфоцитов периферической крови методом лазерной проточной цитометрии. Количественное определение сывороточных иммуноглобулинов и цитокинов осуществлялось методом ИФА, определение концентрации ЦИК проводилось методом преципитации 3,5 % ПЭГ (ММ 6000). В качестве контрольных использовались иммунологические

показатели 25 пациентов с отсутствием клинических признаков остеоартроза. Полученные данные обрабатывались с помощью методов непараметрической статистики с использованием U-критерия Вилкоксона с применением программного обеспечения AtteStat 1.0.

Для дистрофически измененной среды сустава, независимо от этиологии остеоартроза, было характерно увеличение содержания иммуноглобулинов (IgA, IgM, IgG) и провоспалительных цитокинов (IL-6, TNFα) в синовиальной жидкости. Системный иммунный ответ на дегенеративно–дистрофические изменения в суставных тканях проявлялся повышением ЦИК, $CD3^+CD16^+CD56^+$ (естественных киллеров / Т-лимфоцитов) и количества лимфоидных клеток, экспрессирующих HLA-DR антигены.

У пациентов с посттравматическим коксартрозом и гонартрозом обращало на себя внимание статистически значимое, в сравнении с показателями больных остеоартрозом другой этиологии, снижение количества $CD3^+CD19^-$ (Т-лимфоцитов) и $CD3^+CD4^+$ (Т-хелперов). Данные изменения мы расценили как пролонгированную иммунологическую реакцию на последствия травматического разрушения тканей сустава.

Наиболее приближенными к значениям контрольной группы были показатели системы иммунитета у больных гипопластическим коксартрозом, так как для данной патологии свойственна, в первую очередь, анатомо–биомеханическая неполноценность сустава с сохраненным гиалиновым хрящом и менее выраженными

дегенеративными и воспалительными изменениями в синовиальной среде, чем при остеоартрозе другой этиологии.

У больных с ревматоидным артритом было выявлено увеличение иммунорегуляторного индекса на фоне повышения количества $CD3^{+}CD4^{+}$ (Т-хелперов) и снижения $CD3^{+}CD8^{+}$ (цитотоксических Т-лимфоцитов), регистрировалась гипериммуноглобулинемия M и G, что, в целом, было обусловлено воспалительной реакцией и выраженным аутоиммунным компонентом.

Таким образом, этиология оказывает влияние на иммунный статус больных коксартрозом и гонартрозом II - III стадии, что необходимо учитывать при лабораторном иммунологическом мониторинге эндопротезирования или других видов хирургических вмешательств, применяемых для лечения остеоартроза на поздних стадиях патологического процесса.

КЛИНИКО-БИОМЕХАНИЧЕСКОЕ ОБОСНОВАНИЕ ПРИМЕНЕНИЯ ИМПЛАНТАТОВ ИЗ ПЛОТНОЙ И КРУПНОПОРИСТОЙ БИОАКТИВНОЙ КЕРАМИКИ ПРИ ПОВРЕЖДЕНИИ И ВОСПАЛЕНИИ ПОЗВОНКОВ

Чертков А.К., Агалаков С.П., Комоликов Ю.И., Бердюгин К.А.

ГОУ ВПО «Уральская государственная медицинская академия Росздрава»,

Институт высокотемпературной электрохимии Уральского отделения, г. Екатеринбург, Россия

Создание оптимальных условий для ранней биосовместимости материалов импланта с костной или хрящевой тканью реципиента – одна из значимых проблем в современной оперативной ортопедии. Процессы остеоинтеграции целиком зависят от таких ключевых свойств как остеокондуктивность и остеоиндуктивность, определяющих суммарную остеотропность имплантов.

Цель работы. Синтез нанокерамики с биоактивным покрытием для производства имплантов и эндопротезов нового поколения.

Применение керамических имплантантов с биоактивным покрытием позволяет решить одновременно несколько задач. Это и обеспечение первичной механической стабильности сегмента конструкцией имплантата и, вследствие активной биоинтеграции, восстановление анатомии и функции сегмента.

Коллективом ученых – сотрудников кафедры травматологии, ортопедии и военно-полевой хирургии УГМА и института высокотемпературной электрохимии предложен новый вид медицинской керамики на базе тетрагонального диоксида циркония. Особыми качествами импланта являются высокая прочность ($\sigma_{изг}$ до 800÷1400 мПа) и крупнопористая структура, обработанная нанокомпонентами, имеющими соответствующие кости адгезионно-когезионные свойства.

Созданные импланты из крупнопористой керамики, модифицированной нанокомпонентами и биоактивизированные гидроксиапатитом и трикальций фосфатом успешно начали применяться для замещения тел грудных и поясничных позвонков при их травматическом разрушении и воспалительной деструкции.

Первые клинические имплантации плотной и крупнопористой керамики пяти пациентам при замещении поврежденных грудных и поясничных позвонков полностью оправдали надежды исследователей.

Таким образом, новый наноструктуированный материал, состоящий из плотной и крупнопористой циркониевой керамики, являющийся оптимальной моделью кости, имеет перспективное клиническое применение в травматологии и ортопедии.

ТРАНСКУТАННАЯ ТРАНСПЕДИКУЛЯРНАЯ ФИКСАЦИЯ НИЖНЕГРУДНЫХ И ПОЯСНИЧНЫХ ПОЗВОНКОВ

Чертков А.К., Бердюгин К.А., Штадлер Д.И.

ГОУ ВПО «Уральская государственная медицинская академия Росздрава», г. Екатеринбург, Россия

Основными недостатками современного хирургического лечения переломов грудных и поясничных позвонков являются их травматичность для мышечного и связочного аппаратов позвоночника, часто сопровождающаяся значительными кровопотерями, а также длительность проведения оперативного приема.

На кафедре травматологии, ортопедии и военно-полевой хирургии разработан и внедрен метод транскутанной транспедикулярной фиксации.

Прооперировано 18 пациентов с переломами грудных и поясничных позвонков типа B и C (по AO).

Применение предложенной методики позволило значительно снизить травматичность оперативного вмешательства, сохранив при этом все преимущества открытой транспедикулярной фиксации, исключить травматизацию мышечного аппарата позвоночника и кровотечение во время операции, уменьшить время оперативного вмешательства и, как следствие применить метод транскутанной транспедикулярной фиксации у больных с тяжелой позвоночно-спинномозговой травмой грудного и поясничного отделов позвоночника, с сочетанными повреждениями, сопровождающимися развитием травматического шока в его остром периоде.

Метод транскутанной транспедикулярной фиксации при повреждениях позвонков сопровождающихся вертебро-медуллярным конфликтом, при переломе позвонков типа С использован нами как стабилизирующий этап в комплексном хирургическом лечении пострадавших, при выполнении, в дальнейшем, декомпрессивных вмешательств.

Для оптимизации оперативного приема нами разработано и применяется оригинальное устройство-навигатор для формирования канала при проведении транспедикулярного резьбового винта с целью профилактики мальпозии.

ПРИМЕНЕНИЕ ФИКСАТОРА «ОРФО» В ЛЕЧЕНИИ ПЕРЕЛОМОВ ПОЗВОНОЧНИКА

Чертков А.К., Бердюгин К.А., Штадлер Д.И.

ГОУ ВПО «Уральская государственная медицинская академия Росздрава», г. Екатеринбург, Россия

Расширение показаний и оптимизация оперативного приема при лечении неосложненных переломов позвоночника связана, в первую очередь, с появлением многочисленных конструкций для транспедикулярного остеосинтеза. Одной из наиболее экономически доступных систем стала конструкция «ОРФО» (автор – д.м.н. Чертков А.К.). Оригинальная конструкция защищена патентами РФ, разрешена к производству и сертифицирована.

Цель исследования. Оптимизация результатов лечения больных с неосложненными переломами

грудного и поясничного отделов позвоночника на основе метода транспедикулярной фиксации конструкцией «ОРФО».

Материал исследования. Группа из 40 больных, прооперированных в 2009 году, из них 26 мужчина и 14 женщин, в возрасте от 17 до 62 лет. По локализации переломы Th12-L1 составили 60 %, L2 – 20 %.

При клиническом исследовании выявлена типичная клиническая симптоматика. Всем больным проводилось рентгенологическое исследование в стандартных проекциях и компьютерная томография.

Показаниями к оперативному лечению стали: вертебро-медуллярный конфликт 2 и более степени, выраженная клиновидная деформация позвонка и кифотическая деформация позвоночника на уровне повреждения.

По данным рентгенологического исследования практически полная коррекция клиновидной деформации позвонка достигнута у 26 больных, у 8 пациентов величина компрессии позвонка уменьшилась с третьей до первой-второй. У всех пациентов полностью устранена локальная кифотическая деформация или ее значения не превышают физиологических величин.

В послеоперационном периоде: удаление дренажа на 2–3 сутки, активизация пациента в реклинирующем корсете на 5–7 сутки, выписка из стационара после снятия швов на 12–14 сутки. Средний койко-день составил 18 суток, с учетом предоперационного койко-дня. Всем пациентам разрешено присаживаться через 3 месяца после

операции, сидеть через 4 месяца. Данное положение чрезвычайно важно для ряда больных, не занимающихся физическими нагрузками, а выполняющих руководящие функции. Через 1,5 месяца после операции 4 пациента приступили к труду (P1W2, P2W2 по Denis). 1 пациент, работающий каменщиком, приступил к труду в срок 6 месяцев после операции (P1W1 по Denis).

Важным обстоятельством является то, что за год наблюдения у пациентов не отмечено ни одного случая перелома деталей конструкции – штанги и винтов.

Таким образом, применение транспедикулярного фиксатора «ОРФО» в лечении неосложненных переломов позвоночника является эффективным и экономически обоснованным способом коррекции посттравматической деформации и удержания позвоночного двигательного сегмента в положении достигнутой коррекции на всем протяжении периода фиксации.

ЭПИДУРАЛЬНАЯ ЭЛЕКТРОСТИМУЛЯЦИЯ В ЛЕЧЕНИИ БОЛЬНЫХ С ОСЛОЖНЕННОЙ ТРАВМОЙ ПОЗВОНОЧНИКА

Чуркин С.В., Плющенко Д.С.

ГОУ ВПО «Тюменская государственная медицинская академия Росздрава»; ГЛПУ ТОКБ №2, г. Тюмень, Россия

Лечение острой позвоночно-спинномозговой травмы позвоночного столба на грудном и поясничном уровне - серьезная и до конца нерешенная проблема современной нейротравматологии. В структуре общего травматизма эти повреждения составляют 3,3 %, а инвалидность в их

результате наступает, по данным литературы, в 87-100 % случаев. Кроме того, подавляющее большинство пострадавших - это люди молодого и трудоспособного возраста (18-45 лет), что обуславливает и социальную значимость данной проблемы. Единственно возможный способ достижения лечебного эффекта у этой категории больных – комплексный подход с проведением оперативного и всего набора консервативных мероприятий. Помимо хирургического лечения авторы статьи излагают свой первый опыт применения эпидуральной электростимуляции спинного мозга. Полученные непосредственные и ближайшие результаты лечения свидетельствуют об эффективности используемых методик. В отношении вышеобозначенной категории больных были применены и методы консервативного лечения, к которым мы отнесли: методы медикаментозной коррекции травмы спинного мозга, некоторые виды физиотерапевтического лечения, методы и средства для восстановления опорожняющей функции мочевого пузыря, прямой кишки и половых расстройств, трофических осложнений, начальная реабилитация двигательных функций, лечение спастического синдрома.

В последнее время нами применяется электростимуляция в лечении больных с осложненной травмой шейного, грудного и поясничного отделов позвоночника. При этом используются как методики чрескожной (7 больных), так и прямой эпидуральной электростимуляции определенного участка спинного мозга (16 больных). Стимуляции подвергли больных с

локализацией повреждения на уровне Th_{XII} –L_{II} позвонков. Большинство больных (12 человек) оперированы в остром периоде травмы, 4 больным имплантирование электродов осуществили в поздний и резидуальный период травмы (через 7 месяцев и 3, 5 лет). Имплантация силиконовых эпидуральных электродов с платиновыми наконечниками производится через малые разрезы или во время операции (ламинэктомии), непосредственно на твердую мозговую оболочку. Наружу электроды выводятся по подкожному каналу через проколы кожи по передне-боковой поверхности живота. Срок электростимуляции 1,5-4 месяца. Нами используется электронейростимулятор «Нейроэлект-тест» производства ФГУП «ВНИИОФИ» (г. Москва). Подбор параметров тока производится индивидуально, с ориентацией на самоощущения больного. Сущность основана на электростимуляции пораженных нервных структур спинного мозга. У одного больного возникло гнойное осложнение, связанное со сверхдлительным сроком нахождения электродов (5,5 месяцев). После удаления электродов воспаление благополучно было купировано. В результате применения электростимуляции при неполном повреждении спинного мозга отмечалась выраженная положительная неврологическая динамика у всех больных. У больных с полным нарушением проводимости (4 больных) отмечалось ускоренное появление пузырного рефлекса, отсутствие ранних трофических расстройств, атрофии мышц конечностей и выраженной спастической реакции.

Используя в своей деятельности комплексный подход для лечения острой спинальной травмы, мы убеждены в том, что максимально возможный положительный результат лечения у больных с осложненными повреждениями грудных и поясничных позвонков возможен только при условии использования всего арсенала хирургических и консервативных методик лечения. В последние годы нами получены хорошие и удовлетворительные исходы лечения у большинства оперированных больных.

ПРИМЕНЕНИЕ КОМПРЕССИРУЮЩЕГО ВИНТА TWINFIX (LEIBINGER) ДЛЯ ЛЕЧЕНИЯ ПЕРЕЛОМОВ И ЛОЖНЫХ СУСТАВОВ ЛАДЬЕВИДНОЙ КОСТИ ЗАПЯСТЬЯ

Шаламов И.А., Морозов И.Б., Лексин С.В.

МУ «Центральная городская клиническая больница № 24», г. Екатеринбург, Россия

Существующие методы оперативного лечения переломов и ложных суставов ладьевидной кости запястья связаны, как правило, с длительной иммобилизацией в послеоперационном периоде, применением различных чрескостных аппаратов.

Целью нашей работы явилась определение эффективности остеосинтеза повреждений ладьевидной кости кисти компрессирующим винтом TwinFix (ф-ма Leibinger), диаметром 3.2 мм.

На базе ортопедического отделения МУ ЦГКБ № 24 указанным способом прооперировано 30 больных, из

которых 19 со свежими переломами, 7 с ложными суставами ладьевидной кости, 4 с несвежими чрезладьевидно-перилунарными вывихами кисти. При этом использовались клинические и лучевые методы исследования (рентгенограммы в 3 проекциях и компьютерная томография).

Показанием к оперативному лечению являлись все виды свежих стабильных и нестабильных переломов ладьевидной кости, ложные суставы, несвежие чрезладьевидно-перилунарные вывихи кисти. Противопоказанием к оперативному вмешательству являлись переломы, локализующиеся в области бугорка ладьевидной кости.

Операции выполнялись под верхней проводниковой анестезией. Свежие стабильные переломы, а также ложные суставы ладьевидной кости с незначительным смещением отломков и локализацией перелома в средней или дистальной трети тела ладьевидной кости оперировали закрыто, под контролем ЭОПа. Введение винта осуществлялось с ладонной поверхности кисти, компрессия проводилась до полного контакта отломков. В послеоперационном периоде внешняя иммобилизация не использовалась. Лечебная физкультура без нагрузки назначалась с третьего дня после операции.

При значительном смещении, выраженной резорбции отломков ладьевидной кости проводилась открытая репозиция и остеосинтез ладьевидной кости. Причем при локализации перелома в средней или дистальной трети использовался ладонный доступ, а при локализации

перелома в проксимальной трети использовался тыльный доступ к ладьевидной кости. Оперативное вмешательство выполнялось с использованием специального инструментария. Головка винта полностью погружалась в ладьевидную кость, межфрагментарная компрессия проводилась под контролем зрения до полного контакта отломков. Операция заканчивалась рентгенологическим контролем в трех проекциях. Вышеописанное вмешательство при ложных суставах выполнялось после резекции зоны ложного сустава, и в 3 случае было дополнено свободной костной аутопластикой из лучевой кости. Для забора трансплантата доступ расширяли проксимально, обнажая дистальный метадиафиз лучевой кости.

При несвежих чрезладьевидно-перилунарных вывихах кисти лечение проводилось в 2 этапа: на первом этапе накладывали аппарат Илизарова и проводили дистракцию на уровне кистевого сустава в течение 2-3 недель, после чего выполняли открытое вправление вывиха кисти и остеосинтез ладьевидной кости компрессирующим винтом. Аппарат Илизарова при этом демонтировали.

В послеоперационном периоде фиксация гипсовой лонгетой продолжалась 3-4 недели (в зависимости от дисциплинированности пациента), после чего назначали дозированную ЛФК без нагрузки. Через 1.5-2 месяца после операции разрешали физическую нагрузку на кисть с использованием эластического бандажа на запястье.

Исходы лечения изучены в сроки от 2 месяцев до 4 лет у 23 пациентов.

У больных со свежими переломами консолидация отломков ладьевидной кости определялась в сроки 1.5-3 месяца, при ложных суставах и несвежих повреждениях консолидация достигнута в течение 6-7 месяцев. При этом у всех больных болевой синдром купирован в течение 3-4 недель после операции, объем движений оперированной кистью не отличался от здоровой, была сохранена сила кисти. У одного пациента в сроке 6 месяцев после операции выявлен склероз проксимального отломка ладьевидной кости, при этом сохранялась достигнутая на операции репозиция, особых жалоб он не предъявлял.

В связи с отсутствием жалоб, удаления винта TwinFix не проводили.

Таким образом, к преимуществам данного вида остеосинтеза можно отнести малую травматичность, контролируемую межфрагментарную компрессию, отсутствие металлофиксаторов на поверхности ладьевидной кости. К недостаткам же относятся высокая стоимость фиксатора, необходимость использования специального инструментария.

Результаты исследования позволяют говорить о том, что данный метод лечения переломов и ложных суставов ладьевидной кости является функциональным, позволяет сократить сроки иммобилизации кисти после операции, в более короткие сроки восстановить трудоспособность больного.

КОМПРЕССИОННО–ДИСТРАКЦИОННЫЙ ОСТЕОСИНТЕЗ И МИКРОХИРУРГИЧЕСКАЯ АУТОТРАНСПЛАНТАЦИЯ КОМПЛЕКСОВ ТКАНЕЙ – ТОЧКИ СОПРИКОСНОВЕНИЯ В ОРТОПЕДИИ

Шведовченко И.В.

«Санкт-Петербургский научно-практический центр медико-социальной экспертизы, протезирования и реабилитации инвалидов им. Г.А.Альбрехта ФМБА России»,
г. Санкт-Петербург, Россия

Оптимальный результат лечения патологии опорно-двигательного аппарата – это прежде всего разумное сочетание всех известных на сегодняшний день методов восстановительной хирургии; при этом основная проблема, возникающая перед ортопедом – разработка алгоритма последовательности применения имеющихся на его вооружении способов реконструкции.

Анализ результатов реабилитации 798 пациентов с патологией опорно-двигательного аппарата в клиниках НИДОИ им. Турнера и СПбНЦЭПР им. Альбрехта, у которых была применена микрохирургическая аутотрансплантация и транспозиция комплексов тканей показал, что в 120 случаях (15 %) данные пересадки сочетались с использованием метода компрессионно-дистракционного остеосинтеза. Выделены 3 основных варианта комбинации указанных технологий.

Метод дистракции использован в 49 случаях, как подготовительный этап при реконструкции сегмента с

целью восстановления длины последнего на пальцах (10), предплечье (21), плече (16), бедре (2). Подобная технология позволила получить необходимые линейные размеры конечности и избегнуть конфликтов с сосудисто-нервными пучками, весьма частыми при одномоментной коррекции значительных укорочений и контрактур.

Компрессионно-дистракционный аппарат, как средство иммобилизации, при пересадках комплексов тканей применен в 20 случаях, оказавшись наиболее оптимальным, когда после реконструкции перемещенные комплексы тканей располагались на подошвенной поверхности стопы и голени.

Удлинение перемещенных комплексов тканей с использованием метода дистракции выполнялось в 51 случае. При этом увеличена длина пальцев стопы, перемещенных на кисть (40), костей предплечья (8), плеча (2), бедра (1). Следует отметить, что темпы дистракции были стандартными, скорость формирования регенерата и последующей его перестройки не имели никаких особенностей.

Сочетание указанных технологий позволили свести к минимуму % послеоперационных осложнений, максимально рано активизировать пациентов, улучшить исходы лечения.

Вместе с тем, представленные данные лишний раз подчеркивают необходимость серьезной базовой подготовки в ортопедии специалистов, занимающихся пластической и реконструктивной хирургией.

НОВОЕ ПОКОЛЕНИЕ АППАРАТОВ ВНЕШНЕЙ ФИКСАЦИИ: ПРОБЛЕМЫ И ПЕРСПЕКТИВЫ

Шевцов В.А., Мацукатов Ф.А.

ФГУ «Российский научный центр «Восстановительная травматология и ортопедия» им. акад. Г.А. Илизарова Росмедтехнологий», г. Курган, Россия

Управляемый чрескостный остеосинтез, как метод, состоит из двух диалектически взаимосвязанных составных частей – биологической, как совокупности фундаментальных законов и частных закономерностей, лежащих в основе поведения биологической материи, находящейся в условиях напряжения, и технической, представляющей собой набор технических средств, знаний и приемов, необходимых для реализации указанных выше законов и закономерностей в практическом здравоохранении при лечении заболеваний и повреждений костей человека. Главным условием успешного развития метода является пропорциональное соответствие его составляющих технологической зрелости общества и уровню его знаний о сущности биологической материи.

Технической основой, или механической базой, управляемого чрескостного остеосинтеза является компрессионно-дистракционный аппарат, который должен оцениваться с позиций его функциональности, практичности и эргономической рациональности.

В середине 90-х годов появились первые аппараты семейства HEXAPOD, которые обладали всеми шестью степенями свободы. Казалось, было найдено идеальное

устройство для управляемого чрескостного остеосинтеза. Однако, жестко привязанные к программному обеспечению, без которого их использование невозможно, и, тем самым, значительно растянув во времени управление процессами перемещения костей, они так и не смогли превзойти аппарат Илизарова. Программное обеспечение этих аппаратов, выдаваемое за новое технологическое преимущество, на самом деле, является следствием их принципиального недостатка, а его использование для репозиции переломов лишено смысла, поскольку превращает простые механические манипуляции в сложный и трудоемкий процесс (Соломин Л.И. с соавт., Травматология и ортопедия России: 2009: С.20-25; M. Fadel, G. Hosny, Int. Orthop.: 2005: 29: P. 125-129.; Rampurada A. et al., EJOST: 2008: 18: P. 521-524).

В нашем Центре разработано новое устройство для управляемого чрескостного остеосинтеза – аппарат Мацукидиса-Шевцова.

Аппарат обладает шестью степенями свободы и позволяет перемещать фрагменты (отломки) костей в любой плоскости из единственной стандартной компоновки. Причем, любая, даже самая сложная манипуляция с многоплоскостными перемещениями костей занимает практически на порядок меньше времени и отличается высокой точностью. В послеоперационном периоде отпадает необходимость в трудоемких и сложных перемонтажах, сопряженных нередко со страданиями больных. Клиническое применение аппарата в нашем Центре с начала 2009 года на 103 больных с переломами

длинных трубчатых костей показало его высокие функциональные возможности.

Вместе с тем, аппарат Мацукидиса-Шевцова нами рассматривается как механическая база для автоматизации процесса управляемого чрескостного остеосинтеза с использованием возможностей современных технологий. Разработка программного обеспечения для аппарата нами рассматривается как часть комплексной научной работы по превращению его в многофункциональный автоматизированный комплекс, способный производить сбор многоплановой информации при помощи различных датчиков, ее анализ на основе заложенного в нем алгоритмов и самостоятельное изменение динамических параметров остеосинтеза , нацеленных на оптимальный результат лечения. В лечении переломов основная задача такого комплекса будет заключаться в автономном, на основе принципов прямой и обратной связи, поддержании оптимального баланса сил на стыке отломков на протяжении всего периода фиксации. При лечении ортопедической патологии указанный выше автоматизированный комплекс будет нацелен на поддержание необходимых параметров дистракции для достижения оптимального остеогенеза и, соответственно, минимальных сроков лечения.

ВЛИЯНИЕ ЭТИОЛОГИЧЕСКОГО ФАКТОРА НА ЭНМГ-ПРОЯВЛЕНИЯ НЕВРОЛОГИЧЕСКОГО ДЕФИЦИТА В СИСТЕМЕ НИЖНИХ КОНЕЧНОСТЕЙ У БОЛЬНЫХ СО СПОНДИЛОЛИСТЕЗОМ ПОЯСНИЧНОЙ ЛОКАЛИЗАЦИИ

Шеин А.П., Криворучко Г.А., Колчанов К.В.

ФГУ «Российский научный центр «Восстановительная травматология и ортопедия» им. акад. Г.А. Илизарова Росмедтехнологий», г. Курган, Россия

Цель исследования. Оценка влияния этиологического фактора на выраженность электронейромиографических (ЭНМГ) проявлений сенсомоторного дефицита у больных со спондилолистезом поясничной локализации.

Материал и методы. Комплексному нейрофизиологическому обследованию (суммарная ЭМГ, М-ответы, Н-рефлексы, транскраниально вызванные потенциалы) подвергнуто 88 больных в возрасте 13-77 лет (38 − мужского, 50 – женского пола) со спондилолистезами различной этиологии: диспластическим (1 гр.) -11, истмическим (2 гр.) - 42, дегенеративным (3 гр.) - 31, травматическим (4 гр.) - 4. В качестве основного анализируемого признака использован предложенный нами индекс сенсомоторного дефицита (ИСД) - среднее значение относительных величин ЭНМГ-показателей, выраженных в процентах от контроля: $ИСД = \frac{1}{n}\sum_{i=1}^{n} A_i$, где $A_i = 100\% \frac{x_i}{K_i}$, X_i - показатель, K_i - его

контрольная величина, *n* – число показателей, использованных для расчета *ИСД.* Индекс сенсомоторного дефицита может быть рассчитан как по всей совокупности анализируемых ЭНМГ-показателей слева и справа ($ИСД_{общ}$), так и по отдельным парам миотомов, иннервируемых со стороны корешков L_4, L_5 и S_1 (ИСД-L_4, ИСД-L_5 и ИСД-S_1). Используемое оборудование – цифровая система ЭМГ/ВП Viking-IV (Nicolet, США) и магнитоимпульсный стимулятор Quadropulse-500 (Magstim, Великобритания). В качестве контроля использованы данные 32 здоровых испытуемых в возрасте 15-26 лет.

Результаты. Показано, что как общие (индекс сенсомоторного дефицита – ИСД), так и частные ЭНМГ-характеристики сенсомоторной недостаточности зависят от этиологии заболевания позвоночного столба. В частности, $ИСД_{общ}$ составил у больных 1 гр. 86,5±5,6 %, 2 гр. - 91,6±2,8 %, 3 гр. - 77,6±2,9 %, 4 гр. - 88,3±10,2 %. Результаты сопоставления изменений в сенсомоторных структурах нижних конечностей у обследованных нами пациентов четырех групп свидетельствуют о том, что наиболее выраженные признаки развившегося у пациентов сенсомоторного дефицита в системе нижних конечностей встречаются при дегенеративной форме спондилолистеза. При этом необходимо иметь в виду возможность влияния на полученные результаты возрастного фактора (пациенты 4 гр. были старше пациентов других обследованных групп в среднем на 20-25 лет). Следует подчеркнуть, что выявленные изменения

затрагивают все тестируемые миотомы, а не только те, которые иннервируются спинномозговыми корешками на уровне смещения позвонка. Этот факт может быть объяснен влиянием дополнительных компримирующих факторов (краевые остеофиты, гипертрофия желтой связки) как в зоне смещения позвонка, так и в других, смежных, непосредственно не вовлеченных в патологический процесс фрагментах позвоночного столба. В подобной ситуации эффективность компенсаторных процессов, реализуемых за счет менее поврежденных корешковых структур, существенно ограничена. Полученные данные свидетельствуют о том, что наиболее компенсированно протекает спондилолистез истмической этиологии. Высказано предположение, что спондилолиз вызывает спонтанную декомпрессию нервных структур, тем самым облегчая состояние больного**.** Не выявлено грубых изменений в сенсомоторных структурах нижних конечностей и у больных с диспластическим спондилолистезом. Хотя у пациентов этой группы и встречаются признаки нарушения корешковых функций в зонах, смежных с зоной смещения позвонка, они слабо выражены, мозаичны и могут быть интерпретированы как проявления спондилолистеза, непосредственно не связанные со смещением позвонка (следствие длительной анталгической дисфункции мышц и ограничения уровня произвольной активности мышц по типу охранительного торможения). Что касается пациентов 4 гр. (спондилолистез травматического генеза), то, помимо признаков нарушения функции S_1 корешка, связанного со

смещением L_5 позвонка, зарегистрированы изменения транскраниально вызванных потенциалов, характерные для легкого повреждения проводниково-сегментарных структур спинного мозга.

Полученные данные могут оказаться полезными при прогнозировании течения заболевания и выработке тактики оперативного лечения и реабилитации пациентов.

ЭВОЛЮЦИЯ МЕТОДА ЧРЕСКОСТНОГО ОСТЕОСИНТЕЗА КИСТИ ПО ИЛИЗАРОВУ

Шихалева Н.Г., Данилкин М.Ю., Шабалин Д.А., Моховиков Д.С., Чиркова И.В., Тягунов Д.Е.

ФГУ «Российский научный центр «Восстановительная травматология и ортопедия» им. акад. Г.А. Илизарова Росмедтехнологий», г. Курган, Россия

Появление аппарата Илизарова в 50-х годах прошлого века вызвало революцию в травматологии и ортопедии не только в нашей стране, но и во всем мире. Основное внимание ученых в то время было направлено на разработку реконструктивно-восстановительных операций на крупных сегментах опорно-двигательной системы человека. Учитывая большую распространенность патологии кисти и низкую эффективность имеющихся в то время методов лечения этого сегмента, в 80-х годах прошлого столетия в НИИЭКОТ г. Кургана было организовано специализированное отделение хирургии кисти и стопы, где разрабатывались и внедрялись в практику способы лечения с использованием аппаратов наружной фиксации.

Проходили лечение только взрослые пациенты с врожденными аномалиями развития (брахидактилия, эктродактилия, синдактилия).

Целью данной работы явился анализ развития чрескостного остеосинтеза по Илизарову при лечении патологии кисти.

Лечению пациентов с синдактилией кисти уделялось наибольшее внимание ортопедов того времени. Получение мягкотканного резерва при помощи аппаратов наружной фиксации для последующего формирования межпальцевых промежутков применяли с 1978 года (Гудушаури О.Н., Твалиашвили Л.А., 1983), однако этот способ лечения синдактилии кисти предусматривал проведение спиц через фаланги пальцев в сагиттальной плоскости. Проведение спиц во фронтальной плоскости предложено в 1980 году (Заявка на изобретение № 3002329/28-13), но при этом было затруднено проведение спиц, и аппарат, в котором они фиксировались, имел большие габариты и вес.

В 1984 году Г.А. Илизаровым с соавторами был предложен аппарат для лечения больных с патологией кисти, который применяли и при синдактилии (А.с. 1715333 СССР). Спицы со штопорообразными закрутками стали проводить в косо-фронтальной плоскости с фиксацией их на стержнях-«тягунках». В этот период развития метода отсутствовали шарнирные соединения между опорами. В хирургическую практику вошли штыкообразно изогнутые спицы.

С 1991 стали применять фиксацию спиц на общей планке с каждой стороны луча, между планками устанавливали стержни с шарнирными соединениями (А.с. 1669436 СССР). С 1998 года консольные спицы с закрутками стали фиксировать на стержнях, что резко уменьшило вес и размеры аппарата (Свидетельство РФ на полезную модель № 7597).

Чрескостный остеосинтез применяли для увеличения продольных размеров сегментов кисти, что наблюдалось у больных с посттравматическими культями пальцев, эктродактилией и брахидактилией. Удлинение производили при длине культи не менее 3 см. Компоновка аппарата зависела от количества культей пальцев, уровня культи. В случае, если у больного имелось несколько культей пальцев на уровне проксимальных фаланг, то устанавливали опору на пястных костях, в основание культей проксимальных фаланги проводили одну общую спицу. Все спицы крепили на полукольце стандартного набора аппарата Илизарова. Через дистальные отделы культей пальцев проводили по две штопорообразные спицы, которые крепили на общей планке. Базу и планку соединяли вместе с помощью дистракционных стержней и шарнирных узлов. К сожалению, такая конструкция не позволяла изменять темп удлинения индивидуально на каждой кости, корректировать направление дистракции.

С 1982 г. стали использовать индивидуальный остеосинтез каждой удлиняемой кости, при этом при наличии гипоплазированных проксимальных фаланг длиной менее 1,5 см остеотомию производили на уровне

пястных костей. Проводили по 2 перекрещивающиеся спицы в проксимальный и дистальный эпиметафиз пястной кости, закрепляли на стержнях М 3 с помощью гаек и шайб (А.с. №923535). После достижения необходимого удлинения и предварительного создания запаса мягких тканей углубляли I межпальцевой промежуток аналогичным современному способом.

Больные с травмой кисти также принимались на лечение в Центр Илизарова. С 1968 по 1970 г. они поступали, в основном, с острой травмой кисти. С 1970 по 1978 год кисть оперировали только в случае, когда у больного имелась сочетанная травма, при этом применяли детали стандартного аппарата Илизарова. С началом использования мини-фиксатора Илизарова (А.с. № 1715333 РФ) открылись новые возможности в хирургии кисти. Универсальный набор деталей аппарат позволял собрать оптимальную конструкцию, отвечающую условиям репозиции, стабильной фиксации и функционального лечения различных переломов.

В заключении необходимо отметить, что благодаря коллективу ученых, внесших огромный вклад в развитие этого направления: Г.А. Илизаров, А.П. Кириенко, В.И. Шевцов, Г.Р. Исмайлов, Ю.М. Сысенко, С.И. Швед, М.Г. Знаменская, Д.В. Глухов, Т.Е. Козьмина и других, мы имеем возможность дальнейшего развития хирургии кисти в соответствии с современными требованиями медицинской реабилитации.

ЛЕЧЕНИЕ БОЛЬНЫХ С ЗАКРЫТЫМИ ПЕРЕЛОМАМИ ДИСТАЛЬНОГО МЕТАЭПИФИЗА ПЯСТНЫХ КОСТЕЙ

Шихалева Н.Г., Чиркова И.В.

ФГУ «Российский научный центр «Восстановительная травматология и ортопедия» им. акад. Г.А. Илизарова Росмедтехнологий», г. Курган, Россия

Среди разнообразных повреждений кисти на переломы костей приходится более 30 %, переломы пястных костей 35 % (Волкова А.М., 1996), из них переломы на уровне головки и шейки составляют 74 % (Мигулева И.Ю. с соавт., 2002). Таким образом, дистальный метаэпифиз является часто встречающейся локализацией закрытых переломов костей кисти. На сегодняшний день широко используются консервативные и оперативные методы лечения переломов костей кисти.

Общепринятое лечение закрытых переломов пястных костей кисти гипсовой повязкой привлекает дешевизной и простотой оборудования. Однако часто консервативный метод лечения не позволяет получить хороший результат в силу невозможности обеспечения стабильной фиксации костных фрагментов и полного устранения смещения, особенно при множественных и оскольчатых переломах (Волкова А.М., 1996; Коломиец А.А., Распопова Е.А., 2002; Обухов И.А., 1998). Скелетное вытяжение нередко вызывает осложнения в виде некроза и нагноения ногтевой фаланги, пролежней на ладонной поверхности пальца от давления шиной, малоэффективно при переломах пястных костей, множественных переломах

костей кисти и не решает проблемы ранних движений в суставах кисти.

Интрамедуллярный остеосинтез не создает достаточной стабильности фиксации костных отломков вследствие несоответствия диаметров костномозгового канала трубчатых костей кисти и используемого фиксатора (Обухов И.А., 1998). Высокая травматичность накостного остеосинтеза пластинами обусловлена широким обнажением кости для укладки пластины, нарушением двигательного аппарата кисти, необходимостью повторного оперативного вмешательства для удаления пластинок. Нередко встречаются осложнения в виде вторичного смещения отломков, резорбции кости, переломов пластин, а также некроз костной ткани и развитие воспаления (Волкова А.М., 1991; Кустов В.Н., 1999; Fisher K.J., 1999).

Околокостный способ остеосинтеза спицами в сочетании с гипсовой иммобилизацией резко ограничивает возможность движения в смежных суставах, является травматичным (Кустов В.Н.,1999). Костный шов травматичен, требуется повторная операция для его удаления, возможна резорбция под проволокой и развитие нестабильности, не применяется при оскольчатых переломах, технически сложен (Обухов И.А., 1998, Фоминых А.А., 2000).

С 1969 года в хирургии кисти стали применяться аппараты наружной фиксации (Матев И., Оганесян О.В., Коршунов В.Ф., Малыгин Г.Д., Нельзина З.Ф., Андрусон М.В., Колонтай Ю.Ю., Азолов В.В., Обухов И.А. и др.).

Лечение переломов пястных костей стержневыми аппаратами типа «Ортофикс» нередко осложняется резорбцией костной ткани вокруг стержней, утратой стабильности фиксации.

Остеосинтез миниаппаратом Илизарова позволяет с минимальной травматизацией получить точное сопоставление костных отломков любого размера и создать стабильную фиксацию, обеспечивает раннюю и полноценную функцию смежных суставов. Нами пролечено 197 пациентов в возрасте от 9 до 68 лет с закрытыми переломами дистального метаэпифиза пястных костей кисти, из них детей 37 (18,8 %). У 146 пациентов (74,2 %) имелись переломы V пястной кости, у 16 (8,1 %) -IV пястной кости, у 15 пациентов (7,6 %) переломы II пястной кости, III – у 5 (2,5 %) пациентов, I пястной кости у 1 пациента (0,5 %), множественные переломы у 14 пациентов (7,1 %). Получены отдаленные результаты «хорошо» – 93,6 %, «удовлетворительно» − 6,4 %, неудовлетворительных результатов не было.

Накопленный опыт применения чрескостного остеосинтеза в лечении переломов дистального эпиметафиза пястных костей показал его эффективность, что отразилось в снижении травматичности лечения, снижении числа послеоперационных осложнений и повышении функциональных результатов.

ЭНДОПРОТЕЗИРОВАНИЕ СУСТАВОВ КИСТИ ИМПЛАНТАМИ ФИРМЫ SBI (ФРАНЦИЯ)

Шихалева Н.Г., Чиркова И.В., Моховиков Д.С., Тягунов Д.Е., Шабалин Д.А.

ФГУ «Российский научный центр «Восстановительная травматология и ортопедия» им. акад. Г.А. Илизарова Росмедтехнологий», г. Курган, Россия

Необратимые повреждения суставов кисти посттравматического и дегенеративного характера приводят к резкому снижению функциональных возможностей этого сегмента. Распространенность ревматоидного артрита среди взрослого населения составляет 0,5-2 % (Насонов Е.Л., 2010). Внутрисуставные переломы коротких трубчатых костей кисти составляют до 32 % из всего числа переломов костей кисти (Илюшенов В.Н., 1992), что в большинстве случаев приводит к развитию артрозов с формированием деформаций пальцев, контрактур и анкилозов суставов. Наиболее современным методом лечения таких пациентов в настоящее время является эндопротезирование силиконовыми или металлическими имплантами.

Дегенеративные или воспалительные процессы в суставах, ограничение движений в суставе с выраженным болевым синдромом, застарелые вывихи или подвывихи, посттравматическая деформация суставов служат показаниями к эндопротезированию суставов кисти.

С 2008 по 2010 год в отделении патологии кисти ФГУ «РНЦ «ВТО им. акад. Г.А. Илизарова» произведено эндопротезирование суставов кистей и лучезапястного

сустава у 17 пациентов (32 импланта). При наличии дегенеративно-дистрофических заболеваний кисти применяли силиконовые импланты, при посттравматических поражения суставов - металлические протезы фирмы SBI (Франция).

С суставным поражением кистей на фоне ревматоидного артрита пролечено 5 пациентов женского пола, средний возраст - 35,2 года. У данной группы больных произведено эндопротезирование 15 пястно-фаланговых и 2-х проксимальных межфаланговых суставов. Двустороннее эндопротезировование суставов – в одном случае, правой кисти – в двух, левой – в двух случаях. Установка металлических протезов осуществлена у 12 мужчин с посттравматическими артрозами и анкилозами (пациенты от 14 до 53 лет), протезирование на левой и правой кисти - по 6 случаев. По локализации патологического процесса: проксимальные межфаланговые суставы – 4, пястно-фаланговые – 10; один пациент - с эндопротезированием лучезапястного сустава. По данным литературы, в указанный период времени это первая подобная операция на территории России.

Все операции эндопротезирования проведены в плановом порядке. Первичное эндопротезирование при острой травме суставов кисти не производилось из-за опасности развития воспалительного процесса (Клюквин И.И., 2009). Оперативные вмешательства производили под проводниковой анестезией кисти с применением эластичного пневматического жгута, коагулятора.

Установка эндопротезов при различной патологии имела свои особенности. У больных с ревматоидным артритом эндопротезирование сочеталось с устранением локтевой девиации пальцев. При посттравматических артрозах на фоне консолидированных переломов смежных фаланг или пястных костей отмечался склероз костей и сужение костномозговых каналов, что требовало изменения классических методик эндопротезирования.

После оперативного вмешательства на оперированную конечность накладывали гипсовую лонгету на 3-5 дней с целью уменьшения выраженности болевого синдрома, отека тканей кисти и профилактики переразгибания в суставах. На 4-5 сутки после операции начинали дозированную ЛФК кисти с инструктором в течение 2-3 недель с использованием функциональной съемной шины. В последующем (2-3 недели) применяли гипсовую иммобилизацию на время сна.

Ближайшие результаты лечения (до 1 года) прослежены у всех пациентов, расценены как хорошие: купирован болевой синдром, устранена деформация пальцев, восстановлены объем движений в суставах, схваты кисти.

У одного пациента через 6 месяцев после операции произведено повторное оперативное вмешательство: ревизия эндопротеза по поводу сформировавшейся контрактуры в результате образования экзостозов.

Таким образом, эндопротезирование суставов позволяет комплексно решать проблему восстановления функции и косметического вида кисти: одномоментно

устранить болевой синдром в области пораженного сустава, деформацию пальцев, увеличить амплитуду движений в суставах и восстановить схваты кисти.

ПРИМЕНЕНИЕ ВАСКУЛЯРИЗИРОВАННЫХ КОМПЛЕКСОВ ТКАНЕЙ В СОЧЕТАНИИ С ЧРЕСКОСТНЫМ ОСТЕОСИНТЕЗОМ ПО Г.А. ИЛИЗАРОВУ

Шихалева Н.Г., Щудло Н.А.

ФГУ «Российский научный центр «Восстановительная травматология и ортопедия» им. акад. Г.А. Илизарова Росмедтехнологий», г. Курган, Россия

Развитие хирургии кисти в нашем Центре заставило нас столкнуться с проблемами одномоментного замещения покровных тканей у больных с обширными ранами и приобретенными дефектами мягких тканей конечностей. С внедрением метода, основанного на использовании в реконструктивно-пластических целях васкуляризированных комплексов тканей с осевым типом кровоснабжения, стало возможно быстро и эффективно решать эту проблему.

В течение последних двух лет в отделении хирургии кисти РНЦ «ВТО» им. Г.А. Илизарова на лечении находилось 15 пациентов, которым произведено замещение дефекта покровных тканей конечностей с использованием лоскутов с осевым типом кровоснабжения. Возраст пациентов варьировал от 10 до 54 лет.

Первую группу составили 12 больных с дефектами мягких тканей на кисти и предплечье. В трех случаях имелись обширные глубокие раны на кисти площадью до 80 см^2, сопровождающиеся костной патологией (переломами, первичными дефектами костной ткани), повреждениями сухожилий и сосудисто-нервных образований. Посттравматический дефект мягких тканей, грубые послеожоговые рубцы, культи пальцев и кисти наблюдались у девяти больных. У шести пациентов отмечалось повреждение глубокой и поверхностных артериальных дуг на кисти, что требовало особого подхода в планировании и выделении лоскутов.

Во вторую группу вошли пациенты с трофическими язвами на подошвенной поверхности стопы (2), порочной культи голени (1).

Перед операцией проводили тест Аллена, ультразвуковую сонографию и ультразвуковую допплерографию артерий сегмента, фотоплетизмографию пальцев обеих кистей или стоп, электротермометрию, у четырех пациентов для уточнения архитектоники артериального русла была произведена артериография. В послеоперационном периоде в число дополнительных методов исследования включали полярографию лоскута.

В первой группе использовали несвободный васкуляризированный лучевой лоскут на дистальной ножке (7), несвободный задний межкостный лоскут предплечья (1), один свободный лучевой лоскут с другого предплечья, пересадку комплекса тканей стопы с целью формирования пальцев кисти (3). Площадь перемещаемых

тканей в среднем составляла 75 см^2. У семи пациентов фиксация сегмента производилась с помощью аппарата Илизарова, что позволяло производить консолидацию имеющихся переломов, при этом для уменьшения натяжения сосудистой ножки васкуляризированного лоскута с помощью аппарата было возможно изменение положения кисти и дальнейшая стабильная фиксации ее на протяжении заживления раны. После заживления раны – постепенное устранение вынужденного положения путем изменения длины стержней, фиксирующих базовую опору на кисти, с помощью шарнирных устройств.

Во второй группе с целью замещения дефекта мягких тканей был использован несвободный задний лоскут бедра с ротацией его на торец культи голени (площадь 70 см^2), префабрикованный медиальный подошвенный лоскут стопы с целью замещения посттравматического дефекта мягких тканей подошвенной поверхности пятки (площадь 64 см^2), несвободный медиальный подошвенный лоскут у пациента с трофической язвой на подошвенной поверхности пятки правой стопы (30 см^2). У всех пациентов этой группы для фиксации конечности в положении, благоприятном для заживления ран, был использован аппарат Илизарова.

Осложнения, наступившие в ближайший послеоперационный период, включали в себя: неполный некроз свободного васкуляризированного лучевого лоскута - в одном случае, развитие венозной недостаточности при использовании несвободного лучевого лоскута – 2 случая. Купирование осложнений

потребовало проведения дополнительного консервативного лечения, которое состояло в применении гирудотерапии, дополнительном курсе гипербарической оксигенации, медикаментозной терапии.

У всех больных получены хорошие и удовлетворительные результаты, неудовлетворительных исходов не было.

Несмотря на необходимость дополнительных видов обследования больных и специальной подготовки хирургов, а также большую продолжительность операции, применение васкуляризованных лоскутов в реконструктивной хирургии конечностей представляется целесообразным. Сокращение сроков стационарного лечения наряду с максимально возможным функциональным и косметическим результатом, а также возможность сочетания с другими методами (чрескостный остеосинтез, эндопротезирование сухожилий силиконовыми имплантами) выдвигают этот метод замещения дефектов тканей в разряд приоритетных. Необходимо отметить, что эффективность лечения у большинства пациентов (67 %) была обусловлена сочетанием пластики васкуляризированными мягкими тканями с чрескостным остеосинтезом по Илизарову.

ГИСТОПАТОЛОГИЯ ПОВРЕЖДЕНИЙ КОСТЕЙ И МЯГКИХ ТКАНЕЙ ПРИ РАНЕНИЯХ КИСТИ И ПРЕДПЛЕЧЬЯ ЦИРКУЛЯРНОЙ ПИЛОЙ И ФРЕЗЕРНЫМ СТАНКОМ

Шихалева Н.Г., Щудло М.М., Щудло Н.А., Борисова И.В.

ФГУ «Российский научный центр «Восстановительная травматология и ортопедия» им. акад. Г.А. Илизарова Росмедтехнологий», г. Курган, Россия

Травмы кисти и предплечья находятся на первом месте среди всех повреждений человеческого тела. Повреждения циркулярной пилой от всех травм кисти и предплечья составляет 35 %, у пациентов старше 60 лет этот показатель достигает 53 % [Trybus M., Guzik P., Lorkowski J., 2004]. Для этих повреждений типичны множественные травматические ампутации пальцев либо ампутации 1-2 пальцев с открытыми переломами других пальцев, сочетающихся с повреждениями сухожилий и нервов. Раны и отчленения пальцев и фрагментов кисти, нанесённые электрическими механизмами, никогда не имеют характера резаных [Bonte W., Goldberg R., 1982]. Данные об их патоморфологии в доступной литературе отсутствуют, что определило цель нашего исследования.

Проанализирован биопсийный материал от 14 больных, оперированных в сроки от 2 часов до 3 суток после травмы. Отчленённые и не подлежащие реплантации фрагменты пальцев, кусочки тканей, полученные при первичной хирургической обработке ран кисти и предплечья, фиксировали в нейтральном

формалине либо смеси параформ- и глутарового альдегидов, заливали в парафин и в эпоксидные смолы. Продольные и поперечные срезы окрашивали гематоксилином-эозином и по Уикли.

При макро-микроскопическом исследовании выявлены протяжённые разноуровневые зоны повреждений. Протяжённость их в проксимальном и дистальном направлении в кости составляет до 1 см от уровня перелома, в пальцевых артериях и нервах - до 6 см от зоны перерыва, в артериях и нервах предплечья – до 15 см, в сухожилиях сгибателей пальцев – до 25 см в проксимальном направлении, нередко с полным разрывом зоны сухожильно-мышечного соединения.

Микроскопическое исследований осевых артерий показало, что наряду с множественными надрывами и надрезами сосудов выявляются признаки их тракционных и отрывных повреждений. Существенно, что в некоторых наблюдениях признаки массовой клеточной гибели в сосудах микроциркуляторного русла выявляются уже через 2 часа после травмы, что следует считать одним из ведущих механизмов феномена «no-reflow».

Для сухожилий, повреждённых электрическими механизмами, типичны многоуровневые подоболочечные разрывы пучков сухожильных волокон, внутриствольные кровоизлияния, дискомплексация мышечно-сухожильных соединений.

Для рассечений нервов циркулярной пилой и фрезерным станком характерно расслоение периневрия на 3 составляющие, внутриствольные кровоизлияния,

разрывы аксонов. Наряду с разрушением эпиневрального сосудистого русла, массовым некрозом и апоптозом клеток эндоневральных микрососудов, происходит быстрая гибель периневральных клеток и леммоцитов. В этих условиях дегенерация нервных волокон состоит в их замещении прозрачно-базофильным бесклеточным материалом, поэтому субстрата для последующей регенерации (бюнгнеровых лент) не образуется.

Даже при ровных отсечениях циркулярной пилой или фрезерным станком васкуляризация кости нарушена на протяжении 0,5-1 см от уровня остеотомии, при размозжениях мягких тканей участки деваскуляризации увеличиваются. У края костной раны определяются переломы трабекул, трещины и разволокнение костных пластин, запустевание лакун остеоцитов. Далее располагаются локусы с сохранившимися костными пластинами, но пустыми лакунами и участки, в которых переживающие остеоциты проявляют признаки реактивных изменений.

Таким образом, повреждения циркулярной пилой и фрезерным станком характеризуются обширным разрушением органных микрососудов, поэтому репарация костей и мягких тканей даже после реваскуляризирующих операций проблематична. Бесклеточная дегенерации нервов имеет плохой прогноз в плане последующей регенерации. Помимо терапии, направленной на компенсацию тканевой гипоксии-аноксии и стимуляцию неоангиогенеза, необходима разработка воздействий,

поддерживающих выживание и пролиферацию периферической нейроглии и костных клеток.

ОСОБЕННОСТИ ПЕРЕЛОМОВ КОСТЕЙ ТАЗА И ИХ ЛЕЧЕНИЯ У ЛЮДЕЙ ПОЖИЛОГО И СТАРЧЕСКОГО ВОЗРАСТА

Шлыков И.Л., Кузнецова Н.Л.

ФГУ «УНИИТО им. В.Д. Чаклина Росмедтехнологий», г. Екатеринбург, Россия

Количество переломов таза у пожилых людей за последнее десятилетие увеличилось почти вдвое и достигло 2 %. Среди больных с травмой этой локализации около 10 % составляют пациенты в возрасте старше 60 лет.

Цель исследования. Выявить особенности лечения переломов костей таза у лиц пожилого и старческого возраста путем ретроспективного анализа.

Материалы и методы. Проведен анализ историй болезни по электронному архиву за период с 2000 по 2009 г. За этот период в ФГУ «УНИИТО им. В.Д. Чаклина Росмедтехнологий» всего с переломами костей таза пролечено 29 пациентов старше 60 лет, что составило 3,4 % в удельном весе от числа пролеченных больных. Средний возраст пожилых составил 63,4±4,4 года. У лиц пожилого и старческого возраста (n=29) множественные повреждения были у 11 пациентов (38 %), изолированные – у 18 (62 %).

Результаты исследования. Проведен анализ закономерности возникновения сочетания переломов

других локализаций при травме таза и вертлужной впадины в зависимости от тяжести повреждения.

Переломы типа А отмечены в 3,4 % наблюдений, типа В преобладали над остальными видами повреждений и наблюдались в 1,5 раза чаще, чем у трудоспособных пациентов (ТП) (пожилые – 41,4 %, ТП – 27 %). Переломы типа С у лиц пожилого возраста отмечены в 14 % наблюдений.

Чаще остальных отмечены случаи повреждений вертлужной впадины у лиц пожилого возраста (41 %) и у ТП (23 %). Второе место по частоте занимают повреждения седалищной кости, при этом, у пожилых они отмечаются в 2 раза чаще (41 %), чем у ТП (21 %). Третье место по частоте заняли переломы лонной кости: у взрослых – 16 %, у пожилых – 37 %. С одинаковой частотой отмечены переломы крестца и повреждения крестцово-подвздошного сочленения (24 %). У пожилых травма подвздошной кости была в 3,5 %.

Множественная травма отмечена у лиц пожилого возраста у 11 пациентов (38 %). У пожилых в 3 раза чаще установлены переломы бедренной кости (у ТП – 14 %, у пожилых – 45 %). Аналогичная тенденция отмечена при переломах голени, предплечья и плеча.

У пожилых она отмечена у 17 из 29 пациентов. Первое место занимала сердечно-сосудистая патология (n=17) и была представлена гипертонической болезнью, ИБС, атеросклерозом и стенокардией. В 3 случаях был установлен диагноз хронического пиелонефрита, а также болезни двенадцатиперстной кишки, в 4 случаях –

ожирение III степени. У пожилых осложнения отмечены в 3 наблюдениях: венозный тромбоз, парез нерва и нагноившаяся гематома.

Консервативно пролечено 6 пожилых (17 %). Основным видом оперативного лечения был остеосинтез (80 %). Чаще показания устанавливались к чрескостному остеосинтезу. У пожилых этим способом были прооперированы 33 % пациентов. Накостный остеосинтез у пожилых выполнялся чаще (38 %), чем в других возрастных группах (у ТП – 29 %). Аналогичная тенденция отмечена при выборе показаний к остеосинтезу винтом (пожилые – 25 %, ТП – 22 %). Обратная тенденция установлена при выполнении илиосакрального блокирования (пожилые – 4 %, ТП – 6 %). Основной отличительной особенностью у ТП было выполнение сложных многокомпонентных реконструктивных операций у 11 % пациентов, у пожилых – эндопротезирование у 7 %.

Таким образом, выявлены особенности характера травматических повреждений таза у лиц пожилого возраста, что было в дальнейшем учтено в разработке лечебно-диагностического алгоритма для больных данного профиля.

ЛЕЧЕБНО-ДИАГНОСТИЧЕСКАЯ ПОМОЩЬ ПАЦИЕНТАМ С ТРАВМОЙ ТАЗА «ТЕРРИТОРИАЛЬНЫМ ЦЕНТРОМ МЕДИЦИНЫ КАТАСТРОФ СВЕРДЛОВСКОЙ ОБЛАСТИ»

Шлыков И.Л. *, Кузнецова Н.Л. *, Уваров А.Ю. **

*ФГУ «УНИИТО им. В.Д. Чаклина Росмедтехнологий»,
**Территориальный центр медицины катастроф
Свердловской области, г. Екатеринбург, Россия

Актуальность исследования. Актуальность темы обусловлена увеличением числа пострадавших с высокоэнергетической травмой, при которой повреждение таза возникает в 13,3-50 % случаев. Особое беспокойство вызывает позднее оказание медицинской помощи на догоспитальном этапе при дорожно-транспортных происшествиях на загородных трассах. Концепция лечения пациентов с политравмой по программе «Лечебное учреждение – специализированный центр» становится общепризнанной. Летальность в неспециализированных лечебных учреждениях у пациентов с политравмой составляет 60 %, а в специализированных – 21 % .

Цель исследования. Оптимизация взаимодействия учреждений специализированной медицинской помощи путем анализа эффективности сложившейся системы и перспективного планирования.

Собственные исследования. Экспертный анализ 1351 пациента, нуждавшихся в специализированном травматологическом лечении по поводу повреждений таза и их последствий в ФГУ «УНИИТО им. В.Д. Чаклина Росмедтехнологий» за период с 1991 по 2009 г., позволил

сделать ряд заключений. Выделено 2 основные группы ошибок. 1) организационно-тактические: недостаточная координация действий всех участников оказания помощи пациентам с травмой таза; 2) лечебно-диагностические: отсутствие строгой последовательности действий при травмах таза, несоблюдение объемов помощи, приводящее к нарушениям принципов этапности лечения, преемственности и последовательности медицинских мероприятий.

Установлено, что к пациентам с травмой таза вызовы специалистам Территориального центра медицины катастроф (ТЦМК) в 2008 г. составили 17 %, в 2009 г. – 19 % среди общего числа обращений.

Формы оказания помощи были различны: телефонные консультации, осмотр больного на месте, проведение операций и эвакуации. В 2008 г. телефонные консультации составляли 24 %, в то время как в 2009 г. – 29 %. Осмотры пациентов специалистами Центра в ЛПУ Свердловской области были проведены в 19 % случаев в 2008 г., в 2009 г. – 27%. Обращает на себя внимание рост оперативной активности на месте сотрудниками Центра в 2009 г. по сравнению с показателями 2008 г. в 2 раза. Основной травматологической операцией, выполненной в ЛПУ области, была фиксация костей таза передними полукольцами для последующей транспортировки в г. Екатеринбург. Она была выполнена у 34 % пациентов в 2008 г. и у 46 % - в 2009 г. после выведения больных из шока.

Уровень госпитализации в ФГУ «УНИИТО им. В.Д. Чаклина Росмедтехнологий» достигал в 2008 г. всего 38 %. Остальные лечебные учреждения не располагают всем арсеналом необходимого медико-технологического, инструментального, кадрового обеспечения таких операций. С 2009 г., в связи с совершенствованием взаимодействия между ТЦМК и ФГУ «УНИИТО им. В.Д. Чаклина Росмедтехнологий», этот показатель изменился и достиг 50 %.

Таким образом, установлены основные причины организационного, тактического, технического, диагностического уровней, приводящие к развитию тех или иных осложнений при переломах костей таза и их последствиях.

ОСОБЕННОСТИ ЛАБОРАТОРНЫХ ПАРАМЕТРОВ У ПАЦИЕНТОВ С ПЕРЕЛОМАМИ КОСТЕЙ ТАЗА РАЗЛИЧНОЙ СТЕПЕНИ ТЯЖЕСТИ

Шлыков И.Л., Трифонова Е.Б., Макарова Э.Б., Антропова И.П., Рунков А.В., Кузнецова Н.Л., Стэльмах К.К.

ФГУ «УНИИТО им. В.Д. Чаклина Росмедтехнологий», г. Екатеринбург, Россия

Удельный вес пациентов с повреждениями таза в общей структуре травм невелик и составляет 3,2 %; однако это один из самых тяжелых видов повреждений. Лабораторные исследования у таких пациентов особенно актуальны, так как являются объективным дополнительным критерием выбора объема оперативного

вмешательства, сроков проведения операции и периоперационной терапии с целью предупреждения различных осложнений.

Обследовано 24 пациента с повреждениями таза в сроки 3-7 дней после травмы (средний возраст - 37,1±12,5 лет), среди них мужчин - 16, женщин - 8. Пациенты разделены на три группы в соответствии с классификацией АО (Швейцария, 1996): 1 группа – 9 больных (А1-3), 2 группа – 5 больных (В1-2); 3 группа – 10 больных (множественная травма). Всем больным проведено комплексное обследование при поступлении в клинику и в течение месяца после операции. В сыворотке крови определяли маркеры метаболизма костной ткани, концентрацию макроэлементов, системных регуляторов кальций-фосфатного обмена, активность ферментов биоэнергетики, стандартные показатели гомеостаза, иммунологические и гемостазиологические параметры. Лабораторные исследования выполнены унифицированными методами на биохимическом анализаторе Express Plus (Bayer), ион-селективном анализаторе Easylyte Ca (Medica), иммуноферментном анализаторе Stat Fax 3200 (Medica), автоматическом коагулометре ACL-200 с использованием фирменных наборов реагентов, калибраторов и контрольных материалов. Полученные данные обработаны с использованием пакета программ Статистика 6.1.

При обследовании пациентов до оперативного вмешательства обнаружены значимые различия некоторых лабораторных параметров в сыворотке крови

между группами. В третьей группе больных выявлены максимальные значения одного из наиболее специфичных маркеров интенсивности костеобразования - пропептидов коллагена 1 типа (CICP) – 152,2 нг/мл и специфичного маркера костной резорбции - SerumCrossLaps – 1,32 нг/мл, общая активность лактатдегидрогеназы (ЛДГ) - 298 Ед/л. Эти данные свидетельствовали о более выраженной реакции со стороны маркеров метаболизма костной ткани при множественной травме. Значимой разницы в уровне стандартных параметров гомеостаза, в том числе, концентрации макроэлементов в сыворотке крови, не выявлено, что важно для благоприятного прогноза лечения.

При анализе иммунологических данных выявили более высокие величины С-реактивного белка (СРБ) – маркера воспаления и деструкции - во 2 и 3 группах пациентов (27,0 и 25,4 мг/л соответственно). Максимальное значение – 4100 пг/мл - концентрации растворимого рецептора II типа к ИЛ-1 (sIL-1RII) отметили в первой группе. Известно, что sIL-1RII не пропускает сигнал через ИЛ-1 в клетку, то есть выполняет роль «ловушки» для провоспалительного ИЛ-1.

Анализ данных гемостазиограммы показал, что максимальные отличия по отношению к референтным значениям выявлены во 2 и 3 группах для уровня Д-димера (2371 и 2364 нг/мл соответственно), в то время как у пациентов 1 группы концентрация Д-димера составила всего 681 нг/мл. Также значимо отлична концентрация

ингибитора активатора плазминогена (PAI): 17,0-17,4-4,2 МЕ/мл соответственно группам.

Таким образом, выявленная разная амплитуда изменений данных показателей обусловлена тяжестью травмы. Следовательно, данные лабораторные параметры (CICP, SerumCrossLaps, ЛДГ, СРБ, sIL-1RII, PAI, Д-димер) в ранние сроки после травмы таза можно рассматривать как потенциальные маркеры оценки тяжести пациента.

ТКАНЕИНЖЕНЕРНАЯ КОНСТРУКЦИЯ НА ОСНОВЕ МУЛЬТИПОТЕНТНЫХ СТРОМАЛЬНЫХ КЛЕТОК ЖИРОВОЙ ТКАНИ И НОСИТЕЛЕЙ «ОСТЕОМАТРИКС» ДЛЯ ЛЕЧЕНИЯ ЛОЖНЫХ СУСТАВОВ

Шустров С.А.[1,2], Волков А.В. [1,2,] Бухарова Т.Б. [2,4], Арутюнян И.В. [2,4], Петров М.А. [3], Ржанинова А.А. [2,4], Большакова Г.Б. [1], Гольдштейн Д.В. [1,2,4]

[1]НИИ морфологии человека РАМН,
[2]ЗАО «РеМеТэкс»,
[3]ГУ ВПО РГМУ, Кафедра детской хирургии;
[4]МГНЦ РАМН, г. Москва, Россия

Одной из актуальных проблем современной травматологии и ортопедии является нарушение репаративного остеогенеза, которое проявляется в виде замедленной консолидации переломов, формирования псевдоартрозов и дефектов костей. Традиционное лечение предполагает использование сложного комплекса оперативных вмешательств, при этом не всегда достигается удовлетворительный результат.

Цель данного исследования – оценка эффективности нового способа лечения ложных суставов в экспериментальной модели у лабораторных животных.

Тканеинженерная конструкция (ТИК) получена на основе культуры аутологичных мультипотентных стромальных клеток жировой ткани, преддифференцированных в остеогенном направлении, носителя «Остеоматрикс» (высокоочищенный костный матрикс с сохраненными коллагеновым и минеральным компонентами и природной архитектоникой) и обогащенной тромбоцитами плазмы крови (ОТП).

Исследование проведено на модели ложного сустава у крыс. В модели производили рассечение диафиза бедренной кости в средней трети и установку в костномозговой канал титановой спицы, что приводило к неполной стабилизации костных отломков. При гистологическом исследовании образцов ткани, полученных из диафизов бедренной кости крыс после операции по формированию ложного сустава выявлено, что между костными отломками определяется фиброзная хрящевая ткань, бедная сосудами. Впереди полей волокнистого хряща определяются некротические зоны с костными секвестрами разного размера, содержащие сегментоядерные клетки и макрофаги. Края отломков костей соединены между собой капсулой из фиброзной ткани. Таким образом, сформированный в модели патологический процесс не позволяет реализоваться органотипической регенерации. Выбранная модель характеризуется теми же морфологическими и

рентгенологическими признаками, что и клиническая картина ложных суставов у человека.

Эксперимент был выполнен на крысах Вистар массой 300 – 400 г. Животные были разделены на 3 группы после формирования ложного сустава и резекции патологических тканей: группа опытная (n=5) – трансплантация ТИК; группа сравнения (n=5) – имплантация материала «Остеоматрикс» с ОТП и контрольная группа (n=5) – стабильный остеосинтез без дополнительных вмешательств. В группе с трансплантированной тканеинженерной конструкцией наблюдалось значительное улучшение состояния в зоне консолидации перелома. Через 120 дней после трансплантации в области формирования ложного сустава в порах материала выявлялась созревающая костная ткань, соединяющая оба отломка между собой. Материал-носитель подвергался резорбции остеокластами и не вызывал инфильтрации. Гистологическое исследование выявило формирование молодой костной ткани, как со стороны материнской кости, так и в толще трансплантата, что свидетельствует об остановке патологического процесса регенерации и возвращении её к нормальной органотипической регенерации.

Показано, что трансплантация тканеинженерной конструкции приводит к восстановлению пула прогениторных клеток, поддерживает репаративный и неоостеогенез, восполняет механические свойства костной ткани и может быть использована для разработки

нового метода лечения неконсолидирующихся переломов в клинике.

НЕКОТОРЫЕ ВАРИАНТЫ ОСЛОЖНЕНИЙ РАННЕГО ПОСЛЕОПЕРАЦИОННОГО ПЕРИОДА ПЕРВИЧНОГО ТОТАЛЬНОГО ЭНДОПРОТЕЗИРОВАНИЯ ТАЗОБЕДРЕННОГО СУСТАВА И ИХ РАЦИОНАЛЬНАЯ КОРРЕКЦИЯ

Щеколова Н.Б., Рожнев Е.В.

ГОУ ВПО «Пермская государственная медицинская академия им. акад. Е.А. Вагнера Росздрава», г. Пермь, Россия

Изучено 486 больных с патологией тазобедренного сустава, которым было выполнено первичное тотальное эндопротезирование тазобедренного сустава. Женщины составили 256 человек (52,7 %), мужчины – 230 (47,3 %). Возрастной диапазон больных колебался от 17 до 87 лет. Более половины больных – лица трудоспособного возраста. Среди патологии тазобедренного сустава преобладал деформирующий коксартроз – 33,7 %. У 398 человек (81,9 %) с патологией тазобедренного сустава выявили сопутствующие заболевания. По два сопутствующих заболевания и более диагностировано у 350 болльных. (72 %). Заболеваниями сердечно-сосудистой системы страдали 318 пациентов (65,4 %).

Больным после предоперационной подготовки было выполнено тотальное эндопротезирование тазобедренного сустава эндопротезами «ЭСИ» - 365 человек (75,1 %), «Mathys» - 116 (23,9 %), «Protek» - 5 больных (1 %). При недостаточно глубокой вертлужной впадине применяли

опорное кольцо у 42 пациентов (8,6 %), а в случаях дефицита костной массы колонн или крыши впадины производили костную пластику дефекта. У 156 человек (32,1 %) полнопрофильная чаша эндопротеза имплантирована на костный цемент. У 193 больных (39,7 %) на костный цемент установлена ножка эндопротеза.

Изучали периферическую и центральную гемодинамику, вязкость крови, систему гемостаза. Оценивали вегетативную дисфункцию. Использовали дуплексное сканирование вен нижних конечностей аппаратом «Aloka - 1700».

Гемодинамические осложнения, обусловленные массивным вторичным кровотечением в раннем послеоперационном периоде первичного тотального эндопротезирования тазобедренного сустава, возникали в первые трое суток у 11,5 % больных, в то время как тромбозы и тромбоэмболии диагностировали у 48 % оперированных больных обычно на 5 – 7 сутки. Группу риска вторичных кровотечений и связанных с ними осложнений составляли больные среднего возраста с посттравматическим и диспластическим коксартрозом III-IV стадии, при ревматоидном поражении тазобедренного сустава, ложных суставах шейки бедра, при технических сложностях, возникающих в интраоперационном периоде, удлиняющих продолжительность вмешательства. Тромбоэмболические осложнения чаще возникали у лиц пожилого и старческого возраста с патологией сердечно–сосудистой системы. Неврологические осложнения раннего послеоперационного периода в виде

сегментарных вегетативных расстройств имели стойкий характер у 9,1 % больных. Панические вегетативные атаки возникали у 1,2 % больных. Астеновегетативный синдром и психопатологические реакции ограничивали возможности адаптации и активизации больного в различные сроки послеоперационного периода.

Для коррекции осложнений раннего послеоперационного периода использовали реинфузию дренажной крови. Способ позволял выполнить коррекцию гемодинамических нарушений, значительно уменьшить скорость кровопотери по дренажам. Больным в операционной устанавливали дренажи активной аспирации HandyVac™ATS, позволяющие производит фильтрацию и сбор стерильной дренажной крови в закрытом контуре. Через 5–6 часов сбора дренажной крови, с использованием специального фильтра, выполняли реинфузию этой крови пациенту. Проведенное исследование показало нормализацию волемического статуса пациентов, а также вегетативного фона, реактивности и обеспечения деятельности.

КОМПЛЕКСНЫЙ ПОДХОД К ОРТОПЕДИЧЕСКОЙ РЕАБИЛИТАЦИИ ДЕТЕЙ С ЦЕРЕБРАЛЬНЫМ ПАРАЛИЧОМ

Щеколова Н.Б., Ненахова Я.В.

ГОУ ВПО «Пермская государственная медицинская академия им. акад. Е.А. Вагнера Росздрава», г. Пермь, Россия

Проблема лечения и профилактики прогрессирования ортопедической патологии у детей с церебральным параличом представляет достаточные трудности и осуществляется совместной работой различных специалистов.

Цель. Повышение эффективности ортопедической реабилитации путем углубления и расширения диагностических мероприятий, детализации дифференцированного подхода к различным вариантам коррекции мышечного тонуса и деформаций.

Работа основана на анализе диагностики и лечения двигательных нарушений у 267 детей с церебральным параличом в возрасте от 1 года до 16 лет. Изучены результаты консервативного и оперативного лечения больных давностью от 1 до 10 лет наблюдений. Основными факторами риска формирования двигательных нарушений у детей с церебральным параличом явились недоношенность, внутриутробная гипоксия и родовая травма, внутриутробное инфицирование, внутриутробная гипотрофия, асфиксия в родах.

Были разработаны принципы классификации двигательных нарушений у изученных больных с учетом причины формирования, тяжести, клинических и электрофизиологических особенностей. Выделяли первичные и вторичные двигательные нарушения. Первичные двигательные нарушения были связаны с неврологическим дефицитом, что объяснялось поражением двигательной проекционной зоны коры или пирамидных путей, нарушением деятельности структур ствола мозга и подкорковых образований. Двигательные нарушения сочетались с синдромом вегетативной дисфункции, симптоматической эпилепсией и расстройством высших психических функций. Патологические нейродинамические изменения лежали в основе вторичных двигательных и адаптационно-трофических синдромов. Диагностировали синдром моторно-вегетативного рассогласования с энергетическими и структурными компонентами. В клинической картине синдрома наиболее яркими являлись мышечно-тонические расстройства. В дальнейшем формировались контрактуры суставов, деформации костей и патологические установки стоп, сколиоз. Выделены возрастные группы с учетом вегетативных и мышечных расстройств. Основное значение в диагностике степени тяжести и прогнозировании вторичных двигательных нарушений имели индекс напряжения, индекс вегетативного равновесия, показатель адекватности процессов регуляции. Нормализация вегетативного фона, вегетативного обеспечения

деятельности способствовали адекватности работы мышц, уменьшению психоневрологических дефектов.

Главными задачами лечения являлись нормализация мышечного тонуса, устранение деформаций, формирование двигательного стереотипа и коррекция церебральных нарушений. Система реабилитационных мероприятий состояла из комплекса консервативных ортопедических и оперативных методов лечения. Использовали физиотерапевтические процедуры, массаж и лечебную физкультуру, озонотерапию.

Комплексный дифференцированный подход к выбору метода лечения больных с оценкой состояния биоэлектрической активности мышц, вегетативной дисфункции и нейропсихологических особенностей ребенка с учетом распространенности поражения опорно-двигательной системы, сочетание хирургических методов лечения с консервативными мероприятиями и рациональным ортезированием позволили в 60 % наблюдений добиться благоприятных функциональных результатов.

ТИНКТОРИАЛЬНЫЕ ХАРАКТЕРИСТИКИ ОСТЕОНОВ

Щудло М.М., Щудло Н.А.

ПНИЛ «Управляемые гисто- и органогенезы» Курганского филиала Южно-Уральского научного центра, ФГУ «Российский научный центр «Восстановительная травматология и ортопедия» им. акад. Г.А. Илизарова Росмедтехнологий», г. Курган, Россия

Первое десятиление XXI века ознаменовалось созданием новой парадигмы [Olszta M.J. et al., 2003] минерализации кости как двуфазного процесса: 1) накопление аморфного фосфата кальция и 2) его фазовый переход в кристаллический гидроксиапатит. Косвенными методами (FTIRM – Fourier transform infrared microspectroscopy) показано [Nyssen-Behets C. et al., 1997; Ortner D.J., 1975] наличие аморфного фосфата кальция во внутренних пластинках, а кристаллического гидроксиапатита – в более наружно расположенных пластинках зрелых остеонов. И хотя при нарушениях минерального обмена гистоморфометрический анализ биопсий подвздошной кости является методом выбора [Miller P.D., 2008; Rauch F., 2009], нам не удалось найти каких-либо сведений об особенностях окраски внутренних пластинок остеонов, что послужило основанием для настоящей работы.

Колориметрический анализ по оригинальной технологии [Щудло М.М., Щудло Н.А., 2006] проведен в полноцветных цифровых изображениях поперечных срезов частично (до готовности к патогистологической

проводке) декальцинированной кости человека (операционный материал, 8 остеонов) и взрослых беспородных собак (эксперимент, 46 остеонов), окрашенных стандартными для биопсий методиками – гематоксилин-эозином, пикрофуксином по ван Гизону и трихром по Массону (пропись с аналиновым синим).

Первые две из названных методик не дифференцируют внутренние пластинки остеонов от остальных, но позволяют изучить базовые многоклеточные единицы на стадиях ремоделирования кости. В то же время Массон-трихром во всех исследованных остеонах обеспечил различия в окраске пластинок остеонов. Цвет внутренних пластинок описывается неравенством $I_B>I_R>I_G$, где I_B – интенсивность светового потока по синему, I_R – по красному и I_G – по зеленому каналам в RGB-модели аддитивного цифрового цвета. В этих же остеонах цвет более наружно расположенных пластинок описывается неравенством $I_R>I_B> I_G$; здесь, в отличие от внутренних пластинок, доминирует по интенсивности красный канал, а синий и зеленый находятся, соответственно, на второй и третьей позициях. В такие же цвета окрашены и развивающиеся остеоны, но в них в тесной связи с функционально активными остеобластами на обращенной к ним поверхности внутренней пластинки Массон-трихром выявляет еще один слой – остеоид, цвет которого описывается выражением $I_B>I_G>I_R$.

Обнаруженные особенности окраски по Массону развивающихся и зрелых остеонов дают основание

связать специфический цвет ($I_B>I_R>I_G$) внутренних пластинок с аморфным фосфатом кальция, а красный ($I_R>I_B>I_G$) цвет более наружно расположенных пластинок – с кристаллическим гидроксиапатитом.

Разработанная и примененная нами технология колориметрической планиметрии позволила в каждом из исследованных остеонов выделить по цвету названные структуры, изучить их топографические особенности, сохранить полученные изображения в графическом и табличном форматах, рассчитать площадь каждого компонента как в абсолютных, так и в относительных (доли в общей площади) величинах, причем суммарная доля площади описываемого неравенством $I_B>I_R>I_G$ цвета в общей площади характеризует активность ремоделирования кости в том или ином участке.

Установлено, что помимо внутренних пластинок остеонов характерный $I_B>I_R>I_G$ цвет обнаруживается и в костных лакунах, куда раствор аморфного фосфата кальция может транспортироваться из внутренних пластинок по системе костных канальцев, что согласуется с представлением об участии остеоцитов в процессе вторичной минерализации (фаза кристаллизации).

Заключение. Полученные результаты свидетельствуют, что общепринятый стандартный набор методик окраски позволяет применить технологию колориметрической стереометрии при патогистологическом исследовании костного биопсийного материала, что значительно расширяет возможности

анализа процесса ремоделирования кости у пациентов с нарушениями минерального обмена.

ТИП ТЕЛОСЛОЖЕНИЯ И ОПЕРАТИВНОЕ ЛЕЧЕНИЕ БОЛЬНЫХ

Щуров В.А.

ФГУ «Российский научный центр «Восстановительная травматология и ортопедия» им. акад. Г.А. Илизарова Росмедтехнологий», г. Курган, Россия

Общие закономерности развития организма, его адаптационные возможности закреплены в программе, которая определяется всей совокупностью генов данного индивида. Но морфологические особенности организма зависят не только от генетических факторов, но и формируется под влиянием воздействия внешней среды. Конституция – это суммарное свойство организма реагировать определенным образом на внешние средовые воздействия. Ранее нами установлено, что на протяжение последних 9 лет наблюдалась грациализация телосложения подростков, увеличилось число девушек астеноидного типа, уменьшились продольные размеры тела (в расчете на год 18-летия) на 2 % ($p \leq 0,05$), поперечных и прямых размеров таза – на 5,3 % ($p \leq 0,001$).

Методика исследования. Исследованы антропомептрические и физиологические показатели у здоровых девочек в возрасте от 11 до 12,5 лет (контрольная группа, 46 чел.). Тип телосложения определяли с помощью методики С.С. Дарской и В.В. Бунака. У обследуемых были выделены 3 основных

соматотипа: гиперстенический (17), нормостенический (11) и астеноидный (18). В основную группу вошли 54 больных женского пола в возрасте от 11 до 26 лет с врожденным отставанием в росте сегментов одной из нижних конечностей. Больным было произведено удлинение сегментов нижней конечности на величины от 3 до 7 см методом дистракционного остеосинтеза по Илизарову. Величина дистракционных усилий определялась совместно с проф. А.В. Попковым с помощью тензометрических датчиков на 15, 30 дни лечения и в конце периода удлинения голени. Индекс фиксации определялся при соотнесении длительности этого периода лечения и высоты дистракционного регенерата.

Результаты исследования. Выявлено, что у здоровых девочек астеноидного телосложения наблюдается более позднее наступление полового созревания, отставание антропометрических показателей от их значений у обследуемых с нормостеническим телосложением. Продольные размеры голени наименьшие у представительниц астеноидного соматотипа (37±0,7 см) и наибольшие - у нормостенического (38±0,4 см). У представительниц нормостенического соматотипа выявлен также наибольший поперечный диаметр дистального конца бедра (8 ±0,17 см), в то время как у астеников - наименьший (7±0,18 см). Темп прироста величины дистракционных усилий у нормостеников составил 4,7 кГс, у астеников – 6,0 кГс в день. То есть, для удлинения нижних конечностей у женщин астеноидного

соматотипа необходимо приложить большее дистракционное усилие. Длительность периода фиксации, оцениваемая по индексу фиксации, у нормостеников была наименьшей - 8,4 день/см, у астеников – наибольшей (12,7 день/см).

Прирост амплитуды движений в коленном суставе на протяжении первых 3 месяцев после окончания лечения больных оказался относительно меньше у больных астеноидного сложения (80 %) по сравнению с нормостениками (150 %).

Имеется несколько причин более высокого темпа роста дистракционных усилий и увеличенной продолжительности фиксации у больных астеноидного сложения. Известно, что у лиц астеноидного типа телосложения выше плотность минеральных веществ в длинных трубчатых костях конечностей [Корнев М.А., 1989], в мышцах у астеников содержится относительно больше красных мышечных волокон, имеющих меньший диаметр и меньший угол отхождения пучков и, наконец, темпы восстановления амплитуды движений определяются скоростью восстановления длины покоя мышц, зависящей от скорости продольного роста сухожилий. Сухожильная часть мышц у астеников имеет более медленные темпы естественного роста, поскольку у них ниже темпы полового созревания.

Таким образом, в результате изменения качества жизни населения произошла морфофункциональная адаптация, заключающаяся в уменьшении размеров тела, сопровождающаяся уменьшением метаболических

потребностей, определяемых, согласно закону Рубнера, площадью поверхности тела. Положительное значение такой адаптации в восстановлении репродуктивного потенциала женщин, повышении функциональной зрелости детей. Отрицательное значение – в худшей приспособляемости к меняющимся условиям воздействия факторов внешней среды, в частности, в повышении ригидности соединительнотканных образований при оперативном удлинении конечностей, замедлении темпа функциональной реабилитации. У больных астеноидного типа телосложения темпы дистракции должны быть относительно ниже.

СРАВНИТЕЛЬНЫЙ АНАЛИЗ ФУНКЦИОНАЛЬНОГО ВОССТАНОВЛЕНИЯ БОЛЬНЫХ С ПОЯСНИЧНЫМ ОСТЕОХОНДРОЗОМ ПОСЛЕ УДАЛЕНИЯ МЕЖПОЗВОНКОВОЙ ГРЫЖИ ДИСКА ПРИ НАЛИЧИИ И ОТСУТСТВИИ СТЕНОЗА ПОЗВОНОЧНОГО КАНАЛА

Щурова Е.Н., Прудникова О.Г., Куликов О.А., Ефимов А.В.

ФГУ «Российский научный центр «Восстановительная травматология и ортопедия» им. акад. Г.А. Илизарова Росмедтехнологий», г. Курган, Россия

Цель исследования. Провести сравнительный анализ функционального восстановления больных с поясничным остеохондрозом после удаления межпозвонковой грыжи диска при наличии и отсутствии стеноза позвоночного канала.

Исследование проведено на 83 больных с поясничной межпозвонковой грыжей диска в возрасте от 21 до 61 года. Мужчины и женщины составили 47 и 36 соответственно. Локализация грыж межпозвонковых дисков в поясничном отделе позвоночника была следующей: L_{3-4}, L_{4-5}, L_5-S_1. Регистрировали компрессию корешков: L_4, L_5, S_1. У 30 больных был зарегистрирован относительный стеноз позвоночного канала (от 1,0 до 1,4 см). В 53 случаях определялись нормальные морфометрические характеристики позвоночного канала.

Всем больным была выполнена интерляминэктомия и удаление грыжи диска. В процессе операции был проведен интраоперационный мониторинг микроциркуляции дурального мешка и компримированного корешка. Регистрацию кровотока производили с помощью допплеровской флоуметрии до и после декомпрессии. До лечения, в ближайшие и отдаленные сроки после операции проводили исследование интенсивности болевого синдрома (по шкалам VAS, NRS), температурно-болевой чувствительности в дерматомах корешков конского хвоста, силы мышц нижних конечностей, стабилометрические исследования.

Результаты проведенных исследований показали, что у больных со стенозом поясничного отдела позвоночника до декомпрессии кровоток в различных областях исследования и средний суммарный кровоток имели тенденцию к увеличению по сравнению с показателями у больных с нормальным просветом позвоночного канала.

Уровень кровотока соответствовал умеренной («средней») степени ишемии. Однако исследование динамики кровотока после декомпрессии определило, что резервные возможности сосудистого русла при стенозе во всех областях исследования были значительно ниже, чем у больных без сужения позвоночного канала.

Анализ состояния пациентов показал, что динамика болевого синдрома не имела значительных различий в обеих группа обследуемых больных.

Исследование температурно-болевой чувствительности определило, что у больных со стенозом позвоночного канала в дерматомах корешков конского хвоста процент больных с улучшением (снижением порогов) болевой чувствительности был значительно меньше (на 20 %), чем в группе больных без сужения позвоночного канала. Кроме того, увеличивалось количество больных с повышением порогов боли (на 7 %). Значительно хуже происходило восстановление температурно-болевой чувствительности в дерматоме компримированного корешка. Отличие от нормы при стенозе было выше на 2 градуса, чем в группе больных без стеноза.

После оперативного лечения, несмотря на значительный прирост силовых характеристик мышц нижних конечностей у большинства больных (88 % пациентов), величина силы в большей степени снижена относительно уровня нормы, чем в группе больных без стеноза позвоночного канала. Уровень восстановления силы индикаторных групп мышц был также меньше: в

группе больных без стеноза величина снижения составляла 29 %; у больных со стенозом – 39 %.

Результаты стабилометрических исследований выявили отсутствие достоверных отличий в динамике показателей в группе больных со стенозом позвоночника и без него.

Таким образом, у больных с поясничной межпозвонковой грыжей диска со стенозом позвоночного канала, в отличие от больных без стеноза, резервные возможности микроциркуляторного русла невральных структур значительно уменьшены, что приводит к снижению степени восстановления температурно-болевой чувствительности в дерматомах корешков конского хвоста и силы мышц нижних конечностей после удаления грыжи диска.

АЛФАВИТНЫЙ УКАЗАТЕЛЬ

Абакаров А.А., 37, 38
Агалаков С.П., 798
Агранович О.Е., 41
Азаренков А.В., 84
Алинагиев Б.Д., 44
Алмакаев Р.Р., 250
Аль-Шорман М., 308
Андриевская А.О., 393
Антониади Ю.В., 47, 49, 52, 253
Антонов Н.И., 760
Антропова И.П., 840
Аранович А.М., 54, 57, 216, 489, 655
Арефьев И.Ю., 582
Арсомаков А.З., 310
Арутюнян И.В., 843
Аскаров С.Е., 470
Атманский И.А., 735
Афанасьева Н.В., 499, 539, 542
Афаунов А.А., 59, 62
Ахметьянов Ш.А., 377
Бабкин А.В., 87
Бабушкина Е.А., 65
Бадак И.С., 136, 676, 679, 681
Бажитов А.П., 486
Базаров А.Ю., 243
Баитов В.С., 611
Байкалов А.А., 66, 70
Байкеев Р.Ф., 496
Баймагамбетов Ш.А., 74, 94
Балаев И.И., 76
Балаев П.И., 76
Балгазаров С.С., 74, 79, 94
Баринов А.С., 81
Басков А.А., 84
Бауэр И.В., 313, 316, 398
Бедорева И.Ю., 180
Бекарисов О.С., 427
Белецкий А.В., 87
Бен Эль Хафи Хассан, 345
Бердюгин К.А., 90, 92, 798, 800, 801
Бердюгина О.В., 90, 92
Березенко М.Н., 519
Бойчук С.П., 325, 479
Болотнова Т.В., 673
Болотов А.В., 360
Большакова Г.Б., 843
Борзунов Д.Ю., 388
Борисова И.В., 120, 339, 577, 709, 832
Ботаев Р.С., 74, 94
Бреев Д. М., 97, 100
Бровкин С.В., 308, 310

Брост Е.П., 66
Бунов В.С., 103, 106, 391, 465, 467
Буравцов П.П., 109, 664
Бухарова Т.Б., 843
Быстримович И.В., 87
Варганов Е.В., 113, 115
Варсегова Т.Н., 118, 121
Василькин А.К., 124, 240
Виленский В.А., 698
Вишняков А.А., 132
Волков А.В., 843
Волокитина Е.А., 127, 130, 132, 470, 793
Волчкова О.А., 556
Воробьев А.А., 81
Воронин И.В., 136, 676, 679, 681
Выговский Н.В., 704, 707
Гайворонских С.С., 704, 707
Гарифуллов Г.Г., 139
Гаркавенко Ю.Е., 141
Гаркави А.В., 310
Герасимов А.А., 144, 147, 150
Герасимова Е.А., 150
Гилев М., 559
Гимранов Р.Ф., 153
Гимранова А.Р., 153
Глиняный С.В., 156
Глызин И.В., 735
Годовых Н.В., 530, 532, 600
Гольдштейн Д.В., 843
Гончаров М.Ю., 159
Горбач Е.Н., 162, 165, 574
Горынин Г.Л., 295
Гофман Ф.Ф., 173
Гохаева А.Н., 288
Графов А.В., 422
Гребенюк Е.Б., 169, 173
Гребенюк Л.А., 169, 173
Гребенюк Л.В., 339
Григориади Н.В., 59
Григорович К.А., 603
Гринь А.А., 772
Гурьянов А.М., 177
Гусев А.Ф., 180
Гусев В.В., 185
Гусейнов А.Г., 188, 191
Гюльназарова С.В., 194, 263, 266
Давтян Г.Г., 194
Давыдов Е.А., 270, 273, 276
Данилкин М.Ю., 818
Джамбулатов Д.Ш., 197, 200
Довгалевич И.И., 203
Долганов Д.В., 206, 213, 216
Долганова Т.И., 209, 213, 216
Домников А.В., 398
Дроботов В.Н., 431
Дулуб О.И., 87, 220
Дунаев А.Г., 136, 676, 679, 681

Душин Д.В., 476
Дьячков А.Н., 778
Дьячков К.А., 223, 225, 228, 231
Дьячкова Г.В., 223, 228, 231
Дюрягина О.В., 298, 301
Евсюков А.Ф., 408
Ельцев Ю.П., 425
Еманов А.А., 165, 712
Ерофеева И.В., 539
Ерохин А.Н., 233
Есин Д.Ю., 707
Ефимов А.В., 858
Ефимов Д.Н., 236
Жиленко В.Ю., 313, 316, 398
Жиляков А.В., 238
Жирнов В.А., 124, 240
Жиряков Д.Л., 47, 49, 52
Жупанов А.С., 243
Журавлев А.А., 49
Забавская О.А., 246
Заболотских Н.В., 59
Заворотний Е.А., 59
Заворотняя В.В., 59
Завьялова Е.Л., 249
Зайдман А.М., 249
Зайцев М.Ф., 203
Зайцев С.С., 81
Зайцева О.П., 127
Затона Д.Б., 362, 510
Захватов А.Н., 250
Збуржинский А.В., 253
Зверев Ф.Н., 47, 49, 52
Зейналов Ю.Л., 256
Золотова Н.Н., 259
Золотушкин М.Л., 411
Зубарева Т.В., 263, 266
Зубов Д.А., 559
Зуев И.В., 270, 273, 276
Зырянов С.С., 279, 282, 283, 285, 286, 769
Зырянов С.Я., 279, 282, 283, 285, 286, 769
Иванов А.В., 360, 362, 365, 367, 370, 372, 375, 431, 510
Иванов Г.П., 288, 291
Игнатьев А.Г., 295
Ильина В.К., 375
Ильина Е.Н., 150
Ильясевич И.А., 87
Ирьянов Ю.М., 298, 301
Ирьянова В.Н., 298
Ирьянова Т.Ю., 298, 301
Искаков Р.Г., 109
Исламов С.А., 303, 499, 539, 542, 545
Исмайлов Г.Р., 306
Кавалерский Г.М., 308, 310
Казарезов М.В., 313, 316, 398

Калашник А.Д., 308, 310
Калашников В.В., 431
Кальченко А.В., 59
Камшилов Б.В., 127
Канышев Д.Е., 319
Каплунов А.Г., 322
Каплунов О.А., 322, 696
Карасев А.Г., 325, 332
Карасев Е.А., 328, 332, 335
Карасева Т.Ю., 328, 332, 335
Каренин М.С., 92
Карибаев Б.М., 427
Кашин А.Е., 588
Кирсанов К.П., 339
Кирсанова А.Ю., 448
Киселёв А.В., 588, 591
Кислицина Л.В., 180
Климов О.В., 54, 342, 489
Клюквин И.Ю., 246
Ключевский В.В., 345
Клюшин М.Н., 348, 351, 354
Клюшин Н.М., 600
Ковалева А.В., 295
Коваленко А.Н., 357
Коваленко П.И., 585, 645
Кожевников О.В., 360, 362, 365, 367, 370, 372, 375, 510
Коженков Д.В., 322
Козлов Д.М., 377
Козловский И.В., 295
Козюков В.Г., 380
Колесников С.В., 383, 385
Колотыгин Д.А., 127, 130
Колчанов К.В., 383, 385, 388, 815
Комоликов Ю.И., 798
Кононович Н.А., 103, 391, 574
Корабельников М.А., 228, 231
Корзун О.А., 434
Коркин А.Я., 57
Коробейников А.А., 479
Королева А.М., 313, 316, 398
Корчевский С.А., 87
Корюков А.А., 393
Корюков Я.А., 393
Косик А.Л., 562
Косов И.С., 370
Кошенов К.М., 401, 403
Кралина С.Э., 365, 367, 372
Краснов В.В., 448, 451
Криворучко Г.А., 815
Крутько А.В., 66, 70, 377, 405, 408
Кубанов З.А., 153
Кудратов А.Н., 408
Кузнецова Е.И., 414, 416, 624
Кузнецова Н.Л., 411, 419, 835, 838, 840
Кулеш П.Н., 695
Куликов О.А., 858

Куляев Е.А., 422
Куропаткин Г.В., 425
Кусаинова К.К., 427
Лазарев А.Ю., 789
Лазарев В.А., 362, 510
Ларионова Т.А., 130, 236, 775
Лебедева М.Н., 639
Левина Л.В., 431
Лексин С.В., 516, 806
Линов А.Л., 434
Лукин С.Ю., 749
Лунева С.Н., 57, 437, 440, 442, 445, 448, 451, 455, 457, 460, 712
Лысиков В.А., 365, 370
Магомедов Р.О., 496
Макаров В.Е., 588
Макарова Э.Б., 840
Максимов А.Л., 463
Макушин В.Д., 103, 465, 467, 684, 717, 723, 732, 783
Мальцева Л.В., 335, 470, 493
Мамаев В.И., 263, 266
Мамедов А.А., 473
Марков А.А., 476
Мартель И.И., 213, 479, 486
Мартинович А.В., 203
Марченко С.А., 476
Марченкова Л.О., 720, 766
Мацукатов Ф.А., 552, 812
Медведев А.Н., 295
Мельник Е.Ю., 707
Мельников П.А., 100
Мензорова Н.В., 411, 419
Менщикова Т.И., 216, 482, 486, 489, 493
Микусев Г.И., 496
Микусев И.Е., 496
Минасов Б.Ш., 499
Минеев В.В., 502
Мироманов А.М., 505, 507
Миронов А.А., 156
Миронов С.П., 510, 513
Миронова О.Б., 507
Митин М.М., 626
Митрейкин Ю.В., 749
Михайлова Е.А., 778
Михайловский М.В., 249
Моисеев Ю.И., 357
Моренко И.Г., 74
Морозов А.К., 372
Морозов В.П., 136
Морозов И.Б., 806
Морозов М.И., 516
Моховиков Д.С., 818, 825
Мукменов М.М., 47, 49, 52
Мурадисинов С.О., 169, 556
Мухаметжанов Д.Ж., 427
Мухаметжанов Х., 427

Мухтяев С.В., 778
Мушкин А.Ю., 270, 273, 276
Муштаева Ю.А., 585, 645
Назаров А.Е., 519, 521, 525, 527
Накоскин А.Н., 437, 448
Накоскина Н.В., 437, 440, 442, 445
Нальгиев А.Х., 197, 200, 279, 319
Насыров М.З., 385
Науменко З.С., 530, 532, 535, 597, 600
Наумов С.В., 100
Негматов Ж.М., 367, 372
Ненахова Я.В., 849
Неретин А.С., 288, 291
Никитин В.В., 303, 539, 542, 545
Никитюк И.Е., 549, 550
Николайчук Е.В., 552
Никольский А.В., 749
Новиков К.И., 169, 556
Обухов И.А., 516, 559
Овчинников А.А., 177
Овчинников Е.Н., 130, 236, 775
Оганесян О.В., 562
Оганесян Э.Б., 431
Огарев Е.В., 372
Омельяненко Н.П., 375
Осипова Е.В., 106
Осмоналиев И.Ж., 496
Островских Л.А., 332
Очеретина Р.Ю., 565, 568
Павлов В.В., 611
Павлов С.И., 147
Павловичев С.А., 84, 177, 652
Парфенов Э.М., 465
Паськов Р.В., 243, 661
Педченко В.В., 571
Пелеганчук А.В., 405
Петров М.А., 843
Петров Н.В., 308, 310
Петрова Е.А., 308, 310
Петровская Н. В., 574
Петровская Н.В., 118, 577, 720, 766
Плющенко Д.С., 803
Поздеев А.П., 141
Поздняков А.В., 580
Полякова А.Г., 582
Попова Л.А., 629
Поспелова Т.И., 639
Похващев Д.П., 246
Прохоренко В.М., 473
Прудникова О.Г., 585, 603, 778, 858
Пряничников А.В., 588, 591
Пулатов А.Р., 502
Пьянков А.В., 588, 591
Раловец Н.Э., 106, 467, 732
Рева М.А., 786

Ревкович А.С., 618
Решетникова Ю.С., 594, 673
Ржанинова А.А., 843
Рзаев М.М., 753
Рогачева Е.Г., 74
Рожнев Е.В., 846
Розова Л.В., 532, 597, 600
Романенко С.А., 440, 442, 445
Россик О.С., 603, 607, 609
Рунков А.В., 840
Русова Т.В., 611
Рустамов А.Б., 153, 614
Рыбалко И.В., 313, 316, 398
Рыжиков Д.В., 618
Савин Д.М., 603
Сагитов Р.Ш., 100, 185
Садовой М.А., 180, 422, 473, 753
Садчикова Н.М., 425
Сазонова Н.В., 216, 231, 470, 620, 624, 626, 629
Сайфутдинов М.С., 632
Салтыкова В.Г., 513, 636
Самусенко Д.В., 325, 445, 479, 775
Саура Н.В., 639
Сафонов В.Ю., 250
Сафонова Г.Д., 642, 645, 649
Сафронов А.А., 652
Сафронов Ал.А., 652
Сафронов В.Г., 156
Сбродова Л.И., 655
Свешников А.А., 658
Свириденко А.С., 332
Седова О.Н., 425
Сергеев К.С., 97, 100, 185, 243, 319, 476, 661, 737, 772
Сердюченко С.Н., 746
Сизова Т.В., 173, 632, 664
Силантьева Т.А., 448, 451, 667
Скоморошко П.В., 702
Скороглядов А.В., 519
Скрипкин Е.В., 670
Скрябин Е.Г., 594, 673
Слободской А.Б., 136, 676, 679, 681
Соколова И.В., 303, 545
Соколова М.Н., 388
Соколовский О.А., 746
Солдатов Ю.П., 282, 285, 556, 684
Солодунов Е.П., 688
Соломин Л.Н., 691, 695, 698, 702
Сорокин А.Н., 704, 707
Сорокин Н.Н., 704, 707
Степанов М.А., 118, 574, 577, 717, 720, 723, 763, 766
Степанова Г.А., 580, 709
Стогов М.В., 57, 455, 457, 565, 568, 712, 714
Ступина Т.А., 717, 720, 723, 726

Стэльмах К.К., 729, 840
Суздалов В.А., 249
Сычев В.К., 521, 525, 527
Талашова И.А., 448
Тахмазян К.К., 62
Тепленький М.П., 465, 467, 732
Тертышник С.С., 735
Ткачук Е.А., 57, 455, 457, 714
Токарев А.Е., 380
Толстиков И.И., 295
Тоцкая Е.Г., 180
Трифонова Е.Б., 840
Тропин В.И., 109
Тропин Д.В., 109
Туляков С.С., 661, 737
Турсунов Б.С., 740, 743
Турсунов Н.Б., 740, 743
Тушина Н.В., 57, 712, 714
Тюрина Е.В., 673
Тягунов Д.Е., 818, 825
Уваров А.Ю., 838
Урьев Г.А., 746
Усиков В.Д., 62
Усков С.А., 505
Утехин А.И., 698
Ушаков С.А., 749
Фадиенко Г.Р., 279
Файзуллин А.А., 303, 542, 545
Фаламеева О.В., 422, 473, 753
Фарйон А.О., 243
Филаретова Т.В., 652
Филимонова Г.Н., 760, 763, 766
Филимонова Г.Н., 757
Филиппов О.П., 246
Харитонов И.А., 652
Хилистинская О.С., 769
Хименко С.М., 772
Хомченков М.В., 585, 607, 609
Храпова Ю.В., 422
Хубаев Н.Д., 325, 775
Худницкий С.И., 434
Худяев А.Т., 778
Целищева Е.Ю., 310
Цыбулько И.А., 782
Чевардин А.Ю., 783
Чегуров О.К., 786
Челноков А.Н., 789
Ченский А.Д., 308
Чепелева М.В., 414, 416, 624, 793, 795
Черницын Д.Н., 47, 49, 52
Чертков А.К., 798, 800, 801
Чикорина Н.К., 649
Чиркова И.В., 818, 822, 825
Чиркова Н.Г., 106
Чубаков А.В., 115
Чуркин С.В., 803
Чуфаровская Ю.О., 440, 442, 763

Шабалин Д.А., 818, 825
Шаламов И.А., 516, 806
Шарифуллин Ф.А., 246
Шатов В.В., 81
Швед Н.С., 793, 795
Шведовченко И.В., 810
Шевцов В.А., 812
Шеин А.П., 815
Шивцов Д.В., 115
Шипицына И.В., 451, 460, 535
Шихалева Н.Г., 291, 818, 822, 825, 828, 832
Шлыков И.Л., 835, 838, 840
Штадлер Д.И., 800, 801
Шток А.В., 513
Шток А.К., 636
Шустров С.А., 843
Щеколова Н.Б., 846, 849
Щепкина Е.А., 702
Щудло М.М., 120, 577, 709, 723, 726, 783, 832, 852
Щудло Н.А., 120, 121, 339, 577, 709, 766, 783, 828, 832, 852
Щукин А.А., 489
Щуров В.А., 483, 552, 855
Щурова Е.Н., 858
Экшаров А.Г., 313, 316, 398
Яковенко С.П., 419