

Клинические рекомендации

Врожденные деформации позвоночника

Кодирование по Международной статистической классификации болезней и проблем, связанных со здоровьем: **Q67.5, Q76.3, Q76.4, Q77.8, Q77.9, Q79.9**

Возрастная группа: **Дети (до 18 лет)**

Год утверждения: **202_**

Разработчик клинической рекомендации:

- **Ассоциация травматологов-ортопедов России (АТОР)**
- **Российская ассоциация хирургов-вертебрологов (RASS)**

Оглавление

Оглавление	2
Список сокращений.....	4
Термины и определения	5
1. Краткая информация по заболеванию или состоянию (группе заболеваний или состояний)	6
1.1 Определение заболевания или состояния (группы заболеваний или состояний)	6
1.2 Этиология и патогенез заболевания или состояния (группы заболеваний или состояний).....	6
1.3 Эпидемиология заболевания или состояния (группы заболеваний или состояний)....	7
1.4 Особенности кодирования заболевания или состояния (группы заболеваний или состояний) по Международной статистической классификации болезней и проблем, связанных со здоровьем	7
1.5 Классификация заболевания или состояния (группы заболеваний или состояний)....	8
1.6 Клиническая картина заболевания или состояния (группы заболеваний или состояний).....	10
2. Диагностика заболевания или состояния (группы заболеваний или состояний), медицинские показания и противопоказания к применению методов диагностики.....	10
2.1 Жалобы и анамнез	11
2.2 Физикальное обследование.....	11
2.3. Лабораторные диагностические исследования.....	12
2.4 Инструментальные диагностические исследования	12
2.5 Иные диагностические исследования.....	13
3. Лечение, включая медикаментозную и немедикаментозную терапии, диетотерапию, обезболивание, медицинские показания и противопоказания к применению методов лечения	14
3.1 Консервативное лечение врожденных деформаций позвоночника.....	14
3.2 Хирургическое лечение.....	14
Уровень убедительности рекомендаций С (уровень достоверности доказательств – 5)	18
3.3. Иное лечение.....	18

4. Медицинская реабилитация, медицинские показания и противопоказания к применению методов реабилитации	18
5. Профилактика и диспансерное наблюдение, медицинские показания и противопоказания к применению методов профилактики.....	19
6. Организация оказания медицинской помощи	20
7. Дополнительная информация (в том числе факторы, влияющие на исход заболевания или состояния)	21
Критерии оценки качества медицинской помощи	22
Список литературы.....	23
Приложение А1. Состав рабочей группы по разработке и пересмотру клинических рекомендаций.....	33
Приложение А2. Методология разработки клинических рекомендаций	34
Приложение А3. Справочные материалы, включая соответствие показаний к применению и противопоказаний, способов применения и доз лекарственных препаратов, инструкции по применению лекарственного препарата.....	36
Приложение Б. Алгоритмы действий врача	37
Приложение Г1-ГN. Шкалы оценки, вопросники и другие оценочные инструменты состояния пациента, приведенные в клинических рекомендациях	40
Приложение Г1. Шкала оценки неврологического статуса Frankel	40
Приложение Г2. Шкала оценки общесоматического состояния пациента.....	41
Приложение Г3. Анкета качества жизни Освестри	42
Приложение Г4. Визуальная аналоговая шкала боли (цифровая).....	44

Список сокращений

- ВДП** – врожденная деформация позвоночника
- ПДС** – позвоночно-двигательный сегмент
- ТСР** – технические средства реабилитации
- ИОХВ** – инфекция области хирургического вмешательства
- TLSO** – ThoracicLumbarSacralOrthosis (функциональные грудно-поясничные корсеты с опорой на таз)
- GR** – GrowingRods (растущие / удлиняемые стержни)
- MVGR** – MagneticallyControlledGrowingRods (магнитно-контролируемыеудлиняемыестержни)
- VEPTR** – Vertical Expandable Prosthetic Titanium Rib (системадинамическойфиксацииребер)
- TIS** – ThoracicInsufficientlySyndrom (синдромторакальнойнедостаточности)
- Shilla** – авторская система, особенностью которой является жесткая фиксация апикального отдела и использование «скользящей» фиксации краниальных и каудальных сегментов

Термины и определения

- Агенезия** – врожденное полное отсутствие каких-либо анатомических структур или органов
- Полупозвонок** – аномалия формирования тела позвонка: агенезия одной из половин или всего тела позвонка (соответственно боковой или задний полупозвонок)
- Сакрализация**– вариант пояснично-крестцовой дисплазии, заключающийся в приобретении нижним поясничным позвонком признаков, характерных для крестцовых позвонков: либо одно- и двухсторонний синхондроз (блокирование) поперечного отростка позвонка L5 с крылом подвздошной кости, либо полное срастание тела L5 с телом S1
- Сирингомиелия** – кистозное перерождение спинного мозга врожденного или приобретенного характера
- Сколиоз** – искривление позвоночника во фронтальной плоскости
- Spinabifida** – незаращение позвоночного канала за счет нарушения слияния дуг (Spinabifidaposterior) или тел (Spinabifidaanterior) позвонка
- Спондилодез** – хирургическая операция: костно-пластическая фиксация позвоночника

1. Краткая информация по заболеванию или состоянию (группе заболеваний или состояний)

1.1 Определе~~ни~~заболевания или состояния (группы заболеваний или состояний)

Врожденная деформация позвоночника (ВДП) –деформации позвоночника, развивающиеся и прогрессирующие вследствие внутриутробно формирующихся аномалий позвонков и ребер.

1.2 Этиология и патогенеззаболевания или состояния (группы заболеваний или состояний)

Аномалии осевого скелета вызваны дефектами в процессе закладки элементов позвоночного столба и возникают вследствие дефектов сомитогенеза в период 4–8 недели эмбрионального развития [1,2] (период гастрюляции), когда биламинарный эмбриональный диск превращается в триламинарную структуру, содержащую экто-, эндо- и мезодерму. Важно отметить временное влияние факторов, индуцирующих врожденные пороки позвонков. Так нарушение сегментации первичной ното хорды в более ранние сроки 4-5 неделе эмбриогенеза приводят к одноименным порокам с блокированием позвонков и ребер и дизрафии колонн позвоночника. Дефекты формирования мезодермальных сомитов, которое завершается формированием примитивных позвонков в сроки 6-8 неделе внутриутробного развития, может привести к формированию таких врожденных аномалийкак варианты нарушения формирования (полупозвонки) и слияния (бабочковидные позвонки)[3,4,5,6,7,8,9]. Смещение факторов экспозиции (помимо известных физических, химических и биологических факторов ряд причин сохраняют статус «неизвестных») приводит к комбинированным аномалиям позвонков и ребер. Одной из гипотез нарушения формирования полупозвонка являются пороки межсегментарных артерий позвоночника[10,11].

Наследственный вариант передачи единичной аномалии позвоночника недоказан. Однако в ряде работ описаны различные варианты наследования множественных пороков позвоночника и ребер[12]. Также варианты нарушения сегментации и комбинированные пороки позвонков могут быть связаны с более чем 150 генетическими нарушениями, синдромами или последовательностями развития [13].

Нарушения формирования элементов позвоночного столба (malformation - мальформации) часто ассоциируются с другими врожденными аномалиями [14].Еще Э.В.

Ульрих установил: «аномалия развития позвоночника является маркером соматических и висцеральных дисплазий на том же сегментарном уровне у данного больного» [14]. J. Lubicky в руководстве по хирургии позвоночника под редакцией K. Bridwell и R. DeWald пишет: «если есть одна врожденная аномалия, нужно искать и другие» [15]. Солидарность с этой позицией демонстрируют работы [16,17].

1.3 Эпидемиология заболевания или состояния (группы заболеваний или состояний)

Эпидемиологические данные по порокам позвоночника в популяции крайне скудные. Это можно объяснить относительно редкой встречаемостью этой нозологической группы, публикациями с малыми когортами данных, а также сложностью формирования регистров, вследствие большого количества вариантов комбинаций сочетанных аномалий со сложностью кодировки.

Встречаемость врожденных сколиозов в среднем составляет 2–3 % от всех пациентов со сколиозами [18,19,20,21]. При этом пациенты с пороками шейного отдела, кифозогенными и нейтральными пороками, как правило, статистически не учитываются, поэтому истинное количество пациентов, страдающих врожденной патологией, в РФ будет значительно больше [22].

Данные распределения по полу противоречивы. Часть исследователей отмечает большую заболеваемость у мужчин [23], другие говорят о равном распределении по полу [8]. По результатам систематического обзора анализа встречаемости полупозвонков [24] отмечена более частая встречаемость у девочек (53%), чем у мальчиков (47%).

В мировой литературе, частота встречаемости полупозвонков составляет 0,5–1,0 на 1000 родов, соотношение мужчин и женщин составляет 0,31 для множественных аномалий и 0,68 для одиночных аномалий развития позвоночника [5,23,25,26]. По сведениям других авторов встречаемость врожденных деформаций позвоночника, при антенатальной ультрасонографии, составляет 0,125 % на 12 000 [27]. Также как и в России, точных статистических данных нет, так как многие пациенты с нейтральными или медленно прогрессирующими пороками не обращаются за медицинской помощью [28].

1.4 Особенности кодирования заболевания или состояния (группы заболеваний или состояний) по Международной статистической классификации болезней и проблем, связанных со здоровьем

В соответствии с МКБ-10 врожденные деформации позвоночника рубрицируют этиологическому (наличия аномалии) и синдромному принципу (наличие или отсутствие деформации позвоночника в любой плоскости) (Табл. 1).

Таблица 1. Нозологические формы заболеваний

Код поМКБ-10	Нозологическая форма заболевания
Q67.5	Врожденная деформация позвоночника.
Q76.3	Врожденный сколиоз, вызванный пороком развития кости
Q76.4	Другие врожденные аномалии позвоночника, не связанные со сколиозом
Q77.8	Другая остеохондродисплазия с дефектами роста трубчатых костей и позвоночного столба
Q77.9	Остеохондродисплазия с дефектами роста трубчатых костей и позвоночного столба неуточненная
Q79.9	Врожденный порок костно-мышечной системы неуточненный

1.5 Классификация заболевания или состояния (группы заболеваний или состояний)

Основное количество классификаций врожденных пороков позвонков основывается на рентгеноанатомической картине. Наиболее известными являются классификации пороков развития позвонков G.D. MacEwen (1972) [29] с дополнениями R.V. Winter (1973) [30], M.J. McMaster (1982) [31], Э.В. Ульриха (1985) [32] и N. Kawakami (2009) [33].

Одной из первых и наиболее распространённых была классификация, предложенная G.D. MacEwen (1972), в которой пороки позвоночника разделены на 4 группы: нарушение формирования, нарушение слияния и сегментации позвонков, комбинированные пороки [34,35]. В последующем она многократно уточнялась и дополнялась различными авторами [36,37,38,39,40,41]. Модификация Э.В. Ульриха стала наиболее полной, в ней рассматриваются не только анатомические варианты пороков, но и их клинические проявления: вид нарушения развития позвонка, вариант течения деформации в зависимости от вида порока (нейтральный, сколиозогенный или кифозогенный). В отдельную группу выделены нарушения формирования позвоночного канала [32,42].

N. Kawakami с соавт. (2009) предложил алгоритм оценки врожденных аномалий, основанный на анализе 3D-реконструкций КТ. В зависимости числа аномальных позвонков, типа нарушения формирования и сегментации на каждой стадии развития позвонка, врожденные деформации классифицируются следующим образом: 1. Одиночные

простые; 2.Несколько простых; 3.Комплексные; 4.Нарушение сегментации. В качестве учета дополнительных неблагоприятных факторов выделены следующие морфологические модификаторы: локализация, ипси-латеральность, аномалии ребер, интраканальные аномалии [43].

Темп прогрессирования является одним из ключевых критериев для оценки естественного течения врожденной деформации позвоночника.

R.V.Winterссоавт., а позднее [44] при изучении естественных темпов прогрессирования сколиотической деформации у детей до 5 лет предложил следующую классификацию:

- стабильные – менее 1° в год;
- умеренно прогрессирующие – 1–2° в год;
- бурно прогрессирующие– более 2° в год[19,42,45].

Для оценки прогрессирования сколиоза на почве врожденной деформации предложена математическая формула: $V = (Sc2 - Sc1)/t$, где V – нарастание деформации в градусах в год, Sc2 – величина деформации в конце периода наблюдения, Sc1 – величина деформации при первичном исследовании, t – длительность наблюдения в годах. Для количественной оценки врожденных сколиозов, вызванных нарушением формирования тел позвонков, предложены такие математические показатели, как индекс активности полупозвонка, индекс прогрессирования деформации и коэффициент суммарной дисплазии [46].

Дополнительно Э.В. Ульрихом были определены признаки высокой вероятности бурного прогрессирования врожденной деформации позвоночника, С.О. Рябых эти признаки были дополнены [47,19,47] (Таблица 2). Для принятия решения об оперативном лечении достаточно обнаружить 2 и более признаков бурно нарастающей деформации, превышающих 70-80% барьер вероятности прогрессирования, или один признак, обеспечивающий 100% прогрессирование.

Уровень убедительности рекомендаций 3 (уровень достоверности доказательств – С).

Таблица 2.Признаки высокой вероятности бурного прогрессирования врожденной деформации позвоночника

Группа пороков	Вариант порока	Вероятность бурного прогрессирования, %
При нарушении формирования	наличие кифотического компонента деформации	100

позвонков	одностороннее расположение 2 и более полупозвонков на вершине дуги	100
	исходная величина деформации по Cobb 30–50°	70
	более 50° по Cobb	100
	наличие патологической ротации (2-й и более степени по pedicle-методу)	80
	наличие альтернирующих (разносторонних) полупозвонков, удаленных друг от друга более чем на 3 сегмента	75
При нарушении сегментации позвонков	любой кифозогенный вариант порока	100
	нарушение сегментации по типу «блокирование через сегмент»	94
	исходная величина деформации по Cobb более 40°	83
	грудопоясничная локализация порока	100
При смешанных пороках	Прогностически неблагоприятное сочетание любых взаимно отягощающих вариантов пороков	100

1.6 Клиническая картина заболевания или состояния (группы заболеваний или состояний)

Рекомендована оценка:

- внешних признаков деформации - родители нередко обращают внимание на формирование укорочение туловища, деформацию грудной клетки, асимметричных мышечных валиков, кривошею, «горбик» - при формировании торсионной или кифотической деформации;
- болевого синдрома – сами пациенты, как правило, не предъявляют жалоб, болевой синдром и деформация формируются в старшем возрасте [консенсус авторов КР].

Уровень убедительности рекомендаций 5 (уровень достоверности доказательств – С).

2. Диагностика заболевания или состояния (группы заболеваний или состояний), медицинские показания и противопоказания к применению методов диагностики

Диагноз врожденной деформации позвоночника ставиться интранатально на основании данных –ультрасонографии и/или МРТ плода, после рождения – на основании клинических признаков (см. раздел 1.6), лучевых данных (рентгенография позвоночника, КТи МРТ отделов позвоночника [48,49,50, 51,52,53,54,55,56,57].

Уровень убедительности рекомендаций 1 (уровень достоверности доказательств – А).

Критерии установления диагноза/состояния:

2.1 Жалобы и анамнез

(см. раздел 1.6) и анамнез.

Анамнез- указание на перенесенные интранатальные заболевания со стороны матери ребенка, наличие сопутствующих заболеваний и аномалий развития[58].

Уровень убедительности рекомендаций 1 (уровень достоверности доказательств – А)

Комментарии:Болевой синдром при деформации позвоночника у детей в возрасте до 10-12 лет, как правило, не выражен. Клинические проявления определяются косметическими дефектами (асимметрию надплечий, углов лопаток, треугольников талии, поясничных мышечных валиков, грудной клетки, кривошею, укорочение туловища и перекосы таза).

2.2 Физикальное обследование

Рекомендуется провести физикальное обследование пациента и оценить:

- фронтальный и сагиттальный баланс позвоночника (оценка у детей до 7 лет затруднена);
- асимметрию надплечий, лопаток, треугольников талии, наличие гиббуса и мышечного валика;
- перекося таза;
- укорочение и гипотрофию конечностей;
- наличие стигм эмбриогенеза.

Уровень убедительности рекомендаций А (уровень достоверности доказательств – 1b)

Рекомендуется провести консультацию врача соответствующего профиля при наличии сопутствующей патологии [59].

Уровень убедительности рекомендаций А (уровень достоверности доказательств – 1b)

Комментарии:при выявлении стигм дизэмбриогенеза и подозрении на наследственно-генетическую патологию ***рекомендована:***

... ***консультация генетика***, совместное назначение специфических методов дообследования, консультации узких специалистов;

... консультация педиатра или терапевта – для оценки темпов и отклонений физического развития;

... консультация невролога – для оценки неврологического статуса и обоснования дополнительных методов обследования.

2.3. Лабораторные диагностические исследования

Рекомендуется при проведении амбулаторного и стационарного консервативного лечения назначать клинические, биохимические и иные исследования в соответствии с имеющимися клиническими проявлениями вертебральной и вневертебральной патологии [59].

Уровень убедительности рекомендаций А (уровень достоверности доказательств – 1b)

Рекомендуется при подготовке и проведении хирургического лечения выполнять лабораторные тесты, включающие общие анализы крови и мочи, биохимические показатели крови (общий белок, альбумин, мочевины, креатинин, аланинаминотрансфераза, аспартатаминотрансфераза, электролиты, свертывающая система), тесты на сифилис, вирусы гепатитов и иммунодефицита человека, определение группы крови и резус-фактора с фенотипами [59].

Уровень убедительности рекомендаций А (уровень достоверности доказательств – 1b)

Рекомендуется при наличии показаний (дополнительные рекомендации: генетика, иммунолога, эндокринолога, педиатра, терапевта, анестезиолога-реаниматолога и других врачей-специалистов) расширять объем лабораторной диагностики [59].

Уровень убедительности рекомендаций А (уровень достоверности доказательств – 1b)

2.4 Инструментальные диагностические исследования

Рекомендовано выполнять рентгенографию всех отделов позвоночника шейного, грудного и поясничного отделов позвоночника с захватом таза и тазобедренных суставов в прямой и боковой проекциях стоя, при возможности самостоятельной вертикализации [54,60]. При невозможности позиционирования стоя рентгенографию позвоночника у выполняют в положении лежа на спине.

Уровень убедительности рекомендаций В (уровень достоверности доказательств – 3)

Рекомендовано выполнять *КТ соответствующего отдела позвоночника и(или) грудной клетки* с целью верификации патологии и планирования тактики лечения[54,55,56,57,61,62].

Уровень убедительности рекомендаций А (уровень достоверности доказательств – 1)

Комментарии:При подозрении на патологию шейного отдела, после проведения рентгенографии, обязательно показано проведение КТ с целью верификации патологии [консенсус авторов].

Уровень убедительности рекомендаций С (уровень достоверности доказательств –5)

Рекомендуется выполнять *MPT всех отделов позвоночника* при подозрении на наличие интраканальных образований, фиксации спинного мозга, атрофии спинного мозга и стеноза позвоночного канала [63, 64].

Уровень убедительности рекомендаций А (уровень достоверности доказательств – 1)

Комментарии:Абсолютными показаниями к МРТ всех отделов позвоночника являются наличие признаков неврологического дефицита, а также внешних маркеров миелодисплазии. Однако, учитывая частота интраканальных аномалий, обнаруженных с помощью МРТ, у пациентов с врожденным сколиозом - 37%, мы рекомендуем ее выполнение всем пациентам в ВДП [63]. При планировании укорачивающей вертебротомии, за счет основного компрессионного маневра, возможно обойтись без выполнения МРТ и провести его после оперативного вмешательства в плановом порядке, т.к. выполнение МРТ у детей часто выполняется под наркозом [консенсус авторов КР].

Уровень убедительности рекомендаций С (уровень достоверности доказательств – 5)

2.5 Иные диагностические исследования

Рекомендуется проведение интраоперационного мониторинга нервно-мышечной проводимости при проведении хирургических корригирующих вмешательств [65].

Уровень убедительности рекомендаций В (уровень достоверности доказательств – 3)

Рекомендуется проведение КТ ангиографии шейного отдела позвоночника при патологии на данном уровне для оценки скелетотопии артериальных стволов [66,67,68,69].

Уровень убедительности рекомендаций В (уровень достоверности доказательств – 3)

3. Лечение, включая медикаментозную и немедикаментозную терапии, диетотерапию, обезболивание, медицинские показания и противопоказания к применению методов лечения

3.1 Консервативное лечение врожденных деформаций позвоночника

Варианты консервативного лечения представлены корсетированием, физической терапией, дыхательной гимнастикой и массажем.

Они **не рекомендуются** в качестве основных методик лечения в связи с недоказанной их неэффективностью [70].

Уровень убедительности рекомендаций С (уровень достоверности доказательств – 4)

Комментарии: Использование в качестве консервативного лечения различных корсетов в настоящий момент считает не эффективной технологией лечения врожденных деформаций позвоночника, но могут использоваться как опция «выиграть время» [70,71], а также при сопутствующих заболеваниях, препятствующих возможности оперативного лечения.

Уровень убедительности рекомендаций С (уровень достоверности доказательств – 4)

Рекомендуется использование функционально-корректирующих корсетов (типа TLSO) с целью коррекции диспластических кривизн [72] и послеоперативного лечения [73].

Уровень убедительности рекомендаций С (уровень достоверности доказательств – 4)

Комментарий: у детей до 5 лет возможно ортезирование под наркозом с деторсионными пилотами для сокращения темпов прогрессирования деформации и прогрессирования торсии грудной клетки [74,75,76,77]

Уровень убедительности рекомендаций С (уровень достоверности доказательств – 4)

3.2 Хирургическое лечение

Хирургическое лечение врожденных деформаций **рекомендуется** проводить с целью восстановления фронтального и сагиттального профиля позвоночника, создания условий для нормального развития осевого скелета и грудной клетки, а также коррекции нарушений баланса таза и надплечий.

Показаниями к хирургическому лечению являются:

- наличие врожденной деформации позвоночника, проявляющейся развитием сегментарной и/или протяженной вертебральной нестабильностью,
- сочетание врожденной деформации позвоночника и синдрома торакальной недостаточности,
 - неизбежное прогрессирование врожденной деформации по мере роста ребенка,
 - отсутствие эффекта от консервативного лечения,
 - косметический дефицит, вызывающий эмоциональные страдания со стороны ребенка.

Выбор варианта хирургического лечения базируется на варианте нарушения формирования и / или сегментации позвонков и ребер.

При единичных аномалиях в настоящий момент золотым стандартом лечения является экстирпация или резекция полупозвонка с дорсальной инструментальной фиксацией у детей до 3-5 лет.

При множественных аномалиях могут применяться варианты трехколонных остеотомий позвоночника с резекцией полупозвонков и последующей фиксацией, инструментальная фиксация с локальным спондилодезом (т.н. инструментальный спондилодез), различные варианты протяженных динамических («растущих») систем и систем контроля роста, а также гибридизация различных методик.

При *изолированных аномалиях* **рекомендуется резекция (экстирпация) полупозвонка полупозвонка (комбинированным или дорсальным доступом) в сочетании с задней инструментальной фиксацией** [78,79,80,81,82,83,84,85,86].

Уровень убедительности рекомендаций В (уровень достоверности доказательств – 3)

Комментарии: Использование комбинированного или дорсального доступа для экстирпации полупозвонка определяется компетенциями хирурга, преимущества одного доступа над другим не доказано. Относительно количества сегментов, требующих фиксации, также нет доказательных данных, внутриэкспертного консенсуса и также определяется компетенциями хирурга.

Использование костного скальпеля при экстирпации полупозвонков снижает интраоперационную кровопотерю и время операции [87].

Уровень убедительности рекомендаций С (уровень достоверности доказательств – 3)

При локализации аномалии (особенно комбинированных аномалий) на уровне шейно-грудного перехода **рекомендуется** выполнение остеотомии внеапикальной зоны и задней инструментальной фиксации с целью минимизации объема фиксации шейного отдела [88].

Уровень убедительности рекомендаций С (уровень достоверности доказательств – 5)

Комментарий: внеапикальная остеотомия – трехколонная остеотомия типа асимметричной PSO (Schwab 3-4) смежного с вершиной позвонка, позволяющая использовать аномальные позвонки в качестве опорных точек в переходных зонах [88].

При единичных аномалиях в разных отделах позвоночника или удаленными друг от друга более чем на 4 сегмента **рекомендуется** этапное выполнение перечисленных методик с учетом локализации и возраста созревания костных структур позвонков [консенсус авторов КР]

Уровень убедительности рекомендаций С (уровень достоверности доказательств – 5)

У пациентов с множественными комбинированными аномалиями локальной дугой деформации **рекомендуется** выполнение задней инструментальной фиксации в сочетании с костнопластическим спондилодезом. Применяются передний и передне-задний варианты спондилодеза. Хирургическое вмешательство заключается в создании условий для формирования костнопластического блока на уровне порочных позвонков и снижения темпа асимметричного роста [89].

Уровень убедительности рекомендаций С (уровень достоверности доказательств – 5)

Комментарий: Согласно исследованию Э.В. Ульрих и С.О. Рябых, уравнивающий костно-пластический переднебоковой спондилодез без инструментальной фиксации не исключает прогрессирование деформации, а лишь уменьшает ее темп [90]. Авторами определена зависимость темп прогрессирования сколиотического компонента деформации после формирования спондилодеза от количества заблокированных сегментов. При спондилодезе, превышающем количество аномальных сегментов, темпы прогрессирования снижались более, чем на 50 %, при равном количестве всего на 44 %.

Изолированное применение заднего спондилодеза без инструментальной фиксации в 14% (по данным R. B. Winter), в 15% случаев (по данным K.L. Kesling с соавт.) приводит к формированию феномена коленчатого вала [91,92].

У пациентов с множественными комбинированными аномалиями локальной дугой деформации **рекомендуется** универсальный метод коррекции деформации позвоночника - коррекция деформации за счет смежных сегментов вне апикальной зоны [93,94,95,96,97,98,99]. Также это методика может сочетаться с перечисленными методиками при единичных аномалиях позвонков, так и с вариантами мобилизации задней колонны позвоночника (остеотомии Schwab 1-2).

Уровень убедительности рекомендаций С (уровень достоверности доказательств – 5)

Рекомендуется использование динамических систем (*GrowingRods, Magnetically Controlled GrowingRods, VEPTR и их аналоги*) и систем контроля роста (*Shilla и аналоги*) при множественных аномалиях позвоночного столба [100,101,102,103,104,105,106].

Уровень убедительности рекомендаций С (уровень достоверности доказательств – 5)

Комментарий: Этапные дистракции систем контроля роста по классификации Skaggs (2014) стоит выполнять в среднем раз в 6-12 месяцев в зависимости от возраста и степени прогрессирования деформации [107]. Абсолютным показанием к применению реберно-позвоночного дистрактора (возможно в комбинации с реберно-реберным дистрактором) системы VEPTR является синдром торакальной недостаточности [100].

Уровень убедительности рекомендаций С (уровень достоверности доказательств – 4)

Комментарий: Чтобы уменьшить потребность в повторном хирургическом вмешательстве, в настоящее время в качестве альтернативы традиционным удлиняемым стержням, которым требуются последовательные хирургические удлинения, в последнее время активно используются магнитно-контролируемые удлиняемые стержни [108,109,110,111].

Однако высокий процент имплантозависимых осложнений и непредвиденных ревизий (0,32 на каждого пациента при MCGR и 0,15 - при GR) в совокупности с высокой стоимостью имплантов ограничивают широкое применение магнитно-контролируемых удлиняемых стержней [112]. Следует отметить, что в России нет опыта использования имплантатов MCGR. Цель исследования имеет ключевое значение в оценке преимуществ и недостатков MCGR и GR. Она различна при изучении статистики гнойных осложнений, влияния количества эпизодов удлинения позвоночника на результат, воздействия этапных операций на психологическое состояние и качество жизни, стоимости лечения и т.п. Для

уточнения достоинств методов MCGR и GR необходим дальнейший набор количества наблюдений и расширение мультицентровых исследований [114].

Уровень убедительности рекомендаций С (уровень достоверности доказательств – 4)

Рекомендовано: гибридизация методик остеотомии и систем контроля роста при множественных аномалиях позвоночника или запущенных единичных аномалиях [113].

Уровень убедительности рекомендаций С (уровень достоверности доказательств – 5)

3.3. Иное лечение

У пациентов с нейтральными аномалиями и непрогрессирующим течением рекомендуется наблюдение с выполнением двухпроекционной рентгенографии всех отделов позвоночника (для раннего выявления прогрессирования основных дуг, диспластического прогрессирующего течения противодуг и нарушений баланса [консенсус авторов КР]. Сроки определяются индивидуально, но не чаще интервала – 6 месяцев.

Уровень убедительности рекомендаций 5 (уровень достоверности доказательств – С)

Рекомендуется у пациентов с невозможностью вертикализации рассмотреть подбор ТСП и индивидуальных кресел-колясок модульного типа в общей концепции постурального менеджмента.

Уровень убедительности рекомендаций С (уровень достоверности доказательств – 5)

4. Медицинская реабилитация, медицинские показания и противопоказания к применению методов реабилитации

Реабилитационное лечение рекомендуется всем пациентам с врожденными деформациями позвоночника.

Рекомендуется начинать в раннем послеоперационном периоде, при возможности – с привлечением врача по медицинской реабилитации.

Рекомендуется ранняя вертикализация у всех пациентов с врожденными деформациями позвоночника, при ее возможности.

Рекомендуется корсетирование в раннем послеоперационном периоде у всех пациентов с врожденными деформациями позвоночника. Тип корсета определяется

индивидуально в зависимости от возраста, локализации патологии, степени развития (недоразвития) костных структур.

Рекомендуется проводить реабилитационное лечение под наблюдением невролога у пациентов с неврологическими отклонениями или осложнениями, в том числе до и после выписки из хирургического стационара.

Рекомендуется проводить реабилитационное лечение под наблюдением, в том числе хирургическое, под наблюдением специалистов соответствующего профиля, у пациентов с аномалиями в других органах и системах, кроме позвоночника.

Целью медицинской реабилитации пациентов с врожденными деформациями позвоночника является ускорение восстановления нормальной жизнедеятельности, а также профилактика осложнений, связанных с гиподинамией.

Уровень убедительности рекомендаций В (уровень достоверности доказательств – 3)

5. Профилактика и диспансерное наблюдение, медицинские показания и противопоказания к применению методов профилактики

Методов специфической профилактики врожденной деформации позвоночника не существует.

Общий срок наблюдения пациентов с врожденной деформацией позвоночника от момента выявления заболевания до окончания костного роста (16-18 лет). Основные методы контроля – клинический осмотр и лучевые методы обследования.

Критериями эффективности лечения являются: коррекция деформации позвоночника во фронтальной и сагиттальной плоскостях, снижение темпов прогрессирования. Для пациентов перенесших хирургическое вмешательство с локальной фиксацией критериями эффективности лечения являются: отсутствие признаков прогрессирования основной дуги деформации (локальной), стабильное положение металлоконструкции, отсутствие переимплантной резорбции и наличие признаков сращения костных структур – позвонков, трансплантатов.

При отсутствии названных признаков пациент продолжает наблюдение/лечение у профильных специалистов:

... у хирурга, травматолога-ортопеда, нейрохирурга - при наличии свищей, нестабильности и деформации позвоночника. При возможности ликвидации указанных осложнений проводят хирургическое лечение в специализированных отделениях/центрах

хирургии позвоночника по согласованию с пациентом и(или) его официальных представителей, а также информированием о соответствующих операционных рисках;

... у невролога, уролога, реабилитолога - при проявлениях миело-/радикулопатии;

...у хирурга, пластического хирурга, социальных работников - при необратимых неврологических и нейротрофических нарушениях.

6. Организация оказания медицинской помощи

Медицинская помощь больным с врожденными деформациями позвоночника оказывается в специализированных отделениях Федеральных профильных учреждений в рамках высокотехнологичной медицинской помощи. Консервативное лечение, в зависимости от выраженности клинических проявлений и сложности изделий, может проводиться как в амбулаторном режиме, так и в специализированном (неврологический или реабилитационный профиль коек) стационаре.

Показаниями для госпитализации в медицинскую организацию являются:

1. наличие показаний для хирургического лечения ВДП;
2. развитие неврологических осложнений ВДП;
3. некупируемый консервативными методами вертеброгенный болевой синдром;
4. развитие нестабильности металлоконструкции позвоночника с риском повреждения мягких тканей, в т.ч. сопровождающееся болевым синдромом и деформацией позвоночника, ухудшающей качество жизни пациента;
5. Инфекция области хирургического вмешательства (ИОХВ)и/или функционирующий свищ.

Показаниями к выписке пациента из медицинского стационара является:

1. рентгенологическая картина сохранения коррекции ВДП;
2. отсутствие признаков и нестабильности металлоконструкции;
3. нормализация общих лабораторных показателей – Нб, СОЭ, лейкоцитарной формулы;
4. отсутствие признаков инфекционно-воспалительных изменений в зоне хирургического вмешательства;
5. купирование вертеброгенного болевого синдрома до значений, не требующих назначения инъекционных обезболивающих препаратов или субъективно оцениваемых пациентом не более, чем в 3 балла ВАШ.

Дальнейшее лечение пациента с купированием или улучшением клинических проявлений основного заболевания может быть продолжено, с учетом показаний, в стационарном или амбулаторном режиме, в т.ч. в профильных (неврологическом, реабилитационных) отделениях/центрах, под наблюдением травматолога-ортопеда и/или хирурга.

7. Дополнительная информация (в том числе факторы, влияющие на исход заболевания или состояния)

Пациент-ориентированные факторы, оказывающие негативное влияние на результаты лечения:

1. физическое развитие пациентов и его темпы;
2. соматическое состояние пациента, в т.ч. наличие сопутствующих пороков развития органов и систем, задержка психического развития, сопутствующие острые и(или) хронические заболевания;
3. нейротрофические нарушения;
4. первичные и вторичные иммунодефицитные состояния; ко-инфекция (ВИЧ-инфекция).

Заболевание-ориентированные факторы, оказывающие неблагоприятное влияние на исход заболевания:

1. Развитие неврологических осложнений процесса, прежде всего, структурных изменений спинного мозга (необратимых МРТ-проявлений миелопатии);
2. Нейротрофические изменения тканей в области хирургического вмешательства.

Потенциально неблагоприятные факторы, связанные с лечением заболевания:

1. при консервативном лечении - развитие тяжелых нейротрофических проявлений мягких тканей;

при хирургическом лечении – нестабильная инструментальная фиксация и раневая инфекция; многократные предшествующие оперативные вмешательства.

Критерии оценки качества медицинской помощи

№	Критерии качества	Уровень достоверности доказательств	Уровень убедительности рекомендаций
Этап постановки диагноза			
7.	Произведено клиническое обследование перед и после операций	1	С
8.	Проведено рентгенологическое исследование позвоночника и таза перед операцией	1	С
9.	Проведена компьютерная томография позвоночника и(или) таза перед операцией	2а	В
Этап хирургического лечения			
10.	Проведено хирургическое лечение с использованием остеосинтеза позвоночника	1	С
Этап послеоперационного лечения			
11.	Произведено параклиническое обследование после операции	1	С
12.	Проведено рентгенологическое исследование позвоночника и таза после операции	1	С
13.	Проведена компьютерная томография позвоночника и(или) таза после операции	2	С
14.	Проведена реабилитация	2а	В
15.	Проведено диспансерное наблюдение	2а	В

Список литературы

1. Kaplan K. M. Embryology of the spine and associated congenital abnormalities / K. M. Kaplan, J. M. Spivak, J. A. Bendo // *Spine J.* – 2005. – Vol. 5, № 5. – P. 564–576.
2. Kusumi K. Formation errors of the vertebral column / K. Kusumi, P. D. Turnpenny // *J. Bone Joint Surg. Am.* – 2007. – Vol. 89, Suppl. 1. – P. 64–71.
3. Moore K. L. The developing human: clinically oriented embryology / K. L. Moore, T. V. N. Persaud. – 6th ed. – Philadelphia : Saunders, 1998. – 563 p.
4. Weinstein S. L. The pediatric spine: principles and practice / ed. by S.L. Weinstein. – 2nd ed. – Philadelphia : Lippincott Williams & Wilkins, 2001. – P. 162–167.
5. Weisz B. Prenatal sonographic diagnosis of hemivertebra / B. Weisz, R. Achiron, A. Schindler, V.H. Eisenberg, S. Lipitz, Y. Zalel // *J. Ultrasound Med.* – 2004. – Vol. 23, № 6. – P. 853–857.
6. Kaplan K. M. Embryology of the spine and associated congenital abnormalities / K. M. Kaplan, J. M. Spivak, J. A. Bendo // *Spine J.* – 2005. – Vol. 5, № 5. – P. 564–576.
7. Leung Y. L. Combined diastematomyelia and hemivertebra. A review of the management at a single centre / Y. L. Leung, N. Buxton // *J. Bone Joint Surg. Br.* – 2005. – Vol. 87, № 10. – P. 1380–1384.
8. Goldstein I. Hemivertebra: prenatal diagnosis, incidence and characteristics / I. Goldstein, I. R. Makhoul, A. Weissman, A. Drugan // *Fetal Diagn. Ther.* – 2005. – Vol. 20, № 2. – P. 121–126.
9. Wax J. R. Prenatal sonographic diagnosis of hemivertebrae: associations and outcomes / J.R. Wax, W.J. Watson, R.C. Miller, C.J. Ingardia, M.G. Pinette, A. Cartin, C.K. Grimes, J. Blackstone // *J. Ultrasound Med.* – 2008. – Vol. 27, № 7. – P. 1023–1027.
10. Tanaka T. The pathogenesis of congenital vertebral malformations: a study based on observations made in 11 human embryos and fetuses / T. Tanaka, H. K. Uthoff // *Acta Orthop. Scand.* – 1981. – Vol. 52, № 4. – P. 413–425.
11. Forrester M. B. Descriptive epidemiology of hemivertebrae, Hawaii, 1986–2002 / M. B. Forrester, R. D. Merz // *Congenit. Anom.* – 2006. – Vol. 46, № 4. – P. 172–176.
12. Turnpenny P.D. Abnormal vertebral segmentation and the notch signaling pathway in man / P.D. Turnpenny, B. Alman, A.S. Cornier, P.F. Giampietro, A. Offiah, O. Tassy, O. Pourquié, K. Kusumi, S. Dunwoodie // *Dev. Dyn.* – 2007. – Vol. 236, No 6. – P. 1456–1474.
13. Shifley E. T. The vertebrate segmentation clock and its role in skeletal birth defects / E. T. Shifley, S. E. Cole // *Birth Defects Res. C : Embryo Today.* – 2007. – Vol. 81, № 2. – P. 121–133.

14. Ульрих Э. В. Хирургическое лечение пороков развития позвоночника у детей : автореф. дис.. д-ра мед. наук / Ульрих Эдуард Владимирович. – Л., 1985. – 32 с.
15. Lubicky J. Congenital scoliosis / J. Lubicky // The textbook of spinal surgery / ed. by K. H. Bridwell, R. L. DeWald. – 2nd ed. – Philadelphia : Lippincott-Raven, 1997. – P. 345–364.
16. McMaster M. J. Hemivertebra as a cause of scoliosis. A study of 104 patients / M. J. McMaster, C. V. David // J. Bone Joint Surg. Br. – 1986. – Vol. 68, № 4. – P. 588–595.
17. Connor J.M. Genetic aspects of early childhood scoliosis / J.M. Connor, A.N. Conner, R.A. Connor, J.L. Tolmie, B. Yeung, D. Goudie // Am. J. Med. Gen. Part A. – 1987. – Vol. 27, № 2. – P. 419–424.
18. Иткина, З. Д. Сколиозы на почве аномалий развития позвоночника [Текст] / З. Д. Иткина // Сколиоз. – М., 1974. – С. 34–39.
19. Ульрих Э. В. Хирургическое лечение пороков развития позвоночника у детей : автореф. дис.. д-ра мед. наук / Ульрих Эдуард Владимирович. – Л., 1985. – 32 с.
20. Laschner W. Indication, technic and results of surgery for ankylosing scoliosis / W. Laschner // Beitr. Orthop. Traumatol. – 1973. – Bd. 20, H.2. – S. 92–107.
21. Гумеров А.А. Результаты хирургической коррекции сколиоза у детей с применением инструментария «Colorado-2» / А. А. Гумеров, Р. И. Давлетшин, Т. С. Псянчин, Д. И. Юнусов, О. Г. Евграфов, А. В. Фархшатов // Совершенствование травматолого-ортопедической помощи детям : тез. докл. симпозиума детских травматологов-ортопедов России с междунар. участием. – СПб., 2008. – С. 167–169.
22. Ульрих Э. В. Врожденные деформации позвоночника у детей: прогноз эпидемиологии и тактика ведения [Текст] / Э. В. Ульрих, А. Ю. Мушкин, А. В. Губин // Хирургия позвоночника. – 2009. – № 2. – С. 55–61.
23. Forrester M. B. Descriptive epidemiology of hemivertebrae, Hawaii, 1986–2002 / M. B. Forrester, R. D. Merz // Congenit. Anom. – 2006. – Vol. 46, № 4. – P. 172–176.
24. Рябых С. О. Результаты экстирпации полупозвонков комбинированным, дорсальным и педикулярным доступами: систематический обзор / С. О. Рябых, Е. Ю. Филатов, Д. М. Савин // Хирургия позвоночника. – 2017. – Т. 14, № 1. – С. 14–23.
25. Varras M. Prenatal diagnosis of fetal hemivertebra at 20 weeks' gestation with literature review / M. Varras, C. Akrivis // Int. J. Gen. Med. – 2010. – Vol. 3. – P. 197–201.
26. Johal J. Hemivertebrae: a comprehensive review of embryology, imaging, classification, and management / J. Johal, M. Loukas, C. Fisahn, J.R. Chapman, R.J. Oskouian, R.S. Tubbs // Childs Nerv. Syst. – 2016. – Vol. 32, № 11. – P. 2105–2109.

27. Freeman B. J. Ante-natal diagnosis and ultimate outcome of fetal hemivertebrae / B. J. Freeman // *Eur. Spine J.* – 2001. – Vol. 10, Suppl. 1. – P. S12.
28. Brand M. C. Examination of the newborn with congenital scoliosis: focus on the physical / M. C. Brand // *Adv. Neonatal. Care.* – 2008. – Vol. 8, № 5. – P. 265–273.
29. MacEwen G. D. Evaluation of kidney anomalies in congenital scoliosis / G. D. MacEwen, R. B. Winter, J. H. Hardy // *J. Bone Joint Surg. Am.* – 1972. – Vol. 54-A, № 7. – P. 1451–1454/
30. Winter R. B., Moe J. H., Wang J. F. Congenital kyphosis: its natural history and treatment as observed in a study of one hundred and thirty patients // *JBJS.* – 1973. – Т. 55. – № 2. – С. 223-274;
31. McMaster MJ, Ohtsuka K. The natural history of congenital scoliosis: a study of two hundred and fifty-one patients. *JBoneJointSurgAm* 1982;64: 1128–47;
32. Ульрих Э. В. Аномалии позвоночника у детей: рук.для врачей [Текст] / Э. В. Ульрих. – СПб. : Сотис, 1995. – 336 с.
33. Kawakami N. Classification of congenital scoliosis and kyphosis: a new approach to the three-dimensional classification for progressive vertebral anomalies requiring operative treatment / N. Kawakami, T. Tsuji, S. Imagama, L.G. Lenke, R.M. Puno, T.R. Kuklo // *Spine.* – 2009. – Vol. 34, No 17. – P. 1756-1765.
34. MacEwen G. D. Congenital scoliosis with a unilateral bar / G. D. MacEwen, J. J. Conway, W. T. Miller // *Radiology.* – 1968. – Vol. 90, № 4. – P. 711–715.
35. MacEwen G. D. Evaluation of kidney anomalies in congenital scoliosis / G. D. MacEwen, R. B. Winter, J. H. Hardy // *J. Bone Joint Surg. Am.* – 1972. – Vol. 54-A, № 7. – P. 1451–1454.
36. Mayfield J.K. Congenital kyphosis due to defects of anterior segmentation / J. K. Mayfield, R. B. Winter, D. S. Bradford, J. H. Moe // *J. Bone Joint Surg. Am.* – 1980. – Vol. 62, № 8. – P. 1291–1301.
37. Tsou P. M. Embryogenesis and prenatal development of congenital vertebral anomalies and their classification / P. M. Tsou, A. Jau, A. R. Hodgson // *Clin. Orthop. Relat. Res.* – 1980. – № 152. – P. 211–232.
38. Jeszenszky D. Morphological changes of the spinal canal after placement of pedicle screws in newborn pigs / D. Jeszenszky // *Scoliosis Research Society : 35th Annual Meeting, Oct 18–21, 2000.* – Cairns, Australia, 2000.
39. Dubousset J. Congenital kyphosis / J. Dubousset // *The pediatric spine / ed. by D. S. Bradford, R. N. Hensinger.* – New York :Thieme, 1985. – P. 196–217.

40. McMaster M. J. Congenital scoliosis / M. J. McMaster // *The pediatric spine : principles and practice* / ed. by S. L. Weinstein. – New York : Raven Press, 1994. – P. 2255–2259.
41. Winter R. B. Congenital spinal deformity / R. B. Winter, J. E. Lonstein, O. Boachie-Adjei // *Instr. Course Lect.* – 1996. – Vol. 45. – P. 117–127.
42. Ульрих Э. В. Вертебрология в терминах, цифрах, рисунках / Э. В. Ульрих, А. Ю. Мушкин. – 2-е изд. – СПб. : ЭЛБИ-СПБ, 2004. – 187 с.
43. Kawakami N. Classification of congenital scoliosis and kyphosis: a new approach to the three-dimensional classification for progressive vertebral anomalies requiring operative treatment / N. Kawakami, T. Tsuji, S. Imagama, L.G. Lenke, R.M. Puno, T.R. Kuklo // *Spine.* – 2009. – Vol. 34, No 17. – P. 1756-1765.
44. Winter R. B. Congenital scoliosis A study of 234 patients treated and untreated : Part I : natural history / R. B. Winter, J. H. Moe, V. E. Eilers // *J. Bone Joint. Surg.* – 1968. – Vol. 50, № 1. – P. 1–15.
45. Ульрих Э. В. Хирургическое лечение пороков развития позвоночника у детей / Э. В. Ульрих, А. Ю. Мушкин. – СПб. : Элби-СПб, 2007. – 104 с.
46. Ульрих Э. В. Вертебрология в терминах, цифрах, рисунках / Э. В. Ульрих, А. Ю. Мушкин. – СПб. : Элби-СПб, 2002. – С. 100–104.
47. Рябых С. О. Хирургическое лечение деформаций позвоночника высокого риска: дис.. д-ра мед.наук / Рябых Сергей Олегович; науч. конс. Э. В. Ульрих; ФГБУ РНЦ ВТО им. акад. Г. А. Илизарова Минздрава России. – Курган: б. и., 2014. – 408 с.
48. Benacerraf BR, Greene MF, Barss VA (1986) Prenatal sonographic diagnosis of congenital hemivertebra. *J Ultrasound Med* 5:257–259;
49. Arlet V., Odent T., Aebi M. Congenital scoliosis // *European Spine Journal.* – 2003. – Т. 12. – №. 5. – С. 456-463.;
50. Prahinski J. R. et al. Occult intraspinal anomalies in congenital scoliosis // *Journal of Pediatric Orthopaedics.* – 2000. – Т. 20. – №. 1. – С. 59.;
51. Bradford D. S., Heithoff K. B., Cohen M. Intraspinal abnormalities and congenital spine deformities: a radiographic and MRI study // *Journal of pediatric orthopedics.* – 1991. – Т. 11. – №. 1. – С. 36-41.;
52. Rajasekaran S. et al. Intraspinal anomalies in scoliosis: an MRI analysis of 177 consecutive scoliosis patients // *Indian journal of orthopaedics.* – 2010. – Т. 44. – С. 57-63.;
53. Wang X. et al. Incidence of intraspinal abnormalities in congenital scoliosis: a systematic review and meta-analysis // *Journal of orthopaedic surgery and research.* – 2020. – Т. 15. – №. 1. – С. 1-7;

54. Tauchi R. et al. Reliability analysis of Cobb angle measurements of congenital scoliosis using X-ray and 3D-CT images //European Journal of Orthopaedic Surgery & Traumatology. – 2016. – Т. 26. – №. 1. – С. 53-57;
55. Bush C. H., Kalen V. Three-dimensional computed tomography in the assessment of congenital scoliosis //Skeletal radiology. – 1999. – Т. 28. – №. 11. – С. 632-637;
56. Hedequist D. J., Emans J. B. The correlation of preoperative three-dimensional computed tomography reconstructions with operative findings in congenital scoliosis //Spine. – 2003. – Т. 28. – №. 22. – С. 2531-2534;
57. Kim H. et al. Scoliosis imaging: what radiologists should know //Radiographics. – 2010. – Т. 30. – №. 7. – С. 1823-1842;
58. Ульрих Э. В. Врожденные деформации позвоночника у детей: прогноз эпидемиологии и тактика ведения [Текст] / Э. В. Ульрих, А. Ю. Мушкин, А. В. Губин // Хирургия позвоночника. – 2009. – № 2. – С. 55–61.
59. Михайловский М.В., Фомичев Н.Г. Хирургия деформаций позвоночника. – Новосибирск: Redactio, 2011. –592 с.;
60. Winter R. B. The surgical treatment of congenital spine deformity: general principles and helpful hints //The Iowa orthopaedic journal. – 1995. – Т. 15. – С. 79;
61. Newton P. O. et al. Utility of three-dimensional and multiplanar reformatted computed tomography for evaluation of pediatric congenital spine abnormalities //Spine. – 2002. – Т. 27. – №. 8. – С. 844-850;
62. Menten R. et al. Planisphericmultiplanar reformatted CT: a new method for evaluation of paediatric congenital spine abnormalities //Pediatric radiology. – 2005. – Т. 35. – №. 6. – С. 627-629;
63. Wang X. et al. Incidence of intraspinal abnormalities in congenital scoliosis: a systematic review and meta-analysis //Journal of Orthopaedic Surgery and Research. – 2020. – Т. 15. – №. 1. – С. 1-7.;
64. Suh S. W. et al. Evaluating congenital spine deformities for intraspinal anomalies with magnetic resonance imaging //Journal of Pediatric Orthopaedics. – 2001. – Т. 21. – №. 4. – С. 525-531;
65. Eichhorn J.H., Cooper J.B., Cullen D.J. et al. Standards of patient monitoring during anesthesia at Harvard Medical School // J Am Med Ass. - 1986. - Vol. 256. - PP. 1017-1020.-1B;
66. Mubarak A. I., Morani A. C. Anomalous vertebral arteries in Klippel-Feil syndrome with occipitalized atlas: CT angiography //Radiology case reports. – 2018. – Т. 13. – №. 2. – С. 434-436;

67. Wakao N. et al. Vertebral artery variations and osseous anomaly at the C1-2 level diagnosed by 3D CT angiography in normal subjects //Neuroradiology. – 2014. – T. 56. – №. 10. – C. 843-849;
68. Lampropoulou-Adamidou K. et al. Congenital variations of the upper cervical spine and their importance in preoperative diagnosis. A case report and a review of the literature //European Journal of Orthopaedic Surgery & Traumatology. – 2013. – T. 23. – №. 1. – C. 101-105;
69. Menezes A. H. Evaluation and treatment of congenital and developmental anomalies of the cervical spine: invited submission from the Joint Section Meeting on Disorders of the Spine and Peripheral Nerves, March 2004 //Journal of Neurosurgery: Spine. – 2004. – T. 1. – №. 2. – C. 188-197;
70. Demirkiran HG, Bekmez S, Celilov R, Ayvaz M, Dede O, Yazici M. Serial derotational casting in congenital scoliosis as a time-buying strategy. J PediatrOrthop. 2015 Jan;35(1):43-9.
71. Baulesh DM, Huh J, Judkins T, Garg S, Miller NH, Erickson MA. The role of serial casting in early-onset scoliosis (EOS). J PediatrOrthop. 2012 Oct-Nov; 32(7):658-63.
72. Winter RB, Moe JH, MacEwen GD, et al. The Milwaukee brace in the nonoperative treatment of congenital scoliosis. Spine 1976;1:85–96.
73. Loughenbury P. R., Gummerson N. W., Tsirikos A. I. Congenital spinal deformity: assessment, natural history and treatment //Orthopaedics and Trauma. – 2017. – T. 31. – №. 6. – C. 364-369.
74. D'Astous J. L., Sanders J. O. Casting And Traction Treatment Methods For Scoliosis // Orthopedic Clinics of North America. – 2007. – T. 38. – №. 4. – C. 477-484.;
75. Sanders J. O. et al. Derotational casting for progressive infantile scoliosis //Journal of Pediatric Orthopaedics. – 2009. – T. 29. – №. 6. – C. 581-587.;
76. Yang S. et al. Early-onset scoliosis: a review of history, current treatment, and future directions //Pediatrics. – 2016. – T. 137. – №. 1. – C. e20150709;
77. Thorsness R. J. et al. Nonsurgical management of early-onset scoliosis //JAAOS- Journal of the American Academy of Orthopaedic Surgeons. – 2015. – T. 23. – №. 9. – C. 519-528;
78. Shono Y. One-stage posterior hemivertebra resection and correction using segmental posterior instrumentation / Y. Shono, K. Abumi, K. Kaneda // Spine. – 2001. – Vol. 26, № 7. – P. 752–757.

79. Nakamura H. Single-stage excision of hemivertebrae via the posterior approach alone for congenital spine deformity: follow-up period longer than ten years / H. Nakamura, H. Matsuda, S. Konishi, Y. Yamano // *Spine*. – 2002. – Vol. 27, № 1. – P. 110–115.
80. Ruf M. Hemivertebra resection by a posterior approach: innovative operative technique and first results / M. Ruf, J. Harms // *Spine*. – 2002. – Vol. 27, № 10. – P. 1116–1123.
81. Mikles M. R. Transpedicular eggshell osteotomies for congenital scoliosis using frameless stereotactic guidance / M. R. Mikles, G. P. Graziano, A. R. Hensinger // *Spine*. – 2001. – Vol. 26, № 20. – P. 2289–2296.
82. Jeszenszky D. Morphological changes of the spinal canal after placement of pedicle screws in newborn pigs / D. Jeszenszky // *Scoliosis Research Society : 35th Annual Meeting, Oct 18–21, 2000*. – Cairns, Australia, 2000.
83. Zindrick M. R. Pedicle morphology of the immature thoracolumbar spine / / M.R. Zindrick, G.W. Knight, M.J. Sartori, T.J. Carnevale, A.G. Patwardhan, M.A. Lorenz // *Spine*. – 2000. – Vol. 25, № 21. – P. 2726–2735.
84. Ruf M. Hemivertebra resection by a posterior approach: innovative operative technique and first results / M. Ruf, J. Harms // *Spine*. – 2002. – Vol. 27, № 10. – P. 1116–1123.
85. Cil A. The effect of pedicle screw placement with or without compression on the morphology of the spinal canal and pedicle in immature pigs / A. Cil, M. Yazici, K. Daglioglu, U. Aydingoz, A. Alanay, R.E. Acaroglu, M. Gulsen, A. Surat // *Eur. Spine J.* – 2003. – Vol. 12, Suppl. 1. – P. S30–S31.
86. Рябых С.О., Филатов Е.Ю., Савин Д.М. Результаты экстирпации полупозвонков комбинированным, дорсальным и педикулярным доступами: систематический обзор // *Хирургия позвоночника*. – 2017. – Т. 14. – №. 1;
87. Мушкин А.Ю., Наумов Д.Г., Уменушкина Е.Ю. Экстирпация грудных и поясничных полупозвонков у детей: как техника операции влияет на ее травматичность? (предварительные результаты и обзор литературы) // *Травматология и ортопедия России*. – 2018. – Т. 24. – №. 3;
88. Рябых С.О., Филатов Е.Ю., Савин Д.М. Трехколонные вертебротомии вне апикальной зоны как способ коррекции деформаций шейно-грудного перехода: анализ клинической серии и данных литературы // *Хирургия позвоночника*. – 2017. – Т. 14. – №. 3;
89. Закревский Л. К. Переднебоковой спондилодез при сколиозе / Л. К. Закревский. – Л. : Медицина, 1976. – 134 с. 198. Winter R. B. The results of spinal arthrodesis for congenital spinal deformity in patients younger than five years old / R. B. Winter, J. H. Moe // *J. Bone Joint Surg. Am.* – 1982. – Vol. 64, № 3. – P. 419–432.

90. Ульрих Э. В. Результаты уравнивающего спондилодеза у детей при деформациях позвоночника на фоне нарушения сегментации грудного отдела / Э. В. Ульрих, С. О. Рябых // Хирургия позвоночника. – 2009. – №. 4. – С. 8–14.
91. Winter R. B. Posterior spinal arthrodesis for congenital scoliosis. An analysis of the cases of two hundred and ninety patients, five to nineteen years old / R. B. Winter, J. H. Moe, J. E. Lonstein // J. Bone Joint Surg. Am. – 1984. – Vol. 66, № 8. – P. 118.
92. Kesling K. L. The crankshaft phenomenon after posterior spinal arthrodesis for congenital scoliosis: a review of 54 patients / K.L. Kesling, J.E. Lonstein, F. Denis, J.H. Perra, J.D. Schwender, E.E. Transfeldt, R.B. Winter // Spine. – 2003. – Vol. 28, № 3. – P. 267–271.
93. Hall J. E. Surgical treatment of congenital scoliosis with or without Harrington instrumentation / J. E. Hall, W. A. Herndon, C. R. Levine // J. Bone Joint Surg. Am. – 1981. – Vol. 63, № 4. – P. 608–619.
94. Cotrel Y. New universal instrumentation in spinal surgery / Y. Cotrel, J. Dubousset, M. Guillaumat // Clin. Orthop. Relat. Res. – 1988. – Vol. 227. – P. 10–23.
95. Giorgi G. Cotrel-Dubousset instrumentation for the treatment of severe scoliosis / G. de Giorgi, G. Stella, S. Becchetti, G. Martucci, D. Miscioscia // Eur. Spine J. – 1999. – Vol. 8, № 1. – P. 8–15.
96. Salanova C. Segmental instrumentation in idiopathic scoliosis. Role of the upright frontal plate for determination of the area of fusion / C. Salanova, J. Dubousset, P. Moreno, J. Boulot // Rev. Chir. Orthop. Reparatrice Appar. Mot. – 2000. – Vol. 86, No 5. – P. 441–451.
97. Виссарионов С. В. Коррекция и стабилизация врожденных нарушений формирования позвонков имплантатами нового поколения у детей от года до пяти лет / С. В. Виссарионов, А. Ю. Мушкин, Э. В. Ульрих // Хирургия позвоночника. – 2006. – №. 4. – С. 13–17.
98. Михайловский М.В. Результаты этапного хирургического лечения инфантильных и ювенильных сколиозов с использованием различных методик / М. В. Михайловский, В. А. Суздалов, Д. Н. Долотин, И. Г. Удалов // Бюллетень сибирской медицины. – 2015. – Т. 14, №. 1. – С. 51–59.
99. Снетков А.А. Хирургическое лечение тяжелых форм врожденных сколиозов / А. А. Снетков, С. В. Колесов, М. Л. Сажнев, А. Н. Шаболдин // Вестн. травматологии и ортопедии им. Н. Н. Приорова. – 2016. – №. 2. – С. 18–24.
100. Рябых С. О. и др. Лечение врожденных деформаций позвоночника у детей: вчера, сегодня, завтра // Хирургия позвоночника. – 2020. – Т. 17. – №. 1.;

101. Skaggs D. L. et al. A classification of growth friendly spine implants //Journal of Pediatric Orthopaedics. – 2014. – T. 34. – №. 3. – C. 260-274.;
102. Campbell Jr R. M., Smith M. D. Thoracic insufficiency syndrome and exotic scoliosis //JBJS. – 2007. – T. 89. – №. suppl_1. – C. 108-122.;
103. Akbarnia B. A. et al. Dual growing rod technique for the treatment of progressive early-onset scoliosis: a multicenter study //Spine. – 2005. – T. 30. – №. 17S. – C. S46-S57.;
104. Wijdicks S. P. J. et al. A comparison of growth among growth-friendly systems for scoliosis: a systematic review //The Spine Journal. – 2019. – T. 19. – №. 5. – C. 789-799.;
105. Cheung K. M. C. et al. Magnetically controlled growing rods for severe spinal curvature in young children: a prospective case series //The Lancet. – 2012. – T. 379. – №. 9830. – C. 1967-1974.;
106. Pahys J. M., Guille J. T. What's new in congenital scoliosis? //Journal of Pediatric Orthopaedics. – 2018. – T. 38. – №. 3. – C. e172-e179.;
107. Skaggs D.L. Et al. A classification of growth friendly spine implants //Journal of Pediatric Orthopaedics. – 2014. – T. 34. – №. 3. – C. 260-274.;
108. Figueiredo N, Kananeh SF, Siqueira HH, Figueiredo RC, AlSebai MW. The use of magnetically controlled growing rod device for pediatric scoliosis. Neurosciences (Riyadh) 2016;21(1):17–25.;
109. La Rosa G, Oggiano L, Ruzzini L. Magnetically controlled growing rods for the management of early-onset scoliosis: a preliminary report. J PediatrOrthop 2017;37(2):79–85.;
110. Dannawi Z, Altaf F, Harshavardhana NS, El Sebaie H, Noordeen H. Early results of a remotely-operated magnetic growth rod in early-onset scoliosis. Bone Joint J 2013;95-B(1):75–80.;
111. Cheung KM, Cheung JP, Samartzis D, Mak KC, Wong YW, Cheung WY, et al. Magnetically controlled growing rods for severe spinal curvature in young children: a prospective case series. Lancet 2012; 379 (9830):1967–74.;
112. Teoh K.H. et al. Do magnetic growing rods have lower complication rates compared with conventional growing rods? //The Spine Journal. – 2016. – T. 16. – №. 4. – C. S40-S44.;
113. Sun X. et al. Hybrid growing rod technique of osteotomy with short fusion and spinal distraction: an alternative solution for long-spanned congenital scoliosis //Spine. – 2019. – T. 44. – №. 10. – C. 707-714

114. М.В.Михайловский, А.А.Альшевская. Магнитно-контролируемые стержни в хирургии ранних сколиозов: обзор англоязычной литературы. Хирургия позвоночника 2020, Т.17. № 1. С.25-41

**Приложение А1. Состав рабочей группы по разработке и пересмотру
клинических рекомендаций**

Ф.И.О. исполнителей	Учреждение
1. Рябых Сергей Олегович (ответственный исполнитель), д.м.н. ^{1, 2, 4} 2. Филатов Егор Юрьевич, к.м.н. ^{1, 2, 3} 3. Савин Дмитрий Михайлович, к.м.н. ^{1, 2, 3} 4. Сайфутдинов Марат Саматович, д.б.н.	ФГБУ НМИЦ ТО имени академика Г.А.Илизарова Минздрава России, г. Курган
5. Губин Александр Вадимович, д.м.н., профессор ^{1, 2, 3} 6. ВетрилэМарчел Степанович, к.м.н. ^{1, 2, 3}	ФГБУ НМИЦ ТО имени Н.Н. Приорова Минздрава России, г. Москва
7. Михайловский Михаил Витальевич, д.м.н., профессор ^{1, 2}	ФГБУ ННИИТО им. Я.Л. Цивьяна Минздрава России, г. Новосибирск
8. Ульрих Эдуард Владимирович, д.м.н., профессор ^{1, 2}	ФГБОУ ВО СПбГПМУ Минздрава России, г. Санкт-Петербург
9. Мушкин Александр Юрьевич, д.м.н., профессор ^{1, 2, 3} 10. Наумов Денис Георгиевич, к.м.н. ^{1, 2, 3}	ФГБУ СПбНИИФ Минздрава России, г. Санкт-Петербург
11. Виссарионов Сергей Валентинович, д.м.н., профессор, член-корр. РАН ^{1, 2} 12. Хусаинов Никита Олегович, к.м.н. ^{1, 2, 3}	ФГБУ НМИЦ ДТО имени Г.И. Турнера Минздрава России, г. Санкт-Петербург

¹ - Российская ассоциация хирургов-вертебрологов (RASS); ² – ассоциация травматологов-ортопедов России (АТОР); ³ - глобальная ассоциация специалистов по патологии позвоночника AOSpine

Конфликт интересов:

Авторы заявляют об отсутствии конфликта интересов.

Приложение А2. Методология разработки клинических рекомендаций

Целевая аудитория данных клинических рекомендаций:

1. Врачи травматологи-ортопеды
2. Врачи хирурги
3. Врачи детские хирурги

Таблица 1. Шкала оценки уровней достоверности доказательств (УДД) для методов диагностики (диагностических вмешательств)

УДД	Расшифровка
1	Систематические обзоры исследований с контролем референсным методом или систематический обзор рандомизированных клинических исследований с применением мета-анализа
2	Отдельные исследования с контролем референсным методом или отдельные рандомизированные клинические исследования и систематические обзоры исследований любого дизайна, за исключением рандомизированных клинических исследований, с применением мета-анализа
3	Исследования без последовательного контроля референсным методом или исследования с референсным методом, не являющимся независимым от исследуемого метода или нерандомизированные сравнительные исследования, в том числе когортные исследования
4	Несравнительные исследования, описание клинического случая
5	Имеется лишь обоснование механизма действия или мнение экспертов

Таблица 2. Шкала оценки уровней достоверности доказательств (УДД) для методов профилактики, лечения и реабилитации (профилактических, лечебных, реабилитационных вмешательств)

УДД	Расшифровка
1	Систематический обзор РКИ с применением мета-анализа
2	Отдельные РКИ и систематические обзоры исследований любого дизайна, за исключением РКИ, с применением мета-анализа
3	Нерандомизированные сравнительные исследования, в т.ч. когортные исследования
4	Несравнительные исследования, описание клинического случая или серии случаев, исследования «случай-контроль»
5	Имеется лишь обоснование механизма действия вмешательства (доклинические исследования) или мнение экспертов

Таблица 3. Шкала оценки уровней убедительности рекомендаций (УУР) для методов профилактики, диагностики, лечения и реабилитации (профилактических, диагностических, лечебных, реабилитационных вмешательств)

УУР	Расшифровка
А	Сильная рекомендация (все рассматриваемые критерии эффективности (исходы) являются важными, все исследования имеют высокое или удовлетворительное методологическое качество, их выводы по интересующим исходам являются согласованными)
В	Условная рекомендация (не все рассматриваемые критерии эффективности (исходы) являются важными, не все исследования имеют высокое или удовлетворительное методологическое качество и/или их выводы по интересующим исходам не являются согласованными)
С	Слабая рекомендация (отсутствие доказательств надлежащего качества (все рассматриваемые критерии эффективности (исходы) являются неважными, все исследования имеют низкое методологическое качество и их выводы по интересующим исходам не являются согласованными)

Порядок обновления клинических рекомендаций.

Механизм обновления клинических рекомендаций предусматривает их систематическую актуализацию не реже чем один раз в три года. При появлении новых данных с позиции доказательной медицины по вопросам диагностики, лечения, профилактики и реабилитации конкретных заболеваний, наличии обоснованных дополнений/замечаний к ранее утверждённым КР – по конкретной ситуации, но не чаще 1 раза в 6 месяцев.

Приложение А3. Справочные материалы, включая соответствие показаний к применению и противопоказаний, способов применения и доз лекарственных препаратов, инструкции по применению лекарственного препарата

Данные клинические рекомендации разработаны с учётом следующих нормативно-правовых документов:

- Федеральный закон от 21.11.2011 № 323-ФЗ (ред. от 07.03.2018) «Об основах охраны здоровья граждан в Российской Федерации».

- Санитарно-эпидемиологические правила и нормативы СанПиН 2.1.3.2630-10 «Санитарно-эпидемиологические требования к организациям, осуществляющим медицинскую деятельность» от 18 мая 2010 г.

- «Национальная концепция профилактики инфекций, связанных с оказанием медицинской помощи» (утв. Главным государственным санитарным врачом РФ 06.11.2011).

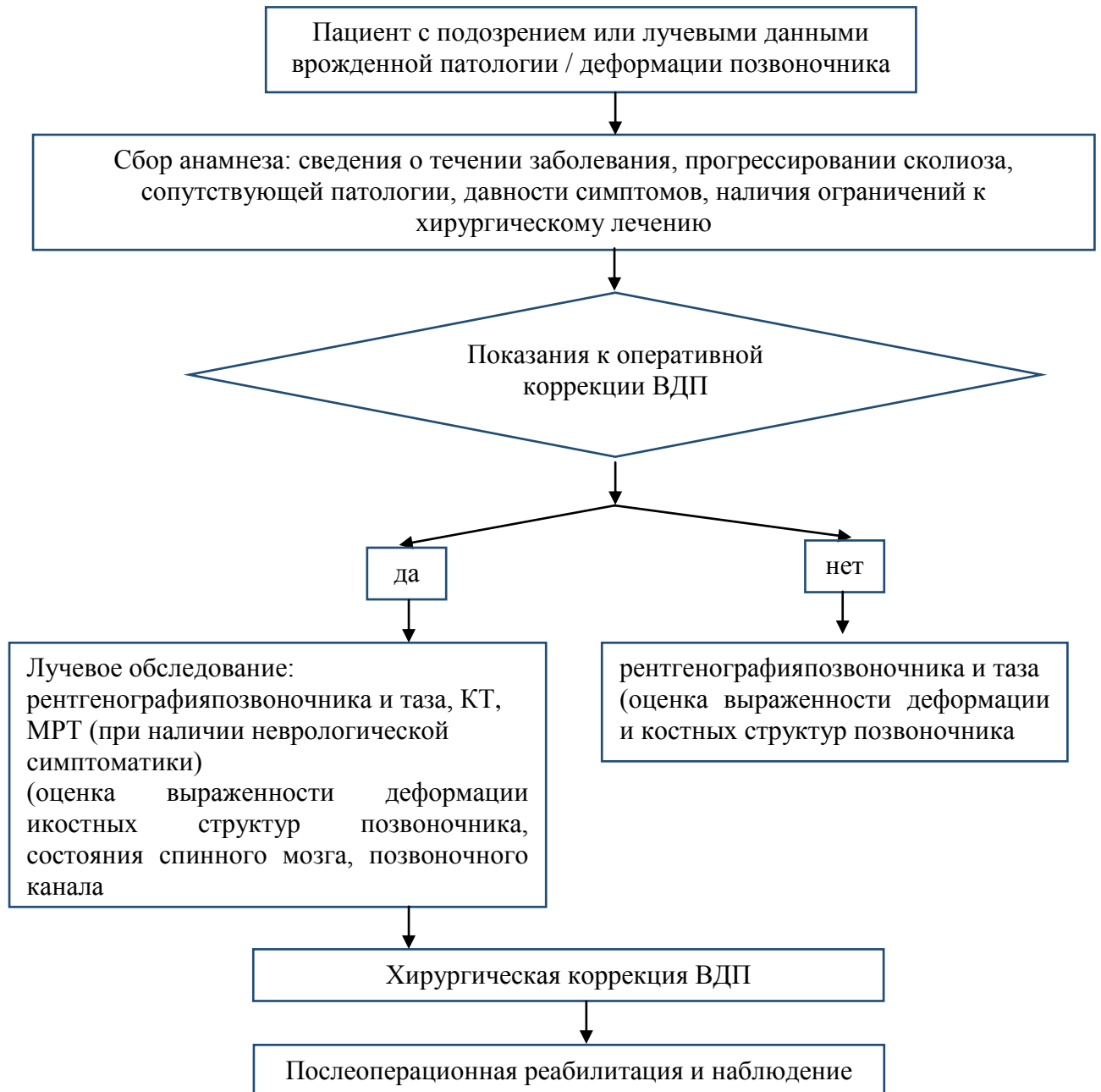
- Федеральный закон «Об обязательном медицинском страховании в Российской Федерации» от 29.11.2010 № 326-ФЗ (последняя редакция). - Федеральный закон «Об обращении лекарственных средств» от 12.04.2010 № 61-ФЗ (последняя редакция).

- Приказ Министерства здравоохранения РФ от 29 декабря 2014 г. № 951 “Об утверждении методических рекомендаций по совершенствованию диагностики и лечения туберкулеза органов дыхания”.

- Клинические рекомендации по диагностике и лечению воспалительных заболеваний позвоночника и спинного мозга, 2015.

Приложение Б. Алгоритмы действий врача

1. Алгоритм действий врача при подозрении на врожденную деформацию позвоночника



Электронная медицинская карта стационарного больного

1. Набор обязательных полей, относящихся к паспортной части:

- номер истории болезни;
- фамилия, имя, отчество;
- возраст;
- пол;
- количество койко-дней (дата поступления, дата выписки);
- отделение/отделения;
- лечащий врач.

2. Набор обязательных полей, относящихся к формулированию диагноза:

- диагноз согласно классификации МКБ-10;
- уровень деформации позвоночника;
- осложнения со стороны реберно-грудинного комплекса.

3. Набор обязательных полей, относящихся к оперативному вмешательству:

- дата операции;
- периоперационная антибиотикопрофилактика (препарат, доза, способ введения, время введения, повторное введение при длительных операциях);
- оценка по шкале ASA;
- время начала оперативного вмешательства;
- длительность операции (время начала и окончания);
- класс чистоты раны;
- использование металлоконструкций;
- объем кровопотери;
- факт и доза переливания крови или ее компонентов;
- характер оперативного вмешательства;
- применение имплантатов.

4. Набор обязательных полей, относящихся к послеоперационному периоду:

- антибактериальная терапия (да/нет);
- гистологическое исследование (да/нет);
- заживление послеоперационной раны (первичным/вторичным натяжением);
- наличие ИОХВ: дата постановки;
- формулирование диагноза в соответствии с классификацией МКБ.

Приложение В. Информация для пациента

При появлении жалоб ребенка на деформацию позвоночника или боли в спине, пациент должен обратиться к врачу-детскому хирургу или травматологу-ортопеду.

При появлении жалоб на боли в спине, сопровождающиеся изменением общего самочувствия, повышением температуры и признаками неврологических нарушений – слабостью в конечностях, нарушениями мочеиспускания и/или дефекации, - пациент должен незамедлительно обратиться к врачу-детскому хирургу, травматологу-ортопеду или нейрохирургу.

Пациент, прошедший лечение в стационаре по поводу врожденной деформации позвоночника, после выписки должен обратиться в поликлинику по месту жительства для постановки на диспансерный учет детского хирурга или травматолога-ортопеда. При наличии сохраняющихся после лечения двигательных нарушений пациент должен наблюдаться также неврологом, а при нарушениях мочеиспускания или инфекции мочевыводящих путей – врачом-урологом.

После перенесенной операции пациент не должен заниматься спортом, связанным с вертикальными нагрузками на позвоночник, в течение 6 месяцев. Возможность возвращения к нормальной социальной и физической активности обсуждается с лечащим врачом с учетом результатов контрольных клинических и лучевых исследований.

В случае развития признаков воспалительного процесса в области хирургического вмешательства на позвоночнике, пациент должен обратиться для консультации по месту проведения операции.

Приложение Г1-ГN. Шкалы оценки, вопросники и другие оценочные инструменты состояния пациента, приведенные в клинических рекомендациях

Шаблон включения клинических шкал оценки, вопросников и других оценочных инструментов состояния пациента

Приложение Г1. Шкала оценки неврологического статуса Frankel

Источник (официальный сайт разработчиков, публикация валидацией): Frankel H.L. The value of postural reduction in the initial management of closed injuries of the spine with paraplegia and tetraplegia / H.L. Frankel, D.O. Hancock, G. Hyslop, J. Melzak, L.S. Michaelis, G.H. Ungar, J.D. Vernon, J.J. Walsh // Paraplegia. – 1969. – Vol. 3, № 7. – P. 179–192.

Тип (подчеркнуть): шкала оценки

Назначение: Оценка неврологического статуса пациентов

Содержание (шаблон):

Функциональный класс	Критерии состояния больного
Группа А	Отсутствие чувствительности и движений ниже уровня травмы/поражения
Группа В	Неполное нарушение чувствительности ниже уровня травмы, движения отсутствуют
Группа С	Неполное нарушение чувствительности ниже уровня травмы, есть слабые движения
Группа D	Неполное нарушение чувствительности ниже уровня травмы, мышечная сила достаточная для ходьбы с посторонней помощью
Группа Е	Движения и чувствительность сохранены в полном объеме
Результат:	

Приложение Г2. Шкала оценки общесоматического состояния пациента

Оригинальное название (если есть): ASA Physical Status Classification System

Источник (официальный сайт разработчиков, публикация с валидацией):
www.asahq.org/standards-and-guidelines/asa-physical-status-classification-system

Тип (подчеркнуть): шкала оценки

Назначение: Оценка функционального статуса пациентов

Содержание (шаблон):

ASA		Баллы
I	Нормальные здоровые пациенты	0.5
II	Пациенты с умеренно выраженными системными заболеваниями	1
III	Пациенты с выраженными системными заболеваниями	2
IV	Пациенты с тяжелыми системными заболеваниями, которые в настоящий момент носят жизнеугрожающий характер	4
V	Терминальные больные с ожидаемым смертельным исходом в течении 24 часов с операцией или без нее	6

*E-экстренное вмешательство

Приложение Г3. Анкета качества жизни Освестри

Оригинальноеназвание (еслиесть): OswestryDisabilityIndex

Источник (официальный сайт разработчиков, публикация свалидацией):
FairbankJ.C., PynsentP.B. TheOswestryDisabilityIndex // Spine (PhilaPa 1976). 2000 Nov
15;25(22):2940-52

Тип (подчеркнуть): шкала оценки

Назначение: Оценка качества жизни

Содержание (шаблон):

<p>РАЗДЕЛ 1. Интенсивность боли</p> <p>0) В настоящее время у меня нет боли</p> <p>1) В настоящее время боль очень легкая</p> <p>2) В настоящее время боль умеренная</p> <p>3) В настоящее время боль весьма сильная</p> <p>4) В настоящее время боль очень сильная</p> <p>5) В настоящее время боль настолько сильна, что трудно себе представить</p>	<p>РАЗДЕЛ 6. Положение стоя</p> <p>0) Я могу стоять столько, сколько захочу, без особой боли</p> <p>1) Я могу стоять столько, сколько захочу, но при этом боль усиливается.</p> <p>2) Боль не позволяет мне стоять более 1 часа</p> <p>3) Боль не позволяет мне стоять более 1/2 часа</p> <p>4) Боль не позволяет мне стоять более 10 минут</p> <p>5) Боль совсем лишает меня возможности стоять</p>
<p>РАЗДЕЛ 2. Самообслуживание (например, умывание, одевание)</p> <p>0) Я могу нормально о себе заботиться, и это не вызывает особой боли</p> <p>1) Я могу нормально о себе заботиться, но это весьма болезненно</p> <p>2) Чтобы заботиться о себе, я вынужден из-за боли быть медлительным и осторожным</p> <p>3) Чтобы заботиться о себе, я вынужден обращаться за некоторой посторонней помощью, хотя большую часть действий могу выполнять самостоятельно</p> <p>4) Чтобы заботиться о себе, я вынужден обращаться за посторонней помощью при выполнении большей части действий</p> <p>5) Я не могу одеться, с трудом умываюсь и остаюсь в постели</p>	<p>РАЗДЕЛ 7. Сон</p> <p>0) Мой сон никогда не прерывается из-за боли</p> <p>1) Мой сон редко прерывается из-за боли</p> <p>2) Из-за боли я сплю менее 6 часов</p> <p>3) Из-за боли я сплю менее 4 часов</p> <p>4) Из-за боли я сплю менее 2 часов</p> <p>5) Боль совсем лишает меня возможности спать</p>
<p>РАЗДЕЛ 3. Поднятие предметов</p> <p>0) Я могу поднимать тяжелые предметы без особой боли</p> <p>1) Я могу поднимать тяжелые предметы, но это вызывает усиление боли</p> <p>2) Боль не дает мне поднимать тяжелые предметы с пола, но я могу с ними обращаться, если они удобно расположены (например, на столе)</p>	<p>РАЗДЕЛ 8. Сексуальная жизнь (если возможна)</p> <p>0) Моя сексуальная жизнь нормальна и не вызывает особой боли</p> <p>1) Моя сексуальная жизнь нормальна, но немного усиливает боль</p> <p>2) Моя сексуальная жизнь почти нормальна, но значительно усиливает боль</p>

<p>3) Боль не дает мне поднимать тяжелые предметы, но я могу обращаться с легкими или средними по весу предметами, если они удобно расположены (например, на столе)</p> <p>4) Я могу поднимать только очень легкие предметы</p> <p>5) Я вообще не могу поднимать или носить что-либо</p>	<p>3) Моя сексуальная жизнь существенно ограничена из-за боли</p> <p>4) У меня почти нет сексуальной жизни из-за боли</p> <p>5) Боль полностью лишает меня сексуальных отношений</p>
<p>РАЗДЕЛ 4. Ходьба</p> <p>0) Боль не мешает мне ходить на любые расстояния</p> <p>1) Боль не позволяет мне пройти более 1 километра</p> <p>2) Боль не позволяет мне пройти более 500 метров</p> <p>3) Боль не позволяет мне пройти более 100 метров</p> <p>4) Я могу ходить только при помощи трости или костылей</p> <p>5) Я большую часть времени нахожусь в постели и вынужден ползком добираться до туалета</p>	<p>РАЗДЕЛ 9. Досуг</p> <p>0) Я могу нормально проводить досуг и не испытываю при этом особой боли</p> <p>1) Я могу нормально проводить досуг, но испытываю усиление боли</p> <p>2) Боль не оказывает значительного влияния на мой досуг, за исключением интересов, требующих наибольшей активности, таких, как спорт, танцы и т.д.</p> <p>3) Боль ограничивает мой досуг, я часто не выхожу из дома</p> <p>4) Боль ограничивает мой досуг пределами моего дома</p> <p>5) Боль лишает меня досуга</p>
<p>РАЗДЕЛ 5. Положение сидя</p> <p>0) Я могу сидеть на любом стуле столько, сколько захочу</p> <p>1) Я могу сидеть столько, сколько захочу, только на моем любимом стуле.</p> <p>2) Боль не позволяет мне сидеть более 1 часа</p> <p>3) Боль не позволяет мне сидеть более чем 1/2 часа</p> <p>4) Боль не позволяет мне сидеть более чем 10 минут</p> <p>5) Боль совсем лишает меня возможности сидеть</p>	<p>РАЗДЕЛ 10. Поездки</p> <p>0) Я могу ездить куда угодно без боли</p> <p>1) Я могу ездить куда угодно, но это вызывает усиление боли</p> <p>2) Несмотря на сильную боль, я выдерживаю поездки в пределах 2 часов</p> <p>3) Боль сокращает мои поездки менее чем до 1 часа</p> <p>4) Боль сокращает самые необходимые поездки до 30 минут</p> <p>5) Боль совсем не дает мне совершать поездки, я могу отправиться только за медицинской помощью</p>

Приложение Г4. Визуальная аналоговая шкала боли (цифровая)

Оригинальное название (если есть): Visual analog scale

Источник (официальный сайт разработчиков, публикация с валидацией): Hawker GA, Mian S, Kendzerska T, French M. Measures of adult pain: Visual Analog Scale for Pain (VAS Pain), Numeric Rating Scale for Pain (NRS Pain), McGill Pain Questionnaire (MPQ), Short-Form McGill Pain Questionnaire (SF-MPQ), Chronic Pain Grade Scale (CPGS), Short Form-36 Bodily Pain Scale (SF-36 BPS), and Measure of Intermittent and Constant Osteoarthritis Pain (ICOAP). *Arthritis Care Res (Hoboken)*. 2011; 63 Suppl 11: S 240–252

Тип (подчеркнуть): шкала оценки

Назначение: Оценка выраженности болевого синдрома

Содержание (шаблон):

